Über dieses Buch

Dies ist ein digitales Exemplar eines Buches, das seit Generationen in den Regalen der Bibliotheken aufbewahrt wurde, bevor es von Google im Rahmen eines Projekts, mit dem die Bücher dieser Welt online verfügbar gemacht werden sollen, sorgfältig gescannt wurde.

Das Buch hat das Urheberrecht überdauert und kann nun öffentlich zugänglich gemacht werden. Ein öffentlich zugängliches Buch ist ein Buch, das niemals Urheberrechten unterlag oder bei dem die Schutzfrist des Urheberrechts abgelaufen ist. Ob ein Buch öffentlich zugänglich ist, kann von Land zu Land unterschiedlich sein. Öffentlich zugängliche Bücher sind unser Tor zur Vergangenheit und stellen ein geschichtliches, kulturelles und wissenschaftliches Vermögen dar, das häufig nur schwierig zu entdecken ist.

Gebrauchsspuren, Anmerkungen und andere Randbemerkungen, die im Originalband enthalten sind, finden sich auch in dieser Datei – eine Erinnerung an die lange Reise, die das Buch vom Verleger zu einer Bibliothek und weiter zu Ihnen hinter sich gebracht hat.

Nutzungsrichtlinien

Google ist stolz, mit Bibliotheken in partnerschaftlicher Zusammenarbeit öffentlich zugängliches Material zu digitalisieren und einer breiten Masse zugänglich zu machen. Öffentlich zugängliche Bücher gehören der Öffentlichkeit, und wir sind nur ihre Hüter. Nichtsdestotrotz ist diese Arbeit kostspielig. Um diese Ressource weiterhin zur Verfügung stellen zu können, haben wir Schritte unternommen, um den Missbrauch durch kommerzielle Parteien zu verhindern. Dazu gehören technische Einschränkungen für automatisierte Abfragen.

Wir bitten Sie um Einhaltung folgender Richtlinien:

+ *Nutzung der Dateien zu nichtkommerziellen Zwecken* Wir haben Google Buchsuche für Endanwender konzipiert und möchten, dass Sie diese Dateien nur für persönliche, nichtkommerzielle Zwecke verwenden.

+ *Keine automatisierten Abfragen* Senden Sie keine automatisierten Abfragen irgendwelcher Art an das Google-System. Wenn Sie Recherchen über maschinelle Übersetzung, optische Zeichenerkennung oder andere Bereiche durchführen, in denen der Zugang zu Text in großen Mengen nützlich ist, wenden Sie sich bitte an uns. Wir fördern die Nutzung des öffentlich zugänglichen Materials für diese Zwecke und können Ihnen unter Umständen helfen.

+ *Beibehaltung von Google-Markenelementen* Das "Wasserzeichen" von Google, das Sie in jeder Datei finden, ist wichtig zur Information über dieses Projekt und hilft den Anwendern weiteres Material über Google Buchsuche zu finden. Bitte entfernen Sie das Wasserzeichen nicht.

+ *Bewegen Sie sich innerhalb der Legalität* Unabhängig von Ihrem Verwendungszweck müssen Sie sich Ihrer Verantwortung bewusst sein, sicherzustellen, dass Ihre Nutzung legal ist. Gehen Sie nicht davon aus, dass ein Buch, das nach unserem Dafürhalten für Nutzer in den USA öffentlich zugänglich ist, auch für Nutzer in anderen Ländern öffentlich zugänglich ist. Ob ein Buch noch dem Urheberrecht unterliegt, ist von Land zu Land verschieden. Wir können keine Beratung leisten, ob eine bestimmte Nutzung eines bestimmten Buches gesetzlich zulässig ist. Gehen Sie nicht davon aus, dass das Erscheinen eines Buchs in Google Buchsuche bedeutet, dass es in jeder Form und überall auf der Welt verwendet werden kann. Eine Urheberrechtsverletzung kann schwerwiegende Folgen haben.

Über Google Buchsuche

Das Ziel von Google besteht darin, die weltweiten Informationen zu organisieren und allgemein nutzbar und zugänglich zu machen. Google Buchsuche hilft Lesern dabei, die Bücher dieser Welt zu entdecken, und unterstützt Autoren und Verleger dabei, neue Zielgruppen zu erreichen. Den gesamten Buchtext können Sie im Internet unter `http://books.google.com` durchsuchen.

Digitized by Google



Digitized by Google





Digitized by Google

A174
04

Digitized by Google

Digitized by Google

Monatsschrift für Ohrenheilkunde

sowie für

Kehlkopf-, Nasen-, Rachen-Krankheiten.

Organ der Oesterreichischen otologischen Gesellschaft u. der Münchener laryngo-otologischen Gesellschaft.

(Neue Folge.)

Mitbegründet von weil. Prof. Dr. Jos. Gruber, Prof. Dr. M. Rüdinger, Prof. Dr. R. Voltolini und weil. Prof. Dr. Fr. E. Weber-Liel

und unter Mitwirkung der Herren

Docent Dr. **E. Baumgarten** (Budapest), Hofrath Dr. **Beschorner** (Dresden), Prof. Dr. **A. Bing** (Wien), Privatdocent Dr. **G. Brühl** (Berlin), Docent Dr. **Gomperz** (Wien), Dr. **Heinze** (Leipzig), Prof. Dr. **Heymann** (Berlin), Dr. **Hopmann** (Cöln) Prof. Dr. **Jurasz** (Heidelberg), Dr. **Keller** (Cöln), Prof. Dr **Kirchner** (Würzburg), Dr. **Koch** (Luxemburg), Dr. **Law** (London), Prof. Dr. **Lichtenberg** (Budapest), Dr. **Lublinski** (Berlin), Dr. **Michel** (Cöln), Prof. Dr. **Onodi** (Budapest), Prof. Dr. **Paulsen** (Kiel), Dr. **A. Schapringer** (New-York), Dr. **J. Sendziak** (Warschau), Dr. **E. Stepanow** (Moskau), Prof. Dr. **Strübing** (Greifswald), Dr. **Weil** (Stuttgart), Dr. **Ziem** (Danzig).

Herausgegeben von

Prof. Dr. L. v. SCHRÖTTER Wien. **Prof. Dr. PH. SCHECH** München. **Prof. Dr. E. ZUCKERKANDL** Wien.

Prof. Dr. V. URBANTSCHITSCH Wien.

Siebenunddreissigster Jahrgang.

Berlin 1903.
Verlag von Oscar Coblentz.

Digitized by Google

Digitized by Google

Sach-Register.

A

Abortivtetanus und Kopftetanus 429.
Abducenslähmung bei Mittelohr-Entzündung 163.
Abscesse: epidurale 72; Eröffnung tiefgelegener epiduraler 401, 404; extradurale 573; des Hirns: otogener 573, rhinogener 370; intervertebraler 466; des Kleinhirns: 162, 310, und Sinusthrombose 369; der Nasenscheidewand 167; der Orbita 573; des rechten Schläfe- und Hinterhauptlappens 362; der Schläfenlappen, otogener 465; des Trommelfells, Aetiologie 165.
Abscessbildung im Larynx 267.
Adenocarcinom der Nase 167.
Adenoide Wucherungen: Operation 78; und Taubstummheit 85; Tuberculose der 566.
Adenotomie, tötliche Blutung nach 568.
Adhäsionsprocesse der Trommelhöhle 157.
Adrenalin: 78; Chlorhydrat desselben 168; bei Nasenhöhlenoperationen 462; in der Oto-Laryngologie 36, 261; in der Rhino-Laryngologie 70, 169; in der Rhinologie 526; und Schleimhaut der oberen Luftwege 88.
Alcoholgenuss und Hörnerv-Erkrankungen 146.
Amboss, Anatomie des menschl. 165.
Ambossextraction, Indicationen zur 520.
Amplituden der Edelmann'schen C- u. G-Gabeln 359.
Anästhesin in der Rhino-Laryngologie 525.
Anästhesirung der Schleimhäute bei Operationen 471.
Anchylosis artic. crico-arytaenoideae duplex 74.
Aneurysma: der Aorta 308; der Arteria carotis cerebri 575; der Arteria pharyngea ascendens 304.
Anginen und Masern 269.
Ankylosen des Hammer-Amboss-Gelenkes 553.
Aortenaneurysma: 308; Diagnose des 474.
Aphasie, amnestische 362.
Aphonia apastica 43.
Arrosion der Hirnblutleiter 317.
Arteria: carotis cerebri, Aneurysma der 575; pharyngea ascendens, Aneurysma der 304.
Arthritis crico-arytaenoidea bilateralis 473, 474.
Asthma: Behandlung desselben 71; hystericum 71.
Atrophie des Hörnerven beim Menschen 68.
Augenhöhlenveränderungen u. Mucocele sinus ethmoidalis 41.
Auricularanhang, hornförmiger 27.

138585
Digitized by Google

Digitized by Google

Sach-Register.

A

Abortivtetanus und Kopftetanus 429.
Abducenslähmung bei Mittelohr-Entzündung 163.
Abscesse: epidurale 72; Eröffnung tiefgelegener epiduraler 401, 494; extradurale 573; des Hirns: otogener 573, rhinogener 370; intervertebraler 466; des Kleinhirns: 162, 310, und Sinusthrombose 369; der Nasenscheidewand 167; der Orbita 573; des rechten Schläfe- und Hinterhauptlappens 362; der Schläfenlappen, otogener 465; des Trommelfells, Aetiologie 165.
Abscessbildung im Larynx 267.
Adenocarcinom der Nase 167.
Adenoide Wucherungen: Operation 78; und Taubstummheit 85; Tuberculose der 566.
Adenotomie, tötliche Blutung nach 568.
Adhäsionsprocesse der Trommelhöhle 157.
Adrenalin: 78; Chlorhydrat desselben 168; bei Nasenhöhlenoperationen 462; in der Oto-Laryngologie 36, 261; in der Rhino-Laryngologie 70, 169; in der Rhinologie 526; und Schleimhaut der oberen Luftwege 88.
Alcoholgenuss und Hörnerv-Erkrankungen 146.
Amboss, Anatomie des menschl. 165.
Ambossextraction, Indicationen zur 520.
Amplituden der Edelmann'schen C- u. G-Gabeln 359.
Anästhesin in der Rhino-Laryngologie 525.
Anästhesirung der Schleimhäute bei Operationen 471.
Anchylosis artic. crico-arytaenoideae duplex 74.
Aneurysma: der Aorta 308; der Arteria carotis cerebri 575; der Arteria pharyngea ascendens 304.
Anginen und Masern 209.
Ankylosen des Hammer-Amboss-Gelenkes 553.
Aortenaneurysma: 308; Diagnose des 474.
Aphasie, amnestische 362.
Aphonia apastica 43.
Arrosion der Hirnblutleiter 317.
Arteria: carotis cerebri, Aneurysma der 575; pharyngea ascendens, Aneurysma der 304.
Arthritis crico-arytaenoidea bilateralis 473, 474.
Asthma: Behandlung desselben 71: hystericum 71.
Atrophie des Hörnerven beim Menschen 68.
Augenhöhlenveränderungen u. Mucocele sinus ethmoidalis 41.
Auricularanhang, hornförmiger 27.

138585
Digitized by Google

B

Basisfractur, otitische Symptome bei 120.
Beleuchtungsapparat 76.
Berliner otologische Gesellschaft 309.
Bezold'sche: Mastoiditis: mit Extraduralabscess 6, und Warzenfortsatz 204; continuirliche Tonreihe 164.
Blutleiter, otitische Erkrankungen 314.
Blutstillung nach Tonsillotomie 475.
Blutungen: nach Adenotomie 568; infolge von Arrosion der Hirnblutleiter 317; nach Tonsillotomie, operative Behandlung der 475.
Bogengänge: fehlende 369; des Labyrinths 163.
Botulismus, Velumlähmung in Folge von 526.
Bronchoscopie bei Fremdkörper der Lunge 319.
Bulbus venae jugularis: Freilegung 66; Thrombose des 66.
Bulling's Inhalationsverfahren 476.

C

Carcinom: der Epiglottis 568; des Kehlkopfs 71; des Mittelohres 313; der Schilddrüse 265; des Schläfenlappens 313.
Caries der Keilbeinhöhle, Behandlung vom Rachen her 447.
Chinin und Gehörorgan 316.
Chlorhydrat des Adrenalins 168.
Choanalverschluss, angeborener 86.
Cholesteatom: mit Eitersenkung 422; des Mittelohres 39; und Sinusthrombose 309.
Chromatarbeiter, Septumperforation der 243.
Concha, gummöse Infiltration der 199.
Conchotom 8.
Cornu laryngeum 476.
Crypten der hypertrophischen Tonsillen 207.
Curen im Bade Soden i. T. 314.

D

Dänischer oto-laryngologischer Verein 71, 197, 460.
Deutsche otologische Gesellschaft 355.
Diabetes und Mastoiditis 39, 426.
Doppelmeissel, Schötz'scher 88.
Durchleuchtung der Stirnhöhlen 467;
Durchleuchtungslampe, aseptische 44.

E

Edelmann'sche C- und G-Gabeln, Amplituden der 359.
Eiterung der Kieferhöhlen, chirurgische Behandlung der 525.
Empyem: der Highmor'schen Höhle 460; der Kieferhöhlen, Radicaloperation desselben 525; der Nasennebenhöhle 166; des Saccus endolymphaticus 67; des Siebbeins, doppelseitiges 16; des Sinus frontalis, Operation 167.
Encephalitis und Otitis media 163.
Endonasale Operationen, Vorbereitung und Nachbehandlung derselben 363.
Epiduralabscesse: Eröffnung tiefgelener 401; Operation der 165.
Epiglottis, Geschwür der 567; Tumor der 200.
Epilepsie, geheilt durch Nasenpolypenoperation und Nebenhöhlen-Eiterung 469.
Epitheliome: der Nasenschleimhaut 86; der Zunge 206.
Ertaubte, Sprache derselben 84.
Extraduralabsceß bei Mastoiditis 6.
Extremitätenmuskeln, Reflexparesen der 417.

F

Facialislähmung: 14, rheumatische 127.
Fibrom des Nasenrachenraumes 81.
Fibrosarcom des Kehlkopfes 28.
Finsenbehandlung des Schleimhautlupus 461.
Fissura mastoidea-squamosa, Residuen der 38.
Freilegung des Bulbus venae jugularis 66.
Fremdkörper: Entfernung aus der Lunge 476; im Gehörgang 563; inspirirte 529; im Kehlkopf 479; im Larynx 320; in der Luftröhre 479;

Digitized by Google

in den oberen Luftwegen, radiographische Untersuchung der 1; in der Lunge, Bronchoscopie bei 319; in der Nase 428; im Nasenrachen 123; der Trachea 210; Wanderung eines 470.
Frictionsmassage d. Ohrtrompete 144.
Functionsprüfung: bei Mittelohrentzündungen 316; des Ohres 260.
Furunkel d. Gehörganges und Schwerhörigkeit 360.

G

Gangrän der Kleinhirndura 311.
Gaumen, Abnormität des harten 371.
Gaumenbogen, Defect desselben in Folge von Syphilis 248.
Gaumenlähmung, Aetiologie der 265.
Gaumenmandel: pathologische Anatomie der 472; Sarcom der 526.
Gaumenprothesen bei angeborenen Gaumenspalten 199.
Gaumensegel, motorische Innervation 468.
Gaumenspalten, Gaumenprothesen bei angeborenen 199.
Gaumentonsillen: Knochen in den 321; Knorpel in den 321.
Gehirnabscess, geheilter 191.
Gehör: der Schulkinder 40; Störungen des musikalischen 399.
Gehörgang: Fremdkörper im 563; Furunkel desselben und Schwerhörigkeit 360; Gipsabguss im 422; Neubildungen im 422; Osteom im 570.
Gehörgangsatresie, traumatische 204.
Gehörgangshaken 466.
Gehörknöchelchen: Erkrankungen derselben bei Mittelohreiterungen 520; Gewicht der menschlichen 85.
Gehörorgan: Chininwirkung auf 316; der Idioten 360; Thigenol bei Erkrankungen desselben 481; Verletzungen: 318, u. Nervensystem 463.
Genitalien und Nase, Beziehungen zwischen 129, 161.
Genitalsphäre der Nase und Ohr 158.
Gesang, Physiologie desselben 526.
Geschmackssinn, Untersuchung 572.
Geschwülste des Larynx 266, 376.
Gesichtsempfindungen, Beeinflussung subjectiver 427.
Gesichtsknochen, luetische Necrose der 197.
Gipsabguss im Gehörgange 422.
Glottis-Verengerung bei Posticusparalyse 207.
Glühschlingen, Ligaturröhre 1 0.
Glycosurie b. otitischen Erkrankungen 406.
Granulom, sublinguales bei Keuchhusten 266.
Gummata der Zunge 206.
Gummöse Infiltration im Kehlkopfe 75.
Gussenbauer'sche Operation 565.

H

Haarfollikel des Schnurrbartes, Entzündung der 522.
Haifische, statisches Organ der 555.
Hals- und Ohrenärzte, Vereinigung westdeutscher 248.
Hammer-Amboss-Gelenk, Anklyosen desselben 553.
Hammerextraction, Indicationen zur 520.
Hammergriff im normalen Trommelfell-Gebilde 465.
Hemiatrophia faciei 120.
Hemiopsie, amnestische 362.
Hemiplegie des Larynx 372.
Herpes laryngis: Casuistik und Diagnostik des 269; (menstrualis) 209.
Hetol bei Lungen- und Kehlkopftuberculose 210.
Herzklopfen, nervöses 168.
Heufieber: Heilung desselben 121; Ursache desselben 121.
Highmorshöhle, Empyem der 460.
Hinterhauptlappen, Abscess des rechten 362.
Hirn, otitische Erkrankungen desselben 314.
Hirnabscess, rhinogener 370.
Hirnblutleiter, Arrosion der 317.
Hirnhäute, otitische Erkrankungen der 314.
Hören, Rhythmustheorie 39.
Hörfelder, Typen 556.
Hörmaass, objectives 421.

Digitized by Google

Hörnerv, Atrophie desselben beim Menschen 68.
Hörnerverkrankungen nach Alcohol und Nicotin 146.
Hörprüfung mit Stimmgabeln 357.
Hörstörungen, Analyse der 368.
Hörübungen bei Taubstummen 490.
Hörübungsversuche, Ergebnisse der bisherigen 368.
Hörunterricht, Methodik des 364.
Husten, Ursachen 168.
Hysterie und Schläfenbeineiterungen 362.

I

Ictus laryngis und Keuchhusten 267.
Idioten, Rachenmandel und Gehörorgane der 360.
Influenzalaryngitis 472.
Influenzapharyngitis 472.
Inhalationstherapie 71.
Inhalationsverfahren nach Bulling 476.
Inhalatorium System Langen-Mainz 128.
Innervation des Gaumensegels, motorische 468.
Instrumente, zwei 466.
Internationaler Congress für Otologie 576.
Intracranielle Complicationen nach Mittelohreiterungen 315.
Intubation des Larynx 426.
Intubationstechnik, Vereinfachung der 212.
Ischämie des Operationsfeldes 168.
Israelitische Taubstummenanstalt zu Neu-Weissensee 466.

J

Jugularis, Unterbindung 12.
Jugularisthrombose m. Lungenabscess 84.

K

Kehlkopf, Betheiligung desselben bei Hemiatrophia faciei 120; Carcinom 71; elastische Fasern desselben 172; Fibrosarcom 28; gummöse Infiltration im 75; Intubation des 426; Klinik zu Rostock 204; Krankheiten des 203, 365; der Marsupialier 320; angeborene Membran am 320; Schnittverletzung desselben 480.
Kehlkopffractur, geheilte 563.
Kehlkopfkrebs, X-Strahlen-Behandlung 479.
Kehlkopfphthise, chirurgische Behandlung 16.
Kehlkopfpulverbläser, neuer 528.
Kehlkopfschwindsucht der Schwangeren 478.
Kehlkopfspiegel: Ersatz der Anwärmung desselben 528; Lysoldesinfection desselben 372; Verhütung des Anlaufens desselben 44, 574.
Kehlkopfstenosen, Behandlung der 43, 428.
Kehlkopfthätigkeit bei Consonantenaussprache 208.
Kehlkopftuberculose, Hetolbehandlung bei 210.
Keilbeinhöhlencaries, latente 447.
Keilbeinhöhleneiterung u. intervertebraler Abscess 466.
Keilbeinhöhlentuberculose mit tödtlichem Ausgange 371.
Keloid der Ohrmuschel 15.
Keratosis circumscripta laryngis 327.
Keuchhusten: sublinguales Granulom bei 266; Ictus laryngis bei 267.
Kiefercysten 212.
Kiefergelenkerkrankung durch Caries 361.
Kieferhöhle: als Athmungsweg 372; Eröffnung: derselben 307, im mittleren Nasengange 471; Tuberculose der: 151, mit tödtlichem Ausgange 371.
Kieferhöhleneiterung, chirurgische Behandlung der 525.
Kieferhöhlenempyeme, Radicaloperation hartnäckiger 525.
Kleinhirnabscess: 162, 310; operirter 564; und Sinusthrombose 369.
Kleinhirndura, Gangrän der 311.
Knochen in den Gaumentonsillen 321.
Knochenblasen der mittleren Muschel 40.
Knochennecrose bei Mittelohreiterung 315.
Knorpel in den Gaumentonsillen 321.
Kopftetanus als Abortivtetanus 429.

Digitized by Google

Kopfverletzungen, otitische Symptome 120.
Krakauer rhino-otiatrisches Ambulatorium 344.
Krebs des Kehlkopfes, X-Strahlenbehandlung 479.

L

Labyrinth: Bogengänge desselben 163; Uebertragung der Töne auf das 39.
Labyrinth-Anomalien: anatomisch-physiologische Untersuchungen bei angeborenen 369; angeborene bei Thieren 173.
Labyrinthoperationen 437.
Lähmung: des Abducens bei Mittelohr-Entzündung 163; des Posticus 477; Recurrens, seltenere Ursache 51.
Langen-Mainz'sches Inhalatorium 128.
Laryngitis: Influenza-472; als Masern-complication 44.
Laryngologische Gesellschaft zu Wien 76, 307.
Laryngologischer Unterricht in Heidelberg 480
Laryngo-otologische Gesellschaft zu München 158.
Laryngoplastik 459.
Laryngo-rhinologischer Unterricht 473.
Laryngo-Tracheotomien 87.
Larynx: Abscessbildung im 267; electrische Behandlung des 267; Fremdkörper im 320, 479; Geschwülste desselben 127, 263, 376; Hemiplegie des 372; Herpes des 269; Polyp desselben und Lungentuberculose 476; Sclerom der 172; Syphilis des 253.
Larynxlähmung, Aetiologie der 285;
Larynxtuberculose: 251; Behandlung der 249, 478.
Lichtbehandlung des Pharynxcatarrhs 472.
Ligaturröhre für Glühschlingen 110.
Lippenconsonanten M, B, P, Untersuchungen über 208.
Luftembolie in den Sinus lateralis 405.
Luftröhre: Fremdkörper in der 479; Krankheiten der 203.
Luftwege: Adrenalinwirkung auf die Schleimhaut der 88; Fremdkörper: in den oberen 1, in den tieferen 529; Krankheiten der oberen 29, 419; Schleimhaut-Erkrankungen der oberen 425; Schleimhaut-Lupus in denselben 461.
Lunge, Fremdkörper in der 319, 476.
Lungenabscess und Thrombose 84.
Lungentuberculose: Hetolbehandlung der 210; und Larynxpolyp 476.
Lupus: der Luftwegeschleimhaut 461; der Schleimhäute und Phototherapie 207; vulgaris pharyngis 264.
Lymphangioma cavernosum des Stimmbandes 319.
Lysol zur Desinfection 372.

M

Mader'sche Experimente und Schallleitung 252.
Mandeln, Exstirpation umkapselter 42.
Mandelpolyp 27.
Marsupialier, Kehlkopf der 320.
Masern: und Anginen 209; croupöse Laryngitis bei 44.
Massage der Ohrtrompete, Apparat zur 144.
Massagewirkung und Schallleitungsapparat 164.
Mastoiditis: 572; Bezold'sche und Warzenfortsatz 204; bei Diabetikern 39, 426; mit Extraduralabscess 6.
Medianstellung 477.
Ménière'scher Symptomencomplex 253, 427.
Meningitis, letale 181.
Mensch, pathologische Anatomie und Pathologie desselben 261.
Mitralstenose und Recurrenslähmung 319.
Mittelohr: Carcinom desselben 313; Cholesteatom desselben 39; Folgeerkrankung der Otitis desselben 261; Injection von Flüssigkeiten in das 164.
Mittelohrcatarrh: Ohrtrompeten-Massage bei 191; Vibrationsmassage bei chronischem 89.
Mittelohreiterung: Behandlung der 405, 426; Gehörknöchelchen-Erkrankungen bei chronischer 520;

Digitized by Google

Intracranielle Complicationen 315; u. Knochennecrose 315; mit Necrose, Heilung einer 201; Radicaloperation bei 311; Therapie der chronischen 520; und Trommelfellperforation 164.
Mittelohrentzündung: und Abducenslähmung 163; Bacteriologie der acuten 464; Behandlung der acuten 258; Complicationen nach 575; Functionsprüfungen bei 316.
Mittelohrhöhlen, Entzündung der 181.
Mittelohrtuberculose 359.
Mucocele sinus ethmoidalis 41.
Mundhöhle, Schleimhauterkrankungen der 425.
Muschel, Knochenblasen d. mittleren 40.
Muschelschleimhaut, Hypertrophien und Schleimpolypen der 566.
Musculus cricothyreoideus und Tonbildung 42.
Musikalisches Gehör, Störungen desselben 399.

N

Nackenlähmung, Aetiologie der 265.
Nase: Adenocarcinom 167; Ausräumung vom Munde her 69, 229; Behandlung der genitalen Sphäre der 96; Correction schiefer 337; Fremdkörper in der 428; und Genitalien, Beziehungen zwischen 129, 161; Genitalsphäre derselben und Ohr 158; Krankheiten der 29, 118; luetische Erkrankungen der 524; verkäste Nebenhöhlenempyeme der 166; und Ohr, Beziehung zwischen 213, 522; Sequester der 468; Zahndurchbruch in die 124.
Nasenbluten, vicariirendes 514.
Nasenchirurgie 229, 280.
Nasendeformation, Paraffinbehandlung 524.
Nasenerkrankungen, nervöse und psychische Störungen bei 124.
Nasenformverbesserung durch Vaselin-Injectionen 86.
Nasenhöhlenoperationen, Adrenalin bei 462.
Nasenmuschel, hypertrophische 468.
Nasennebenhöhlen: pathologische Anatomie 41; entzündliche Erkrankungen 255; orbitale Phlegmone der 201.
Nasenoperationen, Pengawar Djambi bei 170.
Nasenpolypen: Localisation der blutenden 469; Operation derselben und Epilepsie 469.
Naso-Pharynx, Entfernung der Polypen des 206.
Nasenrachen: adenoide Vegetationen 166; cystoscopische Untersuchung desselben 470; Fibrom desselben 81; Fremdkörper im 123; Krankheiten desselben 118; Operation der adenoiden Wucherungen im 470.
Nasenrachenpolypen, Geschichte der 125.
Nasenrachenspiegel, Lysoldesinfection 372.
Nasenrachentumoren, Pathologie 165.
Nasenscheidewand, Abscesse der 167; Tuberculom der 72.
Nasenschleimhaut: Epitheliome der 86; bei Haarfollikel-Entzündung des Schnurrbarts 522; intermittirende Schwellungszustände der 522; seltener Tumor der 523.
Nasenschleimhautgefässe, Veränderungen derselben bei Nephritis 471.
Nasenspeculum: 78, 457; selbsthaltendes 547.
Nasensyphilis 205.
Nasentuberculose, Heilung primärer 124.
Naturforscher und Aerzte, 74. Versammlung in Karlsbad 62.
Nebenhöhlen der Nase, entzündliche Erkrankungen der Nase 255.
Nebenhöhleneiterung und Epilepsie 469.
Nephritis, Veränderungen der Nasenschleimhautgefässe bei 471.
Nervensystem und Gehörorgan-Verletzungen 318, 463.
Nervus: acusticus, Betheiligung bei Neuritis 59; recurrens, Behandlung des 267; trigeminus, Betheiligung bei Neuritis 59.
Neubildungen im Gehörgange 422.
Neuritis: acustica 362; multiple 59.
Nicotingenuss und Hörnerv-Erkrankungen 146.

Digitized by Google

O

Oberkiefer, Zahnwurzelcyste desselben 263.
Oberkieferhöhle, Trocarbehandlung 9.
Oberkieferhöhleneiterungen, Behandlung der 211.
Oberkieferhöhlenerkrankungen, Chirurgie der 364.
Oesophagoscop 268.
Oesophagoscopie, Klinik der 170.
Oesterreichische otologische Gesellschaft 111, 156, 191, 405.
Ohr: Functionsprüfung desselben 260; und Genitalsphäre der Nase 153; und Nase, Beziehung zwischen 313, 522; Pathologie des inneren 68; Tropenkrankheit 203; Tuberculose desselben 318; Verätzung mit Essigessenz 549.
Ohrenuntersuchungen, Methode und Resultate der 521.
Ohrerkrankungen u. Rhodanreaction des Speichels 426.
Ohrerscheinungen, Beeinflussung subjectiver 96.
Ohrgeschwülste, Casuistik der 521.
Ohrenheilkunde, neuere Leistungen in der 34.
Ohrenklinik zu Rostock 204.
Ohrenkrankheiten, Therapie der 463.
Ohrlabyrinth der Wirbelthiere 422.
Ohrmuschel: Betheiligung bei Hemiatrophia faciei 120; Keloid der 15.
Ohrtrichter 466.
Ohrtrompete, Vibrationsmassage 89.
Ohrtrompetenmassage bei Mittelohrcatarrhen 191.
Ohrverletzungen: 255; Folgezustände und gerichtsärztliche Beurtheilung der 255.
Operationshöhlen, Paraffinausfüllungen von 394.
Orbitalabscess 573.
Osteom im Gehörgang 570.
Osteoperiostitis des Warzenfortsatzes, Behandl mit constanter Wärme 388.
Otitis: externa furunculosa, Tamponbehandlung 4; Folgeerkrankung derselben: und Mittelohr 261, und Warzenfortsatz 261; u. Glycosurie 406; interna purulenta 416; media: und Encephalitis 163; suppurativa 407.
Otitische Symptome bei Basisfractur und Kopfverletzungen 120.
Otogene Pyämie, Operation bei derselben 252.
Oto-Laryngologie, Adrenalin in der 261.
Oto-laryngologische Klinik in Basel Jahresbericht derselben 260.
Oto-laryngologischer Verein, dänischer 71, 197, 460.
Otologische Gesellschaft: Berliner 309; deutsche 355; österreichische 111, 156, 191, 405.
Oto-Rhino-Laryngologie, Adrenalin in der 36.
Ozäna: Behandlung der 169; Heilbarkeit 523; Paraffininjectionen bei 523; Prophylaxe 169.
Ozänafrage, heutiger Stand 41.

P

Pachydermie u. Kehlkopfgeschwülste 376.
Pachymeningitis interna bei otogener Pyämie 105, 114.
Palatum molle, gummöse Infiltration 199.
Paracentese des Trommelfells 562.
Paraffinausfüllungen von Operationshöhlen 394.
Paraffinbehandlung bei Nasenerkrankungen 524.
Paraffininjectionen bei Ozäna 523.
Paralyse bei Syringomyelie 565.
Paukenhöhle, Steinbildung in der 360.
Pengawar Djambi als Hämostaticum 170.
Perisinusitis frontalis 522.
Pharyngitis, Influenza- 472.
Pharynx, Lupus vulgaris des 264.
Pharynxcarcinome, tiefsitzende 472.
Pharynxcatarrh, Licht-Behandlung desselben 472.
Phlegmone d. Nasennebenhöhlen 201.
Phototherapie bei Lupus d. Schleimhäute 207.
Polypen: der Mandeln 27; der Nase: Localisation der blutenden 469, Operation derselben und Epilepsie 469; des Nasenrachenraumes, Geschichte d. 125; des Naso-Pharynx, Entfernung 206; des Septums, blutende 123.

Digitized by Google

Posticuslähmung mit Sectionsbefund 477.
Postcusparalyse und Glottisverengerung 207.
Pyämie: Operation bei der otogenen 252; otogene: 367, und Pachymeningitis interna 105, 114; rhinogene 469; durch Sinusthrombose 367.

R

Rachen, Eingangspforten der Tuberculose im 126.
Rachenmandel: cystische Gebilde 42; der Idioten 360; Operation der hypertrophischen 305; Pathologie der 42.
Rachenpolyp, congenitaler 263.
Recurrensfasern, Vulnerabilität d. 171.
Recurrenslähmung: bei Mitralstenose 319; seltenere Ursache der 51.
Reflexparesen: der Extremitätenmuskeln 417; der Sprechmuskeln 417.
Rheumatische Facialislähmung, path. Anatomie der 127.
Rhinitis: atrophicans 169; fibrinosa 86
Rhinogene Pyämie 469.
Rhinolalia aperta, Pathologie 166.
Rhinolaryngologie: Adrenalin in der 70, 169; Anästhesin in der 525.
Rhinologie, Adrenalin in der 526.
Rhinologische Propädeutik 118.
Rhino-otiatrisches Ambulatorium des israelitischen Spitals in Krakau 344.
Rhinophonia aperta 75.
Rhodanreaction des Speichels und Ohrerkrankungen 426.
Rhythmustheorie des Hörens 38.

S

Saccus endolymphaticus, Empyem 67.
Salpingoscopie des Nasenrachens 470.
Sarcome: epipharyngeale 127; der Gaumenmandel 526.
Schallleitung: und Mader'sche Experimente 252; neuere Theorien 119.
Schallleitungsapparat von Prof. Ostmann 164.
Schilddrüse, Carcinom der 265.
Schläfenbein, Verlauf des Sinus sigmoideus am kindlichen 361.
Schläfenbeineiterungen und Hysterie 362.
Schläfenlappen: Abscess desselben 362, 465; Carcinom desselben 313.
Schleimcyste der Stirnhöhle 167.
Schleimhäute: Anästhesirung derselben bei Operationen 471; Lupus der 207, 461.
Schleimhauterkrankungen: Behandlung der syphilitischen 27; der oberen Luftwege 425; der Mundhöhle 425.
Schleimpolypen der Muschelschleimhaut 566.
Schnarchen, Bedeutung desselben 170.
Schnittverletzung des Kehlkopfes 480.
Schnupfen: 124; Ursachen desselben 168.
Schötz'scher Doppelmeissel, Modification 88.
Schulkinder, Gehör der 40.
Schwangere, Kehlkopfschwindsucht derselben 478.
Schwellungszustände der Nasenschleimhaut 522.
Schwerhörige, Sprache derselben 84.
Schwerhörigkeit: und Furunkel des Gehörganges 369; und Taubstummheit, Verhältniss zwischen 200.
Sclerom des Larynx 172.
Sclerosirung d. Warzenfortsatzes 363.
Septumperforation d. Chromatarbeiter 243.
Septumpolypen, blutende 123.
Sequester der Nase 468.
Sialolithiasis 475.
Siebbeinempyem, doppelseitiges 16.
Sinusitis maxillaris et frontalis 206.
Sinus: frontalis, Empyem des 167; lateralis, Luftembolie im 405; sigmoideus, Verlauf desselben am kindlichen Schläfenbein 361.
Sinusthrombose: und Cholesteatom 309; und Kleinhirnabscess 369; mit Lungenabscess 84; Pyämie in Folge von 367.
Sinusverbindungen, Varianten der occipitalen 465.
Soden i. Th. 314.
Speichel, Rhodanreaction desselben und Ohrerkrankungen 426.
Sprache der Schwerhörigen und Ertaubten 84.

Digitized by Google

Sprachgehör u. Tongehör, Verhältniss zwischen 358, 560.
Sprechmuskeln, Reflexparesen d. 417.
Sprechorgan u. Kehlkopf, Thätigkeit derselben bei Consonanten-Aussprache 208.
Stapesankylose 356.
Statisches Organ bei Haifischen 555.
Steigbügel, menschlicher 85.
Steinbildung in der Paukenhöhle 360.
Stenosen des Kehlkopfes, Behandlung der 43, 428.
Stimmband: Affection desselben 566; mangelhafte Function desselben 371; Lymphangioma cavernosum 319.
Stimmgabeln, Hörprüfung mit 357.
Stimmbandlähmung bei Strumitis 571.
Stimmlippen, Function 172.
Stirnhöhlen: Durchleuchtung 467; Schleimcyste der 167.
Stria vascularis, embryologisch-anatomische Studien 205.
Struma accessoria am Zungengrunde 371.
Strumitis, Stimmbandlähmung bei 571.
Sutura frontalis, Residuen der 38.
Syphilis: u. Gaumenbogendefect 248; des Larynx 253; nasale 205; als Ursache von vollständiger Verwachsung des weichen Gaumens 444.
Syphilitische Necrose der Gesichtsknochen 197.
Syphilitische Schleimhauterkrankungen, Behandlung derselben 27.
Syphilitischer Primäraffect, extragenitaler 264.
Syringomyelie und Paralyse 565.

T

Tamponbehandlung der Otitis externa furunculosa 4.
Taubheit: einseitige 73; Hörprüfung mit Stimmgabeln bei einseitiger 357; und Urämie 519.
Taubstumme: körperliche und geistige Entwicklung derselben 85; Hörübungen bei denselben 490.
Taubstummenanstalt, Untersuchung der Kinder in der israelitischen 466.
Taubstummheit: degenerative 410; und Schwerhörigkeit, Verhältniss zwischen 200; und adenoide Vegetationen 85.
Thigenol bei Erkrankungen des Gehörorgans 481.
Thrombose im Bulbus venae jugularis 66.
Tonbildung u. M. cricothyreoideus 42.
Töne, Phasenunterschied derselben und Klangart 557.
Tongehör und Sprachgehör, Verhältniss zwischen 358, 560.
Tonsillen, Crypten der hypertrophischen 207.
Tonsillitis, Behandlung der chronischen 73.
Tonsillotomie: Blutstillung nach 475; Blutungen nach 475.
Tonuntersuchungen, diagnostischer Werth der 164.
Totalaufmeisselung, Transplantation und erster Verband nach 363.
Trachea, Fremdkörper der 210.
Thränencyste: doppelseitige 524; Muschelresection bei 524.
Troicar, Vorbesserungen 9.
Trommelfell, Paracentese desselben 562.
Trommelfellabscess, Aetiologie 165.
Trommelfellgebilde, Hammergriffstellung im normalen 495.
Trommelfellperforation und Mittelohreiterung 164.
Trommelhöhle, Adhäsionsprocesse 157.
Tropenkrankheit der Ohren 203.
Thiere, allgemeine Anatomie der 261.
Tubage: Erfolge der 126; ohne fortgesetzte Ueberwachung 126.
Tubenknorpel: Bau desselben beim Menschen 45; Histologie desselben 188.
Tubenostium, Freilegung des tympanalen 361.
Tuberculom der Schleimhaut der Nasenscheidewand 72.
Tuberculose: in adenoiden Vegetationen 566; Eingangspforten derselben im Rachen 126; des Kehlkopfes, Behandlung der 249, 478; der Keilbeinhöhlen 371; der Kieferhöhle 151, 371; des Mittelohres 359; der Nase, Heilung 124.
Tumor: cysticus epiglottidis 209; des Nasenrachens, Pathologie 165; der Nasenschleimhaut 523; des Zungengrundes 159, 473.

Digitized by Google

U

Urämie mit Taubheit 519.

V

Vaporisation, intranasale 213.
Vaselininjectionen zur Verbesserung der Nasenform 86.
Vegetationen im Nasenrachen, Entfernung 166.
Velumlähmung in Folge von Botulismus 526.
Verätzung des Ohres 549.
Vereinigung westdeutscher Hals- und Ohrenärzte 248.
Versammlung deutscher Naturforscher und Aerzte in Karlshad 62.
Verwachsung des weichen Gaumens als Folge von Lues 444.
Vibrationsmassage b. Mittelohrcatarrh 89.

W

Wärmebehandlung der acuten Osteoperiostitis des Warzenfortsatzes 388.
Warzenfortsatz: Behandlung der acuten Osteoperiostitis desselben 388; und Folgeerkrankung der Otitis 261; untere occipitale Platte desselben 204; Sclerosirung desselben 263.
Wiener laryngologische Gesellschaft 76, 307.
Wirbelthiere, Ohrlabyrinth der 422.
Wortvorstellung, Psychologie der 364.
Wucherungen: adenoide und Taubstummheit 85; Operation adenoider 78, 470.

X

X-Strahlen bei Kehlkopfkrebs 479.

Z

Zahndurchbruch in die Nase 124.
Zahnwurzelcyste des Oberkiefers 263.
Zunge: Epitheliom der 206; Gummata der 206.
Zungengrund: Struma accessoria am 371; Tumor desselben 159, 473.
Zungenlähmung, Aetiologie der 265.

Digitized by Google

Namen-Register.

Alexander 11, 14, 15, 85, 105, 113, 114, 115, 127, 173 369, 388, 407, 410, 412, 416, 426, 553.
Alt 84, 111, 114, 146, 191, 195, 196, 404, 405, 522, 553.
Althaus 133.
Amann jun. 141, 142.
van Anrooy 572.
Avellis 267.
Avendaño 426.

Baraczynsky 264.
Barsdorf 130.
Barth 42, 480.
Baumgarten 304.
Baurowicz 41, 86, 372, 469, 470.
Bentzen 197, 198.
Bergmeister 148.
Bernhardt 318, 403.
Bernheimer 266.
Bernstein 178.
Bettmann 209.
Bezold 164, 258, 357, 422.
Bézy 126.
Bing 416.
Blau 34, 465.
Bloch 363.
Blumenfeld 250.
Bönninghaus 359.
Botey 528.
Boyé 213.
Brat 563, 566, 570.
Breitung 145.
Brieger 528.
Brindel 523.
Brösike 135.
Brown 130.
Bruck 313.
Brühl 360, 466.
Brunzlow 465.
Buhl 200, 202.
Bukofzer 88, 365.
Burger 556, 568, 569, 571.
Burkard 475.
Buschke 139.

Calamida 86.
Du Castel 206.
Chauveau 125.
Chavasse 206.
Cheatle 40.
Chiari 29, 77, 82, 84, 307, 308, 320.
Choroushitzki 88, 476.
Christiansen 461, 462.
Citelli 86, 468.
Clar 76.
Claus 467.
Cloquet 166.
Coen 166.
Cohen 248.
Collinet 43.
Compaired 523, 526.
Cordes 8, 167.
Coupard 143.
Courtade 207, 525.

Darbois 207.
Dastre 132.
Delie 206, 524.
Delsaux 528.
Denker 315, 356.
Disse 190.
Dmochowski 152.
Dunbar 121.
Dunn 204.

Ehrenfried 310, 312.
Einhorn 268.
Endriss 129, 130.
Engelmann 212.
Ephraim 164, 468.
Escat 42, 126, 168.
Eschweiler 363.
Eulenstein 317, 426.
Ewald 178.

Fackeldey 567, 569.
Fein 78, 80, 319, 327, 470.
Finger 139.

Digitized by Google

Fischer 524.
Flatau 134, 526.
Fliess 130, 138, 140, 141, 143, 158, 310, 311.
Frank 130, 132, 158.
Fränkel 152, 195.
Frederikse 567.
Freso 171.
Frey 11, 12, 112, 191, 406, 407, 417, 553.
Friedmann 128.
Friedrich 361.
Fuchs 147, 150.
Fürbringer 134, 139.

Gaudier 151.
Gegenbaur 136.
Gerber 428, 521.
Gerhardt 207.
Ghon 155.
Glas 83, 165, 308.
Glatzel 265.
Godot 139.
Goldschmied 147.
Golesceano 522.
Gomerz 407, 416.
Gomperz 196.
Goris 459.
Görke 42
Gottschalk 134.
Gould 130.
Gradenigo 528.
Grant 39, 524.
Grönbeck 74, 75.
Grosskopf 469.
Grossmann 1, 83, 309, 310.
Grunert 147, 165, 186, 188, 469.
Grünwald 41, 153, 466, 523.
Gudden 137.
Gutzmann 84, 526.
Guye 557, 559, 561, 562.

Hagen 130, 134.
Haike 310, 311.
Hajek 77, 79, 255, 308, 523.
Halász 124, 444.
Hamer 307, 308, 309.
Hamm 523.
Hammerschlag 113, 114, 191, 196, 406, 410, 411, 416, 463.
Hanke 412.
Hanszel 76, 78, 80, 84, 262, 307, 308, 473, 475.
Harmer 40, 76, 79, 80, 81, 170, 320, 525.
Hasslauer 464.
Haug 98, 133, 158, 159, 361.
Hebra 139.
Hecht 159.
Heermann 253, 372, 427, 475.
Hegener 164.
Hegetschweiler 318.
Heindl 79, 82.
Heine 311, 312, 362.
Held 422.
Henrici 465.
Herzfeld 310.
St. Hilaire 143.
Hinsberg 266.
Hirschmann 27.
Hofbauer 319.
Hoffmann 134, 212.
Hölscher 361, 363.
Hopmann 27, 248, 251.
Hug 263.
Hülte 167.

Jackson 194, 309.
Jakobsohn 134.
Jansen 188.
Jolyet 132.
Joseph 139.
Jurasz 140, 143, 480.
Jürgens 549.

Kafemann 123.
Kalt 522.
Kan 568, 571.
Kaposi 139.
Kassel 44, 168, 528.
Katzenstein 172.
Kaufmann 15.
Keller 251, 252.
Kelling 167.
Kettwich 151.
Kiaer 76, 199, 460.
Kikuchi 85, 165, 191, 465.
Killian 151, 167, 473, 476.
Kindler 110.
Kirchner 147.
Kirkland 41.
Klein 73, 75, 198, 202.
Klug 369.
Knapp 162, 528.
Koenigstein 261.
Kölliker 135, 136.
Körner 120, 204, 314.
Krafft-Ebing 134.
Krause 210.
Krebs 363.
Kreidl 85, 174.
Kretschmann 360.
Kroiss 364.
Kronenberg 249, 478.
Kudike 143.
Kühling 368.
Kuile 556, 557, 558, 560, 563, 566, 570, 573, 574.
Kussmaul 129, 130.
Kuttner 477.

Laffont 132.
Lang 139.
Laubi 521.
Leimgruber 205.
Léon de Lenval 576.
Lewin 139.
v. Leyden 569.
Lieven 27.
Linsbauer 44.
Löhnberg 124, 262, 319, 478.
Looptyi 564.
Löwe 229, 230.
Löwy 62
Lubarsch 190, 261.
Lubet-Barbou 170.
Lucae 164, 312, 313, 314, 358.

Digitized by Google

Lüders 251.
Lue Ogston 167.
Lünenborg 253.

Mader 147, 159.
Maljutin 371.
Manasse 361.
Mantegazza 134.
Marc-Paunz 370.
Matte 178.
Max 405.
Meissen 250.
Melzi 473.
Menière 147, 149.
Menzel 77, 307.
Meyer zum Gottesberge 59.
Mikulicz 170.
Mignon 526.
Moll 561, 567, 570, 574.
Möller 73, 86, 166, 203, 462, 477.
Moos 147.
Moses 28, 251.
Moszkowicz 11.
Moure 523.
Moxter 359.
Muck 522.
Müller 203.
Murray 40.
Muydermann 569, 570.
Mygind 166, 264.

v. Navratil 87.
Neufeld 127, 472.
Neumann 195, 264, 405, 416, 429.
Neumayer 153.
Noltenius 9.
Nörregaard 198, 200, 201, 203, 462.
North 147.
Nothnagel 147.
Nowotny 474.

Obersteiner 135, 137, 158.
Oidtman 184.
Onodi 371, 471.
Oppenheim 162, 194.
Oppikofer 260.
Ostertag 261.
Ostmann 359, 368, 421.

Panse 39, 357, 371.
Panzer 15.
Papanikoláou 6.
Paunz 167, 267, 524.
Perexasi 144, 145.
Peyser 313.
Pick 78, 476.
Picniążek 529.
Politzer 11, 15, 112, 157, 158, 195, 196, 407, 416, 528.
Polak 574.
Popa 137
Posner 141.
Proebsting 250.

Quix 555, 556, 560, 566, 567, 572.

Reichert 123.
Reitmann 45, 321.
Reno 426.
Réthi 79, 307, 308, 525.
Reyn 462.
Richter 267, 447, 514.
Rimini 367.
Ritter 311, 472.
Rode 167, 169.
Röpke 362, 479.
Rosenberg 576.
Rosenfeld 168.
Roth 79, 82.
Rothschild 314.
Rudloff 188, 243, 361.
Rudolphy 204.

Sacher 269.
Sack 4.
Sakehiko 126.
Sarremone 205, 522.
Sato 38, 163.
Schech 16, 159, 161, 203.
Scheibe 315, 360.
Scheppergell 479.
Schilperoort 565.
Schmiegelow 71, 74, 198, 200, 201, 202, 462, 528.
Schmidt 419.
Schönemann 471.
Schousboe 72.
v. Schrötter 17, 319, 476.
Schutter 372
Schwabach 314.
Schweinburg 124.
Secchi 39.
Semon 474.
Sessous 313, 314.
Seyffert 457.
Siebenmann 260, 360.
Simonin 209
Spiegel 82, 528.
Spira 344.
Strebel 472.
v. Stein 528.
Stenger 120.
Sternfeld 161.
Stieda 166.
Streit 165, 401.
Sturman 211.
Suckstorff 39, 320, 520.

Taptas 210.
v. Török 162.
Trautmann 129, 158, 161, 425.
Treitel 119, 209, 313, 314, 399, 466, 472, 519.
Trivas 36.
Trumpp 428.
Tyrman 255.

Urbantschitsch 11, 89, 112, 113, 114, 191, 192, 193, 195, 394, 417, 427, 547, 553.

Digitized by Google

Valentin 470.
Väli 490.
Vanieuwe 575.
Vaquier 169.
Veis 170.
Viollet 126.
Voss 312, 369.

Wanner 316, 358.
Warnecke 44.
Weil 78, 82, 305.
Weinberger 51, 151.
Wells 124.
Wertheim 526.
Wicherek 43.
Winkler 337, 361, 364.
Wittmaack 316, 362.
Wolff 86.
Wroblewski 471.

Zaalberg 181, 437, 565, 569.
Zarniko 118.
Ziffer 172.
Zimmermann 260.
Zünd-Burguet 208.
v. Zur-Mühlen 575.
Zwaardemaker 556, 558, 560, 561, 565, 566.
Zwillinger 85, 127.

Druck von Carl Marschner, Berlin SW.

Digitized by Google

Monatsschrift für Ohrenheilkunde

sowie für

Kehlkopf-, Nasen-, Rachen-Krankheiten.

Organ der Oesterreichischen otologischen Gesellschaft u. der Münchener laryngo-otologischen Gesellschaft.

(Neue Folge.)

Mitbegründet von weil. Prof. Dr. Jos. Gruber, Prof. Dr. N. Rüdinger, Prof. Dr. R. Voltolini und weil. Prof. Dr. Fr. E. Weber-Liel

und unter Mitwirkung der Herren

Docent Dr. **E. Baumgarten** (Budapest), Hofrath Dr. **Beschorner** (Dresden), Docent Dr. **A. Bing** (Wien), Privatdocent Dr. **G. Brühl** (Berlin), Docent Dr. **Gomperz** (Wien), Dr. **Heinze** (Leipzig), Prof. Dr. **Heymann** (Berlin), Dr. **Hopmann** (Cöln), Prof. Dr. **Jurasz** (Heidelberg), Dr. **Keller** (Cöln), Prof. Dr. **Kiesselbach** (Erlangen), Prof. Dr. **Kirchner** (Würzburg), Dr. **Koch** (Luxemburg), Dr. **Law** London), Docent Dr. **Lichtenberg** (Budapest), Dr. **Lublinski** (Berlin), Dr. **Michel** (Cöln), Prof. Dr. **Onodi** (Budapest), Prof. Dr. **Paulsen** (Kiel), Dr. **A. Schapringer** (New-York), Dr. **J. Sendziak** (Warschau), Dr. **E. Stepanow** (Moskau), Prof. Dr. **Strübing** (Greifswald), Dr. **Weil** (Stuttgart), Dr. **Ziem** (Danzig).

Herausgegeben von

Prof. Dr. L. v. SCHRÖTTER Wien. **Prof. Dr. PH. SCHECH** München. **Prof. Dr. E. ZUCKERKANDL** Wien.

Prof. Dr. V. URBANTSCHITSCH Wien.

Dieses Organ erscheint monatlich. Man abonnirt auf dasselbe bei allen Buchhandlungen und Postanstalten des In- und Auslandes.
Der Preis für die Monatsschrift beträgt 12 R.-M. jährlich; wenn die Monatsschrift zusammen mit der Allgemeinen medicinischen Central-Zeitung bestellt wird, nur 8 R.-M.

Jahrg. XXXVII. Berlin, Januar 1903. No. 1.

I. Originalien.

Die radiographische Untersuchung bei Fremdkörpern in den oberen Luftwegen.

Von

Docenten Dr. **Michael Grossmann.**

Vielleicht auf keinem anderen Gebiete hat der Kehlkopfspiegel den an ihn geknüpften Erwartungen glänzender entsprochen, als bei der Diagnostik der Fremdkörper im Larynx und in der Trachea. Es schien, dass hier unser Können das denkbar Höchste bereits erreicht hat. Und nun zeigte es sich, dass auch nach dieser Richtung noch wesentliche Fortschritte zu erzielen waren. Das Cocain hat das Einführen von Instrumenten in die oberen Luftwege wesentlich erleichtert, und dieser Umstand führte nach und nach zu einer neuen Untersuchungsmethode, bei welcher grade Röhren bis in die Trachea eingeführt werden, durch welche uns der directe Einblick, auch ohne Zuhilfenahme des Kehlkopfspiegels, bei einfach reflectirtem Lichte, nicht allein bis zur Bifurcation,

Digitized by Google

sondern bis zu den Abzweigungen der Bronchien erster, zweiter und bei besonders günstigen Fällen sogar noch dritter Ordnung ermöglicht wird. Unsere Leistungsfähigkeit im Erkennen wie in der Beseitigung der Fremdkörper, selbst aus den tiefer gelegenen Abschnitten der Luftwege, ist durch diese Anordnung auf eine nie erwartete Höhe gestiegen, wie dies die von Hermann von Schrötter[1]) publicirten zwei Fälle, von denen der eine auch der k. k. Gesellschaft der Aerzte in Wien demonstrirt wurde, geradezu glänzend bewiesen haben. Dazu kam noch, dass der Nachweis von Fremdkörpern im Organismus überhaupt und somit auch solcher in den grossen und kleineren Luftwegen in den letzten Jahren durch die Untersuchung mit Röntgenstrahlen eine mächtige Förderung erfahren hat. Für den Kehlkopf und die Trachea werden unsere bisher gebräuchlichen und vorhin erwähnten Methoden der directen Untersuchung mit oder ohne Kehlkopfspiegel in der Regel ausreichen, und nur selten werden wir genöthigt sein, von den Röntgenstrahlen Aufschluss zu verlangen. In exceptionellen Fällen jedoch, bei einem tiefer sitzenden Fremdkörper oder wo das negative Ergebnis laryngoscopischer Untersuchung Zweifel zurücklässt, werden wir die Controle der radiographischen Untersuchung gerne in Anspruch nehmen.

Einen solchen Fall habe ich vor beiläufig $1^1/_2$ Jahren erlebt. Es kam eine ca. 50jährige Frau, die Gattin eines Eisenbahnconducteurs zu mir und klagte, dass ihr Tags zuvor beim Essen ein Knochenstück in der Kehle stecken geblieben sei. Die Frau war stark heiser und hatte Schluck- und Athembeschwerden. Bei jeder Inspiration war ein lautes Stenosengeräusch hörbar. Die Untersuchung mit dem Spiegel lehrte, dass gleich unterhalb der Stimmbänder sich ein Knochenstück befindet, welches in sagittaler Richtung die Glottislichtung in zwei Hälften theilt. Nach vorausgegangener Cocainisirung versuchte ich nun den Fremdkörper zu entfernen. Kaum hatte ich jedoch denselben mit der Kehlkopfpincette berührt, war er auch schon unter meinen Augen spurlos verschwunden. Offenbar sass er sehr locker eingefügt, und ehe ich ihn sicher gefasst hatte, war er in die Tiefe hinabgefallen. Bei der nachfolgenden Spiegeluntersuchung konnte ich von dem Knochenstücke, obwohl in diesem Falle die Trachea bis zur Bifurcation mit Leichtigkeit zu übersehen war, keine Spur mehr finden. Die Heiserkeit, die Schluck- und Athem-Beschwerden, sowie die Stenosengeräusche waren völlig verschwunden, und die Kranke fühlte sich äusserst befriedigt, von allen Beschwerden so rasch befreit worden zu sein. Weit weniger war ich in der Lage, mich mit diesem Ergebnisse zufrieden zu geben. Ich war sicher, dass ein Fremdkörper im Kehlkopfe vorhanden war und war ebenso sicher, dass er nicht entfernt und auch durch Hustenstösse nicht ausgeworfen wurde. Die Kranke aber, von ihrer Heiserkeit und ihren Athem-Beschwerden so urplötzlich befreit, liess es sich nicht nehmen, dass bei ihr nunmehr Alles in Ordnung sei und hatte die Anwendung der noch gebotenen und von mir empfohlenen Vorkehrungen, als nach ihrem Dafürhalten ohnehin vollständig überflüssig, entschieden refusirt. Wir einigten uns dahin: die weiteren Schritte von dem Ergebnisse einer

[1]) H. von Schrötter. Wiener klin. Wochenschr. 1899, No. 48 und 51, sowie 1902, No. 45.

Digitized by Google

Röntgenuntersuchung abhängig zu machen. Diese wurde nun von sachkundiger Seite durchgeführt und ich war nicht wenig erstaunt, als das Ergebniss völlig negativ ausgefallen ist. Ich begann selbst schon fast zu zweifeln, ob ich mich denn nicht doch geirrt habe; die Kranke aber wollte unter solchen Umständen von weiteren Explorationsmethoden, die ich ihr ja nur mehr schüchtern anzubieten wagte, nichts mehr hören.

So vergingen fast drei Monate, ohne dass ich diese Patientin wiedergesehen hätte. Eines Tages erschien sie, um mir ein Knochenstück zu präsentiren, welches sie vor wenigen Stunden unter einem heftigen Hustenanfalle herausgehustet hat.

a b c

Figur a zeigt die corticale, Figur b die medullare Fläche und Figur c den Querschnitt des spontan ausgehusteten Fremdkörpers, dessen Länge bei 27 mm, dessen Dicke über 2 mm beträgt.

Der Verlauf dieses Falles zeigt zunächst, dass selbst ein so grosses und an beiden Enden scharf spitziges Knochenstück wie das vorliegende zuweilen Monate hindurch in den Luftwegen verweilen kann, ohne ernsten Schaden anzurichten. Weiter, dass die Chancen der Entfernung durch Hustenstösse selbst solcher Fremdkörper, welche durch ihre scharfen Spitzen und Kanten leicht eingekeilt werden können, keine geringen sind. Endlich aber, und das ist die eigentliche Lehre, die sich aus diesem Falle ergiebt, dass uns die radiographische Untersuchung selbst bei relativ grossen Fremdkörpern, wenigstens derzeit noch im Stiche lassen kann. Gewiss sind auch bei dieser Methode noch Fortschritte zu erwarten, sowohl bezüglich der Aufnahme, als auch der Deutung der radiographischen Bilder. Bis auf Weiteres aber müssen wir uns darüber klar sein, dass auf dem hier besprochenen Gebiete die positiven Ergebnisse der Untersuchung mittels Röntgenstrahlen wertvolle und verlässliche Anhaltspunkte bieten, dass hingegen die negativen Resultate lange nicht so verlässlich sind und das Vorhandensein eines Fremdkörpers in den grossen Luftwegen nicht mit absoluter Sicherheit ausschliessen.

Digitized by Google

Zur Tamponbehandlung der Otitis externa furunculosa.

Von

Dr. med. **N. Sack,**
Consultant des Sophien-Kinderspitals in Moskau.

Im Jahre 1899 hat College Dr. Lamann aus Petersburg im 2. Hefte dieser Monatsschrift bei der Behandlung der Otitis externa furunculosa die Drucktamponade auf's Wärmste empfohlen. Seine Methode besteht darin, dass er entsprechend dicke Wattetampons, die mit einer Zinkcarbolsalbe stark eingefettet sind, tief in den Gehörgang bis an das Trommelfell einführt und sie dort à demeure liegen lässt. Dr. Lamann hat die Technik der Einführung der beschriebenen Tampons sehr ausführlich besprochen, aber, wie es sich erwiesen, nicht ausführlich genug, um allgemein verstanden zu werden.

Wenn diese Therapie hauptsächlich als eine mechanisch wirkende aufgefasst werden soll, so ist dabei selbstverständlich das „Wie" von allergrösster Bedeutung. Daher ist es leicht erklärlich, dass manche Collegen, die diese von einem fachkundigen Specialisten so gerühmte Behandlungsmethode selbst erprobt haben, aber ohne die nöthigen Cautelen, dabei keine günstigen Resultate erzielten. Es wäre aber zu früh, über eine Methode, die sich Jahre lang an hunderten und tausenden Patienten mit bestem Erfolge bewährt hat, den Stab zu brechen, weil dieselbe dem einen oder dem anderen Collegen versagt hat. In diesem Sinne wurde Dr. Lamann genöthigt, in No. 6 dieser Monatsschrift pro 1902 eine neue Erklärung über die von ihm so vertheidigte und von Dr. Grosskopf angefochtene Methode zu geben.

In Anbetracht dieser verschiedenen Meinungen über eine so wichtige Frage halte ich es für nicht uninteressant, noch eine Stimme gelten zu lassen.

Im Ambulatorium des Sophien-Kinderspitals in Moskau, sowie in meiner Privatpraxis verwende ich seit mehr als zehn Jahren ausschliesslich die Tamponbehandlung der Otitis externa circumscripta et diffusa, und stets mit dem besten Erfolge. Der kranke Gehörgang wird vorsichtig ausgetupft oder einmal ausgespritzt und ausgetrocknet, und alsdann führe ich einen der Verengerung entsprechend dicken, mit 10proc. Carbolglycerin gut imprägnirten Wattetampon tief in den geschwellten Ohrcanal ein. Der Tampon muss unbedingt so dick sein, dass er auf die entzündeten Wände des Canals einen gewissen, aber nicht allzu grossen Druck ausübe. Als Kriterium muss dabei erstens der Widerstand beim Einführen des Tampons und zweitens der nicht zu grosse und allmählich abnehmende Schmerz dienen. Wenn diese Cautelen nicht erfüllt worden sind, kann es vorkommen, dass der Patient am nächsten Morgen nach unruhiger Nacht mit einem Oedem der betreffenden Gesichtshälfte beim Arzte erscheint.

Wenn der Tampon lege artis eingeführt ist, dann lassen die Schmerzen fast ausnahmslos bald nach, die Patienten geben an, diese

Digitized by Google

Nacht zum ersten Male während der Erkrankung gut geschlafen zu haben. So werden die Tampons täglich einmal von mir gewechselt, und in 3—4 Tagen ist der Process fast zum Stillstand gebracht und die Patienten können jetzt ruhig sich selbst mit Carbolglycerin-Einlagen behandeln. In schwereren Fällen, wo die Schwellung sich an einer Stelle stark ausgebildet und zur Abscedirung geführt hat, mache ich zuvörderst einen Einschnitt in die Geschwulst, wische nachdem den Eiter, resp. das Blut aus und tamponire nach der gewöhnlichen Methode, den Tampon 24 Stunden liegen lassend.

Jedenfalls muss es zugestanden werden, und damit wird wohl Dr. Lamann auch einverstanden sein, dass es sehr hartnäckige Fälle giebt, die unter der sorgfältigsten Tamponbehandlung nicht schnell heilen wollen. Die Ursache mag wohl darin liegen, dass die Patienten manchmal nicht zu Hause resp. zu Bett bleiben können und, ihrem Berufe nachgehend, sich oft dem kalten und feuchten Wetter aussetzen. In solchen Fällen fand ich mich genöthigt, ausser dem Tampon auch 1—2 Blutegel vor dem Tragus oder aber heisse Cataplasmata auf die Ohrgegend zu verordnen. In anderen Fällen hat auch ein Eisbeutel vor dem Tragus mir sehr gute Dienste geleistet.

Wenn die vehementen, schlafraubenden Schmerzen durch diese Mittel gehoben sind, dann setze ich die Drucktamponade noch einige Tage fort. Ich rathe, während der Behandlung des kranken Ohres prophylactisch in's gesunde Ohr auch 10proc. Carbolglycerin einzuträufeln.

Was die Selbstbehandlung der Patienten anbelangt, so geschieht das in der Weise, dass sie sich einen Wattetampon um eine feine, gut ausgekochte Haarnadel festwickeln[2]) und denselben mit Carbolglycerin angefeuchtet in den Gehörgang vorsichtig einführen. Der Tampon wird dabei mit den Fingern der anderen Hand fixirt und die Haarnadel sanft herausgezogen. Dann bleibt der Tampon im Canale fest sitzen.

Ich kann also auf Grund meiner Erfahrungen die ungemein günstige Wirkung der Drucktamponbehandlung der Otitis externa nur bestätigen und den Fachcollegen auf das Wärmste empfehlen, da keine andere Methode so schnell zum Ziele führt.

Ich möchte nur gegenüber Dr. Lamann betonen, dass die zur Einfettung der Tampons verwendete Salbe dabei von untergeordneter Bedeutung ist. Ich selbst ziehe die 10proc. Carbolglycerinlösung vor, weil die antiphlogistische, bactericide und schmerzstillende Wirkung dieser Lösung auch bei Mittelohraffectionen sich gut bewährt hat. Ich setze noch manchmal 3—5 pCt. Cocain. mur. hinzu.

Immerhin ist die Tamponbehandlung der Otitis externa eine grosse Eroberung unserer Therapie, die es verdient, zuerst gut verstanden und dann zielbewusst erprobt zu werden.

---

[2]) Die Spitze der Haarnadel muss so mit Watte bewickelt werden, dass sie die Gehörgangswände nicht verletzen darf.

Digitized by Google

Ein bemerkenswerther Fall von Bezold'scher Mastoiditis mit Extraduralabscess.

Von

Dr. **P. Papanikoláou** (Konstantinopel).

Der 55jährige Herr K. M. klagt am 18. VII. 1901, dass er seit etwa fünf Monaten in Folge von Influenza und starkem Schnupfen an heftigen Schmerzen hinter dem linken Ohre leidet. Sein linkes Ohr sei seitdem etwas belegt und schwerhörig, aber ohne Schmerzen und Secretion bis jetzt geblieben. Wiederholte chirurgische Eingriffe unter Narcose seien vorgenommen, deren letzter vor vier Monaten ungefähr einen Abscess am Halse unterhalb der linken Warzenfortsatzspitze eröffnet hatte. Aus dieser Zeit sind zwei Eitergänge an dieser Region entstanden. Später entstand eine rothe Schwellung am Gesichte vor dem linken Tragus, welcher gespalten und der darunter liegende Knochen ausgekratzt wurde. Seitdem kann Patient den Mund schwer öffnen. In Folge von diesen anderwärtigen Eingriffen, der fehlerhaften Mastication und der heftigen Schmerzen, die Patient nun an der Parietalgegend empfindet, ist er sehr heruntergekommen, er kann aber seine Arbeit als Geldwechsler leidlich führen und grössere Spaziergänge machen.

Status praesens: 4 cm lange, 1 cm vor dem Tragus des linken Ohres liegende, senkrechte Operationsnarbe; Weichtheile derselben mit dem Unterkieferknochen verwachsen; beim Versuche den Mund zu öffnen gehen die Zahnreihen nicht mehr als 1 cm aus einander. 1 cm hinter dem Ansatze der Ohrmuschel eine zweite, 8 cm lange, senkrechte Operationsnarbe, in deren unterem Viertel zwei Eitergänge beständig Eiter secerniren. Durch die untere, 3 cm unterhalb der Warzenfortsatzspitze und am hinteren Rande des Kopfnickers ausmündende Fistel dringt eine Sonde in der Richtung der medialen Fläche des Warzenfortsatzes und stösst in einer Tiefe von 4 cm auf entblössten Knochen; die obere, in der Gegend des Emmissar. mastoid. liegende Fistel zeigt bei der Sondenuntersuchung in einer Tiefe von 2 cm gleichfalls rauhen Grund. Gehör für Uhr 5 cm, Trommelfell von normaler Farbe, leicht eingezogen. Rasselgeräusche beim Katheterismus der Tuba hörbar. Augenhintergrund normal. Kein Fieber. Eine neuempfohlene Operation verweigerte Patient.

28. VIII. 1901. Die Secretion durch die untere Fistel ist seit einigen Tagen geringer und eine Schwellung oberhalb der linken Ohrmuschel entstanden; die Schmerzen in der linken Kopfseite haben dabei unerträglich zugenommen. Patient zeigt bei der Untersuchung eine fluctuirende Geschwulst dicht oberhalb der linken Ohrmuschel. Ein äusserlich sichtbarer Zusammenhang zwischen Fisteln am Halse und diesem Abscesse bestand nicht, Temperatur 37,5°, sonst Status idem.

29. VIII. 1901. Operation unter Chloroformnarcose im österreichisch-ungarischen Hospital (Assist. Dr. Noulis und Pauleçka). Durch einen leicht concaven Schnitt oberhalb der Ohrmuschel durch

Digitized by Google

Haut und Muscul. temporalis wird der Abscess eröffnet und sorgfältig ausgespült. Der Schnitt wurde jetzt in der alten Operationsnarbe hinter der Ohrmuschel bis auf die untere Halsfistel weiter nach unten geführt, Periost und Weichtheile abgehebelt und die Knochen in genügender Ausdehnung blossgelegt. Zwei Querfinger oberhalb des Gehörganges findet man einen fünfpfennigstückgrossen, runden Knochendefect der Schuppe, welcher mit Granulationen verschlossen war, die aus der Dura emporsprossen. Die Dura ist am vorderen Rande dieser Knochenfistel verwachsen; sie wird nach hinten mit Jansen's Knochenzange in der Ausdehnung eines Dreimarkstückes freigelegt. Bei jeder Hirnpulsation wird jetzt eine beträchtliche Menge geruchlosen Eiters herausgepresst. Die zwischen Dura und Schädelknochen eiternde Höhle, vom vorderen Rande der Knochenfistel der Schuppe beginnend, hat nach hinten für eine Sonde unbestimmbare Grenzen; diese liegen mehr als 8 cm weit vom vorderen Rande des Knochendefectes der Schuppe nach hinten. Die Höhle wurde ausgespült und ihre Wände von den zahlreichen Granulationen mit Curette sanft befreit. Alsdann wurde ein Stück des Sin. transversus und des Sin. sigmoideus mit Meissel und Knochenzange blossgelegt und mit Granulationen besät gefunden; dabei ist auch die Warzenfortsatzspitze grösstentheils abgemeisselt und die in dieser Gegend befindlichen Fisteln gereinigt worden. Die Granulationen sind entfernt und einige dicht vor dem Sulcus sigm. liegende, mit diesem in Verbindung stehende, eiternde Mastoidzellen gereinigt worden. Das Antrum mast. ist nicht eröffnet worden, weil nach seiner Richtung hin der Knochen bei der Operation compact gesund gefunden wurde. Tief in die endocranielle Höhle ist ein Jodoformgazestreifen hineingeführt und Jodoformverband auf die Wunde angelegt worden. Gleich nach der Operation haben die Kopfschmerzen nachgelassen und Patient konnte am selben Tage in seinem Zimmer herumgehen. Die Nachbehandlung dauerte etwa zwei Monate. Die Unterkieferklemme besserte sich allmählich bedeutend. Patient wurde am 22. Mai 1902 der biologischen Abtheilung des Griechischen phil. Syllogus hier gesund vorgestellt.

Bemerkenswerth bei diesem Falle ist, dass Pat. niemals nennenswerthe Störungen seitens des Ohres empfunden hatte und sein Antrum mast. intact gefunden wurde. Die endocranielle Complication rührte von einer Eiterung der Cell. mast. post. her, die dicht vor dem Sinus sigmoideus lagen. Von hier aus hat ein Fortkriechen der Eiterung nach oben und nach unten im Sulcus sigm. längs des Sinus sigm. stattgefunden. Nach unten hat sich ein Senkungsabscess gebildet, der durch künstliche Eröffnung zu zwei Fistelgängen neben der Warzenfortsatzspitze führte; nach oben bildete sich ein mächtiger Extraduralabscess, welcher durch Druckusur zu Knochendefect an der Schuppe und Eiteransammlung unterhalb des Musculus tempor. führte; nach kürzerer oder längerer Zeit hätte damit durch Eiterdurchbruch nach aussen in dieser Gegend (wenn keine intercurrente mortelle Complicationen entstanden wären) die intracranielle Eiterung eine dritte Communication mit der Aussenwelt gebahnt.

Digitized by Google

Ein neues Conchotom.

Von
Dr. **H. Cordes** (Berlin).

Das Instrument besteht aus zwei mit den Schneiden leicht schräg zu einander gestellten Hohlmessern a u. b (Fig. 5). Das eine Messerchen a ist an einer an den Handgriff H[3]) festzuschraubenden Schiene c (Fig. 3) so befestigt, dass es einen Raum unter sich freilässt zur Hindurchführung des zweiten Messerchens.

Das zweite Messer b (Fig. 4) ist in einem Rahmen und dieser wieder an einer beweglichen Schiene e angebracht.

Aus den beigegebenen Abbildungen ist die Zusammensetzung des Instrumentes leicht ersichtlich.

Die Bewegung wird vermittelt durch Zug mit dem Zeigefinger an einem Ring r. Der Ring selbst ist durch ein Gelenk beweglich, so dass die Schnittfläche des Instrumentes sowohl nach rechts, wie nach links eingestellt werden kann.

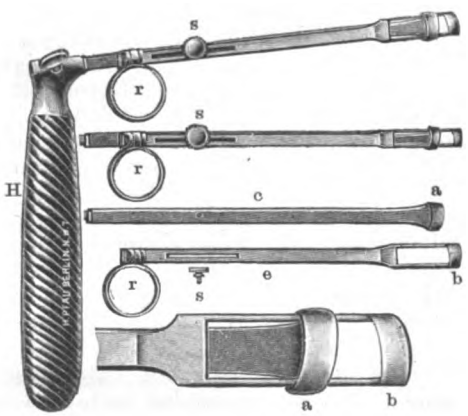

Figur 1
Figur 2
Figur 3
Figur 4
Figur 5

Durch Lösen der Schraube s ist das Instrument leicht aus einander zu nehmen und vollkommen zu reinigen.

Das Conchotom ist dazu bestimmt, die Nasenschlinge zu ergänzen und kann in allen Fällen angewandt werden, wo die letztere nicht zum Ziele führt, weil sie von den zu entfernenden Gebilden wegen der Form und des Ansatzes derselben abgleitet. In solchen Fällen fasst das Conchotom in Folge der Hohlmesserform sehr gut. Es ist also, ebenso wie das von Herrn Dr. Noebel angegebene Instrument, vornehmlich dazu bestimmt, breitbasige Hyperplasien der Muscheln vom unteren Rande oder dem hinteren Ende, sowie weiche Tumoren des Septums

---

[3]) Handgriff für den Doppelmeissel und Doppellöffel. Monatsschr. für Ohrenheilkunde 1899, No. 3.

Digitized by Google

abzutragen. Empfohlen wird für diese Eingriffe die Form, welche in Figur 5 in natürlicher Grösse abgebildet ist.

Ausserdem wird das Conchotom noch in einer etwas anderen Form hergestellt. Die Messer sind kleiner, nur 5 mm breit und stark kreisförmig gekrümmt. Dieses Conchotom soll insbesondere dazu dienen, Theilchen aus der hyperplastischen Muschelschleimhaut herauszuschneiden und Furchen von vorne nach hinten in die Muschel zu graben. Um ein besseres Fassen zu ermöglichen, sind beide Messer mit einem kleinen Stachel versehen.

Dieses Verfahren ist in gewissen Fällen ein Ersatz für Aetzungen und galvanocaustische Behandlung und diesen Manipulationen insofern vorzuziehen, als die Reaction eine weit geringere und der Eingriff für den Patienten dadurch weniger unangenehm ist. Der Erfolg ist ein sehr guter.

Zur Technik ist noch zu bemerken, dass man die Instrumente ziemlich kräftig gegen die abzutragenden Theile anzudrücken hat.[4])

Einige Verbesserungen an meinem Trocar zur Behandlung der Oberkieferhöhle.

Von

Dr. **H. Noltenius,** Bremen.

In No. 4 dieser Monatsschrift vom Jahre 1895 habe ich über 37 Fälle von seröser Erkrankung der Oberkieferhöhle berichtet und bei der Gelegenheit einen Trocar beschrieben, dessen ich mich bei der Behandlung der Oberkieferhöhle zu bedienen pflege. Dieser Trocar hat sich zwar im Principe wohl bewährt, doch habe ich im Laufe der Jahre einige Verbesserungen an demselben vorgenommen, die ich im Hinblicke auf nebenstehende Abbildung im Folgenden kurz beschreiben möchte. Zunächst ist das neue Modell im Ganzen etwas kräftiger gearbeitet, insbesondere liegt der platte und ziemlich grosse Griff besser in der Hand als ehedem. Sodann liess ich den Obturator etwa $2\frac{1}{2}$ cm länger anfertigen, denn es zeigte sich in manchen Fällen, dass eine grössere Länge bei gleich bleibender Krümmung sehr erwünscht sei. Nachtheilig ist die grössere Länge wohl niemals, häufig aber von grossem Nutzen. Allenfalls lässt sich dagegen sagen, dass ein längerer, doch immerhin relativ dünner Trocar sich leichter verbiegt als ein kürzerer und dass nur dann ein fast schmerzloses Einführen des Instrumentes

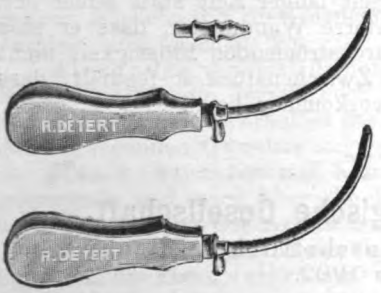

[4]) Verfertiger des Instrumentes ist H. Pfau, Berlin, Dorotheenstr. 67.

Digitized by Google

in die Oberkieferhöhle möglich ist, wenn der Obturator spielend leicht in seine Hülse hineinschlüpft und wieder zurückgezogen werden kann. An der Basis der Hülse liess ich seitlich eine kräftige Handhabe anbringen, wie aus der Abbildung ersichtlich. Diese Einrichtung erleichtert das Arbeiten mit dem Instrumente und schützt die Hände vor Beschmutzung.

Als wichtigste Verbesserung möchte ich schliesslich auf das Zwischenstück hinweisen, das dazu dient, die in der Oberkieferhöhle steckende Hülse zum Zwecke der Durchspülung mit der Clysopompe zu verbinden. Früher benutzte ich dazu einen Hartgummiansatz, doch passte er selten exact in die Hülse und bei stärkerem Drucke der Spülflüssigkeit löste er sich manchmal los, was für Arzt und Patient gleich unangenehm war.

Wie aus der Abbildung ersichtlich, benutze ich jetzt eine etwa 2 cm lange Metallröhre, die an dem einen Ende conisch sich verjüngt und ganz genau in das trichterförmig gebohrte Ende der Hülse hineinpasst. Es machte anfänglich einige Schwierigkeiten, diese beiden Theile so exact zu arbeiten, dass der Conus luftdicht in die Hülse hineinpasste und sich so fest mit ihr verband, dass er auch bei starkem Drucke nicht wieder herausflog. Und doch muss andererseits die Verbindung jeder Zeit durch eine leichte drehende Bewegung wieder zu trennen sein, ohne dass der Patient einen ruckenden Schmerz verspürt. Jetzt ist es dem Instrumentenmacher R. Détert, Berlin NW., Karlstr. 9, gelungen, die fraglichen Theile so sorgfältig auszuarbeiten, dass sie tadellos functioniren. Dient das Zwischenstück einerseits zur Verbindung mit der Hülse des Trocars, so vermittelt es andererseits die Vereinigung mit der Clysopompe. Hierzu dient das olivenförmig gestaltete Ende, das mit dem Schlauche in Verbindung tritt, der die für unsere Zwecke nöthige Verlängerung der Clysopompe bewirkt. Anfänglich bediente ich mich dazu eines etwa 75 cm langen, gewöhnlichen Gummischlauches. Da derselbe aber bei längerem Gebrauche seine Elasticität einbüsst, so benutze ich seit langer Zeit statt seiner den „Durit"-Schlauch. Derselbe hat so starre Wandungen, dass er sich auch bei starkem Drucke der ihn durchströmenden Flüssigkeit nicht ausdehnt und das in ihn geschobene Zwischenstück so festhält, dass eine unbeabsichtigte Trennung nicht vorkommen kann.

Oesterreichische otologische Gesellschaft.

Officielles Protocoll der wissenschaftlichen Sitzung vom 27. October 1902.

Erstattet vom Schriftführer.

Vorsitzender: Hofrath Prof. Politzer.
Schriftführer: Dr. Alexander.

Einlauf: 1. Herr Gustav Pipetz, Lehrer an der Landes-Taubstummenanstalt in Graz, übermittelt die von ihm verfasste Abhandlung: „Entwickelung des Taubstummen-Bildungswesens in den Ländern Oesterreichs" für die Bibliothek der otologischen Gesellschaft. Dem Spender wird der Dank des Präsidiums ausgesprochen.

Digitized by Google

2. Die American laryngological, rhinological and otological Society ersucht in einer Zuschrift um Ueberlassung von Sonderabdrücken aus den einschlägigen Gebieten und macht von einer durch sie veranlassten Preisausschreibung für eine Arbeit über Aetiologie und Behandlung der Keratosis (Mycosis) des Respirationstractes Mittheilung.

Urbantschitsch stellt ein Mädchen vor, an dem er vor zwei Jahren eine Verkleinerung einer retroauriculären Fistel durch Einspritzung von Paraffinum liquidum in das Gewebe der Fistelränder vorgenommen hatte. Die durch Abstossung eines necrotischen Knochenstückes $1^1/_2$ cm grosse Oeffnung wurde durch die Paraffineinspritzung bis auf einen schmalen Spalt verkleinert. Das Interessante an diesem Falle ist, dass innerhalb zweier Jahre ein allmähliches Nachwachsen des Bindegewebes in den von der Injectionsmasse erfüllten Hautsack erfolgte, so dass gegenwärtig anstatt der Paraffinmasse derbes Bindegewebe fühlbar ist, das die nunmehr bleibende Verkleinerung der Fistelöffnung herbeiführt.

U. will durch eine erneuerte Paraffineinspritzung versuchen, auch den noch vorhandenen schmalen Spalt zum Verschwinden zu bringen.

Discussion.

Alt hat stets dauernde Heilerfolge durch subcutane Paraffin-Injectionen bei retroauriculären Oeffnungen gesehen. Das injicirte Vaselin wird von Bindegewebe durchwachsen und bleibt dauernd deponirt.

Frey bemerkt, dass auch nach von ihm gemachten und seiner Zeit publicirten Erfahrungen über Paraffin-Injectionen die kosmetischen Erfolge stets von Dauer seien. Es ist niemals eine Einbusse an dem gewonnenen Resultate zu verzeichnen, man sieht im Gegentheile häufig noch eine nachträgliche Verbesserung der ursprünglichen Modellirung. Das Schicksal des Paraffins im Gewebe sei noch nicht genau bekannt, aber es diene das geschaffene Depot jedenfalls als Grundlage für das später eintretende Bindegewebswachsthum, das demselben in seiner ganzen Ausdehnung und manchmal, wie man vermuthen muss, auch darüber hinaus, nachfolge.

Alexander verweist darauf, dass durch die Untersuchungen von Moszkowicz, die derzeit noch nicht abgeschlossen sind, es als sicher erscheint, dass das Verhalten des deponirten Paraffins, was die Reaction des umliegenden Gewebes anlangt, nicht uncomplicirt ist.

Moszkowicz hat zur Klärung dieser Frage Thierversuche vorgenommen und wird über die Resultate derselben demnächst in der k. k. Gesellschaft der Aerzte berichten.

Politzer ist der Ansicht, dass es nicht möglich sei, durch Paraffin-Injection die Fistel vollkommen zu schliessen, da ja der epidermisirte Canal hierdurch nur comprimirt werden könne. Er empfiehlt für die Erreichung endgiltigen Schlusses die Galvanocaustik des Fistelcanales.

Urbantschitsch erwähnt, dass ihm die Gefahren der Paraffineinspritzung wohl bekannt sind, dass aber in seinem vorgestellten Falle ein starres Narbengewebe vorlag, wo also ein Eindringen von Paraffin in Blutgefässe nicht vorauszusehen war, um so weniger als beim Einstich keine Blutung auftrat. Was die Verengerung der früher $1^1/_2$ cm grossen Oeffnung auf eine 1—2 mm grosse Lücke betrifft, so war diese durch

Digitized by Google

eine reactive Entzündung des Bindegewebes seiner Ansicht nach erfolgt; Paraffin ist wenigstens beim Betasten des Gewebes nicht nachweisbar. Auf Anfrage Politzer's erwidert Urbantschitsch, dass er sich nicht eine Verwachsung der Fistel durch eine erneuerte Einspritzung vorstellte, sondern dadurch nur eine gegenseitige Berührung der beiderseitigen Cutiswände anstrebt und, wenn dieses gelingt, durch Anfrischung der Haut eine Verwachsung herbeizuführen gedenkt.

Dr. Hugo Frey: Meine Demonstration bezieht sich auf zwei Fälle, bei denen ich die Unterbindung der Jugularis im Anschlusse an eine Radicaloperation vorgenommen habe.

Im ersten Falle handelt es sich um ein 4jähriges Kind, das am 5. August a. c. auf die Klinik gebracht wurde mit der Mittheilung, dass es seit längerer Zeit an einer chronischen Eiterung aus dem linken Ohre leide, die schon hin und wieder zu Schwellungen hinter der Ohrmuschel Anlass gegeben hatte. Seit einigen Tagen war wieder eine solche aufgetreten. Dabei verlor das Kind den Appetit, fieberte, schrie nachts häufig auf und zeigte seit einigen Stunden auffallende Theilnahmlosigkeit.

Bei der Aufnahme in die Klinik bemerkte man an dem Kinde mässiges Oedem des Gesichtes, hohes Fieber (39,8), stark gespannten, hoch frequenten Puls. Das Kind lag ganz apathisch mit nach hinten gebeugtem Kopfe und etwas angezogenen unteren Extremitäten da, zeigte deutliche Hyperalgesie an Stamm und Extremitäten, reagirte nicht auf Anrufen und Fragen. Die Pupillen reagiren prompt. Seitens der Hirnnerven keine Störung nachweisbar.

Rechtes Ohr: normal.

Linkes Ohr: Gehörgang stark verengt, von dickem, fötiden Eiter erfüllt, Trommelfell auch nach Ausspülung nicht sichtbar, Ohrmuschel nach abwärts gerückt und seitlich abstehend. Retroauriculär über dem Proc. mast. eine handtellergrosse, flachkugelige, fluctuirende Geschwulst, die Haut darüber mässig gespannt und entzündlich gerötet. Die Geschwulst zeigt starke spontane und Druckempfindlichkeit.

Active Kopfbewegungen nach allen Richtungen mässig eingeschränkt, mässige Nackensteifigkeit. Druckempfindlichkeit am Vorderhalse. Sensorium frei. Functioneller Befund in Anbetracht des Allgemeinzustandes nicht zu erheben.

Bei der von mir am 5. August in Chloroformnarcose vorgenommenen Operation ergab sich erstens eine ziemlich ausgedehnte subperiostale, fötide Eiteransammlung. Der freigelegte Knochen war an mehreren Stellen deutlich missfarbig, zeigte sich bei der Aufmeisselung durchwegs eitrig infiltrirt; ein zusammenhängendes Cholesteatom erfüllte Antrum, Kuppelraum und Trommelhöhle, die in typischer Weise freigelegt wurden. Plastik nach Panse.

Bei der Freilegung der Dura im ganzen Gebiet der hinteren und mittleren Schädelgrube zeigte sich diese mässig verdickt und stark gerötet, besonders war die Sinuswand dunkelrot verfärbt. Der Sinus pulsirt, ist gefüllt, seine Wand zunderartig; er riss beim vorsichtigen Tupfen des Assistenten ein, worauf eine erhebliche Blutung erfolgte. Beim Versuche, dieselbe durch Tamponade zu stillen, ergab sich, dass nach der Tamponade oberhalb der Oeffnung die Blutung steht, indem von unten her kaum nennenswerte Blutung erfolgt. Ausserdem entleert

Digitized by Google

sich jedoch aus der Tiefe übelriechender, missfarbiger Eiter, der zwischen Sinus und Knochen, und zwar bereits aus der Gegend der Fossa jugularis kommt.

Da es sich offenbar um Thrombose im unteren Abschnitt des Sinus oder schon im Bulbus handeln musste, wurde die Wunde versorgt, dann die Jugularis in typischer Weise am vorderen Kopfnickerrande aufgesucht und oberhalb der Vena facialis comm. ligirt. Aus dem oberen Ende blutete es relativ reichlich.

Am Abend Temperaturabfall, ruhiger Schlaf. Am nächsten Tage Temperatur 38,0, am dritten Tage post operationem 38,3. Der Verbandwechsel zeigte sämmtliche Tampons mit eitrigem Secrete durchtränkt. Die unmittelbar nach dem Verbandwechsel eingetretene Entfieberung blieb seither bestehen. Parallel mit der Temperaturcurve war auch die Pulscurve gefallen.

Am 22. August bereits konnte Pat. entlassen werden. Die Halswunde war primär verheilt, auch die retroauriculäre Wunde hat sich bis auf eine kleine Oeffnung geschlossen, die Trommelhöhle ist fast vollständig trocken.

II. Fall. Am 6. August wurde ein 14jähriger Schlossergehilfe in die Klinik aufgenommen, welcher angab, seit dem 13. Lebensjahre auf beiden Ohren Eiterabfluss bemerkt zu haben, der ab und zu sistirte. Seit circa vier Wochen ist er in ambulatorischer Behandlung der Klinik. Eine leichte Schwellung am Proc. mast., die zu Beginn der Behandlung bestand, war binnen wenigen Tagen zurückgegangen; der copiöse Ausfluss hatte nicht sistirt. In den letzten Tagen hatte Pat. neuerlich über starke Kopfschmerzen geklagt und wurde deshalb zur Operation bestimmt. Es zeigte sich im linken Ohre eine centrale Perforation des Trommelfelles, die Paukenhöhlenwand mässig granulirend. Im rechten Ohre in der Tiefe des wenig verengten Gehörganges Granulationen, zwischen denen Eiter hervordringt. Die Functionsprüfung ergab beiderseits den Befund eines Schallleitungshindernisses; auf dem rechten Ohre wurde die Flüstersprache nur ad concham, Conversationssprache nur auf 2 m gehört, auf dem linken Ohre Flüstersprache über das ganze Zimmer. Temperatur 38,2. Geringe Druckempfindlichkeit am Proc. mast.

Die am 6. August von mir in Chloroformnarcose vorgenommene Operation ergab auch hier ein ausgedehntes, von Eiter umspültes und durchdrungenes, in den Proc. mast. reichendes Cholesteatom. Bei der in typischer Weise vollendeten Radicaloperation wurde sowohl der Sinus als die Dura der mittleren Schädelgrube freigelegt. Die Sinuswand erschien normal, bis auf eine mässige Verdickung. Versorgung der Wunde.

In den folgenden Tagen blieb die Temperatur dauernd über der Norm, indem sie niemals unter 37,5 herabging, abendlich aber stets bis zu 38,6 stieg. Beim Verbandwechsel zeigte sich die ersten zwei Male starke eitrige Durchtränkung der Tampons, bei dem folgenden Verbandwechsel war die Wunde auffallend trocken. Dabei traten hie und da schmerzhafte Schwellungen in verschiedenen Gelenken auf, die jedoch nach ein bis zwei Tagen immer verschwanden. Pat. klagte über Kopfschmerzen und kam ersichtlich herab.

Diese typisch pyämischen Symptome bewogen mich zu einem neuerlichen Eingriffe, indem ich am 21. August die Jugularis an der üblichen

Digitized by Google

Stelle aufsuchte und ligirte. Ihr oberer Abschnitt war mit Blut gefüllt und wurde ebenfalls ligirt. Der incidirte Sinus enthielt ebenfalls noch Blut, aus seinem untersten Abschnitte konnten jedoch mit dem Löffel spärliche zerfallene Thrombenmassen entfernt werden.

Danach blieb die Temperatur bis zum 24. normal, an welchem Tage sie wieder hoch stieg. Gleichzeitig ergab sich auch eine bedeutende Verschlechterung des Allgemeinbefindens. Nach Eröffnung der in primärer Heilung begriffenen Halswunde und Lösung der Ligatur am oberen Jugularisende konnte ich eitrige Flüssigkeit aus der Vene sich entleeren sehen, der untere Sinusabschnitt war neuerdings mit Thrombenmassen gefüllt. Eine gründliche Ausräumung der Jugularis bis an den Bulbus, sowie Tamponade derselben bis dahin und Tamponade des Sinus bis zum Foramen jugulare von oben her hatten den Erfolg eines vollständigen Fieberabfalles und ungestörten Heilungsverlaufes, so dass ich heute in der Lage bin, den Patienten geheilt vorzustellen.

Die Paukenhöhle ist bereits epidermisirt, die ausgedehnte retroauriculäre Wunde noch nicht ganz überhäutet, jedoch sehr schön granulirend.

Es hat sich offenbar in diesem Falle um eine erst in der Bildung begriffene, wandständige Thrombose im Bulbus gehandelt, die sich nach dem zweiten Eingriffe noch fortentwickelte und auf diese Weise die neuerliche Temperatursteigerung veranlasste. Es geht daraus aber auch hervor, dass trotz des scheinbar normalen Befundes am Sinus bei der ersten Operation schon zu dieser Zeit Veränderungen im Bulbus bestanden haben müssen, wenn sie auch in dem sichtbaren Stücke des Sinus noch nicht nachweisbar waren. (Autoreferat).

Panzer fragt, aus welchen Anhaltspunkten Dr. Frey die Diagnose einer wandständigen Thrombose machen konnte, da der Sinus bei der Eröffnung flüssiges Blut, die Jugularis bei der Unterbindung normale Verhältnisse zeigte.

Biehl kann sich ebenfalls nicht der Ansicht des Herrn Vortragenden anschliessen, sondern ist eher der Meinung, dass es sich im vorliegenden Falle beim Kinde um einen perisinuösen Abscess handelt. Der therapeutische Eingriff wäre natürlich derselbe gewesen.

Frey hatte von vornherein nicht die Diagnose „wandständige Thrombose" gestellt, sondern hat erst nach dem Befunde bei der Operation, zusammengehalten mit den klinischen Erscheinungen, diese als Wahrscheinlichkeitsdiagnose formulirt. Dazu veranlasste ihn

1. die veränderte Beschaffenheit der Sinuswand,
2. die sehr geringe Blutung aus dem unteren Sinusabschnitt,
3. die klinischen Erscheinungen (Fieber, Schüttelfrost etc.), die durch die sonst bei der Operation vorgefundenen Veränderungen nicht erklärbar sind.

Alexander demonstrirt ein drei Wochen altes Kind, welches vor 14 Tagen angeblich durch bei der Taufe eingedrungenes Wasser eine eitrige Mittelohrentzündung acquirirt hat. Seit acht Tagen besteht complete linksseitige Facialislähmung.

Die Otitis media wird conservativ behandelt, da derzeit keine Indication zu einem chirurgischen Eingriffe besteht.

Die Erfahrung zeigt, dass im Beginne von eitrigen Otitiden aufgetretene Facialparesen nach Abklingen der acuten Entzündungserschei-

Digitized by Google

nungen im Mittelohre zumeist ohne jede besondere Therapie vollkommen zurückgehen.

Panzer bemerkt zur Erklärung der Facialparese, dass der Canalis Fallopiae im Kindesalter öfter längere Zeit offen bleibt, wie Hofrath Politzer bereits nachgewiesen hat und er selbst vor einigen Jahren an Präparaten demonstriren konnte. Es kann bei Mangel einer knöchernen Decke leicht zum Uebergreifen einer eitrigen Entzündung aufs Perineurium und damit zu einer Parese der Facialis kommen.

Kaufmann demonstrirt einen Patienten mit angeborener Missbildung der linken Ohrmuschel bei erworbener Taubheit des linken Ohres. (Erscheint ausführlich.)

Politzer ist der Ansicht, dass es in diesem Falle wohl zu einer vollkommenen Desorganisation des mittleren und inneren Ohres gekommen ist und verweist diesbezüglich auf die anatomische Untersuchung eines ähnlichen, von Politzer im Versorgungshause in Wien beobachteten Falles.

Politzer demonstrirt microscopische und Lupenpräparate der rechten Schläfebeinpyramide einer an Hirnabscess verstorbenen 38jährigen Frau, die seit der Kindheit infolge von Scarlatina an rechtsseitiger Mittelohreiterung litt und acht Tage vor ihrer Aufnahme an Kopfschmerz und Fieber (38°) erkrankte. Die Radicaloperation und die Freilegung der Dura oberhalb des Tegmen tymp. liessen keine Veränderung an der Dura erkennen. Der Durchbruch des Eiters gegen die Schädelhöhle erfolgte am vorderen Abschnitte der Pyramide. Von der Durchbruchsstelle führte ein kurzer Fistelgang in die wallnussgrosse Abscesshöhle des rechten Schläfelappens.

Die Dura oberhalb der Pyramide erscheint stark verdeckt, aufgewulstet und von der Knochenunterlage abgehoben.

An microscopischen Durchschnitten der entkalkten Pyramide sieht man einen mit Granulationsgewebe ausgekleideten, zackigen Fistelgang von der Gegend des Antrum gegen die Dura nach oben ziehen und in einen von zackigen Rändern gebildeten, stellenweise mit eitrigem Exsudate erfüllten Raume einmünden. Die Dura über dieser Höhle ist um das Mehrfache ihres Durchmessers verdickt. Der Befund gleicht beim ersten Anblicke einem Extraduralabscesse. Unter dem Microscope jedoch zeigt sich, dass die Knochenfläche der Pyramide im Bereiche des Abscesses noch von einer Schicht der Dura bedeckt wird und dass die Fistel in der Pyramide in eine zwischen den Schichten der Dura gelegene Höhle einmündet. Es bestand somit hier kein extraduraler, sondern ein intraduraler Abscess. Bemerkenswerth waren in diesem Falle die in der Nähe des Eiterherdes aufschiessenden stachelförmigen Osteophyten neben Schwund und Rarefaction des Knochengewebes in der Pyramide.

Alexander hält seinen angekündigten Vortrag: Zur Klinik und Histogenese des Keloides der Ohrmuschel. (Erscheint ausführlich a. a. O.)

Ergebnisse:

1. Die von Alexander untersuchten Lobuluskeloide lassen keine periarterielle Anordnung ihrer Fasern erkennen. Es ergaben sich keine Anhaltspunkte für die Richtigkeit der Theorie Warrens von der Ent-

Digitized by Google

stehung der Keloide durch Proliferation der Media und Adventitia der Blutgefässe.

2. Nach dem histologischen Befunde geht die Keloidbildung im Lobulus vom normalen Corium aus, das hypertrophirt und weiterhin die regionären Blutgefässe zur Compression oder gänzlichen Verödung bringt.

3. Diese Befunde am Lobuluskeloid als einem Narbenkeloid stimmen mit den auf Grund der histologischen Untersuchung eines Spontankeloids von Thorn bezüglich der Histogenese des Keloides gemachten Angaben überein.

4. Den Befund Warrens von besonderen periarteriell in den Keloiden vorhandenen Geschwulstzellen, „Plasmazellen", kann Alexander nicht bestätigen. Auch Thorn hat derartige Zellen in seinen Präparaten nicht mit Sicherheit nachweisen können.

5. In ätiologischer Hinsicht erscheint für das Auftreten von Keloiden im Lobulus das Anlegen des Stichcanales für die Ohrringe bezw. die darauf folgenden entzündlichen Vorgänge in der directen Umgebung des Canales auf der Grundlage einer individuellen Disposition zur Keloidbildung von Bedeutung.

6. Nach den Erfahrungen an anderen Körperstellen und den Reactionserscheinungen der Haut auf Belastung kann dem Tragen der Ohrgehänge keine ursächliche Bedeutung für das Entstehen von Keloiden zugeschrieben werden.

Sitzungsberichte der Laryngo-otologischen Gesellschaft, München.

XV. Sitzung vom 15. December 1902.

Vorsitzender: Prof. Schech.
Schriftführer: Dr. Hecht.

1. Vor Eintritt in die Tagesordnung demonstrirt Dr. Mader einen schweren Fall von doppelseitigem Siebbein-Empyem. (Näherer Bericht folgt später. Der Fall soll am Schlusse der Behandlung wieder vorgestellt werden.)

2. Prof. Schech: Referat über die chirurgische Behandlung der Kehlkopfphthise.

Wie bei jeder neuen Behandlungsmethode, so ging es auch bei der chirurgischen Behandlung der Larynxphthise, dass dieselbe, ehe sie genügend erprobt war, theils entweder als verfehlt verurtheilt oder in den Himmel erhoben wurde. Wie sehr manche Laryngologen den Kopf verloren, mag daraus hervorgehen, dass ein begeisterter Anhänger der neuen Methode schrieb, wir dürften das stolze Bewusstsein in uns tragen, dass die noch vor wenigen Jahren fast als absolut trostlos bezeichnete Prognose der Phthisis lar. mit Ausnahme weniger Formen bei frühzeitiger Behandlung jetzt durchaus nicht als so aussichtslos, sondern sogar als recht gut zu bezeichnen sei! Ich habe mich deshalb

Digitized by Google

schon am Schlusse meiner Arbeit über Kehlkopfphthise im Handbuch der Laryngologie und Rhinologie veranlasst gesehen, diesem Enthusiasten einen kleinen Dämpfer aufzusetzen, indem ich sagte, dass die Behandlung der Larynxtuberculose zwar unverkennbare Fortschritte gemacht habe, dass sie aber noch weit von dem idealen Ziele sicherer und dauernder Heilung entfernt sei, und dass wir uns vor Ueberschätzung unserer Erfolge um so mehr zu hüten hätten, zumal dieselben doch noch recht bescheiden genannt werden müssten.

Von den Gegnern der chirurgischen Behandlung, als deren Hauptvertreter die Wiener Schule unter Störk und Schrötter bezeichnet werden muss, wurde aber gleichfalls über das Ziel hinausgeschossen, indem die chirurgische Behandlung als nutzlos, ja geradezu als schädlich erklärt wurde. Störk erklärte zwar, er sei kein principieller Gegner der Methode, aber seine Erfahrung spräche gegen sie; jährlich würden in seiner Klinik von ihm und seinen Assistenten tuberculöse Geschwüre im Innern des Kehlkopfes ausgekratzt; der Erfolg aber sei ein nur momentaner und immer wieder erfolgten Recidive; Operationen an der äusseren Umrandung des Kehlkopfes verursachten dem Kranken nur Schluckbeschwerden.

Schrötter glaubt ebenfalls nicht, dass es möglich sei, eine so gründliche Entfernung alles Krankhaften vorzunehmen, wie dies nöthig sei, um Recidive zu verhüten, auch vertrage nicht jeder Kranke eine so eingreifende Behandlung. Ich werde auf beide Punkte noch zurückkommen.

Ein weiterer sehr schwerer Vorwurf, welcher der chirurgischen Behandlung gemacht wurde, ist der, dass man künstlich neue tuberculöse Herde schaffe und der Ausbruch allgemeiner Tuberculose beschleunigt und provocirt werde, wie dies Sokolowski, Lermoyez und Andere beobachteten. Auch Réthi, der kein Gegner der chirurgischen Behandlung ist, hat trotz strenger Auswahl der Fälle einen relativ sehr hohen Procentsatz von ungeheilten Fällen gesehen und manchmal nach operativen Eingriffen rapide Verschlimmerung und Kräfteverfall beobachtet. Unsere bisherige Erfahrung spricht aber nicht dafür, dass durch die chirurgische Behandlung der Verbreitung und Verallgemeinerung der Tuberculose Vorschub geleistet werde und gehören solche ungünstigen Beobachtungen jedenfalls zu den grössten Seltenheiten.

Ein weiterer Vorwurf, der gegen die chirurgische Behandlung in's Feld geführt wurde, ist der, dass dieselbe allzugrosse technische Anforderungen an den Arzt stelle; ich werde am Schlusse meines Referates auch auf diesen Punkt zurückkommen.

Ueberschauen wir die in der Litteratur niedergelegten Ansichten seit dem internationalen Congresse in Berlin (1890), so war die chirurgische Behandlung der Larynxtuberculose Gegenstand ausgedehnter Discussionen auf den internationalen medicinischen Congressen in Rom 1894 und in Moskau 1897.

Auf dem Congresse in Rom befanden sich die Lobredner der Methode in der Ueberzahl, doch wurde betont, dass die Indicationsstellung eine präcisere sein müsse. Gougenheim formulirte seine Thesen dahin, dass die chirurgische Behandlung nur den Zweck habe, den Schmerz, die Schluckbeschwerden und die Athmungshindernisse zu be-

Digitized by Google

seitigen; Semon will die Fälle sehr genau ausgewählt wissen, Lennox-Browne und Andere verhielten sich sehr skeptisch.

Auf dem Congresse zu Moskau erstattete Gleitsmann, der Hauptverfechter der chirurgischen Methode in den Vereinigten Staaten, das Referat und sprach sich sehr günstig über dieselbe aus.

Chiari hatte nur vorübergehende Erfolge, aber niemals dauernde Heilung gesehen; Moure erklärte die Anwendung der Curette als für nicht ausreichend, auch könne Anstoss zu allgemeiner Infection gegeben werden. Srebrny, der bis Juli 1896 alle Mittheilungen über die Erfolge der chirurgischen Behandlung zusammengestellt hatte, kam zu dem Resultate, dass sich von 88 citirten Autoren nur 8 gegen die Methode erklärt hatten. Auch in den verschiedensten laryngologischen Gesellschaften war die chirurgische Behandlung ein beliebtes Thema.

In der belgisch-otologischen Gesellschaft bezweifelten mehrere Autoren gegenüber Bayer, den Hauptvertreter der Methode, unter Anderen Goris, Delvaux, das Vorkommen wirklicher Heilung; Goris empfahl die Thyreotomie, doch musste er zugeben, dass in mehreren Fällen die Wunde tuberculös inficirt wurde und nochmals operirt werden musste.

Auf der 17. Jahresversammlung der American laryngological society 1895 bezweifelte Ingals den Nutzen der Wegschneidung grösserer Gewebetheile, Daly hielt die Curettage für nutzlos, Wright stand derselben skeptisch gegenüber. Im Juli 1895 erstattete Krause-Berlin in der British laryngol. society das Referat über die chirurgische Behandlung der Larynxphthise und sprach die Mehrzahl der Anwesenden sich nicht ungünstig über dieselbe aus. Nur Mackenzie erklärte die chirurgische Behandlung nicht für heilend, wohl aber das Leben verlängernd, auch kämen Recidive vor.

Kuttner wies 1896 darauf hin, dass gegen die locale Behandlung immer noch zäher Widerstand geleistet werde, was in unserer, so thatenfrohen Zeit auffallend sei. Vor allen Dingen frage man, woher man es denn wisse, ob nicht derselbe womöglich noch bessere Erfolg ohne jede Behandlung eingetreten wäre, zumal die Larynxphthise bekanntlich auch ohne jede Behandlung ausheilen könne. Darauf erwiderte K. mit Recht, dass oberflächliche Geschwüre freilich oft ganz spontan heilen, dass aber in der Mehrzahl der Fälle der Process weiterschreite, weshalb die Möglichkeit der Spontanheilung auf die Festsetzung unserer therapeutischer Normen von keinerlei Bedeutung sei. Auch der zweite Einwurf, die ganze Behandlung der Larynxphthise sei überflüssig, weil sich die Larynxerkrankung immer erst einstelle, wenn ein weit vorgeschrittenes Lungenleiden jede Aussicht auf Erfolg zu nichte mache, sei ebenso hinfällig, denn jeder erfahrene Laryngologe wisse, dass die Erkrankung des Kehlkopfes in jedem Stadium, sehr häufig sogar im allerersten Stadium, ehe man noch eine Veränderung auf der Lunge finde, einsetzen könne.

Wenn es auch richtig sei, fährt Kuttner fort, dass mit der Heilung des kranken Kehlkopfes noch nicht der ganze Organismus verbessert und gesund gemacht werden könne, so könne man doch das locale Leiden wenigstens lindern und den Verfall dadurch verlangsamen; die Hauptaufgabe der localen Therapie sei, die Leiden der Kranken zu mildern und ihnen die Möglichkeit einer gehörigen Nahrungsaufnahme wiederzugeben, und dazu sei die

Digitized by Google

locale Behandlung mittelst Curette und Milchsäure sehr geeignet. Die Laryngofissur, die er selbst in drei Fällen ausführte, verdiene in manchen Fällen den Vorzug vor den endolaryngealen Methoden. Schon Pieniążek hatte 1893 speciellere Indicationen über die Laryngofissur aufgestellt und die Operation für indicirt gehalten 1. wenn in den Lungen entweder keine Infiltration nachgewiesen ist oder wenn dieselbe, wenn vorhanden, sich verkleinert, 2. wenn wegen Dyspnoe schon die Tracheotomie nöthig wurde, 3. wenn die submucösen Veränderungen im Larynx so circumscript auftreten, dass sie leicht gründlich unter Mitnahme eines Theiles des benachbarten gesunden Gewebes eliminirt werden können. Ferner berichtete 1894 Crépon über die bisherigen Leistungen der Laryngofissur. In vier Fällen führten der Shok und directe Schädlichkeiten und Mängel der Operationstechnik eine Verschlimmerung des Leidens und den Tod herbei. In weiteren vier Fällen wurde das Leiden zwar gebessert, doch erfolgte der Tod durch das Lungenleiden. In sieben anderen Fällen hatte die Operation eine sehr erfreuliche Besserung der Beschwerden und des Allgemeinbefindens zur Folge. Einzig steht der Fall von Hopmann da, weil der Kranke noch 11 Jahre nach der Operation seinen Beruf als Prediger mit lauter, allerdings heiserer Stimme erfüllen konnte. Einen Fall mit günstigem Ausgange erwähnt ferner Kijewski; in einem von Baurowicz publicirten Falle wurde die Laryngofissur zwei Mal nöthig wegen eingetretener Verwachsungen in der vorderen Commissur.

Günstig verlief auch ein Fall von Grünwald, bei dem nach Exstirpation tuberculöser Tumoren 13 Monate nach der Operation noch kein Recidiv auftrat. M. Schmidt hält weitere Versuche für nothwendig, denn es sei doch das einzig Richtige, die tuberculös erkrankten Stellen möglichst vollständig zu entfernen; namentlich scheinen ihm geeignet Fälle von primären Tumoren, auch liesse sich darüber reden, ob nicht die durch Laryngofissur blossgelegten Geschwüre ausgekratzt und mit Milchsäure behandelt werden sollen.

In den letzten Jahren ist es in Beziehung auf die chirurgische Behandlung der Kehlkopfphthise auffallend ruhig geworden und gewinnt man den Eindruck, als ob man entweder über den Stoff schon genug geschrieben hätte, oder als ob man immer noch nicht ganz im Klaren wäre!!

So äussert sich z. B. Freudenthal-New-York in einem in der Monatsschr. f. Ohrenheilkunde, Nov. 1899 erschienenen Artikel: Ich stehe weder auf dem sanguinischen Standpunkte von Heryng, noch auf dem skeptischen von Schrötter — ich habe bei 18 curettirten Kranken keine Erleichterung ihrer Beschwerden bemerkt, sondern Verschlimmerung; dabei fiel Fr. auf, dass sich dabei eine grosse Menge Kranker mit Infiltration mit oder ohne Geschwürbildung auf der Hinterwand befand. Fr. gesteht ganz offen, dass er auch jetzt noch nicht genau sagen könne, welche Indicationen er für und welche er gegen das Curettement aufstellen solle; jeder Eingriff sei für ihn noch ein Experiment, dessen Entscheidung er dem Patienten überlassen müsse; um den Zustand der Lunge bekümmere er sich wenig, natürlich vermeide er Kranke in Extremis zu operiren oder solche, welche kurz vorher eine Hämoptoe gehabt hatten; die Dysphagie werde durch das Curettement nicht beseitigt und müsse man sich deshalb nach anderen Mitteln umsehen.

Digitized by Google

In einem späteren Artikel in dem Arch. f. Laryngologie und Rhinologie 1900 theilt Fr. mit, dass er ein ganzes Jahr der Versuchung zu curettiren widerstanden habe, und dass er glaube, seine Kranken seien ebenso gut oder noch besser damit gefahren, als früher mit der Curettage; ob aber in Zukunft sich doch noch Fälle zeigen werden, wo er chirurgische Eingriffe machen müsse, könne er noch nicht sagen; in diesem Artikel empfiehlt er zur Beseitigung der Dysphagie Aufblasen von 0,15—0,4 g Nebennierenextract mit Milchzucker zu gleichen Theilen auf die vorher mittelst Spray oder Wattebausch gereinigten Geschwüre; sodann wird die Menthol-Orthoformemulsion eingespritzt. Der Mentholgehalt derselben schwankt von anfangs zwischen 1,0 bis 15,5 später; weitere Bestandtheile sind Ol. amygd. dulc. 30,0, Vitelli ovorum 25,0, Orthoform 12,0, Aq. destill. ad 100,0. Als weiteres Mittel zur Erleichterung der Dysphagie empfiehlt er den Genuss von Oliven-, Mandel- oder Sesamöl, ferner die Phototherapie, über die er aber auch noch nicht hinreichend Erfahrung habe.

Als radicalster der Jüngeren erscheint Imhofer, der in der Prager med. Presse 1900, No. 40 und 41 erklärt, weder schlechter allgemeiner Zustand, noch weites Fortgeschrittensein der localen Erkrankung seien Contraindicationen gegen die chirurgische Behandlung; diese bringe dem Kranken niemals Schaden, auch sei die Larynxphthise in jedem Stadium heilbar.

Mit der localen Behandlung der Kehlkopfphthise beschäftigt sich ausführlich auch ein Artikel von Besold, Arzt in Falkenstein (aus dem Jahre 1898). Derselbe plaidirt auch für die locale Behandlung aussichtsloser Fälle, denn abgesehen davon, dass es dem Kranken eine grosse Beruhigung sei, dass man ihn nicht seinem Schicksal überlasse, gelänge es doch meist, jene entsetzlichen Zustände grossentheils hintanzuhalten, welche durch Stenose der Luft- oder Speisewege bedingt sind. Selbst kleinere operative Eingriffe hält er bei den sogenannten trostlosen Fällen für berechtigt, falls sie nur einen guten symptomatischen Erfolg hätten; er liebe die Curette bei wuchernden Geschwüren, welche der Milchsäure und den Einblasungen widerstehen; die Doppelcurrette käme in Anwendung bei zapfenförmigen Vorsprüngen, auf deren Spitze oder Plateau ein Geschwür sitzt; unberührt lasse er hingegen nicht ulcerirte, von glatter, vielleicht narbiger Schleimhaut überzogene Tumoren; die frische, mit Milchsäure verschorfte Wundfläche habe er niemals inficirt werden gesehen, weshalb er auch Geschwülste zwischen den Aryknorpeln, welche die Stimme schädigten, entfernt wissen wolle. Höchst interessant sind seine statistischen Angaben. Von 69 mit sicherer Kehlkopf-Tuberculose Behafteten wurden

geheilt	22	= 31,88	pCt.
gebessert	26	= 37,6	„
ungebessert blieben	21	= 30,5	„

Von den Schwerkranken wurden

geheilt	5	= 13,1	„
gebessert	19	= 50	„
ungebessert blieben	14	= 36,8	„

Von 31 leicht Erkrankten wurden

geheilt	17	= 54	„
gebessert	14	= 22	„

Digitized by Google

Als geheilt betrachtet wurden nur solche Kranke, bei denen das vorhandene Ulcus verschwand oder das Infiltrat grösstentheils oder ganz zurückging. Ich werde später auch auf diese Resultate und Angaben zurückkommen.

In einem zweiten in der No. 25 der Deutschen medicin. Wochenschrift 1901 erschienenen Artikel „Ueber Behandlung der Kehlkopftuberculose" betont Besold, dass die Localbehandlung überflüssig sei in allen jenen Fällen, bei denen keine Heilungshindernisse bestehen, weshalb man leichte Erosionen, Trübungen, Verdickungen mit gereizter Umgebung, solange sie keine Tendenz zum Fortschreiten haben, ruhig bestehen lassen solle, denn bei den bestgeglückten chirurgischen Eingriffen werde man sich auf eine vollkommene Beseitigung alles Krankhaften nicht verlassen können. Handelt es sich aber um zweifellos zunehmende tuberculöse Granulationen mit oder ohne Geschwüre oder um Geschwüre mit callösen Rändern, um Tuberkeltumoren, so sind diese Störungen möglichst bald zu entfernen, falls Patient sonst nur in ziemlich gutem Zustande ist, weil eben dann eine Spontanheilung der vorhandenen Hindernisse wegen unwahrscheinlich oder unmöglich ist, oder eine selbst eingreifendere Operation ist vorzunehmen, trotz und wegen des ziemlich schlechten Zustandes eines Kranken und trotz weniger günstiger Aussichten, wenn eben Luft- und Speisezufuhr erschwert oder letztere ganz verhindert und damit eine Ernährungsbehandlung illusorisch gemacht wird.

Die Aufgabe der örtlichen Behandlung scheint mir also die zu sein, einzugreifen zu einer Zeit, wo die Aussichten einer wirklichen Heilung bestehen, oder solange es noch möglich ist, eine künftige Stenose der Luft- oder Speisewege zu verhindern oder schon eine bestehende zu beseitigen. Wie oft einerseits eine thatsächliche Heilung erreicht, wie oft andererseits nur symptomatisch Hilfe geleistet werden kann, ist im Einzelfalle trotz Berücksichtigung aller Factoren nicht sehr oft vorherzusagen. Wenn man sich aber einmal zur localen Behandlung entschlossen hat, so bleibe man nicht auf halbem Wege stehen.

Von der Milchsäure verlangt B., dass dieselbe genauestens localisirt und mit Wattebausch in mindestens 75proc. Lösung bei Geschwüren oder auf curettirte Geschwüre eingerieben werde. Zur möglichst vollständigen Entfernung der Heilungshindernisse aber ist die einfache und Doppelcurette unentbehrlich. Der abgekratzte Geschwürsgrund ist jedenfalls mit Milchsäure oder Galvanocauter zu verschorfen. Bei Granulationen an den Stimmbändern nimmt B. nur das Vorstehende mit der Doppelcurette weg; wegen der starken Blutunterlaufung in Folge der Quetschung der Doppelcurette bedient sich B. zur Entfernung des ganzen oder $^3/_4$ erkrankten Kehldeckels einer nach unten bogenförmig gekrümmten Scheere, die sehr schöne glatte Schnittflächen liefert.

In der Galvanocaustik sieht B. ein ausserordentlich werthvolles Ergänzungsmittel der chirurgischen Behandlung. Er wendet sie an, wo Curetten versagen oder nicht ausreichen, so z. B. bei Ulcerationen der Innenfläche der Epiglottis, bei oberflächlichen Geschwüren der Stimmbänder, nie aber zur Entfernung grösserer Tumoren; ganz besonders geeignet erscheinen ihm kleine Granulome der Stimmbandränder;

Digitized by Google

der Cauter muss aber schon weissglühend auf die kranke Stelle aufgesetzt werden, sonst — d. h. wenn er roth glüht — reizt er sehr stark.

Ueber Laryngofissur hat B. keine Erfahrung und von der prophylactischen Tracheotomie behufs Ruhigstellung des Kehlkopfes hat er bisher nur Unerfreuliches gesehen. B. bespricht dann ferner, wann Kehlkopftuberculose noch behandelt werden soll; seine Ansicht ist, dass hier zur Entscheidung vor allem der Zustand der Lungen, der Allgemeinzustand und die Körpertemperatur beigezogen werden müssen. Bei terminalen Zuständen, bei denen der Kranke keine Beschwerden hat, ist jede Behandlung zu unterlassen. Bestehen aber Schluckschmerzen, Athemnoth, so wird man Orthoform, Menthol, Cocain, Nebennierenextract anwenden oder Geschwüre, welche die Ursache der Schluckschmerzen sind, mit 60—75proc. Milchsäure decken, denn es tritt dann mehrere Tage lang grosse Erleichterung ein. Handelt es sich aber um sehr schwerkranke Kehlköpfe bei mittelschwerer oder gar leichter Lungenaffection und gutem Allgemeinzustand und guter Temperatur, so liegt die Indication folgendermaassen:

Erst entscheide man, ob nicht eine Totalexstirpation vorzunehmen sei; B. kann nicht sehr dazu rathen wegen der Gefahr der Pneumonie; jedenfalls ist eine locale, energische endolaryngeale Behandlung angezeigt, wie er an einem Beispiele scheinbar sehr desolater Natur zeigt, und wobei der Kranke sich trotz wiederholter schmerzhafter Eingriffe schliesslich doch sehr gut befand, nachdem die Schluckschmerzen beseitigt waren. Deshalb hält B. auch die Prognose der Larynxphthise nicht für ungünstiger als die Prognose der rechtzeitig entdeckten und berücksichtigten Lungentuberculose, jedenfalls ist sie besser zu stellen, als man gemeinhin annimmt; der Grund für eine ganz pessimistische Prognose liegt in einer verspäteten Erkenntniss der Erkrankung, in mangelhafter oder ganz unterlassener Untersuchung einerseits, andererseits in verspäteter mangelhafter oder ganz unterlassener Behandlung.

Ein gleichfalls aus Falkenstein stammender Bericht des Herrn Dr. Gidionsen über die Hetolbehandlung (zimmtsaures Natron) der Lungen- und Kehlkopftuberculose besagt, dass dieselbe weder auf Lunge, noch auf Larynx irgend welchen sichtbaren Einfluss ausübt. Dem gegenüber stehen die neuesten Mittheilungen von Krause (Berl. klin. Wochenschrift 1902), der in dem Hetol ein Mittel sieht, das nicht nur Lungen-, sondern auch Kehlkopftuberculose vorgeschrittener Natur zu heilen oder zu bessern vermag, die intravenösen Injectionen müssten aber mehrere Monate lang fortgesetzt werden.

Krause konnte sich durch Untersuchung herausgenommener Kehlkopftheile über die Wirkung des Hetols überzeugen. Schon in den ersten Wochen der Behandlung beginnt das tuberculöse Gebilde sich zu verkleinern, es tritt starke Leucocytenbildung ein, welche die Rückbildung des Tuberkels durch Entwickelung jungen Bindegewebes befördert. Man sieht die Leucocyten von der Peripherie nach dem Innern des Tuberkels hinwandern, einzelne Züge umschliessen rundlich angeordnete Haufen von epitheloiden Zellen. Die Leucocyten vermehren sich fortschreitend, bis sie, hier und da von einzelnen oder gruppenweise angeordneten, in verschiedenen Stadien der Entwickelung begriffenen Tuberkelzellen unterbrochen, allmählich die Scene fast allein beherrschen.

Digitized by Google

In dem nunmehr verkleinerten Tuberkel treten die Zerfallerscheinungen allmählich ganz zurück und anstatt ihrer, sowie besonders statt der peripheren Leucocytenwälle oder derjenigen ihrer Züge, welche, nach dem Centrum vordringend, gewisse radiäre Bildungen hervorriefen, erscheinen Streifen von Bindegewebe, welches zuletzt unter starker Volumsverminderung des ganzen Gebildes, aber in der Regel unter Beibehaltung der rundlichen Formation das Terrain behauptet. Die Zahl der beobachteten Fälle betrug 21; davon sind geheilt 4, wesentlich gebessert 13, gebessert 4; die Beobachtungszeit dauerte $2^1/_2$ Jahre bis 3 Monate.

Wolfenberger (Corresp.-Bl. f. Schweizer Aerzte 1901, H. 15) meint, die Begeisterung für die chirurgische Behandlung scheine in der letzten Zeit abgenommen zu haben; trotzdem beständen aber doch noch alle betreffenden Verfahren zu Recht, was er an einem Beispiele erläutert, wo das stark infiltrirte Taschenband mit der Doppelcurette entfernt wurde. Nur der Electrolyse könne keine Zukunft in Aussicht gestellt werden. Von ausserordentlichem Nutzen sei die Ruhigstellung des Kehlkopfes durch rechtzeitige Tracheotomie, während chirurgische Eingriffe von aussen, Ausräumung mittelst Laryngofissur nicht zu glücken schienen.

Pieniążek (Internat. Centralbl. f. Lar. u. Rhin., LVIII, 8) hält die chirurgische Behandlung nur dann für zweckmässig, wenn tuberculöse Infiltrate lediglich auf die Stimmbänder, die vordere Fläche der Hinterwand oder den Rand des Kehldeckels begrenzt sind, sich sehr langsam ausbreiten, nur langsam verschwären und nicht von Oedemen begleitet werden, dabei die Lungen aber relativ verschont bleiben oder wenigstens die Tuberculose in denselben nur langsam fortschreitet. In solchen Fällen hat er grösstentheils, wenn auch nicht immer, gute und mitunter dauerhafte Erfolge gesehen.

Ein weiterer begeisterter Anhänger der localen Behandlung ist ferner Paunz (Pester med.-chir. Presse 1899, 29—32), der hofft, dass sich dieselbe immer mehr einbürgern möge.

R. Freytag sagt in seinem in der Münchener med. Wochenschr. 1902, No. 19 erschienenen Artikel, die locale Behandlung habe doch ihren Platz zu behaupten gewusst, wenn auch die hochgespannten Erwartungen, die man einst an sie knüpfte, allmählich auf ein bescheidenes Maass zurückgeführt seien; vor Allem sei man in der Auswahl der Fälle vorsichtiger geworden und könne man nur bedauern, dass Uebertreibungen, wie sie Imhofer begangen habe, eine oft segensreiche Methode in Misscredit bringen könnten. Ein schwerer Uebelstand hafte freilich immer dem endolaryngealen Operiren an, der sich nicht beseitigen liesse, nämlich die Unübersichtlichkeit des Operationsfeldes. In einer Entgegnung des Artikels von Freytag betont Neumann (Ueber Kehlkopftuberculose, Münchener med. Wochenschrift 1902, No. 27) die Möglichkeit, dass Larynxtuberculose in allen Stadien heilen könne und dass das Hauptgewicht auf das absolute Schweigen zu legen sei, ja Flüstern solle man nie gestatten, weil das die Respirationsorgane noch mehr anstrenge.

Am Schlusse meiner Quellenangaben angelangt, die jedoch auf absolute Vollständigkeit keinen Anspruch machen, möchte ich Ihnen nur noch mittheilen, was Sir F. Semon in seinem jüngst erschienenen,

Digitized by Google

englisch geschriebenen Buche: Einige Gedanken über die Principien der localen Behandlung bei Krankheiten der oberen Luftwege, London 1902, über die locale Behandlung der Kehlkopfphthise sagt. Ich glaube, sagt Semon, wir sollten bei der Tuberculose so viel als möglich das Wort Heilung vermeiden, denn wir können den Patienten nicht versprechen, dass die erzielte Besserung eine dauernde ist und dass nicht neben der geheilten Stelle neue Kehlkopfgeschwüre auftauchen.

Zweitens bin ich der Ansicht, dass man vielleicht bei keiner anderen Krankheit mehr individualisiren und jeden Fall nach seinem besonderen Character behandeln müsse, als gerade bei der Larynxphthise; es sollen sorgfältig die Form, der Sitz und die Ausdehnung der localen Erkrankung erwogen werden. In einem Falle, bei dem die tuberculös erkrankte Epiglottis wahnsinnige Schluckbeschwerden erzeugt hatte und wo dieselbe durch die Operation, die Pharyngotomia subhyoidea, entfernt worden war, kam es ein Jahr nach der Operation zur Recidive. Im Uebrigen soll man nicht verzweifeln, wenn sich nach der Heilung neue Geschwüre zeigen, denn mehrmals gelang es mir, durch öftere Wiederholung der Behandlung endgiltige Vernarbung zu erzielen. Im weiteren Verlaufe weist ferner Semon auch auf die Schwierigkeit, bei der Behandlung von tuberculösen Affectionen der Epiglottis, der aryepiglottischen Falten und der Regio subglottica hin. Bei ausgedehnten Geschwüren, Perichondritis, Oedem etc. vermeidet Semon die locale Behandlung und beschränkt sich auf Palliativmittel.

Ziehen wir aus den mitgetheilten Ansichten der verschiedenen Autoren einen Schluss, so resultirt daraus

1. die grosse Verschiedenheit in der Indicationsstellung;
2. die grosse Differenz in den Angaben über den Procentsatz der Geheilten und Gebesserten.

Die Indicationen werden, wie Sie gehört haben, von den Autoren ausserordentlich verschieden aufgestellt; die Einen operiren ganz unbekümmert um das Allgemeinbefinden, um den Zustand der Lunge oder um das Vorhandensein von Fieber, sie kümmern sich ferner auch nicht darum, ob der Kehlkopf innen oder aussen circumscript oder diffus erkrankt ist; die Anderen wählen die Fälle sehr streng aus, operiren nur bei geringfügiger Lungenerkrankung, gutem Kräftestand, Abwesenheit von Fieber und bei circumscripter Kehlkopferkrankung. Was ist nun das Richtige?

Nach meiner Ansicht hat die chirurgische Behandlung in erster Linie den Zweck, das Weiterschreiten der Kehlkopfaffection wenn möglich zu verhindern, und wenn dies nicht möglich ist, wenigstens zu verzögern und dadurch lebensbedrohlichen Complicationen wie Athemnoth und Dysphagie für längere oder kürzere Zeit vorzubeugen. Und dass man dies kann, ist unzweifelhaft. Die vornehmste Indication der chirurgischen Behandlung ist wenigstens für mich jetzt die Entfernung stenosirender Granulationswucherungen oder tuberculöser Tumoren. Vor einigen Jahren gelang es mir die Entfernung zahlreicher Granulationen im subglottischen Raume und obersten Theile der Trachea so vollständig, dass keine Recidive eintrat; der Kranke erlag aber später seinem Lungenleiden; erst kürzlich erlag ein Kranker seiner Lungenaffection, bei dem es

Digitized by Google

mir über $1^1/_2$ Jahre lang gelungen war, die heftigen Schluckschmerzen und Athemnoth durch wiederholte Curettage der Geschwüre und Granulationen immer wieder zu beseitigen oder auf ein Minimum zu beschränken. Der Zweck der Heilung der Larynxtuberculose steht bei mir erst in zweiter Reihe, weil ich aus eigener Erfahrung weiss, wie selten dieselbe eintritt. Für vollständig verfehlt halte ich es, tuberculöse Infiltrate durch submucöse Einspritzungen oder Bepinselungen mit Parachlorphenol oder Milchsäure zum Schwinden bringen zu wollen; dies gelingt nie, da wir kein Mittel haben, um tuberculöse Infiltrate zur Resorption zu bringen; auch verursacht man dem Kranken durch die genannten Proceduren resp. durch Umwandlung der Infiltrate in Geschwüre unnöthige oder wenigstens vorzeitige Schmerzen; dem gleichen Grundsatze „quieta non movere" huldige ich bei Infiltraten der Hinterwand, die fibrös oder narbig geschrumpft sind. In Bezug auf Heilung und Besserung geben Affectionen des Kehlkopfinnern — Ulcera der Stimm- und Taschenbänder —, der laryngealen Fläche der Epiglottis und theilweise der Hinterwand eine unendlich viel bessere Prognose, als Infiltrate und Ulcera des Kehldeckels, der Lig. aryepiglottica und Aussenfläche der Hinterwand. Ich versuche zwar ebenfalls die Ulcera an diesen Stellen durch Milchsäure zur Heilung zu bringen; zur Amputation des ganzen erkrankten Kehldeckels oder zur Excision der Lig. aryepiglottica oder der Aryknorpel habe ich bis jetzt noch nicht den Muth gefunden.

Bei Dysphagie durch sehr ausgebreitete Ulcera an Epiglottis oder Aryknorpeln oder bei Perichondritis nehme ich von der Milchsäure sowohl als auch von der chirurgischen Behandlung Abstand und insufflire Orthoform-Jodol oder das neuere, wie mir scheint sehr wirksame Anästhesin und Nebennierenextract. Und nun noch einige Worte zur Technik der chirurgischen Behandlung. Meinen Erfahrungen nach scheitert nicht selten das Curettement an der ganz unglaublichen Reflexerregbarkeit der Kranken und an der trotz Anwendung 20—25proc. Cocainlösungen sehr oft nicht in genügender Weise zu erzielenden Localanästhesie; ich habe auf letzteren Punkt seit Jahren genau geachtet und kann nun mit Bestimmtheit versichern, dass bei diffusen, namentlich tumorartigen Infiltraten und Höckern der Regio interaryt. die dieselbe überziehende Schleimhaut die Fähigkeit, das Cocain und Eucain zu resorbiren, verloren oder wenigstens in höherem Grade eingebüsst hat. Eine weitere Schwierigkeit liegt an der oft unglaublichen Derbheit dieser Gebilde, welche mit der einfachen Curette absolut nicht vollständig zu entfernen sind. Hier wäre freilich die Doppelcurette am Platze, aber ich fürchte dieselbe, seitdem ich zwei Mal ausserordentlich beängstigende, langanhaltende Blutungen bei der Anwendung derselben — ein Mal an der Epiglottis, das andere Mal an der Hinterwand — gesehen habe. Jedenfalls eignet sich die Doppelcurette nicht bei poliklinisch oder ambulant behandelten Kranken! Der von den Gegnern der chirurgischen Behandlung gemachte Einwurf, die Technik derselben sei unendlich schwierig, hat also unzweifelhaft eine gewisse Berechtigung, selbst für den, der über dem Verdachte steht, nicht die nöthige manuelle Fertigkeit oder Schneid zum Operiren zu besitzen. Von der von Besold so gelobten Galvanocaustik habe ich wegen der

Digitized by Google

damit verbundenen hochgradigen Reaction, namentlich Oedem, in der letzten Zeit keinen Gebrauch mehr gemacht. Die prophylactische Tracheotomie — zuerst von Moritz Schmidt vorgeschlagen — hat bei den Patienten und Aerzten bislang wenig Anklang gefunden; dass die völlige Ruhigstellung des Kehlkopfes eher eine Ausheilung ermöglicht, ist ja sehr wahrscheinlich, aber durchaus noch nicht so sicher, dass man daraus therapeutische Schlüsse ziehen dürfte, wofür auch die Mittheilungen von Besold sprechen. Zu dem bereits früher über die Thyreotomie Gesagten habe ich nichts weiter zuzufügen.

Ich wende mich nun zu dem zweiten Punkte, nämlich zu der so beträchtlichen Differenz der Angaben über die Erfolge der chirurgischen Behandluug.

Es kann gar keinem Zweifel unterliegen, dass die Resultate der localen Behandlung der Kranken, die in Krankenhäusern verpflegt werden oder bei poliklinisch und ambulant Behandelten viel schlechter sind als bei Kranken, die in Privatbehandlung oder in Sanatorien sich befinden. Wenn es noch eines Beweises bedürfte, dass nicht nur der Kehlkopf, sondern der ganze Organismus der Phthisiker krank ist und einer sorgfältigen Behandlung und Verbesserung bedürfte, so wären die aus Sanatorien kommenden Berichte wohl die überzeugendsten. Es lässt sich ja auch schon a priori erwarten, dass Kranke, welche bei ständiger Ueberwachung den günstigsten hygienischen Bedingungen, sorgfältigster Ernährung und ausgiebigstem Genusse der reinen Luft unterworfen werden, bessere Resultate geben müssen, als die Misera plebs unserer Polikliniken und Krankenhäuser.

Ein letzter Punkt, der meiner Meinung nach bei der chirurgischen Behandlung mehr berücksichtigt werden sollte, ist die Art und der Verlauf der Lungenerkrankung. Larynxerkrankungen bei den fieberlos verlaufenden, mehr cirrhotischen Formen der Tuberculose geben eine bessere Prognose als die mit Fieber und colliquativen Schweissen rasch zum Zerfall und zu Cavernenbildung neigende Form.

Was endlich die Erfolge der chirurgischen Behandlung behufs Verbesserung der Stimme anlangt, so muss ich dieselben als recht mässige bezeichnen. Sicher ist ja, dass bei grossen, den Glottisschluss hindernden Infiltraten der Hinterwand, bei Granulationswucherungen der Stimmbänder durch operative Eingriffe eine Besserung der Stimme erzielt werden kann; Restitutio in integrum ist aber sehr selten und nur bei kleineren Geschwüren und Infiltraten möglich. Bei grossen Infiltraten der Hinterwand bleiben auch nach Beseitigung derselben Störungen zurück, welche meist einer articulären oder periarticulären Erkrankung der Cricoaryt.-Gelenke ihre Entstehung verdanken; ebenso bleibt Heiserkeit zurück bei verdickten oder narbigen Stimmbändern, doch glaube ich einige Male Besserung durch öfteres Ueberstreichen mit Lapis in Substanz erzielt zu haben.

Die sicherste und dauerndste Heilung ist die Spontanheilung, die aber leider nur Wenigen beschieden ist.

Zur Discussion sprechen die Herren Schäfer, Mader, A. Schmid, Schech und Hecht.

Digitized by Google

Vereinigung westdeutscher Hals- und Ohrenärzte.

IX. Sitzung vom 27. April 1902 in Köln.

I. Hirschmann (Köln): Ein Fall von hornförmigem Auricular-Anhang neben Fistula auris congenita (Demonstration).

Bei dem circa einen Monat alten Kinde fand sich auf der rechten Seite oberhalb des Tragus eine kammartige Knorpelverdickung, von welcher ein ca. 1 cm langer Auswuchs ausging; zwischen Anhang und Tragus war die Fistel sichtbar; zwei kleinere rundliche Erhabenheiten waren vor dem Tragus zu constatiren. Gehörgangsatresie war nicht vorhanden. In dem später entfernten Auricularanhang fand H. einen ziemlich breiten, dem Ohrknorpel aufsitzenden Knorpelzapfen. H. macht auf die interessante Combination von Excess- und Hemmungsbildung aufmerksam.

II. Hopmann (Köln): Drei Fälle von Mandelpolyp (Tonsilla pendula).

Im ersten Falle (31jährige Krankenschwester) handelte es sich um einen Tumor von der Grösse einer dicken Bohne; derselbe verursachte Schluck- und Sprechbeschwerden, die durch Beiseiteschieben der Geschwulst mit dem Finger von der Patientin gehoben werden konnten.

Der Tumor entsprang dünngestielt von der vorderen unteren Peripherie einer Hohlnische, die von den inneren Schenkeln des vorderen und hinteren rechten Bogens gebildet werden; entfernt wurde die Geschwulst mit der galvanocaustischen Schlinge; der microscopische Befund ergab Mandelgewebe.

Der zweite Mandelpolyp wurde bei einem 12jährigen Mädchen festgestellt, das an Schluck- und Sprechbeschwerden litt. Der Tumor, ca. 3 cm lang und von der Dicke eines kleinen Fingers, inserirte gestielt an der Innenfläche des vorderen Bogens, dicht oberhalb der etwas vergrösserten Gaumenmandel.

Im dritten Falle handelte sich um ein grosses, vom linken hinteren Bogen ausgehendes Fibrom bei einem 20jährigen Manne. Der Tumor hatte eine Länge von ca. 5 und eine Dicke und Breite von ca. 3 cm und hatte dem Patienten, zumal ihm die Geschwulst beim Bücken ab und zu zwischen die Zähne gerieth, grosse Beschwerden verursacht, die sich in Husten- und Erstickungsanfällen äusserten.

III. A. Lieven (Aachen): Zur Behandlung der syphilitischen Schleimhauterkrankungen.

Der Vortragende bespricht ausschliesslich die secundären und tertiären Mundhöhlenerscheinungen und stellt für die Allgemein-Behandlung der secundären Periode das Quecksilber in den Vordergrund. Wo dasselbe versagt, bei nächtlichen Kopf- und Knochenschmerzen etc., wendet L. Jodkali an. Als Darreichungsform des Hg wird die Schmiercur bevorzugt, womöglich in Verbindung mit Thermalbädern und reichlicher körperlicher Bewegung; bei dieser Behandlung konnte im Urin 3—6 mg Hg nachgewiesen werden. N. ist Anhänger der Neisser-Fournier-schen chronisch intermittirenden Behandlung. In Fällen, wo Schmiercur

Digitized by Google

nicht vertragen wird oder aus anderen Gründen nicht anwendbar oder wirkungslos ist, geht L. zu Injectionen von Hg. salicyl. über.

Bei tertiären Formen wird Jod bis zu 6 g pro die, event. als Klysma, gegeben, doch geht L., sobald eine günstige Wirkung desselben auf die Geschwüre zu constatiren ist, auch wieder zum Hg über. Bei sehr malignen Formen, zum Zerfall neigenden Infiltraten des Rachens etc., wo Jodkali, Schmiercur und Injection erfolglos bleiben, werden mit Einspritzungen von Calomel (1 : 9 Paraffin) gute Erfolge erzielt. Endlich wird für Fälle, wo Hg und Jod versagen, noch die Sassaparilla (Decoct. Zittmann.) in eingedickter Form angewandt.

Bezüglich der localen Behandlung legt L. besonderen Werth auf die Mundpflege (Verbot von Tabak und Alcohol). Für die Cauterisation erodirter Papeln wird 60—90proc. Chromsäurelösung, eventuell combinirt mit Lapisätzung, verwandt; als Gurgelwasser wird eine Alsol-Thymollösung verordnet. Luxurirende Papeln werden mit dem Galvanocauter abgetragen. Bei acuten specifischen Anginen sieht L. von Aetzungen ab.

Vor zu energischer Localbehandlung wird gewarnt bei tertiären Erscheinungen; hier tritt die Allgemeinbehandlung in den Vordergrund.

In seltenen Fällen, z. B. bei speckigen, torpiden Geschwüren, wendet L. den scharfen Löffel an, event. auch Chromsäure und Lapis. Bei starker Schmerzhaftigkeit wurden mit Anästhesin gute Erfolge erzielt.

Zum Schlusse seines Vortrages bemerkt L., dass es bei der Lues-Behandlung besonders wichtig sei, zu individualisiren und warnt vor dem in den Lehrbüchern häufig anzutreffenden Schematismus.

IV. Moses (Köln): Ein Fall von Fibrosarcom des Kehlkopfes (mit Demonstration von Zeichnung und Präparaten).

Der etwa kirschengrosse, knollige, grau-livide Tumor inserirte breitbasig an der Oberfläche des rechten Stimmbandes und verursachte dem Patienten, einem kräftigen Manne von 32 Jahren, abgesehen von starker Heiserkeit, mässige Athembeschwerden. Ein behufs Feststellung der Diagnose exstirpirtes Stückchen zeigte spärliche, theils hyalin entartete Bindegewebszüge, durchsetzt von reichlichen, nahe an einander liegenden Zellen, ausserdem grossen Gefässreichthum. Der Vorschlag, den Tumor behufs möglichst radicaler Beseitigung durch Laryngotomie zu entfernen, wurde nicht acceptirt, und so musste denn, da die Anlegung der Schlinge unmöglich war, die Geschwulst mit scharfen Zangen stückweise abgetragen werden, eine Operation, die bei der ausserordentlichen Empfindlichkeit des Patienten (es musste 30proc. Cocainlösung in grosser Menge gebraucht werden) und den häufig auftretenden Blutungen 15 Sitzungen erforderte. Es gelang die vollkommene Beseitigung; der Mutterboden wurde mit Lapis in Substanz verschorft. Recidiv ist bis jetzt (ca. $1^1/_4$ Jahr nach der Operation) nicht aufgetreten; Schwellung der Unterkieferdrüsen ist zurückgeblieben. Bei einem zweiten, von der Hauptmasse des Tumors geschnittenen Präparate sind mehr die Bindegewebszüge vorherrschend. Moses.

Digitized by Google

II. Kritiken.

Die Krankheiten der oberen Luftwege. Erster Theil: Die Krankheiten der Nase. Von Prof. Dr. Ottokar Chiari. Franz Deuticke, Leipzig und Wien. Besprochen von Docenten Dr. Michael Grossmann in Wien.

Es ist sehr begreiflich, dass bei Demjenigen, der viele Jahre dem Unterrichte irgend einer Fachwissenschaft gewidmet hat, nach und nach der Wunsch rege wird, durch die Herausgabe eines Lehrbuches nicht allein seinen Schülern einen Leitfaden, sondern auch den weiteren Fachkreisen Aufschluss über seine Lehrmethode zu geben.

Bei der Zusammenstellung eines Lehrbuches wird zum überwiegenden Theile compilatorische Arbeit verrichtet. Nur wo eigene Forschungsergebnisse vorliegen und wo in controversen Fragen eigene Meinungsäusserungen zum Ausdrucke gelangen, werden dem Werke die characteristischen Merkmale des Autors aufgedrückt. Sehr ungerecht wäre es, wollte man die Bedeutung und das Verdienst dieser Compilationsarbeit unterschätzen. Hier liegt ein wichtiger und schwieriger Theil der Aufgabe und in ihrer Lösung widerspiegelt sich die Bedeutung des Fachmannes oft am deutlichsten. Er muss das Wesentliche und Wichtige von dem Nebensächlichen und Ueberflüssigen unterscheiden können; er muss wissen, was er aufzunehmen und was er fallen zu lassen hat; er muss die gesammelten Bausteine zu sichten und beim Gesammtbau zweckmässig zu verwenden in der Lage sein. Das sind keine leichten Aufgaben. Man kann entweder in übertriebener Gewissenhaftigkeit allzuviel unnöthigen Ballast aufladen oder in entgegengesetzter Richtung Bedeutungsvolles vernachlässigen. Hier hat ausschliesslich der Fachmann zu walten und die Entscheidung zu treffen.

Bei dem zweiten nicht minder wichtigen und schwierigen Theile der Aufgabe, das zusammengetragene Lehrmaterial dem Schüler in übersichtlicher und leichtfasslicher Form vorzutragen, hat in erster Reihe der Lehrer das Wort. Nicht was, sondern wie es vorgetragen wird, ist hier das Entscheidende. Wir wissen, wie grossen Verschiedenheiten wir auf diesem Gebiete begegnen.

Von dem laryngo-rhinologischem Lehrbuche, welches Chiari herauszugeben im Begriffe ist, liegt uns der erste Theil: „Die Krankheiten der Nase“ vor. 263 Seiten mit 37 Abbildungen sind den Erörterungen dieses Abschnittes der oberen Luftwege gewidmet. Der vorhin angedeuteten zweifachen Aufgabe eines Lehrbuches: den Lehrstoff möglichst erschöpfend zusammenzufassen und denselben in klarem und anregendem Vortrage dem Schüler auseinander zu setzen, gerecht zu werden, ist Chiari redlich und wir wollen gleich hinzufügen mit anerkennenswerthem Erfolge bemüht gewesen. Bei der Aufarbeitung des Lehrmateriales wurde im Grossen und Ganzen die jetzt übliche Eintheilungsmethode beibehalten, die einschlägige Literatur mit grosser Gewissenhaftigkeit berücksichtigt und von dem heutigen Stande der erörterten Lehre ein zutreffendes Bild entworfen. An einzelnen Stellen jedoch hat der Kampf zwischen dem Wunsche, Alles zu besprechen, was auf die Nase und ihre Nebenhöhlen Bezug hat und dem Bestreben, den Umfang des Buches

Digitized by Google

trotzdem möglichst einzuschränken, unverkennbare Schäden zurückgelassen.

Diesen Eindruck habe ich am deutlichsten bei der Lectüre des ersten Capitels empfangen. Wenn wir aber bedenken, dass auf weniger als 33 Seiten, von denen ein grosser Theil von 8 umfangreichen Figuren occupirt wird, die descriptive und topographische Anatomie, die Physiologie, die Embryologie, die Experimentalphysiologie und Experimentalpathologie der Nase abgehandelt wird, können wir uns nicht wundern, wenn das Resultat nicht ganz befriedigt und Unklarheiten und Mängel unterlaufen sind. Auf einem so eng bemessenen Raume hätte eine befriedigendere Lösung der Aufgabe Niemand zu Wege gebracht. Das Resultat wäre immer dasselbe: ex omnibus aliquid, ex toto nihil.

In dem an und für sich verdienstvollen Bestreben, möglichst viel und möglichst kurz zu sagen, liegt zweifellos auch die Erklärung, dass die Anatomie der Nase nicht durchwegs mit der wünschenswerthen Deutlichkeit vorgetragen wurde. Bei dem wiederholten Lesen dieses Abschnittes beherrschte mich die Empfindung, dass sich hier wohl derjenige, der den Gegenstand schon beherrscht, zurecht finden kann, dass aber der Schüler eine harte Arbeit zu verrichten haben wird, wenn er zum Ziele gelangen will.

Von weiteren Unklarheiten möchte ich nur noch einige Beispiele anführen.

Auf S. 17 ist von der Füllung und Entleerung des Schwellkörpers der Nase die Rede, und es wird unter Anderem die Ansicht Zuckerkandl's angeführt: dass eine durch Nerveneinfluss bedingte Erschlaffung der Muskeln der Lacunen die Füllung und eine durch adäquate Einflüsse bedingte Contraction derselben Muskeln eine Entleerung der Schwellkörper bedingt. Ch. fügt nun hinzu: „Diese Ansicht Zuckerkandl's entspricht ganz dem klinisch oft beobachteten Wechsel zwischen Füllung und Entleerung des Schwellgewebes."

Es ist ja ganz richtig, dass die Erschlaffung der Gefässwandungen — oder der Lacunen — das Zuströmen von Blut ebenso begünstigt, wie die Contraction derselben Wandungen den Abfluss fördert. Es ist weiter richtig, dass dieser Wechsel unter dem alternirenden Einflusse der Vasodilatatoren und Vasoconstrictoren sich abspielt. In dem Hinweise auf diesen allgemein gekannten physiologischen Vorgang liegt jedoch nicht die allergeringste Aufklärung dafür: warum an einer bestimmten Stelle des Kreislaufes die normale locale Blutvertheilung auf einmal eine so ecclatante Aenderung erleidet, oder was dasselbe bedeutet: welche Momente es sind, die hier zu einer erhöhten Reizung der Vasomotoren bald in dem einen, bald in dem anderen Sinne beitragen.

Die klinische Beobachtung, auf die sich Ch. beruft, weiss nur von „dem Wechsel zwischen Füllung und Entleerung" zu erzählen. Wie derselbe eingeleitet wird und welche Factoren hier zusammenwirken, darüber weiss sie keinerlei Auskunft zu geben. Sie ist somit auch nicht in der Lage, für die Richtigkeit der einen oder anderen Ansicht einzutreten.

Aus der Analyse jener bekannten Erscheinungen, welche die Cocainisirung der Nase zur Folge hat, ergeben sich für unsere Frage überdies noch folgende Betrachtungen: die Schleimhaut der Nase wird durch

Digitized by Google

das erwähnte Gift total unempfindlich, die Endfasern des N. trigeminus werden leistungsunfähig. Nachdem aber durch Reizung der Nasenschleimhaut resp. des N. trigeminus hochgradige Blutdrucksteigerung, also erhöhte Gefässcontraction hervorgerufen wird, müsste eigentlich durch die temporäre Lähmung desselben Nerven eine Blutdrucksenkung — eine Gefässdilatation — also eine Schwellung der Nasenmuscheln eintreten. Nun sehen wir aber gerade das Entgegengesetzte: eine entschiedene Abschwellung vor uns. Wir müssen demnach annehmen, dass das Cocain einerseits zur Lähmung der Endfasern des N. trigeminus führt, andererseits aber die Endfasern der Vasomotoren, und zwar hauptsächlich der Vasoconstrictoren in einen erhöhten Reizzustand versetzt. Eine Annahme, deren Berechtigung in einwurfsfreier Weise zwar noch nicht bewiesen, die aber immerhin möglich und nach den vorliegenden Erscheinungen sogar sehr wahrscheinlich ist. Reizt man nun eine cocainisirte Nasenschleimhaut selbst mit tetanisirenden Strömen, bleibt der Blutdruck, trotzdem die Vasomotoren sich in einem, wie wir annehmen, erhöhten Reizzustand befinden, ganz unverändert. Das führt zur weiteren Annahme, dass die Vasomotoren, selbst wenn sie in einen erhöhten Reizzustand versetzt werden, unfähig sind, centripetale Reize zum vasomotorischen Centrum zu leiten. Was sich also in der Nase nach Application des Cocains abspielt, erfolgt ohne Mitwirkung des vasomotorischen Centrums, zu welchem der Weg sowohl auf den Bahnen des Trigeminus, als auch auf jenen der Vasomotoren völlig unterbrochen ist. Wir sehen also, dass selbst zur Erklärung eines von uns eingeleiteten und vor unseren Augen sich abwickelnden Vorganges, wir von Hypothese zu Hypothese schreiten müssen, und wollten wir auch diese so ohne Weiteres zur Deutung der klinischen Erscheinungen der An- und Abschwellung der Nasenmuscheln verwenden, müssten wir noch zu einer weiteren Hypothese unsere Zuflucht nehmen. Es müsste angenommen werden, dass gewisse pathologische Processe Stoffe produciren, welche die Endfasern der Vasoconstrictoren reizen und andere wieder solche, welche sie, wenn auch nur vorübergehend, lahm legen. Die Regulirung des Blutfüllungszustandes der Schwellkörper aller Art unterliegt nicht den gleichen einfachen Bedingungen, wie andere indifferente Abschnitte des Kreislaufes. Hier spielen zweifellos noch gewisse Apparate und vielleicht auch Secrete, von denen wir noch keine Ahnung haben, eine dominirende Rolle. Mit dem einfachen Hinweise auf die Erschlaffung und Contraction der Muskeln der Lacunen ist die Frage nicht abgethan. Keinesfalls ist dadurch das Verständnis des klinisch-physiologischen Vorganges gefördert.

Nur noch eine kurze Bemerkung möchte ich hier einflechten. Es wird immer vom Corpus cavernosum und von der erectilen Substanz der Nasenmuscheln gesprochen. Es scheint mir nun mit dieser Anschauung geradezu im Widerspruche zu stehen, wenn das Stadium der Blutfüllung und Anschwellung der Muscheln consequent als ein Zustand der Erschlaffung geschildert wird.

An einer weiteren Stelle finden wir folgende Behauptung: „Die Schwellkörper können vielleicht ausserdem einen Schutz gegen irrespirable Gase bilden, insofern als sie sich auf deren Reiz ausdehnen, die Nase verengern und derart auf die schädlichen Gase aufmerksam machen."

Digitized by Google

In den sechziger Jahren des vorigen Jahrhunderts waren es M. Schiff, Holmgren, Kratschmer, Knoll, später François Franck, Langendorff, Wegele u. A., welche durch experimentelle Untersuchungen den Nachweis geliefert haben, dass durch Reizung sensibler Nerven und somit auch durch Reizung des N. trigeminus von der Nasenschleimhaut aus — sei es durch mechanische, thermische, elektrische oder chemische Reize, somit auch durch irrespirable Gase — ein Athmungsstillstand in Exspirationsstellung, unter vollständigem Verschlusse der Glottis ausgelöst wird. In dieser Reflexwirkung sah man — ob mit Recht oder Unrecht soll hier nicht weiter erörtert werden — eine Schutzvorrichtung gegen irrespirable Gase. Die einfache Ausdehnung der Schwellkörper aber als einen ähnlichen Schutz aufzufassen, wie dies Ch. thut, wäre nur dann zulässig, wenn dieselbe auf Einwirkung irrespirabler Gase ventilartig zum Abschlusse der Nasenhöhle führen würde. Und selbst dann noch würde es sich um einen Schutz von problematischem Werthe handeln, wenn dabei die Stimmritze offen bliebe. „Aufmerksam zu machen" auf irrespirable Gase dürfte, vorausgesetzt, dass dieselben einen gewissen Duft verbreiten, der N. olfactorius wohl weit eher in der Lage sein, als die Ausdehnung der Schwellkörper.

Aus dem nächsten Capitel, in welchem die „Behinderung der Athmung durch die Nase" besprochen wird, wollen wir uns blos mit der Erklärung des Alpdrückens beschäftigen. Diese Störung ist nach Ch. „durchaus nicht als eine Reflexneurose, sondern nur als eine Folge der Verstopfung der Nase anzusehen." Sie kann ebenso, heisst es weiter, durch andere Momente hervorgerufen werden, welche den normalen Gasaustausch in der Lunge beeinträchtigen. „Wiederholen sich nun diese Vorgänge sehr oft in Folge einer chronisch bestehenden Nasenverstopfung, ohne dass der Patient sich gewöhnt, durch den Mund zu athmen, so wird sich die Lunge in Folge der oft wiederholten Ausweitung des Thorax ebenfalls ausweiten, und da nicht genügend Luft eindringen kann, wird dann der übrig bleibende Raum in den Lungen durch Blut ausgefüllt, welches in die Lungengefässe einströmt. Bei der nachfolgenden Exspiration sollten nun die Lungen wieder zusammengedrückt werden und Luft und das Blut aus ihnen wieder austreten. Da das eben wegen der Verengerung der Nase nur ungenügend geschieht, wird eine grosse Menge Luft in den Lungen zurückbleiben, und es werden auch die Lungengefässe immer überfüllt sein."

Auf die Deutung des Alpdrückens will ich hier nicht näher eingehen. Nur die von Ch. geschilderten Vorgänge, welche sich dabei abspielen sollen, möchte ich einer kurzen Analyse unterziehen.

Bei Nasenverstopfung wird sich die Lunge, wie wir von Ch. gehört haben, in Folge der oft wiederholten Ausweitung des Thorax ebenfalls ausweiten, und da nicht genügend Luft eindringen kann, wird dann der übrigbleibende Raum in den Lungen durch Blut angefüllt, welches in die Lungengefässe eindringt.

Bisher haben wir immer gesehen, dass dort, wo ein mechanisches Athmungshindernis besteht, wo eine acute oder chronische Stenosirung des Kehlkopfes oder der Luftröhre das Einströmen der Luft während der Inspiration behindert, bei jeder forcirten Einathmung, durch den plötzlich entstehenden negativen, intrapulmonalen Druck die den Brust-

Digitized by Google

korb umgebenden Weichtheile, die Supra- und Infraclaviculargegend, die Fossa jugularis, die Intercostalräume und die Flanken tief eingezogen werden, weil der Thorax sich nicht ausdehnen kann. Nun lehrt uns aber Ch., dass in vollem Widerspruche mit dieser Erfahrung das Inspirationshindernis bei der verstopften Nase zu einer Ausweitung von Thorax und Lunge führt. Noch weit merkwürdiger ist aber seine Anschauung, dass dort, wo in Folge eines Athmungshindernisses nicht genügende Quantitäten von Inspirationsluft einströmen können, der freibleibende Raum in der Lunge, offenbar nach dem Gesetze: natura horret vacuum, durch Blut ausgefüllt wird. Mit anderen Worten, dass zwischen der eingeathmeten Luft und dem Blutgehalte der Lunge ein gewisses vicariirendes Verhältnis besteht. Diese Annahme steht wohl im Gegensatze mit allen physiologischen Lehrsätzen über Athmung und Blutcirculation. Ich will nur kurz darauf hinweisen:

Die Blutfüllung der Lungengefässe ist und bleibt unter allen Umständen eine Herzfrage. So lange dieses Organ seine Aufgabe erfüllt, wird, selbst wenn die Stenose Jahrzehnte besteht, wie das beim Kropf oft vorkommt, der normale Zu- und Abfluss in die Lungengefässe nicht im Mindesten alterirt. Zu einer Stauung im kleinen Kreislaufe kommt es erst und nur dann, wenn das Herz insufficient wird. Wenn wir bei einem Versuchsthiere den Luftzutritt gänzlich abschliessen, um es dem Erstickungstode auszusetzen, vergehen in der Regel mehrere Minuten, ehe es selbst unter diesen extremen Bedingungen zu einer Blutstauung in den Lungengefässen kommt. Diese tritt auch hier erst in dem Momente ein, wo die Function des Herzens zu erlahmen beginnt.

Ch. hat, wie wir gehört haben, ausser der vicariirenden Blutstauung während der behinderten Inspiration noch eine weitere Stauung angenommen, welche durch die gestörte Ausathmung bedingt wird. „Bei der nachfolgenden Exspiration sollten nun die Lungen wieder zusammengedrückt werden," meint er, „und die Luft und das Blut aus ihnen wieder austreten. Da das eben wegen der Verengerung der Nase nur ungenügend geschieht, wird eine grosse Menge Luft in den Lungen zurückbleiben und es werden auch die Lungengefässe immer überfüllt sein".

Ch. kommt hier zunächst mit seiner Vicariirungshypothese in Widerspruch. Wenn bei der ungenügenden Inspiration das Minus der eingeathmeten Luft durch das Plus der Blutfüllung ersetzt wird, müsste bei der gestörten Exspiration, bei der folgerichtigen Anwendung dieser Lehre, mit dem Plus der Residualluft ein Minus der Blutfüllung Hand in Hand gehen.

Ch. wird von dem Gedanken beherrscht, dass bei der Exspiration aus den Lungen die Luft und das Blut ausgedrückt werden müssen. Bei den Säugethieren und somit auch bei dem Menschen wird sich dieser Gedanke nie verwirklichen lassen, denn in der Phase der Exspiration hat nicht eine Auspressung, wie Ch. annimmt, sondern im Gegentheil eine Füllung der Blutgefässe stattzufinden. Mit jeder Inspiration, so lautet doch die allbekannte physiologische Lehre, wird die Diastole des Herzens und die Entleerung der Körper und der Lungenvenen in die correspondirenden Herzventrikel begünstigt, und mit jeder Exspiration wird die Systole des Herzens und somit die Entleerung der Ventrikel gefördert. Wenn man bei einem curarisirten Thiere, welches künstlich geathmet wird,

Digitized by Google

den Thorax weit öffnet, sieht man, dass mit jeder Vergrösserung der Lunge während der Inspiration eine Anämie und mit der Verkleinerung der Lunge während der Exspiration eine Hyperämie dieses Organs einhergeht.

Die Betrachtungen Chiari's sind mit den geltenden Grundgesetzen der Lehre: über die Beziehungen der Athmung zur Blutcirculation nicht in Einklang zu bringen und demzufolge sind auch seine Schlussfolgerungen, so weit ich die Frage zu beurtheilen vermag, nicht aufrecht zu halten. Unter Anderem wird auch die Behauptung aufgestellt, dass es infolge einer verstopften Nase und der von ihm angenommenen consecutiven Stauung in den Lungengefässen nicht allein zu einem vorübergehenden Alpdrücken, sondern auch zu einem dauernden Athmungshindernis, zu einer Insufficienz der Lungen kommen kann.

Angenommen, dass Blutstauungen in jener Weise, wie sie sich Ch. vorstellt, thatsächlich auftreten, dann könnte nur von einer Insufficienz des Herzens und nicht der Lunge die Rede sein. Wenn diese Stauung aber nur durch die verstopfte Nase herbeigeführt ist, dann würden, wenn der sich summirende dyspnoische Reiz die hartnäckig verweigerte Oeffnung des Mundes endlich doch erzwingt, einige Athemzüge und somit weniger als eine einzige Minute hinreichen, um die erwähnten Störungen zu beseitigen.

Wenn wir von den hier kurz angedeuteten und von den bei der fortgesetzten Lecture noch weiter auftauchenden ähnlichen Mängeln absehen, können wir von den sonstigen Schilderungen des klinischen Bildes nur rühmend hervorheben, dass sie sich durch Klarheit und Schärfe auszeichnen. Ebenso können wir berichten, dass die anatomischen Befunde, die gebräuchlichsten Behandlungsmethoden und die instrumentalen Behelfe mit grosser Sorgfalt, zuweilen sogar mit übertriebener Ausführlichkeit erörtert werden. Der Schüler wird der anregenden Führung des erprobten Lehrers gerne folgen und das Lehrbuch wird ihm gute Dienste leisten.

Bericht über die neueren Leistungen in der Ohrenheilkunde. Von Dr. Louis Blau, Specialarzt für Ohrenkrankheiten in Berlin. Fünfter Bericht (1897—1900).

Der Bericht bietet eine Zusammenstellung aller in den Jahren 1897 bis 1900 auf dem Gebiete der Ohrenheilkunde erschienenen Arbeiten, die nach sorgfältiger Sichtung inhaltlich zu einzelnen Capiteln verarbeitet sind. Das Buch zerfällt in zwei Theile: I. Anatomie und Physiologie und II. Pathologie und Therapie. Beide Haupttheile zerfallen wieder in die naturgemässen Unterabtheilungen: Aeusseres, mittleres und inneres Ohr, denen in dem Capitel Pathologie und Therapie noch ein besonderer Theil: „Allgemeines" betitelt, hinzugefügt ist. Dieser enthält höchst wichtige Abhandlungen über Statistik und Aetiologie der Ohrenkrankheiten, über die Erkrankungen des Gehörorganes bei den verschiedenen Infections-, Organ- und Constitutionskrankheiten, sowie eine allgemeine Symptomatologie und Therapie derselben. Es ist nicht möglich, jede einzelne dieser 22 Abhandlungen hier zu besprechen; als besonders wichtig und lehrreich gehe ich kurz auf die Erkrankungen des Gehörorganes bei Tuberculose ein, bei der Körner sieben verschiedene Krankheitsbilder unterscheidet; die Schilderung derselben enthält zu-

Digitized by Google

gleich die Angabe über die Aussicht einer Heilung durch operative Behandlung. Diese Frage beschäftigt den Ohrenarzt bekanntlich sehr viel und verdient daher volle Beachtung. An zahlreichen Beispielen in Form ausführlicher Krankengeschichten fehlt es nicht. In Bezug auf die Operationen an Diabetikern bemerken Eulenstein, Friedrich und Lannois, dass als Gefahren besonders die Sepsis und das Coma drohen. Aus der Fülle der interessanten Mittheilungen über die Complicationen der verschiedenen Krankheiten seitens des Gehörorganes seien nur diese wenigen wiedergegeben. Das zweite Capitel der Pathologie und Therapie: Das äussere Ohr, behandelt die mannigfachen Erkrankungen der Ohrmuschel und des äusseren Gehörganges; auch auf diesem Gebiete ist in den Jahren 1897—1900 recht viel Neues berichtet worden. Es folgt nun der wichtigste und daher auch umfangreichste Abschnitt: Mittleres Ohr. Nach übersichtlicher Zusammenstellung der einschlägigen Literatur über die Verletzungen des mittleren Ohres und Otitis media catarrhalis wendet sich Verf. zur Otitis media suppurativa und macht den Leser bekannt mit den neuesten Arbeiten von Leutert u. A. über die Aetiologie, Symptome und pathologische Anatomie der Mittelohreiterung. Interessant sind auch die Untersuchungen Aschoff's über die Otitis media neonatorum. Unter den Folgeerkrankungen der eitrigen Mittelohrentzündung sind es die Erkrankungen des Warzenfortsatzes und der Substanz der Felsenbeinpyramide, der Extraduralabscess, der Gehirnabscess, die Sinusthrombose und Pyämie, die Meningitis, sowie das Cholesteatom des Schläfenbeines, über die wir die letzten Beobachtungen von berufenster Seite erfahren und welche uns neue Aufschlüsse über die lebensgefährlichen Complicationen der am meisten verbreiteten Ohrenkrankheit geben, die von eminenter Bedeutung sind. Das Verdienst von Blau ist es, die umfangreiche Literatur geordnet zu haben und in übersichtlicher Weise dem Leser vorzuführen. Besonders reichhaltig ist der Stoff, der sich auf den Hirnabscess und die Sinusthrombose resp. Pyämie bezieht. Sowohl die Diagnose, wie auch die Therapie wird eingehend jedesmal erörtert. Wir ersehen ausserdem aus den statistischen Angaben des Referenten über die Mortalität der am Sinus Operirten, wie es um die Prognose dieser Operation gestellt ist; sorgfältig fügt er jedem Falle eine Angabe über die Ursache des event. Exitus hinzu. Die Frage, ob man vor der Eröffnung des Sinus die Vena jugularis unterbinden soll oder nicht, wird von Grunert als Vertreter der Schwartze'schen Schule, die neben Jansen am meisten auf diesem Gebiete publicirt hat, für alle Fälle bejaht.

Ueber den Wert der Lumbalpunction als diagnostisches Hilfsmittel für eine Meningitis serosa oder purulenta hat Leutert geschrieben, ebenso wird die Technik des Eingriffes besprochen. Zahlreiche Beiträge sind auch geliefert worden über Beobachtungen von Hirnabscess; bei der Schwierigkeit, ja oft Unmöglichkeit der Diagnose eines solchen kann diese Frage nicht oft und eingehend genug erörtert werden und bildet daher einen sehr wichtigen Abschnitt des Buches. Auch über die Differentialdiagnose zwischen Meningitis und Sinusthrombose (Pyämie), die bei dem gleichen, d. h. continuirlichen, nicht intermittirenden Fiebertypus manchmal nicht leicht ist, sind lesenswerthe Beiträge erschienen. So verlangt Schwartze, dass die Patienten 2stündlich, auch des Nachts,

Digitized by Google

gemessen werden. Doch es würde zu weit führen, näher auf die Einzelheiten dieses Capitels über Pathologie und Therapie des mittleren Ohres einzugehen, das noch in ausführlicher Weise das Cholesteatom des Schläfenbeines, die unblutige Therapie, die operative Freilegung der Mittelohrräume und des Labyrinthes behandelt und mit der neuesten Literatur über Polypen des Ohres, subjective Gehörsempfindungen und nervösen Ohrenschmerz schliesst.

Der letzte Abschnitt des Buches: Inneres Ohr, zerfällt in folgende Unterabtheilungen: Allgemeines, Verletzungen, Ménière'scher Symptomencomplex, Labyrinthnecrose, Erkrankungen des Nervus acusticus, Taubstummheit. Im allgemeinen Theile ist von der Aetiologie der Erkrankungen des inneren Ohres die Rede, wir erfahren höchst interessante statistische Angaben aus der Gruber'schen Klinik. Alt (Klinik Politzer) macht darauf aufmerksam, dass bei nervöser Schwerhörigkeit die Diagnose der Natur und des Sitzes der Erkrankung im Ohre zuweilen aus den Ergebnissen der ophthalmoscopischen Untersuchung gestellt werden kann. Müller bespricht die Verletzungen des inneren Ohres mit Rücksicht auf die Beurtheilung Unfallverletzter. Lucae liefert Beiträge zum Ménière'schen Symptomencomplex; Bezold berichtet über die Beobachtungen von Labyrinthnecrose, ebenso Körner, Gruber, Kretschmann und Alt, letzterer ebenfalls über Erkrankungen des Nervus acusticus, dem sich Fälle von Kaufmann und Hammerschlag anschliessen.

Den Schluss bilden werthvolle Arbeiten über Taubstummheit; hier stehen Urbantschitsch und Bezold im Vordergrunde, von denen Ersterer die methodischen Hörübungen bei Taubstummen zuerst empfohlen hat. Doch sind hierüber die Ansichten noch sehr getheilt.

Es ist eine sehr grosse Annehmlichkeit, dass man den umfangreichen Stoff, der auf dem Gebiete der gesammten Ohrenheilkunde in den Jahren 1897—1900 erschienen ist (er erstreckt sich auf deutsche, österreichische, holländische, italienische, französische, amerikanische und englische Literatur und enthält 14 eingangs aufgeführte Lehrbücher), in so übersichtlicher Form und so klarer, präciser Zusammenstellung vor sich hat, so dass man sich auf sehr bequeme Weise über denselben orientiren kann. In diesem Sinne reiht sich das Buch würdig seinen Vorgängern an, und wir müssen dem Verf. auch für diesen fünften Bericht, der mit grossem Fleisse und gewohnter Sorgfalt bearbeitet ist, dankbar sein.

P. Reinhard (Köln).

L'Adrénaline et ses applications en Oto-Rhino-Laryngologie. Von Dr. J. Trivas. Bordeaux 1902.

In dieser Schrift über das Adrenalin nimmt der Verfasser vor Allem das Verdienst, die ersten Versuche mit dem Adrenalin in Frankreich gemacht und die Aufmerksamkeit auf dieses Mittel gelenkt zu haben, für seinen Lehrer Prof. Moure (an der Facultät von Bordeaux) in Anspruch.

Nach einem kurzen geschichtlichen Ueberblick über die Forschungen, welche die physiologischen Functionen der Nebennieren betreffen, folgt eine Darlegung der Versuche, den wirksamen Bestandtheil aus den

Digitized by Google

Nebennieren zu isoliren; so stellte Abel einen unreinen und in seiner Wirkung inconstanten Körper, das Epinephrin, Furth einen gleichfalls unreinen, das Suprarenin, her; erst Takamine aus New-York gelang es, am Beginne des Jahres 1901 das reine wirksame Princip herzustellen — das jetzt vorliegende Adrenalin.

Nach Schilderung der chemischen Eigenschaften des Präparates und seiner Darstellungsweise bespricht der Verf. die physiologische Wirkung dieser Substanz, die verschieden ist je nach der „Action générale“ (intravenöse Injection) oder nach der „Action locale“. Bei ersterer kann bei einem erwachsenen Menschen durch $^1/_{200\,000}$ g ein wahrnehmbarer Effect — Blutdruckerhöhung — hervorgerufen werden; bei der localen Anwendung kommen Lösungen von 1 : 5000 bis 1 : 10000 in Betracht. Die gefässverengernde, anämisirende Wirkung tritt in 20—30 Secunden ein und dauert eine halbe Stunde bis zu vier Stunden. Ein grosser Vortheil ist es, dass trotz wiederholter Anwendung die Wirkung des Adrenalin sich nicht erschöpft. Der Ausspruch Takamine's, dass Adrenalin weder reizend, noch toxisch wirke und auch keine cumultative Wirkung entfalte, wird durch die Angaben des Autors über eine manchmal zu beobachtende individuelle Intoleranz eingeschränkt, welche sich in dem Auftreten eines heftigen Schnupfens, Schwindels und Kopfschmerzes kundgiebt. Was die gemeinsame Wirkung von Cocain und Adrenalin betrifft, so wird die des Cocain durch Adrenalin unterstützt, und ausserdem soll Adrenalin das Auftreten von acuter Cocainintoxication verhindern.

Die Steigerung des arteriellen Druckes wird durch Versuche an Fröschen dargelegt. Ob Adrenalin auf die Muscularis der Arterien direct wirkt oder die Wirkung durch die Nerven vermittelt wird, ist derzeit noch nicht zu entscheiden.

Adrenalin existirt in doppelter Form: in 1prom. Lösung und in Tabletten, die in Wasser leicht löslich sind; die 1prom. Lösung kann gleich als solche verwendet werden oder in Verdünnungen von 1 : 2000, 1 : 3000 bis 1 : 10,000; gewöhnlich kommt man mit den Lösungen von 1 : 5000 bis 10,000 aus.

Was die Anwendung des Adrenalin in der Oto-, Rhino- und Laryngologie anlangt, so hat man auch schon vor diesem die Extractivstoffe der Nebenniere herangezogen, aber ihre Wirkung war nie gleichmässig und häufig nicht befriedigend; dazu waren die Lösungen nicht haltbar und nicht sterilisirbar.

Der Vorzug des Adrenalins liegt 1. in seiner constanten Zusammensetzung, 2. in seiner sicheren Wirkung, 3. in seiner Haltbarkeit, 4. in seiner Sterilisirbarkeit und 5. dass es frei von Nebenwirkungen ist, wozu noch kommt, dass weder cumulative Wirkung, noch Gewöhnung eintritt.

Das Adrenalin fand bisher seine Anwendung bei allen acuten und auch chronischen Nasen-, Rachen- und Kehlkopfcatarrhen, nicht nur um die momentanen Schmerzen und Beschwerden zu beseitigen, sondern auch um direct heilend zu wirken. Solche Berichte liegen über die ersten Anwendungen aus Amerika vor, von E. Mayer (New York), Fletcher Ingals (Chicago), Norton Wilson, Stucky, Berens, Chambers etc.

Digitized by Google

Nun berichtet Dr. Trivas über 55 Fälle eigener Beobachtungen, die er in drei Gruppen gesondert; in der ersten Gruppe finden wir die Verwendung des Adrenalin bei acutem und chronischem Nasencatarrh, oft plötzliches Nachlassen aller subjectiven Symptome, Abkürzung der Heilungsdauer sind die Vorzüge; bei Peritonsillitis wird die Incision, die vollkommen unblutig und schmerzlos vor sich geht, erleichtert; bei Tuberculose kann nur eventuelle Touchirung erleichtert werden.

In der zweiten Gruppe wurde bei „Coryza spasmodique" nach mehrmaliger Anwendung anhaltende Abschwellung der Nasenmuschelschleimhaut, damit Aufhören aller Beschwerden, beobachtet.

In den 30 Fällen der letzten Gruppe, die operative Fälle, wie Tonsillotomien, Muschelresectionen, Septumredressement etc. betrafen, trat fast gar keine Blutung auf, nur in sechs Fällen bedeutungslose Nachblutungen, in drei Fällen blieb jede Wirkung aus.

Bei der nun folgenden Schlussbesprechung der im Vorhergehenden angeführten Fälle hebt der Verfasser u. A. hervor, dass bei acuter Coryza die Anwendung verdünnter Lösungen mehr zu empfehlen sei, überhaupt sei die 1promill. Lösung nur für die Stillung abundanter Blutungen zu verwenden. Bei chirurgischen Eingriffen an entzündeten Schleimhäuten, wobei die Cocainwirkung oft eine sehr schwache sei, wird nur durch vorherige Anwendung des Adrenalin die Einwirkung des Cocains ermöglicht; die Cocainwirkung geht dabei tiefer und hält länger an.

Die von einzelnen Autoren beschriebenen stärkeren Nachblutungen, die der Autor als bedeutungslos ansieht, führt er mehr auf die Individualität der Erkrankung und auf den anatomischen Bau der Nasenschleimhäute im Einzelfalle zurück, als auf die der Vasoconstriction als Reaction folgende Vasodilatation. Dr. C. Reitter jun.

III. Referate.

a) Otologische:

Ueber die Häufigkeit von Residuen der Fissura mastoidea-squamosa und der Sutura frontalis bei den verschiedenen Rassen und Geschlechtern. Von T. Sato aus Tokio (Japan). (Zeitschr. f. Ohrenheilkunde, XLI, 4.)

Bei der Untersuchung einer grossen Zahl von Schädeln behufs Feststellung der Häufigkeit von Residuen der Fissura mastoidea-squamosa, wodurch die Angaben früherer Autoren im Allgemeinen bestätigt wurden, richtete der Autor sein Augenmerk auch auf ein Vorkommen der Sutura frontalis, um Anhaltspunkte dafür zu finden, „ob das Offenbleiben der Fissura mastoidea-squamosa auf rein locale Ursachen am Schläfenbein zurückzuführen sei, oder ob etwa eine allgemeinere Ursache dafür vorliege, die gleichzeitig auch an anderen Stellen des Schädels analoge Bildungshemmungen zur Folge habe"; es ergab sich, dass das Zusammentreffen beider nicht häufig genug war, um einen derartigen Schluss zuzulassen. Keller.

Digitized by Google

Zu Herrn Dr. Adler's Arbeit: „Eine Rhythmustheorie des Hörens." Von Dr. R. Pause. (Zeitschr. f. Ohrenheilk., XLI, 4.)

P. weist darauf hin, dass die Annahme Adler's, dass bei der Innenbewegung des Steigbügels die Grundmembran mit ihren Haarzellen von dem Drucke gleichmässig stark in ihrer ganzen Ausdehnung getroffen werde, eine irrige ist, insofern es sich hierbei nicht um unnachgiebige Wände handelt, wobei allein jenes Gesetz seine Anwendung findet; mit der Unhaltbarkeit jenes Satzes aber falle die ganze Theorie Adler's.

Keller.

Ueber Cholesteatom des Mittelohres. Von Dr. Dundas Grant. (Journ. of Laryngol., October 1902.)

Sind beim Cholesteatom die laterale Wand des Kuppelraumes und die angrenzenden Theile der hinteren oberen Gehörgangswand zerstört, so dass zwischen äusserem Gehörgange und dem Mittelohre eine relativ weite Communication vorhanden ist, so findet man die Cholesteatomhöhle oft ausgekleidet von einer perlweissen, glänzenden Membran. Während diese bei der Radicaloperation in der Regel entfernt wird und dann auf den entblössten Knochen nach Thiersch Hautstückchen transplantirt werden, schont Grant diese Membran und will damit die Heilungsdauer wesentlich abgekürzt haben.

In der sich an G.'s Vortrag anschliessenden Discussion wurde sein Verfahren als nicht empfehlenswerth characterisirt, indem darauf hingewiesen wurde, dass diese Membran nur scheinbar eine gesunde Epitheldecke darstelle; in Wirklichkeit sei sie unzusammenhängend und durch ulcerirte kleine Gänge unterbrochen.

G. Lennhoff.

Zur Kenntnis der Mastoiditis bei Diabetikern. Von Dr. Suckstorff. (Aus der Ohren- u. Kehlkopfklinik in Rostock.) (Zeitschr. f. Ohrenheilk., XLI, 4.)

Wenn auch, entgegen früherer Annahme, der Verlauf der Ohreneiterungen bei Diabetikern nichts besonders Characteristisches besitzt, so scheint es doch, dass acute Mittelohreiterungen hierbei häufiger zu Erkrankungen des Warzenfortsatzes führen, als es sonst der Fall zu sein pflegt; auf 21 acute Otitiden bei Diabetikern kamen 10 Fälle mit complicirender Mastoiditis (gegen 50 : 8 der allgemeinen Statistik). Diese Zahl bezieht sich auf 2 Fälle von Külz und 8 Fälle von Körner; bei letzteren wurde 6 Mal der Warzenfortsatz eröffnet, nur 2 Mal schwankte die Zuckermenge einige Tage nach der Operation stark bei gleichbleibender Diät; 1 Mal erfolgte Exitus, doch war der Fall von vornherein hoffnungslos (schwere Diabetesform, beiderseitige Bezold'sche Mastoiditis mit grossem Senkungsabscess).

Keller.

Das runde Fenster als einziger Weg für die Uebertragung der Töne aus der Luft auf das Labyrinth. Von Dr. C. Secchi in Turin. (Besprochen von Dr. Rimini in der Zeitschr. f. Ohrenheilk., XLI, 4.)

Auf Grund eingehender Studien und Experimente ist S. zu der Ueberzeugung gelangt, dass der Schall nicht durch die Gehörknöchelchenkette zum Labyrinth übermittelt wird, sondern direct der Luft der Paukenhöhle mittelst der Membran des runden Fensters durch die Schnecke

Digitized by Google

resp. Basilarmembran zugeleitet wird, und zwar ebenso bei hohen wie tiefen Tönen; die Gehörknöchelchenkette diene der Accommodation durch Regulirung des endotympanalen Druckes. S. fand, dass die Luft in der geschlossenen Paukenhöhle gegenüber der äusseren Luft einen Ueberdruck von 4 mm Alcohol besitze und durch den Automatismus der Eustachi'schen Röhre beim Schluckacte auf dieser Höhe erhalten werde, dass aber unter der Einwirkung der verschiedenen Töne Drucksteigerungen bis zu 7 und 8 mm erfolgen; nach der Durchschneidung des M. tensor und M. stapedius treten diese Druckschwankungen nicht mehr auf.

Keller.

Ueber das Gehör der Schulkinder. Von DDr. Cheatle und Murray. (Journ. of Laryngol., Juni 1902.)

Nur 432 von 1000 Kindern waren normalhörig; 166 hatten eine nicht eitrige, 88 eine eitrige, die übrigen eine abgelaufene Mittelohrentzündung. Daneben fanden sich bei der Mehrzahl der Kinder adenoide Vegetationen.

Solche Zahlen beweisen zur Genüge, wie dringend nöthig die Verwendung von Ohrenärzten als Schulärzte ist. G. Lennhoff.

---

b) Rhinologische:

Zur Pathologie der sogenannten Knochenblasen der mittleren Muschel. Von Dr. H. Harmer in Wien. (Arch. f. Laryngol. etc. 1902, Bd. XIII, pag. 163.)

Kurzgefasste Krankengeschichten dreier Fälle von grossen Cysten der mittleren Muschel mit eitrigem oder atheromähnlichem Inhalte; kurze histologische Beschreibung dieser, sowie 14 anderer Fälle, welche aus den an dem klinischen Materiale beobachteten Knochenblasen als die geeignetsten ausgewählt wurden. Das Ergebnis dieser Untersuchungen ist folgendes: die Knochenblasen, d. h. deutliche blasige Auftreibungen der Muschel, kommen nicht sehr häufig zur klinischen Beobachtung. Sie sind als eine Bildungsabnormität der mittleren Muschel aufzufassen und vermuthlich congenital angelegt. Irgend welche entzündliche Reize kommen für die Entstehung der Hohlräume nicht in Betracht. Ihre Schleimhautauskleidung besitzt ein Flimmerepithel, ist sehr dünn und zart, enthält in spärlicher Menge Schleimdrüsen und ist mit der knöchernen Unterlage meist nur lose verbunden. Ein Wachsthum der Knochenblasen findet, wenn überhaupt, nur in so minimalem Grade statt, dass weder klinisch, noch histologisch deutliche Zeichen hierfür nachzuweisen sind. Von den gewöhnlichen Knochenblasen unterscheiden sich jene seltenen Fälle, bei denen es zur Infection der Höhle, zu eitriger Secretion und secundärem Verschlusse des Ausführungsganges kommt; wenn dies geschieht, dann kann die Knochenblase in ein rasches Wachsthum gerathen und eine bedeutende Grösse erreichen. Diese Tumoren sind aber im Gegensatze zu den gewöhnlichen Knochenblasen als pathologische Gebilde aufzufassen. Zu jenen zählen auch die sogenannten Mucocelen der mittleren Muschel, welche zumeist klein

Digitized by Google

oder mittelgross sind und kein erhebliches Wachsthum zeigen. Nur ausnahmsweise kann durch Entzündung und Secretstauung ein schnelles Wachsthum eintreten und in diesem Falle haben sie dieselbe pathologische Bedeutung wie die Empyemblasen. Beschorner.

Ueber die pathologische Anatomie der Nebenhöhlen der Nase. Von Dr. T. S. Kirkland. (Journ. of Laryngol., November 1902.)

Bei 22 an Pneumonie zu Grunde gegangenen Personen fanden sich 11 Mal Erkrankungen der Nebenhöhlen der Nase, 11 Mal Keilbeinhöhlenerkrankungen, darunter 8 Mal Empyeme, 3 Mal Anfüllung mit wässriger Flüssigkeit.

Bei 100 Sectionen wurde 23 Mal Eiter, 18 Mal wässrige Flüssigkeit in einer oder der anderen Nebenhöhle gefunden. In 29 Fällen war der Sinus sphenoidalis erkrankt, darunter in 19 Fällen mit Eiter gefüllt; die Siebbeinzellen waren 13 Mal erkrankt (8 Empyeme, 1 Anfüllung mit polypoidem Gewebe, 5 Anfüllungen mit leicht gefärbter Flüssigkeit). Im Stirnsinus war 8 Mal, im Antrum Highmori 5 Mal Eiter vorhanden.

G. Lennhoff.

Der heutige Stand der Ozänafrage. Von Dr. L. Grünwald in München. (Arch. f. Laryngol. etc. 1902, Bd. XIII, pag. 250.)

Ueber die Entstehung des „Ozäna" genannten Symptomen-Complexes macht sich G. folgende Vorstellung: Eine Reihe von Herdeiterungen (Nebenhöhlen, Nasengänge und adenoides Gewebe im Epi- und Mesopharynx) verlaufen unter dem klinischen Bilde stinkender Krustenbildung in weiten Nasen. Das Secret ist zunächst immer flüssig, meist geruchlos, mitunter auch schon im frischen Zustande fötid, vertrocknet aber in Folge mechanischer Einflüsse, worunter einer der wichtigsten die Klebrigkeit in Folge der Infection mit dem Bacillus mucosus Abel darstellt, weitere durch die abnorme Weite der Nase gegeben sind. Die Atrophie, soweit nicht primär vorhanden, entsteht unter dem Drucke und infectiösen Einflusse der massenhaft lagernden Borken. Der Gestank entsteht durch saprophytische Zersetzung der in halbfeuchtem Zustande durch die abnorme Klebrigkeit festgehaltenen Secretmassen. Ob auch eine von vornherein mehr seröse Beschaffenheit dem Secrete mehr Eignung zu Adhärenz und Fäulnis verleiht, ist noch festzustellen. Sicher ist, dass allgemeine Körperschwäche auf hereditärer Basis und speciell bei Familientuberculose, den primären Herdeiterungen sowohl als den secundären Infectionsvorgängen wesentlichen Vorschub leistet, während andererseits die Erkrankung an sich zu allgemeiner Cachexie (Bild der Scrophulose, Annämie etc.) führen kann. Beschorner.

Ein Fall von Mucocele sinus ethmoidalis mit Veränderungen in der Augenhöhle. Von Baurowicz. (Przegl. lek. 1901, No. 27.)

Der Fall betraf einen 32jährigen Kranken mit Exophthalmus und einem ovalen, elastischen, wenig schmerzhaften Tumor von der Grösse einer kleinen Bohne auf der inneren Wand der Augenhöhle.

In der entsprechenden Nasenhöhle wurde eine bedeutende Vorwölbung der mittleren Muschel entdeckt, welche mit der Sonde durch-

Digitized by Google

stossen wurde. Dabei zeigte sich ein Tropfen von trüber, grauer Secretion. Auf die radicale Operation ging der Kranke nicht ein und kam nach vier Wochen als geheilt wieder, indem er sagte, dass am nächsten Tage nach der Durchstossung des Tumors eine bedeutende Menge Flüssigkeit aus der Nase ausgeflossen wäre. Die Obstruction der Nase, sowie Exophthalmus verschwanden gänzlich.

Dr. J. Sendziak.

c) Pharyngo-laryngologische:

Beiträge zur Pathologie der Rachenmandel.[5]) **III. Die cystischen Gebilde der hyperplastischen Rachenmandel.** Von Dr. M. Görke. (Arch. f. Laryngol. etc. **1902**, Bd. XIII, pag. 224.)

Ist das Auftreten von Cysten in der Schleimhaut der oberen Luftwege schon an sich eine nicht seltene und von zahlreichen Untersuchern festgestellte Erscheinung, so muss die Cystenbildung in der hypertrophischen Rachenmandel geradezu als häufig bezeichnet werden. Sie findet sich bei Weitem öfter bei Erwachsenen als bei Kindern. Der anatomische Bau der Cysten und die Beschaffenheit ihres Inhaltes wechseln entsprechend ihrer Entstehung und ihrer Lage. Sie bilden sich meist in Folge von Retention des Drüsensecretes, neben der aber noch andere Processe, z. B. Lymphergüsse in die Drüsengänge und besonders Wucherungs- und Wachsthumsvorgänge in der Wand eine Rolle spielen, zu denen entzündliche Processe die Veranlassung geben.

Beschorner.

Ueber Exstirpation umkapselter Mandeln. (Sur un procédé d'exstirpation des amygdales enchatonnées). Von Dr. E. Escat in Toulouse. (Arch. internat. de laryngol. etc., Bd. XV, No. 3, Mai/Juni 1902.)

Beschreibung eines Operationsverfahrens, welches mittelst zweier Instrumente, eines Hakens zum Herausziehen der Tonsille und der sie umgebenden Kapsel und einer schneidenden Zange zum Abtragen der ersteren vorgenommen wird. Die Instrumente müssen für jede Seite eine besondere Krümmung besizen, daher doppelt vorhanden sein.

Beschorner.

Ueber die Wirkungsweise des Musculus cricothyreoideus und ihre Beziehungen zur Tonbildung. Von Dr. E. Barth in Sensburg. (Arch. f. Laryngol. etc. 1902, Bd. XIII, pag. 187.)

Nach einem Rückblicke auf die Geschichte dieser Frage, welche erkennen lässt ein Mal, wie erstaunlich gross die Literatur über die Wirkungsweise des M. cricothyreoideus ist, dann aber, wie gross die Schwierigkeiten sind, sie festzustellen, und wie verschieden die Ansichten der Autoren darüber lauten, kommt B. auf seine eigenen Untersuchungen, welche ihn zu folgenden Resultaten führten: Der M. cricothyreoideus wirkt gewöhnlich in der Weise, dass er den Ringknorpelreif

[5]) Vergl. Arch. f. Laryngol. etc., Bd. XII, 21 u. 22. Weitere Beiträge folgen.

Digitized by Google

an den unteren Schildknorpelrand heranzieht, vorausgesetzt die Fixation desselben. Die Fixation des Schildknorpels ist immer nur eine relative und abhängig von der Fixation des Zungenbeines. Ist die Musculatur, welche das Zungenbein fixirt, erschlafft, so zieht der M. cricothyreoid. den Schildknorpel an den Ringknorpelreif herunter, eine Bewegung, welcher auch das Zungenbein, welches gleichzeitig nach vorn tritt, folgt. Hierdurch wird der sagittale Durchmesser des Hypopharynx und der Abstand zwischen der hinteren Hälfte des Zungenrückens und des Gaumens vergrössert. Diese Vergrösserung des Ansatzrohres verbessert die Resonanz und die Leitungsbedingungen der aus dem Kehlkopfe austretenden Schallwellen. In Folge der Erschlaffung der Fixationsmusculatur des Zungenbeines vollzieht sich die Phonation unter einer geringeren Aufwendung von Muskelkraft. Die Tongebung bei nach abwärts gerichteter Bewegung des Schildknorpels begünstigt die Hygiene des Tonapparates und ist als Heilmittel bei functionellen Stimmstörungen in Anwendung zu bringen. Beim Gesang- wie Sprachunterricht ist grundsätzlich die Tongebung unter Erschlaffung der Fixation des Zungenbeines und der dementsprechend nach abwärts gerichteten Bewegung des Schildknorpels anzustreben. Beschorner.

Ein casuistischer Beitrag zur Aphonia spastica. Von Dr. Leo Wicherek, Oberarzt. (Wiener klin. Rundschau 1902. No. 5.)

Semon, der diese Krankheitsform nur bei Predigern und Lehrern sah, war allerdings der Meinung, dass das Leiden als Beschäftigungsneurose anzusehen ist, doch hat er auch bereits nachträglich Fälle bei Hysterischen beobachtet, was Verf. entgangen ist. Der Fall Verfassers dürfte auf ein Trauma zurückzuführen sein; er betraf einen Soldaten, der mit Cocainpinselung und Sprechübungen geheilt wurde. Hysterie kann in diesem Falle nur vermuthet werden. Ref. hat in der Wiener Med. Wochenschrift 1899 No. 42 einen Fall beschrieben, bei welchem als Ultimum refugium mit eclatantem Erfolge die Intubation gemacht wurde. Baumgarten.

Behandlung der fibrösen Stenosen des Kehlkopfes. Von Dr. Collinet in Paris. (Referat der französischen Gesellschaft für Otologie, Laryngologie und Rhinologie, Mai 1902.)

Ein in jeder Hinsicht erschöpfendes Referat, wenn auch die Literatur einige kleine Lücken aufweist. Die in den letzten Jahren von der Gesellschaft zur Discussion bestimmten Fragen haben durchgehend ausgezeichnete Referate, die mit deutscher Gründlichkeit und französischer Eleganz geschrieben sind, was wir bei diesem Referate wieder hervorheben können. Verf. trachtet bei allen strittigen Fragen die Ansichten aller Autoren gleichmässig gegenüberzustellen, tritt nie aus dem Rahmen des Referenten hervor, was aber unserer Ansicht nach der einzige Fehler ist, denn gar oft müsste er eine vermittelnde Stellung einnehmen und mit dem Leser zur Conclusion gelangen, dass in diesen Fällen dieses Verfahren, in jenen Fällen hingegen jenes Verfahren als zweckmässig empfohlen werden kann.

Ich will nur einen Punkt hervorheben: die Behandlung des Scleroms. Nach den Publicationen der einzelnen behandelten Fälle theilt er die

Digitized by Google

Autoren ein in solche, die die langsame Dilatation vorziehen und in solche, die für ein operatives Verfahren die Lanze brechen.

Diejenigen, die viele Sclerome behandelt haben, wissen aber, dass die Art des Verfahrens von der Art des Scleromes abhängt, dass derjenige, der gerne die Intubation anwendet, bei einzelnen Fällen a priori gleich eine blutige Operation ausführen wird, und umgekehrt derjenige, der mit Vorliebe operirt, in manchen Fällen erst die Dilatation versuchen wird. Allerdings müssen wir zur Vertheidigung des Verfassers hervorheben, dass er als Pariser wenig Gelegenheit hat, Sclerome zu sehen und zu behandeln. Wir empfehlen sehr warm das wirklich trefflich geschriebene Referat. Baumgarten.

Die croupöse Laryngitis als Complication bei Masern. Von Dr. R. Linsbauer. (Ungar. Archiv 1902, Bd. III.)

Man weiss, wie gefürchtet diese Complication ist, jedoch zeigt die Statistik des hiesigen Kinderspitales, dass vor der Serumtherapie 70 pCt., seit derselben die Mortalität 40 pCt. beträgt. Die Intubation war früher in 76,6 pCt. nöthig, jetzt hingegen in 55 pCt. Diese schweren Complicationen kommen nur im Spitale vor, in der Privatpraxis sehr selten; es wäre daher die Idee nicht ganz von der Hand zu weisen, dass jedes Kind, das wegen Morbillen in's Spital gebracht wird, immunisirt werden sollte. Baumgarten.

Zur Frage „Verhütung des Anlaufens von Kehlkopfspiegeln". Von Dr. K. Kassel in Posen. (Arch f. Laryngol. etc. 1901, Bd. XII, pag. 309)

Der Spiegel, für wenige Secunden in eine 5proc. Sodalösung getaucht, läuft nicht an. Nach dem Eintauchen wird der Spiegel abgeschwenkt und die Rückseite getrocknet. Beschorner.

Eine aseptische Durchleuchtungslampe. Von Dr. Warnecke in Hannover. (Arch. f. Laryngol. etc. 1901, Bd. XII, pag. 307.)

W. behielt die wohl zuerst von Jansen angewandte Schutz-Glasröhre, jedoch in verkürzter Form, bei, brachte oben einen abnehmbaren Gummistopfen in geeigneter Weise an, über den das Glasröhrchen vor Gebrauch geschoben wird und der einen vollen Abschluss des Raumes, in dem die Lampe sich befindet, gegen die Mundflüssigkeit gewährt. Die mit letzterer in Berührung kommenden Theile der Lampe können dann abgenommen und ausgekocht werden.

Beschorner.

Alle für die **Monatsschrift** bestimmten **Beiträge und Referate** sowie alle **Druckschriften, Archive** und **Tausch-Exemplare** anderer Zeitschriften beliebe man an Herrn Hofrath Prof. Dr. **L. v. Schrötter** in Wien IX. Mariannengasse 3, zu senden. Die Autoren, welche Kritiken oder Referate über ihre Werke wünschen, werden ersucht, 2 Exemplare davon zu senden. Beiträge werden mit 40 Mark pro Druckbogen honorirt und die gewünschte Anzahl Separat-Abzüge beigegeben.

Verantwortlicher Redacteur: Prof. Dr. Ph. Schech in München.
Verlag von Oscar Coblentz. Expeditionsbureau: Berlin W. 35, Derfflingerstrasse 22a.
Druck von Carl Marschner, Berlin SW., Ritterstrasse 41.

Digitized by Google

Monatsschrift für Ohrenheilkunde

sowie für

Kehlkopf-, Nasen-, Rachen-Krankheiten.

Organ der Oesterreichischen otologischen Gesellschaft u. der Münchener laryngo-otologischen Gesellschaft.

(Neue Folge.)

Mitbegründet von weil. Prof. Dr. Jos. Gruber, Prof. Dr. N. Rüdinger, Prof. Dr. R. Voltolini und weil. Prof. Dr. Fr. E. Weber-Liel

und unter Mitwirkung der Herren

Docent Dr. **E. Baumgarten** (Budapest), Hofrath Dr. **Beschorner** (Dresden), Docent Dr. **A. Bing** (Wien), Privatdocent Dr. **G. Brühl** (Berlin), Docent Dr. **Gomperz** (Wien), Dr. **Heinze** (Leipzig), Prof. Dr. **Heymann** (Berlin), Dr. **Hopmann** (Cöln), Prof. Dr. **Jurasz** (Heidelberg), Dr. **Keller** (Cöln), Prof. Dr. **Kiesselbach** (Erlangen), Prof. Dr. **Kirchner** (Würzburg), Dr. **Koch** (Luxemburg), Dr. **Law** (London), Docent Dr. **Lichtenberg** (Budapest), Dr. **Lublinski** (Berlin), Dr. **Michel** (Cöln), Prof. Dr. **Onodi** (Budapest), Prof. Dr. **Paulsen** (Kiel), Dr. **A. Schapringer** (New-York), Dr. **J. Sendziak** (Warschau), Dr. **E. Stepanow** (Moskau), Prof. Dr. **Strübing** (Greifswald), Dr. **Weil** (Stuttgart), Dr. **Ziem** (Danzig).

Herausgegeben von

Prof. Dr. L. v. SCHRÖTTER Wien. **Prof. Dr. PH. SCHECH** München. **Prof. Dr. E. ZUCKERKANDL** Wien.

Prof. Dr. V. URBANTSCHITSCH Wien.

Dieses Organ erscheint monatlich. Man abonnirt auf dasselbe bei allen Buchhandlungen und Postanstalten des In- und Auslandes.
Der Preis für die Monatsschrift beträgt 12 R.-M. jährlich; wenn die Monatsschrift zusammen mit der Allgemeinen medicinischen Central-Zeitung bestellt wird, nur 8 R.-M.

Jahrg. XXXVII. Berlin, Februar 1903. No. 2.

I. Originalien.

Aus dem I. anatomischen Institut der k. k. Universität Wien.

Ueber den Bau des Tubenknorpels beim Menschen.

Von

cand. med. **Karl Reitmann.**

Seit einer längeren Reihe von Jahren wurde der Tubenknorpel des Menschen keiner histologischen Untersuchung mehr unterzogen. Man musste sich bisher mit auf Grund veralteter Methoden gewonnenen Resultaten begnügen und sie auch zum Ausgangspunkte für die pathologisch-anatomischen Untersuchungen machen. Es musste daher so Manches als pathologisch erscheinen, das eine eingehendere Untersuchung mit moderner microscopischer Technik blos als normales Verhalten deuten muss; so glaubte Rudloff am diesjährigen Otologencongress zu Trier das Auftreten von Faserungen im Tubenknorpel, deren ich im normalen

Digitized by Google

Knorpel mehrere Arten nachzuweisen in der Lage war, als pathologisch mit einer Hyperplasie der Rachenmandel in Zusammenhang bringen zu müssen (16). Ausgehend vom Studium der physiologischen Zerklüftungserscheinungen am Tubenknorpel, sah ich alsbald die Nothwendigkeit, auch die Frage vom feineren Bau desselben ihrer Lösung näher zu führen; was meine diesbezüglichen Untersuchungen ergeben, will ich im Folgenden berichten.

Die Angaben, die uns bisher über diesen Gegenstand vorliegen, widersprechen einander vielfach. Kölliker sagt darüber 1859 (6) Folgendes: „Die Tuba Eustachii hat zur Grundlage zum Theil einen Knorpel, der seinem Bau nach mehr an die ächten Knorpel sich anschliesst, jedoch meist eine blasse, faserige Grundsubstanz besitzt.“ Henle (5) findet den Tubenknorpel im Wesentlichen hyalinisch. Rüdinger (12) stellt 1865, gleich wie auch Meyer (9), den Tubenknorpel in die Reihe der Faserknorpel und beschreibt als erster die sternförmige Anordnung der Knorpelzellgruppen, bemerkt aber 1872 in Stricker's Gewebelehre darüber Folgendes: „Der hakenförmig umgebogene Knorpel der menschlichen Ohrtrompete, welcher durch die sogenannte Fibrocartilago basilaris an die Schädelbasis befestigt ist, ist ziemlich dick und besteht aus einem gefässlosen Knorpel, der sich seiner Structur nach, wie schon Kölliker angiebt, an die hyalinen Knorpel anreiht. Die hyaline Grundsubstanz desselben, von wenigen Fasern durchzogen, schliesst inselförmige Gruppen von rundlichen und ovalen Knorpelzellen verschiedener Grösse ein. Die grösseren besitzen zwei oder mehr Kerne, die kleineren nur einen. An seiner Oberfläche werden die Zellen allmählig kleiner und es tritt hier ein knorpelzellenhaltiges Bindegewebslager, das Perichondrium darstellend, auf. Zwischen Perichondrium und eigentlicher Knorpelsubstanz ist durchaus keine scharfe Grenzmarke vorhanden, sondern die eine Gewebsart geht allmählich in die andere über. An einzelnen Stellen zieht sich das gefässführende Gewebe mehr oder weniger tief in die Knorpelsubstanz hinein, so dass dasselbe auf dem Querschnitt inselförmige Gruppen bildet.“

Moos (10) stellt gleich Henle den Tubenknorpel in die Reihe der hyalinen und weist auf die faserige Grundlage in der Nähe der Ränder hin. Dieser Ansicht schliesst sich auch v. Tröltsch (14) an, während Gruber (2) sich für die Einreihung unter die Faserknorpel ausspricht.

Urbantschitsch (15) fand regelmässig beim Neugeborenen die Knorpelzellen in einer vollkommen hyalinen Grundsubstanz, dicht aneinandergelagert und an allen Stellen gleichmässig angeordnet. Bei Kindern ist die Grundsubstanz bald homogen, bald gestreift, bald körnig. Beim Erwachsenen sieht er die einzelnen Gruppen von Knorpelzellen von einem theils hyalinen, theils körnigen Gewebe umgeben, welchem sich unmittelbar eine deutlich gestreifte Grundsubstanz anschliesst, so dass er den Eindruck erhielt, als ob diese durch Zerfall der hyalinen Grundsubstanz entstanden wäre. Aehnliche Bilder sieht er oft bei älteren Individuen; sehr häufig erhalten die betreffenden Partien des Knorpels ein netzförmiges Gepräge, indem sich solche Streifen der verschiedenen Gruppen mit einander vereinigen.

Das Material, das ich zu meinen Untersuchungen verwendete, entstammte dem hiesigen pathologisch-anatomischen Institute. Es war mein

Digitized by Google

Bestreben, möglichst frisches Material zu verwenden, doch war solches bestenfalls erst vier bis fünf Stunden post mortem erhältlich. Zur Fixation wurde Pikrinsublimat oder 10proc. Formalin verwendet. Erwies sich ein Tubenknorpel beim Schneiden als in Verkalkung begriffen, so wurde die Entkalkung durch Einlegen des ganzen Celloidinblocks in in 70proc. Alcohol concentrirter Pikrinsäurelösung auf 5—6 Tage vorgenommen, die Pikrinsäure einerseits durch Auswaschen des Blockes in öfter gewechselten 70proc. Alcohol, andererseits durch Behandlung der Schnitte mit Lithiumcarbonat-Lösung entfernt. Durch dieses Verfahren liess sich auch gleichzeitig die faserige Structur der Knorpelgrundsubstanz in ausgezeichneter Weise zur Darstellung bringen.

Zur Färbung wurde für die elastischen Elemente einerseits Weigert's Resorcinfuchsin, andererseits Orcein in salzsaurer, wie auch salpetersaurer, alcoholischer Lösung angewendet. Für die bindegewebigen Elemente wurde sowohl das Van Gieson'sche wie auch das Kultschitscky'sche Gemisch gebraucht. Vortheilhaft zur Färbung der Grundgewebsfasern erwies sich die Modification nach Apaty — Ersatz der Pikrinsäure in beiden vorgenannten Gemischen durch Ammoniumpikrat, kein Zusatz von Essigsäure. Ausserdem kam die Hämatoxylin-Eosinfärbung vielfach zur Anwendung. Besonders instructive Bilder ergab die Combination der Färbungen nach Weigert und Kultschitscky.

Der Tubenknorpel des Neugeborenen ist entgegen den oben angeführten Angaben Urbantschitsch's ein verhältnismässig zellreicher, typischer Netzknorpel. Die Färbbarkeit der Grundsubstanz mit Hämatoxylin ist eine sehr wechselnde; während sich in manchen Fällen die ganze Grundsubstanz blau färbt, färben sich in anderen nur einzelne nicht scharf begrenzte Streifen deutlich blau, deren Verfolgbarkeit auf längeren Serien den naheliegenden Verdacht eines durch mangelhafte Färbung bedingten Kunstproductes ausschliesst. Die sehr zahlreichen elastischen Fasern umspinnen die einzelnen Knorpelzellen und sind vorwiegend radiär zum Tubenlumen gerichtet, ein Verhalten, welches besonders deutlich am Uncus ausgesprochen ist. Auch in den oberflächlichen Schichten des Knorpels finden sich reichlich parallel zur Hauptachse der Tuba Eustachii gerichtete elastische Fasern. Ausserdem ziehen Bindegewebsbündel oft bis zur halben Dicke in den Knorpel und machen den Aufbau des Knorpels noch verwickelter; stellenweise treten sie so zahlreich auf, dass sie das Bild eines Faserknorpels erscheinen lassen.

Der Knorpel des Erwachsenen unterscheidet sich mehrfach von dem des Neugeborenen, einerseits durch die bereits von Meyer (9) beobachtete sternförmige Anhäufuug der Knorpelzellen und in Verbindung damit durch eine eigenthümliche, bisher noch nicht beschriebene Vertheilung der elastischen Fasern, andererseits auch durch eine stellenweise auftretende Differenzirung in der Grundsubstanz selbst. Es findet sich nämlich im Bereiche der Knorpelsterne eine derartig dichte Anhäufung von elastischen Fasern, welche verfilzt die einzelnen Knorpelzellen korbförmig umspinnen und so insgesammt einen wabenartigen Aufbau bilden, so dass bei gelungenen, nach Weigert und Kultschitscky gefärbten Präparaten die einzelnen gelb gefärbten Knorpelzellen mit ihren rothen Kapseln bei Betrachtung mit schwächeren Systemen (Reichert, Obj. 3, Oc. III) in eine geradezu schwarze Masse eingebettet erscheinen.

Digitized by Google

Die zwischen den einzelnen Sternen befindliche Zwischensubstanz stellt sich auf Grund von nach meiner oben angegebenen Methode behandelten Präparaten als aus einer dichten Menge radiär von einem Stern zum anderen gespannter feiner, circa 1 μ dicker, sich eigenthümlich und in einer anderen Nuance als das Bindegewebe roth färbender Fasern und einer diese verbindenden, ungefärbt bleibenden Interfibrillärsubstanz zusammengesetzt dar. Knorpelzellen und elastische Fasern treten hier nur sehr spärlich auf und sind ebenfalls den Grundgewebsfasern annähernd gleichgerichtet. Wie beim Neugeborenen treten auch hier Bindegewebsbündel in den Knorpel und durchsetzen ihn oft in seiner ganzen Dicke.

Zweikernige Knorpelzellen, von welchen Rüdinger (13) spricht, konnte ich nicht beobachten.

Die accessorischen Knorpelstückchen zeigen zumeist ein bedeutendes Ueberwiegen des Bindegewebes. Indes sind verschiedene Uebergangsstadien bis zum rein hyalinen Knorpel vorhanden. Doch kommt dieser ebenso wie der elastische Knorpel hier verhältnismässig selten zur Beobachtung.

Ich war auch in der Lage, Gefässcanäle in dem von Rüdinger (13) ausdrücklich als gefässlos bezeichneten Tubenknorpel nachzuweisen. Bisher hat ihrer für den Menschen nur Urbantschitsch (15) kurz Erwähnung gethan: „Wiederholt, jedoch keineswegs constant, fand ich ein dichtes Lager um jene Canäle, welche sehr häufig die mediale, seltener die laterale Platte durchsetzen und entweder von Drüsen und Bindegewebe (Kölliker, Rüdinger) oder von einem kleinen Gefässe durchzogen werden, welches an Injectionspräparaten auch macroscopisch ersichtlich ist.“ Ich habe in keinem Falle Drüsen als Inhalt eines Canals, sondern lediglich von Spalten im Knorpel, von denen später die Rede sein wird, beobachten können. Beim Pferd fand Peter (11) runde Oeffnungen, die Gefässdurchschnitten ähnlich sahen, sich jedoch nicht immer als Gefässe diagnosticiren liessen. Er erwähnt auch ausdrücklich das Fehlen der Lücken beim neugeborenen Thiere.

Der Tubenknorpel schliesst sich somit in diesem Verhalten dem von Leydig (8) beschriebenen Zungenknorpel von Anser domesticus, dem Larynx bronchialis der Ente, dem Nasenscheidewand- und Kehlkopfknorpel (Kölliker [7]) an. Sonst finden wir in der Literatur noch Gefässschlingen im Scleralknorpel von Trygon pastinaca und Myliobatis durch Berger (1) und Harting (4) beschrieben.

Die Gefässe durchsetzen aber nicht blos einfach den Knorpel, sondern können sich in demselben auch theilen bezw. vereinigen, in welchem Falle die Canäle sich trennen. Ich konnte dieses Verhalten in übereinstimmender Weise an zwei Tuben, deren eine einem 42jährigen, die andere einem 81jährigen Individuum angehörte, beobachten. In beiden Fällen fanden sich zwei Venen, die über der halben Höhe des Tubenknorpels, die eine von der medialen, die andere von der lateralen Seite, schief gegen das Ostium pharyngeum in den Knorpel eindrangen, um ihn schliesslich nach ihrer Vereinigung als grösseres Venenstämmchen an seiner unteren Peripherie zu verlassen. In beiden Fällen war jede von einem Nervenstämmchen begleitet, im zweiten lag im lateralen und gemeinsamen Canal eine kleine Arterie.

Digitized by Google

Ihrer Art nach sind die Gefässe zum grösseren Theile Venen, zum geringeren Arterien, letztere erweisen sich zumeist von einem Nervenstämmchen begleitet. Bei Vorhandensein von blos einer Vene liegt die Venenwand der des Canals unmittelbar an, dann ist auch das Lumen des Gefässes ein relativ grosses, es kann fast 1 mm erreichen. Am häufigsten bildet eine von mehreren Venen umgebene Arterie den Inhalt des Canales. Selbstverständlich finden sich in allen Fällen neben Gefäss und Nerv auch Bindegewebe und zumeist auch Fett, letzteres entweder als grosszelliges, selbstständiges Gewebe oder in Form von einzelnen kleinen Kügelchen zwischen stark verfilztem Bindegewebe. Eine nutritive Bedeutung für den Knorpel kommt diesen Gefässen nicht zu, da sie, ohne im Knorpel sich in Capillaren aufzulösen, zu den Drüsen der Tuba ziehen bezw. von ihnen kommen.

Was die Fragmentirung des Tubenknorpels anlangt, war diese, wie wir schon aus Haller (3) ersehen, bereits älteren Autoren bekannt. In neuerer Zeit finden wir bei Henle (5) darüber Folgendes: „Schon in der Mitte des Knorpels sendet das Perichondrium hier und da gefässreiche Fortsätze nach innen; am unteren Ende wird er durch zwei oder drei solcher Fortsätze tiefer eingeschnitten oder vollständig der Länge nach getheilt. Durch die Zwischenräume des zersplitterten Knorpels gehen die Ausführungsgänge ansehnlicher, auf der Aussenfläche des Knorpels unter der Rachenschleimhaut gelegener Schleimdrüsen nach innen, um ihr Secret in das Lumen der Tuben zu ergiessen."

Rüdinger (13) äussert sich an der bereits oben citirten Stelle ähnlich wie Henle. Moos (10) findet die Lücken zwischen den getrennten Theilen ausgefüllt, entweder von den gefässreichen Fortsätzen des Perichondriums, oder von Drüsen und deren Ausführungsgängen, oder von Bindegewebsfasern der getrennten Knorpelpartien; in letzteren sieht er auch die Blutgefässe verlaufen.

Für die Frage, wie diese Zerklüftung stattfindet, finden wir somit in der Literatur keine Aufklärung. Am ehesten konnte es noch den Anschein haben, dass die Drüsen der Tubenschleimhaut das ursächliche Moment für diese Erscheinung abgeben könnten; und in der That bieten einzelne Präparate Bilder, die auf den ersten Blick für diese Meinung zu sprechen scheinen. Buchten und Spalten erscheinen oft ganz von Drüsen erfüllt. Allein die nähere Durchsicht der Präparate, die verschiedenen Individuen verschiedenen Alters entstammen, lässt dieses Verhalten nicht als das ursprüngliche, sondern erst als ein secundäres erscheinen. Als erstes Zeichen eines eintretenden Zerfalles finde ich nämlich den Knorpel an einer kleinen, meist mit dem Perichondrium in theilweiser Verbindung stehenden Stelle durch Fettgewebe substituirt. Dieses erstreckt sich von kleinen Gefässen begleitet mit der Zeit immer mehr in die Tiefe. Auf diese Weise entstehen den Knorpel theilweise oder ganz durchdringende, fetterfüllte Spalten. Indem nun mehrere derartige Spalten in verschiedener Richtung in den Knorpel eindringen, kann dieser einer totalen Zerklüftuug anheimfallen.

Als extreme Fälle in dieser Richtung mag wohl auch die von Rüdinger (13) in Stricker's Handbuch mitgetheilte Beobachtung zu deuten sein: An dem menschlichen Tubenknorpel beobachtete er einige Male eine hochgradige Fettinfiltration, wodurch derselbe ein monströses

Digitized by Google

Aussehen erlangte und in allen seinen Dimensionen zwei bis drei Mal grösser war als der normale. Beide Knorpel erzeugten an der Pharynxwand stark prominirende Geschwülste.

In das Fettgewebe der Tuba sieht man dann als einen Locus minoris resistentiae die Drüsen einwachsen. Dies kann soweit gehen, dass blos einige wenige Fettzellen neben dem gleichzeitig in die Tiefe gedrungenen Gefäss übrig bleiben. Zwischen diesen beiden Extremen lassen sich die verschiedensten Zwischenstadien beobachten. Die Zerklüftung ist eine individuell sehr variable; am stärksten ausgebildet fand ich diese Erscheinung bei einem 42jährigen Manne, bei dem der Knorpel auf dem Querschnitte in fünf durch mächtige fetterfüllte Spalten getrennte Stücke zerfallen erschien. Schon bei einem 20jährigen Individuum war sie verhältnismässig stark, während sich andererseits der Tubenknorpel einer 81jährigen Greisin ziemlich gut erhalten erwies. Beim Neugeborenen erscheint der Knorpel noch intact, so dass wir es hier mit einem postfötalen Processe zu thun haben.

Literatur.

1. Berger, E.: Beiträge zur Anatomie des Sehorgans der Fische. Gegenbauer's Morphologisches Jahrbuch, Bd. VIII, S. 124.
2. Gruber: Lehrbuch der Ohrenheilkunde 1870, S. 94.
3. Haller: Elementa physiologica, Vol. V, pag. 223, Lausanne 1763.
4. Hartung: Notes zoologiques, anatomiques et histologiques sur l'Orthagariscus ozodura suivies de considération sur l'ostéogenese des Teleostiens. Verhandlungen der Academie der Wissenschaften in Amsterdam 1868.
5. Henle: Handbuch der systematischen Anatomie, 2. Auflage, Bd. II, S. 788.
6. Kölliker: Handbuch der Gewebelehre 1859, S. 659.
7. — Ibidem 1889, Bd. I, S. 114.
8. Leydig: Kleinere Mittheilungen zur thierischen Gewebelehre. Müller's Archiv 1854, S. 33.
9. Meyer, L.: Studien über die Anatomie des Canalis Eustachii. München 1866.
10. Moos: Beiträge zur normalen und pathologischen Anatomie und Physiologie der Eustachi'schen Röhre. Wiesbaden 1874.
11. Peter, K.: Die Ohrtrompete der Säuger und ihre Anhänge. Archiv f. microsc. Anatomie, Bd. 43, S. 334.
12. Rüdinger: Ein Beitrag zur Anatomie und Histologie der Tuba Eustachii. Bayerisches ärztliches Intelligenzblatt 1865, No. 37, S. 4.
13. — Die Ohrtrompete. Stricker's Handbuch der Gewebelehre, S. 867–881.
14. v. Troeltsch: Lehrbuch der Ohrenheilkunde 1873, S. 170.
15. Urbantschitsch, V.: Ein Beitrag zur Lehre über den Bau des Tubenknorpels beim Menschen. Wiener medicinische Jahrbücher 1875, H. III.
16. Deutsche med. Wochenschr. XXVIII, H. 28.

Digitized by Google

Aus der III. medicinischen Klinik der Wiener Universität des Hofrathes Prof. L. v. Schrötter.

Ueber eine seltenere Ursache der rechtsseitigen Recurrenslähmung.

(Aneurysma der Arteria anonyma dextra nach Tuberculose derselben mit folgender allgemeiner acuter Miliartuberculose.)

Von

Dr. **Maximilian Weinberger,** klin. Assistenten.

Die hier mitzutheilende Beobachtung betrifft einen Kranken mit einer rechtsseitigen vollkommenen Stimmbandlähmung, für welche die anatomische Untersuchung einen in vieler Beziehung sehr bemerkenswerthen Befund ergab.

Wir finden unter den nicht so seltenen Fällen von Recurrenslähmung, welcher man stets das Augenmerk zuwendet, weil sie ein sehr wichtiges Symptom vieler Erkrankungen der Hals- und Brustorgane sowie organischer Nervenkrankheiten darstellt, überwiegend häufig das linke, viel seltener das rechte Stimmband ergriffen. v. Schrötter macht stets darauf aufmerksam, dass man auf das Bestehen einer rechtsseitigen Recurrensparalyse besonderes Gewicht legen müsse, nicht allein mit Rücksicht auf die eben berührte grössere Seltenheit des Befundes, sondern vor Allem auch deshalb, weil die Betheiligung des N. recurrens dexter bei Brustkrankheiten nicht gewöhnliche anatomische Verhältnisse voraussetzt, welche für die Beurtheilung des jeweiligen Falles von wesentlicher Bedeutung sind; v. Schrötter steht übrigens unter dem Eindrucke, dass auch bei organischen Nervenkrankheiten gewöhnlich der linke Recurrens ergriffen sei, dass die Lähmung des rechten hierbei nur ausnahmsweise vorkomme, in welcher Hinsicht wir eben Untersuchungen anstellen wollen, da es sehr wichtig wäre, eine solche Erfahrung festzulegen und die Ursache dieses Verhaltens zu ermitteln.

Während der N. vagus linkerseits über die vordere Fläche des Arcus aortae hinabzieht und an der Concavität des Aortenbogens den N. laryng. infer. recurr. abgiebt, welcher lateral von der Anheftungsstelle des Lig. arteriosum hinter dem Aortenbogen liegt, verläuft der rechte N. vagus über die vordere Fläche der A. subclavia dextra und entsendet an der unteren Fläche derselben den N. laryng. infer. recurr., welcher hinter der Subclavia zwischen Oesophagus und Trachea hinaufsteigt.

Demnach ist es klar, dass Aneurysmen der Aorta zumeist linksseitige Recurrensparalyse verursachen werden; denn selbst aneurysmatische Säcke der aufsteigenden Aorta, welche dem N. recurrens dexter zunächst liegen, reichen nur selten so weit hinauf, dass sie mit dem um die rechte Subclavia sich herumschlingenden N. recurrens dexter in Beziehung treten.

Digitized by Google

Die am häufigsten eine Recurrensparalyse verursachende Brustkrankheit, das Aneurysma, kann daher nur in ungewöhnlichen Fällen den rechten Recurrens betheiligen. In der That bemerkt weiland Gerhardt, dass nach M. Levy, welcher das Vorkommen von rechtsseitiger Recurrenslähmung bei Aortenaneurysmen studirte, unter 14 solcher Fälle 6 Mal zugleich ein Aneurysma eines anderen grossen Gefässstammes des Brustraumes vorhanden war, in 5 Fällen eine besondere Beschaffenheit oder Grösse des Aortenaneurysmas vorlag, während man in drei Fällen zur Annahme einer sogenannten Reflexlähmung genöthigt war.

Wenn man sich nun aber nicht berechtigt glaubt, solche Verhältnisse eines Aneurysmas anzunehmen, so wird man gerade bei der rechtsseitigen eher als bei der linksseitigen Stimmbandlähmung an andere Ursachen denken. Als solche werden zunächst Tumoren im Mediastinum angeführt. Wenn man von der gewiss seltenen Möglichkeit absieht, dass pleurale Exsudate zu rechtsseitiger Stimmbandlähmung führen, welche Gerhardt in Betracht zieht, so bleiben für die Erklärung namentlich rechtsseitiger Paralyse nur noch die tuberculösen Processe der Lungenspitzen, der bronchialen und mediastinalen Drüsen bezw. die auf solcher Grundlage entstehende narbige Einklemmung des Nerven in pleuritische Schwielen.

Da, wie aus dem Gesagten hervorgeht, die Beziehungen einer rechtsseitigen Stimmbandlähmung recht vielgestaltig und verwickelt sind und demnach die Deutung derselben sehr schwierig werden kann, so ist es gewiss von Interesse, solche Fälle zu studiren und den anatomischen Verhältnissen derselben an der Leiche nachzugehen.

In Folgendem handelt es sich nun um einen solchen in vieler Beziehung lehrreichen Krankheitsfall, welcher, im Leben eingehend beobachtet, bei der Obduction einer sehr genauen Untersuchung unterzogen wurde.

Der Kranke, Franz G., suchte das Ambulatorium der III. med. Klinik wegen seiner Heiserkeit am 8. October auf.

Als Ursache derselben ergab sich eine rechtsseitige complete Stimmbandlähmung. Das rechte Stimmband in Mittelstellung ist bei der Phonation und Respiration unbeweglich; im Larynx sind keine Narben; kein Ulcerationsprocess nachweisbar. Die physikalische und radioscopische Untersuchung ergab keinen sicheren Anhaltspunkt für das Bestehen eines Aneurysmas und auch in Beziehung auf die übrigen Brustorgane einen sehr wenig ausgesprochenen Befund, so dass man über die Entstehung der Stimmbandlähmung keine Gewissheit erlangen konnte. Ich rieth daher dem Kranken mit Rücksicht auf den Befund der rechtsseitigen Recurrensparalyse und den sofort auffallenden schweren Allgemeinzustand, sich in die Klinik aufnehmen zu lassen.

Der Kranke kam am nächsten Tage und zeigte von vornherein eine gewisse Benommenheit und Verwirrtheit und schien auch schon bei der Aufnahme der Anamnese mehr, als es seinem allerdings schweren fieberhaften Zustande entsprach, unbesinnlich zu sein, so dass manche seiner Aussagen den Eindruck der Unverlässlichkeit machten.

Er ist 37 Jahre alt, ledig, Tagelöhner. Er giebt an, dass seine Eltern an unbekannter Krankheit starben; zwei Geschwister leben und sind gesund. An Kinderkrankheiten kann er sich nicht erinnern und war auch späterhin stets gesund. Vor zwei Jahren soll er gefallen sein und eine Verletzung am rechten Unterschenkel erlitten haben (Fractur, Callus an der betreffenden

Digitized by Google

Stelle), weswegen er durch mehrere Wochen im Spitale lag. Sonst soll der Kranke stets ganz gesund gewesen sein und nur seit längerer Zeit, worüber er aber nichts Genaueres angeben kann, heiser sprechen. Sein gegenwärtiges Leiden begann vor 14 Tagen in der Weise, dass sich Kopfschmerzen, Husten einstellten und die Heiserkeit zunahm. Der Kranke verlegt seine Kopfschmerzen, welche früher nie bestanden haben sollen, in die rechte Schläfe und Stirne; sie dauern während des ganzen Tages an und sind bei Seitenlage stärker als bei Rückenlage.

Der Kranke giebt auch auf eindringliches Befragen nicht zu, früher gehustet zu haben; er leidet und litt nicht an Nachtschweissen. Erst seit 14 Tagen besteht Husten, der nur manchmal mit schwarzem Auswurfe verbunden ist. Keine Athembeschwerden, kein Herzklopfen. Venerische Krankheiten und Potus werden in Abrede gestellt.

Wir haben es mit einem kräftigen, musculösen, mässig gut genährten Manne zu thun. Das Gesicht ist geröthet, die Zunge belegt, die Pupillen reagiren prompt, keine Oedeme Temperatur fieberhaft (37,7–39,6°). Bei der Besichtigung des Brustkorbes fällt eine erweiterte Vene auf, welche vom rechten Rande des Manubr. sterni geschlängelt über die rechte Brustseite gegen den Oberarm hinzieht, während sich links an der entsprechenden Stelle keine Venen befinden. Die Untersuchung des Herzens und der Aorta ergiebt normale Verhältnisse, reine Töne über allen Ostien, der zweite Ton über der Aorta nicht lauter als normal. Nach rechts vom Seitenrande des Manubr. sterni eine eben deutliche, $1^1/_2$ Finger breite Dämpfung des Percussionsschalles und im Radiogramme ein derselben entsprechender, an den Gefässschatten angeschlossener und deshalb nicht sicher als pathologisch zu deutender Schatten. Keine Hebung, weder an der betreffenden Stelle, noch auch entsprechend dem Mediastinum, auch auscultatorisch keine irgendwie auffallenden Schallerscheinungen. Der Bogen der Aorta ist im Jugulum eben zu tasten; die beiden Carotiden gleichgefüllt, die beiden Radialarterien weich, nicht geschlängelt, keine wesentliche Differenz in ihren Pulsen, die rechte vielleicht etwas weniger gefüllt als die linke. Kein Stenosenathmen, keine vergrösserten Drüsen, weder supra claviculam, noch in der Achsel oder in den Leisten.

Man tastet eine leicht vergrösserte Schilddrüse, aber man kann keinen Fortsatz derselben hinter das Brustbein oder das Schlüsselbein verfolgen und ebenso hier keine Geschwulst fühlen.

Das auffällige Nebeneinanderbestehen der rechtsseitigen Recurrenslähmung, des wenn auch nur wenig ausgesprochenen Befundes zur rechten Seite vom Sternum, sowie der isolirten Venenerweiterung legen nahe, an ein Aneurysma oder ein Neoplasma zu denken; da aber für ein Aneurysma die Anhaltspunkte zu gering sind und auch für einen Tumor vorderhand kein sicheres Zeichen besteht, so wird, da eine characteristische Fieberbewegung, Husten mit zum Theile blutigem Auswurfe und nächtliche Schweisse bestehen, sogleich der Untersuchung der Lungen besonderes Augenmerk zugewendet, indem das Krankheitsbild mehr dem eines tuberculösen Processes gleich kommt.

Es ergiebt sich über den Lungen heller, voller Schall, eine leichte Dämpfung nur über beiden Spitzen, vielleicht deutlicher über der rechten und im 1. Intercostalraume rechterseits, ebenso hinten beiderseits im Interscapularraume und entsprechend der Fossa supraspinata. Allenthalben vesiculares Athmungsgeräusch, nur über der rechten Spitze vereinzelte Rasselgeräusche im Exspirium. Der Kranke hustet und expectorirt ein schleimiges, mitunter etwas eitriges Sputum, in welchem sich trotz wiederholter Untersuchung keine Tuberkelbacillen nachweisen lassen.

Dagegen besteht bei mehrtägiger Beobachtung ein characteristisches hectisches Fieber fort, dabei geringe Beschleunigung der Respiration,

Digitized by Google

Puls nur mässig frequent, wie die beistehend reproducirte Curve veranschaulicht. Der Kranke wird immer mehr benommen und verworren; das Krankheitsbild entspricht einem fortschreitenden infectiösen Processe; der Husten und Auswurf dauern unverändert fort. Es stellen sich Diarrhoen ein, so dass ich, da trotz auffälligen Fortschreitens des Processes keine für einen Tumor entscheidenden Zeichen auftreten, dahin gelangte, eine tuberculöse Infection als Ursache dieses Krankheitsbildes zu diagnosticiren.

Die Untersuchung des Abdomens ergiebt verschiebliche Dämpfung in beiden Seiten, also eine geringe Menge freier Flüssigkeit; die Leber überragt den Rippenbogen um vier Querfinger als harter Tumor; die Milz ist zwei Querfinger breit, mit weichem Rande zu tasten.

Der Kranke fiebert fortgesetzt, sein Zustand wird immer schwerer; er wird sehr dyspnoisch und cyanotisch, so dass wir, eine acute Miliartuberculose annehmen konnten.

Bacillen wurden auch weiterhin niemals gefunden. Eine am 2 November, einen Tag vor dem Tode, vorgenommene Untersuchung ergiebt: Der Kranke liegt schwer benommen, reagirt nur auf starkes Anrufen. Stirn und Gesicht mit Schweiss bedeckt, ab und zu coordinirte und auch uncoordinirte Zuckungen. Deutliche Cyanose nicht nur im Gesichte und an der Nasenspitze, sondern auch am ganzen Rumpfe verbreitet. Keine Oedeme. Abdomen besonders in den seitlichen Partien aufgetrieben, keine Druckschmerzhaftigkeit desselben. Die Leber reicht bis in die Nabelhöhe, hart, Milztumor ziemlich hart, Spitzenstoss nicht sichtbar, nur leichte Erschütterung einwärts von der Mammillarlinie, womit die Dämpfung übereinstimmt. Keine systolische Einziehung. Leichte Erschütterung der ganzen Herzgegend Die Dämpfung des Herzens reicht bis an den linken Sternalrand. Lungengrenzen: in der Parasternallinie links 4. Rippe, Axillarlinie links 7. Rippe. Parasternallinie rechts 6. Rippe, die Prüfung auf respiratorische Verschieblichkeit, die übrigens sehr erschwert ist, ergiebt ein negatives Resultat. Ueber der Clavicula und im 1. Intercostalraume links geringe Dämpfung des Percussionsschalles, desgl. rechts; über der ganzen Lunge reichliches feinblasiges Rasseln. Die Töne des Herzens rein.

An dem dieser Untersuchung folgenden Tage trat unter zunehmendem Sopor und Lungenödem Exitus letalis ein.

Klinische Diagnose: Tuberculose der Lungen. Acute Miliartuberculose. Cirrhose der Leber. Ascites. Milztumor. Rechtsseitige Stimmbandlähmung. Ueber die Ursache der letzteren konnten wir uns kein sicheres Urtheil bilden; bei der angenommenen Tuberculose lag am ehesten die Möglichkeit nahe, dass es sich um tuberculöse Drüsen bezw. Schwielen handeln könne oder aber die Lähmung vielleicht das Resultat eines perichondritischen Processes sei. Für einen solchen ergaben sich allerdings bei der laryngoscopischen Untersuchung keine Anhaltspunkte.

Von diesen Gesichtspunkten ausgehend, sahen wir der Necroscopie mit grossem Interesse entgegen, indem wir dadurch Aufklärung über die vielgehörten und besprochenen Beziehungen der tuberculösen Processe der Lungen zur Recurrensparalyse namentlich der rechten Seite erwarteten.

Die von Herrn Dr. Sachs im pathologisch-anatomischen Institute der Universität (Prof. Weichselbaum) vorgenommene Obduction ergab nun in der That ein sehr bemerkenswerthes Resultat:

Es fand sich allgemeine miliare Tuberculose mit reichlicher Aussaat in beiden Lungen, vereinzelten Tuberkelknötchen in den Nieren, der Leber und der Milz, chronische Tuberculose und schieferige Induration der rechten Lungenspitze in geringer Ausdehnung und innige bindegewebige Verwachsung der ganzen rechten Lunge mit der Thoraxwand. Acuter Milztumor, Fett-

Digitized by Google

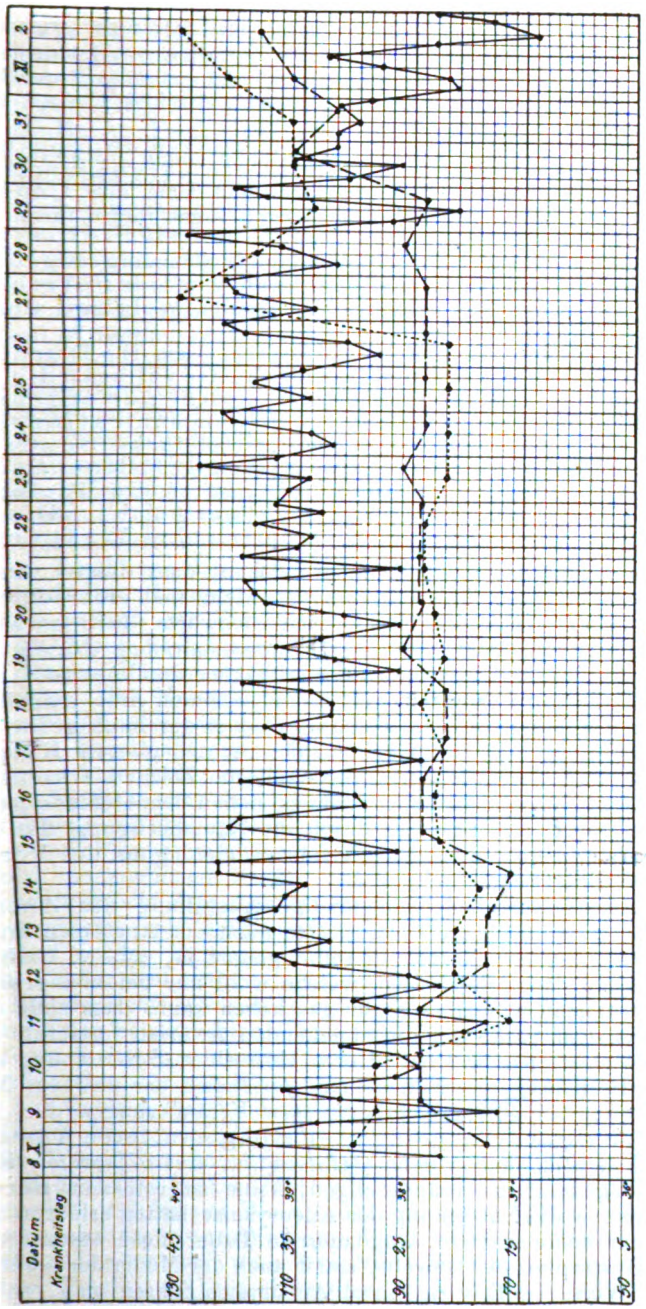

Digitized by Google

nfiltration der Leber mit Verhärtung derselben. Ascites geringen Grades. Atrophie des Gehirnes mit chronischem äusseren und inneren Hydrocephalus und ein kirschgrosser, verkalkter, runder Körper (Cysticercus?) im hinteren Antheile des rechten Linsenkernes und der äusseren Kapsel.

Im Larynx seichte tuberculöse Ulcerationen oberhalb beider falschen Stimmbänder und an der hinteren Larynxwand, welche offenbar erst in der letzteren Zeit entstanden und daher der Untersuchung entgangen waren, da der Kranke in den letzten Tagen nicht mehr laryngoscopirt werden konnte.

Als Ursache für die rechtsseitige Stimmbandlähmung ergab sich ein ungefähr eigrosses, sackförmiges Aneurysma der Arteria anonyma (an der Abgangsstelle der Subclavia), welches den N. recurrens dexter comprimirte.

Das Aneurysma der Anonyma dextra (3 cm im Durchmesser haltend) erweist sich auf dem Durchschnitte vollständig mit geschichteten Thrombenmassen erfüllt, welche nur entsprechend der 1 cm im Durchmesser haltenden Communicationsöffnung einen an der Leiche eben für eine mittelstarke Sonde durchgängigen und mit lockeren Cruormassen gefüllten Canal aufweisen. Der Canal reicht ungefähr ½ cm in die Tiefe; in der Umgebung desselben ist das Gerinnsel etwas weicher. Die Gefässwand in der Umgebung ist macroscopisch ohne Veränderung.

Es kann zunächst nicht Wunder nehmen, dass dieses Aneurysma der Diagnose entging. Dasselbe war so klein und erstreckte sich in einer solchen umschriebenen Weise nach rückwärts, dass es weder von der Clavicula aus getastet, noch im 1. Intercostalraume durch deutliche Dämpfung des Percussionsschalles bemerkbar werden konnte. Der Sack war vollständig mit Gerinnseln erfüllt und communicirte durch eine so enge, kurze Oeffnung mit dem Gefässe, dass er durchaus keine Störung der Circulation in dem Gefässgebiete der rechten oberen Körperhälfte hervorrufen und durch keinerlei physikalische Zeichen erkennbar sein konnte. Er glich vielmehr einem kleinen, neben dem Gefässe gelegenen Tumor und führte nur zu einer durch die Raumbeengung der V. subclavia dextra erzielten collateralen Venenausdehnung auf der Vorderseite der rechten Brustwand.

Die eben besprochene vollständige Ausfüllung des Aneurysmas durch die Gerinnungsmassen interessirte auch den Anatomen in hohem Grade, und zwar mit Recht; dieselbe gehört ja, wie v. Schrötter hervorhebt, zu den Seltenheiten, welche wohl nur bei kleineren Aneurysmen vorkommt, wobei es sogar geschehen kann, dass sich die Gerinnung aus dem Sacke auf die abgehenden Arterien fortsetzt.

Es fiel aber meinem Chef, Herrn Hofrath v. Schrötter, auch in klinischer Beziehung das Nebeneinanderbestehen der acuten Miliartuberculose bei geringen tuberculösen Veränderungen der Lungen mit einem so eigenartig gelagerten und gestalteten Aneurysma auf, zumal sich an den grossen Gefässen des erst 37jährigen Kranken keinerlei degenerative Veränderungen, keine sclerotischen Herde vorfanden, welche die Entstehung des Aneurysmas hätten erklären können.

Da hier keine schwere, langdauernde Tuberculose bestand, welche zu einer Dystrophie der Gewebe, somit auch der Media der Gefässe und in dieser Weise endlich zu einem Aneurysma führen mag, so konnte

Digitized by Google

nur die Möglichkeit in Betracht gezogen werden, dass etwa durch das in der Anamnese erwähnte Trauma ein Aneurysma entstanden und bei Bestehen desselben nebenher Tuberculose erworben worden war. Aber immerhin war die Entstehung der acuten miliaren Tuberculose auffallend. Es sind vereinzelte Beobachtungen, in welchen neben einem Aneurysma acute miliare Tuberculose gefunden wurde, in der Literatur beschrieben worden; die Entwickelung der letzteren erklärt sich in den mir bekannt gewordenen Fällen meist dadurch, dass tuberculöse Lymphdrüsen am Wege eines Aneurysmas in die Aorta durchbrachen (Dittrichs, Sigg), indem eine der Aorta ascendens anliegende Lymphdrüse tuberculös erkrankt war und der Process dann weiter auf die Aortenwand übergriff. Es war in diesen Fällen zunächst zu einer tuberculösen Affection der äusseren, dann der inneren Lagen der Media gekommen, welche schliesslich ihre Widerstandsfähigkeit einbüsste, durch das Granulationsgewebe an einer umschriebenen Stelle vollständig durchbrochen wurde und in den inneren Lagen auch in Folge des Blutdruckes zerriss. Im Zusammenhange damit wurde die Intima im Bereiche des Defectes nach aussen vorgewölbt, so dass es gleichsam zur Bildung eines Aneurysmas gekommen war. Das Endothel der Intima liess sich bis in ihre aneurysmaartige Ausbuchtung hinein verfolgen, schien jedoch in der Tiefe der letzteren defect zu sein (Dittrich).

In dem Falle von Sigg kam es zur Arrosion der Aortenwand durch eine „käsegefüllte" Lungencaverne unter Bildung eines kleinen Aneurysmas, das jedoch zur Zeit des Todes nicht mehr bestand, so dass die Caverne vom Aortenlumen nur durch einen Thrombus getrennt war. In diesen Fällen ist also, wie auch v. Schrötter hervorhebt, das Aneuryma das Nebensächliche, die entstandene Miliartuberculose in Folge von Durchbruch in die Aorta die Hauptsache.

Buberl beschreibt einen Fall, in welchem ein durch Endarteriitis entstandenes Aneurysma des Aortenbogens nach seiner Perforation in das hintere Mediastinum eine erweichte, verkäste Drüse zerwühlte und so zur Aussaat der Tuberkelbacillen in die Blutbahn führte.

Die eben besprochene Entstehungsweise konnte aber in unserem Falle nicht angenommen werden, da nirgends tuberculös veränderte Drüsen, welche mit dem Aneurysma oder dem Gefässsysteme in Beziehung standen, trotz eingehender, darauf gerichteter Untersuchung vorgefunden werden konnten.

Herr Prof. v. Schrötter legte daher besonderes Gewicht auf eine genaue histologische Untersuchung der Wand des aneurysmatischen Sackes und des benachbarten Gefässes, welche Herr Prof. Weichselbaum freundlichst veranlasste. Es wurde eine grosse Anzahl von Schnittpräparaten aus der Wand des aneurysmatischen Sackes angelegt (Dr. Sachs), wobei sich nun in der That ein sehr auffallender Befund ergab.

Befund (Weichselbaum):

„Die Wand des Aneurysmas ist mit Ausnahme der peripheren Schichten fast vollständig verkäst, letztere sind dagegen meist in diffuser Weise kleinzellig infiltrirt und zeigen auch vereinzelte Riesenzellen. Ueberdies bemerkt man einzelne ziemlich scharf umschriebene Herde, welche aus epitheloiden Zellen allein bestehen oder nebst diesen auch

Digitized by Google

noch eine Riesenzelle zeigen. Tuberkelbacillen konnten in 15 darauf bezüglichen Schnitten nicht gefunden werden."

Der Zusammenhang der erhobenen Veränderungen ist gemäss diesem Ergebnisse der anatomischen Untersuchung in der Weise aufzufassen, dass sich bei vorher bestandenem Lungenprocesse eine tuberculöse Erkrankung der Gefässwand der Arteria anonyma entwickelte, auf deren Grundlage es zur Ausbildung eines aneurysmatischen Sackes kam. Die acute Miliartuberculose kann aus der Verschleppung von Bacillen der Gefässwand in den Kreislauf erklärt werden. Denn wenn auch in 15 darauf untersuchten Schnitten Bacillen nicht gesehen wurden, so lagen in der Gefässwand doch ausgedehnte Processe der Verkäsung und Riesenzellenbildung vor, welche mit Sicherheit auf die Wirkung der Tuberkelbacillen zu beziehen sind.

Es muss demnach, da ein Uebergreifen des Processes von aussen oder die Perforation einer Lymphdrüse in unserem Falle nicht vorgefunden wurde, die Ansiedelung der Tuberkelbacillen in der Gefässwand der Anonyma auf dem Blutwege etwa durch die Lungenvenen aus den Tuberkeln der Lunge oder auf dem Wege der Lymphgefässe aus den bronchialen Lymphdrüsen erfolgt sein, wie schon in einer Anzahl von Fällen beobachtet wurde, so bei Marchand und Huber, welche kleinste Knötchen an der Innenwand der Aorta beschreiben; in einem Falle von Zahn und Orth, in welchem eine Propagation der Bacillen von den Lungenvenen nach dem linken Ventrikel und in die Blutgefässe anzunehmen ist; ebenso der Fall von Ströbe, in welchem auch acute Miliartuberculose entstand. Eine analoge Entwickelung von acuter Tuberculose nach Tuberculose der Arterien finden wir mehrfach in der Literatur, ganz besonders bei tuberculöser Erkrankung der Lungenarterien, aber auch bei Tuberkeln in anderen Arterien des Körpers.

In unserem Falle ist aber von wesentlichem Interesse der durch die histologische Untersuchung erbrachte Beweis für die Entstehung eines aneurysmatischen Sackes durch Ausstülpung der tuberculös veränderten Gefässwand.

Eppinger hat die Veränderungen studirt, welche bei dem Eindringen von Staphylococcen und Streptococcen in die Gefässwand durch Emboli entstehen und zur Bildung eines mycotisch-embolischen Aneurysmas (v. Schrötter) führen, und auch die analogen Vorgänge bei der Tuberculose der Pulmonalarterie untersucht, in deren Aesten sich so häufig miliare Aneurysmen entwickeln; dagegen ist man wohl bisher, so weit mir bekannt, nicht darauf aufmerksam geworden, dass die Tuberculose der Arterie zur Bildung eines so grossen Aneurysmasackes führen kann.

Vielleicht sind manche von jenen Fällen, in welchen neben Aneurysmen acute Miliartuberculose beobachtet wurde, in ähnlicher Weise so zu erklären, dass die tuberculöse Allgemeininfection durch Einwanderung der Bacillen aus der Gefässwand stattfindet und dass diese auch zur Bildung eines Aneurysmasackes Anlass gegeben hat; obwohl ja ebenso wie neben vielen anderen Krankheiten auch neben einem Aneurysma Tuberculose sich entwickeln und der Durchbruch in die Blut- oder Lymphwege aus irgend einem älteren Herde, sei es der

Digitized by Google

Lunge oder der peribronchialen Drüsen oder anderer Organe, erfolgen kann.

Zurückkehrend auf den uns im Rahmen dieser Zeitschrift besonders interessanten Befund rechtsseitiger Recurrensparalyse konnte die Aetiologie hier mit aller Klarheit festgestellt und nachgewiesen werden, dass der Nerv durch die im Gefolge von Tuberculose entstandene circumscripte aneurysmatische Erweiterung der Anonyma geschädigt worden war; die Recurrensparalyse war in diesem Falle das erste diagnostische Zeichen, welches den weiteren, dann rasch ablaufenden Krankheitsprocess einleitete.

Ich schulde meinem sehr verehrten Lehrer, Herrn Hofrath Prof. L. v. Schrötter, den besten Dank für die Ueberlassung der Krankheitsgeschichte zur Publication.

Literatur.

L. v. Schrötter: Erkrankungen der Gefässe. Nothnagel's Handbuch der speciellen Pathologie und Therapie, Bd. XV.

Dittrich: Ein Beitrag zur Pathogenese der acuten allgemeinen Miliartuberculose. Zeitschr. f. Heilk. 1888, Bd. IX.

Arnold Sigg: Beiträge zur Lehre von der acuten Miliartuberculose. Mittheilungen aus klin. u. med. Instituten der Schweiz 1896, Bd. IV, 4. Cit. bei L. v. Schrötter.

Leonh. Buberl: Zur Casuistik der Ruptur von Aortenaneurysmen. Wiener med. Wochenschr. 1897, 17.

Marchand u. Huber: Cit. bei Weigert.

Fr. Wilh. Zahn: Ueber einen Fall von Endarteriitis verrucosa. Virchow's Archiv 1878, Bd. LXXII, S. 214.

H. Stroebe: Ueber Aortitis tuberculosa. Ziegler's Centralbl. f. allgem. Path. 1897, Bd. VIII, S. 866 u. 998. Cit. bei L. v. Schrötter.

H. Eppinger: Histogenesis und Aetiologie der Aneurysmen einschliesslich des Aneur. equi verminosum. Berlin 1887.

(Aus dem Ambulatorium des Privatdocenten Dr. G. Brühl zu Berlin.)

Ein Fall von multipler Neuritis mit besonderer Betheiligung des Nervus acusticus und trigeminus.

Von

Dr. **Meyer zum Gottesberge.**

Hammerschlag hat im Archiv für Ohrenheilkunde (im 52. Bande) die rheumatischen Affectionen des Gehörnervenapparates zusammenhängend behandelt und über 14 bis jetzt publicirte Fälle berichtet. Unter diesen befinden sich mehrere, bei denen zugleich mit dem Nervus acusticus auch andere Nerven ergriffen waren, 7 Mal der N. facialis, 3 Mal der N. facialis und trigeminus; nur 4 Mal war der N. acusticus allein erkrankt. Der hier zu beschreibende Fall erscheint uns insofern besonders interessant, als bei besonderer Betheiligung des N. acusticus und trigeminus fast alle peripheren Nerven afficirt waren.

Digitized by Google

Ein 17jähriger, aus gesunder Familie stammender Mann, der bisher stets gesund war und gut hörte, erkrankte am 11. Juli 1902 mit Kopfschmerzen und allgemeinem Unbehagen; er führt dies auf eine Erkältung während einer am 5. Juli unternommenen Wagenfahrt zurück, auf welcher er nach einem Fussballspiele während eines Gewitters durchnässt wurde. Am 12. Juli vermehrte Kopfschmerzen und Hitze, am folgenden Tage Ohrensausen, beginnende Schwerhörigkeit und Auftreten von kleinen Bläschen an den beiden Wangen, am Halse, besonders rechts, an der rechten Ohrmuschel, am rechten Mundwinkel und im Nacken.

Am 14. Juli einmaliges Erbrechen, Schwindel und vollkommene Taubheit. Patient kommt am 18. Juli durch Ueberweisung des Herrn Collegen Domnauer in die Behandlung des Herrn Doc. Brühl mit folgendem Befunde (der Nervenarzt Herr Dr. Bielschowsky hatte die Güte, mit uns den Nervenstatus zu erheben): Kräftiger Mann mit gracilem Körperbau; Haut und Schleimhaut von blasser Farbe. Beiderseits, jedoch stärker auf der rechten Seite, im Gebiete der drei Trigeminusäste und des N. occipitalis zum Theil frische Bläschen, zum Theil mit Borken bedeckte Efflorescenzen. Puls 60, regelmässig; Temperatur Abends 38,9°. Athmung ohne Besonderheiten, Herz und Lungen gesund. Milz nicht vergrössert.

Urin ohne Befund. Sensorium frei.

Gehörgang- und Trommelfellbefund normal, Rhinitis hypertrophica; im Halse nichts Besonderes. Taubheit für Schallgehör, sowie Flüstersprache, Stimmgabeln und Pfeifen. Auf den Kopf gestellte Stimmgabeln werden nur „gefühlt".

Von Seiten des N. olfactorius keine Störungen. Sehvermögen gut, Augenhintergrund normal. Pupillen von gleicher Weite, reagiren prompt. Beweglichkeit der Bulbi nach allen Seiten frei. Leichte Berührungen beider Wangenseiten und der Warzenfortsätze schmerzhaft; besonders starke Empfindlichkeit der Druckpunkte des N. trigeminus. Nadelstiche im Gesichte werden beiderseits empfunden und richtig localisirt.

Bei intendirten Bewegungen der Gesichtsmusculatur werden beide Gesichtshälften gleichmässig innervirt. Mitunter tritt eine geringe Schwäche im Gebiete des unteren Astes des linken Nerven VII hervor.

Im Gebiete der übrigen Hirnnerven keine Abweichung von der Norm.

Es besteht motorische Schwäche in Arm und Bein bei schlaffer Musculatur; geringe Coordinationsstörungen an den Händen und Füssen. Starker Schwindel, so dass selbständiges Gehen und Stehen unmöglich ist. Schwankungen nach einer Seite nicht auffällig.

Erhebliche Empfindlichkeit der Druckstellen aller peripheren Nerven, Nn. occipitalis, medianus, ulnaris, peroneus u. s. w.; hyperästhetische Hautbezirke. Patellarreflex nur mit Hilfe des Jendrassik'schen Handgriffes auslösbar und kaum wahrnehmbar. Die übrigen Sehnen- und Hautreflexe ebenfalls in ihrer Erregbarkeit herabgesetzt.

Im weiteren Verlaufe heilen die Herpesbläschen nach ca. 14 Tagen ab; die Schmerzhaftigkeit der peripheren Nerven geht allmählich zurück; auch das Schwindelgefühl lässt nach. Die Temperatur bleibt in den

Digitized by Google

ersten zwei Wochen erhöht: Morgens 38, Abends bis 39,5°, um dann ebenfalls herunter zu gehen und nach drei Wochen völlig normal zu werden. Während alle anderen Erscheinungen von Seiten des Nervensystems bis auf etwas unsicheren Gang am 30. August verschwunden sind, zeigt sich völlige Taubheit für alle Hörprüfungsmittel trotz der sofort bei Beginn der Erkrankung eingeleiteten Therapie. Dieselbe bestand in einer Pilocarpincur, später in Gaben von Salicyl-Natr.-jodat., zuletzt Chinin, Electricität. Auf Grund dieser Befunde wurde die Diagnose auf eine in Folge rheumatischer Affection entstandene multiple Neuritis mit besonderer Betheiligung der Nerven V und VIII gestellt. Es leitet auf die Diagnose zunächst die Anamnese; es ist hier wie auch bei mehreren der schon publicirten Fälle in der nachgewiesenen Erkältung das veranlassende Moment zu der Erkrankung zu suchen. Eine andere Ursache ist nicht ausfindig zu machen; eine bestimmte Infection, an die bei dem längere Zeit andauernden Fieber gedacht werden musste, konnte weder ätiologisch, noch durch den weiteren Verlauf nachgewiesen werden. Der Beginn der Erkrankung, ihr fernerer Verlauf und ihr Ausgang geben uns dann die weiteren Anhaltspunkte für jene Diagnose. Die ersten Erscheinungen bestehen in Fieber, Uebelkeit, Erbrechen und Schwerhörigkeit; dann tritt schon am dritten Tage vollkommene Ertaubung und starke Gleichgewichtsstörung auf. Der Ohrspiegelbefund ist vollkommen negativ, es besteht totale Taubheit und starkes Schwanken. Die Erkrankung des N. trigeminus äussert sich durch eine Herpeseruption und die Druckempfindlichkeit, die der übrigen Nerven durch die Empfindlichkeit ihrer Druckpunkte, die motorische Schwäche in Arm und Bein, die leichten Coordinationsstörungen, Hyperästhesie einzelner Hautbezirke und Herabsetzung der Reflexe. Der Ausgang dieser Erkrankung zeigt insofern eine Analogie mit verschiedenen publicirten Fällen, als auch dort die Erscheinungen von Seiten der sonst betheiligten Nerven — mit einmaliger Ausnahme des Nerven VII — zuerst zurückgehen; zugleich bessern sich auch die Symptome, die durch Erkrankung des vestibularen Astes des Nerven VIII ausgelöst wurden; die Störungen des Hörvermögens, beruhend auf der Affection des cochlearen Theiles des Nerven VIII, verändern sich auch dort nur langsam oder gar nicht.

Was die Differentialdiagnose betrifft, so war bei Beginn der Erkrankung wohl in erster Linie an eine acute basilare Meningitis zu denken; sie wurde durch den weiteren Verlauf und besonders durch das Fehlen wesentlicher Hirndrucksymptome ausgeschlossen.

Ueber den pathologisch-anatomischen Befund bei rheumatischen Neuritiden und über die Localisation dieses Processes im Verlaufe des Nerven VIII bringt dieser Fall keine weitere Aufklärung, so dass dem von Hammerschlag in der genannten Arbeit darüber Mitgetheilten nichts hinzuzufügen ist. Beachtenswerth und bis jetzt noch nicht beobachtet ist in diesem Falle besonders die Affection des Nervus acusticus mit fast allen peripheren Nerven.

Digitized by Google

Bericht von der 74. Versammlung deutscher Naturforscher und Aerzte in Karlsbad

vom 22.—27. September 1902.

Von

Dr. **H. Löwy**, Karlsbad.

Die 21. Abtheilung für Hals-, Nasen- und Ohrenkrankheiten war auf Wunsch verschiedener Fachgesellschaften in zwei getheilt worden — 21a für Hals- und Nasen-, 21b für Ohren- und Nasenkrankheiten —, welche in zwei benachbarten Sälen tagten, und sogleich beschlossen, an den competenten Ausschuss den Antrag gelangen zu lassen, es sei die Trennung definitiv zu gestalten, über rhinopharyngologische Themen aber stets gemeinsam zu verhandeln. Die der Trennung Widerstrebenden wichen zum Theil der Autorität der intransigenten Dualisten. Der wissenschaftliche Ausschuss hat nun die Entscheidung.

Es wurden 27 otologische, 10 rhinologische und 2 laryngologische Vorträge von 25 Vortragenden in 7 Sitzungen beider Sectionen erledigt.

Die Präsenzliste weist 55 Namen auf.

Den breitesten Raum nahmen die otologischen Themen ein. Anatomische, physiologische und experimentelle Abhandlungen brachten:

Anton (Prag), welcher bei 35 Kindern unter 10 Jahren fast regelmässig ausser der zuerst von Rüdinger beschriebenen Ansammlung lymphatischen Gewebes in der Decke der knöchernen Tube lymphatische Infiltration der Längsfalten bis in die Paukenhöhle hinein fand, hier bis auf's Trommelfell und Promontorium reichend, unter Bildung von warzenähnlichen oder pendulirenden Gebilden („Paukenhöhlentonsille").

Discussion.

Habermann (Graz) hat die zapfenförmigen Gebilde am Trommelfelle drei Mal gesehen.

Barth (Leipzig) wies nach, dass Veränderungen in den Obertönen zuweilen als Veränderung in der Tonhöhe empfunden werden und dass hierauf manche Fälle von Diplacusis binauralis bei Veränderungen im Letungsagparate beruhen dürften.

Discussion.

Berthold (Königsberg) hebt die Bedeutung des percipirenden Aipparates für die Entstehung von Diplacusis stärker hervor — Reizung zweier nicht correspondirender Corti'scher Fasern beider Ohren.

Alexander (Wien) theilte die Ergebnisse seiner mit Kreidl angestellten physiologischen Untersuchungen an den tauben und gleichgewichtsgestörten Tanzmäusen und weissen tauben Katzen mit. Seine genaue anatomische Untersuchung der Tanzmauslabyrinthe ergab vollkommen normalen Bau der Bogengänge und Ampullen bei hochgradiger Destruction und Atrophie der vestibularen und cochlearen Nervenapparate und Acusticusäste.

Demnach muss das Fehlen des Drehschwindels und die Gleichgewichtsstörung dieser Thiere auf die Veränderungen der beiden Vestibularganglien und des oberen Acusticusastes bezogen werden.

Digitized by Google

A. hat auch dem Labyrinthpigment, über welches ausreichende Kenntnis noch nicht besteht, seine Aufmerksamkeit geschenkt.

Alexander demonstrirte ferner 12 nach Serienschnitten in grossem Maassstabe ausgeführte Modelle zur embryologischen, 3 weitere zur postembryonalen Entwickelung des Labyrinthes, sowie ein genauest den natürlichen Verhältnissen nachgebildetes Mittelohrmodell, welche alle bei Lenoir & Forster in Wien vervielfältigt werden und den höchsten Zwecken des Anschauungsunterrichtes dienen.

Buhe und Braunstein (Halle) bezweifeln nach ihren ausschliesslich negativen Beobachtungen an zahlreichen microscopischen Präparaten die Existenz der von Politzer nach einem Befunde angenommenen cochleotympanalen Gefässanastomosen, wogegen Alexander den beweisenden positiven Befund Politzer's, sowie eigene positive embryologische und vergleichend anatomische Beobachtungen feststellt.

Wittmaack (Breslau) ist es gelungen, an experimentell mit Chinon vergifteten Thieren äusserst characteristische microscopische Veränderungen in den Zellen des Ganglion spirale nachzuweisen, und zwar eine dem Vergiftungsgrad ziemlich proportionale Affinitätssteigerung der Nissl'schen Granula zum alkalischen Farbstoffe (Methylenblau) bei sonst negativem Untersuchungsergebnisse.

Katz (Berlin) reclamirte unter Demonstration eines Präparates die Priorität für die Beschreibung der „zangenbecherförmigen Gebilde", mittelst deren die Corti'schen Stäbchenzellen in den Deiters'schen Zellen ruhen (Monatsschrift für Ohrenheilkunde 1888) gegenüber der von Ichita Kishi in Bd. 59 des Archivs für microscopische Anatomie neuerdings gegebenen Mittheilung über dieselben „kelchförmigen" Gebilde.

In der Section für Physiologie etc. lieferte J. Pollak (Wien) einen experimentellen Beitrag zur Theorie der Tonempfindung mit Hilfe einer um ihre Längsachse rotirten, tönenden Stimmgabel (von Castagna, Wien). Es zeigt sich, dass der Ton verschwindet, sobald die Umdrehungszahl zur Schwingungszahl in ein bestimmtes Verhältnis tritt.

Wien (Aachen) hielt in der Section für Physik einen Vortrag über die Empfindlichkeit des menschlichen Ohres für Töne verschiedener Töne.

Beiträge zur therapeutischen Technik lieferten:

Urbantschitsch (Wien), welcher über die von ihm inaugurirte katalytische Behandlung von chronischen Mittelohrcatarrhen und Residuen nach abgelaufener Mittelohreiterung berichtete. Mittelst stäbchenförmiger, gegen die Gehörgangswände isolirter, am freien, zur Wirkung gelangenden Ende mit Watte umwickelter Elektroden, welche dicht an's Trommelfell oder bei Defect desselben an's Promontorium angelagert werden, wird der Strom am kranken Ohre applicirt, während die zweite Elektrode am anderen Ohre befestigt ist, um den Strom quer durch den Kopf treten zu lassen.

Unter Einschleichen, wozu U. seinen automatischen Rheostaten verwendet, werden geringe Stromstärken, bis 2 Mill.-Ampère, erreicht, wozu wiederum auf Zehntel-Milliampère geaichte Galvanometer nöthig sind. Höhere Stromstärken erzeugen Schmerz, auch Verätzung. Die Wirkungsdauer kann bis 15 Minuten ausgedehnt werden.

Es gelang U. damit in einzelnen Fällen noch Erfolge bei Schwer-

Digitized by Google

hörigkeit und Ohrensausen zu erzielen, nachdem schon alle anderen Methoden versagt hatten.

Gomperz (Wien) hat neue künstliche Trommelfelle gesucht und gefunden, welchen gegenüber die Paukenhöhlenschleimhaut eine besondere Toleranz zeigt. Nachdem G. von der immer noch Reizwirkung äussernden Vaselinölwatte zum festweichen, reinen Vaselin übergegangen war, welches letztere mittelst eigener Spritze (Reiner) auf die Stapesgegend gebracht wurde, hat er schliesslich in dem chemisch reinen Silber die geeignetste Substanz gefunden. Aus 2—4 Mikren dünnen, geschlagenen Silberblättchen werden kreisförmige Scheiben mit gegenüberstehenden Randbändern geschnitten oder gestanzt. Diese entsprechend zusammengelegten Zügel dienen zur Handhabe.

Zur Application auf der Stapesgegend bei entsprechendem Trommelfellrest eignet sich vielmehr das bis $^1/_2$ Mikron dünne, reine Blattsilber in Form von Convoluten. Ein grosser Vorzug dieser künstlichen Trommelfelle liegt in der Möglichkeit der sicheren Asepsis.

Breitung (Coburg) demonstrirte elektromotorisch bewegte Stimmgabeln, welche in Verbindung mit dem dazugehörigen neuartigen (Sublimat-Alcohol-) Rheostaten und Mikrophonen die feinsten Intensitätsuntersuchungen ermöglichen. Breitung's neue ingeniöse „pneumatische Pumpen mit automatischer Regulirung des Kolbenhubes" waren bei Reiniger, Gebbert & Schall in der „Ausstellung" zu sehen.

Kümmel (Breslau) demonstrirte die von ihm nach dem Muster amerikanischer „hinterschnittener Stirnfraisen" construirten, mit leicht sterilisirbarem Handgriff und eben solcher Bohrwelle versehenen Fraisen, welche offenbar den Vorzug hätten, bei Schläfenbeinoperationen den Schädel weniger zu erschüttern als der Meissel und so bedenkliche Gefahren — zumal bei intracraniellen Processen — vermeiden liessen.

Die Mittelohraffectionen und deren Complicationen wurden vielfach erörtert.

Habermann (Graz) berichtete wieder über Taubstummheit infolge reiner Mittelohrprocesse, bedingt durch Verwachsungen der Gehörknöchelchen, speciell des Stapes im ovalen Fenster, und durch Hyperostosen in der Nische zum runden Fenster bis zum völligen Verschluss desselben, womit zugleich Fingerzeige zum therapeutischen, operativen Handeln gegeben sind. H. demonstrirt die mikroskopischen Bilder.

Katz demonstrirte eine Reihe von mikroskopischen, stereophotographischen und Projectionsbildern: ostitische Herde an verschiedenen Stellen der Labyrinthkapsel (am runden Fenster, unter dem Facialis), otosklerotische Processe. Osteophytenbildung ist auch zuweilen neben osteoporotischen Vorgängen nach und bei Otitis media chronica zu beobachten, und K. glaubt, dass bei bestehender Disposition aus jeder, entweder schleichend oder acut und manifest verlaufenden Otitis media eine sogen. Sclerosis entstehen könne, die event. zur Stapesankylose führe.

K. demonstrirt an mehreren Bildern die Continuität der Cholesteatom-matrix mit dem Gehörgangsepithel; reichliche Fettzellen, die wie gequollene Epidermiszellen aussehen, in benachbarten Markräumen bringt K. in Beziehung zu dem von Kirchner behaupteten Eindringen von Cholesteatom in die Havers'schen Canäle, welches Katz nie constatiren konnte. Für die Ausbiegung der Lamina spiralis gegen die

Digitized by Google

Scala vestibuli in einem Präparate von einem Schwerhörigen bei gleichzeitiger Aussenwölbung der Membr. fen. rot. möchte K. einen perilymphatischen Ueberdruck im Leben verantwortlich machen.

Discussion.

Habermann und Alexander haben ähnliche Formveränderung der Lam. spir. gelegentlich als Celloidinwirkung gesehen.

Bezold (München) stellte unter Beziehung auf drei Fälle ein eigenes Krankheitsbild auf von „acuter Sepsis bei chronischer Mittelohreiterung mit central gelegener Perforation", welch' letztere er stets frei von Complicationen gesehen hat. Ohne weitgehende Hypothesen aufstellen zu wollen, glaubt B. doch, dass es sich hier um ganz besondere Umstände handeln müsse, besondere Virulenz der Keime oder besondere Invasion, wobei er besonders an gleichzeitige Lymphgefässbetheiligung denkt. Indess brachte die Discussion keine zustimmende Erklärung. Die Krankheitsfälle zeigten zum Theil deutlich pyämische Processe, wie sie mit Sinusphlebitis einhergehen und auch die gewöhnliche Harmlosigkeit von centralen Trommelfell-Perforationen wurde bestritten; Grunert habe sicher 10 Warzenfortsatzoperationen bei Mittelohreiterung mit centraler Perforation gemacht.

Biehl (Wien) sprach sich gegen die Bestimmung der österreichischen Wehrvorschriften aus, dass trockene, „bleibende Lücken in jedem Falle die Tauglichkeit zum Waffendienste aufheben". Er begründet seine Anschauungen mit den „Ergebnissen der Sammelforschung der Krankheiten des Ohres im k. u. k. Heere in den Jahren 1897—99". Diesen zufolge waren unter 10457 ohrenkranken Mannschaftspersonen 659, welche eine bleibende trockene Lücke im Trommelfelle aufwiesen. Von diesen sind 390 pro Mille als „diensttauglich", 350,5 pro Mille als superarbitrirt und 259,5 pro Mille „auf sonstige Art" abgegangen; gestorben Niemand. Weiter sprechen für die Tauglichkeit derartiger Leute die Erfahrungen in der deutschen Armee, in welcher seit dem Jahre 1882 die „bleibende Durchlöcherung des Trommelfelles" keine Ursache der Dienstuntauglichkeit ist. Als Behelf bei der Untersuchung empfiehlt er wärmstens das Leutert'sche Schema. (Münchener med. Wochenschrift 1900, No. 39—41.)

Discussion.

Schwartze und Zaufal sprechen sich entschieden dahin aus, dass Leute mit Trommelfelllücken irgend welcher Art vom Militärdienste ferngehalten werden.

Buhe (Halle) hat „die functionellen Endresultate nach der Totalaufmeisselung des Mittelohres" verglichen und findet dieselben im Allgemeinen als zu günstig aufgefasst. Die verschiedene Prüfungsart (Zahlen oder Wörter, verschieden scharfe Flüstersprache etc.) bedinge selbst auf derselben Klinik grosse Differenzen.

112 Fälle der Halleschen Klinik ergaben 34 pCt. Hörverbesserungen, 36 pCt. Gleichbleiben, 30 pCt. Verschlechterungen, gegen 20—60 pCt. Besserungen und 6—29 pCt. Verschlechterungen, die aus anderen Kliniken gemeldet wurden.

B. stellt gewisse prognostische Sätze auf, um das post operat. zu gewärtigende Hörresultat zu erschliessen. Verschlechterung trete bei

Digitized by Google

fast allen Patienten ein, die vor der Operation Flüstersprache auf 1 m und darüber hören, auch wenn sie labyrinthgesund sind und bleiben.

Grunert (Halle) nahm Gelegenheit, „über die neuen Angriffe gegen die Paracentese des Trommelfelles“ zu sprechen und wendete sich energisch gegen die von der Prager Ohrenklinik durch Piffl vertretene Anschauung, dass die acute eitrige Mittelohrentzündung einen cyklischen, pneumonieartigen Verlauf zu haben pflege und unter Behandlung mit warmen Burow-Einpackungen und Natr. salicylic.-Darreichung oft spontan und ohne Perforation zur Heilung komme.

G. hält fest an den Schwartze'schen Indicationen zur Paracentese und der altbewährten Behandlungsmethode (Kälte etc.) und macht der neu auftretenden den Vorwurf der speculativen Grundlage.

Discussion.

Zaufal und Piffl weisen indessen gerade auf ihre Erfahrungen und Erfolge mit der conservativen Methode hin, welche bei den Gegnern derselben vollständig mangeln, und Z., früher selbst ein begeisterter Anhänger der Schwartze'schen Indicationen, schildert die Vorzüge der Behandlung „ohne Otorrhoe“. Schliesslich findet Grunert, der auch „Fieber, vorgewölbtes Trommelfell und Schmerzen“ allein noch nicht mit Körner als absolute Indication zur Paracentese annimmt, sondern auch den Nachweis von Eiter verlangt, die Differenz zwischen dem Standpunkte Zaufal's und dem seinigen als nicht wesentlich.

Berthold fügt als besondere Indication zur Paracentese hinzu: Eindringen von Flüssigkeitsmassen per tubam in's Mittelohr, zur sofortigen Entleerung desselben.

Grunert: Beitrag zur operativen Behandlung der infectiösen Thrombose im Bulbus venae jugularis.

G. hat wiederholt durch Verfolgung des Sinus transversus centralwärts den Bulbus erreicht und angegangen; eine zweite Methode liegt in der Aufsuchung von der Vena jugularis zur Peripherie, eine dritte in der Combination dieser beiden Methoden, woran Ausspülung angeschlossen werden kann.

Discussion.

Kümmel weist auf die für den erstangegebenen Weg nicht selten in der Ueberlagerung des Bulbus durch den Sinus tranversus gelegene Schwierigkeit hin und empfiehlt statt der Ausspülung Injection von 10proc. Jodoformemulsion.

Piffl (Prag): Zur Freilegung des Bulbus venae jugularis.

Für die Fälle, bei denen in Folge ungünstiger anatomischer Verhältnisse der Bulbus nach der Methode von Grunert nicht erreichbar ist, ferner bei Verdacht auf isolirte Bulbusthrombose und schliesslich zur gleichzeitigen Beseitigung erkrankten Knochens am Boden oder an der Innenwand der Paukenhöhle empfiehlt P. die Blosslegung des Bulbus durch Abtragung der vorderen und unteren Gehörgangswand, des Paukenhöhlenbodens, wenn nöthig eines Theiles der inneren Wand der Paukenhöhle und des Daches des Recessus jugularis, in ungünstigen Fällen auch des Processus styloideus sammt Scheide und dem Reste der hinteren Gehörgangswand bis zum Canalis Fallopiae.

P. demonstrirt ein Präparat, an welchem diese Operation ausgeführt ist, und zwei neue Zangen, die den vorliegenden Knochenverhältnissen

Digitized by Google

angepasst sind. P. hat die Methode in einem Falle auch schon am Lebenden ausgeführt.

Schwartze (Halle) hat, veranlasst durch die Erfahrung, dass der Facialis zuweilen schon durch die ersten Meisselschläge an der hinteren Gehörgangswand getroffen wird, die topographischen Verhältnisse des Facialisverlaufes an Knochenaufmeisselungs-Präparaten untersucht und gefunden, dass der Nerv sehr verschieden, steil oder flach, näher oder weiter von der hinteren Gehörgangswand und äusseren Schläfebeinwand herab verläuft.

In der Discussion führt Bezold als Beispiel für die erstaunliche Regenerationsfähigkeit des VII. einen von ihm schon mitgetheilten Fall an, wo nach Ausstossung eines grossen, den Canalis Fallopiae einschliessenden Knochenstückes noch Heilung der Lähmung erfolgte, Vohsen (Frankfurt a. M.) einen anderen, operirten und ausgeheilten Fall mit folgender completer Lähmung, wo nach siebenjähriger Dauer derselben unter mehrmonatlicher Faradisirung schliesslich noch Heilung eintrat.

Schwartze bemerkt, dass eine Lähmung bei bestehender Eiterung immer noch Hoffnung gestatte, dass aber bei ausgeheiltem Eiterungsprocess nach einjähriger Lähmungsdauer keine Heilung mehr zu erwarten sei.

Kümmel glaubt, dass durch den Meissel in den Facialcanal eingetriebene Knochenfragmente öfter die Wiederherstellung der Nervencontinuität verhindern, und empfiehlt bei solchen Fällen, den VII. Canal von unten herauf in grösster Ausdehnung zu eröffnen und so die Bahn für den Nerven frei zu machen, ein Vorschlag, der von mehreren Seiten als rationell anerkannt wird.

Schulze (Halle) theilte einen Fall von Empyem des Saccus endolymphaticus mit und kommt zu dem Schlusse, dass das von Jansen dafür aufgestellte Krankheitsbild complicirenden Vorgängen — der schon bestehenden Meningitis — seine Symptomatologie verdanke, das Empyem allein von den Erscheinungen der daneben bestehenden Labyrintheiterung nicht unterschieden werden könne. Sch. stellt es der Erwägung anheim, in Fällen, wo man eine Labyrintheiterung angehe, vielleicht grundsätzlich den Saccus endolymphaticus blosszulegen, der besonders verdächtig erscheine, weitere endocranielle Processe nach sich zu ziehen.

Discussion.

Bezold hebt hervor, dass eine ziemlich vollständige Zerstörung des Labyrinthes anzunehmen sei, wenn per Luftleitung der untere Theil der Tonscala bis a′ hinauf ausfällt; hierbei betheiligt sich das andere Ohr nicht, der Weber'sche Versuch sei diesbezüglich ganz unzuverlässig.

Schulze hat ferner „die Symptomatologie der Leptomeningitis purulenta ex otitide“ nach 32 reinen Fällen der Halleschen Klinik revidirt, wobei sich der Ausbildungsgrad der verschiedenen Symptome jeweils sehr verschieden erwies.

Bei Lumbalpunction erhielt Sch. in einem Falle ein getrübtes Serum, welches nach Centrifugirung weder Bacillen im mikroskopischen Bild, noch vermehrte Leukocyten zeigte; auch die chemische competente

Digitized by Google

Untersuchung fiel negativ aus. Sch. hält das nicht für Meningitis. Leutert (Giessen) fasst jede Trübung dabei als durch Meningitis bedingt auf; vermehrte Leukocyten seien auch bei Leukämie vorhanden.

Alexander verlangt für jeden Fall die culturelle Untersuchung, die ihm bei negativem Ausfall der mikroskopischen Untersuchung noch wiederholt positiven Befund gab.

Zur Pathologie des inneren Ohres lieferten weiter Alt und Alexander Beiträge, abgesehen von dem oben erwähnten interessanten Befunde von Wittmaack.

Alt (Wien) besprach die zu wenig gewürdigten „Hörnerven-Erkrankungen durch Nicotin und Alcohol".

Die Acusticusneuritis wurde ausser aus dieser Aetiologie viel häufiger nach zahlreichen anderen medicamentösen und Gewerbe-Intoxicationen beschrieben (während die analoge retrobulbäre Opticusneuritis gerade diese Aetiologie zu haben pflegt); sehr häufig werde diese Aetiologie wohl übersehen, da die Diagnose weniger aus den Symptomen — Schwerhörigkeit und Ohrensausen bei meist nicht characteristischem Stimmgabelbefunde — als aus dem Heilerfolge nach Abstinenz von der Noxe zu stellen ist.

Alt findet auch in der Literatur, ausser einem alcoholneuritischen, von ihm 1897 und einem gleichen von Strümpell 1899 beschriebenen Falle, nur noch Erwähnung solcher Fälle in Habermann's Jahresberichten.

Alt berichtet nun über zwei sehr beweiskräftige, einen 60jährigen und einen 28jährigen Collegen betreffende Fälle, welche unter ausschliesslicher Tabakabstinenz (ohne andere resp. Localbehandlung) in wenigen Wochen von ihren subjectiven Geräuschen geheilt und von $^1/_2$ m Flüstersprache zu vollkommen gutem Hörvermögen (auf 8 m Flüstersprache geprüft) gelangt waren.

Augenstörungen bestanden in keinem der beiden Fälle; überhaupt ist die Seltenheit der Coincidenz von Tabakamblyopie und Acusticusneuritis auffallend.

Discussion.

Habermann fasste die angezogenen, in den Jahresberichten seiner Klinik erwähnten Fälle als acute Erkrankungen bei Alcoholikern auf. Neben dem Abusus von Alcohol und Tabak komme in solchen Fällen oft auch das Alter und die Arteriosklerose in Frage.

H. theilt auch eine Beobachtung von nach geringem Aspiringebrauch bei einer alten Dame aufgetretenem Ohrensausen und Schwerhörigkeit mit, die nach Aussetzen des Mittels verschwanden.

Gomperz hat ähnliche Beobachtungen gemacht.

Alexander: Zur Histologie der Hörnervenatrophie des Menschen.

Dem Vortrage liegt ein von A. im Leben beobachteter Fall von 2—3 Jahre bestehender, progressiver beiderseitiger Schwerhörigkeit zu Grunde, bei welchem die histologische Untersuchung der Gehörorgane und der Medulla eine beiderseitige hochgradige Atrophie des Schneckennerven, des Spiralganglion und des Corti'schen Organs zu Tage gefördert hat. Die übrigen Theile des Ohres erwiesen sich als vollkommen intact. Für die Diagnose ist an idiopathische Hörnerven-

Digitized by Google

atrophie im Sinne Politzer's, an senilen oder arteriosklerotischen Process zu denken.

Discussion.

Habermann glaubt, dass die Arteriosklerose in der Aetiologie der Schwerhörigkeit alter Leute eine grosse Rolle spielt. Einmal beobachtete H. bei einer chronischen progressiven, beiderseitigen Schwerhörigkeit eine plötzliche Verschlimmerung, die er sich nur als Verstopfung eines kleinen Gefässes oder Blutaustritt erklären konnte. Das scheine doch recht selten zu sein.

Die rhinologischen Themen wurden in einer gemeinsamen Sitzung abgehandelt.

Anton (Prag) hat 56 Leichen Neugeborener (bis zum Alter von 40 Tagen) auf Deformitäten der Nasenscheidewand untersucht und solche neun Mal, d. i. in 16 pCt. gefunden, davon ein Mal reine Deviation des mittleren Drittels (nach rechts), acht Mal vordere untere Leistenbildung mit Neigung des darüber befindlichen Septumabschnittes nach der anderen Seite, Verengerung der betroffenen Seite, sowie eines Nasenloches. Eine Erklärung für dieses typische Vorkommen wurde in der frühzeitigen Ausbildung eines tiefen Falzes am Vomer für die hintere Septumpartie gefunden, wodurch beim Wachsthum das seitliche Ausweichen des vorderen unteren, oft nur leicht aufruhenden Randes bedingt wird. Macht dabei die Crista maxillaris die Neigung mit, dann ist die Spina an der unteren Basis knöchern, andernfalls besteht eine luxationsartige Bildung. (Demonstration.)

P. Heymann (Berlin) demonstrirte eine Reihe instructiver Präparate zur Kenntnis der normalen sowie unvollständigen Ausbildung der Siebbeingrundlamellen, Zweitheilung der Kieferhöhle, Kiefercysten etc.

Hoffmann (Dresden) sprach über Kiefercysten — recte Kieferhöhlencysten, nach vier eigenen Fällen, mit Demonstration mikroskopischer Präparate. (Publ. im Arch. f. Lar.)

Discussion.

Biehl empfiehlt Kreuzschnitt und nach Beseitigung der Knochenränder und Ausräumung Hineinschlagen der Schleimhautperiostlappen.

Imhofer (Prag) sah guten kosmetischen Erfolg mit Paraffininjection in die Höhle durch Zahnarzt Dr. Neumann, Prag.

Löwe (Berlin): Ueber die Ausräumung der Nase vom Munde her.

Das Verfahren wurde 5 Mal von Anderen, 10 Mal vom Vortr. ausgeführt und wurde zweckmässig zweizeitig gemacht, indem am ersten Tage von der Umschlagsfalte der Oberlippe und Wange aus die „Decortication der Gesichtsmaske", wie die Franzosen sagen, ausgeführt wird, — hierbei werden die Gesichtsweichtheile und die Nase bis zu der Tubera frontalia hinauf losgelöst und unter kräftigem Zug auf die Stirn hinauf umgeschlagen —, dann die temporäre Resection des Oberkiefers in der Weise angeschlossen, dass mit 5—6 cm breitem Flachmeissel durch die Basis des Septums und die Kieferhöhlenwände hindurch bis zu den Keilbeinflügeln geschlagen wird, worauf der Kiefer nach unten geklappt wird. Die Blutung muss durch mindestens einstündige kräftige Tamponade erfolgen, wobei der Blutverlust nur wenige Esslöffel voll betragen soll.

Digitized by Google

Die Ausräumung der Nase bildet den zweiten Act; L. demonstrirt die dazu construirten Septum- und Muschelklemmen, welche ein blutloses Abtragen dieser Theile ermöglichen. Der Einblick ist dabei anfangs sehr mangelhaft und die ziemlich summarische Auscurettirung des Siebbeins mit eigenen scharfen, gefensterten Instrumenten könne nur durch den Tastsinn controlirt werden. Damit ist der Zugang zum Keilbein frei und wird die Schädelbasis blossgelegt. Die Nachbehandlung gestalte sich höchst einfach, in 10—12 Tagen sei Heilung erfolgt mit voller Function, wenn auch der Oberkiefer noch längere Zeit federn könne.

Die Operation hinterlasse keine äusserlich sichtbaren Spuren, schaffe eine breite Eingangsöffnung (und Zugang zur Schädelbasis), sei technisch leicht und mit recht geringem Blutverlust ausführbar und werde vom Patienten leicht ertragen.

Ein Todesfall durch Erysipel.

H. Löwy (Karlsbad) berichtet über ein chronisches Kieferhöhlenempyem alveolären Ursprungs bei einem Diabetiker der leichten Form mit rascher Heilung nach Punction und mehreren Ausspülungen vom unteren Nasengange aus. Im Anschlusse daran werden die Momente erörtert, welche den ungünstigen Einfluss des Diabetes mellitus auf accessorische Erkrankungen bedingen, und die Rückwirkungen besprochen, welche die Complicationen auf den Diabetes ausüben, woraus sich die therapeutischen Grundsätze ergeben. Es folgt ein Resumé der bei Diabetikern zu beobachtenden und bedeutungsvollen laryngologischen und otologischen Affectionen. Ueber Beziehungen zur Nase ist wenig bekannt.

Discussion.

Urbantschitsch beobachtete mehrmals bedeutende Steigerung der Glykosurie bei Mittelohrentzündung.

In einem Falle stieg im Verlaufe einer heftigen Warzenfortsatzentzündung der Zuckergehalt von 4 auf 8 pCt. und ging nach der Operation rasch auf 4 pCt. zurück. Heilung.

Hoffmann hat einen dem angeführten ähnlichen Fall von Kieferhöhlenempyem auch prompt heilen sehen.

Barth sucht bei Operation an Diabetikern mit Schleich auszukommen.

Löwy berichtet ferner über eine (seit einem halben Jahre) dauernde Heilung einer seit dem Einsetzen der Menses über ein Decennium bestehenden Dysmenorrhoe nach Beseitigung der einschneidenden Spina sammt deviirter Septumpartie und unterer Muschel wegen nasaler Obstruction. Die menstrualen Schmerzen waren gleichseitig.

Löwy: Adrenalin in der rhino-laryngologischen Praxis.

Da eine anästhesirende Wirkung nicht zu beobachten sei, werde zweckmässig Cocainapplication vorausgeschickt oder combinirt. Die ausserordentliche ischämisirende Wirkung erweise sich therapeutisch nicht nur zur blutlosen Operation förderlich, sondern gewähre den grössten Vortheil durch die hochgradige Schleimhautabschwellung mit entsprechender Raumverbesserung. Diese komme am meisten der rhinologischen Diagnostik zu statten und ermögliche die Entscheidung, inwiefern bei nasaler Stenose ohne Correctur des Nasenskeletes Abhilfe zu schaffen sein dürfte.

Digitized by Google

Bei fünffacher Verdünnung der Originallösung (1 : 1000) sei volle Wirkung noch sicher; aber selbst bei 50facher Verdünnung und Anwendung mittelst Spray sei die Wirksamkeit noch nachweisbar.

Bei vollem Effect dauere die Ischämie in allmählich abnehmendem Grade Stunden lang an; sei die Thrombenbildung gestört, so könne nach Abklingen der Wirkung eine postoperative Blutung erfolgen, weswegen nicht immer auf Tamponade verzichtet werden dürfe.

Discussion.

Heymann hat nach Adrenalin zuweilen Nies- und Juckreiz beobachtet.

Löwy: Zur Inhalationstherapie.

L. bespricht die Verwendbarkeit von Wasserdruckluftpumpen zum Betriebe von Inhalationsapparaten und Sprays. (Demonstration privatim.)

Brügelmann (Berlin) sprach in Fortsetzung seiner Hamburger Ausführungen über das Asthma hystericum und die Asthmatherapie im Allgemeinen.

Das Wesentliche sei stets die Reizung des Respirationscentrums, ob es sich um ein traumatisches, reflectorisches oder toxisches Asthma handele.

Das Asthma hystericum sei bei der kleinen Hysterie traumatisch, bei der grande hysterie ein reflectorisches.

Was das nasal und pharyngeal bedingte Reflexasthma betrifft, so sei neben dem subjectiven Verfahren die Behandlung der asthmatogenen Punkte mit energischer Galvanokaustik oft erfolgreich, bei eigentlich bronchialen Formen Pneumatotherapie (Waldenburg) und Inhalationen. Weiter werden das Asthma dyspepticum, A. verminosum, A. uterinum, A. sexuale, A. hyperhidrosicum besprochen. Beim A. hystericum wie beim A. neurasthenicum spiele die suggestive Behandlung, éducation asthmatique eine grosse Rolle.

Schliesslich giebt B. eine Uebersicht der medicamentösen Therapie.

Hermann v. Schrötter (Wien) konnte wieder über einen bronchoskopisch mittelst Pincette entfernten Lungenfremdkörper berichten, ein spongiöses Knochenstück, welches vor $3^1/_2$ Jahren aspirirt worden war und, wie sich nach der Extraction erwies, zu einem Lungenabscess geführt hatte. Es sass über der Bifurcation zweier Bronchien 3. Ordnung, nach der Entfernung war es noch möglich, den in die bronchiektatische Höhle führenden Bronchus festzustellen.

Verhandlungen des dänischen oto-laryngologischen Vereins.

20. Sitzung vom 25. October 1902.

Vorsitzender: Prof. Dr. E. Schmiegelow.
Schriftführer: Dr. A. Vincent.

I. E. Schmiegelow: Ein Fall von gestieltem alveolaren Carcinom des Kehlkopfes, durch den Mund entfernt.

Eine 66jährige Wittwe, die vorgestellt wurde, hatte etwa $^3/_4$ Jahre Dysphagie und Schluckschmerzen gehabt; ferner war die Stimme ein

Digitized by Google

bischen verschleiert. Die linke Seite des Kehlkopfes war von einer wallnussgrossen, höckerigen, ulcerirenden Geschwulst verdeckt, welche anscheinend von der Arygegend ausging, den linken Sinus pyriformis ausfüllte und den Kehlkopfraum beengte, so dass bei forcirter Respiration ein leichter Stridor entstand. Sie bewegte sich bei der Respiration etwas auf und nieder. Keine Drüsenschwellungen. Die Geschwulst wurde mittelst kalter Schlinge entfernt und man sah dann, dass die Insertionsstelle die äussere Seite der Aryknorpel und der aryepiglottischen Falte war; später wurden noch einige Reste entfernt. Nach kaum einem Monate war nichts Abnormes zu sehen.

S. berichtet demnächst über das spätere Schicksal zweier ähnlicher, früher mitgetheilter Fälle. Der eine (Sitzung vom 8. April 1899) befand sich zwei Jahre völlig wohl, kam aber am 25. Mai 1901 wieder und hatte eine haselnussgrosse Geschwulst in der rechten Arygegend. Er reiste trotz dringender Mahnungen wieder nach Hause und kam erst nach vier Monaten wieder mit einer so grossen Infiltration, dass man auch nicht durch eine totale Resection eine radicale Heilung erhoffen konnte. Im Frühjahr 1902 starb er. Der andere Patient (Sitzung vom 20. I. 1900) hat später kein Recidiv bekommen.

Alle drei Fälle sind, sowohl was die Insertion als den Bau betrifft, einander völlig ähnlich. Es waren zellenreiche, alveolare, gestielte Carcinome, die keine Drüsenmetastasen gegeben haben. Um mittelst der kalten Schlinge eine radicale Exstirpation zu bewerkstelligen, ist es nothwendig, dass man die Schlinge nicht durchschneiden, sondern sie nur die Geschwulst möglichst tief fassen lässt und dann durch zerrenden Zug die Geschwulst sammt der umgebenden Schleimhaut ausreisst. Gelingt dies nicht vollständig, so muss man später zum Galvanocauter greifen, um die letzten Reste zu zerstören. Ganz ähnliche polypoide Carcinome hat S. zu wiederholten Malen auch in der Nasenhöhle gesehen. Auch hier sind sie verhältnismässig gutartig, zeigen keine Neigung zur Metastasenbildung und lassen sich theils durch die Schlinge radical entfernen, theils verhindert man auf mehrere Jahre die Recidivbildung.

II. H. Schousboe: Ein Fall von epiduralem, perisinuösem Abscess.

Der Abscess hatte sich bei einem 15jährigen Knaben im Anschluss an eine chronische Mittelohreiterung mit Caries des Felsenbeines entwickelt. Einen Tag vorher hatten sich pyämische Erscheinungen eingestellt. Es wurde Radicaloperation mit Eröffnung der mittleren und hinteren Schädelgrube vorgenommen. Der Sinus war gesund. Nach $2^1/_2$ Monaten völlige Heilung.

III. H. Schousboe: Ein Fall von Tuberculom der Schleimhaut der knorpeligen Nasenscheidewand.

Das Leiden hatte sich während des letzten Jahres bei einer 26jährigen, sonst gesunden Frau entwickelt. Die Geschwulst war mandelgross und zeigte bei der microscopischen Untersuchung (Prosector Dr. P. N. Hansen) elementäre Tuberkel mit Riesenzellen und Tuberkelbacillen und ferner caseöse Veränderungen.

Digitized by Google

IV. V. Klein: Einseitige Taubheit. Otitis chronica non suppurat. sin. Simulatio.

Am 29. September 1902 war ein schwerer Kasten hinabgestürzt und hatte die Brust des Patienten, eines 39jährigen Arbeiters, getroffen. Zwei Stunden später verlor er das Bewusstsein, fiel zu Boden und schlug auf den Hinterkopf. Später wurde er schwerhörig, hatte aber keine Schwindelerscheinungen. Bei der Untersuchung am 12. October waren beide Trommelfelle etwas retrahirt und ihre Farbe grau. Die Functionsuntersuchung ergab bei dem rechten Ohre normale Verhältnisse. Der Patient konnte mit dem linken Ohre angeblich weder Conversationsstimme, noch Galtonpfeife, noch Stimmgabeln hören, auch nicht, wenn die letzteren auf den Processus mastoideus applicirt wurden. Es wurde vermuthet, dass der Patient simulirte, und wirklich wurde er durch verschiedene Versuche entlarvt. 1. Beim Sturger'schen Versuche ergab sich Folgendes: Patient hörte eine a'-Gabel rechts in 20 cm Abstand; wenn eine gleichgestimmte Gabel 10 cm vor das linke Ohr gehalten wurde, dagegen erst in 15 cm Abstand; etwas schwerhörig muss er demnach wohl sein, sonst hätte er die Gabel erst in 10 cm Abstand gehört; wenn aber das linke Ohr taub gewesen wäre, hätte er wie früher die Gabel in 20 cm Abstand gehört. 2. Moos' Versuch: Stimmgabel a' wurde auf den Scheitel applicirt und dann im rechten Ohre vernommen; beim festen Verschliessen des letzteren gab er an, den Ton schwächer zu hören. 3. Schwartze's Versuch: Wenn das rechte Ohr mit dem Finger verstopft wurde, konnte er hohe Stimme 15 cm vor dem linken Ohre nicht auffassen. 4. Voltolini's Versuch: Das rechte Ohr wurde mit einem perforirten Holzstöpsel verschlossen und Patient konnte dann Conversationsstimme nicht auffassen.

V. Jörgen Möller: Ueber die Behandlung der chronischen Tonsillitis. M. hebt zuerst hervor, dass man nicht ohne Weiteres — wie es meistens geschieht — die chronische Tonsillitis mit der Tonsillenhypertrophie identificiren darf. Die häufigste Behandlungsmethode bei den chronischen Tonsillenentzündungen ist die Tonsillotomie, aber in vielen Fällen ist diese unausführbar, wenn thatsächlich keine Hypertrophie vorhanden ist, in anderen ist sie unzulänglich, indem immer Lacunen genug zurückbleiben, um die chronische Entzündung zu unterhalten. Bei der chronischen Tonsillitis lacunaris erreicht man häufig eine gute Wirkung durch Ausräumung der Lacunen und Bepinselungen mit Adstringentien, oder wenn die Lacunen zu tief sind, durch Aufschlitzen. Dann giebt es aber eine Behandlungsmethode, welche bisher zu wenig beachtet worden ist, nämlich das Morcellement der Tonsillen und namentlich des oberen Pols derselben. Ueberhaupt ist der obere Pol in einer sehr grossen Zahl der Fälle der Hauptsitz des Leidens, so dass die Entfernung desselben die Heilung herbeiführt. Bei der Tonsillotomie fasst man aber nur den unteren grösseren Theil der Tonsille, während der stark gefurchte obere Pol zwischen den Gaumenbögen versteckt liegt. Dass der obere Pol die Haupteingangsstelle verschiedener Infectionen bildet, geht auch daraus hervor, dass die meisten peritonsillären Abscesse diesem Abschnitte entsprechend ihren Sitz haben. Bisweilen sieht man auch besondere kleine locale Hyperplasien, welche die Entzündung unterhalten und vielleicht das

Digitized by Google

Entstehen von Infectionen begünstigen, so namentlich auf der Vorderseite der Tonsille, in der Furche hinter der Plica triangularis, ferner auch in der Furche zwischen dieser Plica und der Zunge. Es wurden drei Fälle referirt, wo das Morcellement, theils des oberen Pols, theils solcher localen Hyperplasien recidivirende Peritonsillarabscesse zum Aufhören brachte; ferner ein Fall von chronischer Tonsillitis, welche wahrscheinlich die Infectionsquelle für eine bestehende Endocarditis bildete; ein Jahr hindurch bestanden fortwährend Schluckschmerzen und Beläge. Die mässig hypertrophischen Tonsillen, welche mit dem Tonsillotome nicht zu fassen gewesen wären, wurden durch Morcellement grösstentheils entfernt. Die Behandlung ist erst kürzlich abgeschlossen, so dass man über das Resultat nicht urtheilen kann. Das Morcellement lässt sich bequem mit dem Hartmann'schen Conchotome ausführen.

21. Sitzung vom 29. November 1902.

Vorsitzender: Prof. Dr. E. Schmiegelow.
Schriftführer: Dr. Jörgen Möller.

I. Grönbeck stellte einen 68jährigen Mann vor; derselbe hatte ein Epitheliom, welches einen Theil des Gaumensegels, den linken vorderen Gaumenbogen und die linke Seite der Zunge einnahm. Keine Drüsenschwellungen, nur bisweilen Schmerzen, bis ins linke Ohr ausstrahlend. G. meint, der Fall sei inoperabel.

Schmiegelow meinte, dass in Betracht des langsamen Verlaufes vielleicht doch eine Operation indicirt wäre, diese würde doch sehr eingreifend sein müssen.

Grönbeck meinte, man müsse sich wohl bedenken, ehe man eine Operation vorschlage.

Nachtrag: Ein Chirurg hat später den Fall untersucht und hält ihn auch für inoperabel.

II. Schmiegelow: Anchylosis artic. crico-arytaenoideae duplex.

Am 7. Juni 1902 wurde ein 44jähriger Mann in die oto-laryngologische Abtheilung des St. Joseph-Spitals aufgenommen. Er hatte mehrere Jahre hindurch Husten und Auswurf gehabt, besonders aber in den letzten Monaten. Im Alter von 24 Jahren eine Hämoptyse. Während der letzten neun Monate ist er immer mehr heiser geworden und ist jetzt völlig aphonisch und hat ausserdem Erstickungsanfälle. Stethoscopisch findet man Infiltration der rechten Lungenspitze und Cavernensymptome. Die Kehlkopfschleimhaut roth, von zähem, eitrigen Schleim bedeckt. In der Gegend des Proc. vocalis ein ziemlich grosses Geschwür. Die Stimmbänder verharren in der Intonationsstellung, werden bei der Inspiration noch ein bischen adducirt; Abduction findet nicht statt. Es wird Tracheotomia superior gemacht und später Quecksilber und Jodkali verabreicht. Nach und nach heilte das Geschwür und das linke Stimmband wurde ein bischen mobil, so dass die Respiration wieder durch den Kehlkopf vorgehen konnte. Jedoch sind jetzt wieder die Stimmbänder fast unbeweglich, ein Paar Millimeter von einander entfernt. Wegen des Lungenleidens und der früheren Hämoptyse war die Kehlkopfaffection vom Hausarzte für eine tuberculöse gehalten

Digitized by Google

worden. Indessen hatte der Patient früher Syphilis gehabt, und der trotz der ausgedehnten pulmonalen und laryngealen Veränderung afebrile Verlauf der Krankheit berechtigte zur Annahme, dass es sich um eine luetische Affection oder wenigstens um eine Mischinfection handele. Es zeigte sich denn auch, dass sowohl das Lungen- wie das Kehlkopfleiden durch die Quecksilber-Jodkali-Behandlung günstig beeinflusst wurden, und ferner wurden trotz wiederholten Untersuchungen keine Tuberkelbacillen gefunden. Es handelte sich demnach wohl um eine syphilitische Perichondritis, welche zur Ankyolse der beiden Cricoarytänoidalgelenke geführt hatte.

Die wahren, d. h. intracapsulären Ankylosen sind selten. S. hat früher nur drei Fälle gesehen; einmal war die Ursache eine pyämische Perichondritis (Sitzung vom 11. März 1899), einmal eine syphilitische Perichondritis (Sitzung vom 11. März 1899) und einmal eine nach Scharlach entstandene Perichondritis (doppelseitige, theilweise Ankylose, nicht früher mitgetheilt).

Kiaer fragt, ob man nicht auf eine gute Wirkung der Intubation hoffen konnte.

Schmiegelow hatte die Absicht, auch diese Behandlung zu versuchen.

III. Grönbeck: Ein Fall von diffuser, gummöser Infiltration im Kehlkopfe.

Eine 38jährige Frau ist seit vier Monaten heiser; keine Schmerzen oder Husten. Allgemeinbefinden schlecht: Abmagerung und Appetitlosigkeit. Leugnet Syphilis. Die linke Seite des Kehlkopfes ist der Sitz einer Infiltration, welche von dem oberen Rande des Taschenbandes bis zur unteren Grenze des Kehlkopfes und von der vorderen bis zur hinteren Commissur reicht, demnach die ganze linke Hälfte des Kehlkopfes einnimmt. Die Infiltration prominirt entsprechend dem Stimmbande am stärksten, erreicht hier die Mittellinie. Vom Stimmbande ist nur der mediale Rand des vorderen Drittels sichtbar; er steht unbeweglich in der Medianlinie. Der übrige Theil des Stimmbandes ist durch einen rothen, walzenförmigen, höckerigen, ca. 2—3 mm hohen Wulst verdeckt. Uebrigens ist die Infiltration von glatter, etwas gerötheter Schleimhaut bedeckt. Nirgends Geschwüre. Keine Drüsenschwellungen. Die Stethoscopie zeigt nichts Abnormes. Bei antisyphilitischer Behandlung schwindet nach und nach die ganze Infiltration und das Aussehen des Kehlkopfes wird völlig natürlich, während gleichzeitig auch das Allgemeinbefinden gut wird. Der Fall ist deswegen interessant, weil das Infiltrat so gross war und weil er so lange bestanden hatte, ohne dass Ulcerationen entstanden waren. Ferner ist der, das Stimmband deckende, höckerige Wulst gewiss ziemlich selten; Gr. fasst ihn als eine luetische Corditis vocalis sup. hypertroph. auf.

IV. Dr. V. Klein: Ein Fall von Rhinophonia aperta.

Patientin, 12 Jahre alt, war früher gesund gewesen; niemals adenoide Symptome. Keine vorausgehende Angina. Vor 14 Tagen eine Erkältung mit Husten, Schnupfen etc., gleichzeitig bekam die Stimme einen besonderen Klang, ganz anders als wenn sie sonst erkältet war; sie fing an zu näseln, die Luftpassage durch die Nase war aber gut. Die Sprache hatte keinen abgestumpften, „verstopften“ Klang, das Näseln

Digitized by Google

konnte deshalb nicht durch adenoide Vegetationen oder bedeutendere nasale Hypertrophien verursacht sein, wahrscheinlich aber durch einen mangelhaften Verschluss der Mundhöhle gegen den Nasenrachenraum. Rhinoscopisch wurde im hinteren Theile der Nase etwas schleimig-eitriges Secret gefunden. Das Gaumensegel wurde während des Mundathmens aufgezogen, hing aber während des Nasenathmens schlaff herunter. Durch Rhinoscopia posterior wurde die Schleimhaut des Gaumensegels verdickt gefunden, theilweise von schleimig-eitrigem Secrete bedeckt; keine Geschwüre. Die Choanen waren frei. Nach Entfernung des Secrets konnte wegen starker Reizbarkeit keine genauere Inspection vorgenommen werden. Das Leiden war wahrscheinlich eine Peritonsillitis pharyngea.

Schmiegelow meinte, ein acutes Leiden der Rachentonsille wäre die Ursache der Rhinophonie.

Kiaer meinte, ein Leiden der Cellulae könne auch als Ursache mitwirken.

Wiener laryngologische Gesellschaft.

Sitzung vom 5. März 1902.

Vorsitzender: Prof. O. Chiari.
Schriftführer: Reg.-Arzt Doc. Dr. Biehl.

1. Prof. Clar zeigt einen neuen Beleuchtungsapparat, der nach seinen Angaben von der Firma H. Reiner angefertigt wurde und sich für laryngoscopische Untersuchungen sehr gut eignet. Es ist ein Spiritus-Auer, der sein Licht durch einen belegfreien meridionalen Schlitz dem Stirnreflector zusendet. Clar spricht weiter über das physikalische Princip dieser Beleuchtungsart.

2. Dr. Hanszel stellt ein Mädchen von 17 Jahren mit vollständigem Fehlen des häutigen und knorpeligen Septum nasi vor, in welchem Falle klinisch für Tuberculose gar kein Anhaltspunkt sich findet, für Lues höchstens eine haselnussgrosse, harte Nuchaldrüse zu verwerthen ist. Eine Narbe in der Lendengegend zeigt — nach dem Befunde der dermatologischen Klinik — ein weder für Lupus, noch für Lues characteristisches Aussehen. Die antiluetische Behandlung jedoch war von Erfolg begleitet.

3. Dr. Hanszel führt eine 48jährige Frau aus Mähren vor, bei welcher Rhino-Laryngosclerom-Infiltrate im Verlaufe eines intercurrenten Erysipelas faciei fast vollständig, vorübergehend zur Involution kamen.

Der Fall ist in No. 7 dieser Monatsschrift 1902 ausführlich beschrieben.

4. Dr. Harmer spricht über die Beobachtungen, die er bei Anwendung des Adrenalin machte, und hebt die exquisit anämisirende Wirkung dieses Mittels in 1promill. Lösung hervor, das, auf die Schleimhaut gepinselt, sich bei verschiedenen endonasalen Operationen als sehr vortheilhaft erweist.

Digitized by Google

In der Discussion berichtet Doc. Dr. W. Roth über seine Erfahrungen mit genanntem Mittel, die dahin gehen, dass

1. Adrenalin schon in einer Lösung von 1 : 10000 anämisirend wirkt, welche Wirkung in stärkeren Lösungen intensiver ist,

2. Adrenalin allein nicht anästhesirend wirkt, dagegen

3. in Verbindung mit einer 5—10proc. Cocainlösung vollständige Anästhesie eintritt, dass ferner

4. obwohl Roth nach Anwendung eines Adrenalinsprays 1 : 10000 bei endonasalen Operationen keine Nachblutung beobachtete, bei ambulanten Kranken eine Tamponade doch zu empfehlen ist.

5. Bei Nachblutungen genügt ein Spray von Adrenalin 1 : 10000, um die Blutung sofort zum Stillstande zu bringen.

6. Auch bei Spontanblutungen erweist sich das Mittel als zweckmässig, zumal man dann die Quelle der Blutung bequem aufsuchen kann.

7. Adrenalin ist auch bei Rhinitis acuta und vasomotoria zu empfehlen.

8. Infolge der durch Adrenalin hervorgerufenen Abschwellung des Schwellgewebes wird die Untersuchung der Nasenhöhle erleichtert. Bisher erwies sich das Mittel als ungiftig.

9. Ueber die Wirkung des Adrenalin im Pharynx und Larynx wird Roth später berichten.

Dr. Harmer constatirt bezüglich der Nachblutung, dass die von ihm beobachteten Fälle ambulante Patienten betrafen, die stets tamponirt wurden. Bei Entfernung des Tampons habe es weniger geblutet, als es bei Cocainanwendung gewöhnlich der Fall ist. Doch kann das Adrenalin vor Nachblutungen nicht schützen.

Sitzung vom 9. April 1902.

Vorsitzender: Prof. O. Chiari.
Schriftführer: Dr. Hanszel.

1. Dr. Menzel stellt aus dem Ambulatorium des Doc. Dr. Hajek einen 26jährigen Patienten mit linksseitiger Recurrenslähmung vor, die nach dem Symptomencomplex durch eine schwielige Mediastinitis möglicher Weise bedingt sein könne. Nach Begründung der Diagnose Mediastinitis constatirt Menzel, dass seit einigen Stunden nur noch eine Parese des linken Stimmbandes besteht, so dass der causale Zusammenhang zwischen beiden Affectionen unwahrscheinlich wird.

Discussion.

Während Prof. Chiari die Diagnose Mediastinitis noch nicht sichergestellt glaubt, hält Hajek dieselbe über jeden Zweifel begründet, dagegen sei nach dem Rückgange der Lähmungserscheinungen in der Mediastinitis nicht die Ursache für die Stimmbandaffection zu suchen.

2. Dr. Hanszel führt aus der Klinik ein dreijähriges Kind mit Rundzellensarcom des Rachens vor, welche Erkrankung anfangs im Bilde einer Angina phlegmonosa verlief und wobei der Tumor durch eine Strepto- und Staphylokkeninfection vorübergehend vollständig sich involvirte. (Der Fall ist in No. 7 dieser Monatsschrift 1902 publicirt.)

Discussion.

Doc. Dr. Hajek sah ähnliche Fälle und giebt zu bedenken, dass Erweichung und Fluctuation in einem Sarcom auch ohne secundäre

Digitized by Google

Infection statthaben kann. Differentialdiagnostisch sei das Fehlen von Ankylostoma, sowie die längere Dauer, bis es zur Fluctuation kommt, für die Annahme eines Neoplasmas zu verwerthen.

Reg.-Arzt Doc. Dr. Biehl berichtet ebenfalls über einen in gleicher Weise erkrankten fünfjährigen Knaben.

3. Dr. Hanszel stellt eine 44jährige Patientin mit Rhinosclerom vor, da in diesem Falle mehrere von dem gewöhnlichen Bilde dieser Erkrankung abweichende Veränderungen bestehen; so ist von den drei haselnussgrossen Knoten an der Nase der mittlere teigig weich, die Haut darüber geröthet, was schon mehrere Jahre der Fall sein soll, ferner ist die Geschwürsbildung und die kleinhöckerige Beschaffenheit der Infiltrate der Oberlippe und des Gaumens, sowie die schon Jahre lang bestehende Stenosirung des Isthmus pharyngis auf Bleistiftstärke bemerkenswerth.

4. Dr. Hanszel berichtet über den in der letzten Sitzung vorgestellten Fall von Defect des knorpeligen und häutigen Septums, dass die histologische Untersuchung kleiner Granulationen vom Nasenboden die Diagnose Tuberculose ergab, dass somit der Erfolg der antiluetischen Behandlung ein trügerischer war. Die günstige Beeinflussung solch' chronisch verlaufender Formen von Tuberculose durch antiluetische Curen wurde schon wiederholt betont, und glaubt H. in diesem Falle dem Emplastrum cinereum den Erfolg zuschreiben zu sollen. (Demonstration der von Dr. Henning verfertigten Moulage dieses Falles.)

5. Dr. Hanszel demonstrirt einige positive Choanalabdrücke aus Gips, an denen man genau die Grössenverhältnisse der Choanen messen kann. Die Bilder stellen normal grosse Choanen, ungleich grosse Choanen ohne pathologischen Befund und solche durch Sclerom verengte dar.

6. Dr. Weil berichtet über seine Erfahrungen mit Adrenalin. Die zehnfache Verdünnung des käuflichen (1 : 1000) Präparates wirkt etwa wie eine 2proc. Cocainlösung gefässcontrahirend, das unverdünnte Präparat wie eine 20proc. Cocainlösung. Die anästhesirende Wirkung ist gering. Weil betont besonders eine günstige Wirkung des Adrenalin bei asthmatischen Anfällen nasalen Ursprungs und fordert zur Nachprüfung nach dieser Richtung hin auf.

7. Dr. Victor Pick demonstrirt ein neues Nasenspeculum, dessen nasale Branchen dem Fränkel'schen Speculum ähnlich, dessen Handgriffe scheerenartig sind, wobei durch Nähern der Griffe die nasalen Enden auseinander weichen, während eine zwischen den Griffen befindliche Feder selbstthätig den Schluss bewirkt. Durch eine Spange können die Griffe in jeder Stellung fixirt werden, wodurch das Speculum bequem geöffnet erhalten werden kann. Das Instrument ist bei H. Reiner, Wien I, Franzensring, vorräthig.

8. Reg.-Arzt Dr. Johann Fein: Ueber die Operation der adenoiden Wucherungen.

Fein sucht zunächst die Unzulänglichkeit der gegenwärtig in Gebrauch stehenden Curetten nachzuweisen, die hauptsächlich darin begründet sei, dass für die Bewegungen des Schaftes, der als langer Hebelarm wirkt, zwischen den Zahnreihen kein genügend grosser Spiel-

Digitized by Google

raum vorhanden ist, um den Bewegungsraum des kleinen Hebelarmes, welcher das Messer trägt, vollkommen auszufüllen. Auf Grund der Ergebnisse von Messungen an Lebenden und Leichenschädeln hat nun Fein die Curetten dahin modificirt, dass er den Schaft im Drehpunkt senkrecht zur Seite und dann wieder ausserhalb der Zahnreihe sagittal abgebogen, so dass eine bajonnettförmige Krümmung resultirt und nur die frontal liegende Drehachse zwischen den Zahnreihen liegt. Ausserdem ist der Griff der Curette seitlich abgebogen. (Die ausführliche Publication erfolgte in Fränkel's Archiv für Laryngologie.)

An der Discussion beteiligten sich

Docent Dr. Réthi, der bei Anwendung der Curetten die Hauptsache nicht in der Hebelbewegung, sondern in der schabenden Bewegung sieht und deshalb meint, dass der vermuthliche Vortheil des neuen Instrumentes demnach entfällt.

Docent Dr. Roth bezweifelt die Wichtigkeit des imaginären Drehpunktes und glaubt, dass man bei der Schabebewegung mit dem neuen Instrumente infolge der seitlichen Abbiegung des Griffes nur nach grösserer Uebung die ganze Schneide des Messers wird ausnutzen können.

Dr. Weil hält die Darlegungen Fein's über den Drehpunkt des Instrumentes während der Operation für gänzlich unrichtig, derselbe liege jeden Moment anderswo.

Dr. Heindl betont, dass Fein in irriger Anschauung in den gebräuchlichen Ringmessern zweiarmige Hebel sieht, dies sind sicher nur einarmige Hebel; der Drehpunkt liegt an der hinteren Rachenwand, wo Kraft und Last wirken. Das neue Instrument ist ein zweiarmiger Hebel mit dem Hypomochlion lateralwärts am Unterkiefer und muss daher in die entgegengesetzte Richtung abweichen.

Doc. Dr. Hajek kann es nicht billigen, wenn Fein sein Instrument als ein für alle Fälle passendes hinstellen will.

Prof. Chiari meint, dass der Mund bei Anwendung des demonstrirten Instrumentes nicht weniger geöffnet werden muss als bei anderen Instrumenten.

Reg.-Arzt Dr. Fein antwortet im Schlussworte auf die verschiedenen Einwendungen, wobei er nochmals seinen Standpunkt präcisirt.

Sitzung vom 7. Mai 1902.

Vorsitzender: Prof. O. Chiari.
Schriftführer: Reg.-Arzt Dr. Fein.

1. Dr. Harmer berichtet über einen Fall von Fremdkörper im Oesophagus. Ein grosses Fleischstück wurde durch eine Strictur in 27 cm Tiefe in der Speiseröhre festgehalten, auf ösophagoscopischem Wege grösstentheils entfernt, worauf der Rest durch die stenosirte Stelle spontan in den Magen glitt.

(Prof. Chiari demonstrirt an dem Patienten die Oesophagoscopie.)

2. Dr. Harmer stellt ein 14jähriges Mädchen mit Trachealstenose vor. Als Kind wegen Diphtherie tracheotomirt, nach 14 Tagen decanulirt, war Patientin bis vor drei Monaten beschwerdefrei. Seit dieser Zeit zunehmende Athembeschwerden. Nach Prof. Chiari's Beobachtungen wachse die Trachea an jener Stelle, wo einmal ein Defect war, nicht in

Digitized by Google

gleichem Maasse, wie an anderen Stellen, so dass sich in späterem Alter dort Stenose einstelle. In diesem Falle war an der Stenosirung auch ein Strumaknoten betheiligt. Nach Thyreoidinverabfolgung war sowohl subjectiv als objectiv Besserung zu verzeichnen.

3. Reg.-Arzt Dr. Fein stellt einen 46jährigen Patienten mit Papillom des Kehlkopfes vor und bespricht an der Hand des Falles die Differential-Diagnose zwischen Carcinom und Papillom.

4. Dr. Hanszel stellt einen 64jährigen Mann mit beginnendem malignen Tumor des Larynx vor, dessen Beschwerden erst seit fünf Wochen bestehen und der am Morgen des Tages der Demonstration in die Ambulanz der Klinik kam. H. begründet seine Diagnose.

Sitzung vom 4. Juni 1902.

Vorsitzender: Prof. O. Chiari.
Schriftführer: Reg.-Arzt Doc. Dr. Biehl.

1. Regimentsarzt Dr. Fein stellt eine 65jährige Frau mit einer angeborenen Membran im hinteren Antheil der Stimmbänder vor. (Sitzungsbericht der k. k. Gesellschaft der Aerzte. Wiener klin. Wochenschr. 1902, No. 23.)

Discussion.

Docent Dr. Réthi lässt nach vorgenommener laryngoscopischer Untersuchung des Falles das an der hinteren Kehlkopfwand befindliche Gebilde nicht als Membran, keinesfalls als schwimmhautartige Membran gelten, sondern es sei ein walzenförmiges Gebilde, das breit aufsitzt und einen dicken Rand aufweist.

Dr. Harmer demonstrirt ein Präparat aus der klinischen Sammlung, welches bei einer Section zufällig gefunden wurde und eine ausgesprochene Membran an der Hinterwand des Larynx zeigt. In Bezug auf den von Dr. Fein demonstrirten Fall ist auch er nicht überzeugt, dass es sich um eine wirkliche Membran handle.

Regimentsarzt Dr. Fein glaubt, dass daran wohl nicht zu zweifeln sei, dass es sich um eine Membran handle; der Ausdruck „schwimmhautartig" sei vielleicht nicht glücklich gewählt.

2. Doc. Dr. Biehl stellt

a) zwei nach Luc-Caldwell operirte und geheilte Fälle von chronischer Eiterung der Kieferhöhle, und

b) einen seit sechs Monaten vollständig aphonischen Infanteristen vor, bei dem alle Versuche, diese Aphonie zu beseitigen, erfolglos blieben. Der Verdacht der Simulation ist nicht gerechtfertigt.

Discussion.

Doc. Dr. Réthi hält den letztvorgestellten Fall für eine hysterische Aphonie und empfiehlt noch die Hypnose zu versuchen.

3. Dr. Harmer bespricht einen Fall von linksseitiger Zungen-, Gaumen-, Stimmband-, Schlund- und Nackenmuskellähmung, Parese des Facialis und Atrophie der Mm. supra- und infraspinatus.

Der 37jährige Patient acquirirte vor 10 Jahren Lues. Vor einem halben Jahre trat schmerzhafte Drüsenschwellung in der Retroauriculargegend beiderseitig auf.

Digitized by Google

Seit einigen Wochen zunehmende Schmerzen in der linken Zungenseite; seit acht Wochen Heiserkeit. Seit vier Wochen zunehmende Schluckbeschwerden.

Der objective Befund: Unter dem oberen Ansatze des rechten Kopfnickers ein bewegliches Drüsenpacket; links unter dem Warzenfortsatze ein fest aufsitzender Drüsentumor. Ferner die im Titel bezeichneten Veränderungen.

Die elektrische Prüfung der betheiligten Muskeln ergiebt nur in der linken Zungenhälfte deutliche Entartungsreaction. Da für eine intracranielle oder medulläre Erkrankung jeglicher Anhaltspunkt fehlt, so muss das Bild als das einer peripheren Zungen-, Gaumen-, Kehlkopf- uud Nackenmuskellähmung gedeutet werden.

Sitzung vom 5. November 1902.

Vorsitzender: Prof. O. Chiari.
Schriftführer: Dr. Hanszel.

1. Dr. Harmer: Ein Fall von Fibrom des Nasenrachenraumes.

In letzter Zeit wurden an der Klinik vier Fälle von Fibrom des Nasenrachens durch Spaltung der Nase (nach Langenbeck) operirt; während drei Fälle vermuthlich (da sich die Patienten nicht mehr einstellten) recidivfrei blieben, war dies im vierten nicht der Fall, und glaubt Harmer die Ursache darin zu sehen, dass nicht der ganze Tumor entfernt wurde (geringe Zugänglichkeit, profuse Blutung); der zurückgelassene Rest erreichte bald wieder die Grösse des Tumors vor der Operation.

Discussion.

Dr. Weil erwähnt zwei solcher Fälle, die er durch Elektrolyse geheilt hat.

Dr. Harmer: Bei einem noch an der Klinik befindlichen Patienten haben wir die Elektrolyse durch mehrere Monate angewandt, ohne dass der Tumor kleiner wurde. Derselbe blieb unter genannter Behandlung stationär.

2. Dr. Harmer: Ein Fall von Verletzung des weichen Gaumens durch Eindringen eines scharfkantigen Bruchstückes eines Besenschaftes. Interessant ist die Art des Zustandekommens der Verletzung, wobei es nicht zur Perforation kam.

3. Dr. Hanszel demonstrirt einen Fall von tertiärer Lues in Nase, Rachen, Kehlkopf und Luftröhre, wobei erwähnenswerth ist:

a) das rasche Entstehen und Vergehen gummöser Infiltrate;

b) der überraschend günstige Einfluss von Wasserstoffsuperoxyd auf die Reinigung der Geschwüre und den pestilenten Fötor, der sonst allen gebräuchlichen Mitteln trotzte;

c) dass die luetischen Geschwüre erst dann heilten, als an Stelle jeglicher specifischer Behandlung ausgiebige Ernährung trat.

4. Dr. Hanszel stellt einen zweiten Fall von tertiärer Lues im Rachen vor, bei dem ebenfalls erst nach Aussetzen der antiluetischen Behandlung bei besserer Ernährung Heilung der Geschwüre zu verzeichnen war. In diesem Falle bewährte sich das Orthoform als Localanästheticum bestens.

Digitized by Google

5. Dr. Hanszel stellt weiter zwei Fälle von Sclerom vor. Während in dem einen die rothen, granulären, sehr weichen Infiltrate in der Nase bemerkenswerth waren, bietet der zweite Fall mehr des Interessanten.

Bei der 23jährigen Patientin aus Nordungarn ist der linke Nasenboden etwas höher als der rechte; weiter finden sich beiderseitig, vorzugsweise von der unteren Muschel ausgehend, weiche, rothe, granuläre Zapfen; die Choanen frei; zwischen der deviirten Nasenscheidewand und der linken mittleren Muschel im hinteren Drittel der Nase eine Verwachsung. Die Uvula ist durch zwei von ihrer Spitze symmetrisch zum freien Rande der Gaumenbögen ziehende, sehr dünne Stränge retrahirt. Am ganzen Körper sonst nirgends irgend ein nach einer Richtung verwerthbares Symptom. Besonders mit Rücksicht auf die Art der Uvularetraction glaubt Hanszel die Diagnose Sclerom stellen zu müssen.

6. Dr. Menzel demonstrirt aus dem Ambulatorium des Docenten Dr. Hajek einen Fall von Lymphangioma cavernosum des Larynx, welcher klinisch diagnosticirt wurde. An dem microscopischen Präparate konnte man sehen, dass der Tumor sich in der That aus zahlreichen, mit Endothel ausgekleideten Hohlräumen zusammensetzt, welche durch Bindegewebssepta von einander getrennt werden. An der Abtragungsstelle sieht man jetzt einen excessiv erweiterten Lymphraum, was bei cavernösen Lymphangiomen nicht selten vorkommt.

Discussion.

Doc. Dr. Roth macht auf die grosse Tendenz dieser Tumoren zur Recidive aufmerksam und möchte deshalb nicht so bald von Heilung sprechen.

Reg.-Arzt Dr. Fein sah in seinem s. Z. operirten Falle bisher keine Recidive.

Prof. Chiari rät zur Vorsicht bei der Diagnose Lymphangiom, weil in jeder circumscripten Hypertrophie des Stimmbandes ein oder der andere ausgedehnte Lymphraum vorkommt.

7. Dr. Heindl stellt einen nach Luc-Hajek operirten und geheilten Fall von chronischer Kieferhöhleneiterung vor.

Discussion.

Doc. Dr. Hajek und Dr. Hanszel beobachteten im Gefolge genannter Operation häufig Sensibilitätslähmungen im Gebiete des II. Trigeminus, die meist nach Wochen, in einem Falle (Hanszel) aber erst nach mehreren Monaten geschwunden ist.

8. Dr. Siegfried Spiegel: Demonstration eines selbstwirkenden Kehlkopfpulverbläsers, bei welchem anstatt des Gummiballons eine Spiralfeder enthaltende Metallhülse angebracht ist. Ein weiterer Vorzug sei die gründliche Reinigung durch Auskochen.

Discussion.

Dr. Weil betont den Vorzug des Instrumentes, dass es sich beim Losdrücken nicht im Geringsten verschiebt.

9. Prof. Chiari demonstrirt histologische Präparate von einer leistenartigen Verdickung des unteren Randes beider Choanen eines Mannes, als der ausschliesslichen Localisation eines Rhinoscleromprocesses.

Digitized by Google

10. Prof. Chiari demonstrirt einen Cystenpolyp aus dem Nasenrachenraum einer 40jährigen Frau, der von vorne durch die Nase mit der kalten Schlinge entfernt wurde, wobei beiläufig 5 ccm klarer Flüssigkeit aus der Nase abflossen. Die Flüssigkeit gerann an der Luft und schied einen Fibrinkuchen ab.

Schnitte durch die Cystenwand zeigen kein Epithel, sondern hier und da platte Bindegewebsstellen als Ersatz. Aussen war der Polyp mit Flimmerepithel bekleidet. Eine grosse Cyste aus einem anderen Polypen zeigt deutliches cubisches Epithel, kleinere Cysten sind noch mit Flimmerepithel ausgekleidet, ferner sieht man einen mit gekörnter Masse gefüllten Hohlraum ohne eigentliche Cystenwand und ohne Epithel.

In einem dritten Polypen fand sich wieder eine Cyste ohne Epithelbekleidung.

Die Cysten in Nasenpolypen gehen meist von ausgeweiteten Bindegewebsmaschenräumen aus und sind mit einer serösen, manchmal spontan gerinnenden Flüssigkeit gefüllt.

Seltener verdanken sie ihre Entstehung ausgeweiteten Drüsengängen.

An der Discussion betheiligten sich Hajek und Weil. Ersterer glaubt, dass manche Gewebscysten sich nach Durchsuchung vieler microscopischer Schnitte als Drüsencysten darstellen dürften und fand auch in weichen, sehr ödematösen Polypen des öfteren Drüsen. Weil verweist auf die Wichtigkeit der Untersuchung in Serienschnitten.

Prof. Chiari fand in ödematösen Schleimpolypen selten Drüsen.

Sitzung vom 3. December 1902.

Vorsitzender: Prof. O. Chiari.
Schriftführer: Reg.-Arzt Joh. Fein.

1. Dr. Harmer stellt einen 15jährigen Patienten vor, bei welchem vor sieben Monaten ein Angiofibrom der Nase von aussen operativ entfernt wurde. Bis jetzt recidivfrei.

2. Dr. E. Glas a. G. stellt eine 63jährige Frau vor, bei welcher im Anschluss an eine Keilbeinhöhlenoperation eine 24stündige Rhinorrhoea cerebrospinalis auftrat. Unmittelbar nach der Excochleation der mit Polypen erfüllten, eiternden Keilbeinhöhle begann anfangs tropfenweise, später reichlich fliessend (trotz Tamponade) eine wasserhelle Flüssigkeit abzufliessen, deren Menge bei Beugung des Kopfes nach vorwärts zunahm.

Die chemische Untersuchung bestätigte die Diagnose eines Ausflusses von Liquor cerebrospinalis.

Vortr. bespricht die verschiedenen Möglichkeiten des Zustandekommens dieser Art Rhinorrhoe und giebt schliesslich die Resultate bekannt, die mit der Anästhesinbehandlung bei Nebenhöhlen-Erkrankungen an der Klinik erzielt wurden. In zwei Fällen war der Erfolg ein sehr guter, in drei Fällen trat keine Besserung auf.

Discussion.

Doc. Dr. Réthi führt die Rhinorrhoe auf Eröffnung der Lymphräume in der Nasenschleimhaut durch die Operation zurück.

Doc. Dr. Grossmann glaubt die Ursache für den Abfluss der Cerebrospinalflüssigkeit in den durch Eröffnung der Lymphwege plötzlich

Digitized by Google

geänderten statischen Verhältnissen in dem intracraniellen Lymphstrome suchen zu sollen, wozu möglicherweise noch anderweitige, den Ausfluss nach aussen begünstigende anatomische Bedingungen in Frage kommen können.

3. Dr. Hanszel berichtet

a. über den in der letzten Sitzung mit Scleromverdacht vorgestellten Fall (Retraction der Uvula, Synchenie zwischen Septum und mittlerer Muschel etc.), dass die klinische Diagnose culturell bestätigt wurde;

b. stellt H. eine Patientin vor, bei welcher eine Kiefercyste bestand. Die hintere Wand wurde bei der Operation sofort perforirt und mit reichlichen, schwammigen Massen entfernt, so dass man jetzt die Kieferhöhle von der Fossa canina aus breit eröffnet vor sich hat. Interessant ist nun der Verschluss des Ostium maxillare, der wahrscheinlich auf entzündlicher Basis zu Stande kam, trotzdem die hintere Wand der Cyste noch weit vor dem Ostium maxillare sich befand; die Kieferhöhlenschleimhaut selbst zeigt makroskopisch keine Veränderungen.

Zu diesem Falle sprechen

Prof. Chiari, der die Seltenheit des durch entzündliche Processe hervorgerufenen Verschlusses des Ostium betont,

Doc. Dr. Réthi, Doc. Dr. Roth und Dr. Weil, die Alle für die Annahme eines secundären Verschlusses des Ostium sich aussprechen.

II. Referate.

a) Otologische:

Ein geheilter Fall von otitischer Sinus- und Jugularisthrombose mit metastatischem Lungenabscess. Von Dr. Ferdinand Alt. (Wiener med. Presse 1902, No. 24.)

14 Tage nach einer unter Jugularisunterbindung ausgeführten Operation einer ausgedehnten Sinusthrombose wurde ein kleinapfelgrosser metastatischer Abscess im rechten Unterlappen der Lunge operativ entleert. Nach $4^1/_2$ Wochen vollständige Heilung. Dr. A. Sonntag.

Ueber die Sprache der Schwerhörigen und Ertaubten. Von Dr. H. Gutzmann. (Deutsche med. Wochenschr. 1902, No. 18 u 19)

G. wendet sich energisch gegen die Scheu einiger Ohrenärzte vor Ableseübungen. Die Annahme, dass der Hörrest, der bei Schwerhörigen etwa noch vorhanden ist, darunter leidet, ist durch nichts zu rechtfertigen. Das erreichbare Resultat ist abhängig von der individuellen Anlage der Patienten. Je vollständiger die Taubheit ist, desto günstiger kann man die Prognose für die Erlernung der Kunst des Ablesens stellen. Empfehlenswerth ist die fortwährende Benutzung eines Handspiegels zum Vergleiche der Sprachlautstellungen, zur Verbesserung der Zungenlage, zur Controle der Kieferbewegungen und

Digitized by Google

der einzelnen Gesichtsstellungen. Den grösseren Raum beansprucht die Uebung der Gefühlssinne, welche am besten die Controle der eigenen Sprache und die Verbesserung der Sprachmängel erzielt. Die eine Hand des Patienten wird leicht an die Incisura thyreoidea gelegt, die andere fühlt am Kehlkopfe des Spracharztes. Vocalstellungen werden vor dem Spiegel mit Zuhilfenahme eines Zungendepressors, der die fehlerhafte Mitbewegung der Zunge corrigirt, eingeübt.

Dr. A. Sonntag.

---

1. **Untersuchungen über den menschlichen Steigbügel mit Berücksichtigung der Rassenunterschiede.** Von J. Kikuchi aus Japan. (Aus dem Laborator. d. Ohren- u. Kehlkopfklinik in Rostock. Zeitschr. f. Ohrenheilk., XLI, 4.)

2 **Das Gewicht der menschlichen Gehörknöchelchen mit Berücksichtigung der verschiedenen Rassen** (Desgl.)

Während die Steigbügel in ihrer allgemeinen Form nur selten Abweichungen von einander zeigen, giebt es nach den Untersuchungen K.'s, die er an 244 Steigbügeln anzustellen in der Lage war, kaum einen Knochen, welcher in seinen Einzelheiten so mannigfaltige Variationen aufzuweisen hat. Bezüglich des Gewichtes der Gehörknöchelchen ergeben sich kleine Verschiedenheiten zwischen beiden Geschlechtern und besonders zwischen den verschiedenen Rassen; die Einzelheiten sind im Originale nachzulesen.

Keller.

Adenoide Vegetationen und Taubstummheit. Von Dr. Zwillinger. (Ges. d. ung. Ohren- u. Kehlkopfärzte, Sitzung vom 28. Nov. 1901.)

Zw. untersuchte 67 taubstumme Kinder digital und fand bei 56,72 pCt. adenoide Vegetationen. Mit Bezug auf den causalen Nexus deutet Verf. darauf hin, dass in den Spalten der Adenoiden Microorganismen in grosser Menge vorhanden seien und leicht in das Mittelohr verschleppt werden können, und dass ein mechanischer Verschluss der Tubenmündungen vorhanden sein könne. Wenn auch die adenoiden Vegetationen in der Aetiologie der Taubstummheit nicht überschätzt werden dürfen, soll doch die Adenotomie in jedem einzelnen Falle vorgenommen werden.

Dr. A. Sonntag.

Entwurf zu einer Statistik der körperlichen und geistigen Entwickelung Taubstummer in Oesterreich während der ersten Lebensjahre. Von Prof. A. Kreidl u. Dr. G. Alexander. (Wiener klin. Wochenschr. 1902, No. 16.)

Plan zur statistischen Untersuchung der Entwicklung des Seelenlebens der Taubstummen im ersten Kindesalter und des Studiums der Entwickelung ihrer körperlichen und geistigen Fähigkeiten während der ersten Lebensjahre. Ein Fragebogen in acht Sprachen ist angefügt, um von Seite der nächsten Umgebung des Kindes, eventuell unter Beihilfe und Beaufsichtigung der competenten Factoren (Taubstummenanstalten, Landesbehörden, Schulen) beantwortet zu werden.

Dr. A. Sonntag.

Digitized by Google

b) Rhinologische:

Beitrag zur Lehre von den Epitheliomen der Nasenschleimhaut. Von Dr. S. Citelli u Dr. U. Calamida in Turin. (Arch. f. Laryngol. etc. 1902, Bd. XIII, pag. 273.)

Mittheilung von 8 Fällen von Nasentumoren, 52—74 Jahre alte Personen (5 Männer, 3 Frauen) betreffend, deren microscopische Untersuchung das Vorhandensein folgender Formen ergab: Ein papilläres Adenom mit beginnender carcinomatöser Umwandlung, ein Adenocarcinom, fünf papilläre Formen, von welchen in der ersten der Uebergang in Carcinom kaum angedeutet, in der zweiten und dritten ein vollständiger war; in der vierten und fünften fanden sich noch die Kennzeichen des primären Papilloms, obwohl auch sie schon als Carcinom angesehen werden mussten. Ausserdem wurde noch ein Carcinom beobachtet, das aus Plattenepithelzellen bestand, mit partieller Verhornung. Die ersten zwei Tumoren gingen von den Drüsen der Nasenschleimhaut, die anderen sechs vom Oberflächenepithel aus. Somit waren vertreten: das gemischte Carcinom (vorherrschend Plattenepithel bei noch vorhandenen Spuren des normalen cylindrischen Epithels); ferner das reine Cylinderzellencarcinom und endlich das Carcinom, welches blos aus Plattenepithelzellen besteht. Beschorner.

Zwei Fälle von Rhinitis fibrinosa. Von Dr. Möller. (Mittheilung aus der oto-laryngolog. Klinik zu Kopenhagen. Zeitschr. f. Ohrenheilk., XLI, 4.)

Die Fälle betreffen zwei fünfjährige Kinder, bei welchen die bacteriologische Untersuchung der Nasenschleimhautmembranen einmal virulente Diphtheriebacillen, das andere Mal den Fränkel'schen Pneumococcus ergab. Das klinische Bild war in beiden Fällen dasselbe; die Affection hatte den gewohnten gutartigen Verlauf. Keller.

Subcutane Vaselininjectionen zur Verbesserung der Nasenform. Von Dr. A. Baurowicz in Krakau. (Arch. f. Laryngol. etc. 1902, Bd. XIII, pag. 289.)

B. injicirte nach dem Vorgange von Gersuny (zur Verbesserung von Gaumendeformitäten) und von Stein, Jaboulay, Alt und Frey (zur Correction von Nasendefecten) bei einem 18jährigen Mädchen mit ungewöhnlich hässlicher Sattelnase 1 g Vaseline in zwei Sitzungen. Wenn auch der Erfolg in diesem sehr ungünstigen Falle in kosmetischer Beziehung ein nur mässig befriedigender war, so empfiehlt B. doch in Fällen typischer Sattelnase die Methode zur Anwendung zu bringen, eventuell, wie in neuerer Zeit von Eckstein, Broeckaert u. A. empfohlen, mit Injection von Paraffinum solidum anstatt der Vaseline.
Beschorner.

Ueber angeborenen knöchernen Choanalverschluss. Von Dr. E. Wolff in Frankfurt a. M. (Arch. f. Laryngol. etc. 1902, Bd. XIII, pag. 293.)

Bei einer 53jährigen Patientin, die seit Jahren an mässigem Kopfschmerz und einem völligen Verstopftsein der linken Nasenhälfte litt, ergab die rhinoscopische Untersuchung einen vollständigen knöchernen

Digitized by Google

Choanalverschlüss linkerseits; rechts fand sich auch eine frontal gestellte knöcherne Wand, doch hatte dieselbe eine ovale Oeffnung von 1 cm Durchmesser, durch die freie Athmung vor sich ging. Es war Gaumenhochstand und Leptoprosopie vorhanden. W. durchbohrte die linke Wand mittelst Trephine und erweiterte die Oeffnung mittelst Hartmann'scher Zange, so dass Patientin eine vollständig freie Nasenathmung erhielt. Der Fall, der als angeborene Choanalatresie aufzufassen ist, bietet um so mehr eine Stütze für die Ansicht Siebenmann's, dass der Hochstand des Gaumens nur als Symptom der Leptoprosopie aufzufassen ist, als hier die Nasenverstopfung nur einseitig und die Mundathmung nur ganz wenig ausgeprägt war; überdies ist er interessant durch die bestehende, allerdings nur gering ausgesprochene Hyperplasie der linken Gesichtshälfte, durch die auffallend weite Nasenhöhle bei dem äusserlich besonders schmalen Nasengerüst und durch die absolute Intactheit des Gehörs. Beschorner.

---

c) Pharyngo-laryngologische:

Laryngo-Tracheotomien 1858—1902. Von Prof. Dr. Emerich v. Navratil. (Budapest. Verlag Eggenberger.)

Nur sehr Wenige werden sich damit rühmen können, 49 Jahre Privatpraxis und 36 Jahre Spitalpraxis aufzuweisen und dabei geistig und körperlich frisch weiter zu wirken. Jedoch werden Diejenigen, die dies noch späterhin erleben und die ebenso grosses Material haben, nicht mit 1001 Laryngo-Tracheotomien sich brüsten können, denn Verf. macht ja selbst auf den Umstand aufmerksam, dass jetzt die Fälle nicht mehr in so vernachlässigtem Stadium zu uns gelangen; die Untersuchung und rationelle Behandlung des Kehlkopfes wird allgemein, und es entfallen auch seit der Serumtherapie und Intubation die früher zahlreichen Tracheotomien bei Diphtheritis. Verf. bespricht kurz die Operirten bei acuten Fällen, Diphtherie, Lues, Tuberculose, Geschwülste und Struma und Carcinom. Bei 1001 Operirten wurde Laryngo-Tracheotomie 449 Mal, tiefe Tracheotomie 475 Mal, Spaltung 77 Mal gemacht.

Seit 1885 wird nur die tiefe Tracheotomie gemacht. Verf. war einer der Ersten, die darauf aufmerksam machten, dass nur die tiefe Tracheotomie gemacht werden soll, denn nur durch diese kann der Kehlkopf in Ruhe kommen und nur bei dieser hat das Decanulement keine Schwierigkeiten. Verf. beschreibt ferner sein Verfahren bei Tracheotomie, Fissur etc., welches von anderen Methoden etwas abweicht, aber sehr viele practische Winke enthält, die versucht werden müssen. Zum Schlusse werden alle möglichen Indicationen angeführt.

Beim Carcinom erwähnt Verf., dass von denen, bei welchen Resection gemacht wurde, das Recidiv nach $1^1/_2$—3 Jahren sich zeigte; über drei Jahre lebte keiner; allerdings starben diejenigen, bei denen nur Tracheotomie gemacht wurde, im Durchschnitte viel früher, ein 76jähriger Mann, als Unicum erwähnt, nach der Tracheotomie nach 2 Jahren und 49 Tagen. Diese Resultate sind aber nicht auf Kosten der Operation

Digitized by Google

zu stellen, sondern finden ihre Erklärung in dem Umstande, dass die betreffenden Fälle eigentlich immer zu spät zum Operateur gelangten.

Die Kehlkopfsclerome reiht Verf. zu den Geschwülsten; dies ist der einzige Punkt in der so lehrreichen und schönen Arbeit, den wir beanstanden möchten. Verf., der eben beim Sclerome so viele Erfahrungen hat, hätte diesem ein eigenes Capitel widmen können. Er giebt für leichte Fälle die Erfolge durch Intubation zu, sonst ist er für operatives Vorgehen, welchen Rath wir ebenfalls gerne befolgen.

Die Monographie wird bald in deutscher Sprache erscheinen und gewiss ebenso warm begrüsst werden wie die ungarische Ausgabe.

Baumgarten.

Untersuchungen über die Wirkung von Nebennierenextract (Adrenalin) auf die Schleimhaut der oberen Luftwege bei äusserlicher Anwendung. Von Dr. M. Bukofzer in Königsberg i. Pr. (Arch. f. Laryngol. 1902, Bd. XIII, pag. 241.)

Das von Jokichi Takamine hergestellte Nebennierenextract bezeichnet B. als einen „Cocainsparer", indem es ähnlich der Oberst-Pernice-Hackenbruck'schen Blutabsperrung (durch einen Schlauch) eine relative Anämie bewirkt und dadurch den Boden für eine intensivere Cocainwirkung vorbereitet. Ein Hämostaticum ist es nur in beschränktem Maasse; anästhesirende Wirkung hat es kaum. Schädliche Nebenwirkungen wurden nicht beobachtet.

Beschorner.

Eine Modification des Schötz'schen Doppelmeissels. Von Dr. B. Choronschitzki in Warschau. (Arch. f. Laryngol. 1902, Bd. XIII, pag. 399.)

Das Instrument ist dem Schötz'schen nachgebildet, hat aber keinen eigentlichen Griff, sondern die vordere Platte bekam zwei Ringe, für Zeige- und Mittelfinger, die hintere Platte (der eigentliche Meissel) wurde hinten ein wenig verlängert und ebenfalls mit einem Ringe — für den Daumen — versehen. So wird es wie das Mathieu'sche Tonsillotom gehandhabt. Es lässt sich gut an das Septum andrücken und kann die ganze Kraft der operirenden Hand zum Abtragen der Spina verwendet werden. Zudem ist das Instrument für beide Seiten verwendbar.

Beschorner.

Notiz.

Sanitätsrath Dr. Hartmann und Docent Dr. Katz in Berlin sind zu Professoren der Ohrenheilkunde ernannt worden.

Alle für die **Monatsschrift** bestimmten **Beiträge und Referate** sowie alle **Druckschriften, Archive** und **Tausch-Exemplare** anderer Zeitschriften beliebe man an Herrn Hofrath Prof. Dr. **L. v. Schrötter** in Wien IX, Mariannengasse 3, zu senden. Die Autoren, welche Kritiken oder Referate über ihre Werke wünschen, werden ersucht, 2 Exemplare davon zu senden. **Beiträge werden mit 40 Mark pro Druckbogen honorirt und die gewünschte Anzahl Separat-Abzüge beigegeben.**

Verantwortlicher Redacteur: Prof. Dr. Ph. Schech in München.

Verlag von Oscar Coblentz. Expeditionsbureau: Berlin W. 35, Derfflingerstrasse 22a.

Druck von Carl Marschner, Berlin SW., Ritterstrasse 41.

Digitized by Google

Monatsschrift für Ohrenheilkunde

sowie für

Kehlkopf-, Nasen-, Rachen-Krankheiten.

Organ der Oesterreichischen otologischen Gesellschaft u. der Münchener laryngo-otologischen Gesellschaft.

(Neue Folge.)

Mitbegründet von weil. Prof. Dr. Jos. Gruber, Prof. Dr. M. Rüdinger, Prof. Dr. R. Voltolini und weil. Prof. Dr. Fr. E. Weber-Liel

und unter Mitwirkung der Herren

Docent Dr. **E. Baumgarten** (Budapest), Hofrath Dr. **Beschorner** (Dresden), Docent Dr. **A. Bing** (Wien), Privatdocent Dr. **G. Brühl** (Berlin), Docent Dr. **Gomperz** (Wien), Dr. **Heinze** (Leipzig), Prof. Dr. **Heymann** (Berlin), Dr. **Hopmann** (Cöln), Prof. Dr. **Jurasz** (Heidelberg), Dr. **Keller** (Cöln), Prof. Dr. **Kiesselbach** (Erlangen), Prof. Dr. **Kirchner** (Würzburg), Dr. **Koch** (Luxemburg), Dr. **Law** (London), Docent Dr. **Lichtenberg** (Budapest), Dr. **Lublinski** (Berlin), Dr. **Michel** (Cöln), Prof. Dr. **Onodi** (Budapest), Prof. Dr. **Paulsen** (Kiel), Dr. **A. Schapringer** (New-York), Dr. **J. Sendziak** (Warschau), Dr. **E. Stepanow** (Moskau), Prof. Dr. **Strübing** (Greifswald), Dr. **Weil** (Stuttgart), Dr. **Ziem** (Danzig).

Herausgegeben von

Prof. Dr. L. v. SCHRÖTTER Wien. **Prof. Dr. PH. SCHECH** München. **Prof. Dr. E. ZUCKERKANDL** Wien.

Prof. Dr. V. URBANTSCHITSCH Wien.

Dieses Organ erscheint monatlich. Man abonnirt auf dasselbe bei allen Buchhandlungen und Postanstalten des In- und Auslandes.
Der Preis für die Monatsschrift beträgt 12 R.-M. jährlich; wenn die Monatsschrift zusammen mit der Allgemeinen medicinischen Central-Zeitung bestellt wird, nur 8 R.-M.

Jahrg. XXXVII. Berlin, März 1903. No. 3.

I. Originalien.

Vibrationsmassage der Ohrtrompete bei chronischem Mittelohrcatarrh.

Von

Dr. **Ernst Urbantschitsch.**

Da sich die chronischen Mittelohrcatarrhe durch besondere Hartnäckigkeit auszeichnen und insbesondere die subjectiven Beschwerden dabei manchmal fast an's Unerträgliche grenzen, da die zahlreichen Mittel, mit denen wir dagegen arbeiten, wie Lufteinblasungen, Bougirungen, Faradisation, Galvanisation, Pneumomassage etc. in so manchem Fall keine wesentliche Erleichterung bringen, so ist es wohl erklärlich, daß man noch immer auf der Suche nach neuen Mitteln ist.

Auf der meinem Vater unterstehenden Ohrenabtheilung der allgemeinen Poliklinik in Wien habe ich mich in einer grossen Anzahl von Fällen von der Wirksamkeit der dort üblichen Bougiebehandlung überzeugen können, ferner habe ich hier die äussere Vibrationsmassage mittelst einer durch einen Motor in Bewegung gesetzten Pelotte nach

Digitized by Google

Breitung kennen gelernt, eine Behandlungsart, die in vielen Fällen stets gute Dienste leistet.

Durch Beobachtung der ausgedehnten Zitterbewegungen am Kopf bei dieser äusseren Massage versuchte ich nun, diese Vibrationen, von denen ich von vornherein voraussetzte, dass sie auch die Tubenwandungen betreffen, durch eine in den Tubencanal eingeführte Bougie nachzuweisen und sie dabei eventuell therapeutisch zu verwerthen — in der Annahme, dass die in der Tuba steckende Bougie zur Verstärkung der Zitterbewegung beitrage. Ich führte zu diesem Zwecke eine Celluloidbougie bis zum Isthmus tubae und übte hierauf die eben erwähnte Massage aus; die heftigen Vibrationsbewegungen, welche die Bougie dabei erlitt, sowie die bedeutende Erleichterung der subjectiven Beschwerden des Patienten ermunterten mich, diese Behandlungsmethode näher zu studiren und eine Reihe von derartigen Fällen damit systematisch zu behandeln.

Ich nehme nunmehr die Vibrationsmassage der knorpelig-membranösen Tuba in folgender Weise vor: Bei einseitigem Mittelohrcatarrh führe ich eine für die betreffende Ohrtrompete möglichst dicke Celluloidbougie (von etwa $^3/_6$—$^5/_6$ mm Durchmesser) bis zum Tubenisthmus, also vom Ostium pharyngeum tubae aus etwa $2^1/_2$—$3^1/_2$ cm gegen das Mittelohr.

Hierauf nehme ich die äussere Massage mittelst Pelotte vor[1]), wobei ich letztere in der Gegend des Tragus, am Warzenfortsatz (hinter und unter dem Lobulus auriculae), eventuell auch in der oberen seitlichen Halspartie ansetze und an der Stelle eben hauptsächlich massire, von wo ich die ausgiebigste Vibrationsbewegung der Bougie erhalte. Von der Stärke dieser Bewegung hängt es auch ab, in welcher Schnelligkeit ich den Motor arbeiten lasse. Ich möchte hier gleich ausdrücklich betonen, dass die Intensität der Vibrationsbewegungen keineswegs proportional der Arbeitskraft des Motors ist; bei meinem Motor (aus der Firma Gebert, Reiniger & Schall, Erlangen) erreiche ich meist die grösste Vibrationswirkung, wenn ich ihn mit dem Vierttheil seiner maximalen Arbeitskraft treiben lasse; eine geringere sowie auch eine höhere Kraftleistung vermindern den Effect; ein genaues Maass lässt sich übrigens nicht angeben, da es bei den verschiedenen Patienten verschieden ist.

Sollten sich von anderen als den erwähnten Partien des Kopfes energischere Zitterbewegungen der Bougie auslösen lassen, so benutze ich diese meistens zur äusseren Massage. So massirte ich einige Male besonders die oberste Partie des Nackens.

Handelt es sich um bilaterale Mittelohraffectionen, so behandle ich nicht etwa zuerst die eine, dann die andere Seite, sondern ich übe die Massage erst nach Einführung beider Bougien aus. Es hat dieses Vorgehen den grossen Vortheil, dass die Wirkung eine viel energischere ist, da in diesem Falle sowohl bei der äusseren Massage von rechts wie von links in der Regel in beiden Tuben zugleich Vibrationsbewegungen ausgelöst werden, wenngleich selten beiderseits in dem-

[1]) Bei langen Haaren empfiehlt es sich dringend, diese durch ein über sie gelegtes Tuch zu schützen.

Digitized by Google

selben Grade; merkwürdiger Weise ist sehr häufig gerade die der Seite der Pelottenmassage entgegengesetzt gelegene Tube heftigeren Zitterbewegungen ausgesetzt, als ob es sich um eine Art Contre-coup handelte.

Die Einzelsitzungen währen im Durchschnitt mindestens vier Minuten, je zwei Minuten für jede Seite. Am Schlusse jeder Behandlung pflege ich aber häufig keine Lufteinblasung zu machen, wie ich es am Beginne meiner Versuche gethan habe, da ich die Wahrnehmung gemacht habe, dass dann oft die Erleichterung bei Weitem keine so ausgesprochene ist wie ohne Luftdouche. Selbstverständlicher Weise blase ich aus demselben Grunde vor Einführung der Bougie nicht Luft durch den Katheter; wie ja sonst auch bei sclerotischen Processen Lufteinblasungen bekanntermaassen in vielen Fällen nicht gut vertragen werden.

Was den Eintritt der Besserung anlangt, so variirt diese ausserordentlich: so findet zuweilen eine solche schon nach einigen wenigen Behandlungstagen statt, während ein anderes Mal die Besserung erst nach 20—25, ja 30 Sitzungen eintritt.

Die Behandlung wird in der Regel wöchentlich drei Mal, event. täglich, vorgenommen. Mitunter tritt der Erfolg erst einige Zeit nach ausgesetzter Kur auf, da während derselben sich nervöse Personen in einem starken Erregungszustande befinden können, eine Eigenthümlichkeit, die zuweilen auch bei anderen Behandlungsmethoden vorkommt.

Die Wirksamkeit dieser Vibrationsmassage der Ohrtrompete lässt sich wohl auf die Wirkung, die der Massage als solcher auch sonst bekanntlich zukommt, zurückführen; es ist also der Einfluss auf Muskeln, Blutgefässsystem und Nerven.

Bei den Muskeln ist es insbesondere die tonisirende Eigenschaft der Massage, auf die es ankommt, im gegebenen Falle also die Herstellung eines für das Ohr günstigen Tonus der Tubenmusculatur, demzufolge auch des Tensor tympani.

Aber auch den geänderten Circulationsverhältnissen kommt sicherlich keine ganz untergeordnete Rolle zu; da bei der Tubenvibrationsmassage nicht allein die Blutgefässe der Ohrtrompete, sondern infolge der äusseren Massage um den Ohreingang auch die Gefässe des äusseren Ohres eine intensive Beeinflussung erfahren (die sich subjectiv durch ein meist deutlich ausgeprägtes Wärmegefühl, objectiv durch eine oft intensive Rötung des äusseren Ohres kundgiebt), so ist es leicht begreiflich, dass die Aenderung der Blutfülle in nächster Nähe der Paukenhöhle secundär auch eine Aenderung der Blutfüllung in dieser nach sich zieht, welche sich auch in der Injection der Trommelfellgefässe erkennen lässt.

Schliesslich wirkt die Massage auch erregend auf die Nerven; freilich dürfte es sich in diesem Falle weniger um eine Erregung des Gehörnerven selbst, als um eine Reflexeinwirkung auf den Akusticus, vermittelt durch die tubaren Trigeminusäste, handeln. Die reflectorische Einwirkung von den sensiblen Trigeminusästen auf die Sinnesorgane sind ja durch die Beobachtungen und Untersuchungen meines Vaters längst bekannt (s. Pflüger's Archiv 1883, Bd. XXX, p. 129). Hiermit wäre es auch erklärlich, dass systematisch vorgenommene stärkere Reizungen dieser Quintusäste einen länger anhaltenden günstigen Einfluss auf das Gehör nehmen.

Zur Illustration dieser Behandlungsmethode führe ich in Folgendem

Digitized by Google

einige Fälle der auf diese Weise Behandelten in aller Kürze an; es handelt sich dabei meistens um subjective Gehörsempfindungen, doch auch um herabgesetztes Hörvermögen. Bei der Wahl der Fälle berücksichtigte ich besonders solche, denen andere Behandlungsmethoden keine wesentliche Erleichterung brachten.

1. R. v. Sch., ein 24jähriges Fräulein. Die Patientin wurde durch lange Zeit (in verschiedenen Intervallen seit ca. $1^1/_2$ Jahr) mittelst Bougie, Drucksonde, Faradisation, Pelottenmassage behandelt, ohne wesentlichen Erfolg.

18. XI. (I)[2]). Hierauf viel mehr Ohrensausen, sowie ein „steifes Gefühl" in den Ohren.

21. XI. (II). Gleich nach der Behandlung bedeutende Besserung, seit fünf Monaten zum ersten Mal vollständiges Schwinden des Ohrensausens. Die Erleichterung hält vier Tage an. Das Ohrensausen, das sich hierauf wieder einstellt, ist viel geringer als ursprünglich. Pat. wird zwei Mal wöchentlich weiter behandelt, bis zum 1. Januar 1903 neun Mal. Die Pat. wurde in der Regel nach der Behandlung nicht ausgeblasen; probeweise erhält sie jedoch zwei Mal vor Herausnahme des Katheters Lufteinblasung, worauf die Besserung bei weitem geringer ist. Anfangs Januar trat eine Verschlechterung im Ohrensausen ein, die aber nur etwas über eine Woche anhält, worauf die Pat. wieder eine grosse Erleichterung in ihrem Zustand erfährt, die auch in der Folge anhält.

2. Leopoldine H., 23 Jahre. Seit einem Jahre besteht links ununterbrochenes Klopfen im Ohr. Bougirt wurde Pat. zehn Mal; hernach einige Erleichterung, doch hörte das Klopfen auch nicht für eine Minute auf. Nach viermaliger Pelottenmassage war der gleiche Erfolg wie nach den Bougirungen.

19. XI. (I). Das Klopfen hörte für eine halbe Stunde gänzlich auf, auch sistirte es bis zum 22. XI. Abends manchmal spontan für je eine halbe Stunde.

4. XII. (IV). Den ganzen Tag nach der Behandlung bestand starkes Tosen im Ohr; die folgenden Tage erging es aber der Pat. so gut wie noch nie seit dem Beginne des subjectiven Ohrgeräusches.

Bis zum 22. XII. erfolgten acht Sitzungen. Das Klopfen hörte einmal einen ganzen Tag auf. Seither hat sich Pat. nicht mehr vorgestellt, was wohl eher als ein günstiges Zeichen betreffs ihres Zustandes aufzufassen ist.

3. Frau Caecilia G. Ohrensausen und Schwerhörigkeit seit $2^1/_2$ Jahren. Letztere soll zur Zeit der Schwangerschaft bedeutend geringer sein, während sich das erstere stets in gleicher Stärke erhält.

21. XI. (I). Des Versuches halber habe ich nur rechterseits die Vibrationsmassage der Tuba vorgenommen, während ich linkerseits zuerst bougirte und nach Entfernung der Bougie die Pelottenmassage vornahm, um zu sehen, ob vielleicht bei der Pat. die Bougirung bezw. die äussere Massage als solche die gleiche Erleichterung wie die Vibrationsmassage bewirken.

---

[2]) Die römischen Zahlen in Klammern drücken aus, wie oft die Vibrationsmassage der Ohrtrompete vorgenommen wurde.

Digitized by Google

Das Resultat war folgendes: Gleich nach der Behandlung war das Ohrensausen rechts wie links verschwunden. Während sich dasselbe aber links nach einiger Zeit wieder einstellte und in der ursprünglichen Stärke wieder anhielt, blieb das Ohrensausen rechts verschwunden. Da nun die Pat. nur das rechtsseitige Ohrensausen genirt hatte, ist es wohl zu erklären, dass sie nach der vierten Behandlung nicht mehr erschienen ist.

5. Paul H., 30 Jahre. Rechts hört Pat. angeblich seit acht Tagen schlecht, links besteht seit zehn Jahren continuirliches Ohrensausen. Bougirt wurde Pat. vier Mal, wonach eine Erleichterung für eine halbe Stunde eintrat, dann trat der alte Zustand wieder auf. Eine Pelottenmassage brachte nicht die geringste Erleichterung.

22. XI. (I). Gleich nach der Behandlung fühlte sich Pat. so gut, wie er sich bisher überhaupt nicht erinnern konnte. Pat. erschien nicht mehr zur Weiterbehandlung. Bei einem zufälligen Zusammentreffen sieben Wochen später erfuhr ich von ihm, dass er am Tage nach der Behandlung bereits ganz gut hörte und so geringes Sausen hatte, dass er sich keine weitere Besserung wünschte.

5. Anna G., 40 Jahre. Seit zwei Jahren links sehr heftiges, ununterbrochenes Ohrensausen, rechts nur zeitweise. Bougirt wurde Pat. ein Mal; wegen zu grossen Reizes soll angeblich eine weitere Bougirung unterlassen worden sein. 12malige Katheterisirung ohne die geringste Erleichterung, zehn Mal Pelottenmassage ohne Erfolg.

25. XI. (I). Das Ohrensausen, das schon seit zwei Jahren stets gleich stark war, wurde viel schwächer und blieb so den ganzen Tag. Auch behauptet Pat. viel reiner zu hören. Tags darauf war das Ohrensausen fast ganz verschwunden.

27. XI. (II). Seither ist Pat. nicht wieder erschienen.

6. Julius W. Seit zehn Jahren continuirliches Ohrensausen, in der Nacht vielfache Geräusche, z. B. „Hähnekrähen", besonders links, rechts nur ganz schwache subjective Gehörsempfindungen.

Nach 18maliger Behandlung ist das Ohrensausen links nur mehr ganz gering; es besteht kaum mehr ein Unterschied zwischen dem rechten und linken Ohre. Das „Hähnekrähen" hört Pat. nur mehr sehr selten. Auch giebt Pat. an, die Wanduhr in seinem Zimmer, die er früher nie hörte, nunmehr, ohne seine Aufmerksamkeit auf sie zu lenken, ganz deutlich zu hören.

7. Rosa G., Lehrerin, 29 Jahre. Seit August 1902 Ohrensausen, das auf 20malige Bougirung und 10malige Faradisation unverändert anhält. Daneben besteht starke Schwerhörigkeit.

Da Pat. Lehrerin ist, so ist es ihr hauptsächlich um ihr Gehör zu thun.

Pat. wurde 18 Mal von mir behandelt. Das Ohrensausen liess bedeutend nach. Die Gehörprüfung am Anfang und Ende der Behandlung ergab folgendes Resultat:

Datum:	26. November 1902		16. Januar 1903	
Seite:	rechts	links	rechts	links
Uhr (normal 150 cm)	3 cm	0	0	0
Conversationsprache.	60 cm	40 cm	200 cm	150 cm
Flüsterstimme	42 cm	32 cm	350 cm	250 cm

Digitized by Google

8. Veronika W., 52 Jahre. Pat. leidet an heftigen Neuralgien im rechten Ohre, die sich ins Unerträgliche steigern, wenn sie einen Schluck einer kalten Flüssigkeit zu sich nimmt; der Zustand besteht seit sieben Jahren. Pat. konnte früher nicht behandelt werden, da sie auf dem Lande wohnte; nunmehr weilte sie zum Zwecke einer Kur vom 26. November bis 14. December 1902 in Wien und wurde von mir mit Ausnahme einer wöchentlichen Pause täglich behandelt. Schon nach der fünften Behandlung konnte Pat. Abends schmerzlos (zum ersten Mal seit sieben Jahren) etwas kaltes Bier trinken. Nach der 13. Behandlung kehrte Pat., von ihrer Neuralgie befreit, nach Hause.

9. Marie K., 19 Jahre. Seit $1^1/_2$ Jahren heftiges Ohrensausen, das sich in der ganzen Zeit in gleicher Stärke erhielt, während die Schwerhörigkeit seit diesen $1^1/_2$ Jahren angeblich stetig zunimmt. 14 Mal Bougirungen, 4 Mal Pelottenmassage. Zustand unverändert.

Nach der 4. Behandlung tritt im Ohre ein Brummen und Knallen beim Sprechen auf, das früher nicht bestand.

Nach der 7. Behandlung wird meine Uhr, die normal 150 cm weit vernommen wird, von der Patientin aber nie ausgenommen worden war, rechts ad concham gehört.

Nach der 11. Sitzung besteht das Sausen nur abwechselnd, ein Mal rechts, ein Mal links; auf der Seite des stärkeren Ohrensausens (links) besteht beim Lesen Flimmern vor dem Auge, so dass Patientin schliesslich das Lesen ganz aufgiebt. Gleichzeitig verspürt Patientin im gleichseitigen Scheitelbein ein Klopfen.

Die Patientin giebt ferner an, dass ihr die mit dem linken Auge gelesenen Buchstaben nunmehr viel kleiner erscheinen als die mit dem rechten Auge gelesenen. Das erwähnte Flimmern habe vorher nie bestanden; allerdings giebt die Patientin zu, dass ihr linkes Auge früher niemals recht gebrauchsfähig gewesen sei. Bei einer Leseprobe, die ich mit ihr anstellte, zeigte sich, dass bei binoculärem Lesen das Flimmern bei kleinem Druck in der Regel beiläufig beim 20., bei grossem Druck beim 35. Wort eintritt; beim Lesen mit dem linken Auge allein (also bei zugehaltenem rechten Auge) erscheint es bereits beim zweiten bis dritten Wort, während es bei blosser Benutzung des rechten Auges überhaupt nicht auftritt. Infolge dieser Erscheinung erlaubte ich mir, die Patientin Herrn Prof. von Reuss zur Constatirung des Augenbefundes zu senden, welcher die Freundlichkeit hatte, die Patientin zu untersuchen und folgenden Befund aufzunehmen: Spiegelbefund normal. Rechts: Myopie mit etwas herabgesetzter Sehschärfe. Links: Emmetropie mit $^1/_4$ Sehschärfe. Herr Prof. von Reuss ist nicht der Ansicht, dass das Gesichtsphänomen mit der Vibrationsmassage in Zusammenhang zu bringen sei.

Nach der 13. Vibrationsmassage ist das Ohrensausen links ganz verschwunden, rechts nur sehr gering, blos beim Bücken und beim schnellen Gehen etwas stärker.

10. Frau K., 37 Jahre. Rechts Ohrensausen, links Klingen seit einem Jahre.

Nach zehnmaliger Behandlung ist das Klingen links ganz verschwunden, das Ohrensausen rechts ist viel geringer. Am rechten Ohre tritt hie und da ein leises Pfeifen auf, das früher nicht bestand.

Digitized by Google

11. Herr L., Professor, 47 Jahre. Angeblich unerträgliches Ohrensausen, rechts mehr denn links.

25. XI. (I): Kein Unterschied.

26. XI. (II): Ohrensausen etwas geringer.

27. XI. (III): Ohrensausen hört auf und beginnt erst wieder um 5 Uhr Nachmittag.

28. XI. (IV): Tagsüber kein Sausen; Beginn desselben um 8 Uhr Abends.

29. XI. (V): Wie Tags vorher, Beginn 9 Uhr Abends.

30. XI. (VI): Das Ohrensausen fängt erst um 11 Uhr Nachts wieder an.

1. XII. (VII): Versuch, den Patienten, bei dem bisher jede Seite für sich behandelt wurde, gleichzeitig bilateral zu bougiren. Da sich hierauf stärkeres Sausen einstellte, habe ich in den folgenden Tagen wieder jede Seite für sich behandelt.

3. XII. (VIII): Den ganzen Tag kein Sausen; sogar eine Schneepartie, die Patient wegen der dabei stets auftretenden Verstärkung des Ohrensausens immer fürchtete, brachte nicht die geringste Verschlechterung.

4. XII. (IX): Patient versuchte nunmehr eine Wagenfahrt zu unternehmen, bei welcher sich bisher das Sausen stets ausserordentlich steigerte. Diesmal trat kein Ohrensausen auf.

Nachdem in der Folge ein Rückschlag eingetreten war (für ungefähr acht Tage), besserte sich hierauf der Zustand wieder so, dass der Patient mit verhältnissmässig sehr geringem Ohrensausen die Rückreise in seine Heimath antrat.

12. Titus L., 35 Jahre. Seit drei Monaten ununterbrochenes, besonders starkes Ohrensausen. 24malige Bougirung brachte keine Erleichterung.

22. XII. (VIII): Das Ohrensausen hörte tagsüber vier Mal für je eine halbe Stunde ganz auf.

2. I. (XII): Das Sausen hörte für vier Stunden ganz auf, dann trat es in geringem Maasse für einige Stunden auf, um bis 7. Januar, also fast fünf Tage, ganz zu sistiren.

21. I. (XX): Das Ohrensausen besteht zwar noch, doch ist es nur mehr ganz schwach.

25. I. (XXII): Das Ohrensausen ist nur ganz gering.

13. Anna S., 52 Jahre. Sehr starkes, ununterbrochenes Ohrensausen seit vier Wochen; da dasselbe nicht nur bei Tage, sondern auch bei Nacht anhält, konnte Pat. fast einen Monat nicht schlafen. Vom 13. bis 20. Januar 1903 wurde Pat. mittelst Bougirung und Luft-Einblasung behandelt, ohne die geringste Erleichterung.

21. I. (I). Nach der Vibrationsmassage der Tuba war den ganzen Tag das Ohrensausen viel stärker, bis acht Uhr Abends. Um diese Stunde verschwand es plötzlich vollständig; die Pat. konnte das erste Mal wieder schlafen. Die folgenden Tage war fast gar kein Ohrensausen mehr.

Da die Krankengeschichten in der obigen Veröffentlichung nur bis zu Anfang Februar 1903 laufen konnten, lässt sich natürlich von Dauererfolgen derzeit nicht sprechen. Immerhin halte ich aber dafür, dass

Digitized by Google

diese Behandlungsmethode selbst dann berücksichtigenswert ist, wenn späterhin einmal wieder Recidiven eintreten, da der Pat. ja häufig schon für eine etwas länger andauernde Erleichterung seines Zustandes dankbar ist und da doch schliesslich auch die anderen Methoden keine Bürgschaft für eine anhaltende Besserung leisten.

Ueber die Beeinflussung gewisser subjectiver Ohrerscheinungen durch Behandlung der genitalen Sphäre der Nase.

Ein Beitrag zum Zusammenhang zwischen nasogenitalen Beziehungen und Ohraffectionen beim weiblichen Geschlechte.

Von

Prof. Dr. **Haug**, München.

Vortrag, gehalten in der Münchener lar.-otolog Gesellschaft, Januar 1903.

Durch die Beobachtungen von Fliess wurden die schon früher von den verschiedensten Autoren betonten Beziehungen zwischen Genitalsphäre und Nase wieder mehr in den Vordergrund des allgemeinen Interesses gestellt, nachdem sie von dem eben genannten Autor zum Theil in eine ganz neue Beleuchtung gerückt worden waren.

Da ich nun im Laufe der letzten Jahre eine Reihe von einschlägigen Beobachtungen, insbesondere bezüglich der Wirksamkeit therapeutischer Eingriffe zu machen Gelegenheit hatte, den Causalnexus zwischen Nasogenitalsphäre und gewissen Ohraffectionen zu studiren, so dürfte es vielleicht nicht ganz unthunlich erscheinen, über einen Theil dieser Beobachtungen zu referiren.

Fall I. Frl. M. St., 17 Jahre alt, leidet seit $1^1/_2$ Jahren an einer intensiven Schmerzhaftigkeit des linken Kiefergelenkes, an starken subjectiven, linksseitigen Ohrschmerzen, die intermittirend auftreten, bald Tage lang, bald blos Stunden lang dauern.

Die Schmerzen waren oft so intensiv, dass das Kauen und Sprechen erschwert waren. Irgend welches Ohrenleiden war nie vorausgegangen.

Die objective Untersuchung ergiebt keine Spur einer Schwellung am Kiefergelenk, das auch auf Druck nicht im Mindesten schmerzt, sondern lediglich spontan. Ebenso ist im Gehörgang keine Schwellung, keine auf Druck schmerzhafte Stelle, auch nicht über der Fossa glenoidalis.

Das Trommelfell selbst ist vollkommen normal, ebenso ist die Hörfähigkeit für Flüstersprache eine völlig der Norm entsprechende. Stimmgabeln werden dementsprechend durch Luft- und Knochenleitung normal percipirt, blos dass für hohe und sehr hohe Töne eine gewisse Hyperästhesie leichteren Grades besteht.

Es war unter diesen Verhältnissen selbstverständlich, den Grund der subjectiven Schmerzhaftigkeit in der Mundhöhle zu suchen. Aber auch da war der Befund an den Zähnen ein völlig negativer. Ebenso war auch sonst Alles in Ordnung mit Ausnahme der Hypertrophie der einen rechten Gaumenmandel. Obwohl der Befund an den Zähnen ein

Digitized by Google

negativer gewesen war, wurde doch das Fräulein zunächst angewiesen, sich an einen Zahnarzt zu wenden, der aber auch, etliche kleine Defecte, die mit Plomben sofort geschlossen wurden, ausgenommen, nichts weiter constatiren konnte trotz eingehendster Untersuchung.

Die Schmerzen blieben in alter Intensität weiter bestehen. Es wurde in der Folgezeit alles Mögliche versucht, Einreibungen der verschiedensten Art, Derivantien, Brompräparate, Phenacetin, Chinin, Migränin, kurz alle möglichen Antineuralgica; es wurde massirt, elektrisirt, alles blieb ohne Erfolg, auch Suggestion.

Da machte mich die Patientin zufällig einmal aufmerksam, dass die Schmerzen am allerheftigsten aufzutreten pflegten kurze Zeit vor den Menses, nachher trat immer ein erträglicheres Stadium ein.

Nun fing ich an — leider jetzt erst — die Nasenschleimhaut genauer zu beobachten und fand sie zu dieser Zeit an den unteren Muscheln sehr stark geschwellt und besonders die rechte auch sehr sensibel. Auch die Tubercula septi waren höchst hyperämisch. In der Zwischenzeit dagegen war von einer abnorm hochgradigen Schwellung nichts zu bemerken, wenn schon die Muscheln als ziemlich dick im Allgemeinen anzusehen waren. Eigenthümlich war, dass bei Vorhandensein der Schwellung die Empfindlichkeit nicht nur sehr stark war, sondern, dass der Schmerz in der Ohrgegend direct verstärkt wurde während der Berührung mit der Sonde.

Auf dieses Ergebnis hin wurde zunächst versuchsweise die rechte untere Muschel mit 20pCt. Cocain bepinselt, und thatsächlich war der Erfolg der, dass die Schmerzen auf die Dauer der Cocainwirkung völlig sistirten. Nachdem also dieser Versuch ein positives Resultat ergeben hatte, wurde die untere rechte Muschel mit Trichloressigsäure abgeätzt, zwei Mal innerhalb 14 Tagen. Der Erfolg war jetzt ein thatsächlicher. Die Schmerzen im Kiefergelenk und Ohr blieben weg, auch zur Zeit der Menses.

Fall II. Frl. M. Sch., 21 Jahre alt, etwas anämisch, klagt über heftige Schmerzen seit ca. acht Wochen im linken Ohre. Ohrenkrankheiten sollen niemals früher vorhanden gewesen sein. Die Schmerzen seien fast den ganzen Tag über vorhanden, die Nachtruhe werde meist nicht stärker beeinflusst. Verstärkt würden sie durch alle Aufregungen; durch Alcoholgenuss, und insbesondere seien sie geradezu unerträglich während der Menses. Von Seiten eines Frauenarztes konnte lediglich eine leichtere Retroflexion constatirt werden. Es bestehen aber bei den Menses überhaupt starke Molimina; die Menses sind nicht ganz regelmässig und bald sehr schwach, kaum angedeutet, bald sehr stark, und insbesondere, wenn die Menses schwach auftreten, sind die Ohrenschmerzen neben den Kreuzschmerzen ganz unerträglich.

Die objective Untersuchung ergiebt: rechtes Trommelfell nahezu normal mit Ausnahme einer leichten Trübung und Einziehung. Das linke Trommelfell weist ebenfalls ausser einer etwas stärkeren Einziehung und einem minimalen Gefässstrang längs des Hammergriffes und auf der Shrapnell'schen Membran nichts weiter auf. Rechter Gehörgang völlig in Ordnung. Im linken Meatus sitzt an der vorderen unteren Wand im knöchernen Abschnitte eine über hanfkorngrosse, rötliche, von verdünnter Haut überkleidete Blutblase, die bei Berührung einen

Digitized by Google

Schmerzparoxysmus auslöst. Irgend welche mechanische Irritation des Gehörganges von Seiten der Patientin wird stricte abgewiesen; auch scheint sie nicht sehr wahrscheinlich, nachdem direct vor der Stelle noch normales Cerumen in Form eines Halbmondes sich herumzog. Eine weitere mechanische Läsion ist ebenfalls ausgeschlossen, da das Cerumen absichtlich völlig in situ gelassen wurde.

Hörprüfung ergiebt beiderseits völlig befriedigende Resultate, rechts über 8 m, links über 7 m. Im Nasenrachenraume findet sich zunächst eine sehr starke Schwellung der rechten unteren Muschel, eine etwas weniger starke auf der linken.

Ausserdem finden sich noch ziemlich ausgedehnte adenoide Wucherungen vor.

In der Mundhöhle sind eine Reihe cariöser Zähne, sowohl oben als unten.

Unter diesen Verhältnissen konnte von vorneherein eine abschliessende Diagnose der Schmerzen z. Z. noch nicht gewonnen werden. Es konnte sich gerade so gut um eine einfache Otalgie e carie dentium handeln, als um einen andersgearteten neurotischen Process, eventuell hysterischer Natur. Allerdings war das Eine jetzt schon eigenthümlich, dass die Schmerzen ihren Höhepunkt zur Zeit der Menses — und dieser Zeitpunkt war während der Untersuchung gegeben — erreichten, ferner die Blutblase im Gehörgange.

Es war in Folge dessen nur natürlich, dass zunächst eine Behandlung der Zähne vorgeschlagen wurde, die auch durchgeführt ward, aber absolut keinen Effect bezüglich der Schmerzhaftigkeit zur Folge hatte.

Als Patientin sich wieder vorstellte, 12 Tage nachdem die letzte Attake und die Menses vorüber waren und die Zahnbehandlung ebenfalls abgeschlossen war, fand sich die Blutblase im Meatus nicht mehr vor. An ihrer Stelle bestand eine leichte dellige Vertiefung nach Abhebung der eingetrockneten Blutkruste. Die Schmerzen waren jetzt mässig, die Berührung der Blasenstelle jedoch immer noch sehr empfindlich, viel empfindlicher als alle anderen Gehörgangspartien.

Es wurde nun Bromkali mit Chinin, das mir sehr oft in ähnlichen Fällen gute Dienste geleistet hatte, angewandt, aber auch das nur ohne Einwirkung auf die verminderten Schmerzen. Kurz vor den nächsten Menses fingen die Schmerzen an wieder genau die alte Höhe zu erreichen und zur Zeit derselben war im Meatus, genau auf der Stelle der Nische, jetzt wieder dieselbe Blutblase. Nun wird wieder der Fliess'sche Versuch mit Cocain gemacht; der Erfolg ist thatsächlich ein positiver; die Schmerzen hören auf und auch die Berührung der hyperalgetischen Stelle des Meatus wird sehr wenig mehr empfunden. Auf das hin wird die Verödung des hyperämischen Muschelgewebes mit Trichloressigsäure angewandt und von diesem Zeitpunkte ab waren und blieben die subjectiven Schmerzempfindungen im Meatus sowohl beseitigt, wie auch, ebenso merkwürdigerweise, keine erneute Blutblasenbildung im Gehörgange an der betreffenden Stelle mehr eintrat. Während der nächsten Perioden machte sich noch ein „Ziehen im Ohre", wie Patientin sich ausdrückt, bemerkbar, jedoch keine weiteren stärkeren Sensationen. Nach drei Monaten blieb auch das ohne Wiederholung

Digitized by Google

der Aetzung weg. Die kleine Delle im Gehörgange flachte sich zwar sehr ab, war aber bei genauem Zusehen immer noch zu bemerken.

Fall III. Frau H. M., 47 Jahre alt, leidet seit 2½ Jahren an nahezu continuirlichem Ohrensausen auf beiden Seiten. Als Kind habe sie einmal Ohrenweh gehabt, seither aber sei sie immer ohrengesund gewesen bis vor 2½ Jahren; da hätten sich die Erscheinungen eingestellt nach einer heftigen, während der Menses eingetretenen Erkältung, verbunden mit Catarrh. Auch sei seither das Gehör selbst schwächer geworden. Am quälendsten seien die Geräusche zur, eigentlich kurze Zeit vor den Menses, d. h. zu dem Zeitpunkte, an dem diese sonst einzutreten pflegten, da sich seit dieser Erkältung sehr grosse Unregelmässigkeiten gezeigt hätten. Von einer hereditären Belastung mit Schwerhörigkeit und Ohrgeräuschen in der Familie ist nichts vorhanden. Ebenso ist Lues auszuschliessen. Die Dame selbst hält ihren Zustand für direct zusammenhängend mit dem Climacterium, eine Ansicht, die gewiss, auch für mich, sehr viel für sich hatte.

Die objective Untersuchung ergiebt: Trommelfell links mässig getrübt und eingezogen, weist nach vorn unten eine linsengrosse, atrophische Narbenpartie auf. Trommelfell rechts ebenso getrübt und eingezogen. Beweglichkeit nicht vermindert.

Weber lateralisirt nach links. Schwabach und Rinne geben leichte Verlängerung der Knochenleitung für tiefe und mittlere Töne beiderseits bei Verkürzung der Luftleitung, für hohe Töne Verkürzung der Luft- und Kochenleitung.

Hörweite (Flüstersprache): Links 0,75 m. Rechts 1,50 m.

Im Mund-Nasenrachenraume: Chronische Glossitis dissecans. Ziemlich starke Schwellung der beiden unteren Muscheln und Spina linkerseits; ausserdem Schwellung der mittleren Muschel rechts. Mässige Tonsillarhypertrophien und Reste von abgelaufenen Mandelentzündungen.

Die Behandlung bestand zunächst in der Katheterisation mit Jodäther und Massage des Trommelfelles beiderseits, wodurch es zwar gelang, die Hörfähigkeit wieder um ein Erhebliches zu bessern, im Laufe von fünf Wochen war die Hörweite links 2,90 m, rechts 4,80 m gestiegen. Aber das Sausen und die subjectiven Geräusche blieben nach wie vor die gleichen, auch die Art ihres Stärker- und Schwächerwerdens war sich gleich geblieben.

Nach den früheren Erfahrungen wurde jetzt von der inneren und weiteren Medication abgesehen und nun das Fliess'sche Verfahren eingeleitet.

Zunächst Anästhesirung der rechten unteren Muschel; sie ergab eine Verminderung des Geräusches links, aber kein völliges Aufhören, dagegen eine Verstärkung auf der rechten Seite. Nun wurde auch das Tuberculum septi rechts anästhesirt und jetzt hörte das Sausen links auf. Daraufhin wurde erst die ganze untere Muschel, dann fünf Tage darauf das Tuberculum rechts mit Trichloressigsäure geätzt. Es trat bedeutende Besserung ein, auch z. Z. des früheren menstruellen Termins, aber noch kein definitives Verschwinden. Erst nach dreimaligem Aetzen der rechten Muschel und zweimaligem des Tuberculum war ein derartiger Ruhestand zu verzeichnen, dass blos z. Z. des menstruellen Termins noch ein leichteres Sausen auf einen bis zwei Tage sich einstellte.

Digitized by Google

Die Aetzung der linken Muschel hatte zwar gleich das erste Mal eine bedeutende Besserung der subjectiven Geräusche auf der rechten Ohrseite zur Folge, aber dabei blieb es; eine weitere Besserung resp. ein völliges Verschwinden konnte nicht erzielt werden trotz wiederholter Touchirungen sowohl der Muschel, als des Tuberculums.

Fall IV. Frl. M. Ch., 42 Jahre alt, klagt seit einem halben Jahre über zeitweilig auf beiden Seiten auftretendes heftiges Jucken, hauptsächlich aber über stechende und bohrende Schmerzen sowohl in der Ohrmuschel links, als auch dem Ohre selbst; gleichzeitig sei ein intensives Sausen auf dieser Seite aufgetreten. Ueber eine Veränderung des Hörens wird nichts bemerkt. Früher sei niemals irgend welche Ohrerkrankung vorhanden gewesen, auch sei in der Familie nichts von Ohrkrankheiten zu ihrer Kenntnis gekommen. Stärkere nervöse Disposition wird zugegeben. Von Allgemeinerkrankungen will sich Patientin lediglich einiger Gichtanfälle erinnern. Häufigere catarrhalische Erkrankungen negirt.

Die objective Untersuchung ergiebt rechterseits annähernd völlig normale Verhältnisse am Trommelfelle.

Das linke Trommelfell in Lage und Wölbung ebenfalls so ziemlich normal, weist längs des Hammergriffes einen röthlichen Injectionsstreifen auf, der sich nach oben zu auf die Shrapnell'sche Membran in Form einer fächerartigen Ausbreitung bis in die obere Gehörgangswand hinauf fortsetzt. Beide Gehörgänge weisen, der linke jedoch in höherem Grade, die Zeichen eines leichteren chronischen Eczems auf.

Hörweite beiderseits normal. In der Mundhöhle alles in Ordnung, auch keine Caries dentium.

In der Nase mit Ausnahme der geschwellten unteren Muscheln beiderseits nichts Besonderes.

Im Pharynx eine mässige dunklere Verfärbung und Schwellung der Schleimhaut, sowie leichte Varicositäten an der hinteren Rachenwand.

Da ich die Sache in erster Linie für eine mit Arthritis zusammenhängende ansah und erst in zweiter Linie an den nervösen Character der Schmerzen dachte, so war die Therapie zunächst in einer allgemeinen antiarthritisch-diätetischen gegeben, zu welcher noch local gegen das infolge des Eczems auftretende Jucken Einpinselungen mit Salicyl und Anästhesin in Alcohol und Glycerin gefügt wurde. Der Erfolg war nun, obschon die Allgemeinmaassregeln von der Patientin sehr sorgsam befolgt wurden, ein absolut negativer, was die Schmerzen und das Sausen anbelangt; das Jucken allerdings war schon innerhalb kurzer Zeit völlig verschwunden gewesen.

Eingedenk früherer Beobachtungen nahm ich nun probeweise den Fliess'schen Versuch mit Cocain vor. Er konnte mir wenigstens Aufschluss geben, ob noch andere Therapie nötig sei und schadete jedenfalls nicht.

Der Erfolg war nun nicht a tempo der gewünschte; als die rechte untere Muschel der Berechnung gemäss eingepinselt war, fühlte Patientin wohl ein Nachlassen der Schmerzen und des Sausens, aber von einem völligen Sistiren, besonders des Sausens, war keine Rede.

Da Patientin aber vorläufig — ich auch — schon mit der Minderung der quälenden Erscheinungen zufrieden war, so wurde die Aetzung der

Digitized by Google

unteren Muschel zwei Mal innerhalb 12 Tagen vorgenommen. Es blieb beim Status quo, der Minderung; die alte Höhe wurde nicht mehr erreicht.

Da die locale Anästhesirung des Tuberculum von keinem besonderen Einflusse gewesen war, wurde Abstand von der Aetzung derselben genommen.

Versuchsweise wurde dann später auch die linke untere Muschel und das linke Tuberculum anästhesirt und jetzt erst trat ein deutlich definitiver Einfluss auf Schmerz und Geräusche zu Tage.

Nach einer zweimaligen Touchirung der linken Muschel und einmaliger des Tuberculums waren die Geräusche und Schmerzen verschwunden.

Ausser diesen vier positiven Fällen wurden noch acht weitere behandelt, in welchen ebenfalls subjective Geräusche und Schmerzen, theils allein, theils combinirt, als hervorragendste Symptome sich eingestellt hatten. In all' diesen Fällen konnte ebenfalls eine directe Ursache der Erscheinungen nicht constatirt werden. Es war bei normaler Hörfunction keine Caries dentium, kein entzündlicher Process im Ohre, keine Veränderungen im Nasenrachenraume zu constatiren.

Epikritische Betrachtungen. Zunächst möge bemerkt sein, daß auf Grundlage der vorausgegangenen vier mitgetheilten und als positive Resultate zu erachtenden Fälle durchaus nicht behauptet werden soll, dass in allen ähnlichen Fällen ein beeinflussbarer Zusammenhang zwischen Nasogenitalsphäre und Ohr vorliegt.

Ich schicke das absichtlich voraus, damit Niemand auf die Meinung gerathe, ich wolle die Aetzung der unteren Muschel u. s. w. als Panacee gegen subjective Geräusche und subjective Schmerzen in den Ohren bei Weibern empfehlen. Es wäre ja das allerdings sehr nett, einfach und bequem, aber auch sehr schematisch und nichts richtet in der Therapie mehr Schaden an als eine rein schematische, nicht individualisirende Behandlungsweise.

Fassen wir zunächst die Fälle etwas allgemeiner zusammen, so ergiebt sich, dass die eigentlichen Sensationen schwerlich primär im Ohre ihren Sitz haben konnten, vom Ohre selbst ausgelöst sein konnten in Folge reeller organischer Veränderungen. Es fanden sich keine genügenden objectiven Symptome zur Erklärung. Es konnte in keinem Falle irgend welche stärkere Entzündung weder im Gehörgange, noch am Trommelfelle oder der Paukenhöhle nachgewiesen werden. Dagegen sprechen auch nicht die Blutblase im Gehörgange des zweiten Falles und die leichte Injection des Hammers und der Shrapnell'schen Membran im vierten Falle.

Das Hören war in fast allen Fällen normal; blos in dem einen Falle bestand eine Herabsetzung der Hörschärfe, und diese hatte ihren Grund natürlich in einer älteren Ohraffection; aber für die Art und Weise des Auftretens der subjectiven Geräusche liess sich der Ohrprocess als solcher nicht allein verantwortlich machen.

Was nun den ersten Fall anbelangt, so war das Symptomenbild zunächst ein derartiges, dass man nur an eine Otalgie e carie dentium, eine versteckte Periostitis der Fossa glenoidalis, eine reine Neuralgie oder an Hysterie denken musste. Es konnte hier die Schlussdiagnose eines nasogenitalen Connexes der Kiefer-Ohrschmerzen erst per exclusionem der einzelnen Erkrankungen aus dem Nichterfolge der an-

Digitized by Google

gewendeten therapeutischen Hilfsmittel gewonnen werden. Und erst dadurch, dass der Höhepunkt der Schmerzattacken in die gleiche Zeit mit dem Eintreten der Menses fiel, war der Anhaltspunkt gegeben, von dem aus ein weiterer Einblick in die thatsächlichen Beziehungen zwischen Nase und Ohr ermöglicht wurde.

Nachdem einmal durch diesen ersten Fall die Möglichkeit eines derartigen Causalnexus gegeben war, war es in den übrigen Fällen schon viel leichter, der Sache auf den Grund zu kommen.

Und das war im zweiten Falle so, der an und für sich schon für diesen Zusammenhang viel klarer zu Tage lag. Trotzdem aber die Verhältnisse bald darauf hindeuteten, mussten erst noch die anderen Factoren durch die Juvantia resp. durch das Versagen derselben ausgeschlossen werden.

Nun ist aber dieser Fall nicht nur wegen des Coincidirens der Schmerzhaftigkeit mit den Menses und des positiven Ausfallens des Fliess'schen Versuches zur definitiven Sistirung der Schmerzen interessant, sondern auch noch speciell wegen der hanfkorngrossen Blutblase der unteren vorderen Gehörgangswandung, die in diesem Falle wohl schwerlich auf mechanische äussere Einflüsse — von Seiten der Patientin — zurückgeführt werden kann, um so mehr, als sie selbst keine Ahnung von der Veränderung hatte und gerade bei der Empfindlichkeit des Ohres im Allgemeinen und der fraglichen Stelle im Besonderen Alles ängstlich vermied, was eine Steigerung des localen Schmerzes hätte veranlassen können.

Die grösste Schmerzhaftigkeit im Ohre, vergesellschaftet mit sehr starken Moliminis, stellt sich hauptsächlich ein bei geringer, angedeuteter menstrueller Blutung. Und zu gleicher Zeit ist die Blutblase da, die nach Ablauf der cyklischen menstruellen Haupterscheinungen spontan verschwindet, um einer immer noch deutlich sichtbaren, nachweisbaren gedellten Vertiefung einen Platz einzuräumen. Und bei der nächsten ebenso schwachen Menses wiederholt sich ohne jegliche äussere Einwirkung ganz genau dasselbe Bild. Auch die Delle bildete sich in der nämlichen Weise und sie war das Einzige, was subjectiv nachweisbar noch längere Zeit den Process als solchen überdauerte.

In diesem Falle haben wir eben nicht blos die Coincidenz von einfachen nasogenitalen Beziehungen und Ohrsymptomen, sondern schon den höheren Grad einer hysterischen Localaffection im Ohre auf Grund eines nasogenitalen Connexes. Es handelt sich hier um ein Stigma des Meatus; die Blutblasenbildung und die objective und subjective Schmerzhaftigkeit waren der Ausdruck einer nicht völlig ausgesprochenen vicariirenden Blutung. Allerdings beschränken sich die Beobachtungen auf einen Zeitraum, innerhalb welches keine stärkeren menstruellen Blutungen oder normale Menses vorhanden gewesen waren. Ob während reichlicher normaler Menses diese dellige Stelle und die Blutblasenbildung auch nachweisbar, vermag ich natürlich demnach nicht zu sagen, glaube aber nach Analogie anderer Beobachtungen annehmen zu können, dass sie zu solchen Zeiten nicht existirt habe.

Im dritten Falle lag eine primäre catarrhalische Media vor, die ganz gut auch die subjectiven Geräusche zu erzeugen im Stande war.

Digitized by Google

Auch dass bei Frauen, insbesondere nervös veranlagten, die subjectiven Geräusche z. B. während der Menses stärker werden, ist eine bekannte Thatsache. Und doch blieb nach Beseitigung der primären Ohrkrankheit das Geräusch in der alten Art und Weise seines Schwächer- und Stärkerwerdens, d. h. im Zusammentreffen mit dem menstruellen Tempo, bestehen. Erst mit Einsetzen der Behandlung der nasalen Reflexregionen trat eine Aenderung zum Besseren ein, und musste mithin der Schluss gezogen werden, dass die Geräusche hier weniger rein nasalen, als vielmehr nasogenitalen Ursprungs gewesen seien.

Daran würde auch das nicht wesentlich viel ändern, wenn wir die Ohrgeräusche als primär seiner Zeit durch die Ohraffection in's Leben gerufen erachtet wissen wollten. Dessenungeachtet kann der nasogenitale Reflex die primär erregten Geräusche secundär beeinflusst, in statu gehalten haben. Das ist um so weniger von der Hand zu weisen, als die Anamnese der sehr verständigen Patientin mit grösster Wahrscheinlichkeit auch diese Möglichkeit in's Auge zu fassen erlaubt.

Noch einer Frage möchte ich hier ganz kurz näher treten, nämlich der, ob nicht vielleicht mit Fertigeintreten der Menopause die Geräusche von selbst sich gebessert haben würden? Es ist diese Frage durchaus zu bejahen, was die Möglichkeit der Besserung anbelangt; denn erfahrungsgemäss sehen wir gar nicht sehr selten, dass mit der völligen Cessatio auch die anderweitigen mit ihr in Verbindung gewesenen subjectiven Erscheinungen zurücktreten oder verschwinden.

Andererseits dürfen wir aber auch nicht ausser Acht lassen, dass noch eine Steigerung hie und da eintreten kann, die unter Umständen permanent bleiben kann.

Der vierte Fall war so gelagert, dass primär eigentlich gar nicht recht an einen nasogenitalen Connex der Ohrerscheinungen gedacht werden konnte. Es musste um so eher die bestehende arthritische Diathese als Ursache angenommen werden, als sich auch am Trommelfell die Injectionszeichen vorfanden, die wir bei arthritischen Ohraffectionen durchaus nicht selten wahrzunehmen pflegen. Dazu gesellte sich auch der ebenfalls bei Arthritikern durchaus nicht ungewöhnliche Pruritus des Meatus und der Concha mit den Erscheinungen eines chronischen Eczema squamosum combinirt.

Dass diese letzteren Symptome auch thatsächlich arthritischer Natur waren, geht einfach aus ihrem Verschwinden durch locale und allgemeine arthritische Therapie hervor. Die Schmerzen selbst aber und das Sausen liessen sich erst beeinflussen von der Nase aus, und zwar gelang das hier auch nicht ganz glatt, gesetz- oder schablonenmässig. Nicht die Touchirung der rechten Muschel und des rechten Tuberculums, sondern erst die der linken, also der gleichseitigen Muschel und des gleichseitigen Tuberculums gaben ein besseres (allerdings jetzt zufriedenstellendes) Resultat.

Nun ist es deshalb aber durchaus noch nicht nötig, einen absolut reinen nasogenitalen Connex daraus zu construiren, da auch die Schwellung der Nasenschleimhautpartien auf Grundlage der arthritischen Allgemeinaffection sich etablirt haben konnte. Jedenfalls aber dürfen wir, wenn auch nicht einen ganz unmittelbaren, so doch gut mittelbaren Zusammenhang zwischen Ohrschmerz und Ohrsausen wohl als gegeben annehmen,

Digitized by Google

ohne dessen Nachweis die definitive Beseitigung der doch immerhin sehr quälenden Erscheinungen zum Mindesten sehr erschwert gewesen wäre.

Wir können als Schlussfolgerung aus der Beobachtung dieser Fälle ziehen, dass es eine Reihe von subjectiven Erscheinungen am Ohre, seien sie nun durch Schmerz oder durch subjective Geräusche oder durch beides miteinander documentirt, giebt, die, ohne dass der objective Bestand am Ohre selbst irgend welche näheren Anhaltspunkte fände, als auf Basis eines nasogenitalen Ohrconnexes entstanden gedacht werden können.

Um so eher wird ein derartiger Causalnexus angenommen werden können, wenn sich die betreffenden localen Partien des Nasenabschnittes in mehr oder weniger characteristischer Weise verändert zeigen und wenn noch ein zeitliches Zusammentreffen zwischen der Acme der subjectiven Erscheinungen und den Menses vorliegt. Zudem aber ist es nötig, dass alle anderen möglicherweise die gleichen Erscheinungen veranlassenden Allgemeinerkrankungen durch die einschlägige Therapie möglichst ausgeschaltet werden können.

Derartige subjective Ohrsymptome lassen sich in einer Anzahl von Fällen — durchaus nicht in allen — zunächst durch Ausführung des Fliess'schen Versuches in günstiger Weise beeinflussen. Wirkt dieser Versuch in positivem Sinne, so kann durch nachfolgende, event. mehrere Male zu wiederholende directe Behandlung der nasogenitalen Stellen mit Trichloressigsäure oder Elektrolyse in manchen Fällen eine dauernde Besserung oder definitives Sistiren der Erscheinungen erzielt werden. Wenn es auch im Allgemeinen gemäss der Beobachtungen von Fliess richtig zu sein scheint, dass die Beeinflussung recht häufig von der gekreuzten Nasenseite aus erfolgt, so dürfen wir doch nicht ausser Acht lassen, dass doch hie und da entweder die gleichseitige Nasenpartie oder doch diese erst mit der gekreuzten den definitiven Ausschlag geben kann.

Eine gewisse Gesetzmässigkeit kann ja ganz gut auch in Bezug auf den Ohrconnex gegeben sein. Auf jeden Fall aber müssen noch eine grössere Anzahl von Beobachtungen überhaupt gesammelt werden, damit wir klar sehen in dieser Richtung und ich möchte daher kurz wiederholen, was ich eben betonte, dass es viel zu weit gehen hiesse, bei allen möglichen Fällen von subjectiven Schmerzempfindungen und Geräuschen im Ohre beim weiblichen Geschlechte ohne objectiven Befund immer gleich einen nasogenitalen Connex zu construiren. Es würde dies heissen, einer Polypragmasie in die Hände zu arbeiten, die wie jede therapeutische Polypragmasie, meist nur schablonenmässig zum Schaden des guten Kernes der Sache betrieben, zur Misscreditirung führt.

Ueble Folgen habe ich von der Ausführung der Aetzung im Ganzen wenige wahrgenommen; doch möchte ich keineswegs verschweigen, dass in einem — hier nicht angeführten — Falle wohl zuerst ein längeres Ausbleiben der Ohrgeräusche eintrat, dass aber sich dann eine Suppressio mensium auf vier Monate mit sehr unangenehmen Begleiterscheinungen einstellte; ob allerdings nicht schliesslich auch eine andere Ursache hier maassgebend gewesen sein kann, entzieht sich meiner Beurtheilung.

Auch behaupteten einzelne Patienten, dass jetzt wohl die früheren localen Erscheinungen gemindert seien, dafür aber andere, früher nicht vorhanden gewesene neuralgische Erscheinungen in ganz verschiedenen

Digitized by Google

Körperregionen sich bemerkbar gemacht hätten. Allerdings waren dies weibliche Wesen von höchster nervöser Disposition.

Diese vorausgegangenen Ausführungen beziehen sich selbstverständlich lediglich auf weibliche Individuen. Ich habe aber experimenti causa auch bei drei Männern, die ungefähr analoge Erscheinungen aufwiesen, den Versuch gemacht. In zweien fiel er absolut negativ aus, in einem positiv; ich glaube aber hier eher ein zufälliges Zusammentreffen annehmen zu dürfen, eine suggestive Wirkung bei einem ausserordentlich anämisch-neurasthenischen jungen Manne.

Aus der Universitäts-Ohrenklinik (Hofrath Prof. Politzer) in Wien.

Zur Pathologie und pathologischen Anatomie der Pachymeningitis interna in Fällen otogener Pyämie.

Von

Dr. **Gustav Alexander,** klin. Assistent.

Fall I.[3])

Zele F., 42 Jahre alt, aus Zabłutow in Galizien, aufgenommen am 21. October 1902.

Anamese: Beiderseitiger Ohrenfluss seit früher Kindheit, ebenso in frühem Kindesalter Auftreten eines Abscesses hinter dem linken Ohre, aus dem nach Eröffnung sich Eiter entleerte; seither angeblich Taubheit auf dem linken Ohre. Rechterseits bestand gleichfalls seit Jahren bis zur Zeit der Aufnahme Eiterfluss. Seit vier Monaten Schmerzen in und hinter dem rechten Ohre, rechtsseitiger Kopfschmerz. Wiederholte Schüttelfröste und Fieber. Wegen der letzteren Erscheinungen sucht Patientin behufs Operation die Ohrenklinik auf.

Status praesens vom 21. October 1902: Rechtes Ohr: Gehörgang durch Senkung der hinteren oberen Wand verengt, Trommelfell destruirt; mediale Paukenhöhlenwand mit Epidermis bekleidet. Linkes Ohr: Gehörgang weit, Trommelfell destruirt; mediale Paukenhöhlenwand von Granulationen bedeckt.

Beiderseits mässige, fötide Eitersecretion; Spontan- und Druckschmerzhaftigkeit des rechten Warzenfortsatzes.

Weber am Kopf, Rinne beiderseits negativ mit hochgradig verkürzter Luft- und Kopfknochenleitung. Perception hoher und tiefer Töne beiderseits herabgesetzt. Uhr von Stirn und Warzenfortsätzen negativ, Politzer's Acumeter von denselben Stellen positiv.

Hörweite: Conversationssprache beiderseits 25 cm, Flüstersprache 0, Acumeter 0.

Active und passive Bewegungen des Kopfes und des Halses frei, Nystagmus bei seitlicher Blickrichtung, von Seiten der übrigen Hirn-

[3]) Vorgetragen in der Oesterreichischen otolog. Gesellschaft (Sitzung vom 24. November 1902). (Siehe S. 114 dieses Heftes.)

Digitized by Google

nerven keine nachweisbare Störungen; Augenhintergrund normal (Dr. Lauber). Sensorium frei.

Interner Befund (Assistent Dr. Breuer): Die Untersuchung der Lungen ergiebt links trockene Pleuritis, Infiltration in den ungefähren Grenzen des linken Unterlappens (Lungenabscess?), fötide Bronchitis mit mässig reichlichem, jauchig-eitrigen Auswurf; Endocarditis nicht ausschliessbar, die Herztöne werden jedoch in Folge des lauten Athmens nur undeutlich gehört. Milztumor. Urin hochgestellt, kein Eiweiss, kein Zucker. Stuhl bisher regelmässig.

Puls 140, Respiration 40, Temperatur 38,6°.

Diagnose: Otitis media suppurativa chronica lateris utriusque (Thrombophlebitis sinus transversi dextri), Pyaemia ex otitide.

21. X. Patientin, die Vormittags aufgenommen wurde, verfällt um 12 Uhr Mittags in einen ca. 15 Minuten dauernden Schüttelfrost; kurz nachher Temperaturanstieg auf 41,6°; nach etwa einer Stunde starker Schweissausbruch, Temperaturabfall auf 38,5 und weiterhin unter Besserung des subjectiven Zustandes auf 36,7°.

22. X. Operation in ruhiger Chloroformnarcose (Dr. Alexander): Typischer Hautschnitt, Freilegung des Warzenfortsatzes. Unmittelbar nach Eröffnung desselben wird der maximal nach vorne und oberflächlich gelegene Sinus freigelegt. Eine Fistel der hinteren knöchernen Gehörgangswand erstreckt sich bis an die häutige. Plastik nach Panse. Durchführung der Radicaloperation.

Reinigung des von Polypen erfüllten oberen Trommelhöhlenraumes und Entfernung eines fast wallnussgrossen Cholesteatoms, das sich medialwärts vom Sinus bis auf den Paukenhöhlenboden, der dadurch vertieft erscheint, ausbreitet.

Exploration des Sinus mit dem Scalpell ergiebt den Abgang einiger hirse- bis hanfkorngrosser, hochgradig fötider Partikel unter reichlich sich einstellender Blutung. Diese letztere wird durch Auflagen von Jodoformgaze beherrscht. Wundversorgung, Verband.

Aus dem Wundverlaufe: Am Tage der Operation hat Pat. im Laufe des Nachmittags und Abends mehrmals erbrochen, Abgang eines 15 cm langen Spulwurms per os. Relatives Wohlbefinden bis zum 29. October.

Temperatur	am	22., 23., 24. X.:	36,3—37,4
„	„	25. X.:	38,2—37,9
„	„	26. X.:	36,8—37,3
„	„	27. X.:	36,9—39,5
„	„	28. X.:	36,8—36,9
„	„	29. X.:	38

Während dieser Zeit Respiration 20—40, Puls 60—140.

Erster Verbandwechsel vier Tage post. operat. Bei diesem und den folgenden Verbandwechseln bis zum 29. X. entleerte sich neben hochgradig fötiden, jauchig-eitrigen Gerinnseln Blut aus dem Sinus. Die Blutung, die unter geringem Drucke erfolgt, wird durch aufgelegte Jodoformgaze sofort gestillt. Seit 1. XI. ist die Sinuswunde geschlossen, mässige, nicht fötide Secretion im Bereiche der Radicaloperationshöhle.

Der jauchig-eitrige Lungenauswurf hat in den letzten Octobertagen zugenommen, und auch weiterhin beherrschen die Erscheinungen von

Digitized by Google

Seiten des Respirationstractus das Krankheitsbild. Die microscopische Untersuchung des Auswurfes, der bis auf 300 ccm pro die ansteigt, ergiebt zahlreiche elastische Fasern, die Untersuchung der Lungen mit grosser Wahrscheinlichkeit beiderseitige Lungenabscesse.

Temperatur vom 1.—13. XI. 37—40,7 mit pyämischen Intermissionen. Fortschreiten des Kräfteverfalls.

Temperatur vom 14.—20. XI. 36,8—38.

Seit 19. XI. Parese der Zungenmusculatur.

20. XI. Sensorium nicht getrübt. Abends pötzlich einsetzendes Coma.

21. XI. Fünf Uhr früh: Exitus letalis unter den Erscheinungen eines acuten Lungenödems.

Obductionsbefund vom 22. XI.: Multiple ältere und frische haselnuss- bis mannskopfgrosse Abscesse in der Lunge. Lobulärpneumonie.

Thrombophlebitis des Sinus sigmoideus dexter in der unmittelbaren Nähe des Bulbus venae jugularis und des obersten Theiles der Vena jugularis interna dextra. Die Thrombose ist wandständig, das Lumen nicht vollständig erfüllend. die Blutbahn frei. Hochgradige Degeneration der Parenchyme.

Pachymeningitis interna entsprechend der Convexität der rechten Grosshirnhemisphäre. Arachnoidea und Pia sowie Hirnoberfläche vollkommen normal.

Die Pachymeninx der rechten Kopfseite bot den folgenden Befund:

Die Innenfläche der harten Hirnhaut war an sechs länglich-runden, am Durchschnitte 1½ cm breiten und 2½ cm langen Partien gelbweiss verfärbt. matt und mit zarten, stellenweise fibrinösen. an anderen Stellen fibrinös-eitrigen Gerinnseln bedeckt. welche die Innenfläche der Dura an den betreffenden Stellen chagrinirt erscheinen lassen. Es besteht keine Continuitätsverletzung der medialen Sinuswand.

Die Section des rechten Schläfebeines ergiebt bezüglich des Sinus transversus, des Bulbus und der Vena jugularis interna Folgendes: Die wandständige Thrombose erstreckt sich vom Bulbus venae jugularis auf die Vena jugularis interna einerseits, andererseits in das untere Drittel des Sinus transversus dexter, wobei der Thrombus der medialen Sinuswand angelagert ist. Die pachymeningitischen Plaques finden sich zerstreut in nächster Nähe des Sinus sagittalis und reichen u. A. bis auf 1 cm Entfernung an den Sinus transversus heran.

Der culturelle Befund ergiebt reichlichst ausschliesslich Bacillen vom Typus der Pseudodiphtheriebacillen.

Epikrise. In der Anamnese schliesst sich der beschriebene Fall den zahlreichen Fällen otogener Pyämie an, in denen es im Anschlusse an eine seit der Kindheit bestehende eitrige Otitis media zum Auftreten der Pyämie gekommen ist.

Nach dem Befunde, der sich bei der Aufnahme der Patientin ergab, ist der Fall in die Gruppe der sog. „pulmonalen" otogenen Pyämien einzureihen, d. h. in diejenige Gruppe der otogenen Pyämie, in denen das Krankheitsbild durch die reichlichen Metastasen im Respirationstractus beherrscht wird.

Digitized by Google

Infolge der schon ante operationem bestehenden Lungenerkrankung (von zweifellos pyämischem Character), sowie infolge der schon seit längerer Zeit vor der Aufnahme bestandenen septicopyämischen Erscheinungen gestaltete sich die Prognose des Falles von vornherein nicht günstig. Die Operation, die zu einer teilweisen Beseitigung und Drainage des localen (primären) Eiterherdes führte, konnte den ungünstigen Ausgang des Krankheitsfalles nicht wesentlich beeinflussen. Die Therapie der Lungenmetastasen musste sich auf die symptomatologischen Maassregeln beschränken.

Infolge der sicher bereits bestehenden allgemein-pyämischen Erscheinungen und pyämischen Metastasen in der Lunge konnte von der operativen Freilegung und Unterbindung der Vena jugularis interna Abstand genommen werden, desgleichen musste wegen der weit vorgeschrittenen jauchig-eitrigen Infection der Lunge von einer localen Behandlung des Lungenabscesses abgesehen werden.

Die Ursache für die ausführliche Erörterung des Falles liegt für mich in der bei der Section nachgewiesenen fibrinösen und fibrinös-eitrigen Pachymeningitis interna circumscripta.

Die gefundenen pachymeningitischen Herde sind wie die Lungenherde als Metastasen aufzufassen, die im beschriebenen Falle im Laufe der pyämischen Erkrankung entstanden sind. Der Zeitpunkt ihrer Entstehung ist nicht exact zu eruiren, doch sind sie ohne Zweifel viel jüngeren Datums als die in der Lunge gefundenen Veränderungen. Für diese Annahme spricht die weit vorgeschrittene jauchige Eiterung in den Lungen gegenüber der geringfügigen, auf die Dura beschränkten Ausbreitung der pachymeningitischen Herde.

Auch der Infectionsweg, der zur Entstehung der Pachymeningitis interna in diesem Falle geführt hat, lässt sich nicht klar feststellen. Es ist nicht auszuschliessen, dass die Infection auf dem Wege der Blutbahn direct von den Lungenherden her erfolgte, andererseits aber wahrscheinlich, dass von der wandständigen Thrombose im Sinus gleichfalls auf dem Wege kleiner Venen die Infection der Innenfläche der Dura erfolgte.

Gelegentlich eines Vortrages in der Oesterreichischen otologischen Gesellschaft im April 1902 habe ich auf die Wichtigkeit des Befundes der Pachymeningitis interna in Fällen otogener Pyämie hingewiesen. Die ursächliche Rolle, welche eine derartige Entzündung der harten Hirnhaut für das Entstehen eines Intraduralabscesses, in letzter Linie einer Meningitis purulenta im Laufe einer otogenen Pyämie spielt, braucht kaum näher erörtert zu werden, und es erscheint auch kaum zweifelhaft, dass im vorliegenden Falle — hätte die Kranke länger gelebt — sich an die pachymeningitischen Veränderungen leptomeningitische angeschlossen hätten.

Fälle von Pachymeningitis interna finden sich in der einschlägigen Literatur in spärlicher Menge verzeichnet, ja in der Form des vorliegenden Falles überhaupt nicht erwähnt. Unter Pachymeningitis interna wird von Seite der Otologen gewöhnlich die mit Intraduralabscess verbundene Entzündung der Durainnenfläche verstanden, die zu einem abgesackten intraduralen Abscesse Veranlassung giebt oder als Vorstadium einer allgemeinen Meningitis zu einer allgemeinen

Digitized by Google

Entzündung der weichen Hirnhaut event. zu einer oberflächlichen Encephalitis führen kann.

Dass die Pachymeningitis interna des vorliegenden Falles klinisch nicht in Erscheinung trat, ist darauf zurückzuführen, dass entweder derartige Entzündungen der harten Hirnhaut symptomlos verlaufen oder dass sie besonders durch die klinischen Erscheinungen, die aus den Veränderungen des Respirationstractus folgen, verdeckt werden. Klinische, meningeale Reizerscheinungen hat diese Erkrankung im vorliegenden Falle jedenfalls nicht zum Gefolge gehabt, da bis zum Tage vor dem Exitus letalis keinerlei Hirnerscheinungen an der Kranken zu constatiren waren, die auf einen meningealen Process hätten bezogen werden können. Aus diesem Grunde lag auch kein Anlass vor, eine Lumbalpunction vorzunehmen, die in diesem Falle allerdings von fundamentaler Bedeutung gewesen wäre. (Bei der Section selbst erwies sich der Liquor cerebrospinalis vollkommen klar.)

In der Discussion zu meinem oben citirten Vortrage[4]) haben die Herren Docenten Alt und Hammerschlag die Meinung geäussert, dass von Pachymeningitis interna in Fällen otogener Pyämie nur bei dem Vorhandensein einer Fistel der Dura gesprochen werden könne. Ich habe schon damals auf das Unhaltbare dieser Anschauung hingewiesen, die ja ungefähr der These gleich käme, dass man von einer eitrigen Entzündung eines Organs nur bei vorhandenem fistulösen Durchbruch des Eiters an dem betreffendem Organe sprechen dürfe.

In der Literatur habe ich nur wenige einschlägige Fälle von Pachymeningitis interna verzeichnet gefunden.

Körner hebt mit Recht hervor, dass „überhaupt Pachymeningitides internae darum sehr selten zur Beobachtung gelangen, weil eine derartige Entzündung in der Regel nicht lange besteht, ohne die Arachnoidea zu durchdringen und in den lockeren Maschen der Pia weiter zu spielen".

Aber auch anderen in der Literatur bekannten Fällen von Pachymeningitis interna entsprechen zumeist weiter vorgeschrittene Entzündungen der harten Hirnhaut.

Hierher gehören erstens die Fälle von Pachymeningitis interna mit subduralem Abscess (Mac Ewen, Brieger, Schwartze) oder oberflächlicher Leptomeningitis und Encephalitis und zweitens die Fälle von ausgedehnten Eiterungen im Subduralraume ohne deutlich nachweisbares Uebergreifen auf die weichen Hirnhäute.

Der oben beschriebene Fall würde unter der Voraussetzung einer einheitlichen Pathogenese der Pachymeningitis interna ein Vorstadium der in der Literatur bekannten Fälle von Pachymeningitis interna darstellen, das aus dem Grunde nur selten zur anatomischen Beobachtung gelangt, weil bei der meningealen Form der otogenen Pyämie, um welche es sich in diesen Fällen zumeist handelt, der Exitus letalis erst in einem Stadium erfolgt, in welchem es bereits zu ausgebreiteter und weitgehender eitriger Erkrankung der gesammten Hirn-

[4]) S. Sitzungsprotocoll der Oesterreichischen otologischen Gesellschaft vom 28. April 1902. Diese Monatsschrift, Juli 1902.

Digitized by Google

häute und fallweise des Gehirnes gekommen ist. Operativ dürfte ein derartiges Vorstadium der Pachymeningitis häufiger aufgedeckt werden, und ich habe auch in meinem oben angezogenen Vortrage von selbst beobachteten einschlägigen Fällen berichten können.

Neue Ligaturröhre für Glühschlingen.

Von

Dr. **Kindler** (Chemnitz).

Bei den bisher üblichen Ligaturröhren für galvanocaustische Schlingen ist es ein bekannter Uebelstand, dass die Wiederbildung der zugezogenen Schlinge sich selten durch einfaches Wiedervorschieben des Schlittens, an welchem die Drahtenden befestigt sind, bewerkstelligen lässt, weil in der Regel der zwischen Schlitten und Röhre befindliche Draht hierbei umknickt, dass man vielmehr zu diesem Zwecke erst das am Vorderende der Ligaturröhre noch sichtbare Drahtstück zu fassen und hervorzuziehen hat, was gewöhnlich nur mit Zuhilfenahme einer Zange möglich, stets aber mühsam und unbequem ist.

Um nun diesem fühlbaren Uebelstande abzuhelfen, hat Schreiber dieser Zeilen folgendes Ligaturinstrument für Glühschlingen construirt:

Von zwei zu einer Doppelröhre verbundenen, gegenseitig isolirten Metallröhren hat die eine die gewöhnliche Weite, um den Schlingendraht durchziehen zu können, und die zur Befestigung am Handgriff nothwendige Biegung am hinteren Ende, während die andere ein so weites Lumen hat, dass ein als Drahtführer dienendes dünnes Metallstäbchen darin bequem hin- und hergleiten kann, und bis hinten gerade verläuft.

Das Vorderende des Drahtführers ist durchlocht, zur Befestigung des einen Schlingenendes; das hintere Ende wird an dem Schlitten des Handgriffes, je nach dessen Construction, durch Schraube oder winklige Abbiegung befestigt. Zur Bildung der Schlinge erübrigt es sich nun, den Draht durch die dünnere Ligaturröhre zu ziehen und mit dem Schlitten zu verbinden (Figur A).

Fig. A.

Ist die Schlinge nunmehr zugezogen, so giebt der Drahtführer dem mit ihm parallel laufenden Draht beim Wiedervorschieben des Schlittens so viel Halt, dass ein Umknicken nicht mehr möglich ist und die Schlinge ohne Schwierigkeit wieder gebildet wird.

Wird schon durch das Anbringen des Drahtführers ein um dessen Länge kürzerer Draht als früher benöthigt, was beim Gebrauche des

Digitized by Google

werthvollen Platindrahtes sicher in's Gewicht fällt, so ermöglicht noch eine doppelte Durchlochung des Vorderendes der dünneren Röhre selbst Drahtstückchen von 8—10 cm, event. noch kleinere, zur Schlingenbildung auszunutzen. Hierbei wird das eine Drahtende am Drahtführer, wie oben, befestigt, das andere von der Oeffnung des dünneren Ligaturröhrchens aus durch das vordere Loch geleitet, worauf die Drahtspitze zu einem Häkchen gekrümmt in das zweite Loch eingehakt wird (Figur B).



Fig. B.

Die so gebildete kleine Schlinge gleitet übrigens schwerer ab als die gewöhnlichen, da beim Zuziehen nur der eine Schlingenschenkel bewegt wird, der andere aber ruhig in seiner gegebenen Lage bleibt.

So, glaube ich, bietet das neue Ligaturinstrument so verschiedene schätzbare Vortheile, dass es den Herren Collegen wohl empfohlen werden kann. Zu beziehen ist es von der Firma Reiniger, Gebbert u. Schall (Erlangen), welche die Alleinfabrikation der Ligaturröhre übernommen hat.

Oesterreichische otologische Gesellschaft.

Officielles Protocoll der wissenschaftlichen Sitzung vom 24. November 1902.

Erstattet vom Schriftführer.

Vorsitzender: Hofrath Prof. Politzer.
Schriftführer: Dr. Alexander.

1. Der Vorsitzende theilt mit, dass der nächste internationale Otologen-Congress 1903 oder 1904 in Bordeaux stattfinden wird. Genaueres wird von Seiten des vorbereitenden Comités später bekannt gegeben werden.

2. Doc. Dr. Alt demonstrirt eine 22jährige Köchin mit objectiv nachweisbaren, „knacksenden" Ohrgeräuschen beiderseits. Der Ohrbefund ist sonst negativ. Die Ohrgeräusche sind auf choreatische bezw. clonische Zuckungen der Pharynxmusculatur zurückzuführen, die bei geöffnetem Munde beobachtet werden können.

Alt demonstrirt ferner ein 20jähriges Dienstmädchen, bei welchem er die Radicaloperation in atypischer Weise ausführte. Es bestand eine Attic- und Antrumeiterung, während das Trommelfell mit dem Hammerkopf und dem dahinter sondirbaren Amboskörper sich intact erwiesen. Alt begann nach der Stacke'schen Methode zu arbeiten, legte dann das mit Granulationen erfüllte Antrum frei, räumte Attic und Antrum

Digitized by Google

aus, schonte jedoch Trommelfell und die Gehörknöchelchen. Die Plastik wurde in üblicher Weise mit Naht nach Körner ausgeführt. Alt will diese Methode durchaus nicht als neue Modification empfehlen, weist vielmehr darauf hin, dass er bei dem vorgestellten Falle mit Rücksicht auf das intacte Aussehen von Trommelfell und Gehörknöchelchen, sowie auf das gute Gehör, die Trommelhöhle nicht ausräumte. Der Wundverlauf war normal.

Discussion zu Fall I.

Urbantschitsch erwähnt ein Mädchen, das infolge von Schreck Chorea erlitt und dabei auch von einem beständigen choreatischen Krampf der Rachen-Tubenmuskeln befallen war. Das knisternde Geräusch war im ganzen Zimmer hörbar. Während des Schlafes sistirte mit den choreatischen Erscheinungen auch das Knistern, so dass die Mutter des Kindes nach dem Vorhandensein oder Fehlen des Geräusches stets wusste, ob das Kind schlafe oder wach sei.

Politzer erwähnt einen hierhergehörigen, vor 25 Jahren von ihm beschriebenen Fall, in welchem es sich um objective, durch clonische Krämpfe der Tubenmusculatur begründete Geräusche gehandelt hat. Er stimmt Urbantschitsch bezüglich der Aetiologie des von Letzterem beobachteten Falles bei, möchte jedoch für den von Alt demonstrirten Fall der Chorea keine ursächliche Bedeutung zuerkennen.

Urbantschitsch schliesst sich, was den hier demonstrirten Fall betrifft, der Meinung Politzer's an.

Discussion zu Fall II.

Politzer ist dem von Alt in dem demonstrirten Falle eingeschlagenen Verfahren der Operation, das er auch selbst in mehreren Fällen angewendet hat, nicht grundsätzlich abgeneigt, weist jedoch auf die in solchen Fällen bestehende Gefahr hin, dass im Laufe der Nachbehandlung sich hinter dem erhaltenen Trommelfelle Secret oder Epidermisschuppen ansammeln und diese die endgiltige Heilung verzögern oder unmöglich machen.

Dr. Frey: Ich habe vor einiger Zeit einen Fall operirt, bei dem ich ebenfalls eine incomplete Radicaloperation vornahm. Es handelte sich um einen Patienten, der seit sieben Monaten an einer Otorrhoe litt. Es bestand eine mässig grosse Perforation im vorderen unteren Quadranten des Trommelfelles, keine Schmerzhaftigkeit oder Infiltration am Warzenfortsatze, allein es gelang trotz wochenlanger conservativer Behandlung nicht, die Eiterung zu beeinflussen. Bei der aus diesem Grunde vorgenommenen Operation ergab es sich, dass der ganze Warzenfortsatz in eine grosse Abscesshöhle verwandelt war, deren Wände von infiltrirten, mit Granulationen durchsetzten Knochen gebildet waren, das eröffnete Antrum enthielt einige wenige Granulationen. Es wurde weiterhin die hintere und obere Gehörgangswand abgetragen, jedoch nicht vollständig, sondern so weit, dass eine schmale Knochenspange übrig blieb. Das Antrum war dadurch so weit eröffnet, dass man den kurzen Schenkel und Körper des Ambos sehen konnte, das Trommelfell war jedoch noch vollständig von einem knöchernen Rahmen umgeben. Daraufhin wurde ein Körner'scher Lappen gebildet, der nach hinten oben placirt wurde. Die retroauriculäre Wunde wurde nicht vollständig geschlossen. Um für den Heilungsprocess Zeit zu sparen,

Digitized by Google

wurde die gewissermaassen separirte Höhle im Warzenfortsatze tamponirt und später der Ausfüllung mit Granulationen überlassen, währenddem die Epidermisirung vom Trommelfelle und dem Körner'schen Lappen aus sich blos auf die obere und einen Teil der hinteren Wand der Wundhöhle zu erstrecken brauchte.

Das Wesentliche bei Vornahme solcher unvollständiger Operationen erblicke ich darin, dass man das Trommelfell und seinen knöchernen Rahmen ganz intact lässt, da nur dann eine vollständige Wiederherstellung der Function des Schallleitungsapparates erhofft werden kann.

In ähnlicher Weise wurde auch ein zweiter Fall von Dr. Alexander operirt.

Docent Hammerschlag glaubt ebenfalls, dass der Erhaltung des vollständigen Trommelfellrahmens ein wesentlicher Werth beizumessen sei.

Urbantschitsch ist in den meisten Fällen von eitriger Entzündung des Warzenfortsatzes, bei nichteitriger Erkrankung der Paukenhöhle, mit der einfachen Schwartze'schen Warzenfortsatz-Operation ausgekommen, auch wenn die Erkrankung des Warzenfortsatzes mehrere Monate bis ein Jahr gedauert hatte. U. meint daher, dass sich das von Frey geschilderte operative Vordringen bis in den Gehörgang, bei Entfernung eines Theiles der hinteren knöchernen Gehörgangswand, in der Mehrzahl der Fälle vermeiden liesse.

Alexander: Was den von Herrn Docenten Alt demonstrirten Fall betrifft, so kann ich an dem otoscopischen Bilde des Patienten nicht den Eindruck gewinnen, dass nach der von Herrn Docenten Alt eingeschlagenen Methode das Trommelfell und die Gehörknöchelchen intact erhalten worden sind. Derzeit ist die Tiefe des Gesichtsfeldes selbst nach vorsichtiger, sorgfältiger Reinigung mit feinen, gelbgrauen Krümeln bedeckt und vom Trommelfell, geschweige denn von einem normalen Trommelfell, auch nicht die Spur zu sehen. Herr Dr. Alt wird wohl den Fall nach Ausheilung noch einmal demonstriren müssen, um uns die durch seine Operation erzielten Vortheile an dem Patienten selber zu zeigen. Was die Hörweite anlangt, so möchte ich mich nicht ohne Weiteres der Meinung anschliessen, dass die Erhaltung eines bestimmten Theiles des Trommelfelles und der Gehörknöchelchen an und für sich eine gute Hörweite nach der Operation gewährleiste. Es hängt doch die Hörweite, die wir nach Radicaloperationen bekommen, nicht zum Mindesten von der Art der erhaltenen Epidermisauskleidung bezw. der Narben ab. Sind diese sehr zart, so haben wir ja manchmal die Freude, nach ausgeheilter Radicaloperation das Hörvermögen des Pat. objectiv bedeutend gebessert und zufriedenstellend zu finden, und für diesen Fall wird gewiss die in normaler Beweglichkeit erhaltene Gehörknochenkette eine weitere Besserung der Hörweite erzielen lassen.

Treten aber, was vorher gar nicht abzusehen ist, resistente Narbenzüge auf, so wird die in solchen Fällen zwar erhaltene, aber vollkommen fixirte oder unvollkommen bewegliche Gehörknochenkette für das Hörvermögen des Patienten nichts Wesentliches zu leisten im Stande sein.

Fälle von 1—2 Jahre dauernder chronischer Eiterung sind in der letzten Zeit an unserer Klinik nach dem von Alt vorgewiesenen und, wie er selbst zugiebt, nicht neuen Verfahren operirt worden. Die Resultate

Digitized by Google

lassen aber keineswegs die Operationsmethode für alle einschlägigen Fälle als wünschenswerth erscheinen.

Dr. Alt: Es ist wohl ausgeschlossen, dass sich während der Nachbehandlung Secret oder Epidermisschuppen hinter dem Trommelfelle ansammeln, da bei dem langjährigen Bestande der Atticeiterung das Trommelfell unverändert blieb, was den Schluss gestattet, dass eine Anlagerung der Membran an die Promontorialwand mit Verschluss nach oben erfolgt ist.

3. Alexander hält eine Demonstration: Zur Pathologie und pathologischen Anatomie der Pachymeningitis interna in Fällen von otogener Pyämie. (S. Seite 105 dieses Heftes.)

Discussion.

Dr. Alt wendet sich gegen die Bemerkung des Herrn Dr. Alexander, dass wegen der bestehenden Lungenmetastasen von einer Unterbindung der Vena jugularis abgesehen wurde. Bestehende Lungenmetastasen bieten keine Contraindication für die Jugularisunterbindung. Entweder ist der Fall operabel, dann muss neben der Operation am Felsenbein auch die Vene unterbunden werden zur Verhütung neuer Herde, oder der Fall ist nicht operabel, dann muss auch von der Operation am Warzenfortsatze abgesehen werden. Alt hat vor einigen Monaten einen Fall in der otologischen Gesellschaft vorgestellt, bei welchem trotz bestehenden Lungenabscesses die Jugularisunterbindung vorgenommen wurde und weitere Metastasen nicht eintraten; die nachträgliche Eröffnung des Lungenabscesses führte zur Heilung.

Dr. Hammerschlag: Da Herr Dr. Alexander im Beginne seiner Ausführungen selbst einen gewissen Causalnexus zwischen seiner heutigen Demonstration und unserer Discussion vom 28. April d. J. herzustellen bemüht war, und da es weiter nach seinen Ausführungen scheinen könnte, als hätte er mit dem microscopischen Nachweise der Pachymeningitis interna unsere damaligen Ausführungen widerlegt, sehe ich mich genöthigt, den Thatbestand kurz festzustellen. Das Vorkommen der Pachymeningitis circumscripta interna wurde selbstverständlich niemals von uns bezweifelt, und ich habe in meiner Erwiderung auf den im April gehaltenen Vortrag des Herrn Dr. Alexander bereits ausgeführt, dass wir mit Körner heute zwei Formen der Pachymeningitis interna unterscheiden können. Es ist sehr erfreulich, dass es Herrn Dr. Alexander gelungen ist, das Anfangsstadium der Pachymeningitis interna microscopisch nachzuweisen. Aber selbst wenn wir den Fall annehmen, dass dieser Nachweis auch in jenen drei Fällen gelingen wird, die zu demonstriren Herr Dr. Alexander versprach und die allein hier maassgebend sind, so wird doch durch diese Thatsache nicht der geringste Gegenbeweis gegen unsere seinerzeitigen Bedenken erbracht. Klinisch bestand in jenen Fällen, die Herr Dr. Alexander seiner Zeit durch Excision der erkrankten Durapartien zu heilen versuchte, nichts weiter als eine Pachymeningitis circumscripta externa, d. h. es bestanden nachweisbare Veränderungen an der Aussenseite der Dura. Dabei muss gleich hervorgehoben werden, dass auch Veränderungen an der medialen Wand des Sinus immer nur noch als Pachymeningitis externa angesprochen werden müssen. Ob diese Veränderungen bereits durch die Dicke der Dura hindurchgegriffen haben und ob es bereits zu Ver-

Digitized by Google

änderungen an der Innenwand der Dura gekommen ist, das zu entscheiden sind wir nicht in der Lage. Deshalb aber bleibt es contraindicirt, die erkrankten Durapartien herauszuschneiden auf die blosse Vermutung hin, es könnte auch die Innenseite schon erkrankt sein.

Wenn Herr Dr. Alexander meint, dass hier eine unlösbare Schwierigkeit vorliegt und dass wir, an dieser Schwierigkeit scheiternd, niemals in die Lage kommen werden, die Pachymeningitis interna operativ zu heilen, so muss man ihm entgegenhalten, dass in dem Falle, dass keine Durafistel besteht, die Operation an der Dura abbrechen muss. Erst wenn im weiteren Verlaufe der Krankheit neuerliche Symptome auftreten, welche die Existenz einer intraduralen Eiterung wahrscheinlich machen, wird es erlaubt sein, auch den Duralsack operativ anzugehen. Aber auch für diesen Fall muss ich mich, wie schon seiner Zeit, gegen die Excision der Dura aussprechen und für die einfache Incision entscheiden. Im Uebrigen wird es Sache des Herrn Dr. Alexander sein, unsere Bedenken gegen das von ihm vorgeschlagene operative Verfahren selbst zu zerstreuen, indem er uns in der Folgezeit eine grössere Reihe derartiger mit Erfolg operirter Fälle vorführt.

Alexander (Schlusswort): Die Indicationsstellung des Herrn Dr. Alt kann ich nicht anerkennen. Ich will ja gewiss nicht den in meinem Falle eingeschlagenen Operationsweg generalisiren, doch glaube ich aufmerksam gemacht zu haben, dass ich mit gutem Grunde die Jugularisunterbindung unterlassen habe, nämlich, weil 1. eine längere Zeit bestehende Metastase in der Lunge bereits vor der Operation sicher nachgewiesen war und 2. ich ein Interesse hatte, die Narcose und damit die Operation an der geschwächten Patientin möglichst abzukürzen. Bei der operativen Behandlung der Pyämie sollen wir uns sehr davor hüten, allgemeine Operationsmethoden aufzustellen. Es ist daher der von Herrn Docenten Alt ausgesprochene Satz: „Entweder ist der Fall operabel . . . . abgesehen werden", entschieden abzulehnen. Doch teilt uns Herr Docent Alt mit, dass er bei bestehendem Lungenabscess in einem Falle von Pyämie die Jugularisunterbindung vorgenommen habe und weitere Metastasen nicht eingetreten sind. In dem von mir demonstrirten Falle wurde nun die Jugularis nicht unterbunden und es ist gleichfalls keine weitere Abscessmetastase aufgetreten. Es erscheint fast überflüssig, auszuführen, dass selbstverständlich ein bestehender eitriger Herd in der Lunge für das Entstehen weiterer Lungenherde ätiologisch in erster Linie in Betracht kommt, und ich kann die Ruhe des Herrn Docenten Alt nur bewundern, mit welcher er, nachdem in seinem Falle schon ein Abscess in der Lunge bestand, das Ausbleiben der Entstehung eines weiteren Abscesses auf seine Jugularisunterbindung zurückführen kann. Jedenfalls hat mein Fall den positiven Beweis erbracht, dass bei ihm die Jugularisunterbindung nicht nothwendig war, denn es ist nach der Radicaloperation zu keiner weiteren Aussaat von Eiter gekommen, trotzdem die Jugularis-Unterbindung, und ich wiederhole das hier ausdrücklich, mit gutem Grunde unterlassen worden ist.

Was nun den Herrn Docenten Hammerschlag betrifft, so hebe ich hervor, dass sowohl er als Docent Alt in der seinerzeitigen Dis-

Digitized by Google

cussion die Pachymeningitis interna lediglich in der Form des mit einer Fistel verbundenen intraduralen Abscesses oder in der im Uebrigen sehr fragwürdigen, ausgebreiteten intraduralen Eiterung ohne Miterkrankung der Arachnoidea und der weiter innen gelegenen Schichten gelten lassen wollten. Ja noch mehr: sie haben eine Pachymeningitis interna ätiologisch für das Entstehen einer Leptomeningitis kaum angenommen und vor Allem auf die Innenfläche der Dura als Schutzorgan hingewiesen. Die Bedeutung des von mir eben demonstrirten Falles liegt nun darin, dass uns 1. gezeigt wird, dass die Durainnenfläche dieses Schutzorgan nicht darstellt, und 2. wird uns in dem vorliegenden Falle eine ausgebildete Pachymeningitis interna circumscripta vor Augen geführt, die ohne Zweifel an sich die Indication zu einem chirurgischen Eingriff bilden muss. Ich werde auf diese Frage demnächst zu sprechen kommen, da ich Gelegenheit hatte, an einer Reihe von Fällen die Pachymeningitis interna zu studiren und werde auch die hierher gehörenden histologischen Präparate vorzeigen. Wenn nun Herr Docent Hammerschlag den Standpunkt einnimmt, dass die Pachymeningitis interna erst operativ angegangen werden kann, wenn eine Durafistel besteht, und diesen Standpunkt nach den seiner Zeit von mir demonstrirten Fällen und meiner heutigen Demonstration noch einnimmt, dann mag er diesen Standpunkt auch weiterhin beibehalten. Ich erlaube mir nur zu bemerken, dass es mir ganz unklar ist, warum erst ein durchgebrochener Abscess (und um einen solchen handelt es sich ja, falls eine Durafistel besteht) operirt werden, sonst aber die Operation an der Dura abgebrochen werden soll.

Was aber die Indication anlangt, die Herr Docent Hammerschlag für die operative Eröffnung des intraduralen Raumes von seinem Standpunkte aufstellen will, so mache ich ihn darauf aufmerksam, dass dieselbe keine ist: Es giebt keine Indication, die im Zuwarten besteht, und es ist besser und entspricht klar dem gegenwärtigen Standpunkt unseres Wissens, wenn wir erklären, dass wir leider derzeit keine stricte Indication für die Eröffnung des intraduralen Raumes bei Pachymeningitis interna circumscripta in ihren Anfangsstadien haben. Wartet man ab, bis die Pachymeningitis interna klinisch diagnosticirbar ist, d. h. bis Erscheinungen von Meningitis auftreten, oder wartet man gar, bis fistulöser Durchbruch erfolgt ist, so kommt man sicher mit der Operation an der Pachymeninx zu spät, und diese Thatsache geht ja klar aus den zahlreichen Fällen hervor, in welchen etappenweise vorgedrungen, immer wieder zugewartet, endlich, allerdings jetzt unter stricter Indication, der Intraduralraum eröffnet, ein Intraduralabscess gefunden worden ist, aber die Leptomeningitis, die dann zum Exitus führt, nicht mehr aufzuhalten war.

Es ist also die chirurgische Eröffnung des Intraduralraumes und die Drainage der erkrankten Partie wünschenswert und relativ Erfolg verheissend nur zu einer Zeit, zu welcher wir nach dem heutigen Stande die Pachymeningitis interna circumscripta klinisch noch nicht sicher erkennen können.

Wenn ich nun auf meine eigene Ansicht zurückkommen darf, so möchte ich die Eröffnung des Intraduralraumes für indicirt halten, wenn bei

Digitized by Google

vorhandener ausgebreiteter Pachymeningitis externa auch die mediale Sinuswand (bei bestehender jauchiger Thrombose) erkrankt ist. In solchen Fällen hat man Aussicht, einen noch nicht lange bestehenden pachymeningitischen Herd aufzudecken, zu eröffnen und zu drainiren, andererseits kommt man dabei gewiss in die schwierige Lage, durch eine eitrig entzündlich erkrankte Schicht hindurch einen eventuell noch nicht inficirten Intraduralraum zu eröffnen.

Ich habe nun schon in meinem seinerzeitigen Vortrage, ich möchte sagen, in Discussion mit mir selbst, zu dem Für und Wider bezüglich einer derartigen Eröffnung, event. Resection der erkrankten Theile Stellung genommen und müsste eigentlich nur das, was ich damals gesagt habe, wiederholen. Ich glaube aber, dass ich nichts Besseres thun kann, als Ihnen über einen von mir im Sommer beobachteten Fall zu berichten. In diesem Falle von otogener Pyämie erstreckte sich die Pachymeningitis externa fast auf Handtellergrösse nach vor- und aufwärts, entsprechend der Schuppe des Schläfenbeines. Es war ein extraduraler Abscess vorhanden, und da durch die vorgefundenen Eiterherde und Veränderungen die klinischen Symptome des Falles genügend erklärt schienen, stand ich von einer Eröffnung des Intraduralraumes ab, da ich davor zurückscheute, durch den Jaucheherd hindurch den event. noch nicht inficirten Duralraum sofort zu eröffnen. Nun, m. H., die Eröffnung hat, indicirt durch Fortbestand der Hirnsymptome, 20 Stunden später stattgefunden: es ergab sich ein kleiner, pachymeningitischer Herd mit circumscripter Eiteransammlung, und bei der Section (die Patientin litt schon zur Zeit ihrer Einlieferung an einer jauchigen Pharyngitis) ergab sich bereits eine Leptomeningitis. Sie sehen, m. H., dass es in diesem Falle ausser Zweifel steht, dass der Intraduralraum zu spät eröffnet worden ist, und trotzdem waren wir von der „Indication", die Herr Hammerschlag aufstellen möchte, noch immer weit, weit entfernt.

Erlauben Sie mir auch noch einige Worte über das Problem der Gefahr, die bei Vorhandensein einer Pachymeningitis externa durch die chirurgische Eröffnung des Intraduralraumes repräsentirt wird unter der Voraussetzung, dass es uns bei der Eröffnung nicht gelingt, Pachymeningitis interna nachzuweisen, der Intraduralraum also nach der bisherigen Ansicht nicht inficirt und unverändert wäre.

M. H.! Es ist die Frage aufzuwerfen, ob denn überhaupt der Intraduralraum total unverändert bleibt, wenn sich extradural und in den äusseren Schichten der Dura acut entzündliche Vorgänge abspielen. Für die Hirnhöhle liegen hier experimentelle Untersuchungen nicht vor, wohl aber sind bereits einschlägige Thatsachen für die Peritonealhöhle gefunden worden, und ich halte es für nicht zweifelhaft, dass Experimente am Intraduralraume eine Bestätigung dieser Ergebnisse bilden werden: Moskowicz[5]) hat in der letzten Zeit bei Besprechung der Perityphlitis acuta circumscripta die Literatur des Gegenstandes zusammengestellt, und da zeigt sich, dass die Befunde nahe legen, anzunehmen, dass bei Bestehen einer

[5]) Ueber Perityphlitis acuta. Mittheilungen aus den Grenzgebieten der Medicin und Chirurgie 1902.

Digitized by Google

Perityphlitis circumscripta das ganze Peritoneum widerstandsfähiger gegen eine Infection geworden ist. Riedel (s. Moskowicz, S. 548) drückt dies darin aus, dass er sagt, „die Bauchhöhle des an Appendicitis purulenta Erkrankten ist eben an Eiter gewöhnt". „Je intacter das Bauchfell, desto empfindlicher ist es," und Moskowicz geht mit Burlhard noch weiter und nimmt an, dass bei Infection des Bauchfelles vom Wurmfortsatze aus das gesammte Bauchfell auf den Reiz reagirt, sich mit Schutzstoffen sättigt und nun gegen eine weitere Infection gewappnet bleibt. M. H.! Die Erfahrungen der operativen Behandlung der acuten Appendicitis haben nun schon längst gezeigt, dass hierbei die Eröffnung der freien Bauchhöhle gar keine Gefahr bietet.

Ich glaube nun, dass wir mutatis mutandis für den Intraduralraum bei bestehendem Extraduralabscesse oder jauchiger Sinusthrombose die gleichen Vorgänge annehmen können, die sich nach der Meinung der Autoren bei der eitrigen Appendicitis am ganzen Peritonaeum abspielen. Exacte experimentelle Untersuchungen werden hier Klarheit zu schaffen haben. Bestätigen diese für die Dura und den Intraduralraum das, was die Erfahrungen und das Experiment für das Peritoneum und den Intraperitonealraum bezüglich der Immunität dieser Höhlen bei Vorhandensein eines acut entzündlichen Eiterherdes in allernächster Umgebung erwiesen haben, dann ist die Schwierigkeit für unsere Frage überwunden und die Gefahr der intraduralen Operation bei Vorhandensein einer extraduralen Eiterung besteht überhaupt nicht.

II. Kritiken.

Die Krankheiten der Nase und des Nasenrachenraumes mit besonderer Berücksichtigung der rhinologischen Propädeutik für practische Aerzte und Studirende. Von Dr. Carl Zarniko (Hamburg). Zweite, gänzlich neubearbeitete Auflage. Erste Hälfte: Propädeutik. Mit 88 Abbildungen und 3 Tafeln. Berlin 1903. Verlag von S. Karger.

Von der 2. Auflage des Zarniko'schen Buches liegt bisher nur die erste Hälfte vor; „die zweite Hälfte erscheint im Sommer dieses Jahres". Die Lectüre der ersten Hälfte erlaubt es zu sagen, dass wir uns auf das baldige Erscheinen der zweiten Hälfte freuen dürfen; denn wenn schon die 1. Auflage des Buches durch ihre übersichtliche Anordnung, ihren reichen Inhalt vielseitigen Beifall fand, so ist dies von der 2. Auflage noch mehr zu erwarten. Die zahlreichen Errungenschaften der letzten Jahre mussten den Verfasser zu einer vollkommenen Neubearbeitung veranlassen, ohne dass in der allgemeinen Anordnung des Buches eine Aenderung sich nöthig erwies. Der erste Theil enthält anatomische und physiologische Vorbemerkungen über die Nase, die Nebenhöhlen und den Nasenrachen, ferner die allgemeine Pathologie und Symptomatologie, die Diagnostik und allgemeine Therapie. Alle Capitel sind mit zahlreichen guten Abbildungen ausgestattet und grösstentheils unter eingehender Berücksichtigung der Literatur bearbeitet; überall jedoch tritt die subjective Anschauung des Verf.'s angenehm

Digitized by Google

hervor. Als einige Stichproben des reichen Inhalts seien folgende Punkte hervorgehoben: In § 64 bespricht Z. den Keimgehalt der Luft und das Schicksal der in der Nase zurückgehaltenen Keime; dieselben werden abgetödtet, so dass die Nase, wie Zarniko auch schon in der 1. Auflage seines Buches (1894) ausführte, relativ keimfrei ist. Die Nase wird als Geruchsorgan eingehend gewürdigt, die Geruchsprüfung und die Bedeutung des Geruchssinnes unter Anführung interessanter Einzelheiten dargestellt. Ebenso findet der Antheil der Nase und des Gaumensegels beim Sprechen und die Bedeutung der Nebenhöhlen sehr klare und anschauliche Darstellung. In der allgemeinen Pathologie und Symptomatologie werden die Mundathmung und ihre Schädlichkeiten, die Geruchs-, Sprach- und Stimmstörungen eingehend behandelt. Im Capitel „Nase und Gehörorgan" kann die Bemerkung des Verf's, dass bei der Politzer'schen Luftdouche Racheninhalt per tubam in's Mittelohr geschleudert werden kann und so Mittelohrentzündungen entstehen können, nicht das Einverständnis des Referenten finden. Im Capitel „Diagnostik" wird die Rhinoscopia anterior, media, posterior theoretisch und practisch ausgezeichnet dargestellt. Die Durchleuchtung hält Z. für keine werthvolle Untersuchungsmethode. Die Untersuchung mit Röntgenstrahlen findet genauere Besprechung. Z. benutzte dieselben mit Vortheil zur Diagnose von Zahnwurzelerkrankungen bei Kieferhöhlenempyemen. Auch die Prüfung des Geruches wird beschrieben. Sehr genau wird die Anästhesirung der Nase, ferner die Antiseptik und Aseptik bei Nasenoperationen geschildert. Mit Recht betrachtet Z. antiseptische Ausspülungen der Nase als völlig zwecklos.

Es konnten in dieser Besprechung nur einige Capitel hervorgehoben werden, welche dem Referenten bei der Durchsicht des vortrefflichen Buches als besonders interessant erschienen. Es ist nicht zu bezweifeln, dass sich die 2. Auflage des Buches, welches Herrn Hofrath Bezold gewidmet ist, viele neue Freunde erwerben wird, nicht nur unter Studirenden und practischen Aerzten, sondern auch unter Specialärzten.

Brühl.

III. Referate.

a) Otologische:

Neuere Theorien über die Schallleitung. Von Dr. Treitel in Berlin. (Zeitschr. f. Ohrenheilk., XLI, 4.)

Die Arbeit stellt die von verschiedenen Autoren (Beckmann, Zimmermann, Kleinschmidt, Secchi) gegen die Helmholtz'sche Theorie der Schallübertragung im Mittelohre gemachten Einwände und die an Stelle der alten Lehre aufgestellten neuen Theorien zusammen; letztere haben das Eine gemeinsam, dass sie die Bedeutung der Gehörknöchelchenkette als Schallzuleitungsapparat fallen lassen, den Schallwellen vielmehr einen directen Weg durch die Luft der Paukenhöhle und die knöcherne Labyrinthwand oder aber das runde Fenster oder durch beide anweisen, während die Gehörknöchelchenkette der Accommo-

Digitized by Google

dation oder der Regulation des Luftdruckes im Mittelohre dienen soll. Im Anschlusse hieran bespricht T. die Arbeiten von Lucae, Dennert, Kaiser, welche der alten Lehre neue Stützen verleihen sollen, und kommt zu dem Schlusse, dass eine befriedigende Lösung der strittigen Punkte noch nicht gefunden ist und es hierzu noch weiterer experimenteller Forschung bedarf. Keller.

Ueber den Werth der otitischen Symptome zur Diagnose von Kopfverletzungen bezw. Basisfractur. Ein Beitrag zur Lehre über die traumatische Neurose. Von Stabsarzt Dr Stenger, früher I Assistent der Ohrenklink der Kgl. Charité (Berlin). (Director weiland Geh. Med-Rath Prof. Dr. Trautmann) (Berliner klin. Wochenschr., 2 Feb 1903.)

Bei der Beurtheilung der Symptome von Seiten des Ohres in Fällen von Kopfverletzungen unterscheidet Stenger zwischen frischen und älteren Läsionen, bei ersteren kann der Abfluss von Cerebrospinalflüssigkeit als ziemlich sicheres Zeichen einer Basisfractur gelten; wichtig ferner sind die bei auftretender Blutung gleichzeitig beobachteten Fissuren im knöchernen Gehörgang, die meistens weiter nach innen führen. Die Zerreissung des Trommelfelles ist für die Diagnose belanglos. Wirklichen Werth können nur die functionellen Symptome haben. Die bei Kopfverletzungen vorkommenden Läsionen des Gehörorganes äussern sich in Hörstörungen und Gehörsempfindungen, Schwindel und Nervenlähmungserscheinungen; die ersteren Symptome sind die wichtigsten, sie sind verschieden, je nachdem der N. acusticus in seinem Kern, Verlauf oder Ausbreitungsbezirk betroffen ist. Verf. bespricht die einzelnen Vorkommnisse, sowie den Werth der Stimmgabeluntersuchung; bei dieser ist sicher zu verwerthen die Abkürzung der Perceptionsdauer vom Knochen aus auf der erkrankten Seite und der Ausfall der hohen Töne. Schwindel weist auf eine Verletzung der Bogengänge hin, wobei auch Nystagmus beobachtet wird. Die Nervenlähmungserscheinungen betreffen fast nur den Facialis und Opticus. Dies sind nach Stenger die Hauptsymptome der sog. traumatischen Neurose nach Kopfverletzungen. Die Diagnose derselben ist gesichert, sobald die functionelle Untersuchung des Gehörorganes einen positiven Befund für eine traumatische Verletzung ergiebt.

P. Reinhard (Köln).

Die Betheiligung der Ohrmuschel und des Kehlkopfes bei der Hemiatrophia faciei. Von Prof. Dr. O. Körner. (Zeitschr. f. Ohrenheilk., XLI, 4.)

Neben einer mässig ausgesprochenen linksseitigen Gesichtsatrophie fand sich die linke Ohrmuschel verkleinert und ohne Lobulus, der linke Warzenfortsatz atrophisch, desgleichen die Haut der linken Halsseite, Zunge nicht verändert. Da auf der Rostocker Ohren- und Halsklinik bei jedem Kranken Ohr, Nase und Larynx untersucht werden, verdankt man dieser Praxis im vorliegenden Falle einen interessanten Kehlkopfbefund, auf welchen kein klinisches Symptom sonst hingewiesen hätte: Medianstellung und Atrophie des linken Stimmbandes, der linke Aryknorpel in Phonationsstellung fixirt, völlig unbeweglich; Stimme rein, keine Athemnoth. Nach der Anamnese war zu derselben Zeit, als die

Digitized by Google

Schrumpfung der Ohrmuschel auftrat (im 8. Lebensjahre des zur Zeit 41jährigen Mannes), eine auffällige, dem Mutiren ähnliche Veränderung in der Stimme bemerkt worden; nach Ausschluss einer Posticuslähmung glaubt K. auf einen Zusammenhang der Kehlkopfaffection mit der Gesichtsatrophie schliessen zu dürfen und räth, künftighin bei Hemiatrophia faciei auch auf den Kehlkopf zu achten. Keller.

---

b) Rhinologische:

Zur Ursache und specifischen Heilung des Heufiebers. Von Professor Dr. Dunbar, Director des hygien. Institutes zu Hamburg. (R. Oldenbourg, München und Berlin 1903.)

Prof. Dunbar hat Versuche an Heufieberkranken angestellt und dieselben zur Heufieberzeit mit den Pollen von Gramineen, die er in Nase und Augen brachte, heufieberkrank gemacht. Ausserhalb der Heufieberzeit waren die etwas eingetrockneten Pollenkörper auch dann noch wirksam, wenn dieselben vorher zerrieben wurden. Er schliesst daraus, dass nicht die Hülle, sondern der Inhalt der Pollen, die Stärkekörner enthalten, wirksam sei. Diese Stärkekörner stellen sich unter dem Microscop als Stäbchen dar, welche in Form und Grösse den Bacterien ähnlich sind und wohl deswegen oft mit denselben verwechselt wurden. Dieselben zeigen die Jodreaction.

Indem er die Roggenpollenkörner mit Aether auszog, stellte er eine Lösung dar, die als Rückstand einen grossen Tropfen ölige Flüssigkeit zurückliess. Der ölige Rückstand machte keine Heufiebererscheinungen. Wurden nun die mit Aether behandelten Pollenkörner mit Wasser und Aether zu gleichen Theilen umgeschüttelt, so enstand eine schleimige Emulsion, hervorgerufen durch den Inhalt der Pollen, der aus der Hülle in voluminöser Form hervortrat. Sowohl dieser Schleim, wie die wässerigen Bestandtheile lösten bei Heufieberdisponirten heufieberähnliche Anfälle aus. Ebenso lösten sich die Pollenkörner, wenn man die Hülle zerstört hatte, im Nasenschleim, im Speichel und Blutserum in sehr kurzer Zeit vollständig, besonders bei Körpertemperatur.

Der nicht gelöste Rückstand der Pollen erwies sich, wenn er centrifugirt wurde und microscopisch keine Stärkestäbchen mehr enthielt, als völlig wirkungslos gegenüber den Heufieberpatienten. Es müssen also die wirksamen Bestandtheile sämmtlich in Lösung übergegangen sein und der Heufiebererreger muss ein lösliches Gift sein. Wurde nun der Rückstand der Lösung durch eine Filtration ausgeschieden, so ergab der mit Alcohol behandelte Auszug geringe Mengen eines grossflockigen Niederschlages, der getrocknet selbst in geringen Mengen sehr heftige Symptome auslöste.

Mit Blutserum gelingt die Extraction der wirksamen Substanzen schon vollständig in kürzester Zeit. Die Amylumkörper der Gramineen enthalten also die wirksame Substanz. Das so erhaltene Toxin wurde nicht nur in Nase und Augen gebracht, sondern auch am Arm eines heufieberkranken Arztes subcutan injicirt.

Digitized by Google

$^1/_{10}$ ccm der Lösung machte schon nach einer Minute Schwindel, nach einer Viertelstunde heftiges Niesen und starken Hustenreiz, der an Keuchhusten erinnerte. In den Luftwegen fühlte Pat. ein rauhes, kratzendes Gefühl, die Nase schwoll ihm sofort vollständig zu, aus derselben entwickelte sich starker Ausfluss. Unausgesetztes Thränen der Augen trat auf. Starke Injection der Conjunctiva. Das Gesicht schwoll stark an, war cyanotisch verfärbt.

Insbesondere waren die Ohren blauroth, ödematös. Pat. fühlte heftige Spannung in den Ohren bei normalem Trommelfellbefund.

Eine Viertelstunde nach der Impfung tonlose Stimme, starke Röthung der Kehlkopfschleimhaut, Brustschmerzen, hörbarer Stridor; bei der Inspiration zäher, schleimiger Auswurf in geringer Menge, starker Schweiss. Athem beschleunigt (28—32), Puls beschleunigt. Kein Fieber. Starkes Krankheitsgefühl.

Nach einer Stunde heftiges Jucken, Urticaria über den ganzen Körper, Athembeklemmungen.

4 Stunden nach der Impfung Besserung.

Nach 6 Stunden wieder Steigerung der Symptome. Urticaria verschwand. Gesicht stark ödematös.

An der Impfstelle schon nach 20 Minuten starke Schwellung, die sich rasch bis zum Handgelenk fortsetzte und noch 2 Tage lang deutlich sichtbar war.

23 Stunden nach der Impfung war bei diesem Pat. ein sonst stark wirksames Pollentoxin weit weniger reizbar als früher.

Ein anderer Arzt, der nicht heufieberkrank ist, zeigte bei Injection derselben Dosis am Arm ausser einer kaum merklichen Schwellung an der Injectionsstelle nicht die geringsten Störungen.

Die Symptome beim Heufieber kann man nach diesem Experiment als eine Wirkung des aufgenommenen Giftes auffassen. Athemnoth und Asthma kann nach diesem Befund gleichfalls als Symptom der eingetretenen Vergiftung betrachtet werden.

Nur die Pollen von Gramineen (18 Arten wurden untersucht) zeigten sich wirksam, während andere Blüthenpollen, so besonders die Linden, keine Wirkung zeigten.

Es wurde nun diese Toxinlösung verschiedenen Kaninchen intravenös eingespritzt. Die Thiere blieben munter und frassen, nur ein Kaninchen starb sofort. Nachdem in dreitägigen Intervallen 3 Mal den Thieren Toxin injicirt worden war, wurde von dem klaren Serum des aus der Carotis gewonnenen Blutes einem Heufieberkranken 1 ccm in den rechten Vorderarm subcutan gespritzt.

Nur an der Injectionsstelle zeigte sich ein nesselartiges Brennen. Die Nase wurde nun mit trockenen Roggenpollenkörnern inficirt. Es trat Schwellung der Nase, heftiges Niesen ein, nach einer Stunde jedoch plötzlich das Gefühl der Reconvalescenz. Die Nase wurde frei und durchgängig.

7 Stunden nach der Impfung wurde dieser Infectionsversuch wiederholt. Die in die Nase eingebrachten Pollen verursachten nicht die geringste Reizung, weder Thränen, noch Nasenlaufen, noch Niesen. Am folgenden Tage war diese Unempfindlichkeit gegen diese Pollen verschwunden.

Digitized by Google

Es wurde nun von dem aus den übrigen Kaninchen gewonnenen Serum zu der vorher so wirksamen Toxinlösung zu gleichen Theilen zugesetzt.

Diese Mischung erzeugte auf Nasen- und Augenschleimhaut keine Erscheinungen, so dass das Gift durch das Serum anscheinend neutralisirt wurde. Mit diesem Antitoxin konnte man auch die vorher mit der Pollenlösung auf der Schleimhaut des Auges und der Nase erzeugte Reizung und Injection rückgängig machen und den erzeugten Heufieberanfall ganz ausserordentlich abschwächen.

Es wurde dann noch einem Heufieberpatienten eine starke Lösung von Pollen in Auge und Nase gebracht und heftige Schwellungen und Erscheinungen von Heufieber erzeugt.

Diesem Pat. wurde nun, nachdem die Erscheinungen sich ausgebildet hatten, $^1/_2$ ccm Antitoxin subcutan in den Arm gespritzt.

Nach einer Viertelstunde trat plötzlich das Gefühl wesentlicher Erleichterung ein, die Nasenschwellung verlor sich vollständig.

Nach einer halben Stunde waren auch die stark geschwollenen Augen frei.

Nach einer Stunde hatte Pat. das Gefühl völliger Genesung und ein erfrischendes Gefühl in der Nase. Nach weiteren Versuchen scheinen die verschiedenen Gramineensorten sich gegenseitig in der Wirkung aufzuheben.

Die letzten Versuche, die wegen Mangel an Roggenpollenkörnern mit den Pollen von Maiskolben hergestellt waren, ergaben ebenso prompt dieselben Erscheinungen wie die ursprüngliche Lösung, die mit Roggenpollen hergestellt war.

Eine vor einer grösseren Versammlung gehaltene Demonstration, der eine grosse Anzahl von zu Heufieber Disponirten beiwohnte, zeigte ausnahmslos die geschilderten Symptome bei allen untersuchten, zu Heufieber geneigten Personen, während die übrigen nicht die geringsten Symptome zeigten, so dass es in der That scheint, dass das längst gesuchte sichere Mittel gegen Heufieber in diesem Antitoxin sich darstellen lässt. Thost (Hamburg).

Ein Fremdkörperfall des Nasenrachens. Von Dr. R. Kafemann in Königsberg i. Pr. (Arch. f. Laryngol. etc. 1902, Bd. XIII, pag. 291.)

Ein rundlicher, mit einer Oese versehener Schuhknopf, dessen Metalltheile stark verrostet, wurde gelegentlich der Entfernung der Rachentonsille mittelst Kuhn'scher Zange in Chloroformnarcose aus dem Nasenrachenraume eines 12jährigen Mädchens entfernt. Derselbe hatte zweifellos sehr lange (angeblich 9 Jahre) darin verweilt und zu einem pestilenzialischen, cadaverösen Geruche Veranlassung gegeben. Das Kind blieb seit der Operation von dem Geruche dauernd frei.

Beschorner.

Zur Casuistik der sog. blutenden Septumpolypen. Von Dr. C. Reichert in Görlitz. (Arch. f. Laryngol. etc. 1902, Bd. XIII, pag. 296.)

Mädchen von 15 Jahren litt seit einem halben Jahre an sehr häufigen und sehr heftigen Anfällen von Nasenbluten, die sie in hohem Maasse in ihrem Ernährungszustande heruntergebracht hatten. Die Untersuchung

Digitized by Google

ergab in der linken Vorderseite einen mit breiter Basis am vorderen unteren Abschnitte des knorpeligen Septums aufsitzenden Tumor von Kirschgrösse, blaurother Farbe und sehr leicht blutend. Der Polyp wurde mit der Schlinge entfernt und die Basis wiederholt cauterisirt. Nach drei Wochen völlige Heilung. Entstehungsursache unbekannt. Folgt genaue Beschreibung des histologischen Befundes.

Beschorner.

Ein Fall von Zahninversion mit Durchbruch des Zahnes in die Nase. Von Dr. Berthold Schweinburg. (Wiener med. Presse 1902, No. 29.)

In dem mitgetheilten Falle wurde ein Zahn aus der Nase entfernt, der, wie dies Zuckerkandl beschreibt, eine Rotation von 180° um seine Achse machte. Der in der Nase befindliche Theil hatte eine rhinolithische Auflagerung, die leicht entfernbar war. Der Zahn dagegen musste herausgehebelt werden.

Baumgarten.

Betrachtungen zu dem Capitel vom Schnupfen. Von Dr. Löhnberg in Hamm. (Wiener klin. Rundschau 1902, No. 31.)

Da die Ursachen die verschiedensten sein können, so kann man nicht ein Mittel empfehlen. So rasch Nebenhöhleneiterungen zu heilen, wie Verf. dies beschreibt, werden sich Wenige rühmen können.

Baumgarten.

Heilung primärer Nasentuberculose. Von Dr. Heinrich Halász. (Gyógyászat 1902, No. 12.)

Verf. bespricht die Literatur dieser Fälle und glaubt, dass der von ihm mitgetheilte Fall auch als primäre Nasentuberculose anzusehen ist. Es war am Naseneingange ein Geschwür vorhanden, ebenso ein Ulcus des Septums; intranasal, besonders an der unteren Muschel, waren kleine Granulationen, die leicht und stark bluteten. Das ganze Erkrankte wurde mit dem scharfen Löffel ausgekratzt; der Fall ist geheilt. Histologisch wurde ein Granulom constatirt, wahrscheinlich tuberculotischer Natur, aber Koch'sche Bacillen wurden nicht gefunden. Verf. hebt in seiner Arbeit nicht genug hervor — da ähnliche Befunde auch bei Lupus gefunden werden —, weshalb er nicht an diese Möglichkeit denkt.

Baumgarten.

Ueber nervöse und psychische Störungen bei Nasenerkrankungen. Von Dr. Walter W. Wells in Georgtown. (Wiener med. Presse 1902, No. 47 u. 48.)

In der Einleitung stimmen wir mit Verf. vollkommen überein, wenn er auf folgende Punkte bei Beurtheilung, ob ein Zusammenhang vorliegt oder nicht, besonderes Gewicht legt. Diese Punkte sind: 1. Association der begleitenden Nasenaffection und der nervösen Symptome. 2. Verschwinden des Symptomes nach der Behandlung. 3. Character des Symptomes. Die reflectorischen sind paroxysmal, die anderen constanter. 4. Nachweis der Reflexneurose. Dies geschieht mit der Sonde oder mittelst des Cocainexperimentes. Wie erstaunt sind wir aber, wenn wir die Krankengeschichten lesen, denn in den mitgetheilten Fällen von Kopfschmerz, Trübsinn mit Selbstmordgedanken, Schlaf-

Digitized by Google

sucht, Schwindel, finden wir, dass Verf. auf Punkt 2 seiner These wenig Gewicht legt. Mittheilungen wie die, dass nach Aetzung der Stelle in der Nase den anderen Tag Schlafsucht besser, Kopfschmerz leichter und damit die Krankengeschichte schon beendet ist, sind für uns in Europa nicht verwendbar. Baumgarten.

Beitrag zur Geschichte der Nasenrachenpolypen bis auf Levret. (Contribution à l'historique des polypes nasopharyngiens jusqu'à Levret.) Von Dr. C. Chauveau. (Arch. internat. de laryngol. etc., Bd. XV, September/October 1902.)

Was zunächst die Natur des Leidens anlangt, so beschränken sich Hippokrates und Celsus darauf, die Anwesenheit von „Fleischmassen" in der Nase zu constatiren, wie auch noch Rolando, Johann von Vigo und die Mehrzahl der Chirurgen des Mittelalters: Sennert, Fabricius von Aquapendente von „überflüssigem Fleische" reden. Gabriel Ferrara bedient sich des Ausdrucks: „weiche Exostose". Galen glaubt, dass die weichen Polypen durch Schleim, die harten durch schwarze Galle (gleich dem Krebs) erzeugt seien. Andere nennen die Nasenrachenfibrome „Sarcome". Serapius spricht von „unnützem Fleische". Ambrosius beschränkt sich darauf, von „widernatürlichem Tumor", Paracelsus von „abnormem Fleische" zu reden. Andere endlich, wie Guy von Chauliac, glaubten in ihnen Vegetationen zu erblicken, die einem krebsigen Geschwüre entsprossen seien. Ueber Sitz und Ausgangsort der Polypen ist die Ansicht vorherrschend, dass sie vom Knochen, sei es der Nasenhöhlenumgebung, sei es von der Portio ethmoidalis oder apophys. basilar. ihren Ursprung nehmen. Die durch nasopharyngeale Fibrome mögliche Obstruction des Pharynx hoben zuerst Albucasim, Avicenna, Rhazès u. A. hervor, ebenso die durch ihre Anwesenheit bedingten mechanischen Störungen des Athmens und Schlingens, während zuerst im Mittelalter und in der Neuzeit über die Deformationen des Gesichtsskelettes durch Polypen berichtet wird (Bonnet, Morgagni, Levret). Die Blutungen, welche von den zwei Arten von Polypen (harten und weichen) veranlasst werden, sind allen griechisch-römischen Autoren bekannt, von den Arabern werden sie Nasenhämorrhoiden genannt; dass durch sie entsetzliche Schmerzen, Athem- und Schlingbeschwerden erzeugt werden können, hebt Paul von Aegina hervor, der auch, gleich Celsus, betont, dass bei den verschiedenen Polypen wesentliche Unterschiede in Consistenz und Farbe gemacht werden müssen. Die Prognose der Nasenrachenfibrome wird für so ungünstig erachtet, dass nur Paul von Aegina die Cauterisation, und sozusagen „mit Bedauern" und nur um etwas gethan zu haben, ausführt, während übrigens Niemand sich wagte, operativ vorzugehen, weil man fürchtete, durch den Reiz des Eingriffes die Bösartigkeit dieser Tumoren zu erhöhen, und erst Albucasim, Jacob von Meekren u. A. wagten es, einen solchen vorzunehmen. Levret endlich führte die Operation auf natürlichem Wege wirklich ein. So wurde sie im 18. Jahrhundert allgemein. Zuerst bediente man sich der Zange zur Extraction, Levret aber der Ligatur; Heister spaltete die Nase von aussen in der Mittellinie, um sich (wie schon Hippokrates) gehörigen Einblick und Eingang zum Naseninnern zu verschaffen. Beschorner.

Digitized by Google

c) Pharyngo-laryngologische:

Neue Erfolge bei Ausübung der Tubage ohne fortgesetzte Ueberwachung. (Nouveaux résultats de la pratique du tubage sans surveillance continue.) Von Dr. Bézy u. Dr. Escat. (Arch. internat. de laryngol. etc., Bd. XV, Juli/August 1902.)

In einer früheren Arbeit (1899) constatirten dieselben Autoren bei Ausübung der Tubage ohne fortgesetzte Ueberwachung (sie betraf diphtherischen, pseudodiphtherischen Croup und einige Fälle von acuter Kehlkopfstenose bei Kindern) eine Mortalität von 34,8 pCt. Das war etwa dieselbe, welche bei fortgesetzter, gewissenhafter Ueberwachung in den Pariser Hospitälern zu constatiren war. Seit jener Zeit sind die Resultate von B. und E. noch günstigere geworden: Bei 27 neuerlichen Tubagen waren 24 Heilungen und 3 Todesfälle zu verzeichnen; das entspricht einer Mortalität von 11,2 pCt., oder mit den früheren zusammen einer solchen von 26,7 pCt. Diese vortrefflichen Resultate waren bedingt durch die Vervollkommnung der Tuben, namentlich durch Anwendung solcher starken Calibers und von Modellen, bei denen ein spontanes Herauswerfen der Tube erschwert bezw. unmöglich ist. In neuerer Zeit wurden auch Tuben verwendet, die, nach Angabe von Dionisio in Turin, gefenstert und deren Wände dergestalt durchbohrt sind, dass bei plötzlicher Verstopfung des Hauptganges der Tube gewissermaassen Ersatz geschaffen wird, wodurch die plötzliche Obstruction gewissermaassen in eine allmähliche umgewandelt und dem Operateur Zeit zur Hilfeleistung geschaffen wird. Ueber den vollen Werth dieser Canülen, welche erst seit kurzer Zeit verwendet werden, vermögen indessen B. und E. noch kein endgiltiges Urtheil abzugeben.

Beschorner.

Ueber Tubage ausserhalb des Krankenhauses ohne unausgesetzte Ueberwachung. Erwiderung an Dr. Escat in Toulouse. (A propos de la pratique du tubage en ville sous surveillance continue. Reponse au Dr. Escat à Toulouse.) Von Dr. P. Viollet. (Arch. internat. de laryngol. etc., Bd. XV, September/October 1902.)

Aufforderung an Bézy und Escat, genaue Mittheilungen darüber zu machen, unter welchen Bedingungen und Vorsichtsmaassregeln, mit welchen Instrumenten, namentlich unter Verwendung welchen Calibers der Tuben, je nach dem Alter des Kindes, sie die vortrefflichen Resultate erzielen, welche sie neuerlich veröffentlichten (von 27 Fällen genasen 24, 3 starben, i. e. 11,2 pCt. Sterblichkeit). Beschorner.

Untersuchungen über die im Rachen befindlichen Eingangspforten der Tuberculose. Von Dr. Sakehiko Ito aus Fuknoka (Japan). (Aus dem patholog.-anatom. Institute des Krankenhauses im Friedrichshain zu Berlin, Prosector Prof. Dr. v. Hansemann.)

Der Inhalt der sehr fleissigen Arbeit, bei der die Zahl der Microtomschnitte über 8000 betrug, lässt sich am besten mit den Schlussworten des Verf.'s wiedergeben; es heisst dort: „In 104 secirten Fällen habe ich also die Gaumen-Rachen-Zungentonsillen, Valleculae epiglotticae und Schleimdrüsen des Zungengrundes genau microscopisch untersucht.

Digitized by Google

Dabei habe ich sichere primäre Tuberculose derselben in keinem einzigen Falle nachweisen können. Dagegen erkrankten nach meiner Meinung secundär an Tuberculose:

a) die Gaumentonsillen in 5 Fällen,
b) die Rachentonsillen in 2 Fällen,
c) Valleculae epiglotticae in 1 Fall,
d) die Schleimdrüsen des Zungengrundes in 1 Fall,

wobei zu bemerken ist, dass in einem Falle Gaumentonsillentuberculose, Rachentonsillentuberculose und Valleculaetuberculose gleichzeitig bei demselben Individuum vorkamen, während in einem anderen Falle Rachentonsillen-Tuberculose mit Schleimdrüsen-Tuberculose vergesellschaftet war, sodass sich die Anzahl der als secundär erkrankt aufzufassenden Fälle auf 6 beläuft."

Ein Literaturverzeichnis ist beigefügt. Reinhard (Köln).

Tuberculöse Kehlkopfgeschwülste. Von Dr. Ludwig Neufeld. (Aus der med. Univ.-Poliklinik in Berlin, Director Geheimrat Senator.)

Nach einem kurzen geschichtlichen Ueberblick über Beobachtungen von Tuberculomen des Larynx, deren erstes 1877 von Ariza beschrieben ist und die nach Gerhardt zu den seltensten Geschwülsten unter den zahlreichen Entartungsformen des Larynx Tuberculöser gehören, geht Verf. auf die Schwierigkeiten der Diagnose ein. Differentialdiagnostisch kommen in Betracht: syphilitische Anschwellungen und bösartige Neubildungen. In fast allen Fällen entscheidet erst das Microscop, aber selbst dies kann zu Irrthümern führen. Die beiden Fälle, deren Krankengeschichten folgen, betreffen ein Mal eine vermuthlich primäre Larynxtuberculose, das andere Mal einen vom Stimmbande ausgehenden Tumor, also zwei sehr seltene Vorkommnisse. Die Diagnose wurde beide Male durch das Microscop gestellt und die Geschwulst auf endolaryngealem Wege mit gutem Erfolge entfernt. Den Schluss der Arbeit bilden therapeutische und prognostische Bemerkungen. Reinhard (Köln.)

Zur Klinik und pathologischen Anatomie der sog. „rheumatischen" Facialislähmung. Von Dr. G. Alexander. (Archiv für Psychiatrie, Bd. 35, Heft 3.)

Plötzlich eintretende complete linksseitige Facialislähmung mit EAR, welche Patient auf „Erkältung" (Eisenbahnfahrt) zurückführt. Tod nach drei Wochen in Folge Oesophaguscarcinoms.

Bei der Section ergab sich eine degenerative Entzündung des Nervus facialis und des Ganglion geniculi ohne irgend welche Entzündungserscheinungen oder andere pathologische Veränderungen im knöchernen Canal selbst. Bacterien wurden nicht gefunden. Dr. A. Sonntag.

Klinisch-histologische Bemerkungen zur Diagnose gewisser Formen epipharyngealer Sarcome (Initialstadium). Von Dr. Hugo Zwillinger in Budapest. (Wiener med. Wochenschr. 1902, No. 42 u. 43.)

Verf. bespricht die Fälle von Stoerk, Cozzolino, Weil u. A. und hebt hervor, wie schwer oft die Diagnose in den Initialfällen ist, wie leicht Verwechslungen vorkommen und wie alle Behelfe bei Stellung der Diagnose uns im Stiche lassen können. Auch in seinem Falle hat

Digitized by Google

er sich zur Operation bei einem 23jährigen Mädchen entschlossen, weil die microscopische Untersuchung keine Malignität des Gebildes vermuthen liess. Ja, die Operation selbst schien dies zu bestätigen, da die Blutung sehr gering war. Nur die dritte microscopische Untersuchung, bei welcher ein Stück Gewebe von der Grenze des normalen Gewebes vorhanden war, konnte die sarcomatöse Natur des Falles feststellen. Baumgarten.

Das Inhalatorium System Langen-Mainz. Von Ed. Friedmann. (Monatsschrift f. pract. Wasserheilk u. physikal. Heilmethoden 1902, Heft 6.)

Beschreibung eines Apparates, welcher durch Bestrahlung von Tannenreisern durch elektrisches Licht ozonhaltige Luft produciren soll.

Dr. A. Sonntag.

Notizen.

Herr Prof. Dr. Philipp Schech wurde zum Ehrenmitgliede der Londoner laryngologischen Gesellschaft ernannt.

Der VII. internationale Congress für Otologie wird in Bordeaux vom 1.—4. August 1904 unter dem Präsidium von Dr. Moure tagen. Auf der Tagesordnung stehen die folgenden Themen:

1. Choix d'une formule acoumétrique simple et pratique.
2. Diagnostic et traitement des suppurations du labyrinthe.
3. Technique de l'ouverture des abcès encéphaliques otogènes et des soins consécutifs.

Alle Vorträge und Berichte wolle man an den Generalsecretär des Congresses, Herrn Dr. Lermoyez, 20 Rue La Boétie, Paris, adressiren.

Berichtigung.

In No. 2 dieser Monatsschrift haben sich in dem Referate von Dr. H. Löwy folgende Druckfehler eingeschlichen, die hiermit berichtigt werden.

S. 63, 5. Zeile von unten bei Urbantschitsch: statt 2 Milli-Ampère lies 0,2 MA.

S. 63, 15. Zeile von oben bei Wittmaack: statt Chinon lies Chinin.

S. 63, 17. Zeile von unten bei Wien: statt für Töne verschiedener Töne lies für Töne verschiedener Höhe.

In dem Referate „Ueber angeborenen knöchernen Choanalverschluss" auf pap. 86 von No. 2 dieser Zeitschrift 1903 muss es heissen: Von Dr. L. Wolff, nicht E. Wolff, und auf pag. 87, Zeile 13 von oben: Hypoplasie anstatt Hyperplasie.

Alle für die Monatsschrift bestimmten Beiträge und Referate sowie alle Druckschriften, Archive und Tausch-Exemplare anderer Zeitschriften beliebe man an Herrn Hofrath Prof. Dr. L. v. Schrötter in Wien IX, Mariannengasse 3, zu senden. Die Autoren, welche Kritiken oder Referate über ihre Werke wünschen, werden ersucht, 2 Exemplare davon zu senden. Beiträge werden mit 40 Mark pro Druckbogen honorirt und die gewünschte Anzahl Separat-Abzüge beigegeben.

Verantwortlicher Redacteur: Prof. Dr. Ph. Schech in München.

Verlag von Oscar Coblentz. Expeditionsbureau: Berlin W. 30, Maassenstrasse 13.

Druck von Carl Marschner, Berlin SW., Ritterstrasse 41.

Digitized by Google

Monatsschrift für Ohrenheilkunde

sowie für

Kehlkopf-, Nasen-, Rachen-Krankheiten.

Organ der Oesterreichischen otologischen Gesellschaft u. der Münchener laryngo-otologischen Gesellschaft.

(Neue Folge.)

Mitbegründet von weil. Prof. Dr. Jos. Gruber, Prof. Dr. M. Rüdinger, Prof. Dr. R. Voltolini und weil. Prof. Dr. Fr. E. Weber-Liel

und unter Mitwirkung der Herren .

Docent Dr. **E. Baumgarten** (Budapest), Hofrath Dr. **Beschorner** (Dresden), Docent Dr. **A. Bing** (Wien), Privatdocent Dr. **G. Brühl** (Berlin), Docent Dr. **Gomperz** (Wien), Dr. **Heinze** (Leipzig), Prof. Dr. **Heymann** (Berlin), Dr. **Hopmann** (Cöln), Prof. Dr. **Jurasz** (Heidelberg), Dr. **Keller** (Cöln), Prof. Dr. **Kiesselbach** (Erlangen), Prof. Dr. **Kirchner** (Würzburg), Dr. **Koch** (Luxemburg), Dr. **Law** (London), Docent Dr. **Lichtenberg** (Budapest), Dr. **Lublinski** (Berlin), Dr. **Michel** (Cöln), Prof. Dr. **Onodi** (Budapest), Prof. Dr. **Paulsen** (Kiel), Dr. **A. Schapringer** (New-York), Dr. **J. Sendziak** (Warschau), Dr. **E. Stepanow** (Moskau), Prof. Dr. **Strübing** (Greifswald), Dr. **Weil** (Stuttgart), Dr. **Ziem** (Danzig).

Herausgegeben von

Prof. Dr. L. v. SCHRÖTTER Wien. **Prof. Dr. PH. SCHECH** München. **Prof. Dr. E. ZUCKERKANDL** Wien.

Prof. Dr. V. URBANTSCHITSCH Wien.

Dieses Organ erscheint monatlich. Man abonnirt auf dasselbe bei allen Buchhandlungen und Postanstalten des In- und Auslandes.
Der Preis für die Monatsschrift beträgt 12 R.-M. jährlich; wenn die Monatsschrift zusammen mit der Allgemeinen medicinischen Central-Zeitung bestellt wird, nur 8 R.-M.

Jahrg. XXXVII. Berlin, April 1903. No. 4.

I. Originalien.

Zur Frage der Beziehungen zwischen Nase und Genitalien.[1])

Von

Dr. **Gottfried Trautmann** in München.

Die Kenntnis einer unter gewissen Verhältnissen physiologischen' sowie einer pathologischen Wechselwirkung zwischen Nase und Genitalien ist keine Errungenschaft der allerneuesten Zeit. Wenn wir die Dissertation von Gustav Endriss (Die bisherigen Beobachtungen von physiologischen und pathologischen Beziehungen der oberen Luftwege zu den Sexualorganen, Würzburg 1892) lesen, so begegnen uns Namen wie Siebold und Kussmaul. Wir werden darin belehrt, dass Salivation, Blutungen, Anschoppung des cavernösen Gewebes vor, während,

[1]) Vortrag, gehalten in der Laryngo-otologischen Gesellschaft zu München am 2. März 1903.

Digitized by Google

sowie nach der Menstruation[2]) und bei geschlechtlichen Erregungszuständen von den verschiedensten Autoren beobachtet worden sind, aber auch Verschlimmerung von Nasenleiden bei diesen Zuständen, auch Erythema und Acne nasi und sogar reguläres Auftreten von schmerzhaften Mandelentzündungen. Ferner sah man Spontanheilung von Nasenkrankheiten bei Ausheilung von Genitalleiden. Ozänae besserten sich während der Gravidität. Auch auf correspondirende Anomalien wurde aufmerksam gemacht, z. B. das Zurückbleiben in der geschlechtlichen Entwicklung bei gleichzeitigem Bestehen von Nasenkrankheiten. Tonsillen und Gaumensegel, welche in dieselbe nervöse Sphäre fallen, bieten gleiche Verhältnisse. Kussmaul weist auf gleichzeitigen Defectus uteri und Mangel des Gaumensegels hin; in einem Falle Gould's waren Penis und Testikel sehr klein, während die Tonsillen nur als zwei kleine Knöpfe vorhanden waren. Haire Brown beobachtete nach der Exstirpation einer Tonsille Atrophie des correspondirenden Hodens. Nach Endriss soll ein Volksglauben bestehen, demzufolge eine Tonsillenexstirpation vor der Pubertät die geschlechtliche Entwicklung gefährde.

Die specifischen Punkte, von welchen die Beziehungserscheinungen zwischen Nase und Genitalorganen ausgelöst werden können, hat Fliess (Die Beziehungen zwischen Nase und weiblichen Geschlechtsorganen, 1897) in seinem bekannten Buche als sogen. Genitalstellen in der Nase localisirt. Dieselben befinden sich genitalpetal am vorderen Ende der unteren Muschel und am Tuberculum septi einer- oder beiderseits, und ferner nasopetal an der mittleren Muschel.

Bei den einschlägigen Fällen wurde bisher immer auf den Connex schlechtweg hingewiesen und als anatomischer Vermittler in der Hauptsache der Nervus petrosus profundus major angeführt, welcher vom Carotisgeflecht sympathische Fasern bezieht. Nach Anderen wiederum, wie Hagen (Die sexuelle Osphresiologie, Charlottenburg, Barsdorf 1901) scheint der Olfactorius eine Hauptrolle zu spielen. Es ist sicher nicht ohne Bedeutung, wenn wir uns die anatomischen Bahnen vor Augen führen, auf welchen dieser Connex zu Stande kommen kann.

Wir haben dabei drei Nerven heranzuziehen, nämlich den Trigeminus, den Sympathicus und den Olfactorius und ihre wechselseitigen Beziehungen.

Die Nasennerven entstammen sämmtlich dem Trigeminus. François Franck (Contrib. à l'étude de l'innervation vaso-dilatatatrice de la muqueuse nasale. Archives de physiologie normale et pathologique 1889, pag. 691) hat sich mit denselben eingehend beschäftigt. Wir haben vordere und hintere **laterale,** zu den Muscheln gehende, sowie vordere und hintere **mediale,** zum Septum gehende Nasennerven (vide Figur I).

1. Die ersten kommen vom N. nasociliaris des Trigeminus I und setzen sich aus den Aesten des N. ethmoidalis zusammen: Der Ramus anterior geht in der Hinterfurche des Nasenbeines bis zur Haut der Nase und Nasenspitze; der Ramus lateralis geht zur Stirn-

[2]) Conf. auch Linder: Ueber nasale Dysmenorrhoe. Münchener med. Wochenschrift 1902, No. 22.

Digitized by Google

höhle und versorgt ferner die vordere Partie der lateralen Nasenschleimhaut und das vordere Drittel der drei Nasenmuscheln. Also der vordere Theil der Nase wird vom Trigeminus I innervirt.

2. Die hinteren Nasennerven — auch die des Gaumens und Gaumensegels — entstammen dem Trigeminus II, und zwar nicht direct,

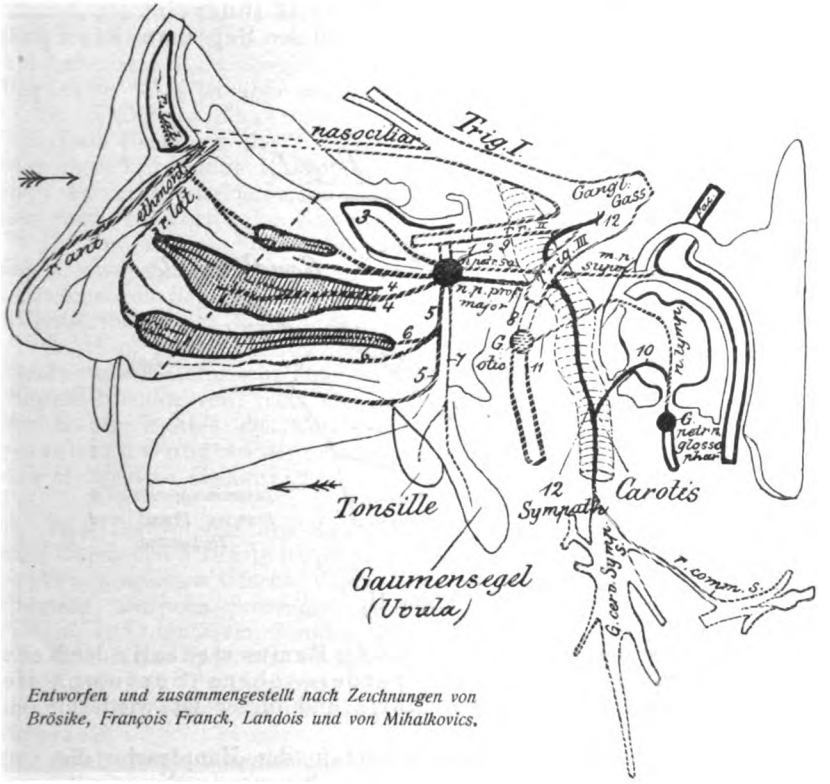

Figur I.

8. n. petros. prof. major.
9. n. petros. superfic. major. } = n. Vidian.
10. n. petros. prof. minor.
11. n. petros. superfic. minor.

sondern durch Vermittelung der Nn. pterygopalatini (1) dem Ganglion sphenopalatinum s. nasale (2). Dieses Ganglion spielt bei den Beziehungen zwischen Nase und Genitalien offenbar eine wichtige Rolle.

Von hier aus werden die hinteren zwei Drittel der Nasenmuschel, die Keilbeinhöhle, das Gaumensegel und die Tonsillen versorgt, und zwar gehen der N. spheno-ethmoidalis (3) zur Keilbeinhöhle, die Nn. nasales superiores (4) zu den hinteren zwei Dritteln

Digitized by Google

der oberen und mittleren Muschel, der N. palatinus anterior (5) zur Gaumenschleimhaut und dessen Aeste, die Nn. nasales inferiores (6) zu den hinteren zwei Dritteln der unteren Muschel, sowie zu den unteren Nasengängen. Der N. palatinus lateralis (7) versorgt die Schleimhaut des Gaumensegels und der Tonsille. Also der hintere Theil der Nase, sowie Gaumen, Gaumensegel und Tonsille werden vom Trigeminus II innervirt.

Ein ganz analoges Verhalten besteht bei den Septumnerven (vide Figur II).

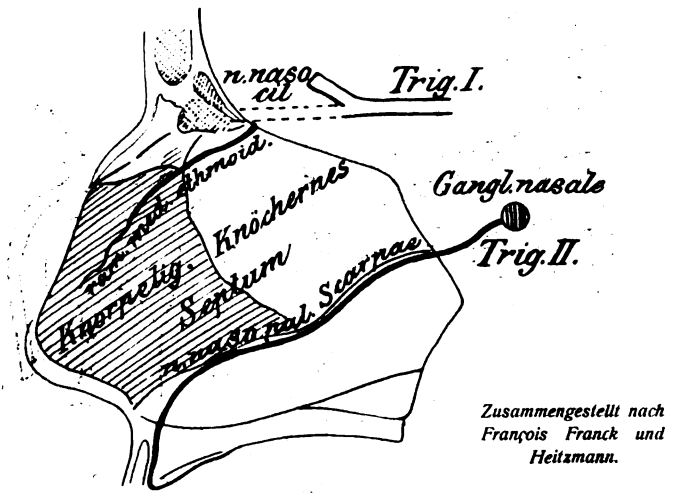

Figur II.

1. Der vordere Septumnerv ist der Ramus medialis des Nerv. ethmoidalis und versorgt die vordere obere Septumpartie. Letzterer kommt vom N. nasociliaris und dieser ist wiederum ein Ast des Trigeminus I.

2. Die hinteren Septumnerven sind in der Hauptsache die vom Ganglion spheno-palatinum s. nasale kommenden Nn. septi, von welchen der stärkste der N. nasopalatinus Scarpae ist. Derselbe geht in der Vomerfurche durch den Canalis incessivus zum Gaumen, woselbst er mit dem N. palatinus anterior anastomosirt. Also auch hier ist das Stammgebiet der Trigeminus II.

Der Zusammenhang zwischen Nasen- und Genitalsphäre muss vornehmlich auf vasomotorischer Grundlage beruhen und diese ist wiederum auf den Sympathicus zurückzuführen. Experimentelles über die vasomotorischen Verhältnisse der Nase haben Jolyet und Laffont, Dastre und Morat, sowie François Franck (l. c.) berichtet. Nach letzterem wurden folgende Versuche gemacht:

Hintere Nasennerven. Trigeminus II.

1. Durch Reizung des Ganglion cervicale supremum des Sympathicus kommt eine Congestion zu Stande. Durchschneidet man den Trigeminus II

Digitized by Google

in der Fossa pterygo-maxillaris unter Schonung des Nerv. vidianus (= N. petros. superfic. major + N. petros. profund. major), so ist bei Reizung des Cervicalstranges des Sympathicus die Congestion, Vasodilatation, eine wesentlich geringere als vor der Durchschneidung. Das beweist, dass für die Verbindung der Nasennerven — und zwar der hinteren — mit dem Sympathicus zwei Wege vorhanden sind, nämlich der eine durch den Trigeminus II selbst, welcher der hauptsächliche ist und der andere durch den N. petros. profund. major, welcher mit dem Carotisgeflecht des Sympathicus direct zusammenhängt. Der letzte Weg ist aber der untergeordnetere.

2. Vordere Nasennerven — Trigeminus I.

Nach Eröffnung der Schädelfrontalregion wurde der N. nasociliaris (Ast des Trigeminus I) freigelegt. Die Reizung desselben — mithin auch seiner Ethmoidalfasern — bewirkte Röthung und Anschwellung der vorderen Theile der Nasenschleimhaut.

3. Für die vasomotorische Thätigkeit der Septumnerven, speciell des N. nasopalatinus Scarpae, sprechen zwei Fälle von François Fränck, in welchen die Septumschleimhaut sich in ihrem unteren, vorderen Viertel röthete, indem der Nerv an seiner hintersten Partie erregt wurde.

4. Von ganz wesentlicher Bedeutung ist die Thatsache, dass die nasale vaso-dilatatorische Thätigkeit des Trigeminus I (ethmoidalis) und II (hintere Nasalnerven) trotz der Degeneration des Facialis und vor allem des Kopfgeflechtes des Cervicalsympathicus erhalten bleibt. „Das spricht zu Gunsten einer eigenen vasomotorischen Thätigkeit des Ganglion Gasseri."

* * *

Die Verbindung des Sympathicus mit den Genitalorganen wird durch den Plexus hypogastricus und solaris vermittelt. Durch ersteren werden Uterus, Vagina, Clitoris, Samenstränge, Samenblasen, Prostata, Corpora cavernosa penis innervirt, durch letzteren (Plex. sperm. int.) Ovarium, Fundus uteri und Hoden Es lässt sich also von der Nase her auf dem Wege des Sympathicus unter Mitwirkung des Trigeminus und des N. petros. profund. major sehr wohl eine Verbindung mit den obigen Organen construiren.

Auch durch Vermittelung des Sympathicus lässt sich von der Nase her auf dem Wege des Ganglion nasale, N. petros. profund. major, Carotisgeflecht des Sympathicus, N. petros. profund. minor, N. tympanicus, eine vasomotorische Bahn zum Mittelohre aufstellen und durch das Carotisgeflecht des Sympathicus nach abwärts wiederum ein Connex mit der Genitalsphäre finden und umgekehrt. Vielleicht kommt dieser Weg bei den Prof. Haug'schen Fällen in Betracht. (Ueber die Beeinflussung gewisser subjectiver Ohrerscheinungen durch Behandlung der genitalen Sphäre der Nase. Laryngo-otolog. Gesellsch. München, Sitzung 19. Januar 1903.)

* * *

Aber noch der Weg eines anderen Nerven, nämlich des Olfactorius, wäre gangbar. Ich erwähne nur, dass nach Althaus bei fast allen Thieren zur Brunstzeit ein Genitalgeruch auftritt und dass die Thiere sich durch Geruchswahrnehmungen zu einander hingezogen fühlen.

Digitized by Google

Ich erwähne ferner das von Krafft-Ebing (Psychopathia sexualis, 1891) angeführte Experiment von Schiff, „der neugeborenen Hunden die Nn. olfactorii exstirpirte und bei den heranwachsenden Thieren constatirte, dass das männliche Thier das Weibchen nicht herauszufinden vermochte“ und ferner den entgegengesetzten Versuch von Mantegazza, „welcher Kaninchen die Augen entfernte und kein Hindernis für die Begattung an diesem Defect beobachtete“.

Auch beim Menschen sind Beziehungen zwischen dem Geruchsorgan und der Vita sexualis bekannt. Wenn auch Hagen (l. c.) sagt, dass der normale Mensch durch die Welt wandelt, ohne durch Geruchseindrücke sexuell erregt zu werden, und dass die sexuelle Osphresiologie in absehbarer Zeit nur noch in der menschlichen Pathologie eine Rolle spielen wird, so ist es nach den bisherigen Erfahrungen doch recht schwierig, im einzelnen Falle die Grenze festzustellen, an welcher das Normale aufhört und das Pathologische beginnt. Nach Zwaardemaker's Vermuthung, auf welche Hagen (l. c. p. 18) und Fürbringer (Die Störungen der Geschlechtsfunctionen des Mannes, Wien 1901) hinweisen, steht die Erscheinung der Anschwellung der nasalen Corpora cavernosa bei sexuellen Erregungen des Menschen im Einklang mit den Beziehungen zwischen Geruch und Sexualität. In Hagen's Buch findet man noch eine Reihe analoger Beobachtungen angeführt.

Zwaardemaker hat ein System der erotischen Gerüche aufgestellt, welche den Fettsäuren, speciell der Caprylreihe, angehören; Fürbringer betont auch, sich hierauf beziehend, dass dieselben „insbesondere vom Schweiss, von den Haaren, dem Secret der äusseren Genitalien und Sperma geliefert werden“. Auch existirt für dieselben der Name Odores hircini.

Geruchshallucinationen während der Gravidität und bei Masturbanten sind eine viel beobachtete Thatsache. Auf einen Connex zwischen Olfactorius und der sexuellen Sphäre weist auch der Fall von Gottschalk (Deutsche med. Woschenschrift 1891, No. 26) hin, in welchem nach operativer Entfernung beider Ovarien sich Anosmie einstellte, welche als eine Reflexneurose gedeutet wurde.

Wenn Hagen (l. c.) sagt, dass die übermässige Cultur des Geruchssinnes als eine Art von Atavismus angesehen werden muss und dieselbe den Menschen auf die Erkenntnis- und Wahrnehmungsstufe der niedrigen Säugethiere zurückbringt, so rechtfertigt diese Anschauung vollauf die vergleichende Anatomie des Geruchsorganes von Mensch und Thier.

Schon die Entwickelungsgeschichte zeigt nach Schwalbe (Lehrbuch der Neurologie, 2. Abth. des II. Bandes von Hofmann's Lehrbuch der Anatomie des Menschen, Erlangen 1881, S. 531) die Bedeutung des sog. Nervus und Bulbus olfactorius als Theile eines Lobus olfactorius. Beschreibungen und Abbildungen eines Gehirnes vom Hunde, welcher das schärfste Riechorgan besitzt, finden sich bei Schwalbe (l. c.), sowie bei Flatau und Jakobsohn (Handbuch der Anatomie und vergleichenden Anatomie des Centralnervensystems der Säugethiere, Berlin 1899). Es ist indessen instructiver, sich die anatomischen Verhältnisse an einem frischen Hundegehirn klar zu machen. Ich habe zu diesem Zwecke ein

Digitized by Google

solches von einem mittelgrossen Hunde präparirt und gebe nebenstehend ein photographisches Bild in $^1/_2$ natürlicher Grösse (vide Figur III).

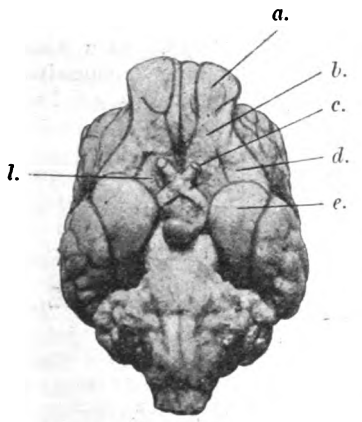

Figur III.

Gehirnbasis eines mittelgrossen Hundes in $^1/_2$ nat. Grösse.

Wenn wir die Basis cerebri betrachten, so sehen wir den mächtigen Bulbus (*a*), welcher nach hinten in den breiten Tractus olfactorius (*b*) übergeht. Derselbe theilt sich weiter nach hinten in zwei ebenfalls breite Stränge, in einen lateralen weissen und einen medialen grauen. Der mediale Strang (*c*) verschwindet vor der zwischen beiden Tractus liegenden Lamina perforata anterior (*l*) in der Tiefe, woselbst er den Weg zum Septum pellucidum nimmt und in den Gyrus cinguli übergeht. Der laterale Strang (*d*) dagegen verschmilzt direct mit dem Gyrus Hippocampi (*e*) und bildet mit diesem ein birnenförmiges Organ, welchem man den Namen Lobus pyriformis gegeben hat.

Im Bulbus olfactorius befindet sich noch eine Höhle, der Ventriculus bulbi, welcher nach Schwalbe (l. c.) vielfach (z. B. beim Pferd) mit dem Seitenventrikel durch einen kurzen Canal direct communicirt: Die Verbindungsöffnung liegt am Boden des Vorderhorns vor dem Kopf des Colliculus caudatus.

Dem Thiere gegenüber muss also das menschliche Geruchsorgan als rudimentärer Theil eines Hirnlappens, des Riechlappens, aufgefasst werden (vide Figur IV). Dasselbe setzt sich aus den Nervi olfactorii in der Nasenhöhle und dem Bulbus und dem Tractus olfactorius in der Schädelhöhle zusammen. Ein Riechlappen, ein Rhinencephalon, existirt nicht. Es lassen sich aber Fasern bis in das Gehirn hinein verfolgen. Nach H. Obersteiner (Anleitung beim Studium des Baues der nervösen Centralorgane im gesunden und kranken Zustande. 3. Aufl. Leipzig und Wien, 1896, p. 360—374) gehen vom Tractus olfactorius Bündel zur Commissura anterior (*Coa*), ferner existirt eine Verbindung mit dem Thalamus opticus (*Th*) und eine solche zur Hirnrinde des Schläfenlappens (*Cc*) (Gyrus hippocampi und Ammonshorn). Ein Connex zwischen letzterer und der Commissura anterior ist ebenfalls vorhanden. Die Commissura anterior ist wohl eine Commissur, vielleicht auch eine Kreuzung, zwischen den beiden Hemisphären. Aber nach Kölliker (l. c.) mag auch schon der Bulbus olfactorius selbst vielleicht mit der vorderen Commissur direct in Beziehung stehen. Ferner konnten nach Brösike Faserbündel bis zum Gyrus cinguli und in das Mark des Stirnhirns verfolgt werden.

Wie pflanzen sich nun Reize, welche die Geruchssphäre treffen, fort?

Nach Obersteiner werden erstere von den Riechzellen (*Ep*) aufgenommen, von wo aus „die Erregung durch die Nervi olfactorii (*No*)

Digitized by Google

zu den Glomerulis (2) geleitet und hier Neuronen zweiter Ordnung übertragen wird. Diese bestehen aus den Mitralzellen (4) mit ihren Hauptdendriten (*b*) und dem Achsencylinderfortsatz, welcher die Erregung z. B. auf dem Wege *f* dem Thalamus (*Th*) oder durch *g* der Hirnrinde (*Cc*) des Schläfenlappens überträgt. Den Commissurenfasern käme nach Kölliker die Aufgabe zu, „eine harmonische Thätigkeit der beiderseitigen centralen Riechapparate zu ermöglichen."

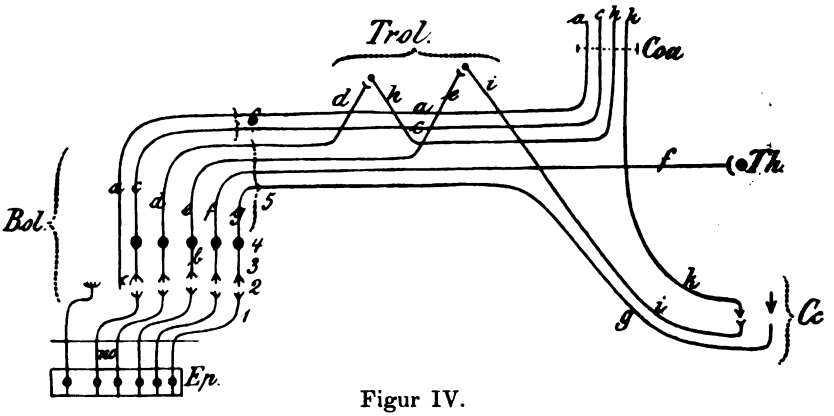

Figur IV.

Schema des Riechapparates nach Obersteiner.

Ep. — Riechepithel.
Bol. — Bulbus olfact.
Trol. — Tractus olfact.
Coa. — Commissura ant.
Th. — Thalam. optic.
Cc. — Rinde des Schläfenlappen.
1—6 — die 6 Schichten des Bulb. olf.

„Von wesentlicher Bedeutung, wenn auch noch nicht genügend gekannt, sind jene Tractusfasern (*f*), welche in einem centralen Hirnganglion (vorzüglich Thalamus opticus) enden. Ihre Kreuzung, wenigstens zum grossen Theile in der vorderen Comissur lässt sich voraussetzen." Ebenfalls bestehen auch Verbindungsfasern zwischen der vorderen Commissur und der Hirnrinde.

* * *

In diesen Centren, speciell im Thalamus opticus, hört der Weg auf. Wie lässt sich nun eine Fortsetzung bis zu den Genitalien hinab denken? Möglicher Weise durch den Fasciculus longus posterior. Derselbe beginnt nach Gegenbaur nahe am Boden des Aquaeductus, erstreckt sich zum Boden der Rautengrube und stellt eine Fortsetzung der Grundbündel der Rückenmarksvorderstränge dar. Er verbindet die Augenmuskelnervenkerne unter einander und scheint für diese Nerven eine Associationswirkung auszuüben. In seiner Ausdehnung nach hinten besitzt er ähnliche Beziehungen zu Kernen anderer Hirnnerven. (Lehrb. d. Anat. II, p. 381.)

Hier setzt die Möglichkeit einer weiteren Construction einer Bahnfortsetzung ein. Der Fasciculus longus posterior steht mit den Kernen der Gehirnnerven in Verbindung und hiermit ist auch für den Olfactorius

Digitized by Google

die Annahme gegeben, dass er sich in diesem Faserbündel nach unten fortsetzt.

Von der Rautengrube geht letzteres zur Formatio reticularis der Medulla oblongata. Jene besteht aus zerstreuten Partien grauer Substanz, die zwischen den Längsbogenfasern seitlich der Olivenzwischenschicht eingelagert sind. Der Weg geht dann weiter zur Formatio reticularis des Rückenmarks, welche zwischen Seiten- und Hinterhorn sich befindet. Von hier aus kann man durch die Verbindung der austretenden Rückenmarkswurzeln mit den Rami communicantes des Nervus sympathicus auch auf einen Zusammenhang des letzteren mit dem Fasciculus schliessen.

Mein Freund Eremiae Popa-Paris hat sich ebenfalls mit dieser Frage beschäftigt und drückt seine Ansicht folgendermaassen aus: „Da der Fasciculus long. post. seine Fasern weit über den Oculomotorius hinaus nach vorn bis zum Thalamus und dem hinteren Theile des Corpus mamillare sendet, andererseits von der Formatio reticularis der Oblongata Fasern erhält und in den Vordersträngen des Rückenmarks nachweisbar ist, so lässt sich denken, dass auf diesem Wege die Synergie zwischen Riechorgan und den vasomotorischen Centren sich abspielt. Jedenfalls muss man den Faserzügen, die den Thalamus mit den Kernen der Formatio reticularis verbinden, besondere Beachtung schenken. Denn im Thalamus spielen sich alle Psychoreflexe, alle unwillkürlichen Bewegungen an den inneren Organen (Herz, Lunge, Darm etc.) und den Muskeln ab; ferner befinden sich im Thalamus Centra, welche Reflexbewegungen zwischen den verschiedenen Sinnesorganen und den inneren Organen auslösen, und endlich beherbergt die Formatio reticularis wichtige vasomotorische Centra."

Von Popa werden bei Berücksichtigung der Verbindung des Geruchsorganes mit der Oblongata und dem Rückenmark noch genauer folgende Faserzüge genannt:

„1. Der Fasciculus long. post. von Schütz verbindet Ganglion habenulae, Nuclei thalami, Tuber cinereum, die beiden Ganglia von Gudden (prof. et lat. tegmenti) mit der Formatio reticularis. 2. Der Fasciculus long. post. erhält Fasern vom Corpus mamillare, speciell vom hintersten Abschnitte desselben, wo sich der sogen. Nucleus fasciculi long. post. befindet. 3. Haubenbündel von Gudden (vom Corpus mamillare zu Ganglion tegmenti Gudden). 4. Pedunculus corporis mamillaris (vom Corp. mamill. zu den Ganglia Gudden und von da aus zum Fasciculus long. post.). 5. Faserzug vom Ganglion habenulae zum Ganglion interpedunculare = Fasciculus retroflexus. 6. Faserzug vom Ganglion interpedunculare zu den beiden Ganglia tegmenti von Gudden."

Der Fasciculus long post. steht mit den Gehirnnervenkernen in Verbindung, folglich auch mit dem Trigeminus.

Obersteiner weist auf den Umstand hin, „dass Geruchsempfindungen sich mit Geschmacks- oder Tastempfindungen aus dem Trigeminusgebiete zu einer nahezu einheitlichen Wahrnehmung vereinigen können (wie dies anderen, differenten Sinnesgebieten, z. B. dem Sehen und dem Schmecken, angehörige Eindrücke in der Regel nicht vermögen)", und dies führt zu der Annahme, „dass die corticalen Enden des Olfactorius, sowie eines Theiles vom Trigeminus und Glossopharyngus

Digitized by Google

entweder benachbart sind oder wenigstens eine sehr ausgebildete Verbindung durch associirende Nervenbahnen aufweisen, wenn auch der directe anatomische Nachweis dafür noch nicht geliefert werden konnte."

Nach diesen Auseinandersetzungen können wir uns den Connex zwischen Geruchs- und Genitalsphäre folgendermaassen vorstellen:

1. Durch den Olfactorius **allein**, dessen Bahnen bis in das Rückenmark hinabgehen und durch die Rami communicantes mit dem Sympathicus in Verbindung treten.

2. Durch Connex des Olfactorius **und** Sympathicus im Gefässnervencentrum in der Medulla oblongata.

3. Durch eine Verbindung des Olfactorius **mit** dem Trigeminus, welch' letzterer selbst wiederum mit dem Sympathicus zusammenhängt.

Es ist ganz gut möglich, auch für andere Hirnnerven als den Olfactorius und Trigeminus ähnliche Connexe mit dem Sympathicus herzustellen. Jedoch bei den Beziehungen zwischen Nase und Genitalsphäre fallen diese beiden ersteren in die Wagschale.

* * *

Von Wichtigkeit für die folgenden Ausführungen ist es noch, daran zu erinnern, dass die Regio olfactoria in der Nase sich über die obere Muschel, den oberen Nasengang und die mediale Fläche der mittleren Muschel, vorne sogar noch weiter herab, erstreckt, am Septum bis in die Höhe des vorderen Endes der mittleren Muschel, also auch in die Gegend des Tuberculum septi, welches sich zwischen den beiden mittleren Nasenmuscheln befindet.

* * *

Wenn wir nun die Fliess'schen Nasogenitalstellen, welche genitopetal am vorderen Ende der unteren Muschel und am Tuberculum septi einer- oder beiderseits, sowie nasopetal an der mittleren Muschel sich befinden, in ihrer Beziehung zu den dort localisirten Nerven einer Betrachtung unterwerfen, so müssen wir uns sagen, dass von diesen Stellen aus sowohl der Trigeminus oder der Olfactorius, als auch beide zusammen, und also auch der Sympathicus, afficirt werden können. Es scheint daher denkbar, dass von den Genitalien her Erscheinungen physiologischer oder pathologischer Natur an diesen Punkten ausgelöst werden können, wie auch umgekehrt nasale Affectionen an den letzteren eine Fernwirkung auf die Genitalorgane auszuüben vermögen.

* * *

Was die Sexualregion und das Sexualleben anlangt, so glaube ich, dass man mit der Verwerthung dieser Genitalstellen recht vorsichtig sein muss.

Es liegt ja recht nahe, dass man den ganzen Leitungsmodus mit einem elektrischen Klingelapparat vergleicht, bei dem man auf einen Druckknopf drückt und fern von demselben ein Läutewerk in Bewegung setzt.

Bei dem grossen Ausbreitungsgebiet der Nerven in der Nase über die genannten Stellen hinaus und dem gleichen Zusammenhang mit den

Digitized by Google

Nervenbahnen, die zu den Sexualorganen führen, erscheint es doch wahrscheinlich, dass eine sexuelle Wirkung auch von anderen Bezirken ausgehen könne. Ja, ich glaube, dass man auch ausserhalb der Nase diejenigen Körperstellen, von denen aus Reize sexuell wirken, wenigstens ihrer Wirkung nach, mit den Genitalstellen der Nase in Vergleich ziehen oder sie sogar auch als solche ansprechen kann.

Wir wissen, dass Tasteindrücke an beliebigen Stellen der Haut, und zwar individuell ganz verschieden, sowie optische Wahrnehmungen (Fürbringer) sexuelle Erregungszustände auslösen, und speciell die Haut, worauf auch Schech aufmerksam gemacht hat, kann hierbei beziehentlich besonders herangezogen werden. Sicherlich ist hinsichtlich eines Zusammenhanges die von Joseph, Lang, Kaposi u. A. angeführte und von Lewin festgestellte klinische Thatsache zu verwerthen, nach welcher durch Reizung der Urethralschleimhaut in Folge pathologischer Processe, wie Erosionen, Gonorrhoe, aber auch auf experimentellem Wege, und zwar bei beiden Geschlechtern, ein Erythema exsudativum multiforme auf der Haut hervorgerufen werden kann.

Kaposi führt einen selbst beobachteten Fall an (Path. u. Ther. d. Hautkrankh. 1899, p. 318), in welchem ein Herr mehrere Jahre hindurch bei „jedesmaliger Recrudescenz" seiner chronischen Gonorrhoe an beiden Handrücken ein Erythema annulare bekam Auch bei weiblichen Individuen, „welche an Amenorrhoe in Folge von pueriler Entwickelung des Uterus, Dysmenorrhoe, Chlorose, Sterilität leiden", sieht man „durch mehrere Jahre periodisch Erythem der Hände und namentlich der Stirne" in der Form des Erythema urticatum et iris. Capillarstasen entstehen, wie Kaposi sagt, am leichtesten an den periphersten Körperstellen. Auch die beobachteten blennorrhagischen Exantheme (Finger, Buschke u. A.) beweisen einen Connex. Auf verschiedene die Menstruation begleitende Hauterkrankungen wurde von den verschiedensten Seiten hingewiesen (Joseph, Godot, Röhring u. A.), auf solche während der Schwangerschaft und des Wochenbettes hat schon Hebra (Wiener med. Wochenschr. 1872, No. 48) aufmerksam gemacht.

Wenn wir nun beim Erythem der Nase und der Nasenspitze, sowie bei der Acne rosacea, die bei Frauen häufig genug „auf physiologische oder abnormale Zustände in der Genitalsphäre (Menstruation, Dysmenorrhoe, Climacterium, Gravidität)" zurückgeführt werden kann (Lang), den nervösen Verbindungsweg in's Auge fassen, so sehen wir, dass der Ausläufer desselben der Ramus anterior des N. ethmoidalis ist, welcher als Ast des Trigeminus, wie oben auseinandergesetzt, entweder vom Ganglion Gasseri eigene vasomotorische Fasern enthält oder dessen vasomotorische Thätigkeit auf dem Verbindungsweg mit dem Sympathicus zu Stande kommt. (Figur I, 12.)

Wenn man nun diesen Erscheinungen auf der äusseren Nase diejenigen in der inneren entgegenstellt, welche dieselben Nervenverbindungswege mit den Genitalien haben, auf der anderen Seite aber die Hautsymptome am übrigen Körper in ihren nervösen Beziehungen ebenfalls zu den Genitalien verfolgt, so wird man für alle zusammen die Thätigkeit des Sympathicus verantwortlich machen können.

Digitized by Google

Der Connex, welcher zwischen erotischen Vorstellungen, Erinnerungsbildern, überhaupt zwischen der physischen Thätigkeit des Grosshirns (aber auch optischen Wahrnehmungen) und genitalen Erregungszuständen besteht, könnte theils auf Erregung der Gefäss-Nervencentren im Gehirn und Rückenmark, welche sich auf sympathischem Wege fortpflanzt, theils auf Erregung des Sympathicus überhaupt zurückzuführen sein.

Bei dem Connex zwischen den Fliess'schen Nasogenitalstellen und der Sexualsphäre, bei Frauen zur Zeit der Menses, der Gravidität und des Puerperiums, kann man die vasomotorische Fernwirkung auf Grund der vorhandenen Abdominalcongestion wohl verstehen. Aus welchem Grunde gerade diese Stellen im Vergleiche zu anderen in der Auslösung der Erscheinungen nach den verschiedensten Erfahrungen bevorzugt werden, ist freilich eine noch nicht entschiedene Frage.[3])

Eine andere dagegen schon discutable Frage ist diejenige, ob bei pathologischen Processen dieselben als solche für die Fernwirkung verantwortlich gemacht oder von den Endconnexstellen therapeutisch beeinflusst werden können — oder ob pathologische Verhältnisse, gleichgiltig, ob sie sich am einen oder anderen Ende, in der Nase oder in der Genitalregion befinden, einen abnormen Allgemeinzustand geschaffen haben, auf dessen Boden erst die Reflexe ausgelöst werden können, oder ob ein derartiger Zustand schon vor der betreffenden Erkrankung vorhanden war.

* * *

Die ganze Frage gehört in das Gebiet der Reflexneurosen und bedeutet nur einen Theil derselben, wie sie an anderen Organen (Haut, Muskel, Larynx, Trachea, Lunge, Herz etc.) zur Beobachtung kommen. Nach Jurasz (Handb. d. Laryngol. etc. III, 1) käme in erster Linie die locale Disposition und die erhöhte Erregbarkeit des Reflexmechanismus in Betracht. Schon physiologisch könnte also die individuelle Disposition für die Reflexerscheinungen der Grund sein, noch mehr aber unter diesen Verhältnissen ein localer Erkrankungsprocess, der eo ipso einen Reiz ausübt. Gewöhnlich, sagt derselbe Autor, hat man es aber mit einer localen, anormalen Störung in den einzelnen Abschnitten des Reflexbogens zu thun, oder mit Theilerscheinungen einer allgemeinen Neurose, Neurasthenie oder Hysterie.

Diese letztere Anschauung hat speciell für das Wesen der Beziehungen zwischen Nase und Genitalien ungemein viel Wahrscheinlichkeit für sich.

Bei Neurasthenie wie bei Hysterie sind ein functioneller Schwächezustand des Nervensystems, Störungen der vasomotorischen Sphäre

---

[3]) A. Schiff (Ueber die Beziehungen zwischen Nase und weiblichen Sexualorganen. Wiener klin. Wochenschr. 1901, No. 3) hat in einem Vortrage auf Grund eigener Erfahrungen seiner Ueberzeugung von der Specifität der Fliess'schen Nasogenitalstellen (besonders hinsichtlich der Dysmenorrhoe) energisch lebhaften Ausdruck verliehen. In der Discussion hierüber (l. c. No. 4 und 5) waren die Ansichten sehr getheilte und es wurden Gründe dafür und dagegen in ausgiebiger Weise in's Feld geführt.

Digitized by Google

vorhanden; auch der Geruchssinn ist dabei in Mitleidenschaft gezogen und auch dessen Affection dürfte beim Reflexe eine Rolle spielen.

Ganz zweifellos lassen aber auch die verschiedensten Krankheiten, und besonders langdauernde, ähnliche oder gleiche Allgemeinzustände entstehen, welche dann erst in zweiter Linie die Reflexerscheinungen auslösen könnten.

Besonders bekannt ist ja das Bild der Neurasthenia sexualis, die sich besonders bei chronischen Gonorrhoeen in Störungen des Allgemeinbefindens äussert. Bei den chronischen Entzündungen der Prostata treten mit grosser Regelmässigkeit abnorme Sensationen aller Art auf, „und zwar nicht nur solche, die sich auf den Urogenitalapparat selbst beziehen, sondern auch Verdauungsstörungen, Beklemmungs-Zustände, und vor Allem heftige und dauernde Kopfschmerzen" (Posner, Diagnostik der Harnkrankheiten 1896, pag. 4). Langdauernde Processe in den Harngebieten verursachen allgemeine Entkräftigung und afficiren das ganze Nervensystem.

In gleicher Weise, ja noch erheblicher, können sich die Krankheiten der weiblichen Sexualorgane äussern.

Wenn man auch das von denselben provocirte Allgemeinbild von der reinen Hysterie trennen muss, so ist doch der ganze Symptomencomplex ein ähnlicher und in seinen Beziehungen zum Nervensystem ein ganz analoger. Auf diese Weise können abnorme Reactionen des vasomotorischen Nervensystems entstehen.

In umgekehrter Weise kann man auch annehmen, dass bei lange dauernden, der Behandlung resistenten Krankeiten der Nase und des Ohres ähnliche oder gleiche Allgemeinzustände sich herausbilden.

Auf Grund dieser Erwägungen kann man leicht zu der Ansicht kommen, dass die positiven Erfolge bei Sexualstörungen, besonders beim weiblichen Geschlecht, bei der Therapie von der Nase, speciell von deren Genitalstellen aus, auf nichts anderem als auf Suggestion beruhen könnten. Linder (l. c.), welcher in zwei Fällen mit gewöhnlichem Leitungswasser, das die Patientinnen für das Medicament hielten, bei dysmenorrhoischen Erscheinungen das gleiche positive Resultat wie mit dem Fliess'schen Cocainversuch erhalten hat, lässt die Frage der Existenz einer nasalen Dysmenorrhoe in suspenso, ist aber nicht minder davon überzeugt, „dass die Wirkungen, die möglicher Weise durch Cocain erzeugt werden, sicher auch durch Suggestion erzeugt werden."[4])

Dieser Auffassung kann man auch ohne weiteres beipflichten, so bald es sich um Neurasthenie oder Hysterie und die durch die bestehenden Localerkrankungen geschaffenen physischen und nervösen Allgemeinzustände handelt. Sehr viel Wahrscheinlichkeit hat die Suggestionshypothese auch bei jenen Individuen, die an und für sich, auch im gesunden Zustande, suggestiven Einflüssen sehr zugänglich sind. Wenn in den Laparotomiefällen von Amann jun. und Linder nach Ausschaltung der Psyche durch die Narcose bei Reizung der Nasogenitalstellen an den freiliegenden Genitalien als Resultat rasch auftretende und wieder verschwindende fleckige und diffuse Hyperämien und deutliche Uteruscontractionen auftraten

[4]) Der gegentheiligen Anschauung ist Schiff (l. c.).

Digitized by Google

(andere Fälle dagegen waren auch negativ), so steht dieses Verhalten allerdings im Gegensatz zu der vorigen Anschauung.

Aber Linder sagt selbst, dass es zweifelhaft bleibt, „ob nicht die abnormen Reize, denen die Genitalien bei einer Laparotomie ausgesetzt sind, die Schuld an den gesehenen Vorgängen trugen".

Die vielfachen Beobachtungen (Schiff), dass eine Wirkung im Sinne des Besprochenen nur von den Nasogenitalstellen ausgeht, von anderen Stellen aber nicht, stellt allerdings von jenen aus einen directen Zusammenhang zwischen beiden Sphären fest. Es scheint also, dass die speciellen auslösenden Nervenfasern des ganzen Verbindungssystems gerade in diesen Punkten zusammenlaufen.

Es erscheint aber ebenso wahrscheinlich, dass auf der Nasenschleimhaut vielleicht noch mehrere analoge Stellen, die schwer auffindbar sind, bestehen, ja noch mehr, dass man auf jeder dem Untersucher zugänglichen Schleimhaut durch Reize die gleichen Reflexe auslösen kann.

Es lässt sich daher — immer mit Rücksicht auf die verbindenden Nervenbahnen — recht wohl denken, dass in der Mundhöhle und im Pharynx etc. ebenfalls derartige Genitalstellen sich vorfinden. Vielleicht wäre es in den Amann-Linderschen Fällen bei Reizung gewisser Stellen der Schleimhaut letzterer zu gleichen Erscheinungen gekommen.

Ja, man kann sogar in Berücksichtigung der Beziehungen zwischen den Genitalien und anderen Organen, die Hypothese noch weiter ausbauen, dass es auch auf der **Haut** ganz analoge Stellen giebt, die ebenfalls mit der Sexualsphäre einen Reflexbogen bilden.

Der Zusammenhang zwischen den Fliess'schen Nasogenitalstellen mit den Genitalien ist anatomisch construirbar und steht unter gegebenen Verhältnissen physiologisch und pathologisch fest. Man läuft indessen Gefahr, diesen Zusammenhang in seinen Reflexbeziehungen als unter allen Umständen, so zu sagen als dauernd functionirende Leitung anzunehmen. Die Leitungsbahnen sind anatomisch vorhanden, jedoch die Function derselben, durch welche die Reflexe ausgelöst werden, scheint normal nicht zu bestehen, sondern von abnormen, oben angeführten Momenten abhängig zu sein.

Im Allgemeinen muss man sagen, dass bis jetzt eine sichere Kenntnis der ausschliesslich in Betracht kommenden Nervenbahnen nicht existirt, dass aber bei der vasomotorischen Leitung die anfangs besprochenen Nerven sich wohl als Vermittler denken lassen. Aufklärung in diese Vorgänge zu bringen, ist Sache experimenteller Forschung.

In klinischer Hinsicht könnten vielleicht Fortschritte gemacht werden, wenn man in jedem einzelnen Falle den Allgemeinzustand, besonders den psychischen und nervösen, fixirt. Ebenso wäre es des Versuches werth, nicht nur andere Schleimhäute, als diejenigen der Nase, sondern auch die Haut an den verschiedensten Stellen auf die Möglichkeit gleicher Reflexauslösungen zu prüfen.

Die Erfolge hiervon lassen sich wohl in der Weise vermuthen, dass es noch eine Menge anderer sog. Genitalstellen

Digitized by Google

im menschlichen Körper giebt, die vielleicht nichts Anderes sind, als reflexauslösende Anfangs- oder Endstellen vasomotorischer Bahnen im Nervensystem.

Hierdurch würde die Localisation der Reizstellen nebensächlich und der Reiz schliesslich auch von beliebigen Stellen der Nasenschleimhaut ausgehend gedacht werden können.

Jurasz (Handb. der Laryng. u. Rhinol. III, pag. 665) führt die Reizstellen in der Nase an, die nach verschiedenen Autoren für das Zustandekommen bestimmter Krankheitserscheinungen specifisch sein sollten.

So sollte nach Roe (l. c.) von der unteren Muschel und dem unteren Theile des Septums der reflectorische Kopfschmerz in dem unteren und hinteren Theile der Schläfen-Seitenwand und Hinterhauptgegend, von der mittleren Muschel der Schläfenschmerz, von der oberen Muschel der Stirn- und Supraorbitalschmerz ausgelöst werden.

Nach Coupard und St. Hilaire (l. c.) sollen von der unteren und mittleren Muschel die Neuralgien ausgehen, nach Torstensson sollte der obere Theil der Nasenscheidewand die Reizstelle für das Asthma nasale darstellen.

Alle diese Reizstellen wären also Analoga der Fliess'schen Genitalstellen, und man könnte nach diesem Vorgang für alle anderen Reflexneurosen ebenfalls specifische Reizpunkte annehmen und aufsuchen.

Indessen kennzeichnet Jurasz (l. c.) die heute vorherrschende Anschauung dahin, „dass es keine bestimmten und ausschliesslichen, geschweige denn specifischen Reizzonen giebt, dass vielmehr die Nasenschleimhaut in ihrer ganzen Ausbreitung und an jeder Stelle den Ausgangspunkt von Reflexneurosen bilden kann".

Wenn man in Vergleich zieht, dass einerseits von der Nasenschleimhaut aus durch Reflex ein Hautödem, bei welchem es sich doch um eine angioneurotische Circulationsstörung handelt, andererseits durch Reizung der Urethralschleimhaut ein Erythema exsudativum multiforme, welches eine ödematöse Cutisinfiltration darstellt, entsteht, so kann man den angeführten Satz noch dahin erweitern, dass nicht nur die Nasenschleimhaut allein an jeder Stelle, sondern, wie es scheint, jede Schleimhaut überhaupt im Stande sein könnte, durch Reize ähnliche Erscheinungen zu machen.

Aber noch mehr! Bezüglich der reflectorischen Natur des Asthma hebt Jurasz (l. c.) hervor, dass „diese Neurose durch sensible Reizung von verschiedenen Organen und darunter von der Nase sehr häufig ausgehen kann".

Unter diesen verschiedenen Organen möchte ich gerade die menschliche Haut in den Vordergrund stellen. Robert Kudike hat in seiner Dissertation (Berlin 1898) „Ueber den Zusammenhang zwischen Asthma und Hautkrankheiten" in einem Falle von Asthma nachgewiesen, dass aus dem Auftreten der Hauterscheinungen, die theils urticaria-, theils eczemähnlicher Natur waren, schon vorher auf einen kommenden Anfall geschlossen werden konnte. Mit Rücksicht auf früher beschriebene gleiche Fälle glaubt Kudike eine Erklärung darin zu finden, dass subacute Hautaffectionen, welche Reizungen der sensiblen Nervenendigungen

Digitized by Google

verursachen, eine Schleimhautfluxion der Bronchien oder einen Krampf der Bronchialmuskeln und in Folge dessen einen asthmatischen Anfall auslösen.

Aber auch ein reciproker Wirkungsmodus soll bestehen, indem vom Asthma eine bestehende Hauterkrankung gesteigert oder eine Hauteruption direct hervorgerufen wird. Diese letztere kann dann wiederum auf das Asthma reflectiren.

Warum nun von irgend einem Organe aus, in unserer Abhandlung von der Schleimhaut oder der Haut aus, der vasomotorische Weg einmal dahin, ein anderes Mal dorthin eingeschlagen wird oder auf andere Nervenbahnen übergeht, ist freilich unaufgeklärt. Wenn wir uns noch einmal den nervösen Zusammenhang, welchen wir zwischen Nase und Genitalien zusammengestellt haben, vergegenwärtigen, so müssen wir uns sagen, dass auf dem nasalen Wege zum Trigeminus und Sympathicus zwischen letzteren und den meisten anderen nasalen Reflexneurosen ebenfalls ein anatomischer Zusammenhang aufgestellt werden kann. Wenn nun die specifische Localisation des Reizes dabei keine Rolle spielen soll, so kann man vielleicht hypothetisch in Erwägung ziehen, ob nicht neben der Individualität und der mehr oder minder pathologischen Grundlage die Fernwirkung auch von der **Qualität** des Reizes abhängig ist, so dass an gleichen Stellen verschiedene Reize, mechanisch-chemisch-thermisch-toxischer Natur, vielleicht auch manchmal unter psychischer Beeinflussung, verschieden und auf verschiedene Organe wirken — und das Gleiche könnte auch bei den Beziehungen zwischen Nase und Genitalien der Fall sein.

Ein Apparat zur Ausführung der Frictions-Massage der Ohrtrompete.

Von

Dr. **Ernst Urbantschitsch.**

Bei chronischen Mittelohrcatarrhen hat sich in vielen Fällen eine Behandlungsart bewährt, die von meinem Vater, Prof. Victor Urbantschitsch, bereits seit einigen Jahren erfolgreich ausgeübt wird. Diese Methode besteht in einer Reibung der Tubenwände und wird von ihm in der Weise ausgeführt, dass er eine Celluloid-Bougie bis zum Tubenisthmus schiebt und hierauf den Knopf der Bougie sehr rasch mit der Hand (ca. 200 Mal in der Minute) durch den Isthmus stösst; ich will diese Behandlung kurzweg „Frictions-Massage“ nennen.

Da nun dieser Eingriff einen hohen Grad von Geschicklichkeit erfordert, der nur durch lang andauernde Uebung zu erwerben ist und aus diesem Grunde schwerlich zum Gemeingute werden dürfte, versuchte ich es, diese Frictions-Massage der Ohrtrompete mittelst eines Apparates auszuführen.

Ich benutzte hierzu als Grundlage ein Instrument, das zuerst von Perexasi im Jahre 1893 ersonnen und von ihm zur Massage der Nasenschleimhaut verwendet wurde. Bevor jedoch dieses Instrument veröffentlicht wurde, starb Perexasi und sein Apparat blieb vorläufig unbekannt. Einige Jahre später ersann sich Breitung unabhängig von

Digitized by Google

Perexasi einen ähnlichen Nasenmassage-Apparat, welcher sogar auf denselben Principien beruhte. Merkwürdiger Weise fand aber auch dieser Apparat keine ausgebreitetere Verwendung und ist — in Oesterreich wenigstens — fast ganz unbekannt.

Der Apparat nach Perexasi besteht im Princip aus zwei Elektromagneten von 10 cm Länge, an deren einem Ende ein Anker angebracht ist. Mit diesem steht ein feiner Stab in Verbindung, welcher die Bewegungen des letzteren mitmacht; die Elektromagneten werden mit einer Elektricitätsquelle in Verbindung gebracht, worauf der Anker in Schwingung versetzt wird. Auf diese Weise kommen die ursprünglich beabsichtigten Stossbewegungen zu Stande. Durch ein eigens anzubringendes Querstück, das erst später hinzukam, wurde es möglich, auf dem Wege der Uebertragung Klopfbewegungen zu erzeugen.

Diesen Apparat modificirte ich nun in folgender Weise: Ich liess vor allem den Elektromagneten bedeutend kürzen, so dass er nur mehr 2,5 cm lang wurde. Früher war man nämlich der Ansicht, dass die Kraft eines Elektromagneten ausschliesslich von der Länge seines Eisenkernes abhinge; nunmehr weiss man jedoch, dass für seine Leistungsfähigkeit die Anzahl der Spulenwindungen ausschlaggebend ist, und so konnte durch Vermehrung dieser (trotz der nunmehrigen Kürze des Eisenkernes) der Effect der Arbeitsleistung der gleiche bleiben.

Diese Aenderung brachte den Vortheil, dass der ganze Apparat bedeutend an Gewicht verlor, nachdem doch $^3/_4$ des Eisens weggelassen werden konnte. Ausserdem war dadurch die Möglichkeit geboten, den dadurch wegfallenden Theil durch einen handlichen, leichten Stiel zu ersetzen.

Elektromagnet und Anker liess ich in ein isolirendes Gehäuse (aus Hartgummi) schliessen; dieser Verschluss bietet die nicht zu unterschätzende Annehmlichkeit, dass man nicht mehr den elektrischen Schlägen, die man beim ursprünglichen Instrument bei jeder Gelegenheit bekam, ausgesetzt ist.

Eine dritte Modification beruht darin, dass ich das complicirende Querstück ganz weg liess und dafür ein Charniergelenk am Ende des durch den Anker unmittelbar in Bewegung zu setzenden Stabes anbringen liess. In diesem Gelenk ist ein anderer ganz kurzer Stab drehbar, der an seinem Ende ein Schraubengewinde für verschiedene Ansätze trägt. Dreht man nun diesen kurzen (distalen) Stab im Gelenk so, dass er in der Verlängerungslinie des langen (proximalen) liegt, so erzielt man bei Function des Apparates Klopfbewegungen, setzt man jedoch die beiden Stäbe zu einander in rechtwinklige Lage, erhält man Stossbewegungen.

Zu diesem Apparat liess ich mir nun zum Zwecke der Befestigung der Bougie ein kleines crayonartiges Ansatzstück herstellen. Im massiven Theil dieses Ansatzstückes befindet sich ein Hohlgewinde zum Anschrauben an den Massageapparat. Das andere Ende besteht aus einem dünnen Röhrchen, welches mehrfach längsgespalten ist; in Folge dieser Längsspaltung ist es nun möglich, durch Zuschrauben des dazu passenden, conisch durchbohrten Bestandtheiles eine Verengerung des Lumens jenes Röhrchens herbeizuführen und auf diese Weise die eingeschobene Bougie zu fixiren.

Digitized by Google

Neben beistehend bringe ich ein Bild des Massageapparates, welcher mir von der Firma Schulmeister in Wien (IX. Spitalgasse No. 5) in äusserst eleganter und solider Weise ausgeführt worden ist; derselbe ist nunmehr hier um den Preis von 36 Kronen erhältlich. Zur Erläuterung seiner mehrfachen Verwendbarkeit sind neben dem Apparat einige Ansatzstücke abgebildet. So links die Lucae'sche Drucksonde, die ich mir für diesen Apparat adaptiren liess, zur Rechten der oben beschriebene Bougie-Fixator und neben diesem eine federnde, spiralförmig gewundene Knopfsonde zur Massage der Nasen- und Rachenschleimhaut.

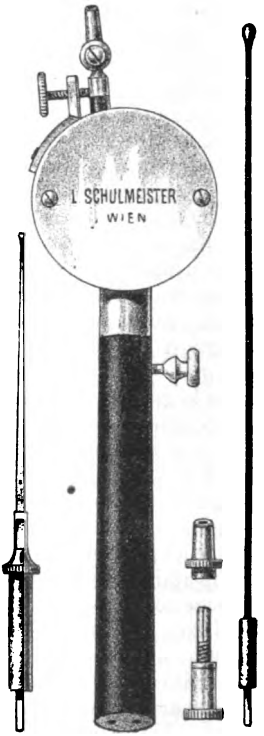

Als kurze Erläuterung der einzelnen Details des Bildes möchte ich Folgendes hervorheben: Am Stielende des Apparates sind zwei schwarze Punkte zu sehen, welche Löcher zur Aufnahme von Drähten bezw. Stiften repräsentiren, die die Verbindung mit einer Elektricitätsquelle (Element, Anschlussapparat) herstellen. Am oberen Ende des Stieles (rechts) befindet sich der Knopf für den Contact; so lange der Knopf an den Stiel gedrückt wird, functionirt der Apparat. Die Scheibe, in der die Firma steht, stellt eine Wand des Gehäuses dar, in der sich Elektromagnet, Anker etc. befinden. Die oben befindliche Schraube zur Linken dient zur Regulirung der Excursionsbewegungen des Stabes. Die (nahe dem Ende) in der Flächenansicht zu sehende Schraube bildet einen Bestandtheil des Charniergelenkes, in dem das von hier ausgehende kurze Endstück (mit dem Gewinde für die verschiedenen Ansätze) nach rechts und links drehbar ist.

Der Bougie-Fixator ist in seine zwei Bestandtheile zerlegt dargestellt: der untere zeigt den massiven Theil mit dem längsgespaltenen Röhrchen, der obere das conisch durchbohrte, darüber schraubbare Stück.

Ueber Erkrankungen des Hörnerven nach übermässigem Genuss von Alcohol und Nicotin.

Von

Docenten Dr. **Ferdinand Alt** in Wien.

Störungen des Gehörorgans nach Gebrauch von Salicylsalzen und Chinin sind jedem Arzte bekannt. Es treten in den meisten Fällen subjective Beschwerden, Ohrensausen und eine mehr oder weniger beträchtliche Einschränkung des Gehörs auf, welche mit dem Aussetzen

Digitized by Google

des Medicaments zurückgehen. Nicht selten jedoch kommt es zu irreparablen Schädigungen des Labyrinths bezw. des Hörnerven, welche — nach Thierversuchen von Kirchner und Grunert — auf starke Hyperämie und Blutextravasate im ganzen Labyrinth bezogen werden. Treten derartige Läsionen schon nach kleinen Dosen des Medicaments auf, so ist man geneigt, von einer Idiosyncrasie für Salicyl oder Chinin zu sprechen. Es muss jedoch noch ein zweiter Factor für die Intoxication in Betracht kommen, denn ich habe beobachtet, dass Patienten, die wiederholt an Gelenkrheumatismus erkrankten, das eine Mal Salicylsalze sehr gut vertrugen, das andere Mal schon nach kleinen Dosen eine schwere Erkrankung des inneren Ohres erlitten, die unter Menière'schen Symptomen auftrat. Ich glaube, dass solche Erkrankungen durch eine behinderte Ausscheidung des Medicaments, die sonst rasch von Statten geht, bedingt sind.

Einen einschlägigen Fall aus meinem Ohrenambulatorium veröffentlichte im heurigen Jahre Scheyer; der Fall betraf eine 36jährige Patientin, welche vor drei Jahren einen mehrwöchentlichen Gelenksrheumatismus überstand und mit Natrium salicylicum behandelt wurde, das sie ausgezeichnet vertrug. Im Februar v. J. erkrankte sie neuerlich an Gelenksrheumatismus und wurde auf der Abtheilung des Primararztes Dr. Mader aufgenommen. Sie erhielt täglich fünf Pulver à 0,5 Natrium salicylicum durch sieben Tage, als plötzlich starker Schwindel, Sausen im Kopfe und Schwerhörigkeit auftraten. Das Mittel wurde sofort ausgesetzt; die Erscheinungen seitens des Ohres besserten sich nur wenig. Bei ihrer Entlassung aus dem Spital nach fünf Wochen war noch eine beiderseitige Labyrintherkrankung mit Ohrensausen links und Gleichgewichtsstörungen nachzuweisen. Die Patientin hatte im Ganzen 17,5 g Natrium salicylicum eingenommen. Einen zweiten Fall von beiderseitiger Labyrintherkrankung mit Menière'schen Symptomen nach längerem Gebrauche von Natrium salicylicum während eines acuten Gelenkrheumatismus bei einer 40jährigen Patientin habe ich im Jahre 1896 in der Otologischen Gesellschaft vorgestellt. Ferner beobachtete ich bei einer 40jährigen Frau eine complete Taubheit, die vor 20 Jahren während einer Malariaerkrankung nach längerem Gebrauche von Chinin aufgetreten war und trotz wiederholter therapeutischer Versuche als irreparable Störung bestehen blieb. Der Hörnerv erweist sich auch für andere Medicamente als sehr empfindlich, so für Chloroform (Moos) und Chenopodiumöl (North, Sexton), durch welche vorübergehende Schwerhörigkeit und subjective Geräusche verursacht werden. Genauer beschrieben sind Erkrankungen des Gehörorgans unter dem Einflusse gewerblicher Vergiftungen durch Blei (Wolf, Rohrer), durch Quecksilbersalze (Wolf), Arsen (Rohrer, Nothnagel, Rossbach und Lewin) und Anilin (Goldschmied). Erkrankungen des Hörnerven nach übermässigem Genusse von Alcohol und Nicotin sind im allen Lehrbüchern der Ohrenheilkunde verzeichnet, ohne dass auch nur ein Fall ausführlich beschrieben wäre. Ich habe im Jahre 1897 einen Fall von alcoholischer Neuritis des Hörnerven publicirt, den ich auf der Klinik Schrötter zu sehen Gelegenheit hatte.

Ein 37jähriger, dem Potus ergebener Tagelöhner war seit mehreren Wochen mit Zittern, Paraesthesien, Schmerzen in Armen und Beinen

Digitized by Google

und intermittirendem Hinken behaftet, seit acht Tagen bestanden Seh- und Hörstörungen. Die Diagnose lautete: Alcoholische Polyneuritis; die Augenuntersuchung (Klinik Fuchs) ergab Neuritis optica retrobulbaris chronica ex abusu alcohol. Der otiatrische Befund war folgender: Trommelfelle normal, Weber unbestimmt, Rinne beiderseits positiv mit verkürzter Kopfknochenleitung. Hohe Töne wurden nicht gehört, tiefe relativ gut. Flüstersprache links $^3/_4$ m, rechts $^1/_2$ m. Laute Sprache beiderseits auf 4 m. Nach localer Behandlung keine Besserung, keine Kopfschmerzen, kein Ohrensausen, keine Gleichgewichtsstörungen. Nach mehrwöchentlicher Abstinenz ging die Hörstörung mit anderen Symptomen der Polyneuritis vollständig zurück.

Intoxicationserkrankungen der Hörnerven durch übermässiges Rauchen habe ich wiederholt beobachtet und bringe folgende drei characteristische Fälle:

Ein 30jähriger Lehrer hört seit drei Jahren schlecht, hochgradig wurde die Schwerhörigkeit seit drei Monaten. Patient war in seinem Berufe sehr gestört und musste den Musikunterricht ganz aufgeben. In den letzten zwei Wochen traten viermal Schwindelanfälle heftiger Art auf, die mit kurzer Bewusstlosigkeit einhergingen. Zehn Minuten nach Beginn des Schwindels erfolgte Erbrechen. Der Patient giebt an, seit seinem 18. Lebensjahre ein sehr starker Raucher zu sein und in den letzten Jahren zehn Virginiercigarren oder ein analoges Aequivalent an Tabak (drei Päckchen Pfeifentabak) geraucht zu haben. Zur Zeit, als Patient mit dem starken Rauchen anfing, erkrankte er an einer Neuritis optica, die nach drei Monaten bei vollständiger Abstinenz ausheilte. Lues wird negirt, Potus in mässigem Grade zugegeben. Die Untersuchung des Gehörorganes ergiebt: Die Trommelfelle beiderseits getrübt, leicht retrahirt, Weber unbestimmt. Rinne rechts positiv mit stark verkürzter Kopfknochenleitung, vor dem linken Ohre werden Stimmgabeln von verschiedener Höhe nicht gehört, vom Warzenfortsatze C_2 stark verkürzt. Rechts werden hohe und tiefe Töne durch Luftleitung gehört, Flüstersprache rechts $^1/_2$ m, links knapp am Ohre. Conversationssprache rechts 4 m, links 2 m. Nach localer Behandlung keine Besserung des Gehörs. Der Patient bot noch eine eigenthümliche Erscheinung dar, die mir zum eigentlichen Krankheitsbilde nicht zu gehören scheint, vielmehr auf angeborene Verhältnisse zurückzuführen sein dürfte. Er giebt an, daß er seit ungefähr zwei Jahren bei Betrachtung gewisser Farben, namentlich bei rauhen Tuchstoffen, Töne percipire. Zur Untersuchung dieses eigenthümlichen Symptomes, das als Farbenhören beschrieben und in der Weise erklärt wird, dass der acustische Sinnesreiz, nachdem er zum Hörcentrum der Hirnrinde gelangt ist, hier nicht isolirt werde, sondern in Folge mangelhafter Hemmungsvorrichtungen oder excessiver Reizbarkeit der nervösen Elemente die Grenze überschreite und auf dem Wege associativer Bahnen zum Sehcentrum gelange (Steinbrügge), erbat ich mir von Herrn Prof. Bergmeister ein Farbenschema, das alle Abstufungen des Farbenspectrums enthielt. Bei Betrachtung gewisser Farben: gelb, grün, gab der Patient an: „Diese Farbe ist angenehm für das Ohr“. Bei den Abstufungen der blauen Farbe sagte er: „Diese Farbe ist unangenehm für das Ohr“. Bei Betrachtung von Violett hörte Patient ein tremolirendes Geräusch, dessen

Digitized by Google

Höhe er nicht bestimmen kann. Bei Betrachtung der grellrothen Farben (Engelroth, im Schema das erste und vierte Roth unter sechs Abstufungen von Roth) hört Patient den Ton C_1. Er hört den Ton bezw. das Geräusch nur beim ersten Anblicke anklingen, dann nicht mehr. Ich abstrahirte von jeder localen Behandlung, empfahl dem Patienten dringendst vollständige Abstinenz von Tabak und Alcohol und reichte ihm innerlich Natrii jodati 2,00 pro die; die von ihm geschilderten Menière'schen Anfälle kehrten nicht mehr wieder. Nach 24 Tagen war das Gehör auf 8 m für Conversationssprache beiderseits gestiegen. Nach fünf Wochen näherte sich das Hörvermögen normalen Grenzen bei Mangel aller subjectiver Beschwerden. Das „Farbenhören" als offenbar angeborene Anomalie blieb bestehen.

Der zweite Fall betraf einen 28jährigen Ingenieur, der seit seinem 17. Lebensjahre Cigaretten rauchte, in den letzten Jahren ca. 48 Stück Cigaretten täglich. Seit einigen Monaten klagte er über progressiv zunehmende Schwerhörigkeit und Ohrensausen. Die Schwerhörigkeit habe einen Grad erreicht, dass er bei Tisch das Gesprochene nicht mehr höre und mühsam von den Lippen abzulesen versuche. Ferner klagte er über ein hohes Pfeifen in beiden Ohren. Die Untersuchung ergab normale Trommelfelle, Weber unbestimmt, Rinne beiderseits positiv bei nicht wesentlich verkürzter Kopfknochenleitung. Tiefe Töne wurden relativ besser gehört als hohe, Flüsterstimme links 1—2 m, rechts $^1/_2$ bis $^3/_4$ m. Eine andere Ursache für die Schwerhörigkeit als der Nicotinmissbrauch war nicht zu eruiren. Ich abstrahirte von jeder localen und medicamentösen Behandlung und empfahl als einziges Heilmittel vollständige Abstinenz vom Rauchen. Schon nach vier Wochen war das Gehör beiderseits auf $4^1/_2$ m für Flüstersprache gestiegen und die subjectiven Geräusche vollständig geschwunden. Nach weiteren vier Wochen hörte der Patient Flüstersprache über 8 m (den zur Prüfung verfügbaren Raum).

An dritter Stelle berichte ich über eine leichtere Hörnervenerkrankung nach Nicotinmissbrauch. Der Fall beweist, wie wenig sich die objectiven Symptome zu Beginn des Processes manifestiren, so dass sie leicht übersehen oder missdeutet werden. Ein 60jähriger College erschien in meiner Ordination mit der Klage über heftiges Ohrensausen, das seit einigen Wochen beiderseits bestand und über zunehmende Schwerhörigkeit. Bei der Ohrenuntersuchung erwiesen sich die Trommelfelle beiderseits milchig getrübt in normaler Stellung, Weber unbestimmt, Rinne positiv mit annähernd normaler Kopfknochenleitung. Hohe und tiefe Töne wurden gehört, die Hörweite für Flüsterstimme betrug rechts 3 m, links 4 m, laute Sprache wurde beiderseits durch den verfügbaren Raum gehört. Ueberdies bestand eine chronische Pharyngitis. Ich supponirte zunächst einen chronischen Tubenmittelohrcatarrh leichten Grades, aufsteigend von der chronischen Pharyngitis und leitete die übliche Behandlung für Ohr und Rachen ein, ohne das quälende Ohrensausen auch nur im Geringsten beeinflussen zu können. Erst im Verlaufe der mehrwöchtlichen Behandlung erfuhr ich vom Patienten, dass er täglich 6—8 unserer stärksten Cigarren (Virginier) rauche. Ich empfahl dem Kranken vollständige Abstinenz und schon nach einigen Wochen war der Patient vom Ohrensausen befreit und blieb dauernd davon verschont.

Digitized by Google

Die Erkrankung des Hörnerven nach Intoxication durch Nicotin und Alcohol scheint mir als ätiologisches Moment für Erkrankungen des Hörnerven viel zu wenig berücksichtigt. Die meisten leichteren Fälle von Alcohol- und Nicotinneuritis des Acusticus lassen sich mit unseren Hilfsmitteln nicht feststellen und werden erst dann diagnosticirt, wenn nach Berücksichtigung des ätiologischen Moments durch vollständige Abstinenz ein Heilerfolg eingetreten ist. Wie wir bei jenen Labyrintherkrankungen, welche auf lärmende Berufe zurückzuführen sind, frühzeitig die Diagnose auf Läsion des inneren Ohres stellen, wenn auch das Gehör noch nicht beträchtlich herabgesetzt ist, die Kopfknochenleitung noch nicht wesentlich verkürzt erscheint und eine Einengung der oberen Tongrenze noch nicht eingetreten ist, so können wir frühzeitig die Diagnose auf Neuritis des Hörnerven stellen, wenn bei einem starken Raucher oder Trinker bei normalem otoscopischen und Stimmgabelbefunde eine Herabsetzung des Gehörs und subjective Geräusche auftreten.

Auch bei der Neuritis retrobulbaris ist der Spiegelbefund meist negativ, nur selten ist eine feine Trübung der Papille und ihrer Umgebung neben venöser Hyperämie zu constatiren. Nur bei den schwersten Fällen nach Ablauf der Krankheit, wenn es im Bereich des Entzündungsherdes zu einer Zerstörung der Sehnervenfasern gekommen ist, treten Zeichen der Atrophie auf (Fuchs). Der Oculist diagnosticirt die Neuritis retrobulbaris im Beginn des Processes aus der Anamnese, aus dem centralen absoluten Scotom für Weiss und Farben, aus der Herabsetzung der Sehschärfe bei normalem Spiegelbefund. Analoge Anhaltspunkte stehen uns für die Diagnose der Acusticusneuritis zur Verfügung: Anamnese, negativer Spiegelbefund, negativer Stimmgabelbefund und in den leichtesten Fällen geringe Verkürzung der Kopfknochenleitung und Einengung der oberen Tongrenze bei schwereren Fällen und an Stelle des Scotoms hohe subjective Geräusche. Aus der Analogie mit den schwersten Fällen von Tabak- und Alcoholamblyopie, bei welchen Opticusatrophie auftritt, dürfen wir schliessen, dass auch beim Acusticus dauernde irreparable Störungen durch chronische Intoxication zu Stande kommen können. Gelegentlich meines Vortrages über dieses Thema auf der Versammlung deutscher Naturforscher und Aerzte in Karlsbad wurde von allen Herren, welche in die Discussion eingriffen, hervorgehoben, dass ihnen der schädliche Einfluss von Nicotin und Alcoholmissbrauch auf das Gehörorgan bekannt sei, dass dieses ätiologische Moment bisher zu wenig gewürdigt wurde und dass offenbar die grosse Zahl von Erkrankungen des schallempfindenden Apparates, die wir bei Männern in den vierziger und fünfziger Jahren zu beobachten Gelegenheit haben und für deren Entstehung uns keinerlei Ursache bekannt war, auf den allgemein verbreiteten Missbrauch von Tabak und Alcohol zurückzuführen sei. Bei zwei von mir geschilderten Fällen bestand gleichzeitig eine Erkrankung des Sehnerven. Dieses Zusammentreffen ist jedoch ein äusserst seltenes, wie mir von hervorragenden Oculisten bestätigt wurde. Bei Fällen von Neuritis retrobulbaris wird selten über Beschwerden seitens des Gehörorgans geklagt. Dieser Umstand entspricht der bekannten Thatsache, dass nach Infectionskrankheiten oder Intoxicationen die verschiedensten Formen von Neuritiden durch eine und dieselbe

Digitized by Google

Schädlichkeit bedingt sein können. Nur stricte Abstinenz führt zur Heilung, die, langsam vorwärts schreitend, nicht vor 6—8 Wochen zu erwarten ist. Einschränkung des Tabak- oder Alcoholgenusses ist nicht ausreichend, da schon minimale Mengen des Giftes den Nerven in seinem krankhaften Zustande erhalten.

Aus der III. med. Univ.-Klinik des Herrn Hofrathes Prof. L. v. Schrötter.

Ueber fortgepflanzte Tuberculose der Kieferhöhle.

Von

Dr. **Maximilian Weinberger**, klin. Assistenten.

Der tuberculöse Process ist in der Kieferhöhle, wie auch in den anderen Nebenhöhlen der Nase, sehr selten und in seiner Verlaufsweise wenig bekannt, da nur vereinzelte hierher gehörige Beobachtungen vorliegen.

Die Tuberculose entsteht in der Kieferhöhle wohl nur ganz ausnahmsweise primär; wenigstens kann Killian in seiner Abhandlung über die Krankheiten der Kieferhöhle nur zwei Autoren [Kettwich[5]) und Gaudier[6])] beibringen, welche solche Fälle beschreiben. Dieselben betrafen Personen, die sonst kein sicheres Zeichen von Tuberculose am Körper darboten, allerdings aber hereditär belastet waren. Dieses Moment und die hartnäckige, der gewöhnlichen Behandlung trotzende Langwierigkeit der Eiterung, sowie auch der Habitus der Kranken und die eigenthümliche Beschaffenheit des Eiters veranlassten, diesen auf Tuberkelbacillen zu untersuchen, wobei sich ein positiver Befund ergab. Kettwich erzielte mit allgemeiner Behandlung und localer Einblasung von Jodoform günstigen Erfolg; Gaudier eröffnete die Kieferhöhle von der Fossa canina und excochleirte die Granulationen und Sequester, worauf nach zweimonatlicher localer Behandlung die Eiterung aufhörte.

Man muss sich die primäre Entstehung der Tuberculose in den Nebenhöhlen wohl in der Weise vorstellen, dass die Tuberkelbacillen durch die Athmungsluft in die Nase aufgenommen werden — hat man dieselben ja auch schon in der Nase Gesunder vorgefunden — und von da aus durch die natürlichen Communicationsöffnungen bezw. auf dem Wege der Lymphgefässe durch die Schleimhaut in die Nebenhöhlen der Nase gelangen, da, wie schon vielfach nachgewiesen wurde, die Schleimhäute für Tuberkelbacillen nicht undurchgängig sind.

Relativ häufiger ist die secundäre Tuberculose der Kieferhöhle.

Man sollte meinen, dass zunächst so zu sagen metastatisch Tuberculose in der Kieferhöhle öfter beobachtet werde. Ganz abgesehen von der allgemeinen acuten Miliartuberculose, bei welcher durch Infection des Blutes oder grosser Lymphbahnen multiple Herde in den ver-

[5]) Kettwich: Lancet 1895, Bd. I, S. 1388. Antral Empyema of Tuberculosis Origin.

[6]) Gaudier: Sem. médicale 1897, S. 180.

Digitized by Google

schiedensten Organen zur Entwickelung gelangen, ist bei der Lungentuberculose reichlich Gelegenheit gegeben, dass die Bacillen aus ulcerösen Processen, welche mit einem Bronchus in Verbindung stehen, in den Bronchialbaum auswandern und weiterhin mit dem expectorirten Sputum in die Luftröhre, den Kehlkopf, in die Mund- und Nasenhöhle gelangen. Während die Tuberculose der oberen Luftwege am häufigsten in dieser Weise entsteht, scheint dieselbe bei den Nebenhöhlen der Nase sehr selten zu sein. Weichselbaum[7]) fand unter 164 tuberculösen Leichen selbst bei der genauesten Untersuchung nie Tuberkel in diesen Höhlen; er sah bei mehreren Fällen von allgemeiner Miliartuberculose in microscopischen Schnitten der Keilbeinschleimhaut dichte Rundzellenanhäufung um die Blutgefässe, aber niemals Tuberkel. Fränkel[8]) fand gelegentlich seiner Untersuchungen der Nebenhöhlen unter 48 auf diesen Punkt geprüften Phthisikersectionen acht Mal exsudative Processe, vier Mal mit eitrigem bezw. schleimig-eitrigem, zwei Mal mit trüb-serösem, ein Mal mit schleimigem Exsudate neben Oedem der Schleimhaut, ein Mal mit Ausscheidung einer wasserhellen Flüssigkeit, im Exsudate bezw. der Schleimhaut Fränkel-Weichselbaum'sche Diplokokken in drei Fällen, Streptokokken und Staphylokokken in einem Falle, ein Mal Pseudodiphteriebacillus und gelben Eitercoccus, ein Mal Staphylococcus pyog. citreus, Bacillus mucosis capsulatus ein Mal, dagegen kein Mal Tuberkelbacillen, so dass angenommen werden muss, dass in diesen Fällen auf einem durch die Allgemeinerkrankung disponirten Boden, aber ohne Mitwirkung der dieser zu Grunde liegenden Bacillen eine secundäre Infection der Nasennebenhöhlen entstanden ist.

Dmochowski[9]) obducirte ein an Lungentuberculose verstorbenes 16jähriges Mädchen, bei welchem sich in der übrigens gesunden Highmorshöhle etwas schleimig-eitrige, Tuberkelbacillen enthaltende Flüssigkeit befand und meint, dass diese Beobachtung als Beweis dafür dienen könne, dass die Infection die Schleimhaut der Kieferhöhle direct erreichen könne.

Fast alle Fälle — es sind aber auch deren sehr wenige — betrafen die Entstehung der Tuberculose in der Kieferhöhle durch Fortschreiten benachbarter Herde, wobei die Tuberkelbacillen auf dem Lymphwege fortgeschleppt werden.

So beschreibt Réthi[10]) (1893) einen Kranken, bei welchem vor acht Jahren Husten aufgetreten war und drei Jahre später beginnende Tuberculose der Lungenspitze und ebensolche Veränderungen im Kehlkopfe gefunden wurden, welche immer mehr zunahmen; 1890 liess sich der Kranke einen Zahn und einige Wurzeln extrahiren, wobei sich aber die Zahnalveolen nicht schlossen und ein Geschwür entstand, welches, den Proc. alveolaris einnehmend, sich immer mehr vergrösserte. Das Gewebe desselben zeigte am Schnitte Riesenzellen und Tuberkelbacillen.

---

[7]) Weichselbaum: Allg. Wiener med. Zeitung 1881, 27, 28.

[8]) Fränkel: Beiträge zur Pathologie und Aetiologie der Nasennebenhöhlenerkrankungen. Virchow's Arch., Bd. 143.

[9]) Dmochowski: Beitrag zur pathol. Anatomie und Aetiologie der entzündlichen Processe im Antrum Highmori. Arch. f. Laryngol., Bd. 3, Heft 3.

[10]) Réthi: Ein Fall von Tuberculose der Mundhöhle mit Durchbruch in die Nasen- und Kieferhöhle. Wiener med. Presse 1893, No. 19.

Digitized by Google

Im Sommer 1891 wurde eine Communication mit der Nasen- und Kieferhöhle constatirt, während der Zerfall immer grössere Dimension annahm und beinahe den ganzen Alveolarfortsatz betraf. Der Defect reichte linkerseits vom zweiten Mahlzahn bis zur Mittellinie, so dass vom harten Gaumen nur ein kleiner Rest vorhanden und die knöcherne Grundlage der Nasenscheidewand blossgelegt war. Die Kieferhöhlenschleimhaut war ulcerirt, grau granulirt und eitrig belegt zu sehen.

Seither hat auch noch Neumayer[11]) einen ganz ähnlichen Fall beschrieben. Bei einem tuberculösen Manne trat im Anschlusse an eine Zahnextraction und wahrscheinlich im Zusammenhange mit der bei derselben gesetzten — nach Angabe des Kranken — beträchtlichen Verletzung des Zahnfleisches ein geschwüriger Process auf, der innerhalb zweier Jahre so fortgeschritten war, dass nunmehr rechts und links der Alveolarfortsatz in grosser Ausdehnung von granulirendem, Knötchen enthaltendem (bei microscopischer Untersuchung tuberculös erkranktem) Gewebe eingenommen ist. Bei genauer Sondenuntersuchung gelangt man in der Gegend des ersten rechten Molars mit der Sonde in die Kieferhöhle; bei der Durchspülung entleert sich schleimig-eitrige Flüssigkeit.

Grünwald[12]) sah in zwei Fällen tuberculöse Zerstörung der medialen Kieferhöhlenwand unter der unteren Muschel, beide Male nachfolgende eitrige Entzündung der blossgelegten Schleimhaut ohne tuberculöse Erkrankung derselben.

Es erhellt aus dieser Uebersicht, wie selten bisher die Beobachtungen von Tuberculose der Kieferhöhle sind; vollends fehlt ein pathologisch-anatomischer Befund solcher Fälle. Da wir Gelegenheit hatten, einen Tuberculösen mit fortgepflanzter Tuberculose der Kieferhöhle gegen Ende seines Lebens zu beobachten, die Obduction dieses Falles zu sehen und eine histologische Untersuchung der Kieferhöhlenschleimhaut vorzunehmen, so erscheint die Mittheilung desselben wohl über sein casuistisches Interesse hinaus geeignet, die bisherigen Kenntnisse über diesen Gegenstand zu ergänzen.

J. C., 37 Jahre alt, Träger, verheirathet, aufgenommen am 11. Januar 1903.

Anamnese: Ueber seine Grosseltern weiss Patient nichts anzugeben. Der Vater soll angeblich an Lungendampf gelitten haben und ist im Alter von 69 Jahren durch Suicid, die Mutter im 41. Lebensjahre an Lungentuberculose gestorben; sonst soll kein Mitglied der Familie lungenkrank sein. Fünf Geschwister leben und sind gesund. Von Kinderkrankheiten hat Patient uncomplicirte Masern durchgemacht, an welche sich kein weiteres Unwohlsein angeschlossen haben soll. Mit 14 Jahren soll er angeblich an Lungenentzündung erkrankt sein, lag aber nicht zu Bett und kann nicht sagen, ob damals Fieber bestanden hat. Im 20. Lebensjahre begann er zu kränkeln, indem er zu husten, gelblich-grünen Schleim auszuwerfen und nächtlich zu schwitzen anfing. Dieses Leiden dauert mit zeitweiligen Besserungen und Verschlimmerungen seither an. Im 25. Lebensjahre Bluthusten. Seit zwei Jahren stärkere Abmagerung, zunehmende Beschwerden. Seit einem Jahre soll der Unterleib schmerzhaft und aufgetrieben sein. Die geschwürige Veränderung in seiner Mundhöhle soll seit zwei Jahren bestehen, über ihre Entwickelung weiss er nichts anzugeben, die Zähne sollen allmählich ausgefallen sein. Potus und Lues werden in Abrede gestellt.

---

[11]) Neumayer: Archiv für Laryngologie, 2. Band.
[12]) Grünwald: Lehre von den Naseneiterungen, 2. Auflage.

Digitized by Google

Status praesens: Mittelgroßer, graciler, sehr abgemagerter Mann mit schmalem, schlecht gewölbtem Thorax. Ueber der Lunge besteht vorne links supra claviculam und im 1. Intercostalraume leerer, sodann über der ganzen linken Seite, auch entsprechend dem Herzen, heller Percussionsschall. Ebenso sieht man auch links keinerlei dem Herzen entsprechende Pulsation, vielmehr ist diese sehr deutlich rechterseits von der 4. Rippe an zu erkennen, wo auch die Herzdämpfung zu finden ist und die reinen Herztöne lauter als links zu hören sind. Rechts findet sich am Thorax leerer Schall, auch über der Spitze, unter der Clavicula und in der Axilla mit ausgesprochen tympanitischem Klange. Ueber den gedämpften Partien links verschärftes Athmen mit bronchialem Exspirationsgeräusch, rechts Bronchialathmen, im In- und Exspirium von groß- und kleinblasigen, consonirenden, zum Theile metallischen Rasselgeräuschen begleitet. Hinten links entsprechend der Scapula gedämpfter, von da nach abwärts heller, voller Lungenschall, an der Spitze abgeschwächtes, weiter abwärts verschärftes vesiculäres Athmen. Rechts hinten leerer Schall, der in der hinteren Axillarlinie tympanitisch wird und nach vorne in die vorbeschriebene Zone klanghaltigen Schalles übergeht, bis zwei Querfinger unter dem Schulterblattswinkel; auscultatorisch bronchiales Athmen und consonirendes Rasseln wie vorne. Das Abdomen steht über dem Niveau des Thorax und ist in allen seinen Theilen gleichmässig, nur in der Ileocoecalgegend stärker aufgetrieben. Hier tastet man eine bei Druck schmerzhafte, nicht scharf zu begrenzende Resistenz. Bei der Percussion allenthalben am Abdomen heller, tympanitischer, nur rechts über der beschriebenen Resistenz gedämpfter Schall.

In dem reichlich schleimig-eitrigen Sputum zahlreiche Tuberkelbacillen. Andauernd hectisches Fieber von 37—38½°.

Höchst auffallend waren nun die Veränderungen an der Schleimhaut des Mundes.

Der Alveolarfortsatz des Oberkiefers ist beiderseits ergriffen, links ausgedehnter, vom zweiten Schneidezahne angefangen, rechts vom ersten Prämolaris beginnend. In diesem Bereiche fehlen die Zähne und die Schleimhaut ist entsprechend dem Alveolarfortsatze und dem harten Gaumen durch ein theils grob-, theils feinhöckeriges Granulationsgewebe ersetzt, welches sich gegen die normale, peripher geröthete, weiterhin aber sehr blasse Schleimhaut des Gaumensegels mit tief unterminirtem Rande absetzt. Inmitten der Granulationen finden sich vielfach gelbe hirsekorngrosse Knötchen. Das beschriebene Gewebe durchsetzt die ganze Dicke der Mucosa und ist auf Druck schmerzhaft; es ist an dem lateralen Rande des Alveolarfortsatzes tief ulcerirt und bildet entsprechend der lateralen Begrenzung des Oberkiefers (Fossa canina) eine ausgedehnte, von Secret und missfarbigem Gewebe bedeckte Geschwürsfläche, auf deren Grunde der necrotische Knochen weithin bloss liegt, so dass hier blos einzelne Inseln von Granulationsgewebe vorhanden sind. Die laterale Knochenwand der Kieferhöhle ist ungefähr in ihrer Mitte durch eine ca. 2 cm im Durchmesser haltende runde Oeffnung perforirt, deren Ränder der necrotische Knochen und das beschriebene Granulationsgewebe bilden. Durch diese Oeffnung sieht man die mucöse Bedeckung der Highmorshöhle, welche gleichfalls verdickt und mit Granulationsgewebe durchsetzt erscheint.

Ganz ähnlich, nur nicht so hochgradig, sind die Veränderungen des rechten Alveolarfortsatzes am Oberkiefer, an dessen lateraler, der Wange zugewendeter Fläche gleichfalls necrotischer Knochen vorliegt. Der Alveolarfortsatz des Unterkiefers an seinem distalen Ende ähnlich ulcerirt.

Digitized by Google

Im Kehlkopfe Infiltration und Ulceration der Regio interarytaenoidea. Der Kranke verschied, da seine schon bei der Aufnahme hochgradige Schwäche immer mehr zunahm, am 13. Februar 1903.

Klinische Diagnose:

Tuberculöse Infiltration der rechten Lunge mit Cavernenbildung, Verziehung des Herzens nach rechts in Folge pleuritischer und Lungenschwarten, Peritonitis tuberculosa imprimis in regione ileocoecali, Darmtuberculose, Tuberculose der Mund- und Kehlkopfschleimhaut. Caries tuberculosa des Oberkiefers und Tuberculose der Kieferhöhlenschleimhaut. Ausgedehnte Perforation des Oberkiefers durch Caries.

Die von Prof. Ghon vorgenommene Obduction ergab folgenden Befund:

Chronische Tuberculose der Lungen mit ausgedehnter schwieliger Induration und einer mehr als faustgrossen Caverne in der rechten Lunge. Totale schwielige Verwachsung der rechten Lunge mit der Thoraxwand, dem Herzbeutel und Zwerchfell. Vicariirendes Emphysem der linken Lunge. Ulceröse chronische Tuberculose des Darmes im Bereiche des Coecum und unteren Ileum mit Verwachsung der Darmschlingen nach chronischer Peritonitis. Ulceröse Tuberculose des Larynx, ulceröse Tuberculose des harten Gaumens, Perforation beider Highmorshöhlen und chronisches Empyem der letzteren. Seröse Atrophie des Herzens, chronischer Milztumor, Tuberkelknötchen in der Leber, fettige Degeneration der Nieren.

Herr Prof. Ghon eröffnete mit frontalen Sägeschnitten durch die Schädelbasis die Kieferhöhle und erhob folgenden Befund:

Die Schleimhaut des harten Gaumens ist beiderseits vom Kieferrande in der ganzen Ausdehnung von den beiden hinteren Schneidezähnen nach hinten ulcerirt, mit gewulsteten, fetzigen Rändern, die vielfach ziemlich tief unterminirt erscheinen. Diese Ulcerationen erscheinen bedeckt von graugelben, fetzigen, käsigen Massen, in welchen kleinste graue Knötchen eingelagert sind. Von den Backen- und Mahlzähnen ist nur mehr an der rechten Seite der vordere Backenzahn erhalten, die Geschwürsbildung setzt sich an den zwei Flächen des Oberkiefers fort, und daselbst liegt auch necrotisch rauher Knochen bloss. Der Boden der beiden Highmorshöhlen ist beiderseits perforirt, so dass die Höhlen auf beiden Seiten mit den erwähnten Ulcera nach aussen communiciren, links mit breiter, rechts mit etwas engerer Oeffnung. In der linken Highmorshöhle liegen sequestrirte, necrotische Knochenstücke, der übrige Knochen ist missfarbig, die Schleimhaut schmutzig grau, und in den Highmorshöhlen finden sich reichlich schmutzig gelbgraue, bröcklige, käsige und zum Theile auch dünnflüssige Inhaltsmassen.

Die Schleimhaut der Nasenhöhle ist gleichmässig röthlich-grau, glatt und mit geringen Mengen schleimigen, gelblichen Secretes bedeckt. Die Keilbeinhöhle leer, ihre Schleimhaut glatt, glänzend, röthlich-grau. Ebenso ist die Schleimhaut der Siebbeinzellen glatt, glänzend, röthlich-grau. Aus der pathologisch veränderten Schleimhaut der Kieferhöhle wurde ein Stückchen entnommen, in Alcohol fixirt und gehärtet und in Celloidin eingebettet.

In den Schnitten konnte ich folgenden Befund erheben: Es zeigt sich zunächst das Epithel an vielen Stellen abgeschuppt, an anderen intact;

Digitized by Google

weiterhin findet sich eine sehr beträchtliche kleinzellige Infiltration, welche im Bereiche der oberen Schleimhautschichten, aber auch in den dem Knochen benachbarten Lagen derbfaserigen Bindegewebes so reichlich ist, dass die faserige Structur der Schleimhaut in diesen Bezirken ganz verschwindet. Dagegen zeigt sich in den mittleren Partien der Schleimhaut die faserige Structur des Bindegewebes sehr deutlich, indem die Bündel desselben verdickt und auseinandergeschoben sind, so dass sie ein Netz bilden, in dessen Maschen seröse Flüssigkeit und spärliche Leucocyten vorhanden sind. Hier findet sich nur in der Nähe der Schleimdrüsen stärkere zellige Infiltration. Die Alveolen derselben sind zum Theile mit Schleim secernirenden Zellen bekleidet, daneben finden sich Zellen mit körnigem Protoplasma. Die Drüsenausführungsgänge sind an vielen Stellen erweitert; auch die Drüsenlumina vielfach sehr ausgedehnt, so dass cystische mit cylindrischem Epithel bekleidete Hohlräume entstehen. Inmitten des zellig infiltrirten Gewebes finden sich zahlreiche Riesenzellen, welche an vielen Stellen von herdförmig angeordnetem, zum Theile verkästem, epithelioide Zellen enthaltendem, rundzellig infiltrirtem Gewebe umgeben, an anderen, inmitten eines dichtzellig infiltrirten, aber nicht characteristisch angeordneten Gewebes gelegen sind. Auch finden sich Herde, welche blos epithelioide Zellen in ihrem centralen Abschnitte enthalten. Tuberkelbacillen wurden in zehn untersuchten Schnitten nicht gefunden.

Die Entstehung der Veränderungen ist in unserem Falle offenbar so erfolgt, dass sich im Anschlusse an eine tuberculöse Erkrankung der Lungen in der Mundhöhle Tuberculose entwickelte, welche weiterhin mit sehr ausgebreiteten Zerstörungen verlief, und sogar eine Perforation in die Kieferhöhle herbeiführte, deren Schleimhaut schliesslich ebenfalls von dem tuberculösen Processe ergriffen wurde.

Die tuberculöse Erkrankung der Mundhöhle ist relativ selten, sei es, dass der Mundschleim bactericide Eigenschaften hat, sei es, dass die Bacillen von Schleimmassen eingehüllt, mit der Mundschleimhaut nicht in Berührung kommen; vollends kommt eine so hochgradige Ausbreitung des tuberculösen Processes und die geschilderte Betheiligung des Knochens bei Tuberculose wohl nur sehr selten zur Beobachtung. Die tuberculöse Erkrankung der Schleimhaut und der Knochenwände der Kieferhöhle ist durch unmittelbares Fortschreiten der Infection aus dem benachbarten Krankheitsherde zu erklären.

Oesterreichische otologische Gesellschaft.

Officielles Protocoll der Hauptsitzung vom 15. December 1902.

Erstattet vom Schriftführer.

Vorsitzender: Hofrath Prof. Politzer.

Schriftführer: Dr. Alexander.

A. Administrative Sitzung.

Bericht des Secretärs, Herrn Docenten Pollak, über das abgelaufene Vereinsjahr.

Die Gesellschaft zählte im Jahre 1902 36 Mitglieder gegenüber 34 des Vorjahres.

Digitized by Google

Es wurden sieben wissenschaftliche Sitzungen abgehalten: in denselben erfolgten 10 Vorträge, 1 Mitteilung und 18 Demonstrationen.

An den Vorträgen betheiligten sich die Herren: Hofrath Prof. Politzer mit 1, DDr. Alexander mit 3, Alt mit 3, Frey mit 1, Hammerschlag mit 1, Joseph mit 1 Vortrage.

Herr Dr. Frey hielt 1 Mitteilung.

An den Demonstrationen beteiligten sich die Herren: Hofrath Prof. Politzer mit 4, Prof. Urbantschitsch mit 2, DDr. Alexander mit 3, Alt mit 2, Biehl mit 1, Frey mit 3, Gomperz mit 1, Kaufmann mit 1, Pick mit 1 Demonstration.

Der Kassirer der Gesellschaft, Doc. Dr. Gomperz, berichtet über den Vermögensstand der Gesellschaft und erstattet den Rechenschaftsbericht für das abgelaufene Jahr, der einstimmig angenommen wird.

Die Neuwahl des Bureaus ergiebt die Wahl der Herren:

Prof. Urbantschitsch zum Vorsitzenden,
Prof. Bing zum Vorsitzenden-Stellvertreter,
Doc. Pollak zum Secretär,
Doc. Gomperz zum Schatzmeister,
Dr. Frey zum Schriftführer.

Herr Dr. Barany wird auf Vorschlag der Herren Hofrath Politzer und Dr. Alexander zum ordentlichen Mitgliede der Gesellschaft gewählt. Der Vorsitzende, Hofrath Politzer, berichtet über ein an die Gesellschaft gelangtes Circular betr. die Mitwirkung der Gesellschaft an der für den Virchow'schen Denkmalfonds eingeleiteten Sammlung.

Eine Eingabe zum Verbot der Anpreisung des „Audiphon Bernard" in den Tagesblättern wurde von der Gesellschaft an die Aerztekammer abgesandt.

B. Wissenschaftliche Sitzung.

Hofrath Politzer hält seinen angekündigten Vortrag über Anatomie und Diagnose der Adhäsionsprocesse in der Trommelhöhle.

Der Vortragende bespricht zunächst eingehend die Anatomie der adhäsiven Mittelohrprocesse und ihre Beziehungen zu den diagnostisch verwerthbaren Trommelfellbefunden. Das Material des Vortrages besteht aus einer größeren Reihe während des Lebens zum Theile Jahre lang beobachteter und später post mortem anatomisch untersuchter Fälle.

Da der Vortrag für eine ausführliche Publication bestimmt ist, so kann das Referat sich nur auf eine kurze Inhaltsangabe beschränken:

Die adhäsive Bindegewebsneubildung im Mittelohre erreicht bei den eitrigen Processen im Mittelohre eine grössere Ausdehnung und Mächtigkeit als bei den nichteitrigen, catarrhalischen Erkrankungen desselben, doch hat Politzer auch hier mächtige, das Trommelfell mit der inneren Trommelhöhlenwand verbindende Brücken und Schwarten beobachtet.

Die durch die Bindegewebsneubildung entstandenen Verlöthungen verbinden kleinere oder grössere Partien des Trommelfelles mit der inneren Trommelhöhlenwand, mit dem Ambos und Stapes, oder die im Attic. lagernden Gehörknöchelchen mit den Knochenwänden des Attic.

Politzer unterscheidet flächenartige Verwachsungen des Trommelfelles mit der Promontorialwand oder abnorme Verbindungen des Trommel-

Digitized by Google

felles der Knöchelchen mit den Trommelfellwänden durch verdickte Bänder und Membranen. Letztere hält Politzer in der Mehrzahl der Fälle für die verdickten und hypertrophischen Schleimhautfalten, welche sich in wechselnder Menge als Residuen des embryonalen Schleimhautpolsters in der Trommelhöhle und im Antr. mast. vorfinden. Politzer stützt seine Ansicht darauf, dass in allen von ihm anatomisch untersuchten Fällen des Vorhandensein solcher Brücken in der Trommelhöhle mit ebensolchen sternförmigen, verästigten und verdickten Bindegewebsmembranen zusammenhinge.

Politzer schildert sodann unter Vorzeigung einer grösseren Anzahl von Trommelfellbildern die otoskopischen Befunde bei den im Bereiche des Trommelfelles vorkommenden Verlöthungen und hebt insbesondere die diagnostische Bedeutung des veränderten Trommelfellbildes bei Untersuchung mit dem Siegle'schen Trichter und dessen Wichtigkeit für die oft erfolgreichen intratympanalen Operationen hervor.

Der Vortrag wurde durch mehrere von Politzer verfertigte Kohlezeichnungen und durch Demonstrationen einer Reihe pathologischer Präparate illustrirt.

Sitzungsberichte der Laryngo-otologischen Gesellschaft, München.

16. Sitzung vom 19. Januar 1903.

Vorsitzender: Prof. Schech.
Schriftführer: Dr. Hecht.

Vortrag von Prof. Haug: Ueber die Beeinflussung gewisser subjectiver Ohrerscheinungen durch Behandlung der genitalen Sphäre der Nase. Ein Beitrag zum Zusammenhang zwischen nasogenitalen Beziehungen und Ohraffectionen beim weiblichen Geschlecht. (Erschien in extenso in der vorigen Nummer dieser Monatsschrift.)

Discussion.

Herr Trautmann: Für gewöhnlich spricht man nur vom Connex, welcher zwischen Nase nnd Genitalien besteht, und lässt den dunklen anatomischen Zusammenhang im Hintergrunde. Meist wird nur der N. petrosus profundus major als Verbindungsglied zwischen den Nasennerven und dem Sympathicus, der die Genitalsphäre versorgt, angegeben. Der ganze Connex scheint ja auch in der Hauptsache auf vasomotorischem Gebiete zu liegen. Hierbei möchte ich an die Experimente erinnern, welche von François Franck gemacht wurden, nach welchem ausser einer sympathischen Verbindung eine vasomotorische Thätigkeit im Ganglion Gasseri selbst angenommen werden muss. Ja, die vasomotorische Thätigkeit des Trigeminus allein in der Nasenhöhle ist eine grössere als die auf dem Wege des Sympathicus. Zieht man ferner die Localisation der Fliess'schen Nasogenitalpunkte mit dem Ausbreitungsbezirk der Geruchsphäre in Vergleich, so muss man sich sagen, dass beide theilweise zusammenfallen und also auch vom Olfactorius her Reize

Digitized by Google

ausgelöst werden können. Die Fasern desselben lassen sich nach Obersteiner bis zur Commissura anterior, bis zum Thalamus opticus und bis zur Rinde des Schläfenlappens verfolgen. Vom Thalamus abwärts lässt sich eine Bahn durch den Fasciculus longus posterior zur Formatio reticularis und von da bis in das Rückenmark construiren. Durch die Rami communicantes würde weiterhin wiederum eine Verbindung mit dem Sympathicus bestehen. Eine sexuelle Beeinflussung vom Olfactorius her steht fest; nur ist die Grenze, an welcher das Normale aufhört und das Pathologische anfängt, recht schwer festzustellen Bei der grossen Analogie der Corpora cavernosa der Nase und des Penis sind Connexverhältnisse besonders auch beim männlichen Geschlecht in's Auge zu fassen. Da ich mich mit der ganzen Frage schon seit längerer Zeit beschäftige, ohne indessen einen Abschluss gefunden zu haben, so werde ich in einer der nächsten Sitzungen dieselbe als Thema behandeln.

Herr Schech: Dass ein Zusammenhang zwischen Nase und Genitalsphäre des Weibes besteht, daran darf wohl jetzt kaum mehr gezweifelt werden; dafür sprechen auch die schönen Untersuchungen von Linder; immerhin scheint eine Art Suggestion dabei nicht ganz ausgeschlossen, doch bedarf es noch weiterer Untersuchungen. Die Blutblasenbildung im Ohre, die Herr Prof. Haug erwähnt, ist wohl vasomotorische Erscheinung wie die Stomatitis uterina[13]), die Aphthenbildung bei der Menstruation, wie sie so häufig beobachtet wird.

Herr Mader macht darauf aufmerksam, dass Schwellungen am Tuberc. septi, wie sie als characteristisch für den Zusammenhang mit den Sexualorganen angegeben werden, sehr häufig auf Nebenhöhleneiterungen bezogen werden müssen, womit nicht gesagt sein soll, dass der besagte Connex in diesem Falle nicht vorhanden sein kann, sondern dass es eben nöthig ist, unter solchen Umständen auch die Nebenhöhlen genau zu untersuchen, weil sonst ein dauernder Erfolg selbst bei Cauterisation des Tuberculums nicht zu erwarten ist.

Herr Haug bemerkt auf die Interpellation H. Sternfeld's hin, in welcher Weise die Trichloressigsäure angewandt worden sei, dass lediglich die reine Acid. trichloraceticum crystall. mit Crystallwasser durch Feuchtigkeitsabsorption aus der atmosphärischen Luft verwendet wurde, indem ein um die Sonde gewickeltes Wattebäuschchen, in die dicke Lösung eingetaucht, unter Leitung des schützend eingesetzten Nasenspiegels auf die betreffenden Stellen aufgepinselt wurde, so dass sowohl diffuse als circumscripte Verätzung bewerkstelligt werden konnte.

17. Sitzung vom 2. März 1903.

Vorsitzender: Prof. Schech.
Schriftführer: Dr. Hecht.

1. Demonstration von Dr. Hecht: „Tumor des Zungengrundes".

M. H.! Die Patientin, die ich Ihnen heute vorstellen möchte, kam vor wenigen Tagen in meine Behandlung mit Klagen über erschwertes Schlucken und — bei Nacht — erschwerte Athmung. Die Beschwerden

[13]) Die von Herrn Prof. Schech herangezogene Stomatitis findet man bei Lang als Stomatitis materna oder uterina bezeichnet.

Digitized by Google

sollen seit drei Wochen bestehen. Patientin ist 28 Jahre alt, in körperlicher, weniger in geistiger Entwicklung zurückgeblieben, sehr klein. Der Vater ist mit 74 Jahren an „Wassersucht" gestorben, die Mutter ist gesund und z. Z. in zweiter Ehe verheiratet. Patientin ist das einzige Kind aus erster Ehe, angeblich noch Virgo. Hinweise für hereditäre oder acquirirte Lues sind nicht vorhanden. Sonst ist anamnestisch nichts zu eruiren.

Die Gegend des Mundbodens unterhalb des Kinnes bis zum Zungenbein ist median und beiderseits lateralwärts derb und hart, der Kehlkopf ist anscheinend frei, beweglich und palpabel. Die Stimme klingt relativ klar, doch ist die Resonanz durch den Tumor bedeutend beeinträchtigt. Am Hals — submaxillar und entlang dem Sternocleido — beiderseits Drüsenpackete. Desgleichen befinden sich in beiden Fossae supraclaviculares Drüsenpackete, besonders in der linken. Hierdurch wird die Percussion der Lungenspitzen resultatlos. Auch das Athemgeräusch über der Lunge ist durch Fortleitung in Folge der Pharynxstenose unrein, doch scheint an der Lunge keine Veränderung zu bestehen. Die Untersuchung des Herzens ergiebt eine Insufficienz der Mitralklappe. Am Körper selbst (Nacken, Ellenbeuge, Brust etc.) sind keine Drüsenschwellungen fühlbar.

Bei der ersten Untersuchung des Rachens sah man, wenn man die Zunge niederdrückte, einen grossen Tumor aus dem Hypopharynx heraufsteigen, der nahezu die ganze Pars oralis des Pharynx einnahm und hinter dem Gaumensegel in den Epipharynx hinaufstieg. Hierdurch wird auch der eigenthümliche Klang der Sprache erklärt, die durch den grossen Tumor, der einen beträchtlichen Theil des ganzen Pharynx einnimmt, zunächst einen klosigen Character erhält. Dadurch aber, dass der Tumor von unten in den Epipharynx — bei geschlossenem Munde — hinaufragt und dadurch das Gaumensegel hindert, den Nasenrachenraum abzuschliessen, entsteht wieder die Form der Rhinolalia aperta.

Der Tumor — soweit er bei directer Besichtigung dem Auge zugänglich ist — zeigt eine stark zerklüftete Oberfläche, die vollständig necrotisch, von kotbrauner Farbe ist, so dass man beim ersten Anblick meinen könnte, einen Klumpen Fäces im Rachen zu erblicken. Die Laryngoscopie zeigte auch nur eine grosse, unförmliche, den ganzen Hypopharynx ausfüllende, kotbraune Masse; vom Larynx, den Sinus pyriformes, kam nichts zu Gesicht. Rhinoscopia posterior war unmöglich.

Ich beabsichtigte zunächst behufs microscopischer Diagnose ein Stück Tumor mittelst Glühschlinge abzutragen.

Die durch die Schlinge gefassten Stücke liessen sich bei Zuziehen der Schlinge wie Butter durchschneiden. Es wurden mehrere Stücke zunächst von der rechten Hälfte des Tumors abgetragen, bis zunehmende Blutung weitere Excisionen verhinderte. Das excidirte Gewebe ergab nur necrotische Massen und die microscopische Untersuchung mehrerer Stücke — die Herr Dr. Steffenhagen auf der Prosectur des städt. Krankenhauses r. d. I. zu untersuchen die Liebenswürdigkeit hatte — ergab nur breite Fibrinschollen mit kleinzelliger Infiltration, Kernreste und necrotisches Gewebe, dessen Structur nicht mehr zu erkennen war.

Das Bild ist heute, durch den ersten Eingriff, etwas freier, doch bietet es — abgesehen von der etwas verringerten Grösse des in den

Digitized by Google

Epipharynx hinaufragenden Theiles — noch den gleichen Befund, wie bei Beginn der Behandlung.

Differentialdiagnostisch käme Lues (zerfallendes Gumma), benigner oder maligner Tumor in Betracht.

Abgesehen davon, dass nirgends ein Hinweis für Lues gegeben ist, dass die Art und der Zerfall des Tumors auch nicht für ein Gumma sprechen, lässt uns die Thatsache, dass Jodkali, das ich, um ganz sicher zu gehen, Patientin bereits eine Reihe von Tagen nehmen liess, ohne jeden Erfolg genommen wurde, Lues mit Sicherheit ausschliessen.

Die ziemlich in die Tiefe greifende Necrose des Tumors, die regionäre Drüsenschwellung und das anscheinend recht rasche Wachsthum müssen uns veranlassen, die Benignität auszuschliessen. Von malignen Tumoren kämen Carcinom und Sarcom bezw. nach dem Sitz — wir müssen annehmen, dass der breitbasig aufsitzende Tumor von der Zungentonsille ausgeht — Lymphosarcom in Betracht.

Therapeutisch wäre die radicale Entfernung des Tumors ja das Erstrebenswertheste, doch müssen wir bei der bereits bestehenden Grösse desselben und der ausgebreiteten Drüsenschwellung diese Möglichkeit als nahezu aussichtslos bezeichnen. Es wäre deshalb vor einem weiteren Eingriff event. der Versuch einer Arsenkur angezeigt.

Inzwischen will ich versuchen, durch weitere Excisionen vom Munde aus — die durch die Gefahr einer profusen, durch die Localisation schwer stillbaren Blutung und die dadurch bedingten Complicationen grosse Vorsicht erheischen — die Möglichkeit einer microscopischen Diagnose zu sichern und den Zugang zu den unteren Speise- und Luftwegen für die Patientin freier zu gestalten.

Discussion.

Herr Schech: Ich glaube in zweifelhaften Fällen von tumorartigen Auswüchsen und Infiltraten an der Zunge in dem Fehlen der Lymphdrüsenschwellung einen guten Anhaltspunkt resp. ein wichtiges Symptom erblicken zu müssen, das bei Gumma und Tuberculose fehlt, bei malignen Neubildungen aber stets vorhanden ist.

2. Vortrag von Dr. Trautmann: Zur Frage der Beziehungen zwischen Nase und Genitalien. (Erscheint in extenso in dieser Monatsschrift.)

Discussion.

Herr Sternfeld: Auf den physiologischen Zusammenhang zwischen Nase und Sexualorgane weisen uns doch die nicht so selten in der Praxis zu constatirenden Fälle von Epistaxis beim Coitus, sowie bei jugendlichen Masturbanten hin. Ebenso ist bekannt, dass Störungen der Nasenathmung während des Coitus auftreten können, und auch das Gegentheil ist beobachtet, dass Asthma und Nasenverstopfung durch Coitus gelöst wird. Es mag sein, dass hier prädispositionelle Momente (chronisch hyperämische Schwellung der „Genitalstellen“ der Nase, wie es Fliess genannt hat) gegeben sind, aber immerhin ist durch diese Thatsache der physiologische Zusammenhang sicher erwiesen.

Herr Trautmann: Die von Herrn Sternfeld angezogenen physiologischen Auslösungserscheinungen sind mir wohl bekannnt und ich habe am Anfange meines Vortrages im Allgemeinen auf solche hingewiesen. Hinsichtlich der Frage des sicher erwiesenen physiologischen Zusammen-

Digitized by Google

hanges zwischen Nase und Genitalien habe ich mich in der Weise geäussert, dass es im einzelnen Falle oftmals schwierig sein dürfte, die Grenze festzustellen, an welcher das Normale aufhört und das Pathologische anfängt. Wäre z. B. die Epistaxis bei der Cohabitation der Ausdruck einer rein physiologischen Wirkung, so müsste dieselbe nahezu regelmässig auftreten. Es handelt sich aber bei diesem Nasenbluten sicher nicht für alle Fälle um rein pathologische Zustande, und diese liegen, wie viele andere, in der Mitte, wobei man individuelle, dispositionelle Momente wohl verantwortlich machen kann. Auf der anderen Seite kann aber eine Disposition sehr wohl durch einen localen oder allgemeinen pathologischen Zustand geschaffen sein und erst auf dem Boden dieser das Functioniren einer vorhandenen Leitung zwischen Nase und Genitalien entstehen. Dabei mögen dann einzelne Schleimhautbezirke als Anfangs- oder Endstellen der Leitung bei der Auslösung der Reflexerscheinungen ganz besonders in Betracht kommen.

Bei meinem Vortrage war es mir im Wesentlichen darum zu thun, in Erwägung zu ziehen, welchen anatomischen Weg wir uns unter Betheiligung der verschiedenen Nerven für den Connex zwischen Nase und Genitalien unter Zugrundlage von klinischen Thatsachen construiren können. Der Nachweis eines zweifellos sicheren Nervenzusammenhanges hängt von der experimentellen Forschung ab.

II. Referate.

a) Otologische:

Ein Fall von Kleinhirnabscess nach Infection durch das Labyrinth. Tod in Folge von Meningitis. Autopsie. Von Dr. A. Knapp (New York). (Zeitschrift für Ohrenheilkunde, XLII, 1.)

Fall von chronischer eitriger Otitis, Cholesteatom und Labyrinthcaries mit Infection der Dura vom inneren Gehörgange aus, Kleinhirnabscess im Flocculus mit Durchbruch in den 4. Ventrikel. Pat. wurde drei Mal einem operativen Eingriffe unterzogen. Bei der ersten Operation wurde das Cholesteatom entfernt und das Labyrinth breit eröffnet; nach etwa vier Wochen plötzliches Auftreten starker Kopfschmerzen, Brechneigung, geringe Facialislähmung und Nystagmus beim Blick nach der erkrankten Seite. Die zweite Operation legte die hintere und obere Seite des die halbcirkelförmigen Canäle umgebenden Felsenbeines frei, um möglicherweise einen tief liegenden Extraduralabscess zu treffen; doch fand sich nirgends Eiter. Nach einer Woche zunehmende Benommenheit; Nystagmus und Facialisparalyse ausgesprochener; Lumbalpunction ohne besonderes Resultat. In der Vermuthung eines wahrscheinlich im Kleinhirn nahe dem Meatus internus gelegenen Abscesses wurde durch die dritte Operation das ganze knöcherne Labyrinth sowie ein grösserer Theil der hinteren Felsenbeinfläche entfernt, die Kleinhirndura breit frei gelegt und das Kleinhirn ausgiebig punctirt, doch ohne

Digitized by Google

Erfolg. Nach zwei Tagen Exitus an Meningitis. Bei der Autopsie fand sich ein Abscess im Flocculus gerade nach innen und vorn vom inneren Gehörgange. Der tiefe Sitz des Abscesses erklärt es, dass, trotzdem die hintere Felsenbeinfläche vom Sinus sigmoideus an bis auf fast 0,5 cm von der Oeffnung des inneren Gehörganges durch die Operation entfernt worden war, die Abscesshöhle selbst nicht getroffen wurde.

Keller.

Vergleichende Untersuchungen über die Bogengänge des Labyrinthes beim neugeborenen und beim erwachsenen Menschen. Von Dr. Toshio Sato. Aus dem Laboratorium der Ohren- und Kehlkopfklinik in Rostock. (Zeitschr. f. Ohrenheilk., XLII, 2.)

Wenn wir uns berechtigt glauben, in dem Bogengangapparat ein Gleichgewichtsorgan anzunehmen, so erscheint dem Autor die Frage einer eingehenderen Prüfung werth, ob dieses Organ bei Neugeborenen und Säuglingen, welche ja eines solchen gar nicht oder nur in beschränktem Maasse bedürfen, wesentliche Unterschiede gegenüber dem Bogengangapparate bei Erwachsenen aufzuweisen hat, ob besonders die Winkelstellung der einzelnen Bogengangebenen bemerkenswerth von einander in den bezeichneten Lebensaltern differire. Die mit grösster Sorgfalt angestellten Untersuchungen ergeben, dass eine durchschnittliche Wachsthumszunahme so unbedeutend ist, dass sie keine Beachtung verdient, dass von den Winkeln der Bogengangsebenen nur der zwischen sagittalem und horizontalem Bogengang seine Durchschnittsgrösse deutlich ändert, sowie auch die durchschnittliche Zunahme des Winkels zwischen Crus simplex des horizontalen und der Ebene des sagittalen Bogenganges eine beträchtliche zu sein pflegt, Verhältnisse, welche aber, ebenso wie das Hinausrücken des horizontalen Bogenganges, lediglich mit der Weiterentwicklung des Schläfenbeins zusammenhängen, während eine physiologische Bedeutung denselben kaum zukommen wird.

Keller.

Abducenslähmung in Begleitung einer acuten Mittelohrentzündung. Von Dr. B. von Török, Budapest. (Arch. f. Ohrenheilk., Bd. 57, H. 3 u. 4.)

Während einer acuten Mittelohrentzündung mit Schwindelanfällen und Erbrechen trat eine Abducenslähmung auf, die mit der Heilung der Ohrenerkrankung zurückging. Als Ursache supponirt der Autor einen circumscripten Entzündungsprocess an der Spitze der Felsenbeinpyramide, vielleicht nur Oedem, auf dem Wege des Canalis caroticus entstanden.

Alt.

Drei Fälle von Encephalitis im Anschluss an Otitis media. Von Dr. Voss in Riga. (Zeitschr. f. Ohrenheilk., XLI, 3.)

Oppenheim hat vor zwei Jahren auf eine Coincidenz und event. Zusammenhang von eitrigen Otitiden mit acuter hämorrhagischer Encephalitis hingewiesen (cf. Referat in dieser Monatsschr. 1900, pag. 246). V. fügt den von O. bekannt gegebenen Fällen drei neue hinzu, bei welchen zwei Mal bei der Operation, ein Mal bei der Section die hämorrhagische Erweichung im Schläfenlappen nachgewiesen werden konnte.

Keller.

Digitized by Google

Allgemeine Sepsis bei chronischer Mittelohreiterung mit central gelegener Trommelfellperforation. Von Prof. Bezold in München. (Zeitschr. f. Ohrenheilk., XLII, 2.)

B. hat im Ganzen drei Fälle von acutem Auftreten einer Mittelohrentzündung bei chronischer Mittelohreiterung mit zwei Mal tödtlichem Verlaufe trotz frühzeitiger Operation beobachtet, für welche er aus statistischen Gründen eine Sonderstellung beansprucht, insofern dieselben nicht unter die acute, und auch nicht unter die chronische Mittelohrentzündung zu rubriciren sind. Dieselben sind gekennzeichnet durch das Auftreten einer acuten allgemeinen Sepsis, ohne dass der klinische oder anatomische Befund für die Entstehung derselben eine Erklärung böte, speciell ohne die Complication mit Cholesteatom oder Caries. Als Ursache vermuthet B. eine Infection mit besonders virulenten Microben, vielleicht auch eine besonders massenhafte Einwanderung; es wurde in den drei Fällen vorwiegend Streptococcus pyogenes gefunden. Keller.

Zur Technik der Injection von Flüssigkeiten in das Mittelohr. Von Dr. Ephraim in Breslau. (Zeitschr. f. Ohrenheilk., XLII, 2.)

Beschreibung eines Apparates zur Injection von Flüssigkeit in's Mittelohr, bei welchem Luft und Flüssigkeit gleichzeitig injicirt werden, wodurch ein Zurückfliessen der Flüssigkeit in den Rachen vermieden wird. Keller.

Erwiderung auf die Besprechung meiner Untersuchungen über die Massagewirkung auf den Schalleitungsapparat von Prof. Ostmann in Marburg. Von Dr. Hegener, Privatdocent und I. Assistent der Heidelberger Univ.-Ohrenklinik. (Zeitschr. f. Ohrenheilk., XLI, 3.)

Ostmann hat im Archiv für Ohrenheilkunde, Bd. 55, die Untersuchungen Hegener's, welche derselbe in der Zeitschrift für Ohrenheilkunde, Bd. 39, veröffentlicht hat, einer Kritik unterzogen, auf welche obige Arbeit eine eingehende Erwiderung bringt, welche sich aber nicht zu einem kurzen Referate eignet. Von practischer Wichtigkeit ist der Nachweis H.'s, dass man weit höhere Druckschwankungen ohne Gefahr und mit grösserem Nutzen für den Patienten bei der Trommelfellmassage anwenden darf, als Ostmann für zulässig erachtet. Keller.

Ueber den diagnostischen Werth der Tonuntersuchungen mit besonderer Berücksichtigung der Bezold'schen „continuirlichen Tonreihe" und der von mir geübten Untersuchungsmethode. Von August Lucae.

Eine Erkrankung des percipirenden Apparates wird man annehmen dürfen, wenn musikalische Töne besonders der unteren und mittleren Scala trotz Verstärkung durch Resonatoren nicht gehört werden. Der Ausfall ganzer Tonreihen, Beobachtungen von „Lücken" und „Inseln" können erst durch Hinzuziehung der Resonatoren sichergestellt werden. Bei der Untersuchung Schwerhöriger oder Taubstummer müssen wir mit grosser Vorsicht diagnostische Schlüsse aus unseren Tonuntersuchungen ziehen, wegen der vorkommenden, nicht zu controlirenden Täuschungen und Beobachtungsfehler. Man beschränke sich bei der

Digitized by Google

Untersuchung auf die musikalischen Töne und lasse die nicht musikalischen ganz aus dem Spiele (Lucae meint die sehr hohen Töne, die ultramusikalischen, und die sehr tiefen Töne, die inframusikalischen), denen bei der Perception der Sprache keine Bedeutung zukommt. Alt.

Ein Operationsverfahren zur Eröffnung tiefgelegener, von der Spitze der Felsenbeinpyramide ausgehender Epiduralabscesse. Von Dr. Hermann Streit, früherem Assistenten zu Königsberg. (Arch. f. Ohrenheilkunde, Bd. 57, H. 3 u. 4.)

Streit empfiehlt ein complicirtes Operationsverfahren, bei welchem die obere Gehörgangswand, der Uebergang von der oberen in die vordere Gehörgangswand, der Jochbogenausläufer und die angrenzenden Partien der Schuppe entfernt werden. Die Operation ist in cadavere construirt, am Patienten noch nie ausgeführt worden. Die Erkrankung wurde vom Autor bisher zwei Mal „vermuthet", nicht sichergestellt, nicht einmal durch die Obduction. Wir wollen abwarten, ob der Autor je in die Lage kommen wird, das Operationsverfahren am Patienten auszuführen, und welche Resultate er zu verzeichnen haben wird. Wir halten die vorgeschlagene Operationsmethode für ebenso gefährlich als unnöthig.
Alt.

Beiträge zur Anatomie des menschlichen Ambos mit Berücksichtigung der verschiedenen Rassen. Von Dr. Junichi Kikuchi. Aus dem Laboratorium der Ohren- und Kehlkopfklinik in Rostock. (Zeitschr. für Ohrenheilk, XLII, 2.)

Fortsetzung der vergleichenden Untersuchungen der Gehörknöchelchen bei verschiedenen Menschenrassen (cf. diese Monatsschr.), und zwar Feststellung der Grössenverhältnisse des Ambosses bei beiden Geschlechtern und den verschiedenen Rassen, sowie Vergleichung der Grössenmaasse und des Gewichtes. Keller.

Zur Aetiologie des primären interlamellären Trommelfellabscesses. Von Prof. Dr. K. Grunert, I. Assistent der Klinik Geh.-Rat Schwartze.

Grunert beschreibt einen Fall von Trommelfellabscess mit drei kleinen Vorwölbungen auf der Membran, welche Streptococceneiter enthielten, und bezieht die Erkrankung auf ein Trauma mit einem nadelförmigen Instrumente, das behufs Entfernung von Cerumen vom Patienten wiederholt eingeführt wurde. Alt.

---

b) Rhinologische:

Zur Pathologie der Nasenrachentumoren. Von Dr. Emil Glas (Klinik Prof. Mosetig). (Wiener med. Wochenschr. 1902, No. 46 u. 47.)

Bei einer 69jährigen Frau konnte der Nasenrachentumor nicht mit der Schlinge, sondern nur nach Spaltung des weichen Gaumens entfernt werden; der Tumor konnte dann von seiner Ansatzstelle, der unteren Fläche des Keilbeinkörpers, abgelöst werden.

Ist schon das Vorkommen dieser fibrösen Rachenpolypen bei Frauen ein seltenes, so gewinnt der Fall weiterhin noch dadurch an Interesse,

Digitized by Google

weil der Tumor in der Mitte eine ringförmige Einkerbung zeigte, welcher entlang eine Knochenlamelle lag. Nur Cloquet berichtet über einen solchen Fall. Die microscopische Untersuchung sprach dafür, dass hier eine osteoide Umwandlung des Bindegewebes vorliegen kann. Patientin scheint für diesen Vorgang prädisponirt zu sein, da sie später wegen eines Knochenstrumas operirt werden musste. Patientin bekam die Periode erst im 19. Lebensjahre; sie dauerte bis zum 54. Jahre. Ob nun die Hypothese verfochten werden kann, dass durch Retardation der Menstruation stärkerer Blutandrang nach der Nase hier eine Rolle gespielt hat oder nicht, können wir ebensowenig bestimmen, als dies Verf. dieser genauen Arbeit thut. Baumgarten.

Bemerkungen über die seitlichen adenoiden Vegetationen im Nasenrachen nebst Beschreibung eines neuen Instrumentes für dessen Entfernung. Von Jörgen Möller, I. Assistenzarzt der Klinik Prof. Holger Mygind zu Kopenhagen. (Arch. f. Ohrenheilk., Bd. 57, H. 3 u. 4.)

An der Klinik Mygind's sind im letzten Jahre neun Fälle von seitlichen adenoiden Vegetationen in der Rosenmüller'schen Grube, an dem Tubenwulste, an und hinter der Plica salpingo-pharyngea beobachtet worden. Die Affection war meist doppelseitig, bisweilen einseitig. Mygind modificirte ein Beckmann'sches Messer zur Abtragung der seitlichen adenoiden Vegetationen. Alt.

Zur Pathologie der Rhinolalia aperta. Von Dr. R. Coen in Wien. (Wiener klin. Rundschau 1902, No. 26.)

Bei manchen Fällen von Rhinolalia aperta, wenn keine Lähmung vorhanden war, wird als Befund beschrieben: Eine mehr oder minder starke Einkerbung oder geringe Spalte am hinteren Rande des Palatum durum, eine als bläuliche oder schmutzig-graue Narbe hervortretende Raphe im Gaumen. Verkürzung des mehr vertical herabhängenden Gaumensegels. Diese Bilder finden wir aber oft, ohne dass eine Sprachstörung vorhanden ist. Wesentlich ist, dass bei diesen Patienten eine Insufficienz des Gaumensegels vorhanden war, die Verf. durch seine methodischen Uebungen beheben konnte. Baumgarten.

Verkäste Nebenhöhlenempyeme der Nase. Von Dr. Stieda, Assistenzarzt der chirurg. Univ.-Klinik zu Königsberg. (Zeitschr. f. Ohrenheilk., XLII, 2.)

Beschreibung dreier Fälle von ausgedehnten, cholesteatomartigen Bildungen in der Nase, die wahrscheinlich auf Nebenhöhlenempyeme zurückzuführen sind. In zweien derselben fanden sich destruirende Knochenprocesse, während bei dem dritten Falle in dem erweiterten oberen Abschnitt der Nasenhöhle eine fast kleinapfelgrosse Masse von thongrauer Farbe und Consistenz mit widerlich-süsslichem Geruche durch die Operation aufgedeckt wurde. Im Gegensatze zu der amorphen Detritusmasse in zwei Fällen erwies sich die Masse beim dritten Falle als necrotisches, theilweise von Kalk durchsetztes Gewebe mit einzelnen Partien, welche Querschnitten von necrotischen Drüsen ähnlich waren. Die Deutung der Befunde erscheint St. nicht leicht; derselbe stellt verschiedene Erklärungsversuche auf, betont aber, dass die Verkäsungen

Digitized by Google

in den Nebenhöhlen der Nase auch zu erheblichen Störungen und hochgradigen Destructionen Anlass geben können, wobei die Art der Infectionserreger, die individuelle Disposition und die Gestaltung der Abflussbedingungen von specieller Bedeutung sein mögen. Keller.

Operirte Fälle von Empyemen des Sinus frontalis. Von Dr. Markus Paunz. (Ungarische Gesellschaft der Aerzte, October 1902.)

Zwei Fälle wurden nach Killian'scher Methode operirt, bei einigen Fällen genügte intranasale Behandlung und Operation. Hültl stellt ebenfalls einen operirten Fall vor, bei welchem nach Lue Ogston mit der Kuhnt'schen Modification operirt wurde. Alle Fälle sind geheilt. In der Discussion findet jede Methode der Operation ihre Anhänger, Paunz ist ein Vertreter der Killian'schen Operationsart.

Baumgarten.

Analyse des Inhaltes einer Schleimcyste der Stirnhöhle. Von Dr. Georg Kelling in Dresden. (Wiener med. Wochenschr. 1902, No. 32.)

Die genaue Untersuchung solcher pathologischer Befunde ist so selten, dass wir mit Freude jede Mittheilung dieser Art begrüssen. Wir erfahren, dass die Alkalescenz des Inhaltes ähnlich dem Blute ist, dass dies auch die Aschenbestandtheile betreffend der Fall ist. Eisengehalt ist geringer wie im Blute. Es wurde ferner Mucin, Mucoid und Alkalialbuminat nachgewiesen; Zucker, Leim wurde nicht gefunden.

Baumgarten.

Ueber einige Fälle von traumatischen Abscessen der Nasenscheidewand. Von Dr. Friedrich Rode (Klinik Prof. Chiari). (Wiener klin. Wochenschr. 1902, No. 41.)

Hämatome, traumatische Abscesse der Nasenscheidewand sind gewiss nur verschiedene Stadien, ob aber die idiopathische Perichondritis auch das Endresultat des traumatischen Abscesses ist, kann noch nicht als erwiesen betrachtet werden. Verf. beschreibt fünf Fälle; bei diesen wurden Incisionen gemacht, die Fälle heilten. In diesen Fällen zeigte sich die nasale Verstopfung nicht gleich nach dem Trauma, sondern später, als sich schon Abscesse entwickelt haben. Baumgarten.

Das Adenocarcinom der Nase. Aus der Poliklinik für Kehlkopf- u. Nasenkrankheiten von Prof. H. Krause. Von Dr. H. Cordes, Assistent der Poliklinik. (Berliner klin. Wochenschr., 23. Februar 1903.)

Verf. fasst das zusammen, was bisher über diese so seltene Erkrankung bekannt geworden ist an der Hand der bisher in der Literatur niedergelegten Fälle und einer eigenen Beobachtung. Er bespricht sodann die vier verschiedenen Formen des primären Carcinoms im Innern der Nase vom pathologisch-anatomischen Standpunkte aus. Aus den bisher bekannt gewordenen acht sicheren Beobachtungen von Adenocarcinom der Nase, deren Krankengeschichten C. anführt, und von denen der Fall des Verf.'s der erste in Deutschland beobachtete ist, zieht er bezüglich des Krankheitsbildes, der Prognose und der Therapie eine Reihe wichtiger Schlüsse. Besonders hebt er den Werth der Blutungen hervor, da diese die erste Warnung und die Mahnung für

Digitized by Google

den Arzt und Patienten sein sollten, eine genaue rhinoscopische Untersuchung vornehmen zu lassen. Die Prognose ist in allen Fällen, in denen ein Uebergreifen auf die tieferen Theile der Nase nachweisbar ist, ungünstig zu stellen. Eine Heilung ist bei nicht zu ausgedehnten Tumoren nur in einer radicalen Entfernung aller Geschwulsttheile zu erhoffen, doch ist bei frühzeitig gestellter Diagnose der Versuch einer intranasalen Behandlung mit Electrolyse angezeigt, wie Cordes' Fall lehrt. Die Diagnose kann nur mit dem Microscop gestellt werden.

Reinhard (Köln).

Ein Fall von nervösem Herzklopfen, geheilt durch Abtragung einer Spina septi narium. Von Dr. C. Kassel in Posen. (Arch. f. Laryngol. etc. 1902, Bd. XIII, pag. 398.)

25jähriger kräftiger Patient, anämisch, leidet seit 5 Monaten an Herzklopfen, das zuweilen ohne jede äussere Veranlassung auftritt. Es wurde Reflexneurose diagnosticirt, und in der That sistirte das Herzklopfen auf immer von dem Momente an, da eine Spina septi, die in die untere rechte Nasenmuschel einschnitt, entfernt wurde.

Beschorner.

Ueber einige Ursachen von Husten und Schnupfen. Von Dr. G. Rosenfeld in Stuttgart. (Berliner klin. Wochenschr., 2. März 1903.)

Die Arbeit bietet einen Beitrag zur Lehre vom Heufieber, das im vergangenen Jahre ja von Thost (Hamburg) eingehend studirt worden ist. Verf. behandelt die Frage, ob in den Pollenkörnern gewisse chemische Stoffe sind, welche den Reiz auf die Schleimhaut ausüben, so dass sie erkranken, oder ob es die mechanische Reizung durch die Pollenkörner selbst ist, und welche Verrichtung diesen Pollenkörnern innewohnt, um solche Erkrankungen hervorrufen zu können; er nimmt das Letztere an und bespricht sodann den sog. Platanenschnupfen und -Husten, der in Stuttgart sehr bekannt ist und verursacht wird durch verzweigte Haare von der Hinterseite der Blätter des Platanus occidentalis (s. Abb.). In ähnlicher Weise entsteht auch durch Einwandern der an den Papageifedern haftenden Fiederchen und des in den Federn befindlichen Staubes in die Nase und die übrigen oberen Luftwege ein dem Heufieber sehr ähnliches Krankheitsbild, wofür R. ein Beispiel anführt und interessante Vergrösserungsbilder liefert. Er empfiehlt im Gegensatz zum Brennen und Aetzen die Cocainisirung der Schleimhaut, sowie Insufflationen von Anästhesinpulver. Man hat an die genannten ätiologischen Momente zu denken bei der Deutung mancher nervöser Erkrankungen.

Reinhard (Köln).

Ischämie des Operationsfeldes in der endonasalen Chirurgie, erzeugt durch das Chlorhydrat des Adrenalins. (Ischémie du champ opératoire par le chlorhydrate d'adrenaline dans la chirurgie endo-nasale.) Von Dr. E. Escat in Toulouse. (Arch. internat. de laryngol. etc., Bd. XV, September/October 1902.)

Versuche, die E. mit obengenanntem Medicamente anstellte, liessen ihn zu folgenden Schlüssen gelangen: Das Chlorhydrat des Adrenalins, in einer Lösung von 1 : 1000 mittelst Wattebauschs auf die Schleimhaut

Digitized by Google

gebracht, ruft innerhalb ungefähr einer Viertelstunde intensive Ischämie hervor und reducirt eine chirurgische Blutung sofort auf ein Minimum, so dass die schwierigste endonasale Operation ohne Unterbrechung vorgenommen werden kann. Das Adrenalin kann leicht mit Cocain in jedem Verhältnisse gemischt und angewendet werden, so dass man in ca. 20 Minuten gleichzeitig mit Ischämie Anästhesie erzeugt. Das Verschlucken des Adrenalins soll seiner gefässadstringirenden Wirkung wegen möglichst vermieden werden. Bei etwaigen Vergiftungserscheinungen sind Inhalationen von Amylnitrit zu verordnen. Ist das Adrenalin zur Stillung spontaner Nasenblutungen in rationeller Weise zu verwenden, so soll es zu diesem Zwecke bei chirurgischen Blutungen der leicht möglichen Resorption durch venöse Gefässe wegen nicht angewendet werden. Da die für die Operation erreichte Hämostase eine nur vorübergehende ist, so soll nach beendeter Operation einer Nachblutung durch methodische Tamponade vorgebeugt werden. Bei Herzkranken, insbesondere da, wo es sich um Erkrankungen der Aorta handelt, muss man auf das Adrenalin verzichten. Beschorner.

Das Adrenalin in der Rhino-Laryngologie. Von Dr. Friedrich Rode (Klinik Prof. Chiari). (Wiener klin. Rundschau 1902, No. 33 u. 34.)

Das Adrenalin der Firma Parke hat alle Vorzüge des Nebennierenextractes, ohne Vergiftungserscheinungen zur Folge zu haben. Die anämisirende Wirkung ist eine erstaunliche. Ausser zu diagnostischen Zwecken verwendet man das Adrenalin bei Operationen in der Nase mit Cocain. Verf. hat besonders die Abtragung der unteren Muschel mehrfach ausgeführt; er konnte, da keine Blutung vorhanden war, die ganze Oberfläche der Wunde mit dem Galvanocauter verschorfen und so die Tamponade ersparen. Baumgarten.

Beweismittel, welche für die Specificität und die Contagiosität der Rhinitis atrophicans sprechen. Sechs Fälle von Ozäna in der Familie. Prophylaxe und Behandlung der Ozäna. (Arguments favorables à la specificité et à la contagiosité de la rhinite familial. Prophylaxie et traitement de l'ozène. Von L. Vaquier in Toulouse. (Arch. internat. de laryngol. etc., Bd. XV, November/December 1902.)

Die sechs Fälle betrafen fünf Frauen von 30—44 Jahren und einen Mann von 47 Jahren. Alle sechs Personen hatten ausgesprochene Ozäna, die auch bei einem oder mehreren ihrer Kinder constatirt wurde. Nach den Beobachtungen V.'s und seinen Erfahrungen ist der Bacillus foetidus ozaenae Perez der Erreger der Ozäna und muss die Krankheit daher als eine specifische und contagiöse angesehen werden. Wenn auch die Contagiosität keine allzu lebhafte sein dürfte, so warnt V. doch vor zu allzu intimem Verkehr Ozänakranker mit Gesunden, insbesondere Kindern, und empfiehlt, alle Vorkehrungen zu treffen, welche gegenüber contagiösen Krankheiten nach dem Stande der Wissenschaft in solchem Falle zu treffen sind. Nach Besprechung der zahlreichen bis jetzt bekannten Behandlungsmethoden empfiehlt V. als eine sehr erfolgreiche die Einlegung eines Wattetampons in die vorher cocainisirte Nasenhöhle. In diesen Tampon wird dann Jodäther eingespritzt und sind hierauf beide Nasenlöcher zu schliessen, so dass die Joddämpfe sich auf der

Digitized by Google

Schleimhaut aller inneren Nasengebilde und deren Höhlen niederschlagen. Dazu giebt er innerlich Jodkali in Dosen von 1—2 g während 15 Tagen im Monat. Der Jodschnupfen soll die Krusten wegschwemmen und dadurch die reizende Wirkung der Joddämpfe auf die Schleimhaut unterstützen. Beschorner.

Pengawar Djambi als Hämostaticum bei Operationen in der Nase. (Le Pengawar Djambi agent hémostatique dans les opérations nasales.) Von Dr. Lubet-Barbou. (Arch. internat. de laryngol. etc., Bd. XV, November December 1902.)

Bei secundären Blutungen nach Operationen in der Nase oder wo solche zu fürchten sind, trägt L. eine dünne Lage des seidenähnlichen Stoffes auf die Wunde auf. Da hiernach nicht tamponirt zu werden braucht, werden die Gefässe, worauf L. Werth legt, nicht comprimirt und die Nasenathmung wird dem Patienten nach der Operation nicht verkümmert oder entzogen, ebenso wenig wie die Möglichkeit, sich zu schneuzen oder eine Salbe oder Flüssigkeit in die Nase einzubringen. Beschorner.

c) Pharyngo-laryngologische:

Klinik der Oesophagoscopie. Von Dr. L. Harmer, Assistent (Klinik Prof. Chiari). (Wiener klin. Wochenschr. 1902, No. 35 u. 36.)

Die Ausübung der Oesophagoscopie sollte gewiss mehr geübt werden, und ist daher diese Arbeit sehr zu beloben, da sie ausser der historischen Entwickelung viele practische Winke enthält, und sind auch die Krankengeschichten sehr lehrreich. Gearbeitet wurde mit dem Mikulicz'schen Instrumente.

Es wurden in 23 Fällen Fremdkörper extrahirt, bei vorhandener Stenose in zwei Fällen, Carcinome, Verletzungen, Narben, Divertikel constatirt. Wichtig sind die Fälle, bei welchen kein objectiver Befund vorhanden war, da man diese Fälle dann als Neurosen erklären könnte. Leider ist die Einführung des Instrumentes nicht angenehm, doch kann durch vorhergehende Cocainisirung der Vorgang wesentlich erträglicher gemacht werden. Jedenfalls wäre bei den weiteren Versuchen das Anästhesin zu versuchen, da bei diesem Mittel die Empfindungslosigkeit auf Stunden hindurch herabgesetzt werden kann. Baumgarten.

Die Bedeutung des Schnarchens. Von Dr. Jul. Veis in Frankfurt a. M. (Arch. f. Laryngol. etc. 1903, Bd. XIII, pag. 321.)

Die üble Wirkung des Schnarchens auf die oberen Luftwege und speciell auf die Rachenorgane setzt sich aus zwei Factoren zusammen: den Folgen der Mundathmung an sich und denjenigen des Schnarchens selbst. Die üblen Wirkungen der Mundathmung sind bekannt, die Folgen des Schnarchens selbst aber gipfeln in Reizzuständen im Halse, die, in mancher Hinsicht sehr störend, durch keine Localbehandlung beseitigt werden können. Haupterfordernis zur Heilung des Uebels ist: Herstellung einer guten Luftdurchgängigkeit der Nase; da aber die

Digitized by Google

Zahl der Patienten nicht gering ist, die trotz freier Nase das Schnarchen gewohnheitsmässig beibehalten, so ist das Tragen einer Schnarchbinde zu empfehlen. Dergleichen beschreibt V. und fand immer, dass ein regelmässiges Tragen einer solchen Binde durch 8, längstens durch 14 Nächte hindurch immer genügte, um sich an das Schlafen mit geschlossenem Munde zu gewöhnen, und dass dann die Binde weggelassen werden kann. V. unterscheidet auch ein Schnarchen mit geschlossenem Munde. Hier muss nach Beseitigung aller Nasenathmungshindernisse Alles beachtet werden, was Blutstauung und Hyperämie im Halse hervorrufen kann: Obstipation, Tympanie, enge Kragen, übermässiger Alcoholgenuss etc. Auch hier sah V. vom Tragen einer Schnarchbinde, trotzdem sich ihre Wirkung schwer erklären lässt, manchmal Besserung.

Beschorner.

Experimentelle Beiträge zur Frage nach der verschiedenen Vulnerabilität der Recurrensfasern. Von Dr. O. Frese in Halle a. S. (Arch. f. Laryngol. etc. 1903, Bd. XIII, pag. 305.)

Um die Vulnerabilität der im Recurrens verlaufenden Abductor- und Adductorfasern experimentell zu prüfen, schädigte F. den freiliegenden Nerv durch Gifte dergestalt, dass er einen Recurrens in grösserer Ausdehnung am Halse freilegte und an einer Stelle durch Guttaperchastoff von seiner Unterlage isolirte. Es wurden dann Wattebäuschchen, die mit dem betreffenden Gifte getränkt waren, an dieser Stelle auf den Nerven hinaufgebracht, der wasserdichte Stoff darüber zusammengeschlagen und der Nerv wieder in das umgebende Gewebe zurückgelagert. Die Stimmbänder beobachtete F. durch eine künstliche Trachealöffnung. Die Versuche wurden bei erwachsenen, mittelgrossen bis grossen Hunden vorgenommen. Gänzlich unwirksam auf die peripheren Nervenfasern zeigten sich Morphin, Opium, Atropin, Physostigmin, Aether und Chloroform. Cocain in 1—2proc. Lösung verursachte ein Nachlassen der spontanen Beweglichkeit des betreffenden Stimmbandes, und zwar ein früheres Nachlassen der Adduction. Die Schädigung der Posticusfasern, welche somit am frühesten eintrat, dauerte andererseits am längsten. Bei Versuchen mit wässeriger Ammoniaklösung war die lähmende Wirkung meist eine fast momentane, so dass von einem früheren Erlöschen der Beweglichkeit der Verengerer oder Erweiterer nichts bemerkt werden konnte. Die electrische Prüfung ergab in allen Fällen mit Wahrscheinlichkeit, dass von der Läsionsstelle aus eine peripherwärts fortschreitende Degeneration ausgegangen ist, welche vorwiegend die Verengererfasern betroffen hat. — Somit bestätigen die Resultate seiner Experimente die Lehre von der verschiedenen Vulnerabilität der Recurrensfasern. Sie sprechen einerseits, wie die Fränkel-Gad'schen Versuche, für eine leichtere Lädirbarkeit der Abductorfasern; sie zeigen aber andererseits, dass nicht in allen Fällen die Erweitererfasern diejenigen sind, welche zuerst und am intensivsten geschädigt werden, sondern dass das Verhältnis auch ein umgekehrtes sein kann.

Um von physiologischer Seite der Frage näher zu treten, ob die motorischen Endigungen der Erweitererfasern anders gebaut seien als die der Verengerer und ob hierauf das verschiedene Verhalten der beiden Muskelgruppen äusseren Schädlichkeiten gegenüber beruhe, stellte F.

Digitized by Google

Experimente mit Curare (subcutan) am Hunde an, einem Gifte, welches die peripheren Nervenfasern intact lässt und nur die motorischen Endorgane lähmt. Das Ergebnis war folgendes: 1. Ein physiologischer Unterschied zwischen den motorischen Endorganen der Erweiterer und Verengerer besteht nicht. 2. Die Abductoren empfangen stärkere motorische Impulse vom Centralorgane als die Adductoren.

Beschorner.

Ueber die elastischen Fasern im Kehlkopfe mit besonderer Berücksichtigung der functionellen Structur und der Function der wahren und falschen Stimmlippe. Von Dr. J. Katzenstein in Berlin. (Arch. f. Laryngol. etc. 1903, Bd. XIII, pag. 329.)

K. stellte es sich zur Aufgabe, die Anordnung des elastischen Gewebes im Kehlkopfe im Allgemeinen, sowie besonders in den Bändern, welche die Kehlkopf- und Luftröhrenknorpel verbinden, in Rücksicht auf die functionelle Structur und die Function der Stimmlippen an der Hand der neueren Untersuchungsmethoden zu studiren. Hierzu wurden neben den Kehlköpfen des Kindes und der erwachsenen Menschen auch solche des menschlichen Embryos und verschiedener Thiergattungen zum Vergleiche herangezogen und im Ganzen 31 fortlaufende Serien von menschlichen Kehlköpfen, Kehlköpfen menschlicher Embryonen von 38 und 46 cm Kopfsteisslänge, Kehlköpfen von ausgewachsenen, neugeborenen und embryonalen Ratten, Kehlköpfen von Katzen und Kaninchen abwechselnd in sagittaler, frontaler und horizontaler Schnittfolge angefertigt. In den Bereich seiner Untersuchungen zog er die inneren Bänder des Kehlkopfes, den Conus elasticus, das Ligamentum vocale und das Ligamentum ventriculare. Vortreffliche Abbildungen erleichtern das Verständnis der ungemein sorgfältigen Arbeit, die im physiologischen Laboratorium der thierärztlichen Hochschule ausgeführt wurde.

Beschorner.

Ueber Larynxsclerom. Von Dr. Emil Ziffer in Gleichenberg. (Wiener med. Presse 1902, No. 26 u. 27.)

Verf. bespricht den Unterschied zwischen den Fällen, in welchen ein Infiltrat vorhanden ist, und jenen, die aus der Stoerk'schen Blennorrhoe hervorgehen. Einen letzteren Fall hat Verf. geheilt durch Kaltwasserirrigation und locale Behandlung, besonders die Secretion im Larynx. Einen eigenthümlichen Befund beschreibt Verf. vom Nasenrachenraume; man sah im Spiegel einen höckerigen Wulst, an welchem die trichterförmigen Contouren der Choanen erscheinen.

Baumgarten.

Alle für die Monatsschrift bestimmten Beiträge und Referate sowie alle Druckschriften, Archive und Tausch-Exemplare anderer Zeitschriften beliebe man an Herrn Hofrath Prof. Dr. L. v. Schrötter in Wien IX, Mariannengasse 3, zu senden. Die Autoren, welche Kritiken oder Referate über ihre Werke wünschen, werden ersucht, 2 Exemplare davon zu senden. Beiträge werden mit 40 Mark pro Druckbogen honorirt und die gewünschte Anzahl Separat-Abzüge beigegeben.

Verantwortlicher Redacteur: Prof. Dr. Ph. Scheck in München.

Verlag von Oscar Coblentz. Expeditionsbureau: Berlin W. 30, Maassenstrasse 13.

Druck von Carl Marschner, Berlin SW., Ritterstrasse 41.

Digitized by Google

Monatsschrift für Ohrenheilkunde

sowie für

Kehlkopf-, Nasen-, Rachen-Krankheiten.

Organ der Oesterreichischen otologischen Gesellschaft u. der Münchener laryngo-otologischen Gesellschaft.

(Neue Folge.)

Mitbegründet von weil. Prof. Dr. Jos. Gruber, Prof. Dr. N. Rüdinger, Prof. Dr. R. Voltolini und weil. Prof. Dr. Fr. E. Weber-Liel

und unter Mitwirkung der Herren

Docent Dr. **E. Baumgarten** (Budapest), Hofrath Dr. **Beschorner** (Dresden), Docent Dr. **A. Bing** (Wien), Privatdocent Dr. **G. Brühl** (Berlin), Docent Dr. **Gomperz** (Wien), Dr. **Heinze** (Leipzig), Prof. Dr. **Heymann** (Berlin), Dr. **Hopmann** (Cöln), Prof. Dr. **Jurasz** (Heidelberg), Dr. **Keller** (Cöln), Prof. Dr. **Kiesselbach** (Erlangen), Prof. Dr. **Kirchner** (Würzburg), Dr. **Koch** (Luxemburg), Dr. **Law** (London), Docent Dr. **Lichtenberg** (Budapest), Dr. **Lublinski** (Berlin), Dr. **Michel** (Cöln), Prof. Dr **Onodi** (Budapest), Prof. Dr. **Paulsen** (Kiel), Dr. **A. Schapringer** (New-York), Dr. **J. Sendziak** (Warschau), Dr. **E. Stepanow** (Moskau), Prof. Dr. **Strübing** (Greifswald), Dr. **Weil** (Stuttgart), Dr. **Ziem** (Danzig).

Herausgegeben von

Prof. Dr. L. v. SCHRÖTTER Wien. **Prof. Dr. PH. SCHECH** München. **Prof. Dr. E. ZUCKERKANDL** Wien.

Prof. Dr. V. URBANTSCHITSCH Wien.

Dieses Organ erscheint monatlich. Man abonnirt auf dasselbe bei allen Buchhandlungen und Postanstalten des In- und Auslandes.
Der Preis für die Monatsschrift beträgt 12 R.-M. jährlich; wenn die Monatsschrift zusammen mit der Allgemeinen medicinischen Central-Zeitung bestellt wird, nur 8 R.-M.

Jahrg. XXXVII. Berlin, Mai 1903. No. 5.

I. Originalien.

(Aus der Universitäts-Ohrenklinik Hofrath Prof. Politzer in Wien.)

Anatomisch-physiologische Untersuchungen an Thieren mit angeborenen Labyrinthanomalien.

Von

Dr. **G. Alexander**, klin. Assistent.

Das Vorkommen von Thieren mit angeborenen Labyrinthanomalien ist schon seit den 30er Jahren des vorigen Jahrhunderts bekannt: Thierzüchter wussten aus Erfahrung, dass sich besonders bei Katzen und Hunden im Laufe reiner Racenzüchtung Harthörigkeit oder Taubheit einstellt und dass bei diesen Thieren die Anomalie des Gehörorgans mit anderen Abnormitäten, vor allem einem Mangel an Haut- und Augenpigment verbunden sei. Erst spät, zum ersten Mal 1896, wurde ein derartiges Thier (Hund) anatomisch untersucht und wenigstens im Groben die Ursache der Taubheit festgestellt. Handelte es sich aber bis dahin fast lediglich um anatomische Curiosa, die ab und zu unregelmässig

Digitized by Google

an verschiedenen Thieren zur Beobachtung gelangten, so gewann man bei genauer Verfolgung aufeinander folgender Geschlechter solcher mit Gehörorganabnormitäten behafteter Thiere immer mehr die Ueberzeugung, dass diese Thiere in eine gewisse Analogie mit Menschen mit angeborenen Hördefecten bezw. den von Geburt Taubstummen gebracht werden können. Damit hat dieses Thiermaterial, wie auch unten ausgeführt wird, pathologisch-anatomischen und experimentellen Werth für die Frage der angeborenen Taubstummheit erlangt, und diese Ueberlegung war es hauptsächlich, die Prof. Kreidl und mich veranlasst hat, uns eingehend mit dem functionellen und anatomischen Verhalten der mit angeborenen Anomalien des Gehörorganes ausgestatteten Thiere zu beschäftigen.

Im Folgenden wird über Untersuchungen berichtet, die ich an tauben Katzen und Herr Prof. Kreidl und ich an japanischen Tanzmäusen unternommen haben.

Die Untersuchungen erstrecken sich auf das physiologische Verhalten der Thiere und auf den anatomischen Bau ihres Gehörorganes. Ich möchte hier gleich bemerken, dass diese Thiere in zweifacher Hinsicht unser Interesse wachrufen: zunächst hinsichtlich des zoologischen Befundes und seiner Einzelheiten, dann aber besonders darum, weil sie ein Beispiel der vererbten, congenitalen Taubheit darstellen und die Befunde mit den in Fällen angeborener Taubheit beim Menschen erhobenen Thatsachen in directe Analogie gebracht werden können. Zieht man weiters in Betracht, dass das menschliche Material in dieser Hinsicht noch wenig bekannt ist und die Untersuchungen am Menschen aus mehr als einer Ursache erschwert sind, so ist dieses Thiermaterial, das sich ausserdem sehr gut zu experimentellen Studien verwenden lässt und, von welchem zu histologischen Zwecken lebensfrische Präparate zur Untersuchung benutzt werden können, in seinem Werthe für die Bearbeitung einiger Fragen der angeborenen Taubheit um so höher anzuschlagen [1]).

Was zunächst die tauben Katzen anlangt, so ist als äusseres Zeichen in allen Fällen die Armuth an Körperpigment auffallend:

Es handelt sich durchaus um vollkommen weissfellige oder nur spärlich pigmentirte Thiere mit gelben oder blauen Augen. In der körperlichen Entwickelung unterscheidet sich die taube Katze nicht von der normalen; sie kann dieselbe Grösse und Muskelstärke erlangen wie diese und zeigt auch im Skelet keine Abweichung von der Norm. In ihrem physiologischen Verhalten prägt sich der Hördefect deutlich aus:

Die Thiere reagiren auf keinerlei Schalleindrücke, ein Verhalten, das sich besonders klar zeigt, wenn man das taube Thier neben einem normal hörenden auf die Perception von Schalleindrücken prüft.

---

[1]) Hier sei auch auf unsere ausführliche Publication über denselben Gegenstand hingewiesen, in welcher die einschlägige Literatur eingehend erörtert ist: Alexander und Kreidl: Anatomisch-physiologische Untersuchungen an Tanzmäusen. 1., 2. und 3. Mittheilung, Pflüger's Archiv f. d. ges. Physiologie 1900 u. 1901. Alexander: Zur vergleichenden pathologischen Anatomie des Gehörorganes. Archiv f. Ohrenheilkunde 1900.

Digitized by Google

Was die übrigen Sinnesorgane anbelangt, lässt vor allem das mit dem Gehörorgan verbundene Gleichgewichtsorgan in physiologischer Hinsicht keinerlei Abweichung von der Norm erkennen.

Abnormitäten des Auges in dem Sinne der Hypometropie sind nicht von der Hand zu weisen. Es wäre dies daraus zu schliessen, dass die tauben Katzen beim Springen nach einem Gegenstande häufig die Richtung verfehlen, und zwar auch dann, wenn der Gegenstand sich relativ nahe, etwa bis zu einem halben Meter befindet. Auf das mangelnde Vermögen, Distanzen richtig abzuschätzen und die daraus resultirende Unsicherheit, wäre auch die Thatsache zurückzuführen, dass die tauben Katzen Sprünge aus Höhen, die von normalen Katzen ohne weiteres ausgeführt werden, vermeiden. Zu erinnern ist allerdings hierbei, dass mässige Grade von Hypometropie bekanntermassen sich auch bei normalen Katzen häufig finden.

Das Riech- und Tastorgan zeigt sich nach den zur Verfügung stehenden Prüfungsmethoden bei den tauben Katzen intact. Die anatomische Untersuchung des Gehörorganes ergab folgendes:

1. Aufhebung der normalen Gestalt des unteren Labyrinthabschnittes (Sacculus ductus reuniens, Caecum vestibulare, Ductus cochlearis und Caecum cupulare), indem die häutigen Wände aneinander gelagert und die endolymphatischen Lumina aufgehoben erscheinen.
2. Destruction und Degeneration der Nervenendstellen der Pars inferior des Labyrinths (Macula sacculi, Papilla basilaris cochlae.
3. Gänzlichen Pigmentmangel des unteren Labyrinth-Abschnittes.
4. Hypoplasie (Atrophie?) des Ganglion spirale.
5. Hypoplasie (Atrophie?) des Schneckennerven.

Das Mittelohr und das äussere Ohr erscheinen anatomisch vollkommen normal.

Was den genetischen Zusammenhang der beschriebenen pathologischen Veränderungen anbelangt, so unterliegt es, selbst wenn man von den Erfahrungen der Züchter und der physiologischen Beobachtung der Thiere absieht, keinem Zweifel, dass es sich in dem vorliegenden Falle um einen angeborenen, pathologischen Process handelt. Dafür sprechen die Seitengleichheit des Processes und die Schwere der Veränderungen des membranen Labyrinthes bei völliger Intactheit der allernächsten Umgebung.

Auch das Verhalten des Labyrinthpigmentes verdient Erörterung, zumal ja das unvollkommene Fehlen des Hautpigmentes eine constante Begleiterscheinung dieser thierischen Taubheit bildet und der Defect des Uvealpigmentes als Blauäugigkeit dabei häufig beobachtet wird. Im Bereich der Pars superior, die ja, wie erwähnt, sich auch sonst vollkommen normal erwies, war das Pigment in der Farbe, Gestalt und Anordnung vorhanden, welche, wie ich auf Grund eigener Untersuchungen angeben kann, für das Labyrinth der normalen Katze charakteristisch ist. Das Pigment ist wie bei allen Carnivoren in verhältnismässig geringer Menge in Zellen, und zwar nur in der subepithelialen Schichte des perilymphatischen Bindegewebes vorhanden; die Elementarkörner

Digitized by Google

zeichnen sich durch ihre hellbraune Farbe und ihre im Vergleich zum Labyrinthpigment anderer Säuger geringe Lichtbrechung aus. Da ich aber weiters bei den Untersuchungen über das Labyrinthpigment der Säuger und den Menschen die nahe morphologische Verwandtschaft zwischen dem Chorioidalpigment und dem perilymphatischen Labyrinthpigment feststellen konnte, so sind die Befunde bei der Katze in Anbetracht der manchmal an denselben Thieren am Auge feststellbaren Pigmentdefecte um so mehr bemerkenswerth. Die functionelle Bedeutung des Befundes von gänzlichem Pigmentmangel des unteren Labyrinthabschnittes gestattet keine weitere Deutung, da wir ja, was die normale Function anbelangt, dem Labyrinthpigment in gänzlicher Unkenntnis gegenüberstehen.

Eine unbedingte directe Vererbung der Taubheit findet bei den tauben Katzen nicht statt. Nach einer nunmehr fast vierjährigen Beobachtung einer sorgfältig gehaltenen tauben Angorakatze[2]) ergiebt sich, dass die Taubheit bei diesen Thieren nicht unbedingt direct vererbt wird. Unter den während der vier Jahre geworfenen Jungen war etwa die Hälfte normal hörend, die übrigen wie die Mutter taub. Auch die anatomische Untersuchung von vier Embryonen einer tauben Katze kurze Zeit vor der Geburt liess in den Gehörorganen keine pathologischen Veränderungen nachweisen.

Ich gelange nun zur Besprechung unserer Untersuchungsergebnisse an Tanzmäusen.

Bezüglich der Körperform und -Grösse dieser Thiere ist zu bemerken, dass sie zumeist etwas kleiner als normale Hausmäuse sind; ihr Fell ist braunweiss oder grauweiss gefleckt, wobei zumeist die weisse Farbe bei Weitem überwiegt; dunkelbraune oder schwarzfellige Thiere, die nur spärlich weisse Stellen im Felle erkennen lassen oder durchaus dunkel gefärbt sind, sind selten. Ebenso sahen wir im Laufe der Züchtung, die wir, um ausreichendes Material für unsere Untersuchungen zu gewinnen, angelegt hatten, mitunter Tanzmäuse, die ebenso gross, ja sogar grösser waren als erwachsene Hausmäuse. In der Ausbildung des Skelets und der Musculatur lässt sich an der Tanzmaus gegenüber der normalen Maus kein Unterschied nachweisen. Die Tanzmäuse sind in ihrem physiologischen Verhalten von den untersuchten tauben Katzen vor Allem dadurch zu unterscheiden, dass nicht blos das Gehörorgan, sondern auch der Gleichgewichtsapparat Veränderungen aufweist und diese Veränderungen stets direct vererbt werden. Die physiologische Untersuchung der Thiere ergab:

1. Die Tanzmäuse reagiren auf keinerlei Schalleindrücke.
2. Sie besitzen ein mangelhaftes Vermögen, das Körpergleichgewicht zu erhalten.
3. Sie haben keinen Drehschwindel.
4. Sie verhalten sich der galvanischen Durchströmung des Kopfes gegenüber wie normale Thiere.

Während normale Mäuse bei dem Versuche, zu entfliehen, sich in der Regel geradlinig, blitzartig bewegen, ist der Gang der Tanzmäuse

---

[2]) Diese Katze wurde stets von demselben normal hörenden Angoramännchen belegt.

Digitized by Google

breitspurig, wackelnd, die Thiere trippeln umher. Sehr schön ist dieses Verhalten an den Fussspuren der Tanzmäuse zu erkennen, die wir dadurch erhielten, dass wir normale Mäuse und Tanzmäuse zwischen zwei Pappdeckelwänden über berusstes Papier laufen liessen: Die schmale, zarte Spur der normalen Maus unterscheidet sich auf den ersten Blick von der breiten, einem schleifenden, kratzenden Tritt entsprechenden Spur der Tanzmaus. Dabei ist für den Gang der Tanzmaus characteristisch, dass er verhältnismässig schwerfällig ist, wodurch auch die Spur auf berusstem Papier viel deutlicher zum Vorschein kommt; man hört die Tanzmaus gehen, während eine normale Maus unhörbar vorüberhuscht, so wie man eine taube Katze auftreten oder einen Taubstummen „schürfen" hört.

Aus der anatomischen Untersuchung, welcher sodann die Versuchsthiere unterzogen wurden, resultirten bezüglich des Gehörorganes folgende Thatsachen:

1. Destruction der Macula sacculi.
2. Destruction der Papilla basilaris cochleae mit verschiedengradigem Uebergreifen der Veränderungen auf die Gewebe der Umgebung.
3. Verdünnung der Aeste und Wurzeln des Ramus superior und Medius nervi octavi im Sinne einer Verminderung der Zahl und lockeren Bündelung der Nervenfasern.
4. Hochgradige Verdünnung des Ramus inferior nervi octavi in demselben Sinne.
5. Verkleinerung der beiden Vestibularganglien als Ausdruck der Verminderung der Zahl ihrer Nervenzellen.
6. Hochgradige Atrophie des Ganglion spirale.

Die Bogengänge und die Ampullen wurden an allen untersuchten Thieren vollkommen normal gefunden, desgleichen weist die Pars inferior trotz der schweren geweblichen Veränderungen keine Missstaltung der Theile auf.

Was nun den Zusammenhang zwischen den anatomischen Thatsachen und dem physiologischen Befunde anlangt, so hat zunächst unsere Beobachtung, dass die Thiere auf keinerlei Schalleindrücke reagiren, ausreichende Erklärung gefunden: Die Veränderungen, die in der Schnecke nachgewiesen werden konnten, sowie die Atrophie des Spiralganglion und die Faserarmuth der Schneckennerven selbst erhellen vollkommen diesen Theil des physiologischen Verhaltens. Allerdings bleibt dabei die Frage der absoluten Taubheit der Tanzmäuse offen.

Nach dem physiologischen Befunde war wohl eine solche anzunehmen, da ja eine Reaction auf irgend welche Schalleindrücke (Klatschen, Glipsen mit den Fingernägeln, Galtonpfeife) niemals erfolgte; doch muss betont werden, dass wir an den Thieren den Ausfall von Reactionserscheinungen auf Schalleindrücke nur nach dem Ausbleiben reflectorischer Bewegungen erkennen können.

Nehmen wir somit an, dass es Schalleindrücke giebt, welche, mit dem Ohre vernommen, von Bewegungen auch beim normalen Thiere nicht nothwendig gefolgt sein müssen (wie dies z. B. bei Stimmgabeltönen nach unseren eigenen Beobachtungen bei sicher normalen Mäusen der Fall ist), und ziehen wir ferner in Betracht, dass die Tanzmäuse

Digitized by Google

nicht stumm sind, so wäre schon nach dem physiologischen Befunde die Annahme completer Taubheit nicht zwingend nothwendig.

Der anatomische Befund, wie er derzeit vorliegt, lässt dies aber gleichfalls zu. Denn trotz stellenweise hochgradiger Veränderungen an den entsprechenden Theilen des Sinnesorganes, die nach dem anatomischen Bilde auf gänzliche Functionsuntüchtigkeit schliessen lassen, finden sich andere umschriebene Regionen anatomisch intact, so dass die physiologische Leistungsfähigkeit derselben nicht von der Hand zu weisen ist.

Allerdings ist hier eine Deutung innerhalb dieser Grenzen nach dem gegenwärtigen Stande unserer Kenntnisse nicht möglich, da wir nicht exact den Grad der anatomischen Veränderungen anzugeben vermögen, der nöthig ist, um den vollständigen Ausfall der Function eines Sinnesorganes nach sich zu ziehen.

Wenn die einzelnen Regionen des Sinnesepithels functionell von einander unabhängig sind, so ist für unseren Fall, genügend starke Reize vorausgesetzt, wohl ein erhaltener Rest normaler Function nicht auszuschliessen.

Andererseits lassen normal erhalten gebliebene Regionen innerhalb grosser pathologisch veränderter Strecken einen giltigen Schluss auf erhaltene Functionstüchtigkeit nicht zu.

Das Gesagte gilt wie für das erste Neuron auch für den Schneckennerv und das Ganglion spirale, obwohl man mit mehr oder weniger Wahrscheinlichkeit aus dem vorliegenden Befunde sich für den Bestand einer completen Taubheit aussprechen wird, da Thiere auf solche acustische Reize, die von tactilen Reizen nicht zu trennen sind, auch Reactionsbewegungen ausführen können.

Diese Beobachtung steht ja nicht vereinzelt da. Es ist bekannt, dass sicher Taubstumme auf einzelne Schalleindrücke reagirend getroffen werden, aber noch mehr beweisend sind Angaben aus der Literatur, nach welchen Thiere (Tauben), denen das ganze Labyrinth beiderseits exstirpirt worden ist, unzweifelhaft auf acustische Reize reagirten, die durch das Tastorgan oder andere Sinnesnerven dem Centrum zugeführt wurden (Bernstein, Ewald, Matte, Strehl).

Ewald hat Tauben beiderseits das Labyrinth zerstört und fand nachher noch Reaction auf Schalleindrücke, eine Thatsache, die ihn zur Annahme veranlasste, dass der N. acusticus durch Schalleindrücke direct erregbar wäre. Andere Autoren (Matte und Strehl) haben aber nachgewiesen, dass zwar diese Reactionen bestehen, dass sie aber nicht durch den Hörnerven, sondern durch Tastnerven vermittelt werden.

Unsere Befunde an der Tanzmaus bezüglich mangelnder Schallreaction lassen sich demnach in zweierlei Weise deuten: Entweder es sind die in weiten Strecken pathologischer Veränderung normal gebliebenen Gebiete functionstüchtig oder nicht.

Sind sie functionstüchtig, so mögen sie sich immerhin der physiologischen Beobachtung entzogen haben, indem die percipirten Schalleindrücke nicht nothwendig von Bewegungen gefolgt sein müssen; sind sie nicht functionstüchtig, so haben wir es sicher mit einer completen Taubheit zu thun.

Zusammenfassend kann also zunächst bezüglich der Tanzmäuse gesagt werden:

Digitized by Google

Das Fehlen der Reaction auf Schalleindrücke erscheint durch den hochgradigen Defect in der Schnecke erklärt, wobei die Frage event. vorhandener Hörreste oder absoluter Taubheit nicht zu entscheiden ist.

Das mangelhafte Vermögen der Erhaltung des Körpergleichgewichtes sehen wir begründet in den Veränderungen des Sacculus, der beiden Vestibularganglien und der entsprechenden peripheren Nervenäste.

Der fehlende Drehschwindel beruht auf der Faserarmuth der Bogengangnerven und der atrophischen Verkleinerung der beiden Vestibularganglien, bezw. auf einer rein functionellen Störung des peripheren Sinnesorganes.

Alle gefundenen anatomischen Veränderungen sind von einem solchen Grade, dass der galvanische Schwindel durch elektrische Reizung noch ausgelöst werden kann.

Welcher Antheil dem Centralorgan an allen diesen Veränderungen zukommt, ist durch die anatomische Untersuchung nicht in endgiltiger Weise klargelegt worden.

Die Kerne und Wurzeln des Nervus octavus erweisen sich zwar vollständig normal, jedoch lediglich nach den dabei verwendeten histologischen Färbungs- und Imprägnationsmethoden, die es keineswegs unmöglich machen, dass sehr feine anatomische Veränderungen im Centralorgan sich unserer Beobachtung entziehen und unentdeckt geblieben sind. Das Gleiche gilt von unserem Befunde, dass sich die Hemisphären normal verhalten, wobei uns ja lediglich der Vergleich der Dimensionen mit den Gehirnen normaler Mäuse als Untersuchungsmethode zur Verfügung stand.

Dafür, dass die centralen Theile wirklich normal sein könnten, lassen sich aber zwei Thatsachen anführen: erstens die, dass das bestehende physiologische Verhalten durch die im peripheren Endorgan, in den Nervenästen und den peripheren Ganglien gefundenen pathologischen Veränderungen ausreichend erklärt ist, und zweitens gerade dieses physiologische Verhalten selbst gegenüber der galvanischen Stromdurchleitung, deren normales Ergebnis sich möglicher Weise dadurch erklären lässt, dass dabei nicht blos die functionsunfähigen oder minderfähigen Theile getroffen werden (wie bei physiologischen, adäquaten Reizen), sondern auch das Centrum, wobei dann durch das normale Centrum die normale galvanische Bewegungsreaction bedingt wäre.

Es fragt sich noch, welches anatomische Substrat für die Tanzbewegungen der Tanzmäuse herangezogen werden kann. Da es dabei nahe liegt, auf die Veränderungen im peripheren Vestibularapparat zu recurriren, so muss zunächst die einzige typische Veränderung, die sich bei der anatomischen Untersuchung darin hat nachweisen lassen, die Atrophie und Destruction der Macula sacculi, näher besprochen werden.

Durch die Untersuchung der tauben Katzen hat sich bereits gezeigt, dass es labyrinthpathologische Säuger giebt, welche bei analogen Veränderungen in der Schnecke (wie an der Tanzmaus) und noch weitergehender Erkrankung des Sacculus keine Tanzbewegungen zeigen. Wenn somit daraus folgt, dass durch die Veränderungen in der Macula sacculi die Tanzbewegungen nicht erklärt werden können und sich der übrige periphere Vestibularapparat anatomisch normal findet, so können die Tanzbewegungen der Thiere nur in anatomischen Veränderungen der

Digitized by Google

peripheren Nervenäste und der Ganglien oder in einer functionellen Beeinträchtigung irgend welcher, wenn auch anatomisch normal erscheinender Theile des Gehörorganes begründet sein; auch der ätiologische Antheil des Centrums für das Drehen der Thiere ist nicht erweisbar.

Alles dieses gilt, wenn wir die Tanzbewegungen als Zwangsbewegungen ansprechen. Als willkürliche Bewegungen aufgefasst — und das scheinen sie zu sein — haben sie mit der mehr weniger normalen Ausbildung des centralen Gehörorganes nichts zu thun, sondern erscheinen als Ausdruck des Mangels der zum Centrum geleiteten Impulse des peripheren Sinnesorganes, speciell des Mangels der normalen Drehempfindung, der durch die gefundenen Veränderungen in den Ganglien und Nerven des Layrinthes sich sehr gut erklären lässt.

Auf die Erörterung der physiologischen Momente, durch welche die Thiere gegebenen Falles zum Drehen veranlasst werden, gehen wir nicht näher ein, da wir eine befriedigende Erklärung nicht abgeben können. Für alle untersuchten tauben Thiere (Katzen und Tanzmäuse) ist es characteristisch, dass sich im peripheren Gehörorgan die anatomisch normalen Theile von den erkrankten in der normalen Grenze der Pars superior gegen die Pars inferior des Labyrinthes scheiden und die Veränderungen event. bei vollkommen normalem Verhalten der Pars superior nur die Pars inferior, diese aber in voller Ausdehnung, betreffen. Analoge Befunde sind auch vom Menschen in Fällen angeborener Taubheit bekannt.

Endlich haben wir auch entwickelungsgeschichtliche Untersuchungen an Tanzmäusen unternommen. Die hierher gehörigen physiologischen Beobachtungen beziehen sich auf den allmählichen Eintritt der Drehbewegungen und das Auftreten des Gleichgewichtsmangels an jungen Tanzmäusen, wobei unter Controlbeobachtung normaler Thiere drei Würfe von Tanzmäusen von der Geburt bis zum Ende des ersten Monats untersucht wurden. Die Untersuchung ergab, dass an den Tanzmausjungen, für deren Bewegungen wie am normalen Thiere die anfängliche Schwäche und die Blindheit gewiss von Bedeutung ist, schon von allem Anfange an der Defect des Gleichgewichtsorganes in Erscheinung tritt. Da nun die Schwäche der Musculatur und das Fehlen des Augenlichtes sowohl das normale Thier, als das Tanzmausjunge in kaum verschiedener Weise betreffen, so ist das besondere Verhalten der Tanzmausjungen in ihrer Bewegung und in ihrem mangelnden Vermögen, das Körpergleichgewicht zu erhalten, ursächlich auf den Defect ihres Labyrinthes, der Nervenleitung oder der centralen Theile zurückzuführen. Wir gelangten danach zu der Ueberzeugung, dass es sich in dem characteristischen physiologischen Verhalten der erwachsenen Tanzmaus in allen Einzelheiten um eine angeborene Eigenthümlichkeit handelt.

Inwiefern die anatomischen Veränderungen am Labyrinth der Tanzmaus sich intra- oder postembryonal herstellen, bezw. zu welcher Zeit die Veränderungen eintreten, wird durch die anatomische Untersuchung der Tanzmausembryonen und der Tanzmausjungen, mit welcher wir derzeit beschäftigt sind, hervorgehen. Gerade die letztere Untersuchung bietet besonderes Interesse: Nachdem einmal sicher Aehnlichkeiten und

Digitized by Google

theilweise Uebereinstimmung der Thiere mit angeborenen Labyrinthanomalien mit von Geburt tauben Menschen constatirt worden ist, wird die Verfolgung der Entwickelung des Tanzmausgehörorganes eine Illustration derjenigen Processe bilden, die beim Menschen zu einer Form angeborener Taubheit führen und deren anatomische Einzelheiten am Menschen gänzlich unbekannt sind.

Die Verwerthbarkeit unserer Befunde hat sich in jüngster Zeit bereits in der Arbeit von Opikofer[3]) gezeigt, der bei der anatomischen Untersuchung von drei Fällen von angeborener Taubstummheit beim Menschen Befunde erhoben hat, die unseren Befunden an den Tanzmäusen und tauben Katzen zum Theile ähnlich, zum Theile vollkommen gleich sind.

Ein Fall von Entzündung der Mittelohrhöhlen, endigend mit letaler Meningitis, die von einem bei Lebzeiten nicht erkannten extraduralen Abscess verursacht war[4]).

Von

P. J. Zaalberg, Hzn.

C. B., Fischer von Beruf, wohnhaft zu Durgerdam, 47 Jahre alt, ist seit drei Monaten ohrleidend. Er ist bettlägerig gewesen und war dann wieder ein paar Wochen auf den Beinen, jedoch durchaus noch nicht im Stande, seinem Berufe nachzugehen. Nach seinen Aussagen hat ihm niemals etwas an den Ohren gefehlt.

Vor reichlich drei Monaten wurde er krank und bekam Schmerzen im linken Ohre; damit waren Kopfschmerzen und Schmerzen hinter dem Ohre verbunden, die sich bis zum Nacken hinzogen; er war dabei fieberig gewesen und hatte unter Schüttelfrost zu leiden gehabt. Das Ohr begann darauf zu eitern, und es hat nach seiner Aussage fortwährend starke Absonderung stattgefunden; die vorgenommene Behandlung hatte ihm nicht viel Erleichterung verschafft.

Als der Patient wieder auf den Beinen war, wurde er von seinem Arzte an mich gewiesen.

Mein Befund ist folgender:

Status praesens. 19. Februar. Nachdem ich mit grosser Mühe obige anamnestische Daten aus ihm herausbekommen hatte und auf meine Fragen nach früheren Erscheinungen unbestimmte Antworten erfolgt waren, ging ich zur Untersuchung über.

Aus dem linken Ohre fliesst eine beträchtliche Menge hellen fötiden Eiters. Die äussere Oeffnung des Gehörganges ist dicht mit Haaren bewachsen, welche den Einblick sehr erschweren.

Ferner zeigt sich, dass der Gehörgang abnormal stark nach oben läuft; an der oberen Wand befindet sich eine Anschwellung. Aus beiden Gründen ist das Trommelfell zum grossen Theile verdeckt. Nach der

---

[3]) S. Zeitschr. f. Ohrenheilkunde 1903.

[4]) Vergl. Nederl. Tydschrift voor Geneeskunde 1900, Deel II, Nro. 26.

Digitized by Google

Reinigung fliesst sofort wieder Eiter in den Gehörgang ab. Insoweit das Trommelfell zu sehen ist, ist es röthlich-grau gefärbt, sehr geschwollen, unten perforirt; ein pulsirender Lichtreflex ist deutlich wahrzunehmen. Hinter der Ohrmuschel findet sich eine Schwellung der weichen Theile, während die Muschel einigermaassen absteht; die Haut zeigt einige Falten, so dass man „auch nach der Aussage des Patienten" annehmen kann, dass die Schwellung stärker gewesen ist.

Es zeigt sich, dass der Processus und das Planum mastoideum sowohl spontan als bei Druck Schmerzen verursachen; die Umgebung und der Nacken sind empfindlich. Der Patient ist etwas benommen.

Da ich ein Empyem des Antrum mastoideum ziemlich sicher annehmen konnte, machte ich einen Einschnitt in die oberste Schwellung des Gehörganges und öffnete das Trommelfell noch etwas weiter und liess ferner einen Umschlag Sublimat-Priesnitz anlegen. In den Augenbewegungen zeigte sich keine Abweichung; kein Schwindel, Puls regelmässig, aequal.

Die Gehörschärfe für Flüsterstimme hat bis 0 abgenommen, während gewöhnliche Stimme am Ohre gehört wird.

Am 21. Februar sah ich den Patienten wieder. Das Ohr hatte ordentlich geeitert; er fühlte sich besser, hatte weniger Schmerzen und glaubte fieberfrei gewesen zu sein. Da die objectiven Erscheinungen mir wenig verändert vorkamen, rieth ich dem Patienten zur Operation; er wurde in das O. L. Vrouwe Gasthuis aufgenommen.

Die Diagnose stellte ich auf Empyema antri mastoidei sinistri, als Complication einer Otitis media, entweder chronisch oder subacut.

Nachdem der Patient im Krankenhause Aufnahme gefunden hatte, verschob ich die Operation noch ein paar Tage, damit Patient etwas genauer beobachtet werden könne. Auffallend war, dass er mit dem Tage ein Besserwerden fühlte und nicht mehr über Schmerzen klagte; weitere Symptome werden nicht wahrgenommen; Fieber war nicht vorhanden.

25. Februar. Chloroformnarcose. Mastoidoperation. Retroauriculärer Einschnitt; das Periost und die äusseren Knochenlagen haben die Farbe nicht verändert; die Corticalis ist, wie sich ergiebt, beinahe einen halben Centimeter dick; dann stösst man auf kleine mit einer grau-röthlichen Flüssigkeit gefüllte Zellen; ferner werden grössere mit Eiter gefüllte Zellen geöffnet, und plötzlich sieht man einen Strom Eiter hervorbrechen, und als das Antrum geöffnet wurde, zeigte sich, dass dieses mit Eiter und Granulationen angefüllt war.

Die Knochenwunde wird nun verbreitert, und beim Wegmeisseln nach hinten und unten fliesst eine grosse Menge Eiter aus einer Höhlung ab. Diese Höhlung zeigt sich von necrotischem Knochen umgeben und reicht bis an die Sinuswand, die denn auch einen Theil der Abscesswand ausmacht.

Wir haben also einen perisinuösen Abscess geöffnet.

Die Vorderfläche des Processus mastoideus wird als grosser Sequester entfernt. Die Sinuswand ist normal gefärbt, pulsirt deutlich und ist über eine grosse Oberfläche freigelegt.

Beim Entfernen der letzten necrotischen Fleckchen nach dem Bulbus jugularis zu, entsteht aus dieser Richtung eine starke Blutung vom Sulcus her, die durch Tamponade gestillt wird.

Digitized by Google

Als ich mich darauf zum Antrum wendete, zeigte sich Knochenfrass an den Wänden, besonders im Aditus ad antrum; ebenso zeigt sich, dass der Amboss bloss liegt; er lässt sich bequem entfernen und weist Caries auf.

Wegen dieser Erscheinungen beschloss ich, radicaler zu Werke zu gehen, als ursprünglich beabsichtigt war, und die Trommelhöhle ebenso ordentlich bloss zu legen. Was noch von der Hinterwand des knochigen Gehörganges stand, wird entfernt und so das Mittelohr gut bloss gelegt; der cariöse Hammer wird gleichfalls entfernt; der Stapes wurde nicht gesehen. In der Trommelhöhle und dem Atticus findet man eitrige Granulationen und oberflächliche Caries; der Facialis reagirte deutlich einige Male.

Zugleich stellte sich nun heraus, dass die Verengung des Gehörganges theilweise einer Exostose der unteren und hinteren Seitenwand zuzuschreiben war, welche Verdickung als Zeichen eines chronischen Leidens zu betrachten ist; das Tegmen tympani zeigte keine Abweichungen.

Der deutlich hervorragende horizontale Bogengang zeigt keine Abweichung. Mit der elektrisch betriebenen Fräse wird der Knochentrichter noch etwas geglättet und da kein kranker Knochen mehr gesehen wird, die Operation beendigt. Plastik wird vorläufig unterlassen, Jodoformgazetamponade.

Für die folgenden Tage blieb das Befinden des Patienten ein gutes; Temperatur und Puls waren normal; über Schmerzen wurde nicht mehr geklagt.

2. März. Nach fünf Tagen erster Verbandwechsel; Patient hat noch etwas Kopfschmerzen, fühlt sich wohl; an der Wunde ist nichts Besonderes zu bemerken.

4. März. Verbandwechsel.

6. März. Patient ist zum ersten Male auf den Beinen und ist beim Laufen sehr schwindlig; er wäre umgefallen, wenn er nicht festgehalten worden wäre; wird er gestützt, so geht es viel besser. Beim Sitzen hat er keine Beschwerden, keine Kopfschmerzen.

Obschon der Schwindel mich befremdete, hielt ich diesen doch mehr für eine Folge der langen Bettruhe und für eine Nachwirkung der Operation.

Bei den folgenden Verbanderneuerungen sieht man schöne Granulationen zum Vorscheine kommen; nur der Bogengang bleibt, wie das gewöhnlich der Fall ist, noch davon frei. Es fiel mir auf, dass hinter dem Bogengange ein Fleckchen war, wo sich eine kleine Menge Eiter unter der Gaze angesammelt hatte; aber nach Abtupfen bildete sich das Fleckchen nicht mehr. Der Schwindel war verschwunden, der Patient vermag allein umherzugehen.

12. März. 15 Tage post operationem wird Patient plötzlich unruhig, beginnt zu schreien und vor Schmerzen zu stöhnen.

Einmaliges Erbrechen. Die Temperatur steigt schnell bis 40,1. Pulsfrequenz bis 140; gegen Abend lässt er Urin und Fäces unter sich, erkennt Niemanden mehr; die Pupillen reagiren normal.

Meningitis ist also sehr wahrscheinlich.

13. März. Der Zustand ist Morgens derselbe; die Temperatur ist auf 38,5 gefallen, die Pulsfrequenz hat ebenfalls abgenommen, Puls nicht verzögert, regulär, der Nacken wird steif gehalten.

Digitized by Google

Da Patient widerspenstig ist, wird er narcotisirt, um die Wunde noch einmal in Augenschein zu nehmen.

Absonderung hat nicht stattgefunden, auch hinter dem Bogengange nicht; Probepunction des Sinus transversus ergiebt reines Blut. Ich versuche noch, mit einer schmalen Curette hinter den Bogengang einzudringen, finde aber keinen Eiter.

14. März. Zustand sehr verschlechtert, Temperatur 38,6. Puls ab und zu verlangsamt, irregulär.

15. März, Morgens. Exitus letalis.

Mittags wird von Dr. Oidtman die Section vorgenommen, und wir konnten Folgendes constatiren.

Rigor mortis. Der Cadaver zeigt mässige Fettentwicklung unter der Haut; an der Peripherie werden zwei Lipome constatirt.

Der Schädel wird durchgesägt; beim Oeffnen zeigt sich, dass er am occipitalen Theile sehr dick ist.

Beim Oeffnen der Dura mater erweist sich die Oberfläche des Gehirns an der Convexität (links viel stärker als rechts) mit eitrigem Exsudat bedeckt. Die weichen Gehirnhäute sind stark ödematös verdickt. An der Basis findet sich Eiteranhäufung zwischen den Häuten stärker als an der Convexität. Besonders die hintere Schädelgrube (und zwar hauptsächlich wieder links) enthält sehr viel purulente Flüssigkeit. Die mittlere Schädelgrube ist weniger purulent entzündet, die vordere wieder weniger als die mittlere.

Diagnose: Arachnitis purulenta diffusa.

Das Gehirn wird nun herausgeschnitten; ein Abscess wird nicht darin gefunden; die Ventrikel sind mit einer trüben Flüssigkeit gefüllt; der Plexus choroideus ist sehr stark ödematös geschwollen.

Die Dura wird nun vom Knochen losgelöst und vorne rechts wird nichts Besonderes gefunden.

Als links die Dura vorsichtig vom Schläfenbeine entfernt wurde, zeigt sich das Tegmen ohne Veränderungen, aber beim Loslösen vom Felsenbeinrande constatiren wir das Vorhandensein eines zwischen Dura und Os petrosum gelegenen Abscesses. Ebenso ist der Knochen stark defect. Ein Sequester wurde nicht gefunden, am Sinus petrosus sah man keine Abweichung.

Diagnose: Tief gelegener Extraduralabscess.

Mit einer Stichsäge wurde das linke Schläfen- und Felsenbein ausgesägt, und deren Untersuchung lieferte uns folgende Merkmale, die auf der Photographie zu sehen sind:

In Figur 2 sieht man auf der Aussenfläche des Schläfenbeines eine grosse Lücke im Knochen, die durch die Entfernung des Knochens entstanden ist; die Mastoidzellen, das frühere Antrum, der Atticus-Gehörgang und Trommelhöhle bilden eine Höhlung. Diese Höhlung war überall, ausgenommen der horizontale Bogengang, mit flachen gesunden Granulationen überdeckt. Den horizontalen Bogengang habe ich post mortem geöffnet und man kann diese Oeffnung links von Punkt *a* wiederfinden.

Rückwärts hiervon gelegen ist eine Nische *b*, die herrührt von der Manipulation mit der Curette bei der letzten Verbanderneuerung an der Stelle, wo eine Fistel vermuthet wurde. Ein Eisendrähtchen *c* führt in die Tiefe nach der inneren Abscesshöhle.

Digitized by Google

In dem untersten Theile der Knochenhöhlung findet man eine Oeffnung in der Hautwand, die von der Probepunction herrührt.

An der Innenfläche des Felsenbeines (Figur 1) sieht man eine 2 cm breite, ca. $1^1/_2$ cm hohe Lücke *D* in dem oberen Rande, die sich sowohl nach der mittleren als hinteren Schädelgrube hin ausbreitet. Um den Nervenstamm, um den Porus acusticus ist der Knochen verschwunden und man sieht den Nerv *A*, ohne irgend eine Veränderung zu zeigen, auf dem Boden der Lücke in das Felsenbein eintreten. Die Höhlung war mit Granulationen bedeckt, die ich beim Präpariren entfernt habe.

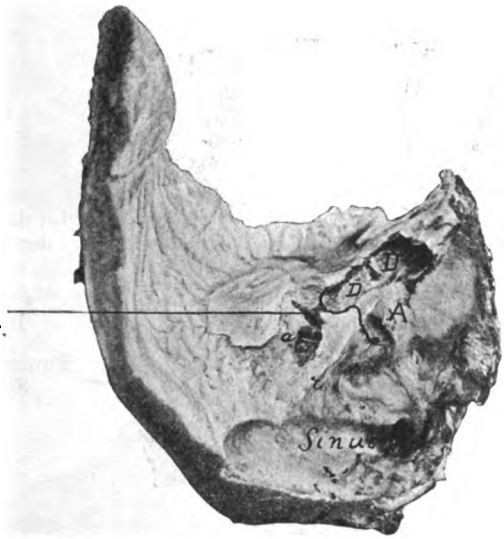

Figur 1.

A — Acusticus. *D* — der Defect. Die feine weisse Linie ist ein Eisenfaden, bei *a* durch den geöffneten Beinherd laufend. *r* — Felsenbeinrand.

Die Vermuthung lag nahe, dass zwischen dieser intracraniellen Affection und dem Entzündungsprocesse im Mittelohre ein Zusammenhang bestehen musste.

Es sind zwei Möglichkeiten: 1. Es bestand eine Labyrintheiterung, wobei der hintere oder laterale Bogengang perforirt war, so dass auf diese Weise der umgebende Knochen inficirt worden war, oder aber 2. hinter dem Labyrinth herum ist der Entzündungsprocess von dem Antrum aus längs tiefer gelegener Zellen nach innen fortgeschritten. Ich habe das Präparat in dieser Richtung untersucht.

Dazu habe ich erst den verticalen Bogengang aufgesucht, freigelegt und geöffnet (Figur 1); Veränderungen waren macroscopisch nicht nachzuweisen; darauf habe ich den lateralen Bogengang freigelegt.

Beim Aufsuchen desselben fand ich eine erweichte Stelle im Knochen, gerade unter der Corticalis gelegen; ich kam in eine mit Eiter

Digitized by Google

und Granulationen angefüllte Höhlung (Fig. 1a), die zwischen der Stelle gelegen war, von der ich von aussen her durchzudringen versucht habe und der am weitesten nach hinten gelegenen Nische der inneren Lücke. Es gelang nun, ohne auf Widerstand zu stossen, eine Sonde (Eisendrähtchen) von aussen her durch den erweichten Knochen in die Lücke zu führen. In Figur 1 sieht man dieses Eisendrähtchen als einen nach Lücke *a* und *D* führenden Strich. Der laterale Bogengang wurde ebenfalls geöffnet, zeigte aber keine Abweichung.

In Figur 3 ist der Lauf des verticalen und lateralen Bogenganges in Bezug auf ihre Lage zu einander und im Felsenbeine deutlicher als in Figur 1 wahrzunehmen.

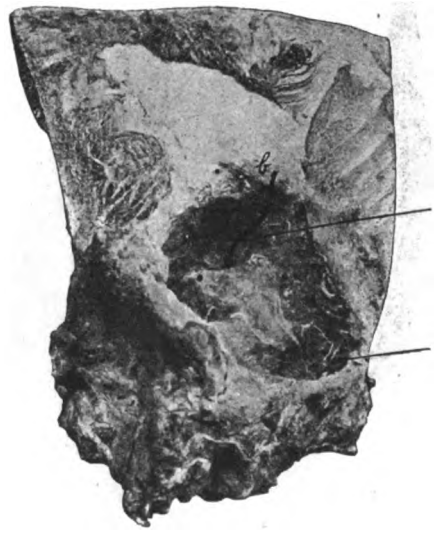

Figur 2.

Man kann den oben beschriebenen Weg leicht an einem normalen Schläfenbein wiederfinden. In Figur 4 sieht man ein Schläfenbein im Durchschnitt; man erkennt von *a* bis *b* eine Reihe kleiner Zellen, die bei *a* die dicke Porus acusticus-Wunde umgeben.

In unserem Präparat ist die dicke Knochenwand ganz verschwunden.

Wenn man die Literatur über die otogenen Extraduralabscesse zu Rathe zieht, dann findet man, dass die Symptomatologie uns sehr geringe Anhaltspunkte für die Annahme eines derartigen Abscesses bietet.

Bei einer Betrachtung der Symptome an der Hand einer einigermaassen ausführlichen Arbeit von Grunert, Assistenten des Professors Schwartze, die im Jahre 1897 veröffentlicht wurde, können wir folgendes bemerken:

Fieber fehlt häufig; ist solches vorhanden, dann ist es meistens eine Folge des Vorhandenseins eines perisinuösen Abscesses, wobei längs der Sinuswand pyogene Stoffe in die Blutbahn kommen.

Digitized by Google

Schmerzen sind meistens vorhanden, sei es im Ohr, sei es als Kopfschmerzen, sei es, dass über beides geklagt wird.



Figur 3.
Schläfenbein, in dem lateraler und verticaler Bogengang geöffnet sind.

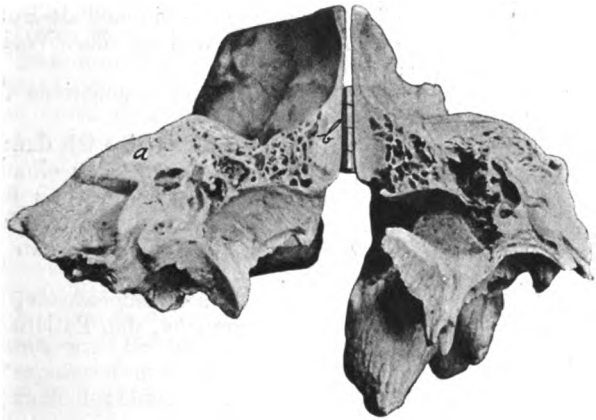

Figur 4.
Durchschnitt eines Schläfenbeines. Man sieht eine durchlaufende Reihe Zellen den Porus acusticus umgeben. Wand *a* ist in unserem Falle verschwunden.

In der Regel sind die Kopfschmerzen auf die Seite der Affection beschränkt und ziehen sich bis zum Nacken hin. Dies hat jedoch für die Diagnose nur Werth, wenn die Ohraffection nicht die Ursache davon ist.

Digitized by Google

Schwindel wird selten beobachtet und ist dann mehr eine Folge von Labyrinthaffection; Augenstörungen und locale Gehirnvorgänge sind meistens nicht vorhanden; Gehirndruck wird durch den Abscess wegen des meist geringen Umfanges desselben nicht verursacht. Aeussere Knochenanschwellungen, schmerzhafte Percussion können von einigem Werthe sein.

Im Voraus lässt sich also sehr schwer eine Diagnose stellen.

Geht man die Casuistik von Grunert durch, dann findet man in den meisten Fällen angegeben, dass während der Mastoidoperation eine Fistel entdeckt wurde, die zu einem im Schädel gelegenen Abscesse führt.

Daraus erhellt also, dass nächst dem Zufall ein sehr genaues Suchen wichtig ist, dass man das Glück haben muss, eine Fistel in dem Augenblick zu treffen, wo sie sich durch Eiterabsonderung und Knochenverfärbung verräth.

In der angeführten Arbeit von Grunert liegen die Extraduralabscesse beinahe alle in der hinteren Schädelgrube. In unserem Falle lag der Abscess auf der Grenze von mittlerer und hinterer Schädelgrube und breitete sich in beide Fossae aus.

Derartige Fälle sind im Jahre 1893 von Jansen beschrieben als sog. tiefe Extraduralabscesse, verursacht durch Labyrintheiterung, die in unserem Falle nicht wahrgenommen werden konnte.

Sind derartige tief liegende Abscesse zu erreichen und ist ein günstiger Ausgang möglich?

Die Antwort auf diese Frage darf, dünkt mich, bejahend lauten. Es ist möglich, nach Erweiterung der äusseren Knochenwand, also durch Erweiterung des Trichters im Schläfenbeine, die mediale Petrosumwand bis an den Porus acusticus zu entfernen und auf diese Weise einen um diesen gelegenen Abscess zu erreichen.

Nur wo die Entzündung längs des Nervus acusticus fortschreitet, ist man machtlos.

Wo uns keine Meningitis Halt gebietet, meine ich dann auch, dass man sich nicht scheuen darf, den angegebenen Weg einzuschlagen in Fällen, wo die Furcht vor einer derartigen Complication besteht.

In unserem Falle waren mit Freilegung der Mittelohrhöhlen die Symptome verschwunden; sogar der Schwindel, dem man Wichtigkeit beimessen darf, verschwand wieder.

Die meningitischen Erscheinungen traten unerwartet, so plötzlich mit aller Heftigkeit auf, dass fernere Versuche, den Patienten zu retten, aufgegeben werden mussten.

Zur Histologie des Tubenknorpels.

Von

Dr. **P. Rudloff**, Ohrenarzt (Wiesbaden).

Auf der 8. und 11. Versammlung der deutschen otologischen Gesellschaft habe ich vier Serien von microscopischen Präparaten vom Tubenknorpel demonstrirt. Auf den Vortrag, welchen ich bei der Demonstration von zwei Serien dieser Präparate auf der 11. Versammlung der

Digitized by Google

deutschen otologischen Gesellschaft hielt, nimmt Reitmann in seiner Arbeit „Ueber den Bau des Tubenknorpels beim Menschen“ Bezug, ohne aber mit seiner kurzen Bemerkung den Kern meiner Ausführungen zu treffen. Da ich nun aber in diesem Vortrage auf Formveränderungen von Zellen in den betreffenden Präparaten hinweise, wie sie bisher noch nicht beschrieben wurden, so ist es von wissenschaftlichem Interesse, über diese Befunde, welche in den Verhandlungen der deutschen otologischen Gesellschaft an verschiedenen Stellen erwähnt sind, im Zusammenhange zu berichten, um so mehr, als hierzu noch eine fünfte Serie von Präparaten mit eben solchen Veränderungen gekommen ist. Diese fünf Serien von Präparaten entstammen einem $2\frac{1}{4}$, einem etwa 8, einem 14 Jahre alten Kinde, einem 17jährigen und einem 22jährigen Individuum, welche sämmtlich Hyperplasie der Rachenmandel hatten. Die Präparate lassen folgende Veränderungen erkennen:

1. Veränderungen der Grundsubstanz; diese ist von Fasern durchzogen.

2. Veränderungen der Knorpelzellen. Neben normalen Knorpelzellen sieht man in den Präparaten langgestreckte, spindelförmige oder sternförmige Zellen, ferner Zellen mit feinen Ausläufern, so dass die Knorpelzellen verästelten Bindegewebszellen, wie sie innerhalb der Knochenkörperchen und in der Cornea regelmässig gefunden werden, ähnlich erscheinen. Dabei kann die Wand der Knorpelhöhle erhalten oder auch geschwunden sein.

In einer Serie von den im Jahre 1899 auf der 8. Versammlung der deutschen otologischen Gesellschaft demonstrirten Präparaten sind Gefässkanäle zu sehen, ein Befund, welcher mit den bereits früher von Urbantschitsch, jetzt wieder von Reitmann gegenüber den Angaben von Rüdinger betonten Befunden übereinstimmt.

Auf Grund dieser Befunde habe ich bei der Demonstration von zwei Serien dieser Präparate auf der 11. Versammlung der deutschen otologischen Gesellschaft folgendes ausgeführt:

Beim Neugeborenen ist der Tubenknorpel hyalin, beim Erwachsenen dagegen hat die Grundsubstanz fibrillären Bau; in welchem Lebensalter aber diese Umwandlung erfolgt, ist aus den Angaben der Literatur nicht ersichtlich. Nur von Urbantschitsch wird betont, dass die streifige Grundsubstanz erst nach überschrittenem Kindesalter häufig wird. Hiernach können also auch bei jüngeren Individuen in der Grundsubstanz Fasern auftreten, wenn dies auch nicht die Regel, sondern die Ausnahme ist. Es wäre also möglich, dass wir es bei den vorgelegten Präparaten mit solchen Ausnahmefällen zu thun hätten, es wäre aber auch denkbar, dass die Fasern deshalb so frühzeitig aufgetreten sind, weil die Schleimhaut, welche den Knorpel umgiebt, von adenoidem Gewebe reichlich durchsetzt ist. An diese Möglichkeit lässt einmal das massenhafte Vorkommen von Fasern in dem jugendlichen Knorpel denken, ferner aber die auffallenden, bisher noch nicht beschriebenen Veränderungen der Knorpelzellen. Ein abschliessendes Urtheil habe ich über diese Frage in meinem Vortrage nicht gefällt, vielmehr die Ergebnisse weiterer Untersuchungen in Aussicht gestellt. (Siehe Verhandlungen der deutschen otologischen Gesellschaft auf der 11. Versammlung in Trier.)

Digitized by Google

Hieraus geht hervor, dass ich nicht, wie Reitmann in seiner Arbeit bemerkt, das Auftreten von Fasern im Tubenknorpel als pathologisch in Zusammenhang mit Hyperplasie der Rachenmandel bringe, sondern dass ich auf die Möglichkeit hinweise, die Hyperplasie der Rachenmandel könne für das frühzeitige Auftreten von Fasern im Tubenknorpel und für die auffallenden Veränderungen einer Anzahl von Knorpelzellen eine ursächliche Bedeutung haben.

Mit der Deutung der Präparate bringe ich im Wesentlichen die Ansicht von Prof. Lubarsch zur Darstellung. Diesem hatte ich die beiden ersten im Jahre 1899 auf der 8. Versammlung der Deutschen otologischen Gesellschaft demonstrirten Serien von Präparaten zur Durchsicht vorgelegt und dabei an ihn die Frage gerichtet, ob zwischen der Hyperplasie der Rachenmandel und den Veränderungen des Knorpels ein ursächlicher Zusammenhang bestehen könne. Prof. Lubarsch schreibt mir darüber Folgendes:

„Der Tubenknorpel ist normaler Weise hyalin und der größte Teil des Knorpels der vorliegenden Präparate ist ebenfalls hyalin. Netzknorpel, d. h. elastischer Knorpel, ist gar nicht vorhanden, obgleich manche Theile grosse Aehnlichkeit damit besitzen, namentlich haben eine ganze Anzahl von Zellen ein sternförmiges Aussehen angenommen; die Färbung auf elastische Fasern ergiebt aber, dass solche nicht vorhanden sind. Ausser diesen, in das Gebiet der Atrophie gehörigen Zellveränderungen findet sich stellenweise noch eine Auffaserung der homogenen Zwischensubstanz sowie beginnende Markraumbildung (Auftreten von Gefässcanälen), alles Veränderungen, wie sie besonders häufig im altersatrophischen Knorpel zu beobachten sind. Nach meiner Meinung handelt es sich im Wesentlichen hier um einen Vorgang, der mit der Rachenmandel insofern in Zusammenhang steht, als durch die Wucherung eine Atrophie des unterliegenden Gewebes hervorgebracht wird. Aehnliches findet man nicht selten bei hyperplastischen Processen der Nasenschleimhaut am Knorpel oder Knochen des Septum."

Diese Anschauung findet nicht nur durch die später angefertigten drei Serien von Präparaten, sondern auch dadurch eine Stütze, dass die mir von Herrn Prof. Disse aus seiner Sammlung zur Verfügung gestellten Präparate von einem Knorpelstück mit gesunder Schleimhaut, welches einem 28jähr. Individuum entstammt, keine Formveränderung der Knorpelzelle zeigen, wie es beim Erwachsenen durchweg der Fall ist. Nur ist die Grundsubstanz von zahlreichen Bindegewebsbündeln durchzogen.

Ich muss also bei meiner Ansicht bleiben, dass bei Kindern das massenhafte Auftreten von Fasern in der Grundsubstanz des Tubenknorpels, verbunden mit Schwund der Wandung der Knorpelhöhlen und dem Sternförmigwerden der Knorpelzellen als pathologisch anzusehen ist.

Erschwert wird die Erkenntnis pathologischer Veränderungen des Tubenknorpels allerdings durch das wechselnde Verhalten der Grundsubstanz des normalen Tubenknorpels; sie ist beim Neugeborenen hyalin, kann aber auch von elastischen Netzen durchsetzt sein, wie Reitmann angiebt. Bei Erwachsenen findet man meistens in der Tube „Faserknorpel" vor; es kann aber auch elastischer Knorpel vorhanden sein, und es ist auch nicht ausgeschlossen, dass neben Faserknorpel elastischer Knorpel in einer und derselben Tube vorkommt.

Digitized by Google

Oesterreichische otologische Gesellschaft.

Officielles Protocoll der Sitzung vom 26. Januar 1903.

Vorsitzender: Prof. Dr. Urbantschitsch.
Schriftführer: Dr. Frey.

Im Einlaufe eine Zuschrift des „Vereins der Aerzte in Steiermark", in welcher die Gesellschaft zum Eintritte in gegenseitigen Schriftenaustausch eingeladen wird. Angenommen.

Demonstration.

Dr. Hammerschlag demonstrirt einen Fall mit beiderseitigem Defect der Lobuli auriculae in Folge Necrose aus unbekannter Ursache.

Dr. Alt demonstrirt zwei geheilte Fälle von Attikeiterungen nach Hammerextraction und Tamponade des Kuppelraumes.

Dr. Ernst Urbantschitsch beschreibt und zeigt zwei Methoden der Ohrtrompetenmassage bei chronischen Mittelohrcatarrhen.

1. Die Vibrationsmassage, auszuführen durch Bougirung mit darauffolgender äusserer Massage mittels Pelotte in der Umgebung des Ohres.

2. Die Frictionsmassage, zu bewerkstelligen mittels einer Bougie, die an einem eigens hierzu construirten Ansatzstück des modificirten Nasenmassageapparates nach Beregszászy befestigt ist und durch den Apparat in Bewegung gesetzt wird.

(Erscheint ausführlich in der Monatschrift für Ohrenheilkunde.)

Dr. H. Frey demonstrirt das Präparat eines Ambos der linken Seite mit einer Exostosenbildung an der medialen Fläche des Körpers. Derselbe bezeichnet den Befund als ausserordentlich selten. Das Knöchelchen stammt von einem macerirten Schläfenbein, an dem sonst keinerlei Abnormitäten nachweisbar waren. Weder entwickelungsgeschichtlich noch vergleichend-anatomisch lässt sich eine Erklärung für die Varietät geben; sie mag das Residuum eines pathologischen Processes sein, eine von Schwalbe und Kikuchi beschriebene Abnormität am Ambos dürfte mit der demonstrirten ähnlich, aber nicht identisch sein.

(Erscheint im Archiv für Ohrenheilkunde.)

Prof. Urbantschitsch demonstrirt das Gehirn eines Falles (Rudolf Hauser), den er vor vier Jahren der otologischen Gesellschaft als einen Fall von geheiltem Gehirnabscess vorgeführt hatte. Im August 1902 wurde an dem Patienten auch die Eröffnung der Mittelohrräume am rechten Ohre vorgenommen. Das Antrum mastoideum erwies sich cariös, mit einem an die Dura mater reichenden Knochendefect. Der Wundverlauf war günstig, die Epidermisirung des Mittelohrraumes erfolgte binnen acht Wochen. Im October 1902 klagte Patient über zeitweise leichte Schwindelanfälle, für die die Untersuchung beider Ohren keinen Anhaltspunkt darbot. Als Patient eines Tages (22. October) zu der wöchentlich vorgenommenen Controle an der Poliklinik erschien, zeigten sich an ihm ausgesprochene aphasische Erscheinungen: Patient blieb mitten in einem Satze stecken; es fehlte ihm bald das eine, bald das andere Wort; er gebrauchte vielfach einen Ausdruck „focheln" und

Digitized by Google

wusste auch nicht eine ihm hingehaltene Uhr zu benennen. Als U. den Patienten aufforderte, den Satz zu schreiben: „Heute ist ein schöner Tag", schrieb er zögernd und im Schreiben öfter innehaltend: „Der Wund operoperation ist her". Desgleichen war auch Patient ausser Stande, einen von ihm gedachten Satz niederzuschreiben. Als er dies bemerkte, sprang er in grösster Aufregung vom Stuhle auf mit dem Ausrufe: „Das sind dieselben Erscheinungen wie bei meinem früheren Hirnabscess. Ich habe wieder einen Hirnabscess, ich gehe nach Hause und erschiess' mich." Diese in Erregung gesprochenen Sätze wurden rasch, ohne Stocken gesagt, eine Erscheinung, die sich auch später wiederholt vorfand; in je grössere Erregung Patient gerieth, desto fliessender und richtiger vermochte er zu sprechen. Als weiteres auffälliges Symptom fand sich eine bedeutende Empfindlichkeit der behaarten Kopfhaut vor, über der bei der Schädeltrepanation vor vier Jahren gesetzten Knochenlücke. Während Patient noch vor einigen Tagen die betreffende Stelle ohne Schmerz betasten konnte, erregte nunmehr die vorsichtigste Berührung heftige Schmerzen. Wie Patient angab, soll diese Hyperästhesie nach einem während der Nacht erfolgten Anstossen des Kopfes auf diese Stelle eingetreten sein. Im Uebrigen bot die wie sonst etwas eingesunkene Stelle keine weiteren bemerkenswerthen Erscheinungen dar und auch die Hirnpulsationen ergaben kein von dem früheren abweichendes Verhalten. In der Nacht vom 22. auf den 23. October erfolgte ein heftiger Anfall von allgemeinen Körperkrämpfen, Patient wurde morgens im Spitale der Allgem. Poliklinik aufgenommen. Der Status praesens vom 23. October ergiebt folgendes: Patient mittelgross, kräftig, sitzt halb aufgerichtet in seinem Bette. Er ist nicht benommen, reagirt auf Anrufen, fasst nach den ihm entgegengereichten Händen und erkennt die ihm von früher bekannten Personen. Dagegen ist er nicht im Stande, die an ihn gerichteten Aufforderungen, bei Prüfung auf die Hirnnerven, zu verstehen, noch auch einfache Fragen zu beantworten oder spontan zu sprechen. Einzelne ihm vorgemachte Bewegungen macht er, jedoch auffällig verspätet, nach, so zeigt er die Zähne und schliesst die Augen, wenn ihm diese Bewegungen gezeigt werden.

Auffällig erscheint die Gleichgiltigkeit des sonst sehr lebhaften Patienten gegen die Vorgänge seiner Umgebung; so giebt sich Patient auch keine Mühe, sich verständlich zu machen oder die an ihn gerichteten Fragen zu verstehen. Dabei zeigt er kein aufgeregtes oder missmuthiges Wesen; nur von Zeit zu Zeit greift er plötzlich an die linke Kopfseite und verzieht dabei schmerzhaft sein Gesicht. Im Uebrigen macht die Theilnahmslosigkeit des Kranken den Eindruck, dass er sich in einem Dämmerzustande befindet. Der Puls ist kräftig und mässig frequent, gegen 80 Schläge in der Minute, die Respiration frei, Temperatur normal. Die Pupillen reagiren, die Bulbusbewegungen sind frei, der Augenspiegelbefund ist normal; es besteht eine geringe Parese des rechten Facialis; sonst finden sich im Bereiche der Hirnnerven keine Störungen vor. An den Extremitäten zeigt sich eine Hyperämie des linken Beines. Die Reflexe sind normal. Einige Stunden später erscheint Patient munter, spricht fehlerlos, hat keine Kopfschmerzen und ist bei gutem Appetit. Dieses Wohlbefinden hält den ganzen Nachmittag an. Abends treten

Digitized by Google

plötzlich im rechten Arme, dann im rechten Beine heftige Krämpfe auf, die einige Minuten anhalten. Danach befindet sich der Kranke in vollständiger Somnolenz. Die Pupillen reagiren, der Puls ist voll und hart bei einer Frequenz von 54.

24. October. Das Krankheitsbild schwankt bedeutend, bald fühlt sich Patient wohl, bezeichnet die vorgelegten Gegenstände richtig, spricht fehlerlos, einige Stunden später wieder treten aphasische Erscheinungen auf, er bezeichnet die Brieftasche als Portefeuille, die Geldbörse als Port . . . ., beantwortet aber dabei einzelne Fragen richtig, andere nicht. Es zeigt sich dabei wie am Tage vorher die Eigenthümlichkeit, dass er nicht nach dem richtigen Worte sucht und keine Aufregung über seine sensorische Aphasie äussert. Im Uebrigen bestehen keine auffälligen Erscheinungen. Im Ganzen ist das Krankheitsbild gegenüber den früheren Tagen gebessert.

Es drängte sich die Frage auf, welcher Art das vorliegende Hirnleiden sei und ob ein operativer Eingriff in's Gehirn vorgenommen werden sollte. Von einer Seite wurde die Wahrscheinlichkeitsdiagnose gestellt, dass eine Abscessbildung im rechten Schläfenlappen vorliege, der in Folge des vorausgegangenen Abscesses im linken Schläfenlappen in vicariirende Thätigkeit getreten sei, demzufolge die beim Patienten vorhandenen aphasischen Erscheinungen auf eine Erkrankung des rechten Schläfenlappens zu beziehen wären. Urbantschitsch opponirte dieser Annahme aus folgenden Gründen: Während der Abscessbildung im linken Schläfenlappen vor vier Jahren hatte eine rasche Zunahme der aphasischen Erscheinungen stattgefunden, bis zur completen Aphasie. Nach operativer Eröffnung des Abscesses war ein rascher Rückgang der schweren aphasischen Symptome bemerkbar gewesen, so dass Patient bereits zwei Tage nach der Operation in der Aphasie eine ganz wesentliche Besserung zeigte, die stetig fortschritt und nach mehreren Wochen nunmehr geringe aphasische Störungen ergab. Es unterlag daher keinem Zweifel, dass die rasche Besserung der Aphasie nicht auf einer vicariirenden Thätigkeit des rechten Schläfenlappens, sondern auf Wiederaufnahme der früher gestörten Function des linken Schläfenlappens beruhte. U. bezog daher die beim Patienten neuerdings aufgetretenen aphasischen Störungen auf eine Erkrankung des linken Schläfenlappens. Für eine Affection dieser Partie sprach auch die auffällige Hyperästhesie der Cutis über der Trepanationsstelle, eine Erscheinung, die während der vier Jahre bisher nicht aufgetreten war. Patient griff sich auch während der aphasischen Anfälle oft auf die linke Kopfhälfte und verzog schmerzhaft das Gesicht. Sollte eine erneute Eiterbildung im linken Schläfenlappen erfolgt sein? Dagegen sprach wieder der auffällige Wechsel der Erscheinungen. Einige Stunden nach einem schweren aphasischen Anfalle, nach den Krämpfen und dem somnolenten Zustande, konnte Patient ganz munter sein, geringe aphasische Störungen aufweisen, sich vollständig schmerzlos fühlen und einen guten Appetit zeigen. Ein derartiger Wechsel des Krankheitsbildes hatte sich öfter vollzogen. Es wäre allerdings möglich, dass ein in Bildung befindlicher Abscess zeitweise vorübergehende Oedeme in seiner Umgebung entwickelt, die vorübergehende Symptome veranlassen und dass sich erst bei der Zunahme des Abscesses manifest bleibende Ausfallserscheinungen ergaben. U. hielt

Digitized by Google

es in dem vorliegenden Falle für möglich, dass die Krankheitssymptome überhaupt durch keine Abscessbildung im linken Schläfenlappen bedingt seien, sondern auf einem nicht eitrigen Reizzustande mit zeitweise auftretendem Oedeme beruhen. Ein solcher Reizzustand konnte durch das vom Patienten angegebene Trauma auf die Trepanationsstelle (s. früher) veranlasst worden sein. Da aber das Trauma während der Nacht stattgefunden hatte und nach Aussage der Mutter des Patienten dieser in der betreffenden Nacht im Schlafe auffällig herumschlug, so bestand die Möglichkeit, dass Patient schon in dieser Nacht einen Krampfanfall erlitt, sich dabei vielleicht auch am Kopfe anschlug, wobei aber eine traumatische Natur des Leidens, wenigstens nicht in erster Linie, in Betracht kam. Bei dem Umstande, dass wohl zweifellos eine Verwachsung der äusseren Hautdecke mit den Hinhäuten an der Trepanationsstelle bestand, war die Möglichkeit einer Zerrung der Meningen naheliegend.

Aus diesen Beweggründen entschloss sich U. zu keinem operativen Eingriffe, sondern wollte den weiteren Verlauf der Erscheinungen abwarten und erst bei stärker entwickeltem Krankheitsbilde gegen den ehemaligen Abscessherd im linken Schläfenlappen operativ vorgehen. Dieser Standpunkt erschien U. auch deshalb als berechtigt, da nach den Beobachtungen von Oppenheim (Berl. Ges. f. Psych. u. Nervenkrankheiten 1899) und Voss (Zeitschr. f. Ohrenheilk., Bd. 41, S. 223) bei acuter Encephalitis allgemeine Cerebralerscheinungen mit Aphasie und corticaler Epilepsie eintreten können mit schnellem Rückgange der Erscheinungen und günstigem Ausgange.

25. October. Der Zustand des Patienten bleibt schwankend, beim Abendbesuche giebt der Kranke an, sich wohl zu fühlen und einen regen Appetit zu haben. Er beantwortet die gestellten Fragen richtig und zeigt dabei geringe aphasische Störungen. In der Nacht treten plötzlich eine ganze Reihe Jackson'scher Anfälle auf; sie beginnen im rechten Facialgebiete; es erfolgt eine Drehung des Kopfes nach rechts, clonische Krämpfe im rechten Arme, dann im rechten Beine, hierauf allgemeine Krämpfe. Zwischen den einzelnen Anfällen, von denen jeder 2—3 Minuten dauert, besteht tiefe Somnolenz, Schnarchen, später Trachealrasseln. Die einzelnen Anfälle nehmen jedes Mal denselben Verlauf; nach jedem Anfalle wird der Puls schwächer, bis Exitus letalis erfolgt.

Die am 26. October stattfindende Obduction ergiebt:

Ueber guldengrosse Narbe der Dura mater, mit den inneren Meningen und der Hirnoberfläche verwachsen. Im Bereiche des linken Schläfenlappens, der Mitte der zweiten Schläfenmündung entsprechend, Trepanation des Schläfenbeines (vor vier Jahren wegen Hirnabscess). Ausgedehnte Verwachsung der Hautnarbe mit der Dura mater, Oedem des Gehirns und der Meningen. Blutaspiration in beiden Lungen nach Blutung einer Zungenbisswunde.

Wie also der Obductionsbefund ergab, bestand thatsächlich keine eitrige Entzündung des linken Schläfenlappens, sondern ein entzündliches Hirnödem, das durch die Verwachsung der äusseren Haut mit den Meningen und der dadurch bewirkten Zerrung der auch mit der Hirnoberfläche verwachsenen Meningen hervorgerufen worden war. Die beobachteten schwankenden Krankheitserscheinungen entsprachen dem schwankenden Verhalten des Hirnödems.

Digitized by Google

Dieser Fall ist eine ernste Mahnung, die Trepanationslücke am Kopfe zur Vermeidung von Verwachsungen zwischen der äusseren Hautdecke und der Meningen nach dem Vorgange von Fränkel mit einer Celluloidplatte zu schliessen.

Discussion.

Dr. Neumann fragt, ob keine anderweitigen circumscripten Veränderungen an der Pachy- und Leptomeninx aufzufinden waren, welche auf das Trauma zu beziehen wären.

Prof. Urbantschitsch möchte dem Trauma überhaupt nur wenig Bedeutung zuschreiben.

Doc. Hammerschlag fragt, ob nicht nach den Anfällen Amnesie auftrat.

Prof. Urbantschitsch: Diese Erscheinung wurde nicht beobachtet.

Hofrath Politzer glaubt, dass es bei der Beurteilung des Falles wesentlich auf die noch zu erwartenden Aufschlüsse ankommen wird, die die macroscopischen und microscopischen Durchschnitte der betreffenden Dura und Hirnpartie vermuthlich bieten werden.

Docent Dr. F. Alt berichtet über eine Modification der Radicaloperation, welche er bisher bei zehn Fällen ausgeführt hat. Die langwierige Nachbehandlung nach der Radicaloperation der Mittelohrräume hat eine Reihe von Methoden der Plastik veranlasst, welche eine rasche Epidermisirung der Wundhöhle herbeiführen sollen. Diesem Bestreben entsprang auch die vom Vortragenden geübte Modification. Alt behält die Körner'sche Plastik mit primärer Naht bei. Der Körner'sche Lappen deckt in Folge seiner geringen Breite nur einen sehr kleinen Theil der Wundhöhle und leistet demnach zu wenig für die Epidermisirung. Alt bildet zunächst den Körner'schen Lappen und schlägt sodann von hinten oben einen unten 3 cm breiten Lappen in die Wundhöhle, der neben dem Körner'schen Lappen nahezu das ganze Antrum und event. auch den Attic decken soll. Der entstehende Substanzverlust

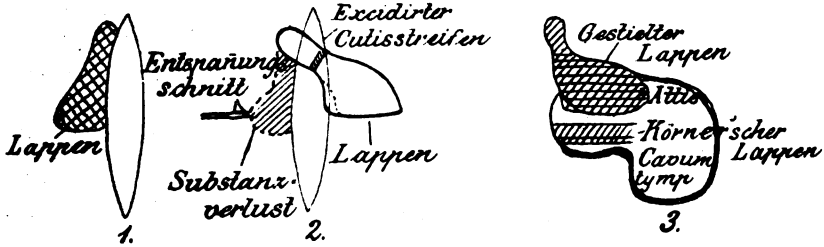

wird vernäht, wobei zur Vermeidung der Spannung ein horizontaler Entspannungsschnitt nach hinten geführt wird. Sodann wird wie nach der Körner'schen Plastik primär genäht. Damit hinten oben zwischen dem gestielten Lappen und dem vorderen Wundrande keine Tasche entstehe, wird entsprechend dem vorderen Wundrande aus der Cutis des gestielten Lappens ein 1 mm breiter Streifen excidirt und an dieser Stelle der vordere Wundrand angenäht. Hierauf wird die Wundhöhle

Digitized by Google

vom Gehörgange aus tamponirt. Der erste Verbandwechsel erfolgt nach 8—12 Tagen.

Als Ergebnis der ausgeführten zehn Operationen fasst der Vortragende zusammen: Die Ausführung der Modification erfordert fünf Minuten mehr Zeit als die Körner'sche Plastik. Der gestielte Lappen bleibt immer erhalten. Die Wundheilung hinter dem Ohre erfolgt per primam. Antrum und der grösste Theil des Attic sind nach vier bis fünf Wochen epidermisirt, die Trommelhöhle in weiteren zwei bis drei Wochen. Die völlige Epidermisirung erfolgte in durchschnittlich acht Wochen. Nur in einem Falle wuchsen hinten oben Haare aus dem Lappen, der schon aus der Haarzone geholt war. Die Nachbehandlung ist sehr vereinfacht.

Discussion.

Dr. Gomperz sieht das Neue in der Modification des Herrn Docenten Alt nur in dem Zusammenlegen zweier längst bekannter Methoden retroauriculärer Plastik.

Dr. Hammerschlag erinnert ebenfalls an ältere Methoden und glaubt, dass Dr. Alt's Vorschlag noch verbesserungsfähig sei.

Dr. Alt constatirt, dass die Erfolge in der Abkürzung der Nachbehandlung solche seien, wie er sie mit anderen Plastiken bis jetzt nicht erzielen konnte.

Dr. H. Frey bemerkt, dass er nur sehr bedingt dem Vorschlage Dr. Alt's zustimmen könne, da seiner Ansicht nach diese Plastik gerade dasjenige unbeeinflusst lasse, was bei der Ausheilung der Radicaloperationswunden die meisten Schwierigkeiten mache, nämlich die Ueberhäutung der inneren Trommelhöhlenwand. Es scheine, dass die allzu lange Dauer der Nachbehandlung kaum je durch mangelhafte Epidermisirung der hinteren und hinteren oberen Wand des Wundraumes bewirkt wird, sondern dass die Schuld meist wesentlich darin liege, dass die promontoriale Oberfläche und die Gegend der Tube nicht vernarben. Das Motiv, dass der Körner'sche Lappen schwerlich breit genug gewonnen werden könne, kann er nicht anerkennen. Seitdem an der Wiener Universitäts-Ohrenklinik eine von Herrn Hofrath Politzer angegebene Modification in der Technik der Lappenbildung geübt werde, seien die diesbezüglichen Resultate höchst befriedigend.

Das Verfahren ist folgendes: Es werden zuerst durch zwei Einstiche die Grenzen des Lappens am äusseren Ende des Gehörganges markirt. Auf zwei Hohlsonden, welche von aussen durch die Schlitzöffnungen in das Gehörgangslumen eingeführt werden, werden dann die Schnitte nach beiden Richtungen completirt, wodurch man sehr breite und gutgeformte Körner'sche Lappen ohne Schwierigkeit bilden könne.

Hofrath Politzer erwähnt noch, dass man bei Entnahme vom Lappen aus der retroauriculären Gegend sehr vorsichtig verfahren müsse, da man sonst noch Haarbälge einschliessendes Gewebe in die Trommelhöhle verpflanze, worauf dann ein lästiges Wachsthum von Haaren in der Operationshöhle erfolge.

Digitized by Google

Verhandlungen des dänischen oto-laryngologischen Vereins.

22. Sitzung vom 22. December 1902.

Vorsitzender: Prof. Dr. E. Schmiegelow.
Schriftführer: Dr. Jörgen Möller.

S. Bentzen: Ein Fall von ausgedehnter luetischer Necrose der Gesichtsknochen.

Patientin, eine 42jährige, verheirathete Frau, wurde im Jahre 1896 inficirt. Die erste Behandlung sehr unzulänglich, später nicht behandelt. Während der verlaufenen Jahre traten häufig an verschiedenen Stellen ulcerirende Knötchen auf, welche characteristische Narben hinterliessen. Endlich wurde die Nase geschwollen und undurchgängig und gleichzeitig kam furchtbar stinkendes Secret heraus. Pat. fand sich dann schliesslich am 6. April 1901 bei B. ein. Die äussere Nase war geschwollen, die Haut geröthet, stark infiltrirt, die Knochen selbst auch verdickt. Der Einblick in die Tiefe der Nase wurde durch die stark geschwollene Scheidewand verhindert; Sequester konnten nicht nachgewiesen werden. Pat. verweigerte die Schmiercur und es wurden dann reichlich Quecksilber und Jodkali in Mixtur und ferner Mercurialpillen verabreicht. Die Schwellung ging dann etwas zurück und man entdeckte einen kleinen Defect im vorderen Theile des Septums. Allmählich wurden verschiedene kleine Sequester entfernt und dann am 11. Mai das ganze Pflugscharbein mit Ausnahme der Basis desselben. Am 8. Juli wurde ein Theil der Basis des Pflugscharbeines entfernt. Am 23. October fand man ein Geschwür an der Rachenwand; Pat. war jetzt bereit, sich der Schmierkur zu unterwerfen. Im December traten Jodsymptome auf, welche wieder schwanden, so dass am 2. Januar 1902 wiederum Jodkali verordnet werden konnte. Der letzte Rest des Pflugscharbeines wurde jetzt entfernt. Es traten inzwischen Symptome eines Kieferhöhlenempyems auf, weshalb die Kieferhöhle geöffnet und reichlich Eiter entleert wurde. Schmerzen und Druckgefühl bestanden dennoch fortwährend und Pat. wurde dann in das St. Josephs-Spital aufgenommen. Es wird eine Incision dem Sulcus alveolaris entlang gemacht, die Knochen sind ganz necrotisch, so dass der Gaumen leicht heruntergeklappt werden kann. Alles Necrotische wird entfernt, und zwar beiderseits fast das ganze Os maxillare, nur die Proc. nasales und zygomatici bleiben stehen; entfernt wurden auch die Conchae sowie der untere Theil des Siebbeines. Mitte Februar traten wieder Jodsymptome auf, so dass sie mit Jodkali aufhören musste. Am 22. Februar wurde der linke Proc. nasalis entfernt. Am 23. Februar wurde sie zur ambulatorischen Behandlung entlassen. In der ersten Hälfte des März traten Schmerzen und Druckempfindlichkeit an der Glabella auf, welche wieder schwanden. Sie befand sich jetzt vier Monate wohl, kam aber am 11. Juli wieder mit einer periostalen Infiltration am rechten Schenkel. Das Gesicht war natürlich nicht wenig defigurirt, nachdem fast alle Gesichtsknochen entfernt waren; die Weichtheile des Gaumens waren geschrumpft und bildeten einen dicken Pfropf, welcher einen ziemlich guten Abschluss gegen die Nasenhöhle bildete. Es wurde wiederum

Digitized by Google

Quecksilber und Jodkali verordnet, aber nach einem Monat trat wieder Jodismus auf. In der letzten Hälfte des September reichlichere Secretion aus der Nase, und Pat. bemerkte, dass die Glabella, welche früher einen Vorsprung gebildet hatte, jetzt eingesunken war. Man fand denn auch in der Nasenhöhle ein grosses Sequester, welches entfernt wurde. Später ist das Leiden nicht fortgeschritten, ob aber der Stillstand dauern wird, kann man natürlich nicht wissen.

Der Fall ist, wie aus Vorstehendem hervorgeht, allzu spät behandelt worden, aber ohnedem muss er von vornherein ein ausserordentlich schwerer gewesen sein. Bemerkenswerth ist es denn auch, dass der Mann (nicht ihr Gatte), von dem die Infection herrührt, trotz frühzeitiger sorgfältiger Behandlung sehr schwere tertiäre Erscheinungen bekam und schon jetzt, acht Jahre nach dem Anfange seines Leidens, eine ziemlich vorgeschrittene Tabes dorsalis hat. Für die Behandlung sehr störend war es, dass sich allmählich bei der Patientin eine Art von Idiosyncrasie gegen Jodkali entwickelte, so dass sie immer nur kleinere und kleinere Dosen vertragen konnte, zuletzt nur noch 30 cg täglich. Was übrigens die Behandlung betrifft, hätte vielleicht eine mehr eingreifende chirurgische Behandlung, namentlich ein früheres Eröffnen der Kieferhöhlen, bessere Bedingungen für das Erhalten der Oberkiefer schaffen können. Die Defiguration ist zwar eine bedeutende, aber nicht so gross, wie man glauben sollte; das Aussehen wird durch eine Zahnprothese, welche die Oberlippe ein wenig nach vorn schiebt, bedeutend verbessert und ferner ist das Eingefallensein der Nase, seitdem die Glabella verschwunden ist, weit weniger auffallend.

Vald. Klein macht darauf aufmerksam, dass Pillen, namentlich bei cachectischen Individuen, oft den Verdauungscanal ungelöst passiren.

Bentzen bemerkt, dass Pat. ausser Mercurialpillen auch Quecksilber in Mixtur bekam.

Klein fragt, ob man nicht von einer Behandlung mit Sassaparildecocten hätte gute Wirkung erhoffen können; diese Methode wird doch oft bei refractären Formen von Lues verwendet.

Bentzen hatte der Pat. diese Behandlung vorgeschlagen; sie ist indessen ziemlich kostspielig, und sie verweigerte sie deshalb.

Klein weiss nicht, ob es bei Lues auch so ist wie bei anderen Infectionskrankheiten, z. B. Scharlach, dass die Infection, welche von einem schweren Falle herrührt, meistens auch eine schwere Krankheit giebt; wenigstens sieht man oft, dass ein leichter Fall von Lues bei der Uebertragung schwere Fälle giebt; K. hat selber ein diesbezügliches Exempel beobachtet.

Nörregaard fragt, ob nicht Jodnatron versucht worden war, als Pat. Jodkali nicht vertrug.

Bentzen hatte verschiedene Jodpräparate versucht, aber sie konnte zuletzt Jod überhaupt nicht vertragen.

Christiansen fragt, ob die Affection als ein Schleimhautleiden oder als ein Knochenleiden angefangen hätte.

Bentzen konnte die Frage nicht beantworten.

Schmiegelow meint, dass man bei luetischen Affectionen mit chirurgischen Eingriffen sehr vorsichtig sein muss und am liebsten nur die spontan gelockerten Sequester entferne. Ein jedes eitrige Leiden

Digitized by Google

vermehrt nämlich in hohem Grade die zerstörenden Eigenschaften der gummösen Affectionen; Nebenhöhleneiterungen begünstigen in hohem Grade die Necrose der Wandungen und durch gewaltsames Entfernen ossöser Theile aus der Nasenhöhle erzielt man sehr leicht die Infection irgend eines Hohlraumes. Den Einfluss eines eitrigen Processes auf die Entwicklung einer gummösen Ulceration illustrirt S. durch folgenden Fall: Ein anscheinend gesunder Mann wurde wegen einer hypertrophischen Rhinitis mit Galvanocaustik behandelt. Es entwickelte sich dann eine tiefe Necrose der ganzen unteren Muschel. Es zeigte sich, dass der Patient vor mehreren Jahren Syphilis gehabt hatte und der necrotische Process wurde dann auch durch antiluetische Behandlung zum Stehen gebracht. Andererseits muss man aber, wenn schon eine Nebenhöhleneiterung besteht, für genügende Drainage sorgen, um die Necrose der Wandungen zu begrenzen; so darf man sich bei einer Kieferhöhleneiterung nicht mit der einfachen Eröffnung von einer Alveole aus begnügen, sondern man muss Radicaloperation vornehmen. S. hat selber einen Fall von Stirnhöhleneiterung bei einem Syphilitiker beobachtet, wo einfache Trepanation der vorderen Wand vorgenommen wurde; dieses war augenscheinlich unzulänglich, denn es entwickelte sich eine Necrose des ganzen Schädeldaches.

Was das Einsinken der Nase betrifft, so meinte man früher, dass ein einfacher Defect der knöchernen Nasenscheidewand dafür ausreichte. S. hat aber zu wiederholten Malen Patienten mit wohlerhaltenem Profil gesehen, trotzdem sowohl die knorpelige wie die knöcherne Nasenscheidewand völlig fehlte, und meint deshalb, dass zum Einsinken eine Zerstörung der Ossa nasalia und namentlich der Proc. nasales des Os frontis sowie der vorderen Siebbeinzellen nothwendig ist.

Bentzen bemerkt, dass auch bei seiner Patientin die Sattelnase erst dann auftrat, als der Proc. nasalis des Oberkiefers entfernt worden war.

23. Sitzung vom 21. Januar 1903.

Vorsitzender: Prof. Dr. E. Schmiegelow.
Schriftführer: Dr. Jörgen Möller.

I. Gottlieb Kiaer: Gaumenprothesen bei angeborenen Gaumenspalten.

K. giebt eine kurze Uebersicht über die geschichtliche Entwicklung der Prothesen und hebt besonders hervor die Prothesen von Suerson und Schiltsky, von denen besonders die letztere, welche aus einem weichen, elastischen Ballon besteht, empfehlenswerth sei. Die Prothesenbehandlung darf erst nach dem 10. Lebensjahre angefangen werden, und es genügt dann nicht, dem Kinde eine Prothese zu geben, man muss ihm auch sorgfältig sprechen lehren. K. demonstrirte eine Patientin, welche bei einem Zahnarzte eine Prothese bekommen hatte, die jedoch keinen Nutzen gewährte, indem sie keinen Abschluss gegen den Nasenrachen bewirkte; es bestand Rhinolalia aperta, ob die Prothese getragen wurde oder nicht.

II. Gottlieb Kiaer: Infiltratio gummosa conchae inferioris dextrae et palati mollis.

Ein 48jähriger Mann war vor einem Jahre wegen doppelseitigen Kieferhöhlenempyemes behandelt worden. Er hatte jetzt seit drei bis

Digitized by Google

vier Wochen Nasenverstopfung und ferner Schmerzen und Schwellung entsprechend der rechten Fossa canina. In der rechten Hälfte der Nasenhöhle sah man eine dunkelrothe Schwellung, welche das ganze Lumen ausfüllte und sich erst bei genauerer Untersuchung als der vordere Theil der unteren Muschel zeigte. Das Gaumensegel war stark geschwollen und in der Nähe des harten Gaumens bestand eine halbkugelige Vorwölbung, welche zu perforiren drohte, was thatsächlich auch am folgenden Tage geschah. Durch die Rhinoscopia posterior sah man den hinteren Theil der rechten unteren Muschel stark geschwollen und geröthet. Patient leugnet Syphilis und bei der übrigen Untersuchung finden sich keine Symptome dieser Krankheit. Trotzdem wurde Jodkali und Quecksilber verordnet, und nach einer Woche war die Nase frei durchgängig und das Gaumensegel fast natürlich; das Geschwür hatte dasselbe nicht perforirt.

III. Buhl: Tumor cysticus epiglottidis.

Ein 11jähriger Knabe hat während der letzten drei Monate vermehrte Schleimsecretion im Schlunde gehabt, hat häufig räuspern müssen, und ferner ist die Aussprache bei längerem Sprechen etwas behindert gewesen. Man sieht, von der linken vorderen Seite des Kehldeckels ausgehend, eine cystische Geschwulst von der Grösse einer spanischen Kirsche, glatt, durchscheinend, wahrscheinlich mit schleimig-serösem Inhalt.

IV. Nörregaard demonstrirte eine Patientin, an der Wilh. Meyer schon im Jahre 1890 die Radicaloperation des Mittelohres vorgenommen hatte; die Höhle hat sich schön trocken gehalten.

V. E. Schmiegelow: Beitrag zur Frage von dem Verhältnis der Schwerhörigkeit zur Taubstummheit.

Bekannterweise hat man bei den neueren Functionsuntersuchungen bei vielen Taubstummen bedeutende Hörreste nachgewiesen und vielen solchen Kindern die Zueignung der Sprache nicht nur visuell, sondern auch acustisch ermöglicht. Ein bestimmtes Minimum von Hörvermögen, welches das Kind vom Taubstummwerden retten kann, lässt sich nicht aufstellen; die Intelligenz des Kindes und die Energie und Sorgfältigkeit der Umgebung spielen in dieser Richtung eine grosse Rolle. Bezold hat die Grenze des nothwendigen Hörvermögens für Conversationsstimme bei Kindern mit erworbenem Hördefecte mit 50 cm und bei solchen mit angeborenem Hördefecte mit 25 cm angegeben. Es geschieht jedoch, dass Kinder mit noch geringerem Hörvermögen die Sprache acustisch erlernen. S. hat einen 12jährigen Knaben beobachtet, welcher bis zum sechsten Jahre für taubstumm gehalten wurde, jetzt aber ziemlich correct sprechen kann. Er hört Conversationsstimme rechts in 13 cm Entfernung, links in 23 cm Entfernung. Die Perceptionszeiten für Stimmgabeln sind $C\frac{24}{26}\ c\frac{30}{30}\ c^1\frac{26}{26}\ c^2\frac{25}{20}\ c^3\frac{26}{20}$. Untere Grenze $\frac{C^2}{C^2}$, obere Grenze $\frac{0{,}3}{0{,}3}$ (Galton). Im Vergleich zu den bei den Zöglingen des Nyborger Taubstummeninstituts, VII. Gruppe, gefundenen Hörwerthen (siehe Schmiegelow: Beiträge zu den Functionsuntersuchungen an Taubstummen 1901) sind die Hörwerthe bei diesem Knaben weit geringer.

Digitized by Google

24. Sitzung vom 25. Februar 1903.

Vorsitzender: Prof. Dr. E. Schmiegelow.
Schriftführer: Dr. Jörgen Möller.

I. Nörregaard: Heilung einer 30 Jahre dauernden stinkenden Mittelohreiterung mit Necrose ohne Radicaloperation.

Eine 33järige Frau hatte seit dem frühesten Kindesalter eine Mittelohreiterung, welche nur in den ersten Jahren behandelt wurde. Sie wurde von N. behandelt 28. XII. 1901 bis 10. I. 1902 und 7. VIII. 1902 bis jetzt. Es waren zahlreiche Granulationen vorhanden, welche nach und nach weggeätzt wurden, hinten oben ein fast erbsengrosser, blaurother fester Tumor, hinter welchem entblösster Knochen gefühlt wurde. Bei sorgfältigen Ausspülungen, Durchspülungen, Aetzungen u. s. w. wurde die Eiterung zum Aufhören gebracht und die necrotischen Partien stiessen sich aus. Jetzt sieht man nur noch hinten oben einen kleinen verschiebbaren Knoten; übrigens hat sich die Höhle während 14 Tage völlig trocken gehalten und scheint ganz überhäutet zu sein. Das Hörvermögen für Flüsterstimme ist gleichzeitig erheblich gesteigert (von 1—8 Fuss).

II. E. Schmiegelow: Demonstration microscopischer Präparate eines von dem Stimmbande ausgehenden cystischen Fibroms.

III. E. Schmiegelow: Einige seltenere klinische Beobachtungen, die Nebenhöhlen der Nase betreffend (peribulbäre, orbitale Phlegmonen).

1. Ein junger Mann erkrankte plötzlich August 1901, bekam Schmerzen in der linken Gesichtshälfte und Druckempfindlichkeit, sowohl an der vorderen Kieferhöhlenwand als an dem Bulbus oculi, später Exophthalmus und Entleerung von Eiter aus der linken Nasenhälfte. In der chirurgischen Abtheilung des St. Joseph-Spitals wurde die Orbita geöffnet, jedoch kein Eiter gefunden, dann wurde die Kieferhöhle geöffnet, in der sich ein Empyem vorfand. Der Exophthalmus bestand doch fortwährend, wurde sogar grösser, und es wurde deshalb am inneren oberen Orbitarand entlang eine Incision gemacht, ein subperiostaler Abscess wurde entdeckt, die vorderen Siebbeinzellen und die Stirnhöhle wurden geöffnet und es entleerte sich Eiter. Am 2. IX. wurde der Patient entlassen. Es bestand aber fortwährend Exophthalmus und binoculares Doppelsehen. Am 12. IX. wurde Pat. in die oto-laryngologische Abtheilung aufgenommen. Das ganze linke Os ethmoideum zeigte sich necrotisch; die Oeffnung in der Vorderwand der Kieferhöhle wurde dann erweitert und durch diese alles Necrotische, sammt Granulationsmassen entfernt. Jetzt trat Heilung ein, doch musste die Oeffnung in der Kieferhöhlenwand behufs Ausspülung erhalten werden und ferner bestand eine Parese des M. rectus internus. 2. Ein 10jähriger Knabe hatte seit 14 Tagen Kopfweh und seit 8 Tagen Schwellung des linken oberen Augenlides. Bei der Aufnahme am 30. IX. 1902 fand sich fluctuirende Schwellung über der linken Stirnhöhle und beträchtlicher Exophthalmus. Durch Incision am Margo supraorbitalis entlang wurde ein subperiostaler Abscess geöffnet, dann wurde die Stirnhöhle aufgemeisselt, doch bestand keine eigentliche Stirnhöhle, sondern ein mit Eiter durchtränktes spongiöses Gewebe. Später kam Schwellung des unteren Augen-

Digitized by Google

lides, die Conjunctiva war durch Eiter vorgewölbt und durch Incision wurde reichlicher Eiter entleert. Danach Heilung. 3. Ein 18jähriges Mädchen war auf dem Frederiks Hospital wegen Bronchiectasie in Behandlung. Am 11. I. 1903 bekam es Schmerzen im rechten Auge und Schwellung des oberen Augenlides, ferner traten Exophthalmus und Chemosis auf; es bestand Druckempfindlichkeit über der rechten Stirnhöhle, sowie über der Kieferhöhle und bei der Rhinoscopie sah man vom Meatus medius herabfliessend einen Eiterstrom. Durch Ausspülungen und warme Umschläge wurden alle Symptome zum Verschwinden gebracht. — Bisweilen ist der acut auftretende Exophthalmus das einzige Symptom eines Nebenhöhlenleidens.

Discussion.

Buhl erwähnte einen Fall von acutem Empyem der linken Kieferhöhle bei einem 30jährigen Manne, reichliche Eiterentleerung. Nach einer Woche hatte die Eiterentleerung aufgehört und alle subjectiven Symptome waren verschwunden. Ferner erwähnte B. einen Fall von chronischem Empyem der rechten Kieferhöhle und vielleicht auch der Stirnhöhle. Das geschwollene vordere Ende der mittleren Muschel wurde mittelst kalter Schlinge entfernt, wonach sich die Symptome allmählich verloren.

Vald. Klein hatte einen 28jähr. Mann beobachtet, der August 1902 eine Iridocyclitis mit Exophthalmus bekommen hatte; ganz allmählich verlor sich das Leiden, loderte aber im December wieder auf, ging nochmals zurück, um Anfang Februar 1903 wiederzukehren. Obschon keine directen Symptome eines Nebenhöhlenleidens vorlagen, wurde der Patient vom Augenarzte an K. zur Nasenuntersuchung geschickt. Es fanden sich jedoch keine Zeichen irgend eines Leidens der Kieferhöhle, noch der Stirnhöhle, noch der vorderen Siebbeinzellen; vielleicht wäre aber die Ursache des Augenleidens ein Leiden in den hinteren Siebbeinzellen oder in der Keilbeinhöhle.

Schmiegelow bemerkte, dass eine ausgesprochene Nebenhöhleneiterung bestehen kann, ohne dass man Eiterentleerung durch die Nase nachweisen kann. Die Diagnose ist dann nur mit Hilfe der anderen Symptome, Schmerzen, Durchleuchtungsverhältnisse u. s. w. zu stellen. S. hatte durch Operation bei einer Frau ein ausgedehntes Kieferhöhlenleiden nachgewiesen, wo weder die Rhinoscopie, noch die Ausspülung das Vorhandensein von Eiter nachweisen konnte. Schmerzen in der betreffenden Kopfhälfte, nach Percussion und Dunkelsein des Oberkiefers bei der Durchleuchtung, bildeten die Indicationen der Operation. Bei einem anderen Patienten öffnete S. bei der Operation die linke Stirnhöhle, welche mit Eiter und Granulationen gefüllt war, trotzdem dass niemals Eiter in der Nase nachgewiesen werden konnte. Das Leiden bestand seit 20 Jahren und hatte furchtbare halbseitige Kopfschmerzen verursacht, deren wahrer Ursprung trotz vielfacher Behandlung noch niemals erkannt worden war. Ferner macht S. auf das Zusammentreffen gleichzeitiger Leiden mehrerer Nebenhöhlen aufmerksam, ein Verhältnis, das oft übersehen wird, woraus resultirt, dass die Behandlung eines einzelnen Nebenhöhlenleidens nicht den gewünschten Erfolg hat, indem die übrigen, nicht behandelten Nebenhöhlenleiden immer wieder eine Reinfection herbeiführten. S. erwähnt mehrere diesbezügliche Exempel.

Digitized by Google

Nörregaard: Auch bei der Conjunctivitis phlyctaenularis dürfte ein Zusammenwirken zwischen Ophthalmologen und Rhinologen wünschenswerth sein; in allen Fällen dieser Krankheit, die N. behandelt hat, ist gleichzeitig ein Nasenleiden vorhanden gewesen, das wohl die Infectionsquelle gebildet hat.

Jörgen Möller hatte jüngst einen Fall beobachtet, wo ein Nasenleiden Augensymptome gegeben hatte. Der Patient war früher wegen Polypen behandelt worden, hatte aber jetzt seit längerer Zeit Schmerzen in der Gegend des inneren Augenwinkels und Thränenfluth. Er consultirte einen Augenarzt, der aber ein Nasenleiden vermuthete. Es fand sich denn auch eine Ethmoiditis mit zahlreichen kleinen Polypen hoch im mittleren Nasengange. Nach radicalem Ausräumen der erkrankten Partien sind die Augensymptome verschwunden.

II. Kritiken.

Die Krankheiten des Kehlkopfes und der Luftröhre. Mit Einschluss der Laryngoscopie und localtherapeutischen Technik für practische Aerzte und Studirende. Von Prof. Schech. Mit 89 Abbildungen. II. Auflage. Franz Deuticke, Leipzig und Wien 1903.

Die zweite Auflage des von allen Seiten seiner Zeit freudig begrüssten Buches liegt nun in wesentlich umgeänderter Form vor, einzelne Capitel sind vollständig geändert, andere, wie die über Anatomie und Physiologie des Kehlkopfes, sind wesentlich erweitert und ergänzt, ohne dass die Einheitlichkeit des ganzen Werkes in irgend einer Weise beeinträchtigt worden wäre. Vielfach sind den Erkrankungen der Luftröhre selbstständige Capitel gewidmet, z. B. der Tracheitis acuta und der Tracheitis pseudomembranacea, wie überhaupt die Trachea eine gegenüber der ersten Auflage weitergehende Berücksichtigung erfahren hat. Neu sind die Capitel Stimmstörungen infolge des Mutierens und die Erkrankungen der Stimme bei Sängern und Berufsrednern. Die neuesten technischen Errungenschaften und Untersuchungsmethoden haben natürlich auch Erwähnung gefunden. Die Zahl der Abbildungen ist um 22 vermehrt. Wie die erste Auflage, so wird auch diese neue sich viele Freunde erwerben. Seifert (Würzburg).

III. Referate.

a) Otologische:

Eine Tropenkrankheit der Ohren. Von Stabsarzt Dr. R. Müller in Berlin. (Zeitschr. f. Ohrenheilk., XLII, 1.)

Der Autor hatte Gelegenheit, in etwa 12 Fällen eine eigenthümliche Ohraffection zu beobachten, deren Beginn in die Zeit des Aufenthaltes der Patienten in den Tropen fiel und welche M. als einen

Digitized by Google

Morbus sui generis, eine Otitis externa ossificans der Tropen bezeichnet. Er unterscheidet dabei drei Grade: Die Fälle leichten Grades sind die, welche schon früher beobachtet worden sind; sie stellen nur eine diffuse Entzündung der Haut des äusseren Gehörganges dar und gehen nach kurzer Zeit in völlige Heilung aus. Bei den Fällen mittleren Grades ist das Periost des äusseren Gehörganges mitergriffen, was bleibende Ossification zur Folge hat, während die im acuten Stadium mitauftretenden subjectiven Beschwerden und Hörstörungen früher oder später verschwinden. Die schwersten Fälle sind die, in denen ausser der Knochenneubildung im äusseren Gehörgange auch Herabsetzung des Hörvermögens und subjective Geräusche dauernd bleiben als Folge krankhafter Vorgänge im Labyrinth. M. möchte durch seine Arbeit vor Allem die Aufmerksamkeit auf die geschilderte Tropenkrankheit der Ohren hinlenken. Keller.

Die in der Ohren- und Kehlkopfklinik zu Rostock üblichen Behandlungs- und Operationsmethoden. Nach klinischen Vorträgen Von Prof. O. Körner in Rostock. (Zeitschr. f. Ohrenheilk., XLII, 1.)

K. beabsichtigt, „in einer Reihe von Abhandlungen die in seiner Klinik eingebürgerte Therapie im Zusammenhange darzustellen, soweit es sich um Fragen handelt, über die sich noch keine allgemeine Uebereinstimmung herausgebildet hat", und beginnt mit der Darstellung der Maassnahmen zur Verhütung von Infectionen bei der Behandlung von Ohren-, Nasen- und Kehlkopfkranken. Es handelt sich dabei um die Pflege der peinlichsten Reinlichkeit, und zwar nicht blos, wie selbstverständlich, bei den eigentlichen Operationen, sondern auch bei der poliklinischen Behandlung. In welcher Weise dieselbe im Einzelnen durchgeführt wird, lässt sich im Rahmen eines kurzen Referates nicht darthun, es sei aber der Aufsatz selbst seiner practischen Wichtigkeit halber einer aufmerksamen Lectüre auf das Wärmste empfohlen.
Keller.

Ueber traumatische Gehörgangsatresie. Von Dr. Rudolphy (Breslauer Univ.-Poliklinik für Ohren- etc. Kranke). (Zeitschr. f. Ohrenheilk., XLII, 1.)

Nach Zusammenstellung der in der Literatur mitgetheilten Fälle von Stenosirung des Gehörganges nach Trauma reiht R. einen Fall eigener Beobachtung an: Unterkieferfractur durch Hufschlag mit Fractur der vorderen Gehörgangswand und nachfolgender Atresie des Meatus. Der Autor bespricht die verschiedenen Operationsmethoden, weist aber darauf hin, dass man bei der Behandlung frischer Gehörgangsfracturen bemüht sein soll, durch feste Tamponade mittelst festgedrehter Wattebäusche einer Stenosirung möglichst vorzubeugen. Keller.

Ueber die untere occipitale Platte des Warzenfortsatzes, besonders in Beziehung auf die Bezold'sche Mastoiditis. Von Dr. John Dunn in Richmond. (Zeitschr. f. Ohrenheilk., XLII, 1.)

Verf. macht darauf aufmerksam, dass bei der Operation der Bezold-schen Mastoiditis häufig diejenige Partie der Warzenfortsatzspitze übersehen wird, welche nach innen von der Fossa digastrica liegt und bis zur Verbindung der Pars mastoidea mit dem Hinterhaupte reicht. Diese

Digitized by Google

„untere occipitale Platte des Warzenfortsatzes“ enthält oft Luftzellen, welche mit denjenigen des übrigen Warzenfortsatzes in Zusammenhang stehen und deren Nichtbeachtung bei der Operation eine Verzögerung der Heilung oder selbst letale Folgezustände herbeizuführen im Stande ist, indem der Eiter nach innen in die hintere Schädelgrube oder in den Sulcus sigmoideus und die tiefen Halsgewebe sich entleeren kann.

Keller.

Embryologisch-anatomische Studien über die Stria vascularis. Von Dr. Leimgruber. (Zeitschr. f. Ohrenheilk., XLII, 1.)

In der vorliegenden Arbeit aus dem Laboratorium der Siebenmann'schen Ohrenklinik hat der Autor auf Grund von Untersuchungen an Meerschweinchenembryonen die alte Streitfrage zu lösen versucht, ob die Stria vascularis ein mehrschichtiges und ferner, ob dieselbe ein gefässhaltiges Epithel sei oder nicht. „Von der ersten Anlage des Canalis cochlearis an bis hinauf zum vollentwickelten Organe besitzt die Aussenwand ein einschichtiges Epithel, das an seiner Basis allerdings mit Blutgefässen in Contact treten kann, niemals aber solche in sich aufnimmt. Auch diese Verhältnisse in der Stria vascularis bilden also eine Bestätigung der alten Ansicht, dass das Epithel stets und überall gefässlos sei. Die Stria vascularis ist keine rein epitheliale Bildung, sondern man hat an ihr zwei Gewebsarten scharf zu trennen, nämlich eine oberflächliche einfache Epithellage und zwei tiefere, durch Bindegewebe formirte Schichten.“

Keller.

---

b) Rhinologische:

Symptome der nasalen Syphilis. (Symptomes de la syphilis nasale.) Von Dr. Sarremone. (Arch. internat. de laryngol. etc., Bd. XV, November-December 1902.)

Chancer als primäres Stadium der Nasensyphilis ist selten, doch muss man ihn kennen, um nicht für den Kranken recht verhängnisvolle Irrthümer zu begehen. Man kann hier alle die verschiedenen Erscheinungen wahrnehmen, welche auf entzündeten Schleimhäuten überhaupt sich darbieten, selbst Tumoren, die eher an Sarcom als an primäre Syphilis glauben lassen. Derartige Fälle aber sind sehr selten, gleichwie die secundäre Nasensyphilis, die übrigens nichts Eigenthümliches an sich hat. Die tertiäre Form kann sich zwiefach zu erkennen geben: Einmal durch Erscheinungen, wie solche der Gummabildung vorausgehen und die eine sehr sorgfältige rhinologische Untersuchung erheischen; es sind: Schwellung, Athembeschwerden, neuralgische Schmerzen im Anfange, Druckempfindlichkeit später. Zweitens durch Erscheinungen alarmirender Art: Ulcerationen des Grundes, Eiterborkenbildung, stinkender Ausfluss, Sequester, Substanzverlust und später Deformationen.

Beschorner.

Digitized by Google

Sinusitis maxillaris et frontalis chronica. (Sinusites chroniques maxillaires et frontales.) Von Dr. Delie in Ypres. (Arch. internat. de laryngol. etc., Bd. XVI, März/April 1903.)

Mittheilung von fünf Fällen, betreffend: 1. Eine 50jährige Dame mit Sinusitis maxillar. chron. unilateral. 2. Eine 23jährige Dame mit Sinusitis maxillar. dupl. (Psychische Störung. Radical-Operation. Heilung.) 3. Eine 45jährige Frau mit Empyema sin. maxillar. sin. 4. Ein 24jähriger Mann mit Sinusitis maxillar. frontal. et ethmoidal. sin. — Dacryocystitis. 5. Eine 35jährige Dame mit Sinusitis fronto-maxillar. dextr., welche darthun sollen, welche geistige und körperliche Störungen Sinusitiden bei den davon Befallenen hervorzurufen im Stande sind. Ueberdies gaben sie D. Gelegenheit, einige Anomalien der Gesichtshöhlen zur Sprache zu bringen und der hauptsächlichsten Punkte zu gedenken, deren Beobachtung und Befolgung ein rasches Gelingen chirurgischen Eingriffes garantirt. Ueber die Operation selbst, die Vorbereitungen dazu, die Behandlung nach derselben, verbreitet sich D. zum Schluss seiner Veröffentlichung in ausführlicher Weise. Beschorner.

Polypen des Naso-Pharynx vom Munde aus entfernt. (Polypes du naso-pharynx extraits par la voie bucco-pharyngée.) Von Prof. Chavasse in Val-de-Grâce. (Arch. internat. de laryngol. etc., Bd. XVI, Januar/Februar 1903.)

Zwei Fälle, betreffend einen 22 Jahre alten Landwirth und einen 20jährigen Koch. Bei ersterem handelte es sich um einen sehr grossen Rachenpolypen mit intranasaler Fortsetzung, ausgehend von der Basilarepiphyse. Er wurde vom Munde aus mit der Escat'schen Zange entfernt und erwies sich als ein Fibromyxom. Im zweiten Falle wurde der nasopharyngeale Pseudopolyp, dessen Stiel sich am hinteren Ende der linken mittleren Muschel inserirte und dessen Masse quer über dem Gaumensegel lagerte und mit diesem sowohl wie mit dem freien Rande der Nasenscheidewand verwachsen war, mittelst Doyen'schem Knochenmeissel vom Munde aus operirt. Auch hier wurde die histologische Diagnose auf Fibrom mit Beimischung von myxomatösen Elementen gestellt. — Bei beiden Kranken vollzog sich die Heilung in wenigen Tagen. Beschorner.

---

c) Pharyngo-laryngologische:

Die Zunge durchsetzende Gummata und Epitheliom. (Gommes et épithéliome térébrant de la langue.) Von Dr. Du Castel (Arch. internat. de laryngol. etc., Bd. XVI, Januar/Februar 1903.)

An einen von ihm beobachteten Fall anschliessend, betont C. die Schwierigkeit der Diagnose bezw. Differentialdiagnose, die sicher eigentlich nur durch histologische Untersuchung gestellt werden kann. Er widerräth die einseitige und länger fortgesetzte Darreichung des Jodkali, selbst da, wo das Epitheliom auf syphilitischer Basis entstanden ist, da das Medicament ein Fortschreiten und Zerfallen der Neubildung begünstigt, empfiehlt vielmehr, davon besser ganz abzusehen und an Stelle dessen subcutane Injectionen von Calomel vorzunehmen. Doch

Digitized by Google

ist auch hierbei grösste Vorsicht zu beobachten und vor Allem die Erwartung nicht allzu hoch zu spannen; denn macht sich auch bei dem Vorgehen mit Calomelinjectionen nicht selten im Anfange eine Besserung bemerkbar, so hält diese häufig genug nicht vor und macht einer rapiden Verschlechterung des Zustandes Platz. Beschorner.

Ueber das Zustandekommen der inspiratorischen Glottisverengerung bei doppelseitiger Posticusparalyse. Aus der II. med. Univ.-Klinik in Berlin, Dir.: Geh. Med.-Rath Prof. Dr. Gerhardt. Von Stabsarzt Dr. Dorendorf, Assistent der Klinik. (Berliner klin. Wochenschrift, 15. September 1902.)

Verfasser bringt zwei Belege bei für die Behauptung zahlreicher Beobachter, dass die inspiratorische Einwärtsziehung der Stimmbänder nicht passiv, sondern activ erfolge. Während Gerhardt, der 1863 zuerst die inspiratorische Glottisverengerung bei doppelseitiger Posticusparalyse beschrieb, ihr Zustandekommen damals durch die inspiratorische Luftverdünnung unterhalb der Stimmritze erklärte, nahm er später dieselbe Stellung zu der Frage wie z. B. Burger und sagte, dass, wenn nach der Tracheotomie das Aneinanderrücken der Stimmbänder fortbesteht, diese Bewegung durch die Adductoren bewirkt sein müsse. Verf. theilt den beweisenden Fall Burger's mit und fügt zwei eigene Beobachtungen (Krankengeschichten) hinzu, die er epikritisch beleuchtet. Sie bestätigen zugleich die Schlussfolgerung Burger's, dass auch unter normalen Verhältnissen während der tiefen Inspiration die Adductoren mit innervirt werden, ihre Thätigkeit aber durch die Auswärtsbewegung des Stimmbandes verdeckt wird. P. Reinhard (Köln).

Lupus der Schleimhäute und Phototherapie. (Le lupus des muqueuses et la photothérapie.) Von Dr. Darbois. (Arch. internat. de laryng. etc., Bd. XVI, Januar/Februar 1903.)

D. wirft einen Rückblick auf die verschiedenen Behandlungsmethoden des Lupus der Haut bezw. der Schleimhäute (Scarification, Caustik, Curettement, Ignipunctur, Excision) und bespricht dann ihren Heilwerth. Er wendet sich dann zur Lichtbehandlungsmethode nach Finsen in Kopenhagen und stellt schliesslich die Construction eines, den Finsen-schen Principien entsprechenden Lichtapparates von kleinen Dimensionen in Aussicht, mittelst dessen er den Lupus des Gaumensegels, des Zahnfleisches und der Mundschleimhaut wirksam behandeln zu können erhofft.
Beschorner.

Topographische Anatomie der Crypten der hypertrophischen Tonsillen. (Anatomie topographique des cryptes des amygdales hypertrophiées.) Von Dr. A. Courtade. (Arch. internat. de laryngol etc., Bd. XVI, März/April 1903.)

Aus den Untersuchungen C.'s geht hervor, dass die Zahl der Crypten sehr verschieden, aber doch höher ist, als gewisse Anatomen annehmen, denn auf eine chirurgisch, also nicht vollständig entfernte Tonsille kommen ca. 20—30 Crypten. Die Richtung ihrer Lage anlangend, so geht diese bei den Crypten des oberen Theiles der Tonsille nach unten und aussen, des unteren nach oben und aussen, des vorderen nach hinten und aussen,

Digitized by Google

des hinteren nach vorn und aussen, der Innenfläche direct nach aussen. — Die sehr weiten, mehr oder weniger runden Cryptenöffnungen der Innenfläche der Mandel vereinigen sich zuweilen zu einem weiten Ausführungsgange, der durch eine Brücke aus Drüsensubstanz überdeckt ist. Die Crypten sind ebenso zahlreich an den beiden entgegengesetzten Aussenflächen der Mandel, da wo man sie selten sucht, wie gegen das Centrum hin. Dort findet man auch die tiefsten. Diese letzteren haben übrigens keineswegs den weitesten Ausführungsgang, vielmehr ist dieser oft genug kaum sichtbar. — Die Kenntnis alles dessen ist nach C. nicht unwichtig für die Beurtheilung des Sitzes von Abscessen und die Art der Entstehung von Infectionen vermittelst der Tonsillen.

Beschorner.

Experimentelle und laryngoscopische Untersuchungen über die Lippen-Consonanten M., B., P. (Recherches expérimentales et laryngoscopiques sur les consonnes labiales M., B., P.) Von A. Zünd-Burguet. (Arch. internat. de laryngol. etc., Bd. XVI, Januar/Februar 1903.)

Die Aufgabe, welche Z.-B. in vorliegender Arbeit zu lösen sucht, besteht darin, durch eine besondere, genau beschriebene graphische Methode festzustellen, welche gegenseitigen Beziehungen des Lippendruckes zwischen den Consonanten M., B., P. bestehen und gleichzeitig die von M. Rosa-Pelly aufgestellten Schlussfolgerungen zurückzuweisen, welche lauten: „Das M. ist nichts anderes als ein B. mit Abgabe der exspirirten Luft durch die Nase und das B. ist lediglich ein P. mit Vibrationen des Kehlkopfes", ferner (die Curve, welche er mit Hilfe seiner graphischen Methode erhalten hat, deutend): 1. die Curve, bestimmt die Bewegungen der Lippen auszudrücken, giebt in allen drei Fällen dasselbe Bild und 2. bei den drei Lauten (M., B., P.) vollzieht sich dasselbe Lippenspiel." Schliesslich dient die Arbeit dazu, darzulegen, von welch' werthvoller Bedeutung das Laryngoscop für die Untersuchung gleichzeitig der Anstrengungen der Lippenmusculatur und des Kehlkopfes ist, Anstrengungen, die man ganz instinctiv bei Aussprache der genannten Consonanten macht. Beschorner.

Beziehungen zwischen der Anstrengung des Sprechorgans und der Thätigkeit des Kehlkopfes während des Aussprechens der Consonanten in der französischen Sprache. Experimentelle Studie. (Rapports entre l'effort organique et le fonctionnement du larynx pendant l'émission des consonnes en français.) Von Dr. Zünd-Burguet. (Arch. internat. de laryngol. etc., Bd. XVI, März-April 1903.)

Z.-B. hat bereits in einem früheren Artikel (s. obiges Referat) nachgewiesen, dass die Klangfülle der Consonanten M, B, P sich in dem Maasse vermindert, als die Anstrengung des Sprechorganes, hier des Lippendruckes, sich vermehrt. Diese Beobachtung lässt sich, wie Z.-B. meint, auf das ganze Consonantensystem ausdehnen und namentlich zieht, wie er experimentell nachweist, jede Vermehrung der Articulationsarbeit eine sofortige Verminderung der eigentlichen Phonationsarbeit nach sich; mit anderen Worten: Muskelanstrengung des Mundes correspondirt mit Erschlaffung der Stimmbandmuskel. Dies constatirt, sind wir in der Lage, ein Phänomen zu erklären, das wir tagtäglich beob-

Digitized by Google

achten können: Viele Sänger, namentlich Sängerinnen, kann man beim Singen absolut nicht verstehen, lediglich aus dem Grunde, weil sie nicht im Stande sind, das richtige Verhältnis zwischen Kehlkopfmuskel- und Mundmuskelspannung herzustellen. Ja es giebt Gesanglehrer, die behaupten — und gewiss mit Unrecht —, dass eine gute Aussprache nur auf Kosten der Tonschönheit möglich sei. Z.-B. will sich in einem dritten Artikel über gesprochene und gesungene Vocale verbreiten.

Beschorner.

Die gewöhnlichen Anginen bei erwachsenen Masernkranken. Klinische und bacteriologische Studie. (Les angines banales chez les rougeoleux adultes. Etude clinique et bactériologique) Von Prof. Simonin in Val-de-Grâce. (Arch. internat de laryngol. etc., Bd. XVI, März/April 1903.)

Masern Erwachsener compliciren sich dann und wann mit gewöhnlichen Anginen. Im Anfangsstadium jener sind sie selten, zeigen sich vielmehr vorzugsweise nach dem Temperaturabfall, welcher dem Ablauf des Exanthems folgt. Vielfältig in ihrem Aussehen ergreifen sie vornehmlich die Mandeln und das sie umgebende Zellgewebe. Sie äussern sich durch Schwellung, Catarrh der Crypten mit schleimiger oder breiiger Absonderung, durch Pseudomembranen oder auch gewöhnliche circumscripte Phlegmonen. Die diffuse rothe Angina ist selten. Zumeist gutartig und von kurzer Dauer, können sich diese Anginen gleichwohl mit entzündlichen Erscheinungen von Seite der Gelenkserosa oder der Sehnenscheiden des Endo- oder Myocardiums compliciren. Streptococcen und Saprophyten, Staphylococcus pyogenes sind die zumeist vorhandenen Microben, die ausnahmsweise Anwesenheit von Staphylococcus aureus, Pneumococcus und des Bacterium coli geben Beweis von allerdings seltener Virulenz. Die Möglichkeit und eventuelle Schwere dieser Manifestationen weisen darauf hin, mit grösserer Peinlichkeit auf all' das Gesagte zu achten, insbesondere aber die Mundhöhle fleissig zu desinficiren, um entzündlichen Rachenaffectionen, welche die Reconvalescenz zu verzögern geeignet sind, vorzubeugen. Beschorner.

Ueber Herpes laryngis (menstrualis) nebst Bemerkungen über den menstruellen Herpes. Aus der Heidelberger med. Klinik, Dir.: Geh.-Rath Prof. Erb. Von Prof. Dr. Bettmann. (Berliner klin. Wochenschrift, 8. September 1902.)

Einleitend ein kurzer geschichtlicher Ueberblick; dann sagt Verfasser, dass deshalb wohl nicht alle Fälle von Herpes laryngis zur Beobachtung gelangen, weil die Affection rasch abläuft und die Erscheinungen nicht so auffällig sind, dass die Kranken einen Specialarzt aufsuchen. Wegen der Seltenheit theilt B. einen von ihm beobachteten Fall mit (Krankengeschichte). Die Frage, ob es sich um Herpes zoster oder simplex handelt, wird vom klinischen Gesichtspunkt aus dahin entschieden, dass es ein Herpes simplex ist, bei welchem er drei verschiedene Formen unterscheidet. Der ersten Bläscheneruption im Larynx, vier Tage vor der Menstruation, folgten noch mehrere Herpesbildungen an anderen Körperstellen; sie traten sammt und sonders in einer bestimmten Zeit vor Eintritt der menstruellen Blutung auf, regelmässig

Digitized by Google

5—7 Tage vor der Periode; diese zeitliche Beziehung in ihrer regelmässigen Wiederholung musste ohne weiteres zur Annahme eines Menstrual-Exanthems führen; in gleichem Sinne deutet Verfasser also auch die Larynxaffection als Herpes laryngis menstrualis. Die Annahme, dass bei dem Zustandekommen desselben nervös-reflectorische Einflüsse im Spiele sind, trifft auch hier zu, indem es sich um eine nervöse Frau handelt, die z. Z. der Erkrankung unter Einwirkung schwerer, psychischer Erschütterungen stand. Unna's Behauptung, dass es sich um eine Berufskrankheit der Prostituirten handelt, widerspricht auch Verfasser lebhaft.

P. Reinhard (Köln).

Fremdkörper der Trachea, entdeckt vermittelst X-Strahlen und entfernt nach Tracheotomie. Sofortiger Verschluss der Trachealwunde. (Corps étranger de la trachée découvert par les rayons X et eulevé par la tracheotomie, avec suture immédiate de la trachée.) Von Dr. Taptas in Konstantinopel. (Arch. internat. de laryngol. etc., Bd. XVI, März/April 1903.)

Es handelte sich um ein $3^1/_2$jähriges Kind, das ein kleines Broncegewicht aspirirt hatte. Da niemand davon wusste, erachtete man die Anfälle von Dyspnoe als zu einer event. diphtherischen Laryngitis gehörig, injicirte Antidiphtherieserum und intubirte durch mehrere Tage hindurch. Erst die radioscopische Untersuchung liess erkennen, um was es sich handelte, und durch die nunmehr gesetzte Tracheotomiewunde hindurch liess sich der Fremdkörper aus einem Bronchus extrahiren. Die Wunde wurde sofort vernäht und nach wenigen Tagen war sie per primam geheilt und Patient völlig genesen.

Beschorner.

Zur Behandlung der Lungen- und Kehlkopftuberculose mit Hetol (Landerer). Aus Prof. H. Krause's Poliklinik. Von Prof. H. Krause. (Berliner klin. Wochenschr., 20. October 1902.)

Verfasser hat seit über $2^1/_2$ Jahren zahlreiche Patienten wegen Lungen- und Kehlkopftuberculose, auch in vorschrittenem Stadium, mit intravenösen Injectionen von zimmtsaurem Natron behandelt und beobachtet, dass nicht nur oberflächliche Schleimhautläsionen ohne Weiteres heilten, sondern auch die medicamentöse oder chirurgische Kehlkopfbehandlung schneller zur Besserung führte; freilich war ein monate- bis jahrelanger Gebrauch des Mittels erforderlich; dabei wurde das Fieber herabgesetzt resp. beseitigt, ebenso die Hustenanfälle, der Appetitmangel, das Sputum sowie die Nachtschweisse. Auch die physikalisch nachweisbaren Wirkungen des Hetols waren leicht festzustellen; dasselbe hat vor dem Tuberculin den Vorzug, dass es nicht andere Körperorgane miterkranken lässt. Verfasser empfiehlt sodann auch für die vorgeschrittenen Kranken die Anstaltsbehandlung, da von ihrer Seite nicht geringere Gefahren drohen, als von frisch Erkrankten; die Zimmtsäure lässt bei solchen Kranken noch schöne Resultate erzielen. Er warnt vor einer schablonenhaften Anwendung des Mittels und vor zu kurz dauerndem Gebrauch. Die heilende Wirkung besteht in äusserst lebhafter Leucocytenbildung, welche in die Tuberkel einwandern; deshalb ist auch die intravenöse Application die sicherste.

Digitized by Google

Von 21 Fällen sind 4 geheilt, 13 wesentlich gebessert, 4 gebessert. Unter Beobachtung waren über 2½ Jahre: 2, über 2 Jahre: 1, über 1½ Jahre: 5, über 9 Monate: 3, über 6 Monate: 1, über 4 Monate: 4, über 3 Monate: 5. Den Schluss bilden die Krankengeschichten dieser Patienten. P. Reinhard (Köln).

Zur Behandlung der Oberkieferhöhleneiterungen. Vortrag, gehalten in der Sitzung der laryngologischen Gesellschaft am 8. März 1901. Von Dr. Sturmann in Berlin. (Berliner klin. Wochenschr., 21. Juli 1902.)

Es giebt keine einheitliche Therapie der Nebenhöhleneiterungen. Verf. fasst unter diesem Namen drei verschiedene Processe zusammen: 1. Catarrh, 2. hyperplastische Vorgänge und Neubildungen, 3. destructive Processe. Bei 1 und 2 bleibt das Epithel der Schleimhaut intact. 3. Geschwüre und Caries können nicht nur zu Stande kommen durch Lues, Tuberculose und mechanische Insulte, sondern auch durch den erhöhten Druck des angesammelten Secretes; die Kieferhöhle erkrankt in dieser Weise aber selten, da das Ostium maxillare die Drucksteigerung meistens ausgleicht, wie Hajek ausführt, bevor es zu einer Läsion des Knochens kommt. Daraus folgt, dass die meisten Fälle keine Indication zu chirurgischer Behandlung abgeben. Es ist aber nicht immer möglich, eine genaue specielle Diagnose zu stellen; Grünwald hat versucht, dies mit Hilfe der Dauer der Erkrankung, der Beschaffenheit des Secretes, der Veränderung in der Nase und an den Zähnen und der Complication mit Erkrankung anderer Nebenhöhlen zu thun. Es ergiebt sich nach St., dass die Art des Secretes und die Beschaffenheit der Zähne gar nicht verwerthbar sind, während die Erkrankungsdauer, die Nasenveränderungen, die Höhe der Höhle, die Erkrankung weiterer Nebenhöhlen wohl die Prognose an sich verschlechtern, in Bezug auf die Erkenntnis der Veränderungen im Antrum aber einen sehr unsicheren Hinweis geben. Man kann bis jetzt den Zustand eines Antrums nur nach Aufmeisselung diagnosticiren. Nöthig ist bezüglich der Therapie, stets etwaige Zahn- und Nasenerkrankungen zu beseitigen und auch die anderen Nebenhöhlen genau zu untersuchen; ätiologisch kommen in Betracht die allgemeinen und örtlichen Infectionskrankheiten (Influenza, Angina, Pneumonie). Die Behandlung selbst ist entweder eine schonende oder eine operative; die erstere besteht in medicamentöser Behandlung der Höhlenauskleidung von der natürlichen oder einer künstlichen kleinen Oeffnung aus, die operative in breiter Aufmeisselung von der Fossa canina aus mit mehr oder minder ausgedehnter Auskratzung der Höhle. Für beide Methoden werden dann die Indicationen aufgestellt; bei der operativen warnt St. davor, die ganze Schleimhaut auszukratzen. In jedem Falle von Kieferhöhleneiterung soll zunächst das schonende Verfahren versucht werden. Wichtig ist, dass das Ostium maxillare nicht durch die geschwollene Schleimhaut verschlossen ist und den Abfluss der Spülflüssigkeit hindert. Hat man 4—6 Wochen ohne Erfolg schonend behandelt, so liegen sicher Verhältnisse vor, die eine Operation nöthig machen. Beim Ausspülen achte man darauf: 1. mit einem gewissen Druck zu spülen, 2. das Spülröhrchen möglichst weit zu wählen, 3. sehr grosse Mengen von Flüssigkeit durch die Höhle zu treiben. Am wirksamsten ist die Spülung von der Alveole aus, es genügt dazu eine

Digitized by Google

physiologische Kochsalzlösung, hinterher Einspritzen schwacher Adstringentien und Einblasen von Dermatol oder Tannoform. Die operative Behandlung beabsichtigt: 1. die Beschaffenheit des Höhleninnern genau kennen zu lernen, 2. den jeweiligen Veränderungen die entsprechende Behandlung angedeihen zu lassen; die angelegte Oeffnung muss in ihrer vollen Grösse erhalten bleiben, zunächst durch Tamponade, möglichst bald durch einen Obturator; die Behandlungsdauer ist stets mindestens eine monatelange. P. Reinhard (Köln.)

Zur Vereinfachung der Intubationstechnik. Von Dr. Guido Engelmann. (Wiener med. Presse 1902, No. 29.)

Der Intubator und Extubator sind in einem Instrumente vereinigt. Die Fixation des Tubus geschieht durch Klaffen der Branchen.

Baumgarten.

Richtigstellung zu dem Referate meines in Karlsbad gehaltenen Vortrages „Ueber Kiefercysten" (siehe diese Monatsschrift 1903, No. 2). Von Dr. Richard Hoffmann in Dresden.

Aus einem Referate meines Vortrages über obiges Thema seitens des Herrn Dr. Löwy (Karlsbad) in dieser Monatsschrift 1903, No. 2 (Hoffmann sprach über Kiefercysten — recte Kieferhöhlencysten) sowie in dem Internationalen Centralblatt für Ohrenheilkunde von Brieger 1902, No. 2, muss der Leser den Eindruck gewinnen, als ob ich Kiefercysten und Kieferhöhlencysten für dasselbe hielte. Ich habe in der meinem Vortrage folgenden Discussion gegen die Gleichstellung beider Einspruch erhoben und mich dabei u. A. auf die Autorität Zuckerkandl's berufen. Das irrthümliche Referat des Herrn Dr. Löwy veranlasst mich, dies an dieser Stelle noch einmal zu thun.

Berichtigung. S. 144 u. 145 der Monatsschrift f. O. 1903, No. 4 soll es statt Perexasi „Beregszászy" heissen.

Notizen.

Die **zwölfte Versammlung der Deutschen otologischen Gesellschaft** wird in diesem Jahre am 29. und 30. Mai in Wiesbaden unter dem Vorsitz von Herrn Prof. Körner (Rostock) stattfinden. Herr Prof. Denker (Erlangen) wird über Stapesankylose referiren. Anmeldungen von Vorträgen und Demonstrationen sowie von neuen Mitgliedern sind an den Schriftführer, Herrn Dr. Arth. Hartmann, Berlin, Roonstr. 8, zu richten.

Ernennung: Der Geh. Medicinalrath Prof. Dr. Schwartze in Halle wurde zum ordentlichen Universitätsprofessor ernannt.

Alle für die **Monatsschrift** bestimmten **Beiträge und Referate** sowie alle **Druckschriften, Archive** und **Tausch-Exemplare** anderer Zeitschriften beliebe man an Herrn Hofrath Prof. Dr. **L. v. Schrötter** in Wien IX, Mariannengasse 3, zu senden. Die Autoren, welche Kritiken oder Referate über ihre Werke wünschen, werden ersucht, 2 Exemplare davon zu senden. **Beiträge** werden mit 40 Mark pro Druckbogen honorirt und die gewünschte Anzahl Separat-Abzüge beigegeben.

Verantwortlicher Redacteur: Prof. Dr. Ph. Scheeh in München.

Verlag von Oscar Coblentz. Expeditionsbureau: Berlin W. 30, Maassenstrasse 13.

Druck von Carl Marschner, Berlin SW., Ritterstrasse 41.

Digitized by Google

Monatsschrift für Ohrenheilkunde

sowie für

Kehlkopf-, Nasen-, Rachen-Krankheiten.

Organ der Oesterreichischen otologischen Gesellschaft u. der Münchener laryngo-otologischen Gesellschaft.

(Neue Folge.)

Mitbegründet von weil. Prof. Dr. Jos. Gruber, Prof. Dr. M. Rüdinger, Prof. Dr. R. Voltolini und weil. Prof. Dr. Fr. E. Weber-Liel

und unter Mitwirkung der Herren

Docent Dr. E. **Baumgarten** (Budapest), Hofrath Dr. **Beschorner** (Dresden), Docent Dr. **A. Bing** (Wien), Privatdocent Dr. **G. Brühl** (Berlin), Docent Dr. **Gompers** (Wien), Dr. **Heinze** (Leipzig), Prof. Dr. **Heymann** (Berlin), Dr. **Hopmann** (Cöln), Prof. Dr. **Jurasz** (Heidelberg), Dr. **Keller** (Cöln), Prof. Dr. **Kirchner** (Würzburg), Dr. **Koch** (Luxemburg), Dr. **Law** (London), Docent Dr. **Lichtenberg** (Budapest), Dr. **Lublinski** (Berlin), Dr. **Michel** (Cöln), Prof. Dr. **Onodi** (Budapest), Prof. Dr. **Paulsen** (Kiel), Dr. **A. Schapringer** (New-York), Dr. **J. Sendziak** (Warschau), Dr. **E. Stepanow** (Moskau), Prof. Dr. **Strübing** (Greifswald), Dr. **Weil** (Stuttgart), Dr. **Ziem** (Danzig).

Herausgegeben von

Prof. Dr. L. v. SCHRÖTTER Wien. **Prof. Dr. PH. SCHECH** München. **Prof. Dr. E. ZUCKERKANDL** Wien.

Prof. Dr. V. URBANTSCHITSCH Wien.

Dieses Organ erscheint monatlich. Man abonnirt auf dasselbe bei allen Buchhandlungen und Postanstalten des In- und Auslandes.
Der Preis für die Monatsschrift beträgt 12 R.-M. jährlich; wenn die Monatsschrift zusammen mit der Allgemeinen medicinischen Central-Zeitung bestellt wird, nur 8 R.-M.

Jahrg. XXXVII. Berlin, Juni 1903. No. 6.

I. Originalien.

Beiträge zur intranasalen Vaporisation.

(Aus der Poliklinik und Privatpraxis von Dr. Thost, Hamburg.)

Von

Dr. **K. Boyé.**

Angeregt durch die verschiedenen Mittheilungen von Berthold (Königsberg), zuletzt auf der 73. Naturforscher-Versammlung 1901 zu Hamburg, beauftragte mich mein Chef, Herr Dr. Thost, Beobachtungen anzustellen über die Wirkung der intranasalen Vaporisation bei gewissen Erkrankungen der Nase. Im Laufe von 15 Monaten sind nun von uns eine ziemliche Anzahl von Vaporisationen ausgeführt und beobachtet worden. Es handelte sich dabei vorwiegend um Fälle von Ozäna und chronischer atrophischer Rhinitis mit und ohne Betheiligung der Nebenhöhlen, ferner um je einen Fall von hypertrophischer Rhinitis und Kieferhöhleneiterung. Die dazu gehörigen Krankengeschichten folgen am Schluss.

Digitized by Google

Die Vaporisationen sind ausgeführt mit dem von Pincus angegebenen und für intranasale Zwecke von ihm modificirten Dampfapparat. Eine kleine Aenderung haben wir insofern daran eintreten lassen, als wir das durchlöcherte Catheteransatzstück etwas dünner machen liessen. Der ursprüngliche Durchmesser von $6^1/_2$ mm erwies sich für manche Nasen als zu gross. Mit dem jetzigen Durchmesser von 4 mm sind wir stets gut ausgekommen. Der dünnere Catheter ist vor Allem viel freier in der Nase zu bewegen, so dass es damit leichter möglich ist, den heissen Dampf je nach Bedürfnis auf einen Nasenabschnitt besonders wirken zu lassen.

In dem Operationsverfahren selbst haben wir uns im Allgemeinen von den Erfahrungen leiten lassen, die Berthold in seinen Publicationen dargelegt hat. Kleine Aenderungen sind auch hierin eingetreten. Der Einfachheit halber will ich im Folgenden kurz beschreiben, wie ich in letzter Zeit immer verfuhr. Nach vorausgegangener Orientirung über das Allgemeinbefinden des Patienten und Untersuchung der oberen Luftwege und des Ohres wurde mit einer etwa 3proc. Wasserstoffsuperoxydlösung das Operationsfeld gründlich ausgespült, bis Borken und Schleim völlig entfernt waren. Die Schleimhäute wurden dann von der Spülflüssigkeit mit Watte trocken gesaugt. Nun wurde eine mässig feste Tamponade der Nase resp. Kieferhöhle ausgeführt mit den bekannten Ohrgazestreifen, die vorher mit einer 20proc. leicht spirituösen Cocainlösung so getränkt waren, dass sie auf Druck nichts mehr abgaben. Diese Tampons blieben etwa 10 Minuten liegen. Nach ihrer Entfernung wurden noch für 3—5 Minuten leicht mit Chloroform getränkte Wattebäusche eingelegt resp. die Schleimhäute damit touchirt, wenn der Chloroformreiz zu heftig war. Waren diese Bäusche auch entfernt, so wurden die Naseneingänge mit Vaseline gut eingefettet. Sowie das Thermometer des Dampfkessels etwa 115° zeigte, wurde das Ansatzstück nach Ausblasung des Condenswassers unter Leitung von Speculum und Licht ungefähr horizontal so in die Nase eingeführt, dass die Olive fest an den Naseneingang gepresst war. Der Patient sass fest auf dem Operationsstuhl, den Kopf gerade gerichtet und hinten an eine Kopfstütze fest angelegt. Dann wurde der Verschlusshahn für die vorgesehene Secundenzahl rasch geöffnet und wieder geschlossen. Die Vaporisation der anderen Seite wurde unverzüglich angeschlossen, nachdem das Katheteransatzstück in kaltem Wasser rasch gekühlt war. Nach Inspection der gebrühten Schleimhaut wurde der Patient unter Anempfehlung von Bettruhe bis zum folgenden Tag entlassen.

Zur Aenderung des Cocainisirungsverfahrens, wie es Berthold angiebt, wurde ich veranlasst durch die Wahrnehmung, dass die Wattetampons gelegentlich in den Nasenrachenraum glitten und verschluckt wurden, weil die Watte schlecht auf der Schleimhaut haftet. Ausserdem konnte ich durch Vergleich feststellen, dass der Verbrauch an Cocain bei Gebrauch von Wattetampons wesentlich grösser war als bei Gebrauch von Ohrgazestreifen. Hervorgehoben sei noch, dass ich keine unangenehme Nebenwirkung des Cocains mehr gesehen habe, seit ich mit Gazestreifen tamponire. Im Anfang hatten wir einige leichte Cocainintoxicationen zu verzeichnen, behielten aber doch die starke Lösung

Digitized by Google

von 20 pCt. im Allgemeinen bei, da die Anästhesie eine wesentlich vollkommenere ist. Nur bei Kindern und elenden Individuen verwenden wir eine 10proc. Lösung. Berthold empfiehlt noch eine Bedeckung des Gesichtes mit einem Leinwandlappen, ein Mal um die Haut vor Verbrühungen zu schützen, zum Andern, um dem Patienten den Anblick der aufregenden Vorbereitungen zu ersparen. Wir lassen das Gesicht unbedeckt, da fast alle Patienten, die zum zweiten Male gebrüht werden sollten, darum baten mit der Bemerkung, es versetze sie in grössere Erregung, wenn das Gesicht bedeckt sei. Auch scheint mir bei entsprechender Aufmerksamkeit eine Verbrühung des Gesichtes ausgeschlossen zu sein.

Zu der Vaporisation der Kieferhöhle von der Alveole aus habe ich noch zu bemerken, dass sie als grosse Unannehmlichkeit eine Verbrühung des Zahnfleisches mit sich bringt. Ich musste bei der ersten Vaporisation einer von der Alveole aus eröffneten Kieferhöhle diese peinliche Thatsache ebenso wie Berthold constatiren. Die folgenden Male konnte ich mich absolut davor schützen, indem ich über den Catheteransatz ein der Länge des Bohrcanals entsprechendes dünnes Drainrohr schob, das ich ausserdem noch mit Vaseline einfettete. Das Drainrohr lässt oben die Ausströmungsöffnungen des Catheters ganz frei und schützt Zahnfleisch und Canal sicher. Erforderlich ist allerdings ein nicht zu enger Bohrcanal.

Die in der oben angegebenen Weise erzielte Anästhesirung der Schleimhäute erfüllte ihre Aufgabe in durchaus befriedigender Weise. Bei kaum beobachteten und nur leichten Nebenwirkungen des Cocains wurde immer eine hohe Unempfindlichkeit gegenüber dem schmerzhaften Eingriff constatirt. Selbst Kinder und empfindsame ängstliche Personen liessen ohne besondere Schmerzäusserung das Verfahren über sich ergehen. Chloroformnarcose wurde bei einer Person zwei Mal eingeleitet, weil sie gegen Cocain eine durch frühere Erfahrungen begründete Abneigung hatte und thatsächlich auch auf Cocain leicht collabirte, als bei der ersten Vaporisation solches zur Verwendung kam.

Berthold warnt vor der Narcose, weil er befürchtet, man könne sich verführen lassen, die Vaporisation allzu intensiv auszuführen, während bei der localen Anästhesie durch die Schmerzäusserung des Patienten von selbst der Moment gegeben sei, wo man den Eingriff abbreche. Im Allgemeinen ist dies auch richtig; ich würde aber unserer Erfahrung entsprechend die leichte Chloroformnarcose in einzelnen Fällen nicht scheuen, wenn eine Assistenz zur Verfügung steht, die unter Controlle der Zeit Beginn und Schluss des Eingriffes commandirt. Bei localer Anästhesie habe ich mich daran gewöhnt, mir selbst laut die Tempi der Secundenzahl entsprechend zu geben. Wollte ich z. B. drei Secunden vaporisiren, so zählte ich 1, 2, 3, 4, öffnete den Hahn mit „eins“ und schloss mit „vier“.

Zur Vervollständigung der von Berthold schon beschriebenen Secundärerscheinungen der Vaporisation hätte ich hinzuzufügen, dass ich sofort nach dem Eingriff bei Inspection der Schleimhäute fast in allen Fällen einen feinen weisslichen „Beschlag“ bemerken konnte als Ausdruck einer oberflächlichen Eiweisscoagulation der Schleimhäute, etwa so wie man es bei Anwendung einer dünnen Argentum nitr.-Lösung

Digitized by Google

beobachtet. Nach genügender Erfahrung ward mir dieser „Beschlag“ später zum Kriterium dafür, ob die Vaporisation in genügender Intensität ausgeführt war. In einem Falle, No. 18, wo durch grossen Defect des Septums das zu vaporisirende Cavum sehr gross war, vermisste ich wiederholt an bestimmten Schleimhautbezirken den „Beschlag“ und konnte dann constatiren, dass die Borkenbildung in diesen Bezirken durch die Vaporisation wenig beeinflusst war.

Zur Nachbehandlung der vaporisirten Schleimhäute möchte ich noch erwähnen, dass ich vor allem so bald als möglich, meist am Tage nach dem Eingriff, die dicken fibrinösen Fetzen mit einer feinen Kornzange aus der Nase entfernte, um den Patienten die Nasenathmung frei zu machen. Alle Reactionserscheinungen wurden dadurch wesentlich erleichtert. War die Nase so genügend frei, so liess ich die nächsten 8 bis 10 Tage die Schleimhaut sich spontan von den noch zurückgebliebenen Fetzen reinigen, bis die Patienten selbst sich frei von allen Nachwirkungen des Eingriffes fühlten. Alsdann begann ich mit Pinselungen von Jodglycerin zweimal wöchentlich, verordnete tägliche Nasenspülungen meist mit Milch oder tägliche Sprays mit Menthol und Campher āā 1,0 und Paraffin liq. 50,0. Liess sich nach völligem Abklingen der Reactionserscheinungen ein günstiger Einfluss der Vaporisation constatiren, so entliess ich den Patienten nach Anordnung von weiteren Nasendouchen oder Sprays, behielt mir aber in entsprechenden Abständen Controlluntersuchungen vor. Stellte sich im Laufe der Zeit constant die oder jene Erscheinung des alten Leidens wieder ein, so schritt ich bald zu einer Wiederholung des Eingriffes.

Ich habe am Schlusse dieser Arbeit 24 Krankengeschichten beigefügt, die das gesammte Material darstellen, das mir zur Beobachtung der Wirkung der intranasalen Vaporisation zur Verfügung stand. Bei diesen 24 Fällen überwiegen mit insgesammt 22 Fällen die trockenen atrophischen Formen der Rhinitis. Bei letzteren 22 Fällen sind zusammen 41 Vaporisationen von 1—3 Secunden Dauer ausgeführt. In 9 Fällen wurde 1 Mal, in 8 Fällen 2 Mal, in 4 Fällen 3 Mal, in einem Falle 6 Mal vaporisirt, und zwar immer doppelseitig, mit Ausnahme eines Falles, wo nur eine Seite erkrankt war. Die Dauer der einzelnen Vaporisationen betrug fast immer 3 Secunden, die Dauer der Intervalle bei Wiederholungen meist 4—6 Wochen. Bei dem Fall, der 6 Mal vaporisirt wurde, betrug die Dauer des Eingriffes immer nur 1 Secunde, die Pausen zwischen den einzelnen Wiederholungen betrugen 8—10 Tage.

Sollte ich mein Urtheil über die Wirkung der intranasalen Vaporisation auf die zunächst in Frage kommenden 22 Fälle der atrophischen Rhinitis kurz zusammenfassen, so müsste ich sagen, dass in keinem Falle der Erfolg ausgeblieben ist. Nur in 2 Fällen war der Erfolg ein theilweiser, in allen übrigen evident, was die subjectiven Beschwerden anlangt. Borkenbildung, Fötor und die damit verbundenen Störungen des Allgemeinbefindens, besonders Kopfschmerz, konnten durch die Atmocausis eine solche Besserung erfahren, dass viele Fälle den Eindruck machen, als seien sie geheilt. Natürlich kann darüber heute noch kein abschliessendes Urtheil gefällt werden.

Von den zunächst in Frage kommenden 22 Fällen habe ich 15 unter der Bezeichnung „Ozäna“ aufgeführt, welche mir das klinische

Digitized by Google

Bild der genuinen Ozäna in mehr oder minder fortgeschrittenem Stadium boten und speciell, so weit nachweisbar, frei von Nebenhöhleneiterungen waren. Ich vermeide hier absichtlich auf die Streitfrage über Aetiologie und Wesen der Ozäna einzugehen, da dies den Rahmen dieser Arbeit überschreiten würde. Ich hatte mir lediglich zur Aufgabe gemacht, in Kürze über die Erfolge zu berichten, die wir mit der intranasalen Vaporisation erzielt haben, um die allgemeine Aufmerksamkeit auf das Verfahren zu lenken. Gerade aber bei dem Symptomencomplex, den wir bis heute unter dem Namen Ozäna zusammenfassen, hat sich nach unserer Erfahrung keine andere Therapie so wirkungsvoll erwiesen als die intranasale Vaporisation. Durch den verhältnismässig unbedeutenden Eingriff, bei dem ich keine lästige, andauernde Nebenwirkung beobachten konnte, wurde in allen Fällen von Ozäna, sowie von einfacher trockener Rhinitis mit und ohne Betheiligung der Nebenhöhlen ein Erfolg erzielt, nachdem vorher jede andere Therapie vergeblich versucht worden war.

Der Erfolg bei Ozäna kennzeichnete sich in erster Linie für die Patienten selbst dadurch, dass sie schon wenige Tage nach dem Eingriffe ein Gefühl des Wohlbefindens und der Erlösung angaben, das ihnen unbekannt war, so lange sie sich ihres Leidens zurückerinnern konnten. Diese Hebung des Allgemeinbefindens, die körperliche und seelische Euphorie, verdankten die Patienten nach ihrer Meinung in erster Linie der Beseitigung ihrer Kopfbeschwerden. Kopfschmerz, lästiges Druckgefühl im ganzen Kopfe, Symptome, die die Patienten vielfach als die unangenehmsten bezeichneten, verloren sich in allen Fällen sozusagen vollkommen. Dazu kam die Beseitigung des schlechten Geschmackes im Munde, wodurch sich fast augenblicklich der Appetit der Patienten hob. Im Laufe der nächsten Wochen und Monate nach dem Eingriffe blühten die vorher anämischen Personen in überraschender Weise auf und konnten zum Theile nicht unbedeutende Gewichtszunahmen constatiren. Neben diesen subjectiven Wahrnehmungen der Patienten ergab sich für den Untersucher eine wesentliche Veränderung dadurch, dass durch die Vaporisation die Borkenbildung in der Nase und im Nasenrachenraume meist ganz beseitigt war, in allen Fällen aber so eingeschränkt wurde, dass sie keine Beschwerden machte. Der Fötor wurde bislang ausnahmslos durch die Atmocausis beseitigt, abgesehen von vereinzelten nur Tage oder Stunden dauernden, kaum merklichen Rückfällen. Die günstige Wirkung der Atmocausis auf Ozäna hat sich bisher bei 13 Fällen auf die Dauer von 8—15 Monaten erstreckt. Selbst wenn diese Erfolge keine dauernden sein sollten und wenn wir auch mit der Atmocausis die Grundursache der Ozäna nicht treffen können, so müssen wir doch endlich die intranasale Vaporisation als ein Mittel anerkennen, das bei der Behandlung der Ozäna vorläufig den ersten Platz beanspruchen darf. Wie bei der Ozäna war auch bei den einfachen trockenen Formen der chronischen Rhinitis atrophica die Atmocausis von bester Wirksamkeit. Ich habe im Folgenden sieben solcher Fälle aufgeführt. Davon boten die ersten drei in ihrem Befunde durchaus das Bild einer weit vorgeschrittenen Ozäna. Da aber in allen drei Fällen die Keilbeinhöhlen mit betheiligt waren, habe ich die Bezeichnung Rhinitis atrophica dafür gewählt. Die Rhinitis atrophica scheint mir in den meisten Fällen als Folgezustand der Nebenhöhlen-

Digitized by Google

erkrankungen aufzutreten. Vereinzelt glaube ich auch hochgradige Anämie und acute Infectionserkrankungen, z. B. Diphtherie, Variola etc., die mit Vernichtung der Schleimhautdrüsenelemente einhergehen, als ätiologische Factoren für die Rhinitis atrophica ansehen zu müssen. Wenn demnach in vielen Fällen bei atrophischer Rhinitis sich die Therapie in erster Linie nach den ätiologischen Momenten zu richten hat, so bietet die intranasale Vaporisation doch ein wichtiges Unterstützungsmittel, da sie wie kein anderes geeignet ist, die Folgezustände zu bekämpfen und zu beseitigen. In der That ist auch bei unseren sieben Fällen das Gesammtresultat als ein sehr gutes zu bezeichnen. Nur in einem Falle (No. 18) war die Wirkung der Vaporisation auf die Borkenbildung gering, wofür ich im Vorausgehenden meine Gründe bereits dargelegt habe. Ob die Atmocausis für Nebenhöhlenerkrankungen selbst in ausgedehntem Maasse verwerthbar ist, wage ich nicht zu entscheiden, da ich bisher abschliessende Beobachtungen darüber nicht machen konnte. Der hier am Schlusse aufgeführte Fall von Kieferhöhleneiterung wurde nicht ungünstig durch die Vaporisation beeinflusst. Bei der Vaporisation atrophischer Rhinitis mit Betheiligung von Nebenhöhlen schien es mir, als sei mit den Folgezuständen die Nebenhöhleneiterung günstig beeinflusst worden, ohne dass sich jedoch die Vaporisation speciell darauf gerichtet hätte.

Als objectiv wahrnehmbare Veränderung der vaporisirten Schleimhäute bei den atrophischen Formen konnte ich in allen Fällen constatiren, dass die Schleimhäute saftiger, glänzender und feuchter geworden waren. Mit dieser Thatsache erklärt sich theilweise der Fortfall der Borkenbildung. Abgesehen von einer als wahrscheinlich anzunehmenden Veränderung resp. Regeneration der Schleimhautelemente speciell der Drüsen und damit zusammenhängender Veränderung des Secretes dürfte für den Fortfall der Borken der Umstand nicht unwesentlich sein, dass es auf den feuchten Schleimhäuten nach der Vaporisation zur Antrocknung von Secret etc. nur schwer kommen kann. Gewebszunahme bei atrophischen Formen der Rhinitis in Folge der Vaporisation konnte mit Sicherheit nicht constatirt werden. Ich halte sie nach meiner Beobachtung in den wenig fortgeschrittenen Fällen für wahrscheinlich, aber für so gering, dass macroscopisch der Nachweis nur ausnahmsweise erbracht werden könnte.

Ausser den trockenen atrophischen Formen der Rhinitis chronica in 22 Fällen habe ich noch eine chronische hypertrophische Rhinitis und eine Kieferhöhleneiterung mit Atmocausis behandelt. In beiden Fällen hat die Vaporisation gute Dienste geleistet. Leider fehlen aber bisher abgeschlossene Beobachtungen an grösserem Material.

* * *

Als literarische Grundlage diente für diese Arbeit die unten näher bezeichnete ausführliche Monographie von Berthold (Königsberg). Vieles, was in meiner Arbeit als Lücke erscheinen muss, wird dort in eingehendem Maasse vorgefunden werden, wie ja meine Arbeit nur als Ergänzung der Berthold'schen Publicationen beabsichtigt war.

Die nun folgenden 24 Krankengeschichten sind zum Theile sehr ausführlich gehalten. Ich glaubte dies thun zu müssen, weil die Literatur

Digitized by Google

über intranasale Vaporisation noch nicht gross ist. Ueber den weiteren Verlauf der Fälle wird an anderer Stelle später referirt werden.

Literatur.

Berthold: Die intranasale Vaporisation etc. Berlin 1900, Hirschwald.
— Ueber intranasale Vaporisationen; Vortrag a. d. 73. Versamml. deutscher Naturforscher u. Aerzte zu Hamburg 1901. S. Verhandlungsber.
Pincus: Erste Sammelforschung und Weiteres über Atmocausis und Zestocausis. Sammlung klinischer Vorträge von Volkmann 1900.
— Ueber Atmocausis und Zestocausis in der Gynäcologie. Ebendaselbst.

* * *

1. Fall. Ozäna.

Marie L., 26 Jahre alt. Seit acht Jahren übelriechender Ausfluß aus beiden Nasen. In den letzten Jahren starke Borkenbildung, die sich auch auf den Nasenrachenraum erstreckt. Jetzt tägliche heftige Kopfschmerzen, Uebelkeit in Folge schlechten Geschmacks, Appetitlosigkeit, Gewichtsabnahme.

Blasse, anämische Frau. In beiden Nasen auf den unteren und mittleren Muscheln festhaftende stinkende Borken von beträchtlicher Länge. Schleimhaut darunter von trockenem Aussehen. Die mittleren Muscheln beiderseits besonders an den vorderen Enden atrophisch. Im Nasenrachenraum dünnhäutige Borke am Rachendach. Nebenhöhlen: nichts nachzuweisen.

Am 12. I. 1902 doppelseitige Vaporisation von drei Secunden Dauer. Reaction: nach einer Stunde starke wässerige Secretion beider Nasen und völliger Verschluß. Schlaflose Nacht mit heftigem Kopfschmerz. Am folgenden Morgen stossen sich einzelne weisse, gallertartige Fetzen ab. Die Secretion dauerte drei Tage lang.

Am Tage nach der Vaporisation entfernte ich der Patientin mit Pincette aus beiden Nasen grosse Fibrinbeläge, die sich leicht und ohne Blutung von der Schleimhaut ablösen, nachdem vorher ein 1proc. Cocainspray angewendet war. Die Nasenschleimhaut liegt fast überall frei, an einzelnen Stellen noch weisser Belag, auch am Rachendach. Patientin fühlt sich dadurch sehr erleichtert und leidet nicht weiter unter den Reactionserscheinungen.

Acht Tage später ist Patientin wohl auf, hat keine Kopfschmerzen mehr. Die Nase sondert etwas weisslichen Schleim ab. Die Nasenschleimhäute sind feucht glänzend, nirgends eine Spur von Borken. Dieser Zustand erhält sich Wochen lang, worauf Patientin unter Verordnung von Milch-Nasenspülung entlassen wird.

Anfang August stellt sie sich wieder vor. Sie ist völlig frei von Kopfschmerz. Seit einigen Tagen ist sie erkältet und hat seitdem einige kleine dünne Borken bemerkt. Fötor ist nicht aufgetreten. Das Allgemeinbefinden ist sehr gut, Gewichtszunahme ist constatirt worden.

Patientin sieht frisch und gesund aus, das Gesicht ist voller geworden. Die Nasenschleimhäute sind im Allgemeinen feucht und glänzend, nur das Vorderende der linken mittleren Muschel ist mit einer bohnengrossen Borke belegt. Die Schleimhaut darunter ist trocken. Der Nasenrachenraum ist ganz frei von Borken, die hintere Rachenwand etwas trocken. Auf Wunsch wird der Patientin am 23. VIII. die linke Nase gebrüht. Dauer der Vaporisation 2 Secunden. Reaction ähnlich wie beim ersten Eingriffe.

Beide Nasen sind seither frei von Borken geblieben, auch wenn die Nasenspülungen Tage lang unterlassen wurden. Zur Nachbehandlung wurde für kurze Zeit nach der Vaporisation Pinselung mit Jodglycerin vorgenommen.

2. Fall. Ozäna.

Grethe R., 19 Jahre alt. Seit sechs Jahren ausgedehnte Borkenbildung in beiden Nasen mit intensivem Fötor. In den letzten Jahren tägliche

Digitized by Google

heftige Kopfschmerzen und zunehmende anämische Schwäche. Seit einigen Monaten Abmagerung. Von verschiedener Seite bisher ohne dauernden Erfolg behandelt.

Blasses, elend aussehendes Mädchen. In beiden Nasen und im Nasenrachenraum dicke, grünliche Borken von penetrantem Geruch. Schleimhaut darunter trocken und glanzlos. Nasen weit, durch Atrophie insbesondere der unteren und mittleren Muscheln. Erkrankungen der Nebenhöhlen nicht nachweisbar.

In der Zeit vom 9. XII. 1901 bis 10. II. 1902 sechsmalige doppelseitige Vaporisation, die in Rücksicht auf die zarte Constitution in der Dauer von je einer Secunde ausgeführt wurde.

Reaction: Stets zwei bis drei Tage lang mässig starke wässerige Secretion beider Nasen bei fast völligem Verschluss durch Fibrinbeläge. Die Beläge stossen sich von selbst immer in den ersten Tagen ab.

Im Laufe der Behandlung wurde die Borkenbildung immer geringer, nachdem der Fötor schon nach der zweiten Vaporisation fortgeblieben war. Nach der letzten Vaporisation trat keine Borkenbildung mehr auf und Patientin verlässt die Behandlung.

Auf briefliche Anfrage theilt Patientin jetzt mit, dass sie seither ohne ärztliche Behandlung geblieben sei. Die Borkenbildung und der üble Geruch seien verschwunden. Nur bei sehr starker Erkältung bemerke sie vorübergehend einen schlechten Geruch, aber entfernt nicht in dem Maasse wie früher, auch wenn Nasendouchen unterbleiben. Patientin ist glücklich darüber, dass ihr Allgemeinbefinden ein ausgezeichnetes geworden ist, da die Kopfschmerzen völlig fortgeblieben sind und eine stetige Gewichtszunahme neben dem Schwinden aller anämischen Beschwerden zu verzeichnen ist.

3. Fall. Ozäna.

Frl. B., 19 Jahre alt. Seit frühester Kindheit grünlicher Ausfluss aus beiden Nasen mit Borkenbildung einhergehend. Seit 5—6 Jahren übler Geruch und tägliche heftige Kopfschmerzen. In letzter Zeit auffallende Verschlechterung des Allgemeinbefindens durch Abmagerung, Appetitlosigkeit und Mattigkeitsgefühl.

Auffallend chlorotisches Mädchen von grünlicher Gesichtsfarbe und müdem Augenausdruck. Nase beiderseits vollständig mit grünen, stinkenden Borken ausgekleidet. Nach Entfernung derselben weite Nasenhöhlen mit hochgradiger Atrophie der Muscheln Schleimhäute vollkommen glanzlos und trocken. Keilbeinhöhlenöffnungen sichtbar. Keilbeinhöhlen frei. Von Seiten der übrigen Nebenhöhlen nichts nachweisbar. Am 17. I. 1902 doppelseitige Vaporisation von 2 Secunden Dauer. Reaction: starke wässerige Secretion 3 Tage lang. Völliger Verschluss beider Nasen durch Fibrinbeläge. Schlaflose Nacht und heftige Kopfschmerzen. Am Tage nach dem Eingriffe stossen sich einzelne gallertartige Fetzen ab. Da die Nase trotzdem völlig unpassirbar für die Athmung ist und Patientin sich dadurch sehr belästigt fühlt, werden die Beläge aus beiden Nasen mit Pincette entfernt, was leicht und ohne Blutung von statten geht. Dadurch wesentliche Erleichterung und stetige Besserung des Allgemeinbefindens in den nächsten Tagen. Nach etwa 10 Tagen fühlt sich Patientin ganz wohl, ist ohne Kopfschmerz, die Nase sondert etwas weisslichen Schleim ab, ist ohne Fötor und Borkenbildung Nachbehandlung noch einige Zeit mit Jodglycerin. Da der Zustand der Nase constant günstig bleibt und die Schleimhäute frischglänzend aussehen, wird Patientin vorläufig mit Campher-Menthol-Paraffin-Spray und Milchdouchen entlassen.

Am 2. IV. 1902 stellt sich Patientin wieder vor. Sie hat in den letzten Tagen nach einer stärkeren Erkältung etwas Geruch bemerkt. Borkenbildung ist nicht aufgetreten, doch ist etwas zähe, gelbliche Schleimabsonderung vorhanden. Deshalb doppelseitige Wiederholung der Vaporisation, die trotz

Digitized by Google

sorgfältiger Anästhesirung schmerzhafter ist als das erste Mal. Dauer der Vaporisation 2 Secunden. Reaction wie beim ersten Male, ebenso die daran anschliessenden therapeutischen Maassnahmen. Nach 14 Tagen Schleimhäute feuchtglänzend, keine Borke, kein Fötor. Allgemeinbefinden seit dem ersten Eingriffe wesentlich besser.

Am 3. VI. 1902 dritte Wiederholung der Vaporisation. Dauer 2 Secunden. Ohne dass die Patientin subjective Beschwerden gehabt hatte, veranlasste ich sie zu einer erneuten Vaporisation, da die Schleimhäute der Nase wieder etwas zu Trockenheit neigten. Reaction etwas intensiver wie die beiden Male vorher. Speciell die wässerige Secretion hielt etwa 5—6 Tage an. Status nach 14 Tagen: Feuchtglänzende gesunde Schleimhaut ohne Borke, mit dünnem Schleim bedeckt. Kein Fötor, kein Kopfschmerz. Nachbehandlung wie oben. Nach $^1/_2$ Jahr stellt sich Patientin wieder vor. Sie sieht frisch und blühend aus, hat mehrere Kilogramm zugenommen Der Appetit ist gut, Kopfschmerz ist seit dem ersten Eingriffe überhaupt nicht mehr aufgetreten. Bei täglichen Nasendouchen ist weder Fötor noch Borkenbildung bisher aufgetreten. Nase: weit, mit gesunder, frischer Schleimhaut, keine Borke, nur in der rechten Nase in dem mittleren Nasengang ein Klümpchen zähen graugelben Schleimes.

4. Fall. Ozäna.

Willy R., 12 Jahre alt. Seit frühester Kindheit „nasenleidend". Seit 5 Jahren in unserer Behandlung wegen typischer Ozäna.

Blasser, aber kräftiger Junge. Rechte Nase sehr eng, trotz Atrophie der Muscheln, durch starke Deviatio septi und lange Crista septi gegenüber dem mittleren Nasengang. Vereinzelte kleine Borken. Linke Nase sehr weit, völlig ausgekleidet mit dicken, grünlichen, festhaftenden Borken. Intensiver Fötor derselben Muscheln sehr atrophirt. Schleimhaut trocken, lederartig. Von Seiten der Nebenhöhlen nichts nachweisbar.

Am 11. II. 1902 doppelseitige Vaporisation von 2 Secunden Dauer. Wiederholung am 28. IV. 1902 von 3 Secunden Dauer. Beide Male intensive Reaction durch viertägige reichliche wässerige Secretion und Bildung dicker Fibrinbeläge. Letztere werden am Tage nach dem Eingriffe mit Pincette und feiner Kornzange entfernt. Etwa 20 Tage nach der letzten Vaporisation war ein zufriedenstellender Erfolg zu verzeichnen. Die Schleimhäute beider Nasen waren feuchtglänzend, ohne jegliche Borkenbildung und Fötor. In der rechten Nase war eine kleine Verwachsung von etwa 4 mm Länge zwischen Crista und gegenüberliegender Wand aufgetreten. Dieselbe wurde leicht getrennt. Nachbehandlung mit Nasendouchen von etwa $^1/_4$ proc. Wasserstoffsuperoxydlösung. Alle 14 Tage Pinselungen mit Jodglycerin. Heute nach 8 Monaten kein Fötor, auch wenn Tage lang nicht gespült wird. Eigentliche Borken sind nicht vorhanden, wohl aber in der linken Nase etwas zäher gelblicher Schleim, der sich beim Schneuzen leicht entfernt, da die Schleimhäute überall gesunde. feuchte Beschaffenheit aufweisen.

5. Fall. Ozäna.

Frau H., 57 Jahre alt. Typischer Fall von Ozäna, die seit frühester Kindheit bestehen soll. Beide Nasen sehr weit, mit grossen, grünen, fötiden Borken ausgefüllt. Totale Atrophie der Muscheln und des Siebbeinlabyrinthes. Schleimhäute bis in den Nasenrachenraum trocken. Nebenhöhlenerkrankung nicht nachweisbar.

Am 10 I. 02 doppelseitige Vaporisation von 1 Secunde Dauer.

Am 17. I. 02 Wiederholung von 2 Secunden Dauer.

Reaction wie gewöhnlich. Nach etwa 10 Tagen macht sich eine wesentliche Besserung bemerkbar, die grossen Borken und damit der Fötor nicht mehr vorhanden. Mässige Secretion von weisslichem Schleim.

Am 12. III. 02 stellt sich Pat. wieder vor, da sich einzelne Borken eingestellt haben. Fötor ist nicht vorhanden. Behandlung mit Jodglycerin in

Digitized by Google

den nächsten Wochen. Die Borken werden aber zahlreicher und grösser, auch etwas Fötor tritt auf. Daher am 3. IV. 02 Vaporisation doppelseitig von 3 Secunden Dauer. Gewöhnliche Reaction mit etwas Kopfschmerz.

Pat. verlässt am 18. IV. die Behandlung, da sie ihren Wohnsitz wechselt. Im November 1902 macht sie mir die Mittheilung, dass sie wie früher täglich beim Ausspülen der Nase grosse Borken entleert, doch erkennt sie insofern eine Besserung ihres Zustandes, als die Borken ohne Geruch sind und sich leicht lösen.

6. und 7. Fall. Ozäna.

H. G. und B. G., Geschwister, 12 und 11 Jahre alt. Typische Fälle von Ozäna, seit dem ersten Lebensjahre bestehend. Kinder von auffallender Aehnlichkeit. Bei beiden weite Nasenverhältnisse in Folge hochgradiger Atrophie aller Muscheln. Grosse fötide Borken, bei beiden eine ganz aussergewöhnliche Ueberempfindlichkeit der Nasenschleimhäute an gewissen Punkten bei Sondenberührung.

Am 4. VI. 02 doppelseitige Vaporisation von 3 Secunden Dauer. Intensive Reaction unter den bekannten Erscheinungen. Nach etwa 14 Tagen ist eine wesentliche Besserung festzustellen, indem Borken und Fötor verschwunden sind. Die Ueberempfindlichkeit der Nasenschleimhaut ist nur noch wenig vorhanden. Die Nasen sondern bei beiden Kindern dünnen leicht gelblichen Schleim ab.

Wiederholung der Vaporisation in gleicher Weise am 9. VIII. 02 bei beiden Kindern. Reaction wie immer. Nachbehandlung mit täglichen Spülungen und Pinselungen mit Jodglycerin alle 14 Tage Der günstige Zustand erhält sich bei beiden im Allgemeinen, wenn auch in letzter Zeit gelegentlich kleinere Borken beim Ausschnupfen entleert werden. Fötor ist niemals mehr bemerkt worden.

8. Fall. Ozäna.

Frl. O., 30 Jahre. Seit 5 Jahren Borkenbildung in beiden Nasen mit starkem Fötor. Auch im Nasenrachenraume zähe, festsitzende Borken. Heftige Kopfschmerzen besonders in der Stirngegend. Appetitlosigkeit und auffallende Müdigkeit.

Anämisches, sichtlich schlaffes Mädchen. In beiden Nasen und im Nasenrachenraume grosse, grüne, übelriechende Borken. Schleimhäute darunter trocken, mässige Atrophie der unteren und mittleren Muscheln. Nebenhöhlenerkrankungen nicht nachzuweisen.

Am 4. IV. 02 doppelseitige Vaporisation von 3 Secunden Dauer. Wiederholung von gleicher Dauer am 29. IV. 02.

Reaction beide Male mit viertägiger starker wässeriger Secretion und der typischen Belagbildung.

Nach etwa 14 Tagen ist eine wesentliche Erleichterung in dem Allgemeinbefinden zu constatiren. Borkenbildung und Fötor sind in der Nase verschwunden. Aus dem Nasenrachenraume entleert sich täglich eine bohnengrosse, flache Borke von fadem Geruch. Kopfschmerzen sind selten geworden.

Nachbehandlung mit täglichen Salzwasserdouchen und Pinselungen der Nasenschleimhäute mit Jodglycerin etwa alle 8 Tage.

Als Patientin im Juli die Behandlung verläßt, ist die Nasenschleimhaut in frischem, glänzendem Zustand. Der Nasenrachenraum ist trocken wie früher und weist am Rachendach immer eine flache Borke auf. Im November stellt sich Pat. wieder vor. In dem objectiven Befunde hat sich nichts geändert, ebenso ist das Allgemeinbefinden bisher gut geblieben, speciell die frühere Mattigkeit ist trotz anstrengender Thätigkeit als Krankenpflegerin nicht wieder aufgetreten.

9. Fall. Ozäna.

Dora W., 38 Jahre alt. Leidet seit vielen Jahren an Borkenbildung in beiden Nasen und üblem Geruch. In letzter Zeit Verschlechterung des

Digitized by Google

Allgemeinzustandes durch Appetitlosigkeit in Folge schlechten Geschmackes und damit verbundene Abmagerung. Kopfschmerzen bestehen seit Jahren täglich in erträglicher Intensität.

Elend aussehende anämische Frau. In beiden Nasen grosse, grünliche, stinkende Borken. Schleimhaut darunter trocken, untere und mittlere Muschel beiderseits atrophisch. Nebenhöhlenerkrankung nicht nachweisbar. Am 12. II. 1902 doppelseitige Vaporisation von 2 Secunden Dauer. Typische Reaction. Nach etwa 10 Tagen beginnt Patientin sich freier zu fühlen. Die Kopfschmerzen sind völlig geschwunden, treten auch in der Folgezeit nicht mehr auf. Keine Borkenbildung, kein Fötor. Allmählich hebt sich der Allgemeinzustand mit dem mehr und mehr sich einstellenden Appetit. Tägliche Ausspülungen der Nase und Jodglycerin als Nachbehandlung. Am 28. V. 1902 Wiederholung der Vaporisation mit 3 Secunden Dauer auf Wunsch der Patientin, ohne dass in dem erreichten günstigen Zustand der Nase eine Aenderung eingetreten wäre.

Auch in der Folge bleibt die Nase in gutem Zustande, die Schleimhäute sind frisch und feucht. Bei Erkältungen gelegentlich etwas dicker, gelber Schleim, keine Borken, kein Fötor, kein Kopfschmerz. An Gewicht hat Patientin gegen Ende des Jahres etwa 6 Pfund zugenommen. Nachbehandlung: tägliche Spülungen mit Milch. Im Februar 1903 stellt Patientin sich wieder vor und äussert sich im Allgemeinen befriedigend über ihren Zustand, bemerkt aber vereinzelte geruchlose, kleine Borken. Bei der Untersuchung ergiebt sich auch, dass die Schleimhäute wieder etwas trocken sind, Borken allerdings nicht zu constatiren.

10. Fall. Ozäna.

Antonie Sch., 36 Jahre alt Seit vielen Jahren in unserer Beobachtung wegen typischer Ozäna mit Borkenbildung, Fötor und Atrophie der unteren und mittleren Muscheln. Kopfschmerz selten, häufig Appetitlosigkeit und Uebelkeit in Folge schlechten Geschmacks. Hat Variola und Cholera vor Jahren überstanden. 1896 vorübergehend Empfindlichkeit beider Kieferhöhlengegenden, ohne dass ein Empyem zu constatiren gewesen wäre.

Anämische Frau, hochgradige Caries dentium Rhinitis, Pharyngitis, Laryngitis sicca. Fötor, Borkenbildung, Muschelatrophie beider Nasen. Nebenhöhlenerkrankung auch jetzt nicht nachweisbar. Am 11. VI. 1902 Atmocausis doppelseitig von 3 Secunden Dauer. Reaction und Nachbehandlung wie gewöhnlich. Nach etwa 10 Tagen beginnt der Zustand der Nase eine fortschreitende Besserung zu zeigen. Anfang Juli ist die Frau frei von Borken und Fötor.

Am 24. VII 1902 wird ihr wegen heftiger Zahnschmerzen der linke I. Molaris des Oberkiefers extrahirt und dabei die Kieferhöhle eröffnet. Es entleeren sich in geringer Menge einzelne krümelige putride Flocken, die aber nach einigen Tagen bereits verschwunden sind. Patientin entzieht sich weiterer Beobachtung, da sie Hamburg verläßt.

11. Fall. Ozäna.

Herrmann P., 33 Jahre alt. Seit einigen Jahren Borkenbildung in der linken Nase mit Fötor. Athmung durch die rechte Nase sehr erschwert.

Kräftiger, gesund aussehender Mann. Rechte Nase durch Verbiegung des Septum sehr eng. Linke Nase weit, voll grüner, fötider Borken. Schleimhaut darunter trocken, von röthlich-gelber Farbe, die unteren und mittleren Muscheln mässig atrophisch. Von Seiten der Nebenhöhlen nichts Krankhaftes zu constatiren.

Am 11. IV. 1902 linksseitige Vaporisation von 3 Secunden Dauer. Reaction und Nachbehandlung wie gewöhnlich.

Wiederholung am 13. V. 1902 von 3 Secunden Dauer, da noch immer geringe Borkenbildung vorhanden.

Digitized by Google

Nach 14 Tagen ist die Nase völlig frei von Borken. Patient wird nach Anordnung von täglichen Nasendouchen entlassen. Im November 1902 stellt er sich wieder vor; die Nase ist bisher von Borken völlig frei geblieben, auch nachdem Patient in letzter Zeit das Ausspülen der Nase ganz unterlassen hat. Schleimhäute der linken Nase sind feuchtglänzend, frei von Borkenbildung.

12. Fall.

Frl. E. H., ca. 50 Jahre alt. Seit Kindheit Borkenbildung mit Fötor in beiden Nasen. Namentlich unangenehm empfindet Patientin eine Borke, die sich täglich am Rachendach festsetzt und gelegentlich beim Loslösen eine meist geringe Blutung hervorruft. Das Rachendach wurde 1901 deshalb galvanocaustisch behandelt. Die Blutung unterblieb seitdem; die Borke bildete sich nach wie vor.

Blasse, anämische Person von zarter Constitution. Nase beiderseits weit, mit dünnen, fötiden Borken, besonders in den hinteren Abschnitten. Untere und mittlere Muscheln mässig atrophisch, Schleimhäute der Nase und des Rachens trocken. Am Rachendach eine bohnengroße, schüsselförmige Borke, Nebenhöhlenerkrankung nicht nachweisbar.

Am 12. III. 1902 doppelseitige Vaporisation von 2 Secunden Dauer Im unmittelbaren Anschlusse daran heftiges Nasenbluten, das nach Tamponade und eingetretenem leichten Collaps bald stand. Tamponade wird entfernt, nachdem keine weitere Blutung mehr kam.

Patientin muss am folgenden Tage abreisen und entzieht sich weiterer Beobachtung. Bald nach der Vaporisation theilt sie mit, dass sich ihr Nasenleiden gebessert habe, die Borke am Rachendach sei nur selten vorhanden, geblutet habe sie nicht wieder. Im März 1903 theilt sie neuerdings mit, dass sie mit dem Erfolge der Vaporisation im Allgemeinen sehr zufrieden sei. Nur die Borke am Rachendach stellte sich allmählich wieder so ein wie früher. Sie ist zu einer Wiederholung des Eingriffes entschlossen.

13. Fall. Ozäna.

Frl. Anna Sch., 19 Jahre alt. Seit 5 Jahren übelriechender Ausfluss aus beiden Nasen und Borkenbildung. Seither mit vorübergehendem Erfolge mit Soolbädern, Nasendouchen, Pinselungen mit Jodglycerin und Einblasungen von Acidum citricum behandelt.

Anämisches Mädchen mit müdem Gesichtsausdruck. Nase beiderseits mit kleineren, leicht ablösbaren Borken bedeckt. Schleimhaut darunter leicht trocken, die unteren und mittleren Muscheln wenig atrophisch. Nebenhöhlenerkrankung nicht nachzuweisen. Am 14. IV. 1902 doppelseitige Vaporisation von 2 Secunden Dauer. Reaction wie gewöhnlich. Nachbehandlung nach etwa 6 Wochen mit Nasendouchen und Jodglycerin. Allmähliche, stetig zunehmende Besserung.

Im Februar 1903 stellt sich Patientin wieder vor. Sie sieht frisch und blühend aus, ist von jeder Beschwerde seitens der Nase absolut frei, auch wenn Nasendouchen nicht gebraucht werden. Schleimhäute der Nase von ganz normaler Beschaffenheit.

14. Fall. Ozäna.

Dora K., 18 Jahre alt. Seit Kindheit Borkenbildung in beiden Nasen. Auffallender Fötor seit einem Jahre. Kein Kopfschmerz.

Gesundes, blühendes Mädchen. In beiden Nasen ausgedehnte Borkenbildung mit Fötor. Schleimhäute darunter trocken und atrophisch, untere Muscheln stark atrophisch, mittlere Muscheln mässig. Von Seiten der Nebenhöhlen nichts nachzuweisen.

Anfang November 1902 doppelseitige Vaporisation von 3 Secunden Dauer. Nach etwa 6 Wochen auf Wunsch Wiederholung. Beide Male Reaction und Nachbehandlung wie gewöhnlich.

6 Wochen nach der zweiten Voparisation stellt sich Pat. wieder vor.

Digitized by Google

Beide Nasen sind frei von Borken und Fötor, Schleimhäute überall feucht glänzend. Unter Anordnung von Nasendouchen vorläufig entlassen.

15. Fall. Ozäna.

Johann O., 21 Jahre alt. Seit 4 Jahren bemerkt Pat. Borkenbildung und üblen Geruch aus beiden Nasen. Kein Kopfschmerz.

Typische Ozäna mit Borkenbildung, Fötor und beträchtlicher Atrophie der unteren und mittleren Muscheln bei einem sonst gesunden, sehr kräftigen Manne. Nebenhöhlenerkrankung nicht nachweisbar. Am 17. II. 03 doppelseitige Vaporisation von 4 Secunden Dauer. Reaction ziemlich kräftig mit Kopfschmerz. Am folgenden Tage sind bereits die Beläge spontan abgestossen.

Am 13. III. 03 giebt Pat. an, dass in den ersten Tagen nach dem Eingriffe sich noch Borken entleerten. Diese seien allmählich immer mehr verschwunden. Jetzt ist die Nase völlig frei, die Schleimhäute frisch und glänzend. Am 26. III. 03 Wiederholung der Vaporisation von 3 Secunden Dauer. Weitere Beobachtung bisher nicht möglich.

16. Fall. Rhinitis atrophica mit Betheiligung der rechten Keilbeinhöhle.

Frl. Frieda Dr., 26 Jahre alt. Als 7jähriges Kind schwere Diphtherie. 1891 und 1897—1903 in unserer Behandlung wegen Borkenbildung in Nase und Nasenrachenraum mit Fötor. Die Borkenbildung war beiderseits vorhanden, rechts aber immer stärker ausgeprägt. Die rechte Keilbeinhöhle zeitweise entzündet, ohne dass eine wirkliche Eiterung zu constatiren gewesen wäre. Tägliche, zeitweise sehr heftige Kopfschmerzen. Anämie, die bald stärker, bald schwächer, auch mit stärkerer und schwächerer Borkenbildung in der Nase einherzugehen schien. Seitherige Behandlung mit Lapis, Jodglycerin, Camphersprav etc. An der Keilbeinhöhle kleinere operative Eingriffe.

Nase beiderseits sehr weit, mit Borken ausgefüllt. Schleimhäute darunter sehr trocken, die unteren und mittleren Muscheln beiderseits ziemlich atrophisch.

Am 18. II. 03 doppelseitige Vaporisation von 3 Secunden Dauer. Nach Angabe der Patientin keine Schmerzempfindung dabei. Reaction wie gewöhnlich.

Nach etwa 10 Tagen kann ein entschieden günstiger Einfluss des Brühens constatirt werden, der auch heute, nach 7 Wochen, unvermindert besteht Borkenbildung und Fötor sind völlig verschwunden, die Kopfschmerzen sind nur selten und ganz unbedeutend aufgetreten. Die Schleimhäute sind feucht und von frischem Aussehen.

17. Fall. Rhinitis atrophica mit Betheiligung der Keilbeinhöhlen.

Frl. Thora V., 44 Jahre alt. Patientin giebt an, dass schon in frühester Kindheit Borkenbildung mit Fötor in beiden Nasen bestanden habe. Seit dem 17. Lebensjahre litt sie ausserdem an heftigsten Kopfschmerzen. Sie trat in ärztliche Behandlung und konnte im Laufe der Jahre eine Abnahme der Borkenbildung bemerken, während die Kopfschmerzen an Heftigkeit zunahmen und allmählich einen neuralgischen Character annahmen. Doppelseitige Keilbeinhöhleneiterung trat allmählich mehr und mehr in den Vordergrund. Im Jahre 1896 trat sie in die Behandlung von Dr. Thost. Die Keilbeinhöhlen wurden im Laufe der folgenden Jahre wiederholt in der verschiedensten Weise in Angriff genommen, da Patientin mit Bestimmtheit den Ausgangspunkt ihrer Neuralgien dahin verlegt. Es fand sich wiederholt spärliche Eiteransammlung in den Keilbeinhöhlen, in der nächsten Umgebung derselben konnten mit der Sonde äusserst empfindliche „Schmerzpunkte" festgestellt werden. Borkenbildung mit Fötor bestand in mässigem Grade auf der ganzen Nasenschleimhaut, die unteren und mittleren Muscheln waren völlig atrophisch, so dass die ganze Keilbeinhöhlengegend frei lag. Da im

Digitized by Google

Laufe der Jahre die verschiedensten Behandlungsmethoden ohne dauernden Erfolg geblieben waren, wurde 1902 mit Vaporisationen der Versuch gemacht.

Am 21. V., 14. VI. und 20. X. 1902 wurden beide Nasen vaporisirt mit 3 Secunden Dauer, zuletzt auf Wunsch der Patientin in Narcose. Schon nach den ersten Malen trat eine Besserung hinsichtlich der neuralgischen Schmerzen ein, auffallend freier fühlte sich aber die Patientin seit dem letzten Eingriffe. Die Borkenbildung war minimal geworden ohne Fötor, die früheren „Schmerzpunkte" so gut wie unempfindlich. Am 23. III. 1903 stellte sich Patientin nach Monate langer Pause wieder vor, hatte nur selten und in weit geringerem Maasse unter ihren Neuralgien zu leiden gehabt und verlangte „vorbeugungshalber" eine erneute Vaporisation, die wiederum in Narcose ausgeführt wurde. Die Reactionen auf die Vaporisationen waren meist sehr intensiv: Pat. hütete meist 2 Tage lang wegen heftiger Kopfschmerzen das Bett.

18. Fall. Rhinitis atrophica mit Betheiligung beider Keilbeinhöhlen.

Frl. Anna R., 45 Jahre alt. Patientin kann seit ca. 26 Jahren ihr Leiden verfolgen. Es zeigten sich zuerst Kopfschmerzen, Schwere im Kopf und Hitze in den Augen, zeitweilig auch heftiges Nasenbluten. Später stellte sich übelriechender Ausfluss und Borkenbildung beiderseits ein. Alle Beschwerden steigerten sich von Jahr zu Jahr. In den Jahren 1887 und 1889 unterzog sich Patientin Operationen in der Nase (welcher Art ist unbekannt); der Erfolg war nur ein vorübergehender. In der Folgezeit stellten sich zu den sehr heftigen Kopfschmerzen Heiserkeit und Husten ein, ferner trat Müdigkeit in den Augen, Trockenheit im Nasenrachenraum und Schlund, mehrfach Ohrenentzündung auf. In letzter Zeit litt Patientin ausserdem besonders unter dysphagischen Beschwerden.

Patientin ist seit einem Jahre in unserer Behandlung. Sie ist anämisch, macht einen auffallend abgespannten und kranken Eindruck bei sonst hoher Willenskraft.

Die Nase ist beiderseits mit grossen stinkenden Borken ausgefüllt. Schleimhäute und Muscheln darunter hochgradig atrophisch, im Septum ein grosser ovaler Defect mit glatten Rändern, der nach allen Seiten hin nur geringe Reste des Septums übrig lässt. Die Keilbeinhöhlenöffnungen liegen frei, sind klein, für mittlere Sonde kaum passirbar. Schleimhäute des Rachens und Kehlkopfes ziemlich trocken.

Patientin wurde anfangs mit Jodglycerin, Oelsprays, Tamponade etc. behandelt ohne gewünschten Erfolg. Die Keilbeinhöhlen boten trotz aufmerksamer Beachtung keinen Anlass zu einem Eingriffe. Patientin klagte aber über vermehrten brennenden Schmerz nach dem Schlund zu.

Am 13. IX. 1902 wurde doppelseitige Vaporisation von 3 Secunden Dauer ausgeführt. Es trat eine geringe Besserung aller Beschwerden danach ein, weshalb am 25. X. 1902 der Eingriff in gleicher Weise wiederholt wurde. Danach verschwanden die brennenden Schmerzen nach dem Schlund zu vollständig, die Borkenbildung wurde geringer, die Kopfschmerzen erträglicher. Die Schleimhäute waren wesentlich frischer und glänzender als früher, weshalb sich die Borken viel leichter von der Unterlage loslösen liessen. Da die Borkenbildung namentlich in den oberen Abschnitten, in der Keilbeinhöhlengegend noch immer in ziemlichem Maasse fortbestand, wurde am 24. I. 1903 eine dritte Vaporisation der beiden Nasen vorgenommen. Auch dieser Eingriff brachte wieder eine grössere Erleichterung, ohne dass jedoch die Borkenbildung wesentlich beeinflusst worden wäre. (Dass dies nicht erreicht wurde, führe ich im vorliegenden Falle mit aller Bestimmtheit darauf zurück, dass, wie ich schon eingangs erwähnte, durch den grossen Defect des Septums die Wirkung des heissen Dampfes eine viel schwächere wird, da sie sich auf die beiden an sich schon sehr weiten Nasenhöhlen zu gleicher Zeit vertheilt.)

Digitized by Google

In letzter Zeit verlegte Patientin, ähnlich wie im vorigen Falle, den Sitz ihrer Kopfschmerzen nach der Keilbeinhöhlengegend. Beide Höhlen wurden deshalb in letzter Zeit mehrere Male durch Schlitzung etwas breiter eröffnet. Es entleerte sich dabei einige Male zäher, dicker, gelber Schleim in Gestalt eines grossen Tropfens. Die Beschwerden wurden danach vorübergehend geringer, d. h. Patientin hatte gelegentlich einen Tag, wo sie von Kopfschmerz und Druckgefühl ziemlich frei war.

19. Fall. Rhinitis atrophica.

Frl. S., 16 Jahre alt. Seit 4 Jahren bemerkte Patientin dicken, gelben Ausfluss aus beiden Nasen, der bald in Borkenbildung mit üblem Geruch überging. Zeitweise Kopfschmerzen.

Etwas anämisches Mädchen. In beiden Nasen, besonders in den hinteren Abschnitten und am Rachendach, mässige Borkenbildung. Schleimhäute darunter trocken und atrophisch, keine Atrophie der Muscheln Frühere Nebenhöhlenerkrankung wahrscheinlich.

März 1902 doppelseitige Vaporisation von 2 Secunden Dauer. Reaction wie gewöhnlich, Nachbehandlung mit täglichen Nasendouchen, die auch früher schon regelmässig gebraucht wurden. Heute nach einem Jahre giebt Patientin an, dass sie seit dem Eingriffe frei von jeglichen Beschwerden sei. Nur bei starken Erkältungen entleere sich ein wenig dicker, gelblicher Schleim aus der Nase.

20. Fall. Rhinitis atrophica.

Frl. F., 26 Jahre alt. Seit mehreren Jahren in England wegen Borkenbildung in beiden Nasen in Behandlung gewesen. In letzter Zeit übler Geruch, tägliche sehr heftige Kopfschmerzen, Müdigkeit. Ausgeprägte Anämie bei einem sonst gesund aussehenden Mädchen. Schleimhäute der Nase mit dünnen graugrünen Borken belegt. Schleimhäute selbst sehr trocken und atrophisch. Muscheln klein, aber ohne ausgesprochene Atrophie des Gerüstes. Erkrankung der Nebenhöhlen nicht nachzuweisen, möglicher Weise aber früher vorhanden gewesen.

Am 25. X. 1902 doppelseitige Vaporisation von 3 Secunden Dauer. Reaction wie gewöhnlich. Nachbehandlung mit Jodglycerin und Nasendouchen.

Als Patientin nach 3 Monaten sich wieder vorstellt, ist sie frei von Borken und Fötor, hat ihre Kopfschmerzen völlig verloren. Manchmal bemerkt sie etwas dickes Secret aus der Nase. Dieser Zustand hat sich bis jetzt gehalten.

21. Fall. Rhinitis atrophica.

Willi W., 14 Jahre alt. Leidet schon mehrere Jahre häufig an „dickem, gelben Schnupfen". Seit einem Vierteljahre Borken mit üblem Geruch aus beiden Nasen. Blasser Junge. In den oberen Abschnitten beider Nasen beträchtliche Borkenbildung, die bis in den Nasenrachenraum reicht. Schleimhäute beider Nasen sehr trocken, Pharyngitis sicca. Aus beiden Siebbeinlabyrinthen geringe schleimig-eitrige Secretion zu constatiren.

Am 3. XI. 02 doppelseitige Vaporisation von 3 Secunden Dauer. Reaction bietet im Anfange nichts Besonderes. Am dritten Tage giebt der Junge an, schlecht zu hören. Trommelfelle beiderseits ganz normal. Bei Rhinoscopia posterior sieht man auf beiden Tubenhöckern isolirte weissliche Beläge. Diese stossen sich nach zwei Tagen ab, worauf das Gehör wieder völlig frei ist. Nachbehandlung mit Nasendouchen.

Am 3 IV. 03 stellt sich der Junge wieder vor. Er ist bisher ohne Borkenbildung und Fötor geblieben, schnupft manchmal etwas dicken weisslichen Schleim aus.

Die Schleimhäute beider Nasen sind feucht und glänzend, die unteren und mittleren Muscheln machen den Eindruck, als seien sie voluminöser als früher. Aus beiden Siebbeinlabyrinthen ist auch heute eine geringe weissliche Schleimabsonderung zu bemerken.

Digitized by Google

22. Fall. Rhinitis atrophica.

Ella W., 23 Jahre alt. Seit 11 Jahren kommen dicke, grüne Schleimfetzen und Borken, besonders aus der linken Nase. Fötor, Kopfschmerzen, übler Geschmack.

29. VII. 02. Linke Nase mit dicken, grünen, übelriechenden Borken ausgekleidet, rechts keine Borken. Schleimhäute der Nase beiderseits trocken. Untersuchung der Nebenhöhlen ergiebt kein sicheres Resultat, doch muss eine linksseitige Siebbeinerkrankung angenommen werden. Pharyngitis sicca. Behandlung mit Nasendouchen, Lapis, Jodglycerin etc. Im Laufe der Beobachtung werden auch in der rechten Nase wiederholt Borken bemerkt.

Am 3. IX. 02 doppelseitige Vaporisation von 2 Secunden Dauer mit geringer Schmerzhaftigkeit. Reaction wie gewöhnlich. Nach etwa 14 Tagen ist die Nase in auffallend günstigem Zustande. Sie ist beiderseits frei von Borken und Fötor, die Schleimhäute sind frisch und glänzend; keine Kopfschmerzen. Nachbehandlung mit Nasendouchen und Jodglycerin in längeren Pausen.

Der günstige Zustand hat sich bisher 7 Monate lang unverändert erhalten.

23. Fall. Rhinitis hypertrophica.

Frl. Agnes W., 18 Jahre alt. Seit Kindheit häufig an Schnupfen mit dickem Schleim leidend. Seit 4 Jahren auch zeitweise dicke borkige Schleimklumpen aus beiden Nasen, Nase immer verlegt, manchmal Kopfschmerzen.

Anämisches Mädchen. In den unteren Nasengängen sehr viel weisslicher Schleim. Untere und besonders mittlere Muschel beiderseits stark hypertrophisch, an den mittleren Muscheln vorn etwas angetrocknetes Secret. Nebenhöhlenerkrankung nicht nachzuweisen. Nachdem adstringirende und ätzende Behandlung ohne Erfolg bleiben, wird am 19. IV. 02 doppelseitige Vaporisation von 3 Secunden Dauer ausgeführt. Reaction ziemlich intensiv mit heftigen Kopfschmerzen. Nach 8 Tagen beginnt Pat sich viel freier zu fühlen, die Schleimabsonderung ist gering. Nachbehandlung mit Nasendouchen.

Pat stellt sich gegen Ende des Jahres vor und theilt mit, dass alle ihre Beschwerden so gut wie verschwunden seien. Die Inspection ergiebt, dass beide Nasen frei von Secret sind, die Passage ist durch Abschwellung der Muscheln wesentlich freier geworden.

24. Fall. Kieferhöhleneiterung links.

Frl K., 44 Jahre alt. Leidet seit vielen Jahren an eitrigem Ausfluss aus der rechten Nase. Heftige Kopfschmerzen, besonders Morgens. Borkenbildung im Nasenrachenraume, häufig Heiserkeit, in letzter Zeit leichte Schwerhörigkeit beiderseits.

Pat. kommt 1901 in unsere Behandlung hauptsächlich ihrer Heiserkeit wegen. Es findet sich bei der sonst kräftigen Person ein intensiver trockener Catarrh der ganzen oberen Luftwege bis tief in die Trachea hinab. Die Stimmbänder schliessen schlecht. Die rechte Nase ist im Gegensatze zur linken besonders trocken, am Rachendache eine grosse zähe Borke, von der sich eine Eiterstrasse nach der rechten Keilbeinhöhle zu verfolgen lässt. Tuben etwas verlegt. Behandlung zunächst conservativ. Da die Borke am Rachendache besonders unangenehm empfunden wird, werden die hinteren Abschnitte der rechten Nase am 3. IV. 02 und 19. IV. 02 jedes Mal 2 Secunden lang vaporisirt. Die Reaction erstreckte sich ausser auf den hinteren Nasenabschnitt auch auf den Nasenrachenraum, der einen dicken Belag aufweist. Von Seiten der Tuben trat keine Reaction auf. Der Erfolg des Eingriffes war insofern ganz günstig, als die Borke sich leicht abstiess und nicht mehr die frühere Grösse erreichte. Die Eiterung aus der rechten Keilbeinhöhle dauerte fort. Am 6. VIII. 02 wurde deshalb die rechte mittlere Muschel grösstentheils resecirt, die Keilbeinhöhle breiter eröffnet. Durch Ausspülungen

Digitized by Google

mit Protargol- und Argentum-Lösungen besserte sich die Keilbeinhöhlenerkrankung allmählich wesentlich, so dass die Borke am Rachendache immer kleiner wurde. Dagegen trat eine schon früher flüchtig aufgetretene Affection der rechten Kieferhöhle mehr und mehr in den Vordergrund. Am 15. IX. 02 wurde die Kieferhöhle von der Alveole aus mit einer 7 mm weiten Trephine eröffnet, nachdem schon einige Tage vorher das Ostium in der Nase breiter eröffnet worden war. Zunächst wurde das vorhandene Kieferhöhlenempyem conservativ mit Protargol- und Argentum-Spülungen behandelt. Die ursprünglich reichliche eitrige Absonderung liess bald nach, es entleerte sich schliesslich täglich einmal ein dicker, schmutziggelber Schleimklumpen. Da er, so lange er nicht aus der Höhle entleert war, Druckbeschwerden und Gefühl von Völle im Oberkiefer hervorrief, wurde am 13. XII. 02 und am 18. II. 03 je 2 Secunden lang vaporisirt. Die unmittelbare Reaction war geringfügig, bestand in Schwere im Kopf, auch roch das Secret aus der Höhle einige Tage lang fötid.

Der Erfolg der Vaporisation bestand darin, dass die Secretion aus der Höhle weniger wurde und der Schleim einen dünnflüssigen Character annahm. Vom 7. III. 03 ab entleerte sich mehrere Tage lang gar nichts mehr, doch trat dann wieder täglich ein kleines Schleimklümpchen, das aus der Höhle stammte, auf. Deshalb wurde am 28. III. die Vaporisation nochmals wiederholt. Die Reaction war wie bei den vorausgegangenen Malen. Weitere Beobachtungen stehen noch aus.

Nachzutragen wäre noch, dass die Heiserkeit seit einem halben Jahre nur noch sehr selten auftrat, die Borke am Rachendache bildet sich gleichfalls nicht mehr.

Weitere Mittheilungen zur Nasenchirurgie.

Fortsetzung zu dem Artikel in Bd. 36, S. 420 dieser Monatsschrift 1902.

Von

Dr. **Ludwig Löwe,**

Ohren-, Nasen- und Halsarzt in Berlin.

A. Zur Ausräumung der Nase vom Munde her.

Zuvörderst mögen einige technische Details, neue Instrumente etc. erwähnt werden. Der geradlinige, stumpfe Zweizink, der in der Figur 1 (s. S. 88, Jahrgang 1902 dieser Monatsschrift) zur Heraufziehung des decorticirten Vestibulum nasi verwendet ist, hat einem Haken Platz gemacht, dessen Zinken eine besondere Krümmung zur Aufnahme der Nasenspitze aufweisen (Figur 13). Soll die knorpelige Nase nur einseitig abgehoben werden, so kommt ein entsprechend geformter Einzink zur Anwendung. Mit Hilfe dieser sehr starken Haken lässt sich die im Verlaufe der Decortication vorzunehmende Durchtrennung der Nasenschleimhaut am Rande der Apertura pyriformis vereinfachen. Hakt man nämlich vom Nasenloche aus in die Oberlippe ein und zieht dann mit einem kräftigen Rucke an, so reisst die Nasenschleimhaut von der Circumferenz der Apertura pyriformis und vom Vorderrande des Scheidewandknorpels glatt ab. Das ist einfacher, blutsparender und schneller, als wenn die Trennung mit dem Messer vorgenommen wird. Ganz am oberen Rande, da wo die knorpelige Nasenscheidewand und die beiden

Digitized by Google

Ossa nasalia zusammenstossen, bleibt allerdings die Continuität erhalten, aber das schadet nichts, man kann die Gesichtsweichtheile trotzdem genügend gut nach oben umklappen.

Um den Führungsfaden für die Kettensäge durch das vordere Loch in der Aussenwand der Highmorshöhle, dann durch das Bohrloch der lateralen Nasenwand und durch die Apertura pyriformis zu leiten (s. S. 89 dieser Monatsschrift, Jahrgang 1902), empfiehlt es sich, der Nadel die in Figur 14 abgebildete Krümmung zu geben.

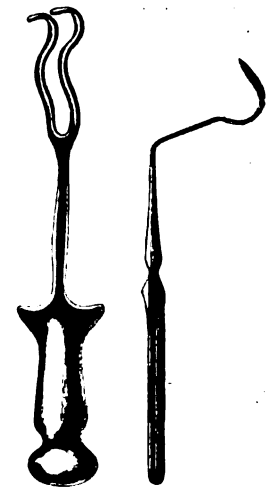

Figur 13. Figur 14.

Die Durchtrennung mit der Kettensäge wird jetzt so vorgenommen, dass beide Nasenhälften zu gleicher Zeit durchsägt werden, indem die Kettensäge von dem hinteren Bohrloche in der Highmorshöhlenaussenwand der einen zu dem der anderen Seite quer durch die Nase hindurch geführt wird, worauf nach vorn herausgesägt wird. Ausserdem muss aber immer noch der Meissel zu Hilfe genommen werden, der Sägeschnitt allein genügt für die Abklappung nicht, er reicht nicht tief genug nach hinten.

Es ist schon in früheren Publicationen (siehe diese Monatsschrift 1902, S. 425) erwähnt worden, dass man die Patienten einige Zeit nach der Abklappung von Neuem decorticiren und wiederum abklappen kann, ohne dass sie diesen so gross erscheinenden Eingriff sonderlich schmerzhaft empfinden. Es handelt sich um Folgendes: Gesetzt, man habe heute den harten Gaumen resecirt, dann kann man schon vom folgenden Tage an und für mehrere Wochen hindurch täglich die Gesichtsmaske wieder abheben und die harte Gaumenplatte wieder herabziehen, ohne dem Kranken sonderliche Beschwerden zu verursachen. Auf dieser einige Wochen dauernden Unempfindlichkeit beruht die schon öfters erwähnte Möglichkeit, Theile der (aufgeklappten) Nase vom Munde aus auszuräumen, ohne dabei den Pat. zu chloroformiren.

Es war nun die Aufgabe festzustellen:

a. In welchem Umfange der Verlust der Sensibilität Platz greift und

b. Wieviel Zeit benötigt wird, das Empfindungsvermögen wieder herzustellen. Denn dass es sich wieder einfindet, das haben die gleich zu referirenden Nachuntersuchungen an vor längerer Zeit operirten, jetzt geheilten Fällen ergeben. Der hiesige Nervenarzt Herr Dr. Toby Cohn und der Zahnarzt Herr Dr. Becker hierselbst haben die Güte gehabt, jeder unabhängig vom Anderen die Sensibilitätsprüfung vorzunehmen. Ein Zahnarzt musste zugezogen werden, weil Dinge in Frage kommen (s. unten), die nur ein Zahnarzt zu erledigen vermag.

Die Untersuchung der Sensibilität erstreckte sich auf alle drei Gefühlsqualitäten (Tast-, Schmerz- und Temperaturempfindung). Die Tastempfindung wurde auf der äusseren Haut der Nase durch leisestes Aufsetzen einer ganz feinen Sonde resp. mittelst feinsten Wattepinsels geprüft. Jeder Druck musste vermieden werden; denn tiefe Eindrücke

Digitized by Google

empfand und localisirte der Patient auch von den unempfindlichsten Theilen aus. Offenbar weil sie sich auf die benachbarten, sensibel gebliebenen Theile fortpflanzten. Die Schmerzempfindung wurde mittelst Nadelspitze resp. mittelst ganz feiner zahnärztlicher Excavatoren geprüft. Zur Orientirung über die Temperaturempfindung dienten auf der äusseren Haut Reagensgläser mit heissem resp. kaltem Wasser. Die Wärmesensibilität der inneren Theile wurde mittelst heissgemachter feiner Sondenknöpfe festgestellt. Die Untersuchung wurde an einem 67jährigen Arbeiter, der wegen beiderseitiger Polypen mit Empyemen operirt war, einige Tage nach der Aufklappung vorgenommen (s. Krankengeschichte Fall 17).

Beide Untersuchungsreihen — die des Dr. Becker und die des Dr. Cohn — haben fast übereinstimmende Resultate ergeben. Und zwar hat sich herausgestellt, dass Anästhesie resp. Analgesie vorhanden ist:

1. Im unteren Fragment des Oberkiefers ist sowohl das Zahnfleisch als die orale und nasale Schleimhautbekleidung der harten Gaumenplatte gefühllos.

2. Die Oberlippe ist an ihrer Haut- und Schleimhautbekleidung vollkommen anästhetisch resp. analgetisch.

3. Dasselbe gilt vom knorpeligen Vestibulum nasi, sowohl was die äusssere (Haut) als was die innere (Schleimhautbekleidung) anbetrifft. Nur die Nasenspitze hat auf einer etwa groschengrossen Strecke ihr volles Empfindungsvermögen bewahrt. In dem von der Oberlippe und dem knorpeligen Vestibulum nasi gebildeten dreieckigen Bezirk, der nach oben an die Nasenbeine, nach unten an die Mundspalte grenzt und aussen von den Nasolabialfalten umzogen ist, besteht somit innen wie aussen mit alleiniger Ausnahme der Nasenspitze gänzliche Gefühllosigkeit.

4. Auch eine einen Querfinger breite Zone nach aussen von den Nasolabialfalten hat die Empfindung, wenn auch nicht in so hohem Maasse, eingebüsst.

5. Ebenso eine halbringförmige, fingerbreite Zone um den unteren Orbitalrand herum.

6. Auch die gesammte Innenauskleidung beider Kieferhöhlen ist unempfindlich, doch muss bemerkt werden, dass in dem Falle, der der Prüfung zu Grunde lag, beide Kieferhöhlenauskleidungen im oberen Fragment hydropisch geschwellt waren, was möglicher Weise das Resultat beeinflusst hat.

Schliesslich ist noch anzuführen, dass die rechte Seite im Allgemeinen nicht so tief insensibel zu sein schien wie die linke. Die anästhetische Zone der äusseren Haut ist auf Figur 15 abgebildet. Die Stellen, an denen die Unempfindlichkeit am stärksten ausgesprochen war, weisen dicke schräge Strichelung auf, die anderen weniger unempfindlichen sind durch dünne wagerecht gestellte Striche bezeichnet.

In dem soeben angegebenen Umfange stimmen die Resultate beider Untersucher überein. Dagegen differiren sie in den jetzt zu erwähnenden Punkten. Dr. Cohn glaubt, auch eine Unempfindlichkeit der seitlichen Wangengegend constatirt zu haben, nimmt somit an, dass der ganze zweite Trigeminusast von der Anästhesie befallen gewesen sei. Dr. Becker hat sich hiervon nicht überzeugen können.

Digitized by Google

Auch über das Verhalten des Nasenrückens ist Uebereinstimmung nicht erzielt worden. Beide Untersucher sind darin einig, dass die Nasenspitze ihre volle Empfindlichkeit bewahrt hat; dagegen glaubt Dr. Becker, dass auch der knorpelige Nasenrücken sein Empfindungsvermögen eingebüsst hat; Dr. Cohn giebt dagegen an, dass er dasselbe behalten hat.

Figur 15.
Die anästhetischen Zonen der Gesichtshaut nach der Abklappung.

Von Dr. Becker wurde bei diesen Versuchen die Vermuthung ausgesprochen, dass auch das Dentin und die Pulpa der Zähne, die sonst bekanntlich eine sehr entwickelte Sensibilität besitzen, einige Zeit nach der Herabklappung anästhetisch resp. analgetisch sein müssten. Um dies zu prüfen, wurde mit Zustimmung des Patienten der laterale obere Schneidezahn rechts, der an einer nicht allzutiefen Caries erkrankt war, vorsichtig mit Excavator und Bohrer präparirt, indem die Dentinmassen schichtweise fortgenommen wurden. Dabei zeigte sich, dass die vermuthete absolute Empfindungslosigkeit in Wirklichkeit bestand, so dass man alles Dentin bis zum Pulpencavum fortnehmen konnte, ohne dass der Patient irgend welche Schmerzäusserung von sich gab. Das Einzige, worüber er klagte, waren die Beschwerden, die durch das beim Bohren unvermeidliche Empordrücken der (resecirten) harten Gaumenplatte entstanden und die sich als kurzdauernder Schmerz in der Gegend des zweiten Molarenstumpfes links oben, also weit ab von der Stelle, an der das Dentin resp. die Pulpa bearbeitet wurden, geltend machten. Nach Freilegung des Pulpencavum wurde eine Sondirung des Wurzelkanals mittelst der Donaldson'schen Nadel versucht, jedoch ohne Erfolg, da in Folge der Alterscalcification der Kanal sehr verengt war, was ein tiefes Vordringen der Nadel unmöglich machte. Man musste also die Sensibilität der Pulpa an einem anderen günstigeren Objecte gesondert prüfen. Hierzu wurde der zweite Molarenstumpf links oben, der einen gering ausgebildeten Pulpenpolypen aufwies, benutzt. Die spitze Sonde wurde tief eingestochen, es blutete verhältnismässig stark, trotzdem hatte der Patient nicht die geringste Empfindung. Man kann mithin aus beiden Befunden mit Sicherheit schliessen, dass die bei der Resection des harten Gaumens unvermeidliche Durchschneidung des Plexus dentalis superior eine vollständige Empfindungslosigkeit des Dentins und der Pulpa der Oberkieferzähne zur Folge hat.

Eine drei Wochen nach der ersten angestellte zweite Prüfung ergab

Digitized by Google

bei beiden Untersuchern übereinstimmend, dass die Empfindung im Begriffe war, wiederzukehren. Das insensible Feld war deutlich centralwärts gegen die Nasenspitze zu eingeengt. Während früher der untere Augenhöhlenrand in toto insensibel war, beginnt jetzt der Patient allerdings noch unsicher in der Nähe des äusseren Augenwinkels zu localisiren. Ebenso nach aussen von den beiden Nasolabialfalten, wobei wieder die rechte Seite besser als die linke zu empfinden scheint. Die Gegend der Oberlippe ist dagegen noch voll unempfindlich.

* * *

Es hatte sich bei den früheren Operationen, soweit sie zweizeitig gemacht wurden, öfters der Uebelstand bemerkbar gemacht, dass die harte Gaumenplatte in der Zwischenzeit zwischen beiden Eingriffen wieder angewachsen war und von Neuem blutete, wenn man die Verklebung der Knochenschnittränder löste. Dem wurde in dem letztoperirten Falle (No. 17) dadurch vorgebeugt, dass ein täglich erneuerter Tampon zwischen die Wundränder geschoben wurde. Ausserdem wurde durch tägliche gründliche Spülungen für Fortschaffung der Blutgerinnsel, der Schleimmassen, des Gewebsdedritus gesorgt. Endlich wurde die harte Gaumenplatte täglich in der Zeit zwischen der Abklappung und Ausräumung mobilisirt. So gelang es, das Bild der aufgeklappten Nase, als zur Ausräumung geschritten werden sollte, genau so herzurichten, wie es auf den Abbildungen (diese Monatsschrift 1902, Seite 89 und 422) dargestellt ist.

* * *

Unmittelbar nach der Abklappung tritt natürlich eine Dislocation der oberen Zahnreihe ein, in Folge deren die Articulation derselben mit der unteren Zahnreihe aufhört. Die Verschiebung der oberen Zahnreihe ist um so grösser, je tiefer (d. h. je mehr nach hinten) der Trennungsschnitt durch die Oberkieferknochen geführt werden musste, ehe die harte Gaumenplatte abbrach. So kann es kommen, dass schliesslich die Oberkieferzahnreihe ganz auf den Mundboden herabfällt und hinter die Unterkieferzahnreihe zu liegen kommt. Aber das schadet nichts. In kürzester Zeit (in 6—8 Tagen) rückt sie spontan in Folge des Gegendruckes der Zunge und der unteren Zahnreihe an ihre normale Stelle. Mindestens war dies bei allen bisher von mir operirten Fällen [mit Ausnahme eines einzigen, siehe Fall 16[1])] so. Wahrscheinlich wird dies auch in den auf anderen Kliniken gemachten Abklappungen der Fall gewesen sein, wenigstens findet sich in der Litteratur nichts über dauernde Verschiebungen der oberen Zahnreihe resp. dadurch bedingte Articulationsstörungen der Zähne niedergelegt, was doch sicher der Fall gewesen wäre, wenn etwas Derartiges vorgekommen wäre.

* * *

Es ist schon gesagt worden, dass das Nasensecret nach der Operation meistens blutig-gelblich gefärbt und zum Theile von schleimig-fadenziehender, zum Theile von wässeriger Beschaffenheit ist, auch

[1]) In diesem Falle hat der Patient selbst durch seine gänzlich ablehnende Haltung allen ihm vorgeschlagenen Maassregeln gegenüber eine Correctur der Zahnstellung unmöglich gemacht

Digitized by Google

manchmal riecht. Neuerdings ist aber in einem Falle daneben noch eine andere Beschaffenheit des Secretes notirt worden. Nach Abschlagung der harten Gaumenplatte und bevor die Nase ausgeräumt war, bildeten sich auf den beiden unteren Muscheln weisse, trockene, schalenförmige Abgüsse der Concha inferior, die in toto abgespült werden konnten und ein deutlich netzförmiges Gefüge an ihrer äusseren, der Muschel zugekehrten Oberfläche zeigten. Sie regenerirten sich nach der Entfernung — allerdings unvollständig — wieder.

* * *

Es ist a priori klar, dass der Blutverlust bei der Operation um so geringer ausfällt, je höher der Kopf gelagert wird. So kann man z. B. am sitzenden, unchloroformirten Patienten nach der Abklappung die untere und mittlere Muschel und die Kieferhöhleninnenwand wegnehmen, ohne dass dabei mehr als ein paar Tröpfchen Blut verloren gehen.

Man braucht dann also keine Klemmen anzulegen, die Theile bluten eben nicht. Aus dem Umstande, dass der Patient aufrecht sitzt, dürfte übrigens diese geringe Neigung zum Ergusse von Blut nicht allein zu erklären sein, denn wenn man den Patienten horizontal lagert, so blutet er zwar stärker, aber doch lange nicht in dem Maasse, wie bei der Ausräumung derselben Theile bei unaufgeklappter Nase vom Nasenloche aus, wo ja bekanntlich die Blutung unter Umständen so stark sein kann, dass sie zum Abbrechen des Eingriffes zwingt. Vielleicht ist dies so zu erklären, dass ein grosser Teil der Blutversorgung der betreffenden Partien (der unteren und mittleren Muschel sowie der Kieferhöhleninnenwand) vom harten Gaumen aus erfolgt.

* * *

In einer der früheren Mittheilungen (s. diese Monatsschrift 1902, pag. 424) sind die Veränderungen geschildert worden, die die Auskleidung des Riechorganes nach der Ausräumung erfährt. Dagegen ist noch nicht berichtet worden, wie sie sich verhält, wenn blos die Abklappung ohne nachherige Ausräumung gemacht ist. Das zu beobachten, bot sich im Falle 17 Gelegenheit. Die Septumbekleidung reagirte auf die Eröffnung gar nicht, auf den unteren Muscheln bildete sich die schon erwähnte weissliche netzförmige Auflagerung. Der Binnenraum der linken Kieferhöhle war am Tage nach der Abklappung mit geronnenem Blute erfüllt. Nach Entfernung desselben war die Mucosa ein wenig verdickt und bläulich verfärbt, sonst aber glatt, fast normal Im Verlaufe der nächsten Tage nahm sie an Dicke andauernd zu, am Dache und in den oberen Partien bekam sie einen hydropischen Character und wurde hellgelb. In den unteren Partien blieb die Färbung mehr blaurosa. Zugleich zeigten sich fibrinartige Gerinnselflocken an der Wand. Die merkwürdigste Veränderung erfuhren in diesem Falle aber die Polypen. Es handelte sich bei dem Fall 17 um einen ziemlich grossen, schätzungsweise 3 cm langen Keilbeinhöhlenpolypen links und um ein Siebbeinempyem mit ebenso grosser Polypenbildung rechts. Zuerst schon fünf Tage nach der Abklappung verschwand spontan der Keilbeinhöhlenpolyp. Einige Tage später verschwanden auch die rechtsseitigen Polypenmassen spontan, auch hörte der eitrige Schleimerguss von dieser Gegend her von selbst ohne ärztliches Zuthun fast ganz auf.

Digitized by Google

Eine ähnliche Beobachtung ist meinerseits bei dieser Operation schon einmal gemacht und auch berichtet worden (s. Fall 10 der gesammten Casuistik, diese Monatsschrift 1902, S. 105). Damals handelte es sich um eine 47jährige Frau mit doppelseitigen Kieferhöhlenempyemen und kleinen, traubenförmigen polypösen Massen zwischen mittlerer Muschel und Septum jederseits, die nur postrhinoscopisch zu sehen waren. Dieselben verschwanden ebenfalls spontan in Folge der Gaumenresection und ohne dass die Nase ausgeräumt wurde.

Dieses Verschwinden der Polypen ist aber nur ein scheinbares. In Wirklichkeit gehen dieselben, wie die Ausräumung im Fall 17 ergeben hat, nicht vollständig zurück, sie ziehen sich vielmehr nur bis zu einem gewissen Grade in sich zusammen und entgehen dann leicht der Untersuchung. Es muss natürlich weiteren Erfahrungen überlassen bleiben, festzustellen, ob diese Schrumpfung hin und wieder einmal ausbleibt und auf welchen Veränderungen sie beruht. Jedenfalls gehört die Erscheinung zu der Gruppe der von Grünwald und Schmidthuisen gemachten merkwürdigen Beobachtungen über spontane Entstehung und Rückbildung von Nasenpolypen (siehe Kafemann, Rhinopharyngologische Operationslehre, 2. Auflage, Seite 63). Grünwald tamponirte die Kieferhöhle, worauf sich auf der betreffenden Nasenseite bewegliche ödematöse Tumoren an der Schleimhaut der Lefzen des Hiatus semilunaris bildeten. Diese Polypen involvirten sich mit dem Aufhören der Tamponade von selbst wieder. In Schmidthuisen's Fall entstanden ebenfalls auf der Innenfläche einer halb abgetragenen Knochenblase spontan Polypen, die ebenso, wie sie gekommen waren, nach einiger Zeit von selbst verschwanden.

* * *

Seit der letzten Veröffentlichung sind zwei Fälle operirt worden. Die beiden Krankengeschichten sollen zuvörderst folgen. Daran wird sich ein Bericht über Nachrevision einiger vor längerer Zeit operirter Fälle schliessen. In dritter Linie mögen einige Bemerkungen über das Verhalten der Zähne und des Zahnfleisches nach der Operation Platz finden. Viertens sei es gestattet, eine Methode zu schildern, vermöge deren die Nase von aussen von der Gesichtsoberfläche her radical freigelegt resp. ausgeräumt werden kann. Den Beschluss mögen ein paar Bemerkungen, die Operation der Kiefer- und Stirnhöhle betreffend, machen.

* * *

Krankengeschichten von Fall 16 und 17.

Fall 16. Eugen H., Bahnarbeiter, 25 Jahre alt, verheirathet. Pat. giebt an, als Kind an Ohnmachtsanfällen (Epilepsie) gelitten zu haben. Sein Gesicht weist in Folge dessen mehrfach Narben auf. Vor 12 Jahren schon einmal anderwärts an Nasenpolypen operirt. Ausserdem Otitis media chronica purulenta rechts mit Schwerhörigkeit seit vielen Jahren, derentwegen dem Pat., da auch starke Kopfschmerzen bestehen, eine Eröffnung des Warzenfortsatzes angerathen wird, die er aber vorläufig ablehnt; er will erst seine Nase in Ordnung gebracht haben. Linkes Ohr zeigt die Residuen einer abgelaufenen Mittelohrblennorrhoe. Nasenuntersuchung von vorn: Beiderseits alles mit Polypen und Schleimeiter

Digitized by Google

erfüllt. Von hinten: Rechts ragen polypöse Massen aus der Choane weit in den Epipharynx hinein. Am 30. XII. Abschlagung des harten Gaumens. Man muss auffallend tief mit dem Meissel nach hinten gehen, ehe es möglich ist, nach unten zu klappen. Schlechte Narcose. Pat. hat in den ersten Tagen nach der Abklappung schwaches Fieber, deshalb erfolgt die Ausräumung erst 13 Tage später.

Es werden weggenommen:

1. Ein grosser Theil des Septums.
2. Beide untere Muscheln und beide Highmorshöhleninnenwände.
3. Grosse Theile beider Siebbeinlabyrinthe und der mittleren Muscheln.

Nach Wegnahme dieser Theile ergiebt sich, dass die Hauptmasse der Tumoren einer grossen Schädelbasisgeschwulst angehört, deren Ende, so weit der Zeigefinger nach vorwärts und rückwärts palpiren kann, nicht erreicht wird. Daneben sind auch gewöhnliche Nasenpolypen vorhanden. Der erste Eindruck der Geschwulst war der, dass sie wegen zu grosser Ausdehnung inoperabel sei. Zudem hatte der Pat. nicht die Erlaubnis ertheilt, über die Grenzen des Riechorganes hinaus zu gehen, was doch bei der Entfernung des Schädelbasistumors hätte nöthig werden können. Drittens lag der Pat., der sich schlecht narcotisiren liess, schon über $1^1/_2$ Stunden unter Chloroform. Aus diesen Gründen wurde die Operation für diesmal abgebrochen. Am anderen Tage Mittags 38, Abends 40,3. Dann erholte sich Pat. schnell wieder, wie das ja bei dieser Operation in der Regel der Fall ist. Die grosse stehengebliebene Masse des Tumors, sowie einzelne, noch restirende Nasenpolypen werden nun unter Cocain am unnarcotisirten Pat. zu entfernen begonnen, wobei sich die Ueberzeugung aufdrängt, dass man doch wohl gut thäte, mindestens einen Versuch zu machen, den Schädelbasistumor in einer dritten Narcose in Angriff zu nehmen. Eine diesbezügliche Andeutung wird aber vom Pat. mit Entschiedenheit zurückgewiesen.

Bei der definitiven Zuklappung des harten Gaumens stellt sich die zahntragende Gaumenplatte etwas zu weit nach vorn unten. Zwecks Correctur werden horizontale Bindentouren um Backe, Hinterhaupt und das vorstehende Oberkieferstück gelegt. Dem Pat. sind dieselben aber unbequem; er entfernt sie und verweigert Wiederanlegung. Pat. verlässt die Klinik nach einigen Tagen und lässt sich von da an anfangs häufiger, später nur noch selten, schliesslich gar nicht mehr sehen. Er wird deshalb einige Wochen später aufgefordert, sich zur Nachuntersuchung einzufinden. Während dieser Zeit hat Pat. eine andere Poliklinik in Anspruch genommen.

Status am 25. I. 1903. Der harte Gaumen steht noch immer zu weit nach vorn unten. Auch kann in Folge dessen der Pat. den Unterkiefer, sobald er ihn etwas vorschiebt (sog. orthognather Biss), nicht ganz schliessen (unvorgeschoben vermag er dies sehr wohl); er kann die Lippen nicht recht spitzen und nicht pfeifen. Im Munde ist die Uebergangsfalte zwischen Zahnfleisch und Oberlippe über den beiden rechten Schneidezähnen auf einer Strecke von etwa 2 cm nicht geschlossen, beim Schnäuzact zischt daher Schleim und Luft durch diese Lücke hindurch. Endlich federt der Oberkiefer noch, wie das bei der Kürze der Zeit, die seit der Operation verfloss, nicht anders zu erwarten

Digitized by Google

ist. In der Nase ist die Wundverheilung noch nicht abgelaufen, in Folge dessen ist noch Eiterung zu constatiren. Der hintere Rand der Cartilago quadrangularis, der ja durch Wegnahme des knöchernen Septums freisteht, verschiebt sich bei jeder Exspiration nach rechts. Beim Inspirium federt er wieder zurück; der Kranke kann dadurch rechts nicht so gut ausschnäuzen wie links.

Pat. wird gelegentlich eines Vortrages in der hiesigen Zahnärztlichen Gesellschaft neben anderen in gleicher Weise Operirten vorgestellt und dabei die Frage angeregt, ob ein Verband, wie ihn die Zahnärzte bei Oberkieferquerfracturen anlegen, in diesem Falle angezeigt sei oder nicht. Es wird hierauf von mehreren Seiten geantwortet, dass ohne Zweifel durch einen geeigneten zahnärztlichen Verband das dislocirte Fragment dauernd in die richtige Lage zurückgebracht werden könne. Einer der Anwesenden, Herr Zahnarzt Petsch, erbietet sich, dem Pat. gratis den Verband anzulegen. Pat. hat sich indess nicht bewogen gefunden, auf dieses Anerbieten einzugehen.

Fall 17. Arbeiter L., 66 Jahre alt. Stets gesund gewesen, nur seit 16 Jahren Ulcera cruris beiderseits. Seit einem halben Jahre auf beiden Nasen, namentlich links verschleimt und verstopft, Kopfschmerzen haben nie bestanden.

Status: Mittelgrosser, kräftiger, an der Schwelle der senilen Involution stehender Mann. Nase von vorn: Rechts ganz mit Polypen und Schleimeiter erfüllt, links sind Polypen bei der Betrachtung von vorn nicht zu sehen. Nase von hinten: Beide Choanen ganz mit Polypen erfüllt, beide septalen Wülste stark geschwellt. Es wird zuvörderst rechts ein Theil der Polypen entfernt; da dies nur unvollkommen gelingt, entschliesst sich Pat. zur Abklappung. Zahnbefund vor der Operation (Zahnarzt Dr. Becker): Die Mundhöhle zeigt sehr kräftige, aber stark abgekaute Zähne. Oberkiefer sowie Mandibula sehr breit und ebenfalls kräftig entwickelt. Der Oberkiefer zeigt rechts bis zur Mittellinie den Verlust der zweiten Prämolaren und ersten Molaren, der rechte Caninus sehr stark cariös mit gangränöser Pulpa, der laterale Incisivus weniger cariös. Links zeigt der mittlere Incisivus eine schwere Caries mit Pulpengangrän; vom Caninus sin. ab sind dann fast ausschliesslich nur noch Fragmente von Kronen oder Zahnwurzeln vorhanden. Im Unterkiefer sind ausser dem ersten Molaren links und rechts sämmtliche Zähne vorhanden, ebenfalls sehr stark abgekaut, rechts ist eine cariöse Erkrankung des ersten und zweiten Prämolaren, links nur noch ein Fragment des Caninus, eine tiefgehende Caries des zweiten Prämolaren und ein Stumpf des Molaren 3, Schleimhaut blass, Biss fast gänzlich orthognath, Abklappung am 22. 2. 1903. Der Meissel muss weit nach hinten getrieben werden, dann fällt die Gaumenplatte sehr stark nach unten, so dass die Oberkieferzahnreihe hinter dem Unterkiefer auf den Mundboden zu liegen kommt. Chloroformverbrauch circa 50 ccm, vorher eine halbe Morphiumspritze. Gleich nach der Operation wird, sowie der Kranke zur Besinnung gekommen ist, eine Prüfung der tactilen Empfindlichkeit vorgenommen; hierbei localisirt er genau, aber nur wenn Zahnfleisch und Oberlippe stark gedrückt werden; schwachen Druck empfindet er garnicht, d. h. also, der Druck wird nicht in loco empfunden, sondern er muss sich bis zu entfernten, nicht von der

Digitized by Google

Operation berührten Theilen fortpflanzen. 23. II. 1903. 37,1, etwas vermehrter Harndrang. An den nächsten drei Tagen erfolgen Abends noch Temperaturanstiege, höchste Temperatur 39,2. Pat. fühlt sich trotzdem wohl. Die Ernährung erfolgt schon vom 1. Tage an durch Aufnahme reichlicher Mengen von Milch mit Ei mittelst Schnabeltasse. Die Oberkieferzahnreihe hebt sich von selbst und gelangt allmählich in die richtige Lage. Vom sechsten Tage an nimmt Pat. schon Schabefleisch etc.

Der Pat. wird täglich ausgespült und das untere Fragment mobilisirt. Dabei wurde ein (scheinbares) Verschwinden der Polypen und eine Verminderung des Eiterabflusses beobachtet (siehe oben). 16. III. 03. Ausräumung, Wegnahme beider unteren und mittleren Muscheln: Eröffnung beider Kieferhöhlen von innen. Es wird links ein Polyp im mittleren Nasengange, der Umrandung des Hiatus semilunaris aufsitzend, gefunden. Derselbe war überhaupt noch nicht diagnosticirt worden. Der (diagnosticirte) Keilbeinhöhlenpolyp, der scheinbar verschwunden war, wird in stark verkleinertem Zustande wiedergefunden. Die Keilbeinhöhle wird ausgekratzt. Rechts wird der ebenfalls scheinbar verschwunden gewesene Polyp im mittleren Gange wiedergefunden und die Keilbeinhöhle breit eröffnet. Auf der rechten Seite des Septum wird eine starke, knöcherne, lateral bis zum Hiatus semilunaris vorspringende Spina nach der Ausräumung sichtbar, dieselbe hatte sich bisher der Diagnose entzogen. Die ersten acht Tage nach der Ausräumung verliefen ohne Temperatursteigerung. Dann trat am 23. III. 03 eine unbedeutende Schwellung der rechten Wange ein. Von dieser aus entwickelt sich in den nächsten Tagen ein deutliches Erysipel mit Temperatur bis 39°. Merkwürdiger Weise tangirt diese Affection das Wohlbefinden des Kranken fast gar nicht. Der Patient bleibt dabei den ganzen Tag auf, isst gut, das Sensorium ist frei etc. Ende März ist die Rose abgelaufen. Patient fühlt sich munter und wohl, sieht blühend aus, verlässt die Klinik am 14. IV. 03. Der Kiefer federt noch etwas.

* * *

Das Ergebnis der Nachuntersuchungen hat sich auf die Fälle 7, 12 und 15 erstreckt. Die anderen Fälle konnten, weil die Patienten ausserhalb wohnen, nicht herangezogen werden.

Fall 7. Klempner Julius K., 67 Jahre alt (s. S. 102 dieser Monatsschrift, Jahrgang 1902). Es sind $1^1/_2$ Jahr seit der Operation vergangen. Pat. sieht trotz seines hohen Alters blühend aus, hat volles Haupt- und Barthaar, bewegt sich mit einer in seinen Jahren ungewöhnlichen Lebendigkeit. Er ist voll arbeitsfähig und hat nie irgend welche Beschwerden von der überstandenen grossen Operation, an die äusserlich nicht die geringste Spur erinnert, gehabt. Er hat seit der Zeit sein Geruchsvermögen, das ihm früher verloren gegangen war, wiedererhalten.

Pat. glaubt, dass sein Oberkiefer etwas vorgeschoben sei. Die Lippe spanne sich etwas über der Mundspitze. Der Biss an sich ist aber ganz richtig. Die Zähne sind ganz fest. Pat. kann alles, sogar harte Brodrinde kauen. Nase von vorn links: Ganz oben befindet sich ein erbsengrosser rother, derber Höcker. In der Gegend der Basis der weggenommenen mittleren Muschel stösst die Sonde auf graue Schleim-

Digitized by Google

haut-Lamellen, unter denen knöcherne Leisten durchzufühlen sind. Kieferhöhle breit nach der Nase zu eröffnet. Nase von vorn rechts: Hier ist auf eine kleine Strecke 4 cm hinter der Nasenspitze eine Synechie zwischen der lateralen Nasenwand und dem Septum eingetreten, indem eine schmale stehen gebliebene Leiste der lateralen Nasenwand, die sich quer über die klaffende Oeffnung der Highmorshöhle hinüberspannt, mit der Scheidewand verwachsen ist. Ueber und unter dieser Leiste befindet sich ein groschengrosses Loch, durch welches man in die Highmorshöhle hineinschauen kann. Schleimhaut der letzteren nur noch wenig verdickt, hat ungefähr die hochrothe Farbe und Dicke, die im Kehlkopfspiegel eine in mässigem Grade hyperämische Hinterfläche der Epiglottis hat. Auch rechts findet sich gegen das Nasenloch zu an Stelle der Basis der weggenommenen mittleren Muschel eine graue, etwas gefaltete Schleimhautlamelle, unter der eine Knochenleiste zu fühlen ist. Bei der hinteren Rhinoscopie werden die untersten Abschnitte der Choanen nicht sichtbar. So weit man sehen kann, ist nichts mehr von Muschelresten erhalten. Im Munde ist auch nicht mehr das Geringste von der Operation zu erkennen, man sieht nicht einmal die Narbe.

Fall 12. Anna B., 20 Jahre alt, Arbeiterin (siehe Seite 430 dieser Monatsschrift, Jahrg. 1902). Seit circa einem Jahre operirt. Seit acht Monaten hat sich Pat. nicht sehen lassen. Es ist dies der Ozänafall. Pat. sieht blühend aus. Man kann ihr nicht das Geringste von der überstandenen Operation ansehen. Die Zähne sind nach Aussage der Pat. noch nicht ganz fest. Mindestens verspüre sie dies, wenn sie harte Brotrinden beisse, was sie aber anstandslos ausführen könne. Objectiv federn die Zähne indessen nicht mehr im Geringsten. Pat. meint, dass die Art ihres Bisses in Folge der Operation nicht ganz der Norm entspreche. Es sei ihr, als wäre der Unterkiefer etwas, allerdings ganz unbedeutend nach vorn geschoben. Jedenfalls genire sie das nicht im Geringsten. Nach zahnärztlicher Untersuchung trifft diese Angabe der Pat. nicht zu. Das Aussehen der Kauflächen der Zähne beweise vielmehr, dass der Biss von Jugend an so gewesen sei, wie er jetzt ist. Ausserdem existire die von der Pat. angegebene geringfügige Orthognathie des Bisses überhaupt nicht. Ihr Biss sei vielmehr vollständig normal. Pat. klagt ferner darüber, hin und wieder ein ganz unbedeutendes Stechen über der Stirne zu verspüren. Das Gefühl von Nasenverstopfung, über das sie früher zu klagen gehabt hätte, sei nach der Operation verschwunden. Dagegen sondere die Nase noch immer Krusten und Borken ab, wenn auch nicht mehr in starkem Masse. Auch hätten dieselben noch den üblen Ozänageruch, der schon vor der Operation bestanden habe. Derselbe sei circa ein halbes Jahr nach der Operation verschwunden gewesen, wäre dann aber wiedergekehrt. Sie müsse fleissig spülen, um desselben Herr zu werden. Trotzdem entleerte sich alle 48 Stunden eine stark übelriechende Borke. Objectiv liess sich indessen der Ozänageruch bei Controlluntersuchung der Pat. nicht mehr constatiren. Dies mag vielleicht dadurch veranlasst sein, dass Pat. kurz vor der Untersuchung die Nase gespült hatte. Bei der Nachuntersuchung zeigte sich zuvörderst, dass ein groschengrosser Sequester offen und lose in der Nase liegt. Entfernung desselben. Linke Nase von vorn;

Digitized by Google

Grosser Defect im Septum. Untere Muschel fehlt. Eingang in die Highmorshöhle weit offen. Oben seitlich springt eine rothe, harte Masse vor, vielleicht Bulla ethmoidalis. Im Zugang zur oberen Nasenpartie findet sich auch hier der früheren mittleren Muschel entsprechend eine graue, gefaltete Schleimhautmasse, unter der die Sonde auf Knochen stösst. Rechts derselbe Befund. Nur fehlt hier der der Bulla ethmoidalis entsprechende laterale Wulst, der auf der linken Seite sichtbar ist. Auch hier ist in der Mundhöhle von der Narbe nichts mehr zu erkennen. Nur beim Fingerdrucke zeigt sich die frühere Schnittfläche als weisslicher, dünner Strich.

Fall 15. Gust. Sch., Steueramtsassistent (s. S. 435 dieser Monatsschrift, Jahrgang 1902). Vor fünf Monaten operirt. Die Schnittführung in der Mundhöhle ist noch nicht ganz vernarbt. Nasenbefund ist derselbe, wie er damals beschrieben wurde. Subjectiv sind alle Beschwerden gehoben. Pat. sieht blühend aus. Es ist nicht die geringste äussere Spur der überstandenen grossen Operation zurückgeblieben. Pat. giebt an, dass über seinen rechten Schneidezähnen der Schnitt durch die Uebergangsfalte noch nicht ganz geschlossen sein könne. Er vermöge nämlich hier etwas Luft durchzupressen. Er merke aber, dass diese Oeffnung beständig kleiner werde, denn es mache ihm immer mehr Mühe, Luft durchzustossen. Die Zähne seien schon ganz fest, er könne ohne jede Unbequemlichkeit Brodrinden beissen. Der Biss ist normal, es zeigt sich aber, dass, wenn Pat. die Zähne schliesst und sie dann wieder langsam öffnet, der Spalt zwischen den Zähnen des Ober- und Unterkiefers zuerst auf der linken Seite zum Vorscheine kommt. Diese Differenz des Zahnreihenzwischenraumes bei minimaler Mundöffnung lässt nach zahnärztlicher Aussage (Dr. Becker) darauf schliessen, dass die rechte Oberkieferseite etwas nach vorn unten herunterhängt.

* * *

Ich schliesse hieran einige Bemerkungen über das Verhalten der Zähne nach der Ausräumung der Nase vom Munde her. Da die Erfahrung gelehrt hat, dass eine Anzahl zahnärztlicher Dinge bei der Ausräumung der Nase vom Munde her in Frage kommen, soll von jetzt ab jeder Fall vor der Operation zahnärztlich untersucht werden. Ebenso wird dies, wenn möglich, einige Monate nach der Operation zu der Zeit geschehen, in der man annehmen kann, dass die Verhältnisse sich consolidirt haben. Die folgenden Notizen über die zahnärztlichen Befunde verdanke ich Herrn Dr. Becker.

Odontologisch kommen bei der Ausräumung der Nase vom Munde her drei Punkte in Frage:

a) Wie wirkt die Operation auf den Mechanismus des Bisses?

b) Wie wirkt sie auf die Vitalität der Zähne?

c) Wie wirkt sie auf die Sensibilität der Zähne resp. des Zahnfleisches?

a) Wie wirkt die Operation auf den Mechanismus des Bisses?

Die bezüglichen Befunde sind schon oben bei jedem der vier Fälle angegeben worden. Es hat sich in Fall 7 und 12 ein vollständig befriedigendes, vom normalen nicht im Geringsten unterschiedenes Resultat herausgestellt. Im Fall 15 ist dasselbe allerdings nicht ganz voll-

Digitized by Google

kommen. Doch ist der Unterschied gegenüber dem normalen ein so geringfügiger, dass er dem Pat. fast gar nicht zum Bewusstsein kommt und erst mit Hilfe der vervollkommneten zahnärztlichen Untersuchungstechnik erkannt werden kann. Dagegen lässt das Resultat in Fall 16 zu wünschen übrig. Doch ist dies nicht der Operation an sich, sondern Umständen, die hier des Näheren auseinanderzusetzen nicht der Ort ist, die aber mit der Operation als solche nichts zu thun haben, zur Last zu legen.

b) Wie wirkt die Operation auf die Vitalität der Zähne?

In der ursprünglichen Veröffentlichung von Partsch (l. c.) wird angegeben, dass die Dentition durch die Operation keinen Schaden erleidet. Dagegen wurde meinerseits schon in der vorhergehenden Mittheilung (Seite 428 dieser Monatsschrift, Jahrg. 1902) erwähnt, dass in Fall 11 dem Pat. einige Zeit nach der Operation ein gesunder Zahn spontan aus dem Oberkiefer ausgefallen sei. Nähere Angaben hierüber stehen leider nicht zu Gebote. Um so grösseres Interesse muss daher den Resultaten, die die Prüfung der vier in Rede stehenden Fälle in dieser Beziehung ergeben hat, entgegengebracht werden. Die Befunde des Herrn Dr. Becker sind folgende:

Fall 7. Klempner Julius K. Rechter Oberkiefer bis zur Mittellinie ausser dem dritten Molaren und dem mittleren Incisivus zahnfrei; letzterer zeigt Alveolarpyorrhoe ähnliche Erscheinungen, was nicht Folge der Operation ist. Der rechte Oberkiefer zeigt ausser zwei kleinen Wurzelresten ebenfalls nur noch den dritten Molaren. Sämmtliche Zähne sind auf Percussion reactionslos. Die Alveolarlamellen sind atrophisch. Im Unterkiefer fehlen sämmtliche Molaren. Starke Halscaries bei den stehengebliebenen Prämolaren. Soweit die Frontzähne im Unterkiefer stehen geblieben sind, sind dieselben stark abgekaut.

Fall 12. Anna B., Arbeiterin. Rechts oben ist der erste Prämolar an Alveolarperiostitis in Folge Pulpengangrän erkrankt. Die Gaumenresection ist hieran nicht schuld, da der Process viel älter ist. Ebenso der erste Molar links oben. Der dritte Molar rechts unten ist auch cariös, ebenso der dritte Molar im linken Unterkiefer.

Fall 15. Gust. Sch., Steueramtsassistent. Der zweite Molar rechts unten tief chronisch cariös, ebenso der zweite Molar links unten. Die Frontzähne des Oberkiefers zeigen eine Anzahl von Schmelzsprüngen in Form kurzer, senkrecht heruntergehender Bruchlinien. Nach Aussage des Pat. waren diese schon früher vorhanden. Der zweite und dritte Molar links oben cariös, wahrscheinlich schon früher.

Fall 16. Eugen H., Eisenbahnarbeiter. In der rechten Oberkieferhälfte ist der zweite und auch der erste Molar etwas periostitisch. Bei dem ersten hat eine Pulpengangrän sicher schon vor der Operation bestanden. Im Uebrigen sind die Zähne des Oberkiefers erhalten. Die rechten beiden Incisivi zeigen eine viele Jahre zurückliegende, durch Unfall erlittene Querfractur, die ohne Eröffnung der Pulpenkammer verlaufen ist. Auch am linken Oberkiefer sind die Molaren zum Theil periostitisch. Percussionsempfindlichkeit der Zähne des Oberkiefers vorhanden. Dieselbe dürfte zum grossen Theile auf stomatitische Erscheinungen zurückzuführen sein, welche besonders die Gingiva des Oberkiefers, aber wenn auch weniger, so doch ebenfalls deutlich auch

Digitized by Google

die Schleimhaut des Unterkiefers befallen haben. Demgemäss zeigt sich auch im Unterkiefer eine gewisse Empfindlichkeit bei der Percussion der Zähne.

Resümiren wir, so hat sich in keinem der vier Fälle ein nachtheiliger Einfluss der Operation auf die Dentition ergeben. Der oben erwähnte Fall 11, in dem ein Zahn im Oberkiefer nach der Operation spontan ausgefallen ist, steht mithin vereinzelt da.

c) Wie wirkt die Operation auf die Sensibilität der Zähne resp. des Zahnfleisches?

Gesunde Zähne sind bekanntlich tactil nicht empfindlich. Leise Berührung mit einer Flaumfeder oder einem Papierblättchen empfinden sie nicht, wohl aber stärkere Berührungen, wodurch sie in der Alveole gelockert und mithin die Nerven des Periodontiums gereizt werden. Thermische Reize empfinden sie erst nach einiger Zeit, wobei sie Kalt von Warm nicht zu unterscheiden vermögen. Für Geschmacksreize, Säuren etc. sind sie unempfindlich. (Referat über die Versuche von Baume im Lehrbuch der Zahnheilkunde von Brandt.) So ist das Verhalten des gesunden Zahnes. Das entblösste Dentin ist dagegen bekanntlich sehr empfindlich. Ebenso besitzt das Zahnfleisch, namentlich die Interdentalpapille, ein hohes Empfindungsvermögen für tactile und thermische Reize, nicht aber für Geschmacksqualitäten. Die Nervenversorgung der Oberkieferzähne erfolgt durch die beiden Nn. infraorbitales. Dieselben entsenden, noch bevor sie in die Fissura infraorbitales eintreten, Rami gingivales zur Wangenschleimhaut und zum Zahnfleische. Dann entspringen aus ihnen die Rami dentales innerhalb des Canalverlaufes. Dieselben gehen zur Kieferhöhlenschleimhaut und theilen sich dann in die Nn. dentales superiores anteriores, medii und posteriores. Die posteriores dringen durch die Löcher der Tuberositas zu den Molaren, die medii gehen zu den Prämolaren, die anteriores zu den Frontzähnen. Alle drei umspinnen als Plexus dentalis superior die Wurzeln der Oberkieferzähne (nach Cohn, Lehrbuch der Zahnheilkunde). Bei der Operation müssen diese Bahnen durchschnitten und von der Verbindung mit dem Stamme des zweiten Astes des Trigeminus losgelöst werden. Man muss also theoretisch erwarten, dass Zähne und Zahnfleisch des Oberkiefers ihre Sensibilität nach der Operation verlieren. Dem ist auch so. Aber nur für die ersten Wochen. Später erhalten sie, wenn auch nicht immer ganz vollkommen, ihre tactile Sensibilität und ihr Temperaturempfindungsvermögen, wie aus nachfolgender Specialuntersuchung dieser Verhältnisse bei den oben erwähnten vier Fällen hervorgeht, wieder:

Fall 7. Jul. K., Klempner. Pat. localisirt Tastempfindungen am Zahnfleisch links nicht ganz genau. Hitzeempfindung ist vorhanden, doch sagt Pat. hin und wieder einmal kalt anstatt heiss.

Fall 12. Anna B., Arbeiterin. Pat. localisirt Tastberührungen genau, ebenso Hitzeempfindung.

Fall 15. Gust. Sch., Steueramtsassistent. Das Gefühl in der Nähe des Frenulum labii superioris scheint weniger gut erhalten zu sein. Tasteindrücke auf das Zahnfleisch werden hier nur bei starkem Drucke empfunden; Berührung mit heisser Sonde fühlt Pat. zwar als Hitze, aber er localisirt sie hinter den Zähnen an der lingualen Fläche,

Digitized by Google

obgleich die Berührung an der labialen stattgefunden hat. Im Uebrigen empfindet Pat. feinste Sondenberührung des Oberkieferzahnfleisches.

Fall 16. Eugen H., Eisenbahnarbeiter. Pat. localisirt leise Tasteindrücke bald genau, bald schlecht, bald gar nicht. Hitze empfindet er gar nicht.

Resumé: In keinem der vier Fälle fehlte also die Sensibilität vollständig. Bei zweien ist sie fast ganz wiederhergestellt, bei den beiden andern vermochten die Patienten zwar an manchen Stellen des Oberkiefers tactil und thermisch zu empfinden, aber nicht überall. Doch muss an dieser Stelle noch auf den schon früher erwähnten Fall 11 (siehe Seite 428 dieser Monatsschrift, Jahrg. 1902) verwiesen werden, wo das Empfindungsvermögen über den beiden oberen Schneidezähnen rechts einige Monate nach der Operation noch nicht wieder hergestellt war.

(Fortsetzung folgt.)

Bemerkungen zu der Arbeit: „Ueber die Septumperforation der Chromatarbeiter" von Dr. med. Js. Bamberger in Bad Kissingen.

Aus dem hygienischen Institute zu Würzburg.

(Münchener med. Wochenschrift 1902, No. 51.)

Von

Dr. **Rudloff**, Wiesbaden.

Bamberger veröffentlicht in No. 51 der Münchener med. Wochenschrift eine Arbeit: „Ueber die Septumperforation der Chromatarbeiter." In dieser Arbeit führt der Autor Folgendes aus: „Es ist nun im höchsten Grade auffallend, dass immer zuerst am Septum die Perforation auftritt, bevor es zu weiteren Zerstörungen in der Nasenhöhle kommt. Man sollte vielmehr erwarten, dass der mit der Inspirationsluft in die Nasenhöhle eingeathmete Chromstaub sich überall an den Wänden der Nasenhöhle niederschlägt und so zu gleicher Zeit seine zerstörende Aetzwirkung an verschiedenen Punkten entfaltet."

In seinen weiteren Ausführungen setzt Bamberger auseinander, wie er sich das Zustandekommen der Perforation in der Nasenscheidewand vorstellt. Dabei verweist er auf die Versuche von Kaiser (1), welche dieser machte, um den Weg der Athmungsluft durch die Nase festzustellen. Da sich nun aber nach diesen Versuchen der mit dem Inspirationsstrome in die Nase eingeführte Staub nicht überall in der Nase, sondern nur an bestimmten Stellen auflagert, und da diese Versuche, denen die Experimente von Paulsen (2) im Jahre 1882 vorangingen, seit 1890 bekannt sind, so wird man nicht erwarten, dass sich bei Chromatarbeitern der eingeathmete Chromatstaub überall an den Wänden der Nasenhöhle niederschlägt, wie Bamberger in der Einleitung zu seiner Arbeit sagt, sondern dass der Staub nur nach bestimmten Stellen der Nasenhöhle hingeführt wird.

Wenn man aber weiter mit Bamberger voraussetzt, dass an allen den Stellen, an welche nach den Experimenten von Paulsen und

Digitized by Google

Kaiser der eingeathmete Chromatstaub gelangt, Aetzwirkungen zu Stande kommen, so muss man erwarten, dass auf dem ganzen Abschnitte der Nasenscheidewand, auf welchem sich der eingeathmete Chromatstaub ablagert, ferner auf dem vorderen und unteren Rande der mittleren Muschel und auf der lateralen Wand des mittleren Nasenganges Aetzwirkungen anzutreffen sind. Dies ist aber nicht der Fall, vielmehr beobachtet man, dass diese Aetzwirkungen nur auf einem bestimmten Abschnitte der Nasenscheidewand zur Entfaltung kommen und dass andere Stellen derselben, auf welchen ebenfalls Chromatpartikel abgelagert werden, nicht ergriffen werden, weiter, dass in der Regel der vordere und untere Rand der mittleren Muschel und die Seitenwand des mittleren Nasenganges verschont bleiben. Darin besteht das Auffallende bei dem Process — warum dies so ist, darüber giebt die Arbeit von Bamberger keinen Aufschluss.

Diese und noch einige andere interessante Punkte habe ich in einem Vortrage, welchen ich auf der 9. Versammlung der Deutschen otologischen Gesellschaft (3) gehalten habe, eingehend erörtert; die von mir dargelegten Anschauungen wurden von Hermanni (4) und Röpke (5) auf Grund ihrer eigenen Untersuchungen bestätigt. Meinen Ausführungen liegen Beobachtungen zu Grunde, welche ich bei den Untersuchungen (zum Theil mit Hermanni ausgeführt) von etwa 100 Chromatarbeitern einer chemischen Fabrik in Biebrich gemacht habe.

Diese Untersuchungen ergaben folgendes: Der Entstehungsort des Geschwürs liegt auf dem knorpeligen Abschnitte der Nasenscheidewand, und zwar rückwärts von der Linie, an welcher die Epitheldecke der äusseren Haut, die sich eine Strecke weit in die Nase hineinstreckt, aufhört. Diese Linie, welche nach Ecker (6) ungefähr vom vorderen freien Rande der Nasenbeine zum vorderen Nasenstachel des Oberkiefers hinzieht (Ecker'sche Grenzlinie), ist vom Rande der Nasenlöcher etwa 1,5—2,0 cm entfernt. In diesem Abstande von dem Naseneingange bemerkt man auf der Nasenscheidewand eines erst kurze Zeit im Betriebe arbeitenden Mannes eine grau-weiss verfärbte Stelle, welche fast kreisrund ist und einen Durchmesser von 0,5—1,0 cm hat. Aus der so verfärbten Partie wird in einigen Tagen eine deutliche Geschwürsfläche; allmählich geht das Geschwür in die Tiefe, um in der Regel nach mehreren Tagen, Wochen oder Monaten zur Perforation der Nasenscheidewand zu führen. Dieser Vorgang spielt sich naturgemäss verschieden schnell ab. Bei 12 Arbeitern waren bereits acht Tage nach deren Eintritt in den Betrieb Geschwüre deutlich zu erkennen; ein Arbeiter zeigte sieben Tage nach seinem Eintritte in die Fabrik eine Durchlöcherung der Nasenscheidewand; bei einem Arbeiter, dessen Nasenscheidewand vier Monate lang keine Läsion hatte erkennen lassen, hatte sich die Perforation innerhalb eines Zeitraumes von acht Tagen, bei zwei anderen Arbeitern, welche ebenfalls längere Zeit verschont geblieben waren, innerhalb eines Zeitraumes von 14 Tagen entwickelt. In Bezug auf weitere Einzelheiten verweise ich auf die von Hermanni zusammengestellte Tabelle.

Die Perforation breitet sich in der Regel in der Richtung nach dem knöchernen Abschnitte der Nasenscheidewand und dem Nasenrücken durch Ulceration dieser Randpartien aus, während der nach dem Nasen-

Digitized by Google

eingange zu gelegene Rand bald heilt. Auch die nach dem Nasenrücken hin gelegene Umrandung der Perforation kommt verhältnismässig schnell zur Vernarbung, so dass ein schmaler Saum, dessen oberer Rand mit dem Ansatze der Cartilago triangularis den Rücken der knorpeligen Nase bildet, erhalten bleibt. In Folge dessen sinkt der Nasenrücken niemals in der Weise ein, wie es bei Nasensyphilis der Fall sein kann. Nach hinten und unten geht die Zerstörung zumeist bis an den Knochen. Bei der Mehrzahl der Fälle erfolgt jetzt Heilung, bei einzelnen jedoch ist dies nicht der Fall, vielmehr konnte ich nachweisen, dass auch die Knochenpartie, welche den hinteren Rand der Perforation bildet, ergriffen werden und noch Monate lang, nachdem die Arbeiter aus dem Betriebe entlassen sind, ulceriren kann. Der Process macht also nicht immer an der Knochengrenze halt; ich habe jedoch nicht bemerkt, dass die knöcherne Nasenscheidewand bei den von uns untersuchten Arbeitern in grösserer Ausdehnung zerstört wurde, wie es Gay (6) bei einem 13jährigen Knaben gesehen hat und der Oberstabsarzt Kanzow (8) von Leuten berichtet, welche in den anhaltischen Chromatfabriken gearbeitet hatten und von ihm bei Gelegenheit des Aushebungsgeschäftes untersucht wurden. Es ist nicht unmöglich, dass es sich bei diesen Fällen um die Zerstörung von weit nach hinten gehenden Knorpelleisten gehandelt hat, wie sie von Kölliker (9) und Zuckerkandl (10) beschrieben sind. Nach Phipson (11) sollen in Russland 50 pCt. der Arbeiter in Chromfabriken, besonders in jenen, welche doppeltchromsaures Kali herstellen, perforirte Nasenscheidewand haben, — aber nicht „zerstörte Nasenhöhlen", wie Bamberger citirt.

Weiter habe ich beobachtet, dass bei einzelnen Arbeitern die Schleimhaut der lateralen Nasenwand gegenüber der Septumperforation ulcerirte. Das Geschwür breitete sich wie die Septumperforation in der Richtung nach hinten aus, erstreckte sich aber niemals über das vordere Ende der unteren Muschel oder die innere Oberfläche des Nasenflügels; ebenso wenig habe ich auf der unteren und vorderen Fläche der mittleren Muschel ein Geschwür gesehen. Bei keinem dieser Fälle war der Knochen der lateralen Nasenwand zerstört. Auch Mackenzie (12), Delpech und Hillairet (13) und schliesslich Burghart (14) erwähnen, dass auf der lateralen Nasenwand hie und da Schleimhautgeschwüre gefunden werden, ferner weisen die letzteren darauf hin, dass der hintere knöcherne Rand der Perforation von dem Process ergriffen werden kann.

Darauf, dass eine Formveränderung der Nase nicht eintritt, haben zuerst Delpech und Hillairet, später Kanzow und Burghart aufmerksam gemacht. Die Erklärung aber, welche die ersteren Autoren hierfür geben, ist nicht erschöpfend; sie meinen, dass dies darauf beruhe, dass lediglich der nach dem Naseneingange zu gelegene Abschnitt der knorpeligen Nasenscheidewand verschont bleibt, während Burghart den Sachverhalt richtig darstellt, indem er hervorhebt, dass mit dem vorderen Abschnitte der Nasenscheidewand auch „ein kleiner dem Nasenrücken benachbarter Knorpelstreifen" verschont bleibt.

Wie kommt es nun, dass sich das Geschwür stets auf jener bestimmten Stelle des knorpeligen Abschnittes der Nasenscheidewand entwickelt?

Diese Frage haben die meisten Autoren in dem Sinne beantwortet, dass dafür der traumatische Einfluss des „bohrenden" Fingers und die

Digitized by Google

gleichzeitige Aetzwirkung der chromsauren Salze verantwortlich zu machen sind. Bei dieser Erklärung übersah man ganz, dass manche Nasenhöhle so eng ist, dass der „bohrende" Finger gar nicht bis an den Entstehungsort vordringen kann und dass man an dem Ort, welchen der „bohrende" Finger bequem erreicht, das ist der Naseneingang, Geschwüre überhaupt nicht antrifft, ferner dass die weitere Ausbreitung der Perforation in der Nasenscheidewand in das durch den Finger nicht erreichbare Gebiet stattfindet und dass sich auf der lateralen Nasenwand an Stellen, welche ebenso wenig vom Finger erreichbar sind, Geschwürsflächen entwickeln.

Ueberlegt man nun weiter, dass die mit den Gefahren ihrer Beschäftigung vertrauten Arbeiter, welche sich daran gewöhnt haben, die Naseneingänge durch Wattebäuschchen zu schützen oder Mund und Nase mit Respiratoren resp. nassen Schwämmen zu bedecken, es sorgfältig vermeiden, die Nase zu berühren, dann ergiebt sich, dass der traumatische Einfluss des bohrenden Fingers bei der Entstehung des Geschwürs nur ausnahmsweise einmal in Frage kommen kann und dass hierbei andere Dinge von Bedeutung sein müssen.

In der That haben mich meine Beobachtungen gelehrt, dass die Entstehung des Geschwürs an jener oben beschriebenen Stelle der Nasenscheidewand durch die anatomischen Verhältnisse bedingt ist. Die einzigen Autoren, welche bei dem Zustandekommen des Geschwürs an die anatomischen Verhältnisse denken, sind Delpech und Hillairet und in letzter Zeit Burghart.

Delpech und Hillairet schreiben: „La cloison elle-même est tapissée par une membrane très-mince, peu pourvue de glandules, incomplètement lubrifiée et très-accessible aux actions irritantes".

Burghart's Worte lauten: „An dieser Stelle (in der Höhe der unteren und mittleren Muschel auf der Nasenscheidewand) entsteht nun zunächst, begünstigt durch Drüsenarmuth, d. h. durch den Mangel an die Chrompartikel wegspülenden Secreten, leichte Verätzung der Schleimhaut in Form eines weiss-grauen Belages, dann Erosion und sehr bald auch ein tieferes Geschwür, welches, analog den Geschwüren an der äusseren Haut, die Tendenz hat, in die Tiefe zu dringen und das Septum zu durchbohren."

In Bezug darauf führe ich in meinem oben erwähnten Vortrage folgendes aus: „Der Vorstellung dieser Autoren liegt die Voraussetzung zu Grunde, dass die Stelle, an welcher sich das Geschwür regelmässig entwickelt, drüsenarm sei. Diese Voraussetzung ist nicht zutreffend. Es ist nämlich in dieser Gegend kein Mangel an Drüsen, vielmehr sind hier Drüsen in grosser Menge vorhanden, wie mehrere von mir im Laboratorium von Herrn Prof. Disse in Marburg angefertigte Präparate erkennen liessen und die Durchsicht der zahlreichen in Disse's Sammlung befindlichen Präparate ergab. Es liegen an der Stelle, an welcher das Geschwür und die in der Regel nachfolgende Perforation auftritt, zahlreiche Drüsenschläuche mit kegelförmigen, undeutlich von einander abgegrenzten Epithelzellen, deren Secret kein Mucin enthält, also seröse Drüsen, deren Secret die chromsauren Salze nicht wegspült, sondern löst. Während nun der von verhorntem Epithel bedeckte Theil der knorpeligen Nasenscheidewand, das ist der nach dem Naseneingange

Digitized by Google

zu gelegene und der zum Nasenrücken gehörende Abschnitt, gegen die Aetzwirkung dieser Lösung durch sein Epithel geschützt ist, ist ihre von Flimmerepithel bekleidete Partie der Zerstörung zumeist vollständig preisgegeben. Wie für jene Stellen der Nasenscheidewand erweist sich das verhornte Epithel auf dem vorderen Ende der unteren Muschel und dem Anfangstheile des unteren Nasenganges auch für diese Region als Schutzeinrichtung, denn wenn auf der lateralen Nasenwand ein Geschwür entsteht, so breitet sich dieses wohl in der Richtung nach den Choanen, nicht aber nach dem Naseneingange zu aus.

Es ist nach allgemein pathologischen Erfahrungen selbstverständlich, dass an dem Zerfallsprocesse Bacterien, namentlich Eitererreger, ihren Antheil haben. Hajek (15) hat dies für das perforirende Geschwür der Nasenscheidewand im Besonderen festgestellt.

Dass die Chromatgeschwüre auf der lateralen Wand nur selten auftreten, findet seine Erklärung darin, dass die Hauptmasse der Chromatpartikel durch den Inspirationsstrom nach der Nasenscheidewand hin und an dieser entlang geführt werden und dass gegenüber den geringen Mengen, welche nach der lateralen Wand der Nase gelangen, die von den Schleimdrüsen der Nasenschleimhaut gelieferte Schleimschicht eine in der Regel zugängliche Schutzdecke bildet.

Ebenso wenig wie der knöcherne Abschnitt der Nasenscheidewand wird der Knochen der lateralen Nasenwand durch die eingeführten Chromatpartikel zerstört. Der Knochen ist gegenüber den Aetzwirkungen der Chromate widerstandsfähiger als der Knorpel, schon weil er gut mit Gefässen versorgt ist. Ueber eine Ansicht, wie sie Bresgen (16) in seinem Lehrbuche ausspricht: „Es liegt kein Grund vor, weshalb gerade der Knorpel eine besondere Neigung besässe, vom Chromsalze zerstört zu werden," braucht nicht discutirt zu werden.

Die Bedeutung des Inspirationsstromes für die Entstehung der Aetzwirkungen an den beschriebenen Stellen in der Nasenhöhle ist keine andere als die, dass er als Transportmittel dient. Dabei ist aber zu beachten, dass nicht blos der Staub, welchen der Chromatarbeiter in den Fabriken einathmet, Chromatpartikel enthält — wie Bamberger annimmt —, sondern auch der Dampf, welcher aus heissen Chromatlaugen aufsteigt. [Versuche von Heise, berichtet von Wutzdorff (17).]

Gegen Ende seiner Arbeit erörtert Bamberger die Frage, warum Tabakschnupfer gegen die Aetzwirkungen der Chromate geschützt sind. Dem Schnupfen von Tabak schrieben bereits Bécourt und Chevalier (18), dann Delpech und Hillairet, später Bresgen eine schützende Wirkung zu. Diese Ansicht ist nicht richtig, vielmehr wurde durch die Untersuchungen von Wutzdorff, Burghart, Wodtke (19), Hermanni und durch meine Untersuchungen festgestellt, dass die Tabakschnupfer unter den Chromatarbeitern genau so wie die anderen Arbeiter sehr beträchtliche Durchlöcherungen der Nasenscheidewand haben können.

Literatur.

1. R. Kaiser: Ueber den Weg der Athmungsluft durch die Nase. Zeitschr. f. Ohrenheilk., Bd. XX. Wiesbaden 1890.
2. Paulsen: Experimentelle Untersuchungen über die Strömung der Luft in der Nasenhöhle. Sitzungsbericht der K. Academie der Wissenschaften 1882, Bd. LXXXV, III. Abth., Aprilheft.

Digitized by Google

3. Rudloff: Ueber die Perforation der Nasenscheidewand bei Chromatarbeitern Verhandlungen der Deutschen otologischen Gesellschaft auf der 9. Versammlung etc. Jena 1900.
4. Hermanni: Die Erkrankungen der in Chromatfabriken beschäftigten Arbeiter. Münchener med. Wochenschr. 1901, No. 14.
5. Röpke: Die Berufskrankheiten des Ohres und der oberen Luftwege Wiesbaden 1902.
6 Ecker: Ueber die Geruchsschleimhaut des Menschen. Zeitschr. für wissenschaftl. Zoologie, Bd. VIII.
7. Gay: Petersburger med. Zeitschr. 1869, No. 25, cit. von Burghart, No. 14 der Literaturangabe.
8. Kanzow: Cit von Wutzdorff, No. 17 der Literaturangabe.
9. Kölliker: Ueber die Jacobson'schen Organe der Menschen. Rinecker, Festschrift, Leipzig 1877, cit. von Merkel, Handbuch der topographischen Anatomie, Bd. I, 1885—1890, pag. 318.
10. E Zuckerkandl: Normale und pathologische Anatomie der Nasenhöhle und ihre pneumatischen Anhänge. Bd. I, 2 Aufl. Wien u. Leipzig 1893.
11. Phipson: Cit. nach Seifert, die Gewerbekrankheiten der Nase und Mundrachenhöhle. Klinische Vorträge aus dem Gebiete der Otologie und Pharyngo-Rhinologie 1896, Bd. I, Heft 7.
12. Mackenzie: Die Krankheiten der Nase und des Halses. Uebersetzt von Felix Semon, 1884, cit. von Seifert (s. No. 11).
13. Delpech et Hillairet: Annales d'hyg. publ. et de méd. légale, 2. Serie, 1869 und 1876.
14. Burghart: Ueber Chromerkrankungen. Charité-Annalen, 23. Jahrg. Berlin 1898.
15. Hajek: Das perforirende Geschwür der Nasenscheidewand. Archiv f. patholog. Anat. u. Physiol. u. f. klin. Med., von Rudolf Virchow, Bd. CXX. Berlin 1898.
16. Bresgen: Krankheits- und Behandlungslehre der Nasen-, Mund- und Rachenhöhle sowie des Kehlkopfes und der Luftröhre, 3. Aufl. Wien und Leipzig 1896.
17. Wutzdorff: Die in Chromatfabriken beobachteten Gesundheitsschädigungen und die zur Verhütung derselben erforderlichen Maassnahmen. Arbeiten a. d. Kaiserl. Gesundheitsamte 1897, Bd. XIII.
18. Bécourt et Chevallier: Annales d'hyg. publ. et de méd. légale, 2. Serie, 1863, No. 39.
19. Wodtke: Ueber Gesundheitsschädigungen in Fabriken von Sicherheitszündhölzern durch doppeltchromsaures Kali. Vierteljahrsschr. für gerichtl. Med. u. öffentl. Sanitätswesen 1899, 3. Folge, Bd. XVIII, Heft 2, October.

Vereinigung westdeutscher Hals- und Ohrenärzte.

X. Sitzung vom 7. December 1902 in Köln.

I. Hopmann: Vorstellung eines Patienten mit fötiden Empyemen fast des gesammten Nebenhöhlensystems beiderseits.

II. Cohen (Mülheim): Vorstellung eines Patienten mit vollständigem Defecte des rechten hinteren Gaumenbogens in Folge tertiärer Syphilis.

Der Defect entstand durch Zerfall einer schlitzförmigen Perforation des Gaumenbogens und Vernarbung eines damit in Verbindung stehenden,

Digitized by Google

von der Tubenmündung bis zum oberen Kehldeckelrande reichenden Geschwüres.

C. macht besonders auf die grosse Seltenheit der Defecte der hinteren Gaumenbögen aufmerksam.

III. Kronenberg (Solingen): Referat über die Behandlung der Larynxtuberculose.

Nach einem kurzen Rückblicke auf die Entwicklung der Therapie der Larynxtuberculose wendet K. sich zunächst den verschiedenen Formen der Erkrankung, dem Infiltrat, dem Geschwür und dem Tumor zu. Den „Catarrh" (ohne Infiltrat) lässt er als selbstständige Erkrankung gelten und ist der Auffassung, dass die Larynxtuberculose stets als secundäre Erkrankung auftrete. In Bezug auf die Erfolge der Behandlung weichen die Statistiken wesentlich von einander ab, was wohl durch die Verschiedenheit des Materials (Polikliniken oder Heilanstalten) und durch die mehr oder weniger enthusiastische Auffassung bedingt ist. Bei der so grossen Abhängigkeit des Verlaufes der Larynxaffection vom Stande der Lungenerkrankung ist bei der Prognose wesentlich auf letztere Rücksicht zu nehmen, doch kommt es sowohl bei mittelschweren als auch bei vorgeschrittenen Fällen von Lungenphthise vor, dass Kehlkopfaffectionen (Infiltrate und Geschwüre) ohne chirurgische Behandlung heilen. (Zwei derartige Fälle theilt K. mit.) Ebenso werden oft umgekehrt stationäre Fälle progressiv.

Bezüglich der Behandlungsmethoden ist K. ein (wenn auch reservirter) Anhänger der chirurgischen Behandlung, deren Erfolge besonders beim solitären Tumor evident sind.

Gegen Laryngofissur bei wenig ausgedehnter Larynxtuberculose spricht sich K. entschieden aus, zumal durch diese Operation nicht immer eine radicale Beseitigung der Geschwüre zu erreichen ist; immerhin hält er diese Operation in ganz bestimmten Fällen für berechtigt, zumal wenn wegen Dyspnoe Tracheotomie nothwendig war. Der Vorschlag Moritz Schmidt's, zur Ruhestellung des Kehlkopfes die Tracheotomie vorzunehmen, hat nach K. heute keine practische Bedeutung mehr.

Vom Munde aus gut erreichbare leichte Infiltrate will K. möglichst schonend behandelt wissen, da hierbei Spontanheilungen nicht selten sind, Geschwüre dagegen sind gründlich zu beseitigen, am besten in klinischer Behandlung, wozu vor Allem Epiglottisgeschwüre, die event. Amputation nothwendig machen, gehören. Bezüglich der Chancen, randständige Geschwüre der Stimmbänder, tumorartige Schwellungen über den Aryknorpeln u. s. w. radical zu beseitigen, spricht sich K. nicht sehr optimistisch aus, zumal in derartigen Fällen der Erkrankungsherd sich oft wesentlich mehr in die Tiefe ausdehnt, als es vor der Operation der Fall zu sein schien; als Instrument für derartige Eingriffe wird die Doppelcurette bevorzugt. Bei der Auswahl der mittelschweren und schweren Fälle, die event. für chirurgische Operation geeignet erscheinen, glaubt K. ganz besondere Vorsicht anrathen zu müssen; für diese Fälle hält er (nach Beseitigung von Granulationen etc.) die Pulverbehandlung für angezeigt und empfiehlt besonders Jodoform und Jodol, womöglich nach vorheriger Beseitigung des Secrets durch Ausspülung mit Kochsalz- oder Sodalösung, die regelmässig vorzunehmen ist. Für die Anwendung von Adstringentien wird die Spritze empfohlen. Bei Infiltra-

Digitized by Google

tionen hält K. die conservative Behandlung für rathsam und warnt vor Scarificationen. Die frühere Begeisterung für Milchsäure theilt auch K. nicht mehr, hält sie aber für nützlich bei Nachbehandlung von operirten Geschwüren etc. Aus der grossen Zahl der anderen mehr oder weniger gebräuchlichen Aetzmittel wird die Trichloressigsäure bevorzugt. Ganz besonders empfohlen wird für Granulationen und Geschwüre der hinteren Wand die Galvanocaustik und theilt K. darin die Ansicht Schmithuisen's und Kafemann's.

Was die Inhalationstherapie betrifft, so wird ihr Nutzen voll gewürdigt und macht K. von ihr zu bestimmten symptomatischen Zwecken Gebrauch; auf die einzelnen dazu verwandten Medicamente sowie auf symptomatische Behandlung aussichtsloser Fälle geht er nicht näher ein.

Der Hauptwerth ist nach K.'s Auffassung auf die Allgemein-Behandlung der Kehlkopftuberculose zu legen und kommen hierbei Diät, interne Behandlung, physikalische Heilmethoden, Klimatotherapie besonders in Betracht. K. hält es nicht für berechtigt, dass einige Volksheilstätten sich weigern, Tuberculosekranke mit Larynxaffectionen aufzunehmen und glaubt, dass bei einer Reihe von gutartigen Fällen der Aufenthalt in einer Heilanstalt bei entsprechender Localbehandlung gerade günstig für die Heilung sein dürfte.

Zum Schlusse fasst Referent seine Anschauungen dahin zusammen, dass bei gutem Allgemeinzustande die chirurgische Behandlung der tuberculösen Herde dann angezeigt sei, wenn Aussicht auf totale Entfernung vorliege oder wenn bedrohliche Complicationen zu bekämpfen seien. Des werthvollste Mittel zur Anstrebung einer Spontanheilung ist eine sorgfältig durchgeführte Allgemeinbehandlung auf dem Boden der physikalisch-diätetischen Heilmethoden.

Discussion:

Meissen (Hohenhonnef) theilt die Ansicht Kronenberg's bezüglich der Wichtigkeit der Allgemeinbehandlung; ca. 50—60 pCt. seiner Patienten leiden auch an Larynxtuberculose. Die Behandlung ist im Wesentlichen eine conservative und wird besonderer Werth auf die Ruhestellung des Kehlkopfes (Schweigekur) gelegt. Bei Insufflationen etc. wird vorher eine Reinigung des Kehlkopfes durch Inhalationen zu erzielen gesucht. Die Erfolge sind befriedigend, doch warnt M. vor Optimismus und hebt auch hervor, dass der Verlauf der Kehlkopftuberculose vom Verlaufe der stets gleichzeitig vorhandenen Lungentuberculose abhängig sei und dass diejenigen Fälle der Kehlkopftuberculose, die die gutartige Form der Lungentuberculose begleiten, für die Ausheilung die besten Chancen bieten.

Proebsting (Wiesbaden) spricht sich für das Curettement aus und empfiehlt zur Nachbehandlung Dijodoform, ein Pulver, das den Patienten zur Selbstapplication mittelst einer entsprechend gebogenen Glasröhre verordnet wird. Die Schmidt'sche Tracheotomie hält er unter Umständen für empfehlenswerth, kann aber die Krause'schen Resultate mit intravenösen Hetolinjectionen nicht bestätigen.

Blumenfeld (Wiesbaden) betont die Nothwendigkeit langjähriger Beobachtung, bevor ein operirter tuberculöser Kehlkopf als geheilt zu betrachten ist. Er empfiehlt auch besonders die Galvanocaustik und berichtet über zwei von ihm operirte und seit sieben Jahren geheilt

Digitized by Google

gebliebene Fälle (Tuberculose der Epiglottis). Die Tracheotomie möchte B. nur als Operation mit vitaler Indication betrachtet wissen und räth bei Stenosen zur versuchsweisen Anwendung der Curette, wenn die Infiltrate annähernd in einer Ebene liegen, andernfalls kommt die Laryngofissur in Betracht.

Moses (Köln) steht auch den Resultaten bei Behandlung der Larynxphthise skeptisch gegenüber, zumal der Stand der Lungenaffection dabei zu sehr in's Gewicht fällt. Auch M. giebt der Galvanocaustik den Vorzug und hatte ebenso wie Blumenfeld Gelegenheit, sich von den guten Resultaten, die Schmidthuisen mit dieser Behandlungsmethode erzielte, zu überzeugen. Dauernden Erfolg hatte M. mit Galvanocaustik in zwei Fällen (einer seit $2^1/_2$ Jahren); in beiden war aber auch der Verlauf der Lungenphthise ein günstiger.

Lüders (Wiesbaden) hält das Curettement nur für leicht erreichbare Ulcera geeignet. Die Tracheotomie nützt häufig noch bei vorgeschrittener Larynxphthise, weil sie Ruhigstellung des Kehlkopfes, Wegfall der Schluckbeschwerden und leichtere Athmung ermöglicht. Bei ganz geringer oder nicht nachweisbarer Lungenaffection kann auch die Laryngofissur Hervorragendes leisten. L. hat letztere zwei Mal in den letzten Jahren angewandt; im ersten Falle wurde der Patient geheilt, im zweiten starb er ein Jahr nach der Operation an disseminirter Lungenphthise.

Von Aetzmitteln giebt L. auch der Galvanocaustik den Vorzug und erwähnt, dass seine bei combinirter Lungen-Kehlkopftuberculose mit Tuberculin und Tuberculocidin erzielten Resultate durchaus ungünstig waren.

Keller (Köln) bevorzugt gleichfalls die Galvanocaustik und erwähnt, dass schon Voltolini auf die geringe Reaction bei dieser Behandlungsmethode sowie auf die Vorzüge derselben, die sie durch die Möglichkeit mit den gracilen Instrumenten exact zu arbeiten, bietet, hingewiesen hat.

Hopmann (Köln) hält das chirurgische Eingreifen bei vorgeschrittenen Fällen mit Stenose und Dysphagie für durchaus berechtigt und betont die durch Tracheotomie zu erzielende Ruhestellung des Kehlkopfes und Erleichterung der Expectoration. Parallelismus der Kehlkopf- und Lungentuberculose ist sehr oft, aber nicht immer vorhanden. Wenn auch primäre Kehlkopftuberculose höchst selten ist, so ist doch oft die Erkrankung des Kehlkopfes weit erheblicher als die der Lungen. Im Allgemeinen spricht sich auch H. mehr für schonendes, als eingreifendes Verfahren aus und empfiehlt, von Fall zu Fall zu entscheiden, ob operatives Eingreifen geboten erscheint. H. führt drei characteristische Fälle von Dauererfolg an, der theils durch Thyreofissur bezw. Creosot, theils durch örtliche Aetzungen und Curettement, theils durch Tuberculininjectionen ohne örtliche Behandlung des Kehlkopfes erzielt wurde.

IV. Lüders (Wiesbaden): Demonstration tuberculöser Kehlköpfe.

Im ersten Falle war trotz Laryngofissur und Ferrum candens keine Ausheilung erzielt und neue Ulcera und Perichondritis des Thyreoidknorpels aufgetreten. Beim zweiten Präparate sind neben tuberculösen Zerstörungen auf der Zunge und Epiglottis Narben ausgeheilter lueti-

Digitized by Google

scher Affectionen zu constatiren. Bei den übrigen Präparaten ist besonders die Richtung der Ulcera, die mit ihrer Längsachse horizontal stehen, bemerkenswerth; möglicher Weise hängt diese Proliferation mit dem Verlaufe der Gefässe oder Lymphbahnen zusammen.

b) Ueber einige Streitfragen bei der Operation in Fällen otogener Pyämie, im Anschluss an zwei operirte und geheilte Fälle.

L. bespricht an der Hand zweier von ihm operirter Fälle den Zeitpunkt zur Eröffnung des Sinus transversus, die Punction desselben und die Indication zur Unterbindung der Jugularis interna bei otogener Pyämie resp. Sinusthrombose. Bezüglich des Zeitpunktes hält L. es für nothwendig, zunächst durch Aufmeisselung oder Radicaloperation mit weitem Freilegen des Sinus transversus diesen zu entlasten. Nur bei Sicherstellung obturirender Thrombose des Sinus transversus und septischem Zerfall desselben ist bei der ersten Operation gleich der Sinus zu spalten und auszulöffeln, wenn vorher schwere klinische Symptome bestanden, wenn die Sinuswände fistulös oder necrotisch sind. Wenn keine obturirende Thrombose festzustellen ist, ist abzuwarten.

Die Punction des Sinus hält L. meist für überflüssig, zumal sie nicht allzu viel leiste und nur mit Zuhilfenahme der anderen Symptome diagnostisch zu verwerthen sei. Auch birgt sie Gefahren in sich (Verletzung des Kleinhirnes, Losstossen von Thrombustheilen etc.), die nicht zu unterschätzen sind.

Die Unterbindung der Jugularis interna hält L. nicht in allen Fällen für nothwendig, zumal der infectiöse Thrombus meist nach oben und unten durch soliden gesunden Thrombus genügend abgeschlossen ist und Material aus dem erkrankten Sinus auch aus anderen kleineren Venen dem Blutkreislauf zugeführt werden kann.

In keinem der beiden Fälle war die Unterbindung nothwendig. Nur dann hält L. sie für erforderlich, wenn nach Ausräumung des Sinus Schüttelfrost und meningeale Erscheinungen andauern, wenn ferner der Thrombus primär im Bulbus venae jugularis sitzt (wie häufig bei acuten Mittelohreiterungen) und endlich, wenn der Thrombus vom Sinus transversus aus in den Bulbus und von diesem aus in die Vena jugularis hineingewachsen ist und schwere pyämische Erscheinungen ausgelöst werden.

Immer ist zu vergegenwärtigen, dass bei Sinusthrombose wegen der Pyämie operirt wird.

V. Keller (Köln): Die Bedeutung der Mader'schen Experimente für die Theorie der Schallleitung.

K. betont, dass die Helmholtz'sche Schallleitungstheorie in den Ergebnissen der Mader'schen Untersuchungen, die in knapper und sehr klarer Form erläutert werden, eine wesentliche Stütze findet. Die physiologische Bedeutung der reinen Knochenleitung wird durch sie wesentlich erweitert und verdient die Mader'sche Arbeit deshalb die grösste Beachtung se tens der Physiologen und Ohrenärzte.

Publicationsstelle: Sitzungsberichte der K. k. Academie der Wissenschaften, mathematisch-naturwissenschaftliche Klasse, Band C, IX, Wien 1900.

Digitized by Google

VI. Lünenborg (M.-Gladbach) berichtet über einen Fall von uetischem Primäraffect im Larynx.

Es zeigte sich zunächst eine kirschengrosse, schmierig-grau belegte Geschwulst in der Gegend des linken Aryknorpels, die auf Localbehandlung und Jodkali fast ganz zurückging. Nach einigen Monaten Heiserkeit, Röthung und Schwellung der Stimmbänder, wozu sich später deutliche Symptome secundärer Lues an den Mandeln, Plaques der Zunge und Psoriasis palmaris gesellten.

Alle Erscheinungen gingen nach einer gründlichen Schmierkur prompt zurück.

Bezüglich der Art der Infection war nur zu eruiren, dass Patient häufig aus Pfeifen seiner Freunde geraucht hat.

Analoge Fälle konnte L. in der Literatur nicht finden.

Discussion.

Hopmann bemerkt, dass zwei Fälle von Primäraffect der Epiglottis veröffentlicht sind.

* * *

Das im vorigen Jahre an die deutschen Berufsgenossenschaften versandte Rundschreiben, in welchem dieselben ersucht wurden, bei Schädelverletzungen und directen Ohrbeschädigungen möglichst sofort nach dem Unfalle einen Ohrenarzt behufs Feststellung des Befundes zuzuziehen, hatte den Erfolg, dass 30 Berufsgenossenschaften in ihren Antwortschreiben ihre Zustimmung erklärten. Moses (Köln).

II. Kritiken.

Ueber den Ménière'schen Symptomencomplex. Zusammenfassung der Ergebnisse einer Sammelforschung. Von Dr. Gustav Heermann, Privatdocenten in Kiel.

Die vorliegende Arbeit, die aus eigener Erfahrung und aus den Ergebnissen der von dem Verf. eingeleiteten Sammelforschung hervorgegangen ist, soll keine Monographie darstellen, sondern blos „Bausteine zusammentragen".

Verfasser geht von der Präcisirung des Begriffes „Ménière'scher Symtomencomplex" aus: Gleichgewichtsstörungen, Uebelkeit (mit oder ohne Erbrechen), subjective Gehörsempfindungen. Functionsstörungen des Gehörorganes sind dabei zwar sehr häufig, gehören jedoch nicht unbedingt zum Bilde der Krankheit. Diesbezüglich weicht Verf. von der Ansicht Frankl-Hochwart's ab, der, je nach dem Vorhandensein von gleichzeitiger Erkrankung des Ohres oder nicht, von echtem und Pseudo-Ménière spricht. Insofern als oftmals bei den ersten Anfällen keine wesentlichen Hörstörungen bestehen, während solche bei späteren Attacken vorhanden sind, insofern man also nach Frankl-Hochwart anfangs von Pseudo-Ménière, später hingegen von echtem sprechen müsste, theile ich die Ansicht des Verf.'s, dass es sich hierbei blos um quantitative Unterschiedlichkeiten handle.

Digitized by Google

Bei Besprechung der pathologischen Befunde kommt Verf. zu dem Resultate, dass die Necroscopie nach Ménière-Erkrankung immer Veränderungen im Hörapparate nachweisen konnte; der Sitz dieser Veränderungen betraf: Mittelohr, Labyrinth, Acusticus, dessen Kerne, Grosshirn oder Kleinhirn. Demnach wäre es unberechtigt, eine typische „Ménière'sche Krankheit" anzunehmen.

Nach einer statistischen Uebersicht über 50 Fälle (32 männliche, 18 weibliche) bespricht Verf. die ätiologischen Momente. Unter diesen sind hervorzuheben: Trauma, chronische Ohreiterung, Erkältungsschädlichkeiten, secundäre Lues, zu rasche Decompression, wie sie bei Caissonarbeitern vorkommt, geistige Ueberanstrengung oder heftige Gemütsbewegungen, einmal Schädigung beim Telephoniren bei Gewitter. Begünstigend wirken: Krankheiten des Centralnervensystemes, schwere Allgemeinleiden, Neurasthenie, Hysterie, allgemein schwächende Momente.

Die Anfälle selbst kann man in apoplectiforme und nicht apoplectiforme unterscheiden; doch können beide Arten bei ein und demselben Individuum auftreten, ein Fingerzeig, dass der ganze Unterschied nur ein quantitativer ist, weshalb man besser von schweren und weniger schweren Anfällen reden sollte. Nach Besprechung der einzelnen Symptome bei diesem Krankheitsbild kommt der Verfasser zu folgenden Schlussfolgerungen:

„Der Ménière'sche Symptomencomplex ist der äussere Ausdruck eines Reizes oder einer Schädigung, welche die centralen oder peripheren nervösen Elemente des Gehörorganes an irgend einer Stelle getroffen hat. Die Natur des Reizes u. s. w. und den Ort, an dem er eingewirkt hat, vermögen wir häufig direct zu ermitteln, manchmal aus sonstigen pathologischen Befunden zu erschliessen . . . . Die Symptome hängen nicht nur ab von der Grösse des Reizes bezw. der Schädigung, sondern vor Allem von der körperlichen und geistigen Widerstandsfähigkeit des befallenen Individuums, die grossen, selbst momentanen Schwankungen unterworfen sein kann . . . ."

Die Prognose ist sehr ungünstig, sobald es sich um bilaterale Ohraffectionen handelt, da man es dann meist mit einer cerebralen Erkrankung zu thun hat (ausser bei Caissonkrankheit). Viel günstiger gestaltet sich die Prognose bei unilateraler Affection, besonders wenn man im Stande ist, den auslösenden Reiz zu beseitigen.

Ein eigentliches Heilmittel gegen den Ménière'schen Symptomencomplex giebt es zwar nicht; immerhin kann man mitunter Linderung verschaffen. In erster Linie stehe hierin der Trost, in schwereren Fällen Bettruhe, bei Schwindel Lagerung auf die gesunde Seite, bei Strabismus Verband der Augen, Meidung jeglichen Geräusches, event. zur Dämpfung Austamponirung der Gehörgänge mit glycerindurchtränkter Baumwolle. Zuweilen schaffen eine Eisblase am Kopfe oder sogar Blutegel Linderung; im Nothfalle müsse man zur Morphinspritze greifen. Sobald es angeht, berücksichtige man Localbehandlung: Lufteinblasung, Drucksonden-, Pneumomassage etc., event. Radicaloperation. Sehr grosse Aufmerksamkeit verdient auch die Allgemeinbehandlung, Behebung der Obstipation, Bewegung im Freien, Gebirgsklima etc. Bei Caissonkranken: Neuerliches Einbringen der Kranken in Caissons und langsame Ver-

Digitized by Google

minderung des Luftdruckes. Verpönt sei Chinin (wegen Gefahr einer Labyrinthblutung) sowie Salicyl. Pilocarpin wirkt mitunter nützlich, desgleichen Sulfonal. Ernst Urbantschitsch.

Die Verletzungen des Ohres, deren Folgezustände und gerichtsärztliche Beurtheilung. Von Dr. Josef Tyrman, k. u. k. Stabsarzt.

Verf. bespricht in seiner 120 Druckseiten umfassenden Arbeit die unabsichtlichen und insbesonders die absichtlichen Beschädigungen des Gehörorganes sammt Anführung der einschlägigen Gesetze zuerst im Allgemeinen, dann nach den einzelnen Theilen des Hörapparates, wobei er jedem Capitel eine gerichtsärztliche Beurtheilung folgen lässt. Das Werk bildet eine mit grossem Fleisse zu Stande gebrachte Zusammentragung und Sichtung aus der betreffenden Literatur bis auf die jüngste Zeit mit Berücksichtigung der reichen persönlichen, besonders militärärztlichen Erfahrung. Als Anhang bringt der Verf. den Nachweis der Simulation von Taubheit bezw. Schwerhörigkeit. — Als einen neuen, meiner Ansicht nach ausgezeichneten Vorschlag betrachte ich den Rath: in den Gebieten, wo Selbstbeschädigungen des Gehörorganes zum Zwecke von Militärbefreiung sehr häufig vorkommen, ein bis zwei Jahre vor der Assentirung einen Ohrbefund der zur Stellung Kommenden aufnehmen zu lassen.

Sehr wünschenswerth wäre es, Herrn Stabsarzt Tyrman über interessante Vorfälle traumatischer Verletzungen des Hörorganes Zuschriften zukommen zu lassen, damit das Büchlein in der hoffentlich bald nothwendig werdenden zweiten Auflage durch sie bereichert werde.

Ernst Urbantschitsch.

Pathologie und Therapie der entzündlichen Erkrankungen der Nebenhöhlen der Nase. Von M. Hajek. Mit 103 grösstentheils Originalabbildungen. 2. vermehrte Auflage. Leipzig und Wien 1903, Deuticke. 348 S.

Die erste Auflage des vorliegenden Buches — an dieser Stelle seiner Zeit nicht besprochen — erschien vor einigen Jahren (1898), zu einer Zeit, als das Interesse für die Krankheiten der Nase, speciell für die Erkrankungen der Nebenhöhlen, schon ziemlich allgemein war und dieses Specialfach auch für die Ohren-, Augen- und Nervenärzte sowie für die Internisten grössere Bedeutung erlangte. Auch jetzt ist das Interesse noch ein sehr reges; ist ja trotz ausgezeichneter grundlegender anatomischer Arbeiten von Zuckerkandl erst vor kaum einem Jahre die preisgekrönte anatomische Arbeit von Logan Turner über die Nebenhöhlen der Nase erschienen.

Das Buch ist im Wesen eine zusammenfassende Darstellung der entzündlichen Erkrankungen der Nebenhöhlen der Nase, doch werden die Ansichten und Behandlungsmethoden der anderen Autoren nicht — wie man von einem breit angelegten Werke erwarten könnte — oder nicht durchwegs mit entsprechend gleicher Ausführlichkeit behandelt, sondern die eigenen Ansichten und Methoden finden, wie übrigens leicht begreiflich, eine sehr eingehende Darstellung, was dem Buche eine stark individuelle Färbung verleiht.

Digitized by Google

Die Grundlage des Buches bildet die auf Zuckerkandl's diesbezügliche Untersuchungen aufgebaute Darstellung der Anatomie, doch verfügt der Verfasser auch über zahlreiche eigene anatomische Untersuchungen. Die genaue Kenntnis der Anatomie ist ja gerade in diesem Fache von grosser Wichtigkeit und ohne diese ist ein erfolgreiches Arbeiten unmöglich, und auch was die Therapie betrifft, führt der Verfasser verschiedene eigene Modificationen an.

Im allgemeinen Theile werden in der zweiten wie in der ersten Auflage die Ursachen der Nebenhöhlenentzündungen, die genuinen und die fortgeleiteten Entzündungen besprochen, die Symptome: die örtlichen und die allgemeinen, und unter dem Titel Diagnose: die Anatomie der lateralen Nasenwand und die Sondirung jener Nebenhöhlen, die in den mittleren Nasengang einmünden. Die Besprechung der anatomischen Details der einzelnen Nebenhöhlen bleibt dem speciellen Theile vorbehalten. Ferner wird im allgemeinen Theile Einiges über die Anatomie und Differentialdiagnose der Kiefer-, Stirn- und vorderen Siebbeinhöhlen gesagt, betreffs der Differentialdiagnose der anderen Nebenhöhlen dagegen wird, „weil noch manche wichtige Kenntnisse der Anatomie des Siebbeinlabyrinthes unerlässlich sind," überhaupt auf den speciellen Theil verwiesen. Diese Eintheilung ist nicht zweckmässig, und wie Verf. selbst zugiebt, verliert der Stoff dadurch an Uebersichtlichkeit.

Im speciellen Theile ist bei jeder einzelnen Nebenhöhle die Anatomie, pathologische Anatomie, Aetiologie, Symptomatologie, Diagnose und Therapie mit grosser Ausführlichkeit besprochen und insbesondere werden die verschiedenen Operationsmethoden klar und übersichtlich behandelt.

Was die Radicaloperationen bei Nebenhöhleneiterungen betrifft, so kann Ref. nicht umhin, auch an dieser Stelle zu betonen, dass in den weitaus meisten Fällen die Grösse der Radicaloperation zur Wichtigkeit des Leidens nicht im Verhältnis steht. Man kann ja dem Kranken nicht einmal in allen Fällen, in denen ein radicaler Eingriff vorgenommen wird, Heilung versprechen und mit Sicherheit ein Versiegen der Kieferhöhleneiterung voraussagen; es ist fast immer genügend, die Retentionserscheinungen zu beheben und dies gelingt auch mit weniger radicalen Methoden. Selbstredend besteht die Radicaloperation immer zu Recht bei heftigen subjectiven Erscheinungen, drohendem Durchbruch etc.

In der ersten Auflage ist die Methode von Luc aus dem Jahre 1897 oder vielmehr die schon früher, im Jahre 1893 von Caldwell beschriebene Methode der Kieferhöhleneröffnung gar nicht erwähnt; in der zweiten Auflage ist dies bereits nachgetragen; ebenso ist die in der ersten Auflage nicht erwähnte Jodoformgazetamponade der Kieferhöhle vom Proc. alveolaris aus in der zweiten bereits angeführt; dagegen heisst es auch hier noch bei der Tuberculose des Oberkiefers: „Mir ist nur der von Maydl operirte Fall bekannt," obwohl — wenn man schon von dem Bacillenbefund im Eiter absieht, wie ihn Dmochowsky, M. Schmidt, Kekwick und Gaudier angaben — auch Grünwald und Ref. solche Fälle beschrieben haben.

Mit Recht warnt der Verfasser vor dem Gebrauche des Galvanocauters, als Mittel zur Förderung des Eiterabflusses aus der Stirnhöhle bekanntlich nichts schlechter als das. Ebenso kann man vor der

Digitized by Google

Methode nicht genug warnen, die Stirnhöhle endonasal mittelst einer zwischen mittlerer Muschel und Septum vorgeschobenen Sonde zu eröffnen; man braucht ja nur an den Fall von Mermod zu denken. Ferner hebt er hervor, dass Unwegsamkeit des Ductus naso-frontalis auch durch Verlegung des oberen, in die Stirnhöhle mündenden Endes desselben bedingt sein kann. Der Verfasser sagt, dass „auch bei chronischen Empyemen ausserhalb des Anfalles die Berechtigung eines chirurgischen Eingriffes der Stirnhöhle nicht in Abrede gestellt werden kann, wenn durch bereits häufig aufgetretene Attacken sowie durch Beständigkeit des eitrigen Ausflusses eine definitive Heilung nicht zu erwarten ist". Er erwähnt die Eröffnung der Stirnhöhle mit der elektrischen Trephine nach Spiess unter Controle des Röntgenschirmes, dann die Riedel'sche sowie die neuerlich von Killian empfohlene Methode der Stirnhöhleneröffnung. Die von einzelnen Autoren angegebene osteoplastische Resection der vorderen Stirnhöhlenwand hat Verf. weiter ausgebaut und er erwähnt seine histologischen Untersuchungen über Veränderungen im Knochengerüste des Siebbeinlabyrinthes, welche die Angaben von Martin und Zuckerkandl bestätigen, dass die Aufstellung eines eigenen Krankheitsbegriffes der Necrosing ethmoiditis von Woakes keine Berechtigung hat.

Ein weiteres Capitel ist überschrieben: Nebenhöhlenaffectionen bei Ozäna. Der Verfasser schliesst sich jetzt insoferne der Ansichten insbesondere von Michel und Grünwald an, als er nicht mehr daran zweifelt, dass die Secretion bei Ozäna in der Mehrzahl der Fälle eine herdförmige ist, dass das Bild der Ozäna durch Herderkrankungen in der Nase, insbesondere durch Nebenhöhlenaffectionen der Erkrankungen im Rachen entstehe; doch sei es möglich, meint er, dass ursprünglich die ganze Schleimhaut secernirt hatte und dass die entzündliche Affection des übrigen Secretionsgebietes mit Ausnahme des zur Zeit der Beobachtung noch bestehenden Secretionsherdes zum Abschluss gelangt ist.

Im letzten Capitel sind die Complicationen seitens der Augenhöhle und die cerebralen Complicationen besprochen, und zwar benutzt der Verf. „mangels eigener Erfahrungen" die Monographien von Kuhnt und Dreyfuss.

Die Abbildungen — nur zum Theile dem bekannten Werke Zuckerkandl's entnommen und grösstentheils Originalabbildungen — sind sehr schön ausgeführt und tragen viel zum besseren Verständnisse bei.

Die Abänderungen gegenüber der ersten Auflage sind nicht gross und die Zunahme um 31 Seiten ist zurückzuführen auf einige Details, die bereits oben erwähnt wurden und namentlich auf die Beschreibung der Luc-Caldwell'schen Methode, die osteoplastische Resection der vorderen Stirnhöhlenwand und auf die grössere Anzahl der Abbildungen.

Das Buch ist somit eine sehr gute Anleitung zum Studium der Nebenhöhlenentzündungen, das für ein selbständiges Arbeiten auf diesem Gebiete den Grund zu legen sehr wohl geeignet ist.

L. Réthi.

Digitized by Google

III. Referate.

a) Otologische:

Die Behandlung der acuten Mittelohrentzündung. Von Prof. Bezold. (Zeitschr. f. Ohrenheilk., XLI, 3)

B. schildert in vorstehendem Aufsatze, welcher das erweiterte Referat des Autors in der letzten Versammlung der deutschen otologischen Gesellschaft darstellt, seine eigene Behandlungsweise einerseits bei der als Tubencatarrh bezeichneten Krankheitsform, welche sich durch Tubenabschluss (gleichviel aus welcher Ursache) mit Einziehung des Trommelfelles mit oder ohne Serumansammlung characterisirt, andererseits bei der acuten Mittelohrentzündung. Bei dem Tubencatarrhe genügt die Luftdouche zur Heilung, falls keine zu grosse Menge Serum ausgeschieden ist; in diesem Falle muss die Paracentese (hinterer unterer Quadrant) angeschlossen werden, vorher mechanische Reinigung der Gehörganges und kräftige Injection mit 5proc. Carbollösung. Nach der Paracentese Entfernung des Secretes durch Tupfen und durch die äussere Luftdouche vom Gehörgange aus nach dem Nasenrachenraume hin, um eine Infection von der Nase aus zu vermeiden; sodann wird die Paracentesenöffnung mit Borpulver bestreut; nie sah B. bei dieser Behandlung die geringste Reaction der Wundränder oder Mittelohreiterung auftreten.

Bei der acuten Mittelohrentzündung empfiehlt B. nach dem Vorbilde v. Tröltsch's auf's Wärmste die Luftdouche per Catheter, im Kindesalter mittelst Politzer anzuwenden und lässt sich auf Grund seiner ausnahmslos guten Erfahrungen (Nachlass der Schmerzen und Abkürzung des entzündlichen Stadiums) davon nicht durch die theoretischen Erwägungen abbringen, dass die Gefahr einer Infection nahe liege. Bei stärkerer Secretanfüllung der Paukenhöhle (Vorwölbung) ist die Paracentese indicirt mit nachfolgender Luftdouche, zunächst vom Gehörgange aus, später, wenn Nase und Nasenrachenraum durch zweckentsprechende Behandlung von eitrigen Secreten frei geworden sind, durch Politzer'sches Verfahren. Auf die Luftdouche folgt eine Einblasung von Borsäurepulver mittelst Glasrohr mit Pipette, dessen Ende durch Ausglühen stets aseptisch erhalten wird. Bei druckempfindlichem Warzenfortsatz wird stundenweise ein Eisbeutel applicirt, Cataplasmen werden vermieden, ebenso Blutegel, letztere deshalb, weil sie durch Lymphangitis eine Röthe am Warzenfortsatze hervorrufen können, die uns für die Beurtheilung der Entzündung im Warzenfortsatze selbst hinderlich sein kann. Einspritzung von 4proc. Borlösung erfolgt auch bei starker Secretion täglich nur einmal, danach Luftdouche. Von grosser Bedeutung ist sorgfältige Trockenlegung des Gehörganges durch Abtupfen mittelst watteumwickelter knopfloser Sonden, auch aus dem Recessus des Gehörganges; Pat. übt dabei das Exper. Vals. behufs gründlicher Entleerung; hierauf folgt eine Einblasung von Borpulver. Wichtig ist genügendes Offenhalten der Perforation, wenn nöthig durch Verlängerung der Oeffnung nach unten oder erneute Paracentese. Die bekannten zapfenförmigen Wucherungen an der Perforationsstelle erfordern bei ungenügendem Secretdurchtritt Abtragung mit der Schlinge oder, wenn sie hierzu

Digitized by Google

nicht entwickelt genug sind, Spaltung mit dem Lanzenmesser und Verlängerung der Oeffnung nach unten. Wenn die Hörweite sich der normalen nähert (4—5 m Flüstersprache), kann man die Perforation sich schliessen lassen; die Luftdouche ist aber noch fortzusetzen, bis keine Geräusche beim Schneuzen mehr entstehen und die Hörweite vollkommen normal ist. Ueberschreitet eine acute Mittelohreiterung trotz correcter Behandlung die Zeit von zwei Monaten, so hält B. die Aufmeisselung für geboten, auch wenn alle localen und Allgemeinerscheinungen fehlen; durchweg findet sich dabei eine grössere Eiterhöhle im Warzenfortsatze, ein extraduraler Abscess, eine Eitersenkung am Halse etc., desgleichen ist eine auch nur mässige druckempfindliche Schwellung besonders unterhalb des Warzenfortsatzes für B. eine Indication zur Eröffnung des Antrums und Abtragung des ganzen Processus.

Abfällig kritisirt B. die Ausspülungen des Mittelohres durch den Catheter, sowie die Tamponade des Gehörganges, erstere wegen Gefahr der Uebertragung von Infectionsstoffen, letztere weil der Tampon durch Imbibition des Secretes schliesslich wie ein feuchtwarmer Umschlag wirke, starke Epidermisansammlung in der Tiefe des Gehörganges bedinge und dadurch das Secret zur Fäulnis disponire, wodurch Anlass zu schweren Complicationen gegeben werde.

Wenn auch nur ganz kurz, sei an dieser Stelle der Discussion Erwähnung gethan, welche sich im Anschlusse an den Vortrag entwickelte und die grosse Divergenz der Meinungen erkennen liess. Körner empfiehlt möglichst frühzeitige Paracentese, Bettruhe; Desinfection des Gehörganges dabei vergeblich und unterbleibt deshalb; nach der Paracentese Drainage des Gehörganges mit Gazestreifen und aufsaugender Verband. Die kranke Paukenhöhle muss in Ruhe gelassen werden, namentlich keine Lufteintreibungen von der Tuba aus. Aseptische Ausspülungen des Gehörganges nur bei zähem, schleimig-eitrigem Secret. Leutert spricht sich gegen die täglichen Ausspritzungen, das Austupfen und die Borsäureeinblasungen aus. Auch Kretschmann vermeidet letztere und will nicht gleich am ersten oder zweiten Tage paracentesiren, sondern abwarten. Desgleichen ist Ostmann Gegner der Borsäurebehandlung und Luftdouche, empfiehlt dagegen lockere Gehörgangstamponade und aseptischen Mullwatteverband. Brieger empfiehlt zur Abortivbehandlung Blutentziehung am Tragus, hält die Application des Catheters für unschädlich, Einspritzungen aber der Infection wegen für gefährlich. Während Passow und Jansen möglichst früh und ausgiebig paracentesiren, Siebenmann die Paracentese besonders bei Kindern empfiehlt, im Uebrigen dafür hält, dass dieselbe in manchen Fällen besser unterbliebe, nimmt Pfiffl als Schüler Zaufal's einen wesentlich anderen Standpunkt ein. In der grossen Mehrzahl der Fälle gelinge es, durch heisse Einpackungen mit essigsaurer Thonerde, Darreichung von Salicylpräparaten, Einpinselung mit Jodtinctur, Cocaineinträufelungen, zuweilen Massage in der Umgebung des Ohres, durch Beschränkung der Secretion und Begünstigung der Resorption, die Paracentese zu vermeiden; wo aber von Anfang an der Verlauf ein schwerer sei, der Hauptherd der Erkrankung im Warzenfortsatze liege, sei eine frühzeitige Paracentese nutzlos; gleichwohl sei hier am Ende der ersten Krankheitswoche ein Versuch mit der Paracentese gestattet,

Digitized by Google

falls nicht sofort zur Aufmeisselung geschritten würde. Trotz der seltenen Vornahme der Paracentese auf der Zaufal'schen Klinik sei eine Zunahme der Fälle von Aufmeisselung nicht beobachtet worden. Keller.

Ziele und Wege der Functionsprüfung des Ohres. Von Dr. G. Zimmermann in Dresden. (Klin. Vortr. a. d. Geb. d. Otol. u Phar.-Rhinologie.)

Z. verbreitet sich über die gebräuchlichen Methoden der Functionsprüfung des Ohres mit specieller Berücksichtigung seiner im Jahre 1900 neu aufgestellten Theorie der Schallleitung. Zur Prüfung des Hörvermögens eignen sich nicht einzelne continuirliche Töne, da sie sich nur aus einer Schwingungsform aufbauen, sondern besser Geräusche, welche aus einer möglichst grossen Zahl verschiedener Schallelemente bestehen, wie die Sprache und die Taschenuhr. Die Erklärung der Beobachtung, dass bei Erkrankung des Nervensystems sich eine Schädigung in der Perception der höheren Töne bemerkbar macht und dass bei Mittelohrerkrankungen tiefere Töne weniger gut vernommen werden, war, so lange sie auf Grund der Helmholtz'schen Theorie des Hörens basirte, nicht befriedigend. Nach der Theorie von Z. treten alle Schalleinwirkungen der äusseren Luft unterschiedslos durch die Substanz des Trommelfelles hindurch in die Luft der Paukenhöhle und gehen von da direct durch das Promontorium über auf die Schneckenfasern. Da nun die für die tieferen Töne vorhandenen Saiten der Basilarmembran länger sind und bei gleicher Intensität in grösseren Amplituden schwingen, als die für die hohen Töne vorhandenen, können sie, wenn der erregende Ton aufhört, noch nachschwingen und störende Nachbilder hervorrufen. Diese werden eben durch den Mittelohrapparat auf's feinste regulirt. Eine schwache Beweglichkeit der Kette muss dazu führen, dass die tieferen Töne nur verschwommen gehört werden und schliesslich in weiter vorgeschrittenen Fällen für die Unterscheidung ganz verloren gehen. Der Ausfall der hohen Töne kann nach diesem nicht auf eine Störung im Mittelohrapparat zurückgeführt werden, sondern muss durch eine Störung im nervösen Organe bedingt sein.

Der Weber'sche Versuch wird nach Z. ebenfalls erst befriedigend erklärt, wenn man ihn vom Gesichtspunkte seiner Theorie betrachtet. Jede Störung im Accommodationsapparat lässt gerade die auf tiefe Töne resonirenden Schneckenfasern in grösserer Breite als normal schwingen und nachschwingen, so dass sie schliesslich überempfindlich werden. Im Gegensatze zu dem Weber'schen, Schwabach'schen und Gellé'schen Versuch empfiehlt Z., den Rinne'schen Versuch aus der Reihe der Hörprüfungen zu streichen, weil bei ihm die directen Einwirkungen der Stielschwingungen an dem Maassstab der restirenden mehr oder weniger grossen Reaction auf die indirecten Schwingungen der Gabelenden verglichen werden. A. Sonntag (Berlin).

Jahresbericht der oto-laryngologischen Klinik und Poliklinik in Basel vom 1. Januar 1899 bis 31. December 1900. Von Prof. Siebenmann und Assistenzarzt Oppikofer. (Zeitschr. f. Ohrenheilk., XL, 2 u. 3.)

Aus dem an interessanter Casuistik reichen Jahresbericht sei an dieser Stelle die Ansicht S.'s bezüglich der Werthschätzung der Paracentese des Trommelfelles bei Mittelohrentzündungen hervorgehoben,

Digitized by Google

mit welcher der Autor nicht so vereinzelt dastehen dürfte, wie es von vornherein den Anschein haben könnte. Er betont die geringe Zahl von Paracentesen während der Berichtjahre und fährt dann fort: „Auf Grund langjähriger Erfahrung sind wir nämlich zur Ueberzeugung gekommen, dass eine paracentesirte Mittelohrentzündung nicht günstiger verläuft, als wenn das spontane Zurückgehen unter Behandlung mit Bettruhe und Eis abgewartet wird. Im Gegentheil, die paracentesirten Fälle gestalten sich bezüglich der Schwere und der Dauer und dementsprechend auch der späteren Functionsfähigkeit in Folge nachträglicher Mischinfection — im Ganzen genommen — entschieden ungünstiger. Wenn unter Bettruhe und Eis die acuten Erscheinungen nicht zurückgehen, so kürzt die Paracentese in manchen Fällen allerdings die Schmerzen ab; ihr Unterlassen führt aber in der Regel nicht zu Complicationen, die später ernstliche chirurgische Eingriffe erheischen."

Keller.

Ergebnisse der allgemeinen Pathologie und pathologischen Anatomie des Menschen und der Thiere. VII. Jahrgang. Ueber 1900. Von Prof. Dr. O. Lubarsch in Posen und Prof. Dr. R. Ostertag in Berlin. **Mittelohr, Warzenfortsatz und intracranielle Folgeerkrankung der Otitis.** Von K. Grunert in Halle a. S.

Grunert berichtet in dem von Lubarsch und Ostertag herausgegebenen Werke „Ergebnisse der Allgemeinen Pathologie u. s. w." über die im Jahre 1900 erschienenen Arbeiten aus dem Gebiete der Ohrenheilkunde.

Aus der reichen Litteratur des Berichtsjahres werden die Arbeiten, welche neue Thatsachen bringen, hervorgehoben und zum Theile kritisch beleuchtet.

Die inhaltreiche Arbeit ist für ein kurzes Referat nicht geeignet.

Rudloff (Wiesbaden).

Ueber den therapeutischen Werth des Adrenalins in der Oto-Laryngologie. Von Dr. M. Koenigstein in Warschau. (Gazeta lekarska 1903, No. 16 u. 17.)

Verf. hat das Adrenalinum Takamine in 64 Fällen versucht, zwischen denen 23 Handgriffe in der Nase, im Ohre und im Kehlkopfe ausgeführt wurden. Auf Grund dieser Erfahrung kommt Verf. zu folgendem Schlusse. Am zuverlässigsten scheint die anämisirende und hämostatische Wirkung des Mittels zu sein. Die Nasenschleimhaut soll zuvörderst mit Adrenalin bepinselt werden und erst nachher cocainisirt werden, worauf eine vollständige Anästhesie schon mit einer schwächeren Cocainlösung zu erzielen ist. Es wird also demnach dem Adrenalin eine gewisse, aber geringe anästhesirende Wirkung zugeschrieben. Die besten Dienste leistet das Mittel in der Rhinochirurgie. Den grössten Theil der Operationen in der Nase wird man mit ganz geringem Blutverluste ausführen können; da man aber für Nachblutungen vorbereitet sein darf, so soll man sofort nach Operation die Nase tamponiren; nur im Bereiche der mittleren Muschel, wo Eiterungen bestehen, soll die Tamponade unterlassen werden. Zu verschiedenen Zwecken werden Lösungen von 0,1—0,01 pCt. gebraucht. Da eine starke Abschwellung der Schleimhaut stattfindet, so wird man leichter mit Sonde und Canüle in die

Digitized by Google

natürlichen Oeffnungen der Nebenhöhlen gelangen behufs Diagnose, Probeausspülungen u. s. w., weshalb auch der diagnostische Werth des Adrenalins hervorgehoben werden muss. Zwei Mal wurden bei langer Anwendung des Mittels auf dieselbe Stelle (es handelte sich um Schleimpolypen) necrotische Vorgänge beobachtet.

Im Ohre hat sich das Mittel bei Tubenstricturenbehandlung mittelst in Adrenalin getränkter „Bougies" sehr empfehlenswerth bewährt; bei frischen Tubenmittelohrcatarrhen kann man es auch mit Erfolg (nicht immer) versuchen, sonst aber wird das Adrenalin in der Otiatrie wenig Anwendung finden.

Im Kehlkopfe wird man vorübergehende momentane Erleichterungen in acuten Fällen sehen; es beschleunigt aber coupirt nicht den Heilungsprocess einer frischen Entzündung. Bei Operationen im Kehlkopfe und im Nasenrachenraume hält es Verf. für contraindicirt, weil secundäre Blutungen zu befüchten sind. Autoreferat.

---

b) Rhinologische:

In No. 3 der Monatsschrift referirt Herr Dr. Baumgarten über meinen Aufsatz „Betrachtungen zu dem Capitel vom Schnupfen" (Wiener klin. Rundschau 1902, No. 31). Trotz seiner Kürze enthält das Referat zwei sachliche Irrthümer in der Auffassung meiner Bemerkungen, die unverständlich erscheinen müssen, wenn anders der Herr Referent den zu referirenden Aufsatz aufmerksam gelesen hat. „So rasch Nebenhöhleneiterungen zu heilen, wie Verf. dies beschreibt, werden sich Wenige rühmen können", sagt Herr Baumgarten. Nirgendwo in meiner kleinen Arbeit erwähne ich die Behandlung oder Heilung von Nebenhöhlen**eiterungen**; nirgendwo behaupte ich demgemäss Nebenhöhleneiterungen **rasch** zu heilen. Vielmehr ist ganz ausschliesslich und mit allem Nachdruck die Rede von den „**chronischen serösen** Entzündungen" der Nebenhöhlen, „die sich unter der Larve häufiger Schnupfenanfälle verstecken" und von meiner Methode ihrer Behandlung: über die **Dauer** der Behandung wird nicht **ein** Wort gesagt. Oder sollte Herr Baumgarten den Satz: „In den Fällen, die mir Gelegenheit gaben, die Nase während einer Schnupfenattacke zu speculiren, zeigte sich die in der anfallsfreien Zeit normal aussehende Schleimhaut bis zur völligen Obstruction der Nase turgescirt und stellenweise cyanotisch, die Gefässe höchstgradig injicirt, Secretion ausserordentlich profus und nach acht Tagen — der obligaten Dauer des Schnupfens — Rückkehr zur Norm" so völlig verkehrt aufgefasst haben, als ob ich darin mich hätte rühmen wollen, in acht Tagen chronisch-seröse Nebenhöhlenentzündungen geheilt zu haben?! Der Satz skizzirt doch erkennbar genug das Bild der acuten Exacerbation einer chronischen serösen Nebenhöhlenentzündung, und die Worte: „nach acht Tagen Rückkehr zur Norm" besagen doch wohl deutlich, weil wiederholt, dass in der exacerbationsfreien Zeit ein normaler Befund sich zeigt.

Also: „rasch Nebenhöhleneiterungen zu heilen", ist mir nie eingefallen zu „beschreiben". Löhnberg (Hamm i. W.)

Digitized by Google

c) Pharyngo-laryngologische:

Ein Fall von Zahnwurzelcyste (periodontale s. periostale Cyste) des Oberkiefers mit specieller Berücksichtigung der Histologie. Von Dr. Th. Hug in Freiburg i. B. (Arch. f. Laryngol. etc. 1903, Bd. XIII, pag. 398.)

51 Jahre alte Dame mit fluctuirender Vortreibung in der Gegend der linken Fossa canina, deren vordere Wand fehlt. Eine durch eine der Lage des ersten Prämolarzahnes entspringende Fistelöffnung eingeführte Sonde gelangt in eine Höhle, welche bis nahe an den Orbitalboden reicht. In diese Höhle injicirtes Wasser fliesst nicht durch die Nase. Bei Eröffnung der Geschwulst von der Wangenalveolarbucht aus stellt sich die Höhle als etwa wallnussgross und glattwandig dar, sie ist mit rothem, sammetfarbenem, weichem Ueberzug versehen. Ihr Inhalt ist dünnflüssig, eitrig, von gelbbrauner Farbe, übelriechend. Die vordere laterale Wand des Knochens fehlt in ganzer Ausdehnung. Nach Extraction sämmtlicher Zahnwurzeln der linken Oberkieferhälfte, nach subperiostaler Resection eines kleinen Stückes des Alveolarrandes und nach Abschälung der Weichtheile der Cystenwand vom Knochen sowie Entfernung derselben wurde ein grosser Schleimhautlappen, der durch subperiostale Resection des Alveolarrandes gewonnen war, in die Höhle hineingelegt und fest auftamponirt. Heilung nach sechs Tagen. H. geht speciell auf die Ergebnisse der histologischen Untersuchung der Cystenwandungen und deren Bekleidungen ein und findet in diesem Falle eine deutliche, an einzelnen Stellen hohe Schicht von Epithel besonders bemerkenswerth, beziehentlich deren Herkunft er mit den Ansichten von von Brunn und Witzel übereinstimmt. Ersterer fand nämlich bei seinen Studien über Zahnentwicklung, dass das Schmelzorgan nach und nach tiefer wuchernd bis zur Zahnwurzelspitze reicht und dieselbe bedeckt. Dieser Epithelfortsatz bis zur Zahnwurzelspitze, von Hartwig zuerst gesehen und „Epithelscheide" genannt, hat nach von Brunn hauptsächlich eine formbildende Aufgabe für den Zahn. Hierdurch wird klar, wo der Ursprung des Epithels der periostalen oder Wurzelcysten sowie vieler epithelialer Kiefertumoren zu suchen ist und kommt Witzel durch seine wichtigen Untersuchungen zu dem Schlusse, dass die Epithelscheide das Material für die epitheliale Auskleidung der Zahnwurzelcysten liefert. Beschorner.

Ein congenitaler Rachenpolyp. Von Dr. Friedrich Hanszel, Assistent (Klinik Prof. Chiari). (Wiener klin. Wochenschr. 1902, No. 50.)

Kommen diese congenitalen Tumoren durch Dislocation embryonaler Gewebe, durch Einstülpungen zu Stande oder sind sie durch Intrafötation zu erklären? Verf. plädirt für die erstere von Arnold verfochtene Ansicht. Bei dem 19jährigen Mädchen fehlt der hintere Gaumenbogen, und an der seitlichen Pharynxwand ist ein kleinfingerdicker Tumor zu sehen. Microscopisch untersucht fand man im Tumor lymphoide Elemente, Talg- und Schweissdrüsen, Muskelfasern, Fettgewebe, also ein Dermoid. Verf. bespricht auch die Möglichkeit, dass dieser Tumor eine aberrirte Tonsille sein könnte, und wir glauben, dass er damit das Richtige getroffen hat. Baumgarten.

Digitized by Google

Der extragenitale syphilitische Primäraffect in seiner klinischen und volkshygienischen Bedeutung. Von Prof. Dr. J. Neumann. (Wiener klin. Wochenschr. 1902, No. 39.)

Für uns von Wichtigkeit ist, dass sich die extragenitalen Sclerosen ziemlich mehren und wollen wir aus dieser grösseren Arbeit blos die statistischen Daten anführen. Von 4639 Patienten wurden 207 extragenital inficirt. Die Unterlippe in 65, die Oberlippe in 41, Mundwinkel in 8, Wangenschleimhaut in 4, Zunge in 2, Tonsillen in 20, hintere Rachenwand in 1, Zahnfleisch in 6 und Nasenflügel in 2 Fällen.

Uebersichtliche Darstellung etc. Von Dr. Andreas Baraczyńsky (Prof. Mracek). (Wiener klin. Rundschau 1902, No. 45.)

Im Anschlusse an die obere Arbeit wollen wir aus einer anderen Arbeit ebenfalls einige Daten hervorheben. Es wird von 319 Luetischen berichtet; von diesen hatten extragenital an den Tonsillen 8, Zunge 2, Oberlippe 3, Unterlippe 2, Mundwinkel 1, Zahnfleich 1 den Primäraffect. Jedenfalls auffallend gegen Ausweise, die vor einigen Jahren erschienen sind, denn die extragenitalen Sclerosen nehmen bedeutend zu.

Baumgarten.

Lupus vulgaris pharyngis. Eine klinische Untersuchung. Von Dr. H. Mygind in Kopenhagen. (Arch. f. Laryngol. etc. 1903, Bd. XIII, pag. 372.)

Während M. die Resultate der Kehlkopfuntersuchung von 200 Pat., die wegen Lupus der äusseren Haut in Finsen's medicinischem Lichtinstitute in Kopenhagen behandelt wurden, bereits früher veröffentlichte (vergl. Arch. f. Laryngol. etc., Bd. X, pag. 131, ref. in dieser Monatsschrift, Bd. XXXIV, pag. 174), stattet er in der vorliegenden Arbeit Bericht ab über die Untersuchung des Pharynx der genannten Kranken. Unter diesen (57 männliche, 143 weibliche) fanden sich 36 (13 männliche und 23 weibliche) Individuen (i. e. 18 pCt.), bei denen im Cav. pharyngis oder am Isthmus faucium lupöse Knötchen oder Geschwüre oder Narben nach solchen nachgewiesen werden konnten. 4 Frauen und 4 Männer hatten lupöse Knoten oder Narben am harten Gaumen aufzuweisen, ohne dass gleichzeitig eine lupöse Affection des Pharynx vorhanden war. Lupöse Veränderungen, die an dem weichen Gaumen allein localisirt waren, traten in keinem Falle auf. Bezüglich des Alters fand M., dass der Lupus pharyngis ungefähr doppelt so häufig innerhalb der jüngeren (bis 25 Jahre) Altersgruppe (23,7 pCt.) als innerhalb der älteren (25 Jahre und darüber, nämlich 12,6 pCt.) nachgewiesen wurde, ein Verhältnis, das dem bei Bearbeitung des nämlichen Materiales in Bezug auf den Lupus laryngis gefundenen ganz entspricht. Das männliche Geschlecht zeigte ein häufigeres Auftreten des pharyngealen Lupus als das weibliche, vielleicht weil der Rachen des Mannes mehr irritativen Einwirkungen (Tabak, Alcohol, Einfluss gewisser Beschäftigungen etc.) ausgesetzt ist. In Bezug auf Aetiologie macht M. darauf aufmerksam, dass sämmtliche Patienten mit Pharynxlupus an einem Gesichtslupus litten, der in keinem Fallen leichten Grades war und meist schon lange bestanden hatte, dass sämmtliche Patientin lupöse Knötchen oder characteristische lupöse Narben oder Destructionen des Cavum nasi aufzuweisen hatten, dass der pharyngeale Lupus aber nur ausnahmsweise so auftritt,

Digitized by Google

dass er als die Folge einer directen Fortpflanzung der Krankheit der Nasenhöhle betrachtet werden kann. Weiter beobachtete M., dass diejenigen Partien des Pharynx, welche dem directen Einflusse der Luft weniger ausgesetzt sind, selten vom Lupus ergriffen werden, dass aber die Uvula (14,5 pCt.) und die vordere Seite des weichen Gaumens (8 pCt.) und der harte Gaumen (10 pCt.) dem Angriffe des Lupus am meisten ausgesetzt sind. Neigung zu Narbenbildung zeigte vornehmlich der Lupus des Zäpfchens und der Rachenwand. In einer kleinen Anzahl von Fällen war die narbige Destruction der Uvula sehr bedeutend; bei sieben Personen war das Organ in ein Narbenzäpfchen umgewandelt oder es fehlte ganz. In einer kleinen Anzahl von Fällen, bei welchen gleichzeitig Knötchen und Narbenbildung an der Uvula gefunden wurde, war augenscheinlich das Narbengewebe der Ausgangspunkt der Knötchen, welches Verhältnis (wie O. Chiari ausführt) für den Lupus an anderen Schleimhäuten characteristisch sein soll. Beschorner.

Zur Aetiologie der Zungen-, Gaumen-, Kehlkopf- und Nackenlähmung. Von Dr. L. Harmer, Assistent (Klinik Prof Chiari). (Wiener klin. Rundschau 1902, No. 24 u. 25.)

In diesem ausführlich mitgetheilten Falle hat auch die Obduction und die microscopische Untersuchung stattgefunden. Es war ein Carcinom am Halse, welches eine combinirte Lähmung verursachte und war davon der Hypoglossus, Vagus, Accessorius, Glossopharyngeus und Facialis betroffen. Die Lähmung musste als periphere gedeutet werden.

Baumgarten.

Bemerkungen über das Carcinom der Schilddrüse. Von Dr. Glatzel in Berlin. (Arch. f. Laryngol. etc. 1901, Bd. XI, pag. 448.)

Carcinome der Schilddrüse sind selten. Ihre Frühdiagnose, d. h. für eine operative Therapie, ist schwierig. Sie treten nach G. am häufigsten zwischen dem 30. und 40., nach Hinterstoisser zwischen dem 40. und 60. Lebensjahre, häufiger bei Männern als bei Frauen auf. Zumeist ist nur ein Lappen befallen, die Oberfläche des Tumors ist meist von höckeriger oder knolliger Beschaffenheit. Da aber fast alle Krankheitszeichen vieldeutig sind bezw. in ihrer Bedeutung verkannt werden, so gelingt die Frühdiagnose am sichersten durch die von Kaufmann vorgeschlage Probepunction vermittelst eines von ihm angegebenen besonderen Troicarts, welcher die Entnahme eines kleineren oder grösseren Stückes des Tumors für die histologische Untersuchung ermöglicht. G. illustrirt seine Betrachtungen durch einen Fall eines bereits vorgeschrittenen Schilddrüsencarcinoms bei einem 48jährigen Arbeiter, der letal verlief. Es bestand Stridor in- und exspiratorius. Eine actinoscopische Untersuchung ergab entsprechend einem von aussen fühlbaren Tumor auf der rechten Halsseite einen deutlichen Schatten, der nicht pulsirte. In Höhe der obersten Trachealringe sah G. dann später von den Seitenwänden der Luftröhre ausgehend, besonders rechts, erbsengrosse, höckerige, anscheinend von gerötheter Schleimhaut überzogene Massen das Lumen der Trachea verengern. Am Halse waren einige etwa bohnengrosse Lymphdrüsen fühlbar. Die Diagnose wurde auf Struma carcinomatosa dextra cum perforatione in tracheam gestellt.

Digitized by Google

Trotz ungünstiger Prognose musste die Operation vorgenommen werden. Beim ersten Versuche, die Tracheotomie auszuführen, gelang es nicht, die Canüle in der überaus stark verengten Trachea vorzuschieben; beim zweiten Versuche der Tracheotomie, vom Jugulum aus, fanden sich die Bronchien vollständig mit blutigem Schleim und Schaum angefüllt und konnten nicht durchgängig gemacht werden. Patient ging unter den Erscheinungen der Erstickung zu Grunde. Die Obduction und histologische Untersuchung bestätigte die Diagnose Struma carcinomatosa, stenosis tracheae e compressione et perforatione.

Beschorner.

Ueber ein sublinguales Granulom bei einem keuchhustenkranken Kinde. Von Docent Dr. J. Bernheimer, Zürich. (Wiener klinische Rundschau 1902, No. 36.)

Fede in Italien hat zuerst diesen Befund als: „Produzione sottolinguale" beschrieben, späterhin auch andere italienische Autoren. In diesem Falle entstand aus dem Frenulumgeschwüre ein Granulom, an diesem eine Coagulationsnecrose. Jedenfalls kann man nicht von einem eigentlichen Tumor sprechen, sondern nur von einem Entzündungsproducte.

Baumgarten.

Beitrag zur Frage des Ueberganges gutartiger Kehlkopfgeschwülste in bösartige. Von Dr. N. Hinsberg in Breslau. (Arch. f. Laryngol. etc. 1903, Bd. XIII, pag. 353.)

Vom rechten Aryknorpel eines 73jährigen, im Uebrigen gesunden Mannes wurde mittelst Schrötter'scher Zange ein gestielter, etwa wallnussgrosser Tumor entfernt, der histologisch den Eindruck einer gutartigen Neubildung (echter Tumor, Granulationsgeschwulst) machte; nach 8 Monaten ein der rechten aryepiglottischen Falte nahe dem Giessbeckenknorpel entspringender, dem vorigen ganz ähnlicher. Drei Wochen später ist die rechte aryepiglottische Falte verdickt. Es werden verschiedene Gewebstheile vom Ueberzug des Knorpels und den benachbarten Theilen der Falte entfernt. Die ersteren sind normal. Unter den von der aryepiglottischen Falte exstirpirten Stückchen befindet sich ein etwa $^1/_2$erbsengrosses Knötchen, das die characteristischen Merkmale eines beginnenden Carcinoms zeigt. Es hat allem Anscheine nach gerade von der Exstirpationsstelle der Fibrome seinen Ausgang genommen. Das Deckepithel der Umgebung trägt kleine, papillomatöse Excrescenzen, das subepitheliale Bindegewebe ist stark kleinzellig infiltrirt. Nach drei Wochen wird aus dem hintersten Theile des rechten Sinus Morgagni ein etwa erbsengrosses Knötchen excidirt. Es erweist sich als zusammengesetzt aus fibromatösem Gewebe, ähnlich dem zweiten Tumore, und aus Epithelmasse; ob es als Carcinom zu deuten, ist nicht bestimmt zu entscheiden. Während bisher Drüsenschwellungen nicht nachgewiesen werden konnten, zeigte sich nach acht Monate langer Pause am rechten Sternocleidomastoideus eine Reihe von erbsengrossen Drüsen. Die rechte aryepiglottische Falte war nunmehr in einen dicken Tumorstrang verwandelt. Die Untersuchung einer exstirpirten Partie ergab das Bild eines ausserordentlich zellreichen Carcinoms mit sehr wenig Stroma. Der Tumor wuchs rapid und verlegte nach drei Monaten fast den ganzen

Digitized by Google

Kehlkopfeingang. Ueber das Endschicksal des Patienten war nichts zu erfahren. H. glaubt, dass das Carcinom nicht gewissermaassen eine directe Fortsetzung der Bindegewebsgeschwulst darstellte, sondern einen ganz neuen selbstständigen Tumor, eine Art Narbencarcinom, für dessen Entstehung zwei Momente wesentlich waren: 1. Chronisch entzündliche Veränderungen in der Umgebung der früheren Ansatzstelle der Bindegewebsgeschwülste, die den Boden für die Entstehung eines Carcinomes vorbereiteten, und 2. der endolaryngeale Eingriff, der die so geschaffene Disposition gewissermaassen auslöste und so als Gelegenheitsursache für die definitive Entstehung des Krebses diente.

Beschorner.

Ictus laryngis als Keuchhustenerscheinung beim Erwachsenen. Von Dr. G. Avellis in Frankfurt a. M. (Arch. f. Laryngol. etc. 1903, Bd. XIII, pag. 368.)

Beim Keuchhusten eines 38jährigen, niemals epileptisch gewesenen gesunden Mannes traten, nach vorhergehendem Kehlkopfkitzel und kurzem Hustenstosse, Anfälle von Bewusstlosigkeit auf, verbunden mit leichten Verletzungen durch Fall und Biss auf's Zungenbändchen und aus dem Munde spritzendem Speichel von secundenlanger Dauer, ohne Krämpfe, mit nachfolgendem Wohlbefinden. Das Gesicht war dabei geröthet; vollständige allmähliche Heilung, die durch Medicamente nicht beeinflusst werden konnte: Brom, Chinin, Morphium wirkungslos. Berühren der Stimmbänder löste keinen Anfall aus. Das blitzartige Eintreten des Ictus, seine nur 2—3 Secunden lange Dauer muss die Annahme einer anomalen Erregung resp. Irradiation der Vagusbahnen wahrscheinlicher erscheinen lassen als die Erklärung durch Circulationsstauungen. Man konnte hier sagen, der Ictus laryngis war ein für den Hustenparoxysmus vicariirendes Keuchhustensymptom. Epilepsie war auszuschliessen.

Beschorner.

Ueber acute Abscessbildung des Kehlkopfes. Von Dr. M. Paunz. (Gyógyászat 1902, No. 5.)

In beiden Fällen bildeten sich acute Abscesse an der rechten Seite der Epiglottis, die gespalten und geheilt wurden. In beiden Fällen waren es phlegmonöse Entzündungen durch Infection entstanden.

Baumgarten.

Zur electrischen Kehlkopfbehandlung und eine neue Methode zur Behandlung des N. recurrens. Von Dr. E. Richter in Plauen i. V. (Arch. f. Laryngol. etc. 1901, Bd. XI, pag. 461.)

R. fertigte zur bipolaren Reizung der intralaryngealen Muskeln innerhalb des Kehlkopfes eine Electrode an, welche aus zwei nebeneinander laufenden isolirten Pinseln besteht, deren Schaft dünne Kupferdrähte und deren Pinsel weiche, dünne Haarpinsel sind. Durch Eintauchen in eine 10proc. Natro-Brom-Kalijodlösung machte er die Pinsel leitfähig. Statt des constanten Stromes bringt er intralaryngeale Primärströme ca. 5 Secunden lang zur Anwendung. Diese Pinselelectrode hat noch den Vortheil, dass sie sehr leicht, beweglich, schnell zu handhaben ist,

Digitized by Google

im Kehlkopfe sanft aufsitzt und daselbst nicht traumatisch wirkt. Sie ist durch Auskochen desinficirbar. Ueberdies lässt sie sich durch Verbinden beider Polklemmen mit einem stromzuführenden Drahte zu einer einpoligen gestalten, wobei dann der andere Pol anderen Ortes mit diesbezüglicher Electrode verwandt wird. Will man den N. recurrens als Nerv einer electrischen Behandlung unterziehen, so soll man den constanten Strom (oder sinusoidale Wechselströme) statt des Primärstromes wählen und zur Ausführung dessen giebt R. ein besonderes Verfahren an, welches von der Rachenseite aus Gelegenheit bietet, nicht nur directe Aeste des Vagus, sondern auch in der Nachbarschaft seines Stammes zu reizen. Um beliebige Stromeinschaltungen vornehmen zu können, erst im Kehlkopfe und Stromausschaltungen daselbst, hat R. die doppeltpolige Pinselelectrode auch so hergestellt, dass sie gleich dem Nasenspeculum von Hartmann, Böcker, Barth aus zwei Scheerenzweigen besteht, welche sich aber nicht überkreuzen, sondern nur durch ein Gelenk gleich dem angeführten Nasenspeculum miteinander verbunden sind, sonst nebeneinander herlaufen, um entsprechend weit hinter dem Gelenke in die beiden Pinsel überzugehen. Dieses Instrument, dessen genauere Beschreibung im Originale nachzulesen ist, bietet den Vortheil, dass man mit ihm den Kehlkopf electrisch zu bestreichen und auch die Stromzuführung nach Willen zu regeln vermag. Es ist auch einpolig zu gebrauchen. Diese geschilderten Electroden sollen dienen zur Diagnostik, ferner zur Therapie bei Stimmstörung durch nicht arbeitende Abductoren, bei Respirationsstörungen durch den Oeffner, bei Muskelschwächen, Muskellähmungen, motorischen und sensiblen Nervenlähmungen und Schwächen; namentlich also zunächst Posteriorlähmungen und daran anschliessend Adductorenlähmung.

Beschorner.

Ueber ein neues Oesophagoscop. Von Dr. Max Einhorn, Professor der Medicin an der New York Postgraduate Medical School New York. (Berliner klin. Wochenschr, 22. December 1902.)

Bei den bisher üblichen Instrumenten für die Oesophagoscopie befindet sich die Beleuchtungsquelle ausserhalb der ösophagoscopischen Röhre; bei demjenigen des Verfassers sitzt die Lampe nicht am oberen, sondern am unteren Teile der Röhre, in der Nähe der zu untersuchenden Stelle; dieselbe ist eine sog. kalte elektrische Lampe, die sehr wenig Wärme entwickelt, ein amerikanisches Fabrikat. Einhorn hat bei der Herstellung seines Oesophagoscopes das in Amerika übliche Princip der Urethroscope und Protoscope benutzt. Es folgt eine genaue Erläuterung der beigefügten Abbildung und Beschreibung der Methode der Anwendung.

P. Reinhard (Köln).

Alle für die **Monatsschrift** bestimmten **Beiträge und Referate** sowie alle **Druckschriften, Archive** und **Tausch-Exemplare** anderer Zeitschriften beliebe man an Herrn Hofrath Prof. Dr. **L. v. Schrötter** in Wien IX, Mariannengasse 3, zu senden. Die Autoren, welche Kritiken oder Referate über ihre Werke wünschen, werden ersucht, 2 Exemplare davon zu senden. **Beiträge werden mit 40 Mark pro Druckbogen honorirt und die gewünschte Anzahl Separat-Abzüge beigegeben.**

Verantwortlicher Redacteur: Prof. Dr. Ph. Schech in München.

Verlag von Oscar Coblentz. Expeditionsbureau: Berlin W. 30, Maassenstrasse 13.

Druck von Carl Marschner, Berlin SW., Ritterstrasse 41.

Digitized by Google

Monatsschrift für Ohrenheilkunde

sowie für

Kehlkopf-, Nasen-, Rachen-Krankheiten.

Organ der Oesterreichischen otologischen Gesellschaft u. der Münchener laryngo-otologischen Gesellschaft.

(Neue Folge.)

Mitbegründet von weil. Prof. Dr. Jos. Gruber, Prof. Dr. N. Rüdinger, Prof. Dr. R. Voltolini und weil. Prof. Dr. Fr. E. Weber-Liel

und unter Mitwirkung der Herren

Docent Dr. **E. Baumgarten** (Budapest), Hofrath Dr. **Beschorner** (Dresden), Docent Dr. **A. Bing** (Wien), Privatdocent Dr. **G. Brühl** (Berlin), Docent Dr. **Gomperz** (Wien), Dr. **Heinze** (Leipzig). Prof. Dr. **Heymann** (Berlin), Dr. **Hopmann** (Cöln), Prof. Dr. **Jurasz** (Heidelberg), Dr. **Keller** (Cöln), Prof. Dr. **Kirchner** (Würzburg), Dr. **Koch** (Luxemburg), Dr. **Law** (London), Docent Dr. **Lichtenberg** (Budapest), Dr. **Lublinski** (Berlin), Dr. **Michel** (Cöln), Prof. Dr. **Onodi** (Budapest), Prof. Dr. **Paulsen** (Kiel), Dr. **A. Schapringer** (New-York), Dr. **J. Sendziak** (Warschau), Dr. **E. Stepanow** (Moskau), Prof. Dr. **Strübing** (Greifswald), Dr. **Weil** (Stuttgart), Dr. **Ziem** (Danzig).

Herausgegeben von

Prof. Dr. L. v. SCHRÖTTER Wien. **Prof. Dr. PH. SCHECH** München. **Prof. Dr. E. ZUCKERKANDL** Wien.

Prof. Dr. V. URBANTSCHITSCH Wien.

Dieses Organ erscheint monatlich. Man abonnirt auf dasselbe bei allen Buchhandlungen und Postanstalten des In- und Auslandes.
Der Preis für die Monatsschrift beträgt 12 R.-M. jährlich; wenn die Monatsschrift zusammen mit der Allgemeinen medicinischen Central-Zeitung bestellt wird, nur 8 R.-M.

Jahrg. XXXVII. **Berlin, Juli 1903.** **No. 7.**

I. Originalien.

Zur Casuistik und Diagnostik des Herpes laryngis.

Von

Dr. med. **A. Sacher** (St. Petersburg).
Specialarzt an der Maximilianan stalt des Rothen Kreuzes.

Unter „Herpes laryngis“ verstehen wir eine acute, selten chronische Affection des Kehlkopfes, bei der an verschiedenen Stellen desselben, vorzugsweise auf der Epiglottis und hinteren Larynxwand, auf der catarrhalisch entzündeten Schleimhaut einzelne oder mehrere, meistens stecknadelkopfgrosse, mit serösem oder eitrigem Inhalte gefüllte Bläschen auftreten. Nach 2—3 Tagen, zuweilen schon nach 24 Stunden, platzen die Bläschen und hinterlassen ein seichtes Geschwürchen, an dem die geplatzte Epitheldecke in Form kleiner Schleimhautfetzen oder weissgrauer Membranen wahrnehmbar ist. Die kleinen Ulcerationen heilen rasch und ohne Narben.

In den weitaus meisten Fällen tritt der Kehlkopfherpes gleichzeitig oder nach der Herpeseruption an anderen Körperstellen, vorzugsweise

Digitized by Google

an den Lippen oder in der Umgebung der Nase oder im Rachen auf, seltener ist der Kehlkopf der primäre Ausgangspunkt der herpetischen Erkrankung, noch seltener wird von derselben nur der Larynx betroffen.

Auf die Literatur des Kehlkopfherpes an dieser Stelle näher einzugehen, halte ich für überflüssig, weil alle bis zum Jahre 1895 erschienenen einschlägigen Publicationen in der Arbeit von A. Brindel[1]) zusammengestellt sind. Zusammen mit den von A. Brindel selbst auf Moure's Klinik beobachteten 3 Fällen sind bis dahin im Ganzen 19 Fälle von Herpes laryngis veröffentlicht worden, und zwar von Fernet[2]) (1 Fall), R. Meyer[3]) (1 Fall), Beregszaszy[4]) (3 Fälle), Scheff[5]) (1 Fall), Davy[6]) (1 Fall), Chapman[7]) (6 Fälle), Grognot[8]) (1 Fall), Stepanow[9]) (2 Fälle) und Brindel [loc. cit.] (3 Fälle). Zu diesen Fällen vermag F. Klemperer[10]) in seiner Bearbeitung des Herpes laryngis in P. Heymann's Handbuch im Jahre 1898 keine neuen Fälle hinzufügen. Bei der Durchsicht der Specialliteratur der letzten Jahre endlich konnte Prof. Bettmann[11]) nur noch eine einzige spätere Beobachtung, diejenige von Castanneda[12]), finden. Mit dem Falle von Bettmann sind also bis jetzt nur 21 Fälle von Kehlkopfherpes beschrieben worden. Meine 2 Fälle scheinen dem letzteren Autor unbekannt geblieben zu sein, was auch kein Wunder nehmen kann, da dieselben in einer der Sprache wegen schwer zugänglichen russischen Zeitschrift (Wratschebnaja Gaseta 1902, 11. und 18. Mai) veröffentlicht worden sind. Dieser Umstand und die bescheidene Casuistik des Kehlkopfherpes einerseits und die Nothwendigkeit eines genaueren Studiums dieser Krankheit andererseits, die doch nur auf Grund eines grösseren casuistischen Materials erfolgen kann, sind die Gründe, die mich bewogen haben, die zwei von mir vom ersten Beginn der Krankheit an beobachteten und genau verfolgten Fälle von Kehlkopfherpes auch an dieser Stelle zu veröffentlichen.

1. Fall. Am 28. VII. 1897 wurde ich zu Herrn W. S. hingerufen, der über starke Schmerzen beim Schlucken klagte. Pat. ist 53 Jahre alt, hat nie an chronischen Krankheiten ausser habitueller Obstipation

---

[1]) A. Brindel: De l'herpés du larynx. Revue de laryngologie et d'otologie 1895, No. 6

[2]) Fernet: Compt. rend. de la Soc. clin. de Paris, 24. Oct 1878

[3]) Rudolf Meyer: Die phlyctänuläre Stimmbandentzündung. Berliner klin. Wochenschr. 1879, No. 41.

[4]) Beregszaszy: Ueber Herpes laryngis. Wiener med. Presse 1879, No. 44.

[5]) Scheff: Herpes laryngis. Allg. Wiener med. Zeitung 1881, No. 47.

[6]) A. Ch. M. Davy: Contribution à l'étude de l'herpés des muqueuses. De l'herpés du larynx. Thèse, Paris 1882.

[7]) Chapman: New York Med. Journal 1884, 18. Oct.

[8]) Grognot: Herpés opalin de la gorge et du larynx. Concours Méd. 1884, 15. November.

[9]) Stepanow: Monatsschr. für Ohrenheilk. 1885, No. 8.

[10]) F. Klemperer: Handbuch der Laryngologie und Rhinologie von P. Heymann, Band I, 2, S. 1287 ff.

[11]) Bettmann: Ueber Herpes laryngis (menstrualis), nebst Bemerkungen über den menstruellen Herpes. Berliner klin. Wochenschr. 1902, No. 36.

[12]) Castanneda: Idiopathischer Herpes des Kehlkopfes. La Oto-Rino-Laryngologia Espannol 1899, No. 20. (Citirt bei Bettmann.)

Digitized by Google

gelitten; er war aber immer sehr reizbar und hitzig. Seines auffahrenden Wesens wegen hat Patient schon mehrmals sehr gute Stellen verloren und war gegenwärtig ohne Beschäftigung. Er war kein Potator, trank aber regelmässig vor Frühstück und Mittag 1—2 Gläschen Schnaps und rauchte sehr viel: bis 25 Papiross und 3—4 Cigarren täglich. Den Tag vor seiner jetzigen Erkrankung war Pat. sehr aufgeregt wegen eines ihm misslungenen Geschäftes; am Abend desselben Tages bekam er einen heftigen Schüttelfrost; in der Nacht trat Fieber ein. Am nächsten Tage stellten sich starke Schluckbeschwerden ein.

Status praesens: Pat. von mittlerem Körperwuchs, kräftig gebaut, mit gut entwickeltem Knochen- und Muskelsystem. Bei der allgemeinen Untersuchung wurde ausser erhöhter Körpertemperatur bis auf 39,5° C. nichts Abnormes gefunden. Der Rachen- und Nasenrachenraum boten die Erscheinungen eines chronischen hypertrophischen Catarrhs dar, die den Pat. übrigens nicht belästigten und sich leicht durch seine chronische Obstipation, regelmässigen Schnapsgebrauch und starkes Rauchen erklären liessen; frische Entzündungserscheinungen waren nicht nachweisbar. Der Kehldeckel dagegen war stark entzündet und gleichmässig, aber recht stark geschwellt. Die Schleimhaut desselben war dunkelroth, succulent und sammetartig, besonders auf seiner lingualen Fläche. Die Beweglichkeit der Epiglottis bei der Phonation war infolge der Schwellung derselben eine recht träge. Trotzdem ist es gelungen, das Innere des Kehlkopfes vollkommen zu besehen. Alle Theile desselben waren entzündet, aber in viel geringerem Grade als die Epiglottis. Die hintere Larynxwand mit den Aryknorpeln und die falschen Stimmbänder waren etwas geschwellt, die wahren Stimmbänder nur leicht geröthet. Stimme etwas heiser. Die Schmerzen beim Schlucken waren so stark, dass Patient nur mit grosser Mühe etwas Thee trinken konnte. Dieser Schmerz konnte nur durch die Schwellung der Epiglottis erklärt werden, deren geringste Veränderungen bekanntlich starke Schluckbeschwerden hervorrufen. Verordnet wurde dem Patienten: Natr. salicylic. 6,0, Aq. destillat. 180,0; MDS. 3stündlich einen Esslöffel; ausserdem Ol. ricini, Schlucken von Eisstückchen und Inhalation folgender Lösung: Zinci sulfuric. 0,2, Morphii muriat., Cocain. muriat. āā 0,15, Aq. destill. 180,0.

28. VII., Abends. Pat. hatte reichlichen Stuhlgang. Temperatur 39,2°. Die Schwellung der Epiglottis und Schluckbeschwerden unverändert. Den ganzen Tag konnte Patient nichts essen und trank mit grosser Mühe nur etwas Thee.

29. VII., Morgens. Status idem. Temperatur 38,4°. Gegen die Schluckbeschwerden wurden dem Pat. folgende Pulver vorordnet: Cocaini mur., Morphii mur. āā 0,01, Amyli trit. 0,3. M. f. pulv. D. tal., dos. No. 6. S. 3 Mal täglich ein Pulver, unmittelbar vor dem Essen zu nehmen. In einem Spitzglase Wasser aufgelöst bilden diese Pulver eine dicke, kleisterartige Flüssigkeit, die beim Herunterschlucken die Epiglottis etwas anästhesirt; diese Verordnungsformel ist von Prof. W. N. Nikitin hauptsächlich gegen Dysphagie bei Larynxtuberculose vorgeschlagen.

29. VII., Abends. Temperatur 38,8°. Die Pulver erleichterten etwas das Schlucken, so dass Pat. im Laufe des Tages zwei Glas Milch und etwas Bouillon trinken konnte. Die Schwellung der Epiglottis

Digitized by Google

hat etwas zugenommen. Am freien Rande der rechten Hälfte der Epiglottis, in der Nähe der Mitte derselben, sind vier stecknadelkopfgrosse Bläschen mit gelbem, eiterähnlichem Inhalte aufgetreten. Diese Bläschen ragten nur wenig über das Niveau der Schleimhaut hervor und waren von einem roten, entzündlichen Hof umgeben. Ihre Epitheldecke war so dünn, dass man im ersten Moment zweifeln konnte, ob diese Eiterpunkte überhaupt eine Decke haben. Das genaue Zusehen und vergebliche Versuche, diese Punkte mit einem Wattepinsel abzuwischen, zeigten jedoch, dass die Decke zweifellos vorhanden war, worüber ich mich übrigens noch beim weiteren Krankheitsverlaufe überzeugte.

30. VII. In der Nacht hat Pat. stark geschwitzt. Temperatur Morgens 38,2°, Abends 38,6°. Ebensolche drei Bläschen sind auch am freien Rande der linken Epiglottishälfte aufgetreten. Im Uebrigen blieb der Zustand des Pat. unverändert.

31. VII. Status idem. Temperatur Morgens 38,0°, Abends 38,3°. Die Schwellung der Epiglottis und das Aussehen der Bläschen unverändert.

1. VIII. Die Schwellung der Epiglottis etwas geringer. Schluckbeschwerden dauern fort. Temperatur Morgens 38,0°, Abends 37,6°.

2. und 3. VIII. Schmerzen beim Schlucken geringer. Temperatur Morgens 37° resp. 37,2°; Abends 37,5°.

4. VIII. Die Bläschen sind geplatzt, der eitrige Inhalt derselben hat sich teilweise entleert, ihre Epitheldecken lagen in Form kleiner, dünner, weisslich-grauer Häutchen der Basis an. Mittelst eines Wattepinsels konnten dieselben zur Seite geschoben werden; man bekam dann kleine, oberflächliche Erosionen mit dünnem, eitrigem Belage zu Gesicht. Die Temperatur blieb von diesem Tage an normal.

5. VIII. Die Schwellung der Epiglottis, der Gegend der Aryknorpel und der falschen Stimmbänder hat bedeutend abgenommen.

6. VIII. Fast keine Schwellung mehr. Keine Schmerzen beim Schlucken.

8. VIII. Die Erosionen verheilen rasch und sind kaum merkbar; Schwellung gänzlich geschwunden.

10. VIII. Patient ist vollkommen gesund.

2. Fall. Am 5. X. 1901 wurde ich zur 34jährigen Frau E. B. hingerufen, die über starke Schluckbeschwerden klagte. Diese Frau kannte ich schon seit langer Zeit. Ihr Mann litt nämlich an Lungentuberculose, die im letzten Jahre auch den Kehlkopf ergriffen hat. Die ständige Pflege des Mannes hat die Patientin körperlich sowohl wie psychisch sehr angestrengt; sie ist bedeutend abgemagert und wurde sehr nervös. Dazu kam bei ihr noch eine ständige Angst, dass auch sie von ihrem Manne mit Schwindsucht inficirt werden könne. Es schien ihr immer, dass auch bei ihr schon Kehlkopfschwindsucht beginne, weswegen sie im letzten Jahre mehrmals zu mir mit Klagen über Schluckbeschwerden kam. Im Halse liess sich jedes Mal nichts Pathologisches nachweisen und musste ich jedes Mal die Schmerzen beim Schlucken nur durch die Nervosität und Aengstlichkeit der Patientin erklären. Die Schmerzen schwanden auch jedes Mal nach 1—2 Tagen vollständig, um nach kürzerer oder längerer Zeit wieder aufzutreten. Am 30. IX. 1901 war der Mann der Patientin gestorben und am 2. X.

Digitized by Google

fand seine Beerdigung statt. Am Abend fühlte sich die Patientin recht unwohl und in der Nacht trat leichter Schüttelfrost ein. Gegen Morgen des 3. X. stellte sich Schnupfen und starke Hitze ein. Das Alles wurde von den Verwandten durch Erkältung und nervöse Erschütterung der Patientin bei der Beerdigung ihres Mannes erklärt. Man gab der Patientin etwas Chinin und Himbeerthee zum Schwitzen. Am 4. X. fühlte sich Patientin etwas besser; gegen Abend aber stieg die Temperatur bis auf 38,6° C.; gleichzeitig traten Schluckbeschwerden ein.

Am 5. X. wurde ich, wie erwähnt, zur Pat. hingerufen. Sie war eine körperlich schwach entwickelte, etwas blutarme, sehr nervöse Frau von mittlerem Wuchse. Ausser der Blutarmuth litt sie noch an einer Frauenkrankheit mit Dysmenorrhoen und öfteren Kopfschmerzen, die wahrscheinlich eine Folge der Blutarmuth waren. Im Uebrigen war sie immer gesund.

Bei der Untersuchung der Pat. fand ich auf der Oberlippe, an der Nasenspitze und am linken Mundwinkel mehrere frische Herpesbläschen, wie sie oft bei Fieber und Schnupfen beobachtet werden. Die Schmerzen beim Schlucken waren recht stark. Pat. klagte ausserdem über leichtes Husten und ständiges Kratzen in der Gegend des Schildknorpels. Temperatur 38,5° C. Im Rachen bestand eine ziemlich starke Röthe der vorderen Gaumenbögen und der hinteren Rachenwand, Bläschen waren nirgends zu sehen. Der Kehldeckel war stark entzündet und etwas geschwellt. Die Schleimhaut desselben und der hinteren Larynxwand succulent und geschwellt, auf der inneren Fläche der letzteren etwas glasiger Schleim. Die übrigen Theile des Kehlkopfes normal. Der Pat. wurde Natr. salicylicum und Inhalation einer Lösung von Zincum sulfuricum, wie im ersten Falle, verordnet, ausserdem Schlucken von Eisstückchen und ein Priessnitz'scher Umschlag um den Hals.

6. X. Am nächsten Tage hat sich der Zustand der Pat. etwas verschlimmert. Die Temperatur war am vorigen Abend 38,8° C., heute 38,4° C. Schmerzen beim Schlucken stärker. Die Epiglottis war stärker geschwellt, bogenförmig gekrümmt und bei der Phonation nur wenig beweglich. Am freien Rande derselben sind 4 stecknadelkopfgrosse, graue Bläschen, zu 2 an jeder Hälfte in der Nähe der Mitte des Kehldeckels aufgetreten, die mit trüber Flüssigkeit gefüllt und von einem rothen Hofe umgeben waren.

In den nächsten 2 Tagen (den 7. und 8. X.) blieb das Aussehen der Epiglottis und der Bläschen unverändert; die Schmerzen beim Schlucken waren sehr stark, so dass die Pat. kaum nur Flüssigkeiten zu sich nehmen und nur nach Bepinselung der Epiglottis mit 5proc. Cocainlösung mit grosser Mühe ein Glas Milch austrinken konnte. Die Temperatur schwankte in diesen Tagen zwischen 38,5° C. Abends und 37,8° Morgens.

Am 9. X. habe ich die Bläschen bei der Untersuchung nicht mehr gefunden. Sie sind geplatzt und anstatt derselben waren kleine, gräuliche, der Schleimhaut fest anliegende Häutchen zu sehen. Beim Bepinseln der Epiglottis mit Cocainlösung krempten sich diese Membranen um; dabei kam der Boden der Bläschen zum Vorschein in Form kleiner, oberflächlicher, vollkommen reiner Erosionen. Die Schwellung der Epiglottis war etwas geringer, Temperatur 37,6° C.

Digitized by Google

In den darauf folgenden Tagen wurde die Temperatur normal, die Schwellung der Epiglottis und der hinteren Larynxwand hat allmählich abgenommen; die Erosionen heilten und die Schluckbeschwerden schwanden. Am 14. X. sah der Kehlkopf schon vollkommen normal aus. Die allgemeine Schwäche der Pat. dauerte jedoch noch etwa zwei Wochen an.

Auf Grund dieser zwei Fälle und der in der Literatur niedergelegten Beobachtungen möchte ich mir jetzt erlauben, auf das Krankheitsbild und besonders auf die Diagnose des Kehlkopfherpes etwas näher einzugehen. Dieses erscheint mir um desto wünschenswerther, als in den meisten der gebräuchlichsten Lehrbücher der Kehlkopfkrankheiten diese Affection gewöhnlich nur kaum erwähnt oder in einigen Zeilen abgehandelt wird. Dieses lässt sich vielleicht durch das seltene Vorkommen der Krankheit erklären, hauptsächlich aber, wahrscheinlich, durch die Gutartigkeit derselben, die keine Gefahr für den Pat. bietet. Vom wissenschaftlichen Standpunkte ist solch' ein Verhalten einer gewissen Krankheitsform gegenüber kaum zulässig; aber auch in rein practischer Beziehung verdient der Kehlkopfherpes eines genaueren Studiums, besonders seitens der Laryngologen, da er schon mehrfach zu recht unangenehmen diagnostischen und prognostischen Irrthümern und zur Verwechselung desselben mit anderen Krankheiten, vorzugsweise mit Syphilis, Croup und Diphtherie des Larynx, Veranlassung gegeben hat.

Die Krankheit beginnt meistens mit leichtem Frösteln und mässigem Fieber, seltener mit heftigem Schüttelfrost und rascher Temperatursteigerung sogar bis auf 40—41° C. Das Allgemeinbefinden ist gewöhnlich ziemlich stark gestört. Bald treten brennende und stechende Schmerzen im Halse, Schlingbeschwerden, trockener Husten, Heiserkeit und zuweilen auch Athemnoth ein. Die Schlingbeschwerden können so heftig werden, dass die Patienten kaum Flüssigkeiten zu sich nehmen können; die Heiserkeit steigert sich zuweilen bis zur vollständigen Aphonie, die Athemnoth dagegen erreicht nur selten bedrohliche Grade. Bei der laryngoscopischen Untersuchung zeigt sich der Kehldeckel, besonders der freie Rand desselben, und die Gegend der Aryknorpel stark entzündet und geschwellt. Die Stimmbänder und alle übrigen Theile des Kehlkopfes sind zuweilen auch leicht entzündet und geschwellt, sind aber meistentheils an der Erkrankung nur wenig betheiligt. In einzelnen Fällen beschränkt sich die Krankheit nur auf eine Kehlkopfhälfte und reicht nur bis zur Mitte derselben, während die andere vollkommen normal bleibt. Häufiger jedoch sind beide Hälften gleichmässig afficirt. Nach 3—5 Tagen, wenn die entzündliche Schwellung der Schleimhaut ihr Maximum erreicht hat, erscheinen auf derselben die characteristischen kleinen, runden Herpesbläschen von Hirsekorn- bis Stecknadelkopfgrösse, die mit einer serösen oder eitrigen Flüssigkeit gefüllt sind. Die Bläschen stehen selten vereinzelt, häufiger in Gruppen von 2, 3 oder 5, zuweilen in noch grösseren Mengen, die confluiren können. Gleichartige Bläschen sind gleichzeitig meistens auch im Rachen vorhanden. Auf der weichen, zarten und feuchten Kehlkopfschleimhaut und bei der höheren Temperatur im Larynx verläuft der Kehlkopfherpes viel rascher als der Herpes der äusseren Haut. Der anfangs seröse,

Digitized by Google

weissliche Inhalt der Bläschen trübt sich rasch und wird mehr gelblich, eitrig. Die Bläschen selbst werden flacher; ihre Epitheldecke macerirt, platzt nach 1—2 Tagen und hinterlässt weissliche oder weissgraue Membranen, nach deren Abstossung kleine, oberflächliche, rasch und ohne Narben heilende Ulcerationen zurückbleiben. Die entzündliche Schwellung der Schleimhaut schwindet allmählich und nach 8—10, höchstens 14 Tagen ist der ganze Process zu Ende und es tritt vollkommene Heilung ein.

In seltenen Fällen kann die Krankheit aber auch einen chronischen Verlauf nehmen. Ueber zwei derartige Fälle von chronischem Rachen- und Kehlkopfherpes berichtet M. Schmidt[13]). Beide Patienten litten ihr Leben oder doch sehr viele Jahre lang an beständig wiederkehrenden Herpeseruptionen; jeder Eruption ging gewöhnlich ein gelinder, oft nur sehr kurzdauernder Frost voran. Im ersten Falle localisirten sich die Bläschen vorwiegend auf den Gaumenbögen und dem Kehldeckel, oft konnte man sie bei ihm auch auf den Stimmbändern sehen. Der zweite hatte sie sein ganzes Leben hindurch bis in sein 80. Jahr ebenfalls wiederholt im Kehlkopfe, an den Taschen- und Stimmbändern, gewöhnlich aber nur in der Pars oralis. Diese chronische Form macht mitunter Pausen von Jahren, dauernde Heilung davon hat aber M. Schmidt in keinem Falle gesehen.

Was die Diagnose des Kehlkopfherpes anbetrifft, so machte sie in meinem zweiten Falle keine besondere Schwierigkeiten, hauptsächlich deswegen, weil der Herpeseruption im Kehlkopfe Herpesbläschen im Gesichte vorausgingen. Hier konnte die Diagnose bei der Ansicht der Bläschen sicher gestellt werden und will ich mich deshalb bei diesem Falle länger auch nicht aufhalten. Anders ging es mir aber in meinem ersten Falle, in dem der Kehlkopf die primäre und ausschliessliche Localisation der Erkrankung bildete. In den ersten Tagen, bis zum Erscheinen der Bläschen, hielt ich die Erkrankung meines Patienten für eine acute Laryngitis mit vorzugsweiser Affection der Epiglottis, d. h. für jene Laryngitisform, die von den älteren Autoren, wie Hermann Albers[14]), als „Angina epiglottica" bezeichnet und von K. Stoerk[15]) unter dem Namen „Epiglottitis" beschrieben wurde. Beim Erscheinen der Bläschen ist mir meine Diagnose jedoch zweifelhaft geworden, da ich eine derartige Bläschenbildung im Kehlkopfe bis dahin nie beobachtet hatte. Es musste deshalb eine Differentialdiagnose zwischen allen den Krankheiten getroffen werden, die mit Blasenbildung auf den Schleimhäuten der Mund-, Rachen- und Kehlkopfhöhle einhergehen.

Solcher Krankheiten giebt es nur wenige. Die erste Stelle unter ihnen nehmen wohl die Pocken und Windpocken ein, bei denen zuweilen gleichzeitig oder vor dem Erscheinen des characteristischen Ausschlages auf der äusseren Haut in der Mund-Rachenhöhle, in seltenen Fällen aber auch im Kehlkopfe, hirsekorn- bis linsengrosse, oft noch grössere Bläschen auftreten, die mitunter eine Dellenform annehmen und häufig

---

[13]) M. Schmidt: Die Krankheiten der oberen Luftwege, 1894, pag. 431.
[14]) Cit. bei K. Stoerk: Die Erkrankungen der Nase, des Rachens, des Kehlkopfes und der Luftröhre, Bd. I, 1895, pag. 116.
[15]) Ibidem.

Digitized by Google

von einem grossen oder schmalen rothen Hofe umgeben sind. Trotz einiger Aehnlichkeit der von mir beobachteten Bläschen mit den eben beschriebenen Variolapusteln konnte ich sie für solche nicht annehmen angesichts des Fehlens jeglicher Pockenerscheinungen bei meinem Patienten.

Blasenbildung auf der Schleimhaut des Rachens und Kehlkopfes kommt ziemlich häufig auch bei allen Formen des chronischen und in einzelnen Fällen auch beim acuten Pemphigus vor. Auch hier erfolgt die Blasenbildung auf den Schleimhäuten gleichzeitig oder gleich nach der Pemphiguseruption auf der äusseren Haut. Es sind jedoch Fälle beschrieben worden, in denen der Kehlkopf die primäre oder ausschliessliche Localisation des Pemphigus bildete (M. Schmidt, loc. cit., pag. 434). Die Krankheit beginnt mit linsen- bis bohnengrossen Suggillationen unter dem Epithel; bald tritt ein Abheben des Epithels über den Suggillationen ein und es bilden sich ebenso grosse, zuweilen noch grössere Blasen, die mit seröser, rasch sich trübender Flüssigkeit gefüllt sind. Die Blasen halten sich nur sehr kurze Zeit; sie platzen sehr bald und kommen in Folge dessen meistens gar nicht zur Beobachtung. Der Grund der Blasen bedeckt sich mit einem graugelblichen Exsudat. In diesem Stadium stellt der Schleimhautpemphigus etwas über die Fläche der Schleimhaut erhabene, gelbliche oder weissliche Flecke dar, die mit Resten der Epithelblase in Form von sehr characteristischen weisslichen Lappen mehr oder weniger bedeckt oder umgeben sind. Nach Abstossung des gelben Belages und der Epithelreste bleiben mehr oder weniger tiefe Substanzverluste zurück, die dann zur Narbenbildung führen. Aus dieser kurzen Characteristik des Schleimhautpemphigus sind auch alle seine Unterschiede vom Herpes ersichtlich. Die Bläschen waren in unserem Falle nur stecknadelkopfgross, beim Pemphigus dagegen sind sie von Linsen- bis Bohnengrösse, zuweilen noch grösser. Die Form der Bläschen blieb fast drei Mal 24 Stunden unverändert, während sie beim Pemphigus in der feuchten Wärme des Halses so rasch platzen, dass manche Autoren sogar an das Vorhandensein von Blasen beim Schleimhautpemphigus zweifeln. Die Substanzverluste nach dem Schwinden der Blasen sind beim Pemphigus viel tiefer, die für ihn characteristischen Epithellappen am Rande derselben fehlten in unserem Falle vollkommen. Es fehlten endlich auch alle Erscheinungen von Pemphigus der äusseren Haut.

Eine grosse Aehnlichkeit mit Herpes hat auch der von Fr. Fischer[16]) beschriebene Pseudoherpes des Pharynx und Larynx. Wir finden bei dieser Krankheit an verschiedenen Stellen des Rachens und Kehlkopfes mohnkorn- bis linsengrosse, von einem stark rothen Hof umgebene und mit einem trüben Inhalte gefüllte Bläscheneruptionen, die theils zerstreut, theils in Gruppen auf der geschwellten und diffus gerötheten Schleimhaut sitzen. Im Ausschen und in der Grösse gleichen diese Bläschenbildungen ganz den herpetischen. Hinsichtlich ihres Bestandes sind sie von demselben ephemeren Character wie die Herpesbläschen, indem sie schnell platzen und kleinere oder grössere Substanzverluste hinterlassen.

---

[16]) Fr. Fischer: Ueber Pseudoherpes des Pharynx und Larynx. Berliner klin. Wochenschr. 1884, No. 50.

Digitized by Google

Die gewöhnlichen Begleiterscheinungen der Affection sind leichtes Fieber, mehr oder weniger starke Schmerzen beim Schlingacte, Heiserkeit und bei stärkerer ödematöser Schwellung des Kehlkopfes auch bedeutende Athemnoth. Beobachtet wurde diese Erkrankung fast ausschliesslich bei leidenschaftlichen Tabakrauchern. Der einzige Unterschied derselben von der herpetischen bestehe nach Fischer in der eigenthümlichen Localisation der Bläschen auf den Schleimdrüsenlagern des Pharynx und Larynx. Dementsprechend findet man die Bläschen nur über den Ausführungsgängen der Schleimdrüsen, weil der ganze Process pathologisch-anatomisch in einem Eiterungsvorgange in dem Epithel der obersten Ausführungsgänge der Schleimdrüsen und ihrer Umgebung bestehe. Diesen Unterschied hält übrigens L. v. Schrötter[17]) für ganz überflüssig und es erscheint ihm nicht zweckmässig, für so unbestimmte Formen den Namen „Pseudoherpes" einzuführen.

Von den übrigen Krankheiten, die einige Aehnlichkeit mit Herpes haben, sei noch das Eczem des Pharynx und Larynx erwähnt, bei dem die Bläschen viel kleiner sind und in so colossaler Menge, Millionen (M. Schmidt, l. c., pag. 432), auftreten, wie sie bei Herpes nie beobachtet wird. Dasselbe gilt auch für die als Milliaria crystallina bezeichnete Affection, bei der die zahlreichen wasserhellen Bläschen gewöhnlich keine Beschwerden erregen und nach Stunden oder 1—2 Tagen spurlos verschwinden.

Von den bläschenbildenden Affectionen des Rachens und des Kehlkopfes bliebe also nur noch der Herpes übrig, mit dessen Beschreibungen die bei unserem Patienten beobachteten Bläschen die meiste Aehnlichkeit hatten. Grosse Aehnlichkeit hatte das Krankheitsbild auch mit den im R. Krieg'schen Atlas der Kehlkopfkrankheiten (1892) auf Tafel XXXV abgebildeten Herpesfällen, nur waren die Bläschen nicht so zahlreich wie in jenen Fällen. Trotz des Fehlens in unserem ersten Falle eines die Diagnose bestätigenden herpetischen Ausschlages auf der äusseren Haut sind wir deshalb auf Grund des beschriebenen Aussehens der Bläschen, ihrer Grösse, Form und weiteren Veränderungen fest überzeugt, dass wir es mit Herpes laryngis zu thun hatten.

Die weiteren Veränderungen der Bläschen boten für mich, als einen, der ihre Bildung selbst zu beobachten Gelegenheit hatte, nichts Unverständliches. Wenn ich sie aber in jenem Stadium zu Gesicht bekommen hätte, in dem die Bläschen schon geplatzt waren und der Grund derselben mit dünnen grauen Häutchen bedeckt war, so würden sie vielleicht auch mir gleich anderen Autoren als Plaques muqueuses erschienen sein. Mit Diphtherie oder Croup des Kehlkopfes, wie im Stepanow'schen Falle, hatten sie absolut keine Aehnlichkeit. Die kleinen Ulcerationen, die sich danach gebildet hatten, könnten leicht mit Aphthen, tuberculösen und syphilitischen Ulcerationen verwechselt werden. Einige Unterschiede zwischen all' diesen Ulcerationen und den aus dem Herpes entstandenen sind zweifellos vorhanden; ohne anamnestische Angaben und ohne Beobachtung des ganzen Krankheitsverlaufes kann diese Unterscheidung aber eine ziemlich schwierige

[17]) L. v. Schrötter: Vorlesungen über die Krankheiten des Kehlkopfes, 1892, pag. 61.

Digitized by Google

werden. Zur Unterscheidung der Häutchen von diphtheritischen Membranen kann ja in zweifelhaften Fällen die bacteriologische Untersuchung auf Löffler'sche Bacillen vorgenommen und zur Differentialdiagnose der Ulcerationen von tuberculösen die Untersuchung auf Tuberkelbacillen ausgeführt werden.

Aus all' dem Gesagten ergiebt sich, dass die Diagnose des Herpes laryngis ohne ihn begleitenden Herpes der äusseren Haut in vielen Fällen bedeutende Schwierigkeiten darbieten kann. Das Wichtigste dabei besteht unserer Meinung nach darin, dass man bei derartigen Krankheitsbildern auch die Möglichkeit eines Herpes nicht vergesse. Die Anamnese und der Krankheitsverlauf werden dann in den meisten Fällen doch vollkommen genügen, um eine richtige Diagnose zu stellen.

Bezüglich der Aetiologie des Herpes laryngis ist, ebenso wie über die Aetiologie des Herpes der oberen Luftwege überhaupt, nichts Sicheres bekannt. Mit dem pharyngealen Herpes bildet er ohne Zweifel eine einheitliche Affection und beide stehen wahrscheinlich in naher Beziehung zum Herpes labialis. Der beste Beweis dafür ist, dass all' diese Herpesformen in den meisten Fällen miteinander combinirt vorkommen. Ueber die Zugehörigkeit des Herpes der Schleimhaut der oberen Luftwege und speciell des laryngealen Herpes zur Gruppe des Herpes zoster ist viel gestritten worden; diese Frage ist aber bis jetzt noch nicht endgiltig entschieden. Die meisten Autoren sind gegen eine derartige Identificirung und betrachten den Pharynx- und Larynxherpes als eine allgemeine Infectionskrankheit mit vorzugsweiser Localisation auf der Schleimhaut der oberen Luftwege, wofür der acute Beginn der Krankheit, das sie begleitende Fieber und Störung des Allgemeinbefindens zu sprechen scheinen.

Als Ursache der Erkrankung wird in den meisten Fällen Erkältung angegeben; ausser der Erkältung scheint aber zum Zustandekommen des Herpes noch eine gewisse Prädisposition des Patienten in Form einer allgemeinen Schwäche des Nervensystems erforderlich zu sein. In den Krankengeschichten meiner Patienten wurde darauf hingewiesen, dass meine beiden Patienten sehr nervöse Leute waren und dass dem Ausbruche der Krankheit in beiden Fällen starke Nervenerschütterungen vorausgingen. Auf einen nervösen Ursprung der Krankheit deutet auch Bertholle[18]) hin, wenn er Beziehungen zwischen dem Herpes und Störungen der Menstruation construirt. Nervös-reflectorische Einflüsse beim Zustandekommen des Herpes laryngis glaubt auch Prof. Bettmann (l. c.) annehmen zu müssen zur Erklärung des von ihm kürzlich beschriebenen ersten und einzig in der Literatur sicherstehenden Falles von Herpes laryngis menstrualis. Es handelte sich in seinem Falle um eine 23jährige, an secundärer Lues leidende Frau, bei der im Laufe von $2^1/_2$ Jahren regelmässig 5—7 Tage vor jedem Eintritte der menstruellen Blutung Herpeseruptionen an verschiedenen Körperstellen, darunter ein Mal auch im Kehlkopfe, auftraten. Scheff (l. c.) hat die Ansicht vertreten, man müsse für die Entstehung des Herpes laryngis eine Innervationsstörung im Gebiete des Vagus heranziehen.

---

[18]) Bertholle: Cit. bei F. Klemperer in Heymann's Handbuch, I, 2, pag. 1290.

Digitized by Google

Ich will jedoch damit nicht behaupten, dass die der Erkrankung bei meinen Patienten vorausgegangenen Nervenerschütterungen die Hauptrolle bei der Entstehung derselben spielten. Eine viel wichtigere Rolle spielte dabei zweifellos die Erkältung. Das Wetter war zur Zeit der Erkrankung meines ersten Patienten zwar trocken, aber sehr windig; ein trockener kalter Wind verschüttete förmlich in jenen Tagen mit Strassenstaub und trotz der warmen Jahreszeit war es recht kühl. Ausserdem war die Frau des Patienten eine grosse Freundin von Zugwind, der nach der Angabe des Patienten auch die Hauptursache seiner Erkrankung war. Meine zweite Patientin folgte zu Fuss bei einem abscheulichen Herbstwetter der Leiche ihres Mannes fast bis zum Kirchhofe und könnte sich auch dabei sehr leicht erkältet haben. Ob die Erkältung allein bei meinen Patienten den Herpes hervorgerufen hätte, ist selbstverständlich fraglich; es ist indessen sehr möglich, dass ihre allgemeine Nervosität und starke Seelenerschütterungen die Rolle der so wichtigen, in der Aetiologie der Krankheiten überhaupt prädisponirenden Momente spielten.

Die ältere Pathologie spricht oft von einem Herpesfieber, worunter ein flüchtiges Erkältungsfieber verstanden wurde, das ohne weitere Localisation mit Ausbruch eines Herpes facialis, besonders labialis, in wenigen Tagen endigt. Es fragt sich nun, warum die Herpesbläschen dabei manchmal auch nicht im Kehlkopfe auftreten sollten? Einen derartigen Eindruck machten eben auf mich meine beiden Fälle und es ist sehr möglich, dass es sich bei meinen beiden Patienten um diese sog. Febris herpetica handelte mit Localisation der Bläschen ausschliesslich im Kehlkopfe im ersten Falle und im Kehlkopfe und im Gesichte im zweiten. Der gleichen Ansicht bezüglich des Herpes laryngis sind auch Meyer (l. c.) und Davy (l. c.) und in neuerer Zeit auch Brindel (l. c.), der den Larynxherpes als eine „localisation d'une maladie générale, la fièvre herpétique" betrachtet. Heiserkeit wird bei der Febris herpetica sehr oft beobachtet und wenn in jedem derartigen Falle auch der Kehlkopf untersucht worden wäre, so würde die Zahl der bisher beschriebenen Fälle von Larynxherpes wahrscheinlich eine viel grössere gewesen sein.

Die Prognose ist beim Kehlkopfherpes immer eine gute. Alle bisher beobachteten Fälle gingen rasch in vollkommene Heilung über.

Die Therapie muss hauptsächlich gegen die Schwellung gerichtet sein. Das Schlucken von Eisstückchen, die Eiscravatte, Inhalation einer Lösung von Zincum sulfuricum und starke Ableitung auf den Darm bringen Erleichterung. Die Schluckbeschwerden werden sehr gut erleichtert durch die in den Krankengeschichten erwähnten Pulver aus Amylum tritici mit Cocain und Morphium. Zu gleichem Zwecke können vor der Speiseeinnahme Bepinselungen des Kehldeckels und der hinteren Larynxwand mit 5proc. Cocain angewendet werden. Gegen das Fieber ist unserer Meinung nach am besten salicylsaures Natron zu verordnen, das bei Erkältungskrankheiten des Pharynx und Larynx die Schwellung und damit auch die Schluckbeschwerden vermindert. Ausser der localen Behandlung sind selbstverständlich auch Ruhe, Diät und Pflege erforderlich, die man jedem fieberhaft Kranken zu Theil werden lässt.

Digitized by Google

Weitere Mittheilungen zur Nasenchirurgie.

Fortsetzung zu dem Artikel in Band 37, S. 229 dieser Monatsschrift 1903.

Von

Dr. **Ludwig Löwe,**

Ohren-, Nasen- und Halsarzt in Berlin.

(Fortsetzung.)

B. Die Freilegung der Nase von aussen her.

Während in Obigem die Freilegung der Nasenhöhle vom Munde, also von innen her besprochen wurde, behandeln die folgenden Zeilen ein Verfahren, dessen Zweck es ist, dem Riechorgan von aussen beizukommen. Diese Art der äusseren Freilegung habe ich bisher einmal am Lebenden gemacht. Die Krankengeschichte folgt unten (Seite 302).

Das Verfahren beginnt ebenfalls mit der Decortication der Gesichtsmaske. Dann wird ein Hautschnitt durch die abgehobenen Weichteile gelegt, der dem von der Oberkieferresection her bekannten Weber'schen nachgebildet ist. Er beginnt (Fig. 16) über der Mitte der Stirn, geht

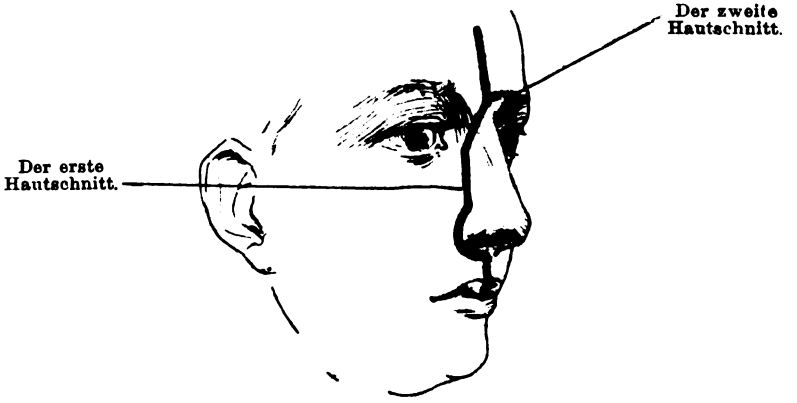

Figur 16.

senkrecht bis zur Nasenwurzel, verläuft dann entsprechend der Nahtlinie zwischen Nasenbein und aufsteigendem Oberkieferfortsatz. Dann umkreist er in der Nasolabialfalte den Nasenflügel, worauf er sich der unteren Begrenzung des Nasenloches folgend zur Mittellinie wendet. Dieser entsprechend durchschneidet er die Oberlippe in der Raphe. Der Schnitt kommt auf die nicht zu eröffnende Seite zu liegen (siehe Figur 17 und 18). Wenn also die linke Nasenseite operirt werden soll, so wird der Haut-Periostschnitt um die rechte Nasolabialfalte herumgeführt und umgekehrt. Auf diese Weise wird erzielt, dass Haut- und Knochenwunde sich nicht decken, letztere mithin unter die unverletzte Cutis zu liegen kommt, was bekanntlich für die Verheilung Vortheile

Digitized by Google

bietet. Ist die Haut durchschnitten, so lässt sich die decorticirte, knorpelige Nase sammt den Weichtheilen der zu operirenden Gesichtshälfte in der aus den Figuren 17 und 18 ersichtlichen Weise seitlich umklappen, worauf das Gesichtsskelett in noch viel grösserer Ausdehnung, als dies durch die Decortication allein geschieht, freiliegt. Der Lappen wird nach vollendeter Knochenoperation so zusammengenäht, dass die Winkel des Schnittes immer — von Strecke zu Strecke — zuerst vernäht und dann erst die Zwischennähte angelegt werden; sonst bleibt leicht auf einer Seite ein Zipfel über, dem das Gegenstück der anderen Seite fehlt. Die sich anschliessende Eröffnung des Knochengerüstes der Nase wird unten bei Besprechung der Stirnhöhlenoperation geschildert werden.

Die Indicationen zu dieser äusseren Freilegung dürften sein: Grosse Tumoren des knöchernen Oberkiefers, ausgedehnte Verletzungen dieser Gegend, Osteomyelitiden, Actinomycose, Knochentuberculose, ausgebreitete Necrosen, ferner Ausräumung der gesammten Nase incl. Stirnhöhle etc.

Die äussere Eröffnung der Nase ist übrigens ein viel grösserer Eingriff als die Ausräumung vom Munde her. Was erfordert die letztere? Weiter nichts, als dass man fünf dünne Knochenplättchen durchschlägt. Die Furcht, dass dabei eine grössere Blutung entstehen könne, ist durch die Erfahrung widerlegt. Und was das Zurückbleiben einer etwaigen Dislocation der Zähne anbetrifft, so kann davon ernstlich keine Rede sein. Unterkiefer und Zunge sorgen schon durch ihren Gegendruck dafür, dass das abgeschlagene Oberkieferstück allmählich wieder in die richtige Lage kommt. Unter 18 bis jetzt operirten Fällen ist Dislocation ein einziges Mal eingetreten, und bei dem Falle, bei dem sie eingetreten ist, spielen Factoren mit, resp. tragen die Schuld daran, die mit der Operation als solcher nichts zu thun haben. Im Uebrigen ist die Ausräumung vom Munde her technisch viel leichter als die Freilegung durch äusseren Schnitt. Ferner wird der Eingriff besser vertragen, weil die ganze Sache so zu sagen submucös verläuft. Endlich bleibt innerlich und äusserlich keine Narbe zurück. Diesen Vorzügen gegenüber darf allerdings nicht übersehen werden, dass die Operation vom Munde aus niemals im Stande ist, einen genügenden Ueberblick über die Stirnhöhle zu gewähren, sowie, dass noch in einer anderen Beziehung die äussere Freilegung der inneren überlegen ist. Bei letzterer muss der Blutung wegen öfters zweizeitig vorgegangen, bei ersterer kann die Nase dagegen in einer einzigen Sitzung radical ausgeräumt werden.

C. Zur Chirurgie der Kiefer- und Stirnhöhle.

Es sei gestattet, an dieser Stelle die Operationsmethoden zu schildern, nach denen jetzt von mir bei Eiterungen der Kiefer- resp. der Stirnhöhle verfahren wird. Vorher mögen ein paar Worte über die allgemeinen Gesichtspunkte Platz finden, die meines Erachtens generell bei jeder Nebenhöhlenoperation zu befolgen und die demgemäss auch den gleich zu schildernden Eingriffen zu Grunde gelegt sind. Als Leitmotiv möchte ich Kafemann's Worte (Rhinopharyngologische Operationslehre, 2. Aufl., pag. 142) bezeichnen, mit denen er die Grosschirurgie

Digitized by Google

der Highmorshöhle beginnt, nachdem er deren Kleinchirurgie absolvirt hat: „Allen soeben geschilderten Verfahren haftet ein grosser Mangel an, welcher jedem mit der Materie auch nur einigermaassen Vertrauten nicht entgehen kann — die Unmöglichkeit, die Ausführung der operativen Handlungen durch das Auge zu leiten. Gewiss werden auch durch blindes Kratzen eine Reihe von Fällen zur definitiven Heilung geführt werden können, wie wir das ja auch durch einfache Spülungen so oft bei anscheinend schwersten Empyemen täglich beobachten. Die Heilkraft der Natur ist eine grosse. Die in toto enorm verdickte, ödematöse, mit granulationsähnlichen papillären Hypertrophien ausgestattete Schleimhaut kann sich in ein zellarmes Bindegewebe verwandeln, durch Sclerosirung der Intercellularsubstanz und Schwund der Drüsen kann narbige Degeneration zu Stande kommen. Wir kennen diese Vorgänge . . . . ., wir besitzen aber nicht das geringste Kriterium, um im einzelnen Falle darauf eine Prognose aufbauen zu können. Wenn wir uns aber andererseits jener zahlreichen Fälle erinnern, bei denen trotz conservativer Behandlung die Eiterung mit unverminderter Vehemenz Jahrzehnte fortdauert, uns erinnern der complicirenden anatomischen Dispositionen, Abkammerungen durch Leisten und Knochenkämme, Zweitheilungen, Cysten, Buchten . . . . ., wie wäre es dann möglich, dass aus solcher Einsicht sich nicht unmittelbare Folgen für unser Handeln ergeben sollten? Wir werden das Princip, welches in der chirurgischen Otiatrie angesichts der Aufgabe der radicalen Heilung der Höhlen des Schläfenbeines schon seit langem ein feststehendes geworden, auch in der Therapie der chronischen Empyeme zum Durchbruch bringen müssen . . . . .“

Im Sinne dieser Worte kann über folgende vier Postulate keine Meinungsdifferenz obwalten:

a) Breitestes Freilegen des Binnenraumes der jeweilig zu operirenden Nebenhöhle von aussen her, event. vom Munde her.

b) Beseitigung aller Septen und Cristen, Einbeziehung aller Recesse. Verwandlung der in viele Einzelbuchten getrennten Höhle in ein einziges grosses Cavum.

c) Ist es wie beim Siebbein möglich, die erkrankte Nebenhöhle ganz auszuschalten, so dass sie überhaupt nicht mehr existirt, so ist dies das Beste. Andernfalls soll die Nebenhöhle auf das Breiteste nach der eigentlichen Nasenhöhle hin eröffnet werden, so dass sie nicht mehr einen gesonderten Abtheil, sondern nur eine offene Bucht der letzteren darstellt.

d) Die Rücksicht auf die Kosmetik ist, wenn irgend angängig, strengstens zu wahren.

e) So unbestritten diese vier Punkte sind, so wenig Einigkeit herrscht über den fünften: Die Behandlung der erkrankten Schleimhaut. Die meisten Operateure machen kurzen Process, sie kratzen sie unter allen Umständen aus. Ist dies berechtigt? Ich glaube nicht. Meiner Meinung nach muss auch hier von Fall zu Fall individualisirt werden. Es sei gestattet, ein wenig näher auf diese Frage einzugehen. Die Auskratzung ist unzweifelhaft in den seltenen Fällen, in denen es sich um disseminirte Tuberculose, Carcinom, Sarcom und dergleichen handelt oder wo die Schleimhaut gangränös zerfallen resp. der darunter liegende

Digitized by Google

Knochen erkrankt ist, berechtigt. Hier ist die erkrankte Mucosa eine beständige Infectionsquelle für den Organismus resp. ein Hindernis für die Heilung des darunter gelegenen erkrankten Knochenstückes. Sie ist unfähig, sich zu regeneriren und muss daher von Grund aus fortgeschafft werden. Aber bei der überwiegenden Mehrzahl der Sinusitiden ist doch die Sinusauskleidung im Gegentheil sehr wohl fähig, auszuheilen. Durch radicales Vorgehen setzt man hier an Stelle einer zwar erkrankten, aber immerhin doch einen gewissen Schutz gewährenden und der Genesung durchaus nicht unfähigen, natürlichen Bedeckung eine nackte, aller Infection zugängliche Knochenoberfläche, die im günstigsten Falle lange Zeit, jedenfalls Monate braucht, um sich mit einer dünnen, functionsunfähigen, wenig widerstandsfähigen Narbe zu bedecken. Was soll denn das Zurückbleiben einer einfach blennorrhoischen Mucosa — um eine solche handelt es sich meistens — mag dieselbe im Augenblicke der Eröffnung noch so geschwellt und hyperämisch erscheinen, schaden? Vorausgesetzt, dass die betreffende Nebenhöhle so hergerichtet ist, dass Secretstase unmöglich eintreten kann. Man weiss doch längst, dass ganz ausnahmslos nicht die Blennorrhoe als solche, sondern nur die Secretstase dasjenige Moment ist, das die Gefahr in sich birgt und dass, sobald die Secretstase gehoben ist, der blennorrhoische Process fast stets — abgesehen von cachectischen Individuen — von selbst abheilt.

Als Gründe für die Auskratzung der Schleimhaut können ferner angeführt werden: Es ist bei Operationen und Obductionen blennorrhoischer Nebenhöhlen oft constatirt worden, dass die Ausführungsgänge offen gestanden haben. Nichtsdestoweniger fand sich Secret. Dasselbe war eben von zu dicker Beschaffenheit, um abzufliessen; stellenweise war es sogar zu Krusten zusammengetrocknet. Daraus geht doch hervor — sagen die Anhänger der Auskratzung —, dass die Krankheitserscheinungen nicht gehoben werden können, wenn man den Ausführungsgang noch so weit öffnet; an diesem liegt es ja gar nicht, sondern nur an der Schleimhaut. Wolle man den Kranken heilen, so müsse also diese entfernt werden.

Die Berechtigung dieses Einwandes kann nicht bestritten werden Was aber angreifbar sein dürfte, ist die daraus gefolgerte Verallgemeinerung, dass nämlich aus diesen Fällen mit Nothwendigkeit das Princip der Entfernung der Schleimhaut aller Nebenhöhlenempyeme hervorgehe. Zuvörderst sind doch nicht die Secrete aller Nebenhöhlenempyeme zähflüssig; im Gegentheil, es giebt deren eine Menge mit mehr oder weniger dünnflüssiger Beschaffenheit der Absonderung. Ferner ist doch nicht erwiesen, dass bei allen Nebenhöhlenempyemen der Ausführungsgang offen steht; vielmehr findet man auch solche, deren Secretstase durch Verlegung oder ungünstige Lagerung der ausführenden Ostien bedingt ist. Es ist nicht einzusehen, warum auch für diese Fälle mechanischer Absperrung bei dünnflüssigem Secrete die Forderung der Auskratzung der Schleimhaut gestellt werden soll, da hier doch unzweifelhaft schon durch eine günstige Gestaltung der Ausführungsöffnung der Zweck erreicht wird.

Aber auch für viele Fälle mit zähflüssigem Secrete giebt es vielleicht noch einen anderen schonenderen Behandlungsmodus, als die

Digitized by Google

Auskratzung. Sollte man hier öfters nicht ebenso verfahren können, wie dies bei der eigentlichen Nasenhöhle in gleichem Falle geschieht? Deren Secret ist doch auch oft zu zähe, um durch den Schneuzact eliminirt zu werden. Trotzdem fällt es Niemandem ein, die Schneider'sche Membran abzukratzen; man begnügt sich mit Anwendung der Nasendouche. Warum soll denn das Gleiche nicht auch in passenden Fällen von Nebenhöhlenempyemen, z. B. bei der Kieferhöhle geschehen können? Immer vorausgesetzt, dass durch vorhergeschickte Operation alle Recesse derselben beseitigt und die nasale Eingangsöffnung so erweitert ist, dass die Nebenhöhle (in diesem Falle also die Kieferhöhle) nicht mehr als gesonderte Cavität, sondern nur noch als breite Ausbuchtung der Haupthöhle erscheint.

Ein dritter Gegengrund gegen die Conservirung der Schleimhaut wird in dem Umstande gefunden, dass die Nebenhöhlenmucosa, wenn sie einmal Neigung zur Polypenbildung hat, diese nach der Operation nicht immer verliert, sondern in manchen Fällen — wie oft steht noch nicht fest — unablässig von neuem Polypen bildet. Auch dies Factum muss zugegeben werden. Aber auch hier muss der daraus gefolgerten Verallgemeinerung des Postulats der Auskratzung der Schleimhaut aller Nebenhöhlenempyeme entgegengetreten werden. Wiederum ist nicht einzusehen, warum dies Argument für einfach blennorrhoische (nicht polypöse) Nebenhöhlenauskleidungen zwingend sein soll. Dann aber dürfte es auch unter den polypösen Sinusitiden Fälle geben, die ein schonenderes Verfahren zulassen. Nämlich diejenigen, deren Schleimhaut nicht dicht mit Polypen bespickt ist, sondern nur einen oder einige wenige aufweist. Hier dürfte man sich doch wohl auf die Excision der betreffenden Ursprungsstelle resp. Stellen beschränken, was gewiss manchmal technisch ausführbar sein dürfte und hätte nicht nöthig, gleich die ganze Mucosa wegzunehmen.

Wenden wir uns jetzt zu den Gründen, die gegen die Auskratzung sprechen. Es soll ganz davon abgesehen werden, dass dadurch die Operationsdauer verlängert, die Blutung vermehrt, die Infectionsgefahr für die darunter liegenden Gebilde vergrössert und die Zeit bis zur Vollendung der Heilung in die Länge gezogen wird; das bedarf keiner Begründung, so einleuchtend ist es. Dagegen möge es gestattet sein, hier einen anderen wesentlichen Gegengrund hervorzuheben. Derselbe liegt in dem Umstand, dass durch den anatomischen Bau der Nase Bedingungen gegeben sein können, die die Auskratzung der Schleimhaut der Nebenhöhlen unbedingt verbieten, weil sonst schwere Gefährdung des Patienten die Folge sein kann. Ich habe hierbei den orbitalen Theil der Stirnhöhle im Auge. Das knöcherne Dach der Orbita ist bekanntlich keine einfache Knochentafel, sondern birgt die mit der Stirnhöhle zusammenhängende Orbitalbucht in sich. An diese schliessen sich nach aussen und nach hinten andere zellige Gebilde, die Orbitalzellen, an. Ein Theil derselben, die Fronto-Orbitalzellen, gehört noch zur Orbitalbucht; sie sind abgesackte Recesse derselben und stehen mit ihr durch enge Ostien in Communication. Ein zweiter Theil, die sog. Ethmoido-Orbitalzellen, ist dagegen von der Orbitalbucht streng durch überall geschlossene knöcherne Zwischenwände geschieden; die Ethmoido-Orbitalzellen öffnen sich nur gegen den mittleren oder oberen Nasengang,

Digitized by Google

sie sind mithin in das Augenhöhlendach aufgestiegene Theile des Siebbeinlabyrinthes. Endlich existirt noch eine dritte Categorie, die Fronto-Ethmoido-Orbitalzellen. Diese öffnen sich sowohl gegen die Orbitalbucht als gegen die Nasenhöhle. Operativ sind letztere ebenso zu behandeln wie die reinen Fronto-Orbitalzellen. Denn Niemand kann ihnen bei der Operation ansehen, dass sie noch eine zweite Ausmündung in den mittleren oder oberen Nasengang besitzen. Das System der Orbitalbuchten und Orbitalzellen kann nun bekanntlich sehr verschieden weit in das Orbitaldach hineinreichen. Man hat Fälle, in denen es sich nach hinten bis zur mittleren Schädelgrube und nach aussen bis zur Fissura orbitalis inferior erstreckt. Andererseits existiren Ossa frontalia, die gar keine resp. ganz winzige Orbitalbuchten in sich bergen und die dann natürlich auch der Orbitalzellen entbehren. An dieser Stelle, bei der Frage der Auskratzung der Mucosa interessirt nur die erste Categorie von Fällen, deren Orbitalbucht sehr tief ist und viele und ausgedehnte Fronto- und Fronto-Ethmoido-Orbitalzellen aufweist. Der Zugang zu diesem complicirten System supraorbitaler Hohlräume ist von vorn her (resp. nach Abtragung der knöchernen Unterwand der Orbitalbucht von der Augenhöhle her, cfr. später) ein so schwieriger, dass ein methodisches Abpräpariren der Schleimhaut bis in den tiefsten Winkel hinein ganz unmöglich sein kann. Diesem Uebelstande kann auch durch das uncontrolirbare Hin- und Herfahren mit dem scharfen Löffel, das manche Operateure anwenden, nicht genügend abgeholfen werden; immer können Stücke der Schleimhaut zurückbleiben. Was wird die Folge sein? Da, wo die Schleimhaut weggenommen ist, werden Granulationen aus dem Knochen aufschiessen. Diese werden sich an die Gegenseite anlegen und werden mit deren Granulationen verwachsen. Nach hinten und aussen davon (gegen die mittlere Schädelgrube und gegen die Fissura orbitalis inferior hin) müssen dagegen diejenigen Schleimhautstücke zurückbleiben, die zu entfernen technisch unmöglich war. Sind nun diese Mucosareste blennorrhoisch erkrankt, fahren sie also fort, Secret abzusondern, so ist letzterem durch die Operation jeder Ausweg verlegt. Vor der Auskratzung konnte es sich durch die Orbitalbucht entleeren, nach der Operation vermag es das nicht mehr, weil sich eben Synechien der vorgelagerten Granulationsmassen ausgebildet haben. Nun ist allerdings zu berücksichtigen, dass die Fronto-Ethmoido-Orbitalzellen, die hier hauptsächlich in Frage kommen, ja noch einen zweiten Ausweg in den oberen oder mittleren Nasengang besitzen, das angesammelte blennorrhagische Secret sich also möglicher Weise hierdurch direct in die Nase entleeren kann. Aber es kann bei der Abtragung der Schleimhaut leicht und ohne dass es der Operateur merkt, passiren, dass gerade das Stück der Schleimhaut weggenommen wird, welches dieses directe Ostium zur Nase in sich birgt, womit dann natürlich auch dieser zweite Ausweg durch die aus der nunmehr nackten Knochenoberfläche aufschiessenden Granulationen verlegt ist. Mit anderen Worten: Der Zustand des Patienten ist durch die Operation nicht verbessert, sondern in bedenklicher Weise verschlimmert worden, und hieran trägt nicht die Operation an sich, sondern nur die Auskratzung der Schleimhaut die Schuld.

Aus dem Gesagten gehen meines Erachtens — immer vorausgesetzt,

Digitized by Google

dass durch die vorhergegangene Nebenhöhlenoperation alle sonstigen Anforderungen erfüllt, im Speciellen alle Recesse beseitigt und breite Communicationen zur eigentlichen Nasenhöhle hergestellt sind — folgende principielle Gesichtspunkte für die Behandlung der Sinusauskleidung hervor:

1. Die Auskratzung der Schleimhaut ist unnöthig bei dünnflüssiger Beschaffenheit des Secrets, falls keine weiteren Complicationen vorliegen.

2. Sie ist absolut indicirt bei disseminirter Tuberculose, bei malignen Tumoren, bei gangränösem Zerfall, bei Erkrankung des darunter liegenden Knochens etc.

3. Sie ist eventuell anzuwenden in Fällen, in denen man Neigung zu recidivirender Polypenbildung annehmen zu dürfen glaubt, und in denen es nicht gelingt, die Ursprungsstelle der Polypen zu excidiren oder in Fällen, in denen das Secret ausserordentlich dickflüssig ist, so dass es auch bei weitester Abflussöffnung abzufliessen schwerlich geneigt sein dürfte. Bei letzteren jedoch nur, wenn man aus irgend welchen Gründen das schonendere Verfahren, die Nasendouche, nicht anwenden will oder kann.

4. Die Auskratzung ist contraindicirt bei sehr grossen buchtenreichen Orbitalbuchten, sobald diese so beschaffen sind, dass bei der Entfernung der Sinusschleimhaut ansehnliche Mucosareste in der Tiefe zurückbleiben müssen, die — falls sie blennorrhoisch erkrankt sind — zur Secretstase infolge Behinderung des Abflusses durch davor entstehende Granulationswälle, Synechien etc. führen müssen.

* * *

In Consequenz obiger Ausführungen haben sich folgende Operationsmethoden für die Kiefer- und Stirnhöhle ergeben:

A. Kieferhöhle: Bei einseitiger einfacher Kieferhöhlenerkrankung ohne Betheiligung der anderen Sinus wird zuvörderst die Gesichtsmaske halbseitig decorticirt. Es wird aber nur die knöcherne Aussenumrandung der Apertura pyriformis auf der zu operirenden Seite blossgelegt, die knorpelige (das Septum) bleibt unberührt. Der Grund dieser etwas ausgieberigen Abhebung, die übrigens für den mit der Technik derselben Vertrauten eine geringfügige, in kürzester Frist zu erledigende Kleinigkeit ist, wird gleich ersichtlich werden. Dann wird wie üblich die Kieferhöhlenaussenwand in weitester Ausdehnung resecirt. Nachdem etwaige Kristen und Septen abgetragen, die abgesackten Recesse in die Haupthöhle einbezogen sind etc., wird nach dem Luc'schen Verfahren (Schutz des Septums durch Tamponade) die ganze Innenwand der Kieferhöhle (Knochen mitsammt der beiderseits bekleidenden Mucosa und eines möglichst grossen Stückes der unteren Muschel) entfernt. Diese Manipulation lässt sich viel leichter ausführen, wenn vorher die betreffende Hälfte der knöchernen Nasenumrandung freigelegt ist. Dies ist der Grund, dessentwegen es sich empfiehlt, nicht blos die Fossa canina freizulegen, sondern gleich halbseitig zu decorticiren. Mit der Abtragung der Kieferhöhleninnenwand ist die Operation beendet. Eine Nachbehandlung findet nicht statt. Nachblutung kommt nicht vor. Ein Drainiren der Fossa canina durch den Mund hindurch würde dem Sinne der Operation widersprechen, mithin direct falsch sein. Auch

Digitized by Google

erübrigt sich das Einlegen eines — durch das Nasenloch herausgeleiteten — Jodoformmullstreifens in die Kieferhöhle, weil es eben nicht blutet. Unter allen Umständen überflüssig ist das Vernähen der Uebergangsfalte. Alle Theile legen sich von selbst hermetisch in geradezu idealer, jede Infection ausschliessender Weise aneinander.[19]) Das Verhalten des Patienten ist in den nächsten Tagen folgendes: Die Weichtheile der decorticirten Gesichtshälfte schwellen etwas an. Das kann durch kalte Ueberschläge in Schranken gehalten werden. Die Nase sondert in den ersten Tagen ein dünnes, wässerig blutiges, übelriechendes, ätzendes Secret ab. Zur Vermeidung von Ekzemen, Erysipel etc. wird der Naseneingang und seine weitere Umgebung mit Borlanolin bestrichen gehalten. Der Gebrauch des Taschentuches ist streng verpönt. Pat. muss sich zum Abwischen des herabträufelnden Secretes grosser steriler Mulltupfer bedienen, die sofort nach Gebrauch vernichtet werden. Nach 8—10 Tagen ist die Wange der Hauptsache nach abgeschwollen, auch die starke, dünnflüssige Secretion aus der Nase hat aufgehört. Anstatt dessen bildet sich nunmehr im Innern der Nase ein eitriges, dickflüssiges Secret, das oft zu schwer entfernbaren Krusten und Borken zusammentrocknet. Um letztere leichter zu eliminiren, können jetzt mit $^1/_2$proc. Kochsalzwasser befeuchtete (gekochte) lange Mullstreifen in den unteren Nasengang eingelegt und täglich erneuert werden, wobei die Hauptmasse des borkigen Secrets an den feuchten Streifen haften bleibt und mit diesen entfernt wird. Was dann jedesmal noch von dickeren schleimig-eitrigen Massen in der Nase zurückbleibt, wird einfach ausgeschneuzt. Unbedingt nöthig ist dies Einlegen feuchter Mullstreifen übrigens nicht; man kann es auch unterlassen. Innerhalb weniger Wochen verliert sich trotzdem die Secretion. Die Nase ist damit geheilt. Gespült wird in den ersten Wochen nicht. Sollte aber die zurückgebliebene Schleimhaut der Kieferhöhle ihre Blennorrhoe noch längere Zeit nach der Operation beibehalten, so kann dies, da ja die ganze Kieferhöhleninnenwand fehlt, nicht zur Secretverhaltung und damit auch nicht zu Krankheitserscheinungen führen. Ich pflege in solchen protrahirt eiternden Fällen die einfache Kochsalznasendouche von der vierten Woche nach der Operation an anwenden zu lassen. Nach Monate lang fortgesetztem Gebrauch derselben sind meine operirten Antrumblennorrhöen bis jetzt anstandslos verheilt, soweit sich die Fälle zur Nachuntersuchung gestellt haben. Damit soll natürlich nicht behauptet werden, dass dieses günstige Resultat nun auch in allen Fällen unbedingt eintreten müsse. Nach vollendeter Ausheilung bietet die Kieferhöhlenschleimhaut ein Aussehen dar, das an das der Mucosa der

[19]) Wie ich nachträglich ersehe, geben Esmarch und Kowalzig schon in ihrer „Chirurgischen Technik" vom Jahre 1892 an, dass nach der Decortication eine Befestigung durch Nähte nicht erforderlich sei und eine Entstellung bei dieser Operation nicht zurückbleibe. Das ist also schon vor 11 Jahren von einer Autorität wie Esmarch in einem allgemein verbreiteten Lehrbuche festgestellt worden. Trotzdem findet man heute noch immer selbst in den neuesten Beschreibungen der Eröffnung der Kieferhöhle von der Fossa canina aus die Angabe, dass schliesslich die Mundschleimhaut vernäht werden müsse. Es ist dies wieder mal ein Beispiel dafür, wie langsam sich in der Specialistik chirurgische Dinge Bahn brechen.

Digitized by Google

hinteren Pharynxwand bei Pharyngitis sicca erinnert. Sie ist von hochrother Farbe, feuchttrocken, bald mehr, bald weniger glänzend, je nach dem Grade der Sclerosirung, den sie bereits auf dem Wege des Verheilungsprocesses erlangt hat. Was die Temperaturverhältnisse nach der Operation anbetrifft, so zeigten meine Kranken öfters in den ersten zwei bis drei Tagen Steigerungen. Dabei war aber ihr Allgemeinbefinden befriedigend. Sehr bald fiel denn auch die Temperatur dauernd zur Norm ab. Ich habe diese Operation in einer grösseren Zahl von Fällen ausgeführt. Heilung ist überall glatt erfolgt. Die Krankengeschichten im Einzelnen anzuführen ist überflüssig, weil alle sich so ziemlich gleichen. Es mag genügen, deren zwei excempli causa unten abzudrucken.

Die soeben geschilderte Methode ähnelt am meisten dem Caldwell-Luc'sche Verfahren resp. der neuerdings von Jansen an gegebenen Modification desselben (Archiv für Ohrenheilkunde, Bd. 56 S. 110). Sie unterscheidet sich jedoch hiervon in folgenden Punkten:

1. Luc kratzt principiell die Schleimhaut aus, während ich sie — abgesehen von den oben erwähnten Ausnahmefällen — principiell stehen lasse.

2. Luc decorticirt nicht die halbe Gesichtsmaske, sondern hebt nur die Weichtheile der Fossa canina auf der zu operirenden Seite ab.

3. Luc vernäht am Ende der Operation den Schnitt durch die Uebergangsfalte der Mundschleimhaut.

4. Luc und Jansen führen nach der Operation einen Jodoformmullstreifen in die Kieferhöhle ein. Jansen schreibt selbst, dass das Herausziehen desselben beim ersten Verbandwechsel manchmal nicht ganz leicht ist. Ich lege überhaupt keinen Verband nach der Operation an, kenne daher auch keinen Verbandwechsel.

5. Jansen vezichtet meist auf die Amputation der unteren Muschel, während ich mit Luc dieselbe, um eine grössere und dauernde Oeffnung zu erzielen, stets vornehme. Anstatt dessen bildet Jansen aus der Schleimhaut der lateralen Nasenwand einen möglichst grossen Lappen mit der Basis nach vorn oder unten, den er dann in die Kieferhöhle einschlägt. Ich habe eine ähnliche Lappenbildung vor Jahren mehrfach angewandt, sie aber als zu umständlich wieder verlassen. Die durch die Entfernung der ganzen Kieferhöhleninnenwand entstandene Oeffnung ist so gross, dass sie nicht wieder zugeht. Man kann nach der Verheilung durch sie hindurch einen guten Theil des Binnenraumes der Kieferhöhle vom Nasenloche aus übersehen, allerdings nicht alles. Denjenigen Bezirk, dessen man nicht ansichtig wird — es ist die Vorderwand —, bringt man sich mit Hilfe eines kleinen Kehlkopfspiegels, den man in die breit eröffnete Kieferhöhle von dem betreffenden Nasenloche aus einführt, zur Anschauung.

Es muss übrigens noch bemerkt werden, dass man in Bezug auf die Persistenz des Loches in der Kieferhöhleninnenwand in der ersten Zeit nach der Operation einem Irrthum unterliegen kann. Man kann ziemlich leicht zu der irrigen Annahme verleitet werden, dass die Oeffnung wieder zugegangen sei. Der Grund hierfür liegt darin, dass die Kieferhöhlenschleimhaut, soweit sie nach der Operation noch vorhanden ist, zuvörderst durch Schwellung so aufgetrieben wird, dass ihre Oberfläche

Digitized by Google

in das Niveau der weggenommenen lateralen Nasenwand zu liegen kommt. Durch Sondiren lässt sich aber dieser natürlich nur in der ersten Zeit nach der Operation während der Schwellungsperiode mögliche, später nach der Abschwellung von selbst wegfallende Irrthum stets leicht rectificiren.

Wie ist in denjenigen Fällen zu verfahren, in denen eine so starke Erkrankung der Kieferhöhlenschleimhaut vorliegt, dass letztere nicht erhalten werden kann? In den letzten Jahren, seitdem ich die Mucosa principiell — abgesehen von den oben erwähnten Fällen — conservire, ist mir keine einzige derartige Antrumaffection vorgekommen. Würde ich auf einen solchen Fall stossen, so würde ich nach Abtragung der Schleimhaut die Wände des Antrum nach dem Vorgange von Jansen mit Thiersch'schen Läppchen resp. mit zurückgeklappter Nasenschleimhaut überkleiden.

Nunmehr folgen die beiden oben erwähnten Krankengeschichten, die, wie gesagt, aus einer grösseren Zahl analoger Fälle nur exempli causa herausgegriffen sind:

1. 29. XII. 02. Cigarrenmacherfrau Anna W., 41 Jahre alt. Hat früher an Lungencatarrh gelitten. Leidet seit Jahren an starkem Schnupfen und Verstopfung der Nase mit zeitweiligen längeren Remissionen. Status: Kindskopfgrosser, in allen drei Lappen gleichmässig hypertrophirter Gefässkropf mit deutlicher Fortleitung der Aortentöne, die an jeder Stelle des Kropfes gut hörbar sind, doch ist laryngoscopisch keine Pulsation zu sehen. Mit dem Kehlkopfspiegel erkennt man, dass der ganze Larynx nach rechts verschoben ist, so dass man in der Ruhe fast nur die linke Kehlkopfhälfte zu sehen bekommt. Stimmbänder beiderseits beweglich, Mucosa der roten Kehlkopftheile feucht, hyperämisch. Zungengrund links geschwellt. Nase links von vorn: sehr schmale mittlere Muschel, von hinten: papillomatöse Entartung des hinteren Endes der unteren Muschel. Nase rechts von vorn: mässige Schwellung der gesammten Schleimhautauskleidung, ebenso von hinten. Mit der Nasendouche wird etwas kleinflockiges, schleimiges Secret ohne manifeste Eiterbeimengung entleert. Die Probeanbohrung der linken Kieferhöhle vom unteren Nasengange aus entleert einen Theelöffel hellwässeriger, unter hohem Drucke stehender, im Strahle herausspritzender Flüssigkeit. Resection des hinteren Endes der unteren Muschel links. Vier Wochen später findet sich die Frau mit der Angabe wieder ein, dass seit einigen Tagen, nachdem die Nase mehrere Wochen gut gewesen, wässeriges Nasenlaufen und starke Kopfschmerzen eingetreten seien. Bei der Untersuchung ergeben sich grosse Massen Schleimeiter im mittleren Nasengange links. Deshalb wird noch am selben Tage die Eröffnung der linken Kieferhöhle in der oben beschriebenen Weise gemacht, wobei reichlich Eiter gefunden wird, während die Schleimhaut der Kieferhöhle glatt, hyperämisch geschwellt ist und die äussere (faciale) Knochenwand sich durch Blutreichthum auszeichnet. Pat. verlässt nach 14 Tagen die Klinik, stellt sich einen Monat später zur Nachuntersuchung wieder ein, wobei alles gesund befunden wird. Nur ist die, durch die halbseitige Decortication gesetzte (innere) Wunde im Nasenschleimhautschlauch noch nicht ganz verheilt. Das grosse Loch der Innenwand der Kieferhöhle ist vollständig erhalten.

Digitized by Google

2. Clara R., Arbeiterin, 34 Jahre alt, ist bereits anderweitig vom Alveolarfortsatze aus rechts angebohrt. Durch einen kaum für eine dünne Sonde passirbaren Canal gelangt man hier mehrere Centimeter tief in den Knochen, wobei Pat. lebhafte Schmerzen empfindet. Nase von vorn rechts: auf der Kuppe der mittleren Muschel sitzt Schleim auf, Nase von hinten rechts: ein grosser, rother, glatter Tumor ragt aus der Choane nach hinten heraus. Der Tumor hängt wahrscheinlich mit der unteren Muschel zusammen, doch ist dies nicht mit Sicherheit festzustellen. 17. V. Radical-Operation der Highmorshöhle, wobei sie sich mit Eiter und dickem Granulationspolster erfüllt zeigt. Die höchste Temperatur am Abend des 18. V., 24 Stunden nach der Operation, 38,5°, sonst normal; entlassen nach 14 Tagen mit noch bestehender Blennorrhoe. Stellt sich alle 8 Tage vor, wobei am 13. VII., also 8 Wochen nach der Operation, vollständige Trockenheit der Kieferhöhlenauskleidung constatirt wird.

* * *

C. Die Eröffnung der Stirnhöhle.

a) Die Eröffnung der Schuppenbucht.

Alle Autoren stimmen dahin überein, dass für die Freilegung der Schuppenbucht kein anderer Weg als die Entfernung der vorderen Knochentafel möglich ist und dass hierdurch immer Entstellungen, manchmal sogar schwererer Natur, gesetzt werden. Um dem abzuhelfen, lässt Killian (Arch. f. Laryngol., Bd. 13) eine isolirte orbitale Knochenspange stehen. Jansen (Arch. f. Ohrenheilk., Bd. 56) eröffnet die Stirnhöhle osteoplastisch durch Bildung eines Hautknochenschleimhautlappens und heilt dann nach Abkratzung der Schleimhaut die vordere Knochentafel auf die hintere an.

Die in Figur 17 und 18 dargestellte Methode beruht auf folgender Erwägung: Die Entstellung ist eine Folge der Wegnahme der vorderen Knochentafel. Gelingt es, deren Resection so zu gestalten, dass sie sich regenerirt, so dürfte auch die Entstellung vermieden sein resp. sehr geringfügig ausfallen. Zuerst habe ich ebenso wie schon früher Brieger u. A. versucht, dieses Ziel auf osteoplastischem Wege zu erreichen. Das hat kein besonders gutes Resultat ergeben, weil man den Hautknochenschleimhautlappen niemals so formiren kann, dass seine Ausdehnung genau derjenigen der vorderen Stirnhöhlenwand entspricht. Er fällt immer etwas kleiner aus und gewährt deshalb nie einen so vollkommenen Ueberblick, als wenn man die ganze knöcherne Vorderwand mit dem Meissel wegschlägt. Aber gerade das ist die Hauptsache; es ist bei dem complicirten Bau der Stirnhöhle conditio sine qua non, wenn man sicher davor sein will, Recesse und dergleichen zu übersehen. Ich bin dann auf eine Methode verfallen, die zwar die knöcherne Vorderwand temporär opfert, aber so eingerichtet ist, dass letztere sich später regeneriren muss. Die Einzelheiten des Verfahrens sind folgende:

Nach Freilegung der Glabella wird die vordere Stirnhöhlentafel ebenso behandelt, wie man an der Oberfläche des Warzenfortsatzes bei der Mastoidoperation verfährt, d. h. der Meissel wird parallel zur Oberfläche aufgesetzt, und nun werden durch mässig kräftige, von oben

Digitized by Google

nach unten geführte Hammerschläge vorsichtig schalenförmige Spähne abgehauen, bis die Aussenfläche der Stirnhöhlenschleimhaut ihrer ganzen Ausdehnung nach frei vorliegt. Dann wird die Mucosa innen, aussen und unten circumcidirt, nach oben umgeklappt und durch ein paar Nähte an die Unterfläche des Hautlappens angeheftet (Figur 17 und 18). Hat man bei der Abmeisselung die Schleimhaut so stark verletzt, dass sie nicht mehr verwendet werden kann oder muss sie aus irgend einem der oben Seite 282 erwähnten Gründe geopfert werden, so hilft man sich wiederum, wie dies bei der Kieferhöhlenoperation (Seite 289) schon erwähnt ist, durch Transplantation Thiersch'scher Läppchen oder dergleichen. Jedenfalls muss auf der vom Periost gebildeten Unterfläche des Hautlappens eine Epitheldecke bleiben[20]).

Damit ist die Besprechung der Vorderwand der Schuppenbucht erledigt, und ich wende mich jetzt deren Hinterwand zu. Hier ist ausser in den Fällen, in denen man gezwungen ist, in das Cavum cranii einzugehen, nichts weiter zu thun, als etwaige Vorsprünge, die zu Abkammerung und Recessbildung führen, zu beseitigen. Natürlich soll auch hier die Schleimhaut möglichst intact erhalten werden, sofern wiederum nicht die oben (Seite 282) erwähnten Umstände zur Auskratzung zwingen.

Es müsste jetzt die Behandlung der Unterwand der Schuppenbucht an die Reihe kommen. Das ihr gegenüber anzuwendende, den Kernpunkt der Operation betreffende Verfahren lässt sich jedoch besser im Anschluss an die Besprechung der Freilegung des Ductus naso-frontalis erledigen, weshalb dies dort erfolgen wird.

b. Die Orbitalbucht.

Die vordere und hintere Wand der Orbitalbucht werden ebenso behandelt wie die entsprechenden Theile der Schuppenbucht. Dagegen erfordert die Unterwand eine besondere Besprechung. Ueber das ihr gegenüber einzuschlagende Verfahren gehen die Meinungen weit auseinander: Während Killian (l. c.) und Onodi (Archiv für Laryngologie, Bd. XIV, pag. 375 ff.) fordern, dass sie unter allen Umständen entfernt wird, schreibt Kafemann (offenbar im Einverständnis mit Kuhnt, zweite Auflage der rhino-pharyngologischen Operationslehre, pag. 167): „Wir sind der Meinung, dass die in der Regel so wenig complicirt gestaltete untere Wand den denkbar besten Schutz für den Bulbus darstellt, den man — angesichts der nachbarlichen Eiterungsprocesse — nicht berechtigt ist ohne zwingenden Grund dem Auge zu entziehen. So tolerant auch das Auge gegen mechanische Insulte in der Regel zu sein scheint, so wenig ist es gegenüber den Streptococcen, und ich verfüge über Beobachtungen von postoperativer Erblindung, welche zu

[20]) In vielen Fällen dürfte es am einfachsten sein, die häutige Vorderwand direct an die knöcherne Hinterwand — nach Entfernung der beiderseitigen Schleimhautauskleidung — anzuheilen (Kuhnt) und den entstehenden Schönheitsfehler später durch Paraffininjection auszugleichen. Vielleicht ist dies Verfahren überhaupt berufen, in Zukunft das allein giltige zu sein. Vorläufig ist dasselbe aber wohl noch zu jung, man kann seine Schattenseiten noch nicht genügend erkennen, deshalb dürfte für jetzt noch eine gewisse Reserve ihm gegenüber nicht unangebracht erscheinen.

Digitized by Google

denken genügend Veranlassung geben.“ Das ist einer der springenden Punkte dieser Discussion. Jeder Beitrag zur Lösung der Frage, ob die knöcherne Unterwand der Orbitalbucht principiell wegzunehmen sei oder nicht, darf actuelles Interesse beanspruchen.

Die wichtigste hier zu erledigende Aufgabe ist, festzustellen, ob nach den bisherigen Erfahrungen die Wegnahme der knöchernen Unterwand Schädigungen des Auges im Gefolge hat oder nicht. Denn sollten sich solche herausstellen, so wäre damit ohne Weiteres der Stab über diese Resection — natürlich immer von denjenigen Fällen abgesehen, bei denen, wie z. B. bei bösartigen Neubildungen, irreparabeln Knochenleiden etc., die Fortnahme gebotene, von jedem Operateur anerkannte, ausser Discussion stehende Pflicht ist — gebrochen.

Bei Besprechung des Periculum bulbi sind die Gefahren, die unmittelbar nach der Operation drohen (Incorrectheit der Trochlearisfunction und der Thränenableitung, Panophthalmie infolge Infection), von denjenigen Schädigungen zu trennen, die erst längere Zeit nach Vollendung der Heilung am Augapfel bemerkbar werden, insofern sie in letzter Instanz durch die Einwirkung der Operation auf das Auge (etwa in Folge von Narbenverziehung etc.) bedingt sind. Diese beiden Gefahrengruppen scheinen nun freilich — insoweit augenblicklich das casuistische Material Schlüsse zulässt — kaum vorhanden zu sein. Ich kenne keinen beweisenden Fall des Gegentheiles. Es wäre hochwichtig und dringend erwünscht, etwas Näheres über die Fälle zu hören, die Kafemann zu obigen, das Gegentheil andeutenden Aeusserungen veranlasst haben.[21])

In zweiter Linie muss die Frage besprochen werden, ob besondere Umstände obwalten können, welche die Wegnahme der Unterwand der Orbitalbucht verbieten. Dies muss bejaht werden. Es ist schon oben (Seite 284) erwähnt worden, dass die Orbitalbucht resp. die Orbitalzellen sich lateral unter Umständen bis in die grossen Keilbeinflügel, ja bis zur Fissura orbitalis inferior und nach hinten bis zur mittleren Schädelgrube erstrecken können, während es andererseits auch Fälle giebt, in denen sie vollständig fehlen resp. kaum angedeutet sind. Die excessiv

[21]) Meine eigenen Erfahrungen hierüber sind folgende: Ich habe drei Mal die Unterwand der Orbitalbucht abzutragen Gelegenheit gehabt. Die ersten beiden Fälle boten nichts Besonderes. Eine 48jährige Dame war schon längere Zeit von dem Specialisten ihres Heimathsortes mit Sondirungen und Ausspülungen der Stirnhöhle behandelt. Acute Exacerbation der Kopfschmerzen bewog sie, in Berlin Hilfe zu suchen. Befund bei der Operation: Die Stirnhöhle nach allen Dimensionen mässig entwickelt, mit zähem, weissundurchsichtigem Schleimeiter gefüllt. Die Schleimhaut roth, succulent. Die vordere Knochenwand nicht auffallend verdickt. Ductus frei. Boden der Schuppenbucht fest. Die Dame habe ich circa ein halbes Jahr nach der Heilung wiedergesehen. Es war Alles in Ordnung. Entstellung gering. Der andere Fall betraf einen 30jährigen Landmann. Befund wie oben, nur war das Secret dünnflüssiger und reichlicher. Pat. musste äusserer Umstände wegen vor vollendeter Heilung Berlin verlassen. Einige Zeit später liess er sich wieder sehen. Auch hier war am Auge Alles in Ordnung. Nur dicht neben der Mitte der Nasenwurzel war eine in die Nase führende winzige Fistel zurückgeblieben, aus der sich hin und wieder etwas helle, schleimig-glasige Flüssigkeit entleerte. Der dritte Fall ist schon in dieser Monatsschrift beschrieben, Bd. 36, S. 433, Krankengeschichte des Gärtners W. B.

Digitized by Google

grossen Orbitalbuchten sind gar nicht so überaus selten. Onodi bildet am Eingang seiner oben citirten Arbeit eine solche ab. In dem gleichen Hefte des Archivs für Laryngologie (Bd. XIV, Seite 404) wird ein zweiter Fall in einem Aufsatz von Hansen und Pluder besprochen. Gesetzt, man hätte nun an einem derartigen Schädel die untere Wand der Orbitalbucht (natürlich nur soweit man ihrer habhaft werden konnte) entfernt, würde hier nicht unter Umständen gefährliche Secretstase eintreten können? Denn es gelten hier doch dieselben Erwägungen, die oben (Seite 285) gelegentlich der Frage der Auskratzung der Schleimhaut angestellt worden sind und die darin gipfelten, dass bei diesen tiefen Orbitalbuchten die Auskratzung niemals vollständig gelingen kann und deshalb überhaupt unterbleiben muss. Die Sache liegt, was die Resection der knöchernen Unterwand anbetrifft, so, dass man keineswegs den Bulbus in der Art vom Orbitaldach abheben kann, dass letzteres bis zur hintersten Spitze zugänglich wird. Leicht lassen sich immer nur die inneren und vorderen Partien der knöchernen Augenhöhlendecke in Angriff nehmen. Je mehr man mit Meissel und Zange nach hinten gehen muss, um so schwieriger wird die Arbeit. Und die hinterste Spitze bleibt, sofern Schädigung des Augapfels vermieden werden soll, überhaupt unzugänglich. Das sind Verhältnisse, die berücksichtigt werden müssen, wenn man abgeschlossene Buchten mit Secretstase an tiefen, ohne Schädigung des Augapfels nicht zugänglichen Stellen des Orbitaldaches vermeiden will. Denn das orbitale Fettgewebe steigt ja nach Abtragung der Unterwand der Orbitalbucht in die Höhe. Indem es sich an deren — natürlich vorher von der Schleimhautbekleidung zu entblössende — Oberwand anlegt, schliesst es alle etwa im knöchernen Augenhöhlendache noch weiter nach hinten resp. aussen gelegenen Cavitäten hermetisch von der Verbindung mit der Aussenwelt ab. Allerdings immerhin nur insofern, als sie nicht noch ausserdem Communicationen zur Nase besitzen, was häufig der Fall ist (s. oben Seite 285). Aber gerade diese engen Oeffnungen zur Nase zu können bei der Wegnahme der knöchernen Unterwand mitweggenommen worden sein, ohne dass der Operateur es gemerkt hat. Und dass dann um so eher in den so doppelt (nach der Orbitalbucht und nach den Nasengängen zu) abgeschlossenen tiefen Orbitalzellen gefährliche Secretstasen an ohne Schädigung des Augapfels nicht zugänglichen Stellen entstehen können, falls deren — wegen der gleichen technischen Schwierigkeiten nicht entfernbare — Mucosa blennorrhoisch erkrankt ist, liegt auf der Hand.

Es bleiben mithin als das eigentliche Feld für diese Resection nur die mittleren und kleinen Orbitalbuchten übrig, bei denen man sicher sein kann, Mucosa und knöcherne Unterwand ihrer ganzen Ausdehnung nach abtragen zu können. Aber auch hiervon scheiden eine grosse Menge von Fällen aus. In erster Linie diejenigen Orbitalbuchten, deren Schleimhaut und knöcherne Unterwand bei der Operation gesund oder doch in einem Zustande gefunden wird, dass sie einer Wiederherstellung als fähig erachtet werden muss. Es sind dies besonders die Fälle mit dünnflüssigem Secret ohne Complicationen. In zweiter Linie die ganz kleinen und alle diejenigen mittelgrossen Buchten, die eine geringe Höhenentwickelung besitzen, in denen also die obere hintere Wand nur wenig von der Unterwand absteht. Denn hier müssen die nach Ab-

Digitized by Google

kratzung der Schleimhautauskleidung aus den beiden einander zugekehrten nackten Knochenoberflächen hervorschiessenden Granulationen bei der geringen Entfernung der Knochenwände miteinander synechiren, wodurch die Orbitalbucht ebenfalls vollständig zur Verödung gebracht, also derselbe Zweck ohne Resection erreicht werden muss, den die Wegnahme der knöchernen Unterwand im Auge hat.

Nach Abzug dieser Fälle dürfte nur eine recht beschränkte Zahl von mittelgrossen Orbitalbuchten übrig bleiben, bei denen die Wegnahme der knöchernen Unterwand allerdings als nicht unvortheilhaft zu bezeichnen wäre. Immer vorausgesetzt, dass die weitere Casuistik dies Verfahren als gefahrlos für das Auge ergiebt. Es ist mithin ebenso unberechtigt, diese Resection als principielles, für alle Fälle giltiges Postulat hinzustellen, wie es unberechtigt ist, in allen Fällen von Nebenhöhlenempyemen die Auskratzung der Schleimhaut zu fordern.

C. Der Ductus naso-frontalis.

Der Ductus naso-frontalis und die zu ihm gehörigen Stirnzellen des Siebbeinlabyrinthes können auf zweierlei Weise erreicht werden. Einmal von unten her bei der Ausräumung des Naseninnern vom Munde aus nach Abklappung des harten Gaumens. Ueber diesen Modus procedendi ist in den früheren Mittheilungen (s. Figur 2 und Figur 12, diese Monatsschrift 1902) gesprochen worden.

Der zweite Weg zum Stirnnasengang besteht darin, dass man die äussere knöcherne Nase reseeirt[22]). Eine solche Wegnahme des Knochens soll möglichst folgenden Forderungen entsprechen:

1. Sie darf vor Allem das Auge nicht gefährden.

2. Sie darf ferner keine Entstellung hinterlassen, es ist deshalb vorzuziehen, sie nicht dauernd, sondern nur temporär zu machen.

3. Endlich muss sie noch möglichst ausgedehnt sein und einen Ueberblick über die Stirnzellen, den Stirnhöhlenboden, den Stirnnasengang und die mittlere und womöglich auch die untere Muschel gewähren (Figur 18). Um letzterem Postulate gerecht zu werden, muss sie in der Richtung von oben nach unten, vom Stirnhöhlenboden bis zur Apertura pyriformis resp. nach vorheriger Decortication bis zum harten Gaumen reichen (Figur 18). Und in horizontaler Richtung muss sie sich vom Septum bis zum Orbitalrand erstrecken.

Diesen Forderungen wird folgendes Verfahren gerecht. Eine Giglisäge wird vom Ostium frontale aus in den Ductus naso-frontalis ein- und dann aus dem mittleren Nasengange hinausgeführt. [Diese ursprüngliche Lage der Giglisäge wird durch die punktirte Linie (Figur 17) veranschaulicht.] Nun drängt man die Giglisäge aus dieser primären Lage zuvörderst durch einige Sägezüge medial- und vorwärts, bis sie sich in der in Figur 17 durch die obere starke Linie gekennzeichneten, dem Septum dicht anliegenden und diesem parallelen Position befindet. Das gelingt ganz leicht. Erst von dieser Lage der Säge aus wird der Ansatz

[22]) Da die älteren Verfahren von Killian, Luc, Gussenbauer, Winkler, sowie die neueste Modification der Killian'schen Methode bei dem Leserkreise dieses Blattes als bekannt vorausgesetzt werden müssen, erübrigt es, dieselben hier zu recapituliren.

Digitized by Google

des Nasenbeines an das Septum glatt nach vorwärts durchsägt. Der zweite Sägeschnitt entspricht der unteren starken Linie (Figur 17). Durch vorsichtiges Beiseitedrängen des Orbitalinhalts wird das untere Ende der Thränensackgrube aufgesucht. Von hier aus wird eine Deschamps'sche Nadel in den mittleren Nasengang eingeführt, bis sie dicht unter dem Angulus aperturae pyriformis zum Vorscheine kommt. Auf diesem Wege wird die Giglisäge der unteren starken Linie (Figur 17) entsprechend durchgezogen. Nach Ausführung dieses Schnittes lassen sich Nasenbein und aufsteigender Oberkieferfortsatz mit Leichtigkeit nach aussen umklappen (Figur 18). Der durch eine papierdünne Knochenplatte gebildete innere Orbitalrand dient dabei als Umknickungsrand. Das umgeknickte Knochenstück ist natürlich innen noch mit der zugehörigen Nasenschleimhaut bekleidet. Es liegen nunmehr Stirnhöhlenboden, vordere [anteductale[23]] Stirnzellen, Stirnnasengang, mittlere (sowie bei vorausgeschickter Decortication auch untere) Muschel vor Augen (Figur 18). Oft ist der Stirnhöhlenboden in seinem vordersten Abschnitte nicht so dünn, wie er in Figur 18 abgebildet ist, sondern wird von einer millimeterdicken Knochentafel gebildet; auch können natürlich die anteductalen Stirnzellen fehlen. Jedenfalls muss der Stirnhöhlenboden in breitester Ausdehnung weggenommen werden, soweit er über der Nasenhöhle liegt. Ist die Decortication vorher gemacht worden, so ist es leicht, die zwecks Ausführung des oberen Sägeschnittes durch den Ductus naso-frontalis geführte Giglisäge aus der Apertura pyriformis nach aussen zu leiten. Anderenfalls muss man zu dem auf Seite 268, Jahrgang 34 der Monatsschrift (zu 5 und 6) geschilderten Verfahren (siehe auch unten Seite 301) greifen.

Der zu diesen Knochenresectionen gehörende Hautschnitt kann auf zweierlei Weise angelegt werden. Entweder macht man die oben S. 280 geschilderte äussere Freilegung des Nasenskelets, also die Decortication plus dem Weber'schen Hautschnitte, wozu noch der in Figur 16 abgebildete zweite kurze, horizontale Hautschnitt hinzukommt. Dies Verfahren liegt den Zeichnungen Figur 17 und 18 zu Grunde und ist auch in dem Falle, dessen Krankengeschichte gleich folgen wird, angewandt worden. Oder aber man begnügt sich mit der von den früheren Methoden her bekannten Hautschnittumkreisung des oberen inneren und unteren Orbitalrandes, wozu dann noch ein vom inneren oberen Augenwinkel aus senkrecht oder bogenförmig nach oben geführter Schnitt durch die Stirnhaut tritt.

Es wurde oben schon bemerkt, dass man zum Stirnnasengange und zum Stirnhöhlenboden auch von unten — vom Munde aus — nach vorheriger Abklappung des harten Gaumens kommen kann (s. Figur 2, S. 89 und Fig. 12, S. 423 dieser Monatsschrift 1902). Mithin entsteht die Frage, welcher von beiden Wegen, der innere oder der äussere, vorzuziehen sei. Jeder der beiden hat seine Vortheile und seine Schattenseiten. Die Eröffnung von aussen (Figur 18) gewährt entschieden einen besseren Ueberblick über das Verhältniss des Stirnnasenganges zu den Stirnzellen, dagegen ist sie technisch schwieriger und greift den

[23]) Es muss ante- und nicht praeductal, praeinfundibular etc. heissen Hannibal war nicht prae-, sondern ante portas.

Digitized by Google

Patienten stärker an. Freilich, wer die Dinge nur a priori betrachtet, wer niemals selbst die Ausräumung vom Munde geübt hat, der dürfte anderer Meinung sein, denn von vornherein erscheint diese als ein gewaltiger Eingriff. Das ist sie aber in keiner Beziehung. Es kann nur immer und immer wiederholt werden, was schon oft gesagt ist, dass nämlich die anscheinende Schwere dieses Eingriffes in grellem Gegensatze zu der Leichtigkeit, mit der derselbe vertragen wird und mit der er ausführbar ist, steht. Wo es sich um doppelseitige Stirnempyeme, namentlich in Verbindung mit Sinusitiden der anderen Höhlen handelt, dürfte die Ausräumung des Stirnnasenganges vom Munde her besonders am Platze sein.

Natürlich nur die des Ganges selbst resp. der dazu gehörigen Siebbeinzellen; ausserdem muss immer noch die Ausräumung der Stirnhöhle und Orbitalbucht von vorn her hinzukommen, denn diese Theile lassen sich vom Munde her zwar eröffnen, aber nicht genügend überblicken. Die Resection beider Nasenbeine und beider aufsteigenden Oberkieferfortsätze ist in Verbindung mit den beiden Hautschnitten durchaus kein ganz indifferenter Eingriff, jedenfalls ist er für den Patienten viel schwerer als die Abklappung. Der Modus procedendi wäre dann folgender: Man beginnt mit der Abklappung, darauf erfolgt Eröffnung und Ausräumung der Stirnhöhle und Orbitalbucht; hierzu ist ein Winkelschnitt, dessen horizontaler Schenkel den oberen Augenhöhlenrand umkreist, während der verticale zur Mitte der Stirn aufsteigt, nothwendig. Die Ausräumung der Stirnhöhle und der Orbitalbucht dürfte voraussichtlich so viel Zeit in Anspruch nehmen, dass inzwischen die Blutung aus den Schnitträndern der Abklappung aufgehört hätte. Dann würde die Ausräumung der Nase vom Munde aus mit breiter Wegnahme des Bodens der Schuppenbucht, des Siebbeinlabyrinthes etc. folgen. Die Vernähung des Stirnhautschnittes würde die Operation beenden. Alles dies liesse sich voraussichtlich in einer Sitzung erledigen.

* * *

Es dürfte am Platze sein, das Operationsverfahren an dieser Stelle im Zusammenhange zu recapituliren. Die Vorbereitungen sind die üblichen: Abrasiren des Bartes und der Augenbrauen, Abseifung des Gesichts und Halses, Umsteckung des Haupthaares, Abdichtung des Operationsfeldes mit sterilisirten Tüchern. Damit der Schnitt durch die Augenbraue (Figur 16) in die richtige Lage kommt, wird er vor Beginn der Operation mittelst eines in Eosinlösung getauchten Sondenknopfes vorgezeichnet. Uebt man diese Vorsicht nicht, so kann man später mit der Messerführung leicht in etwas von der richtigen Richtung abweichen. Killian lässt aus gleichem Grunde bekanntlich die Augenbrauen stehen. Auch die übrigen Hautschnitte werden vorgezeichnet.

Es sind 3 Fälle zu unterscheiden:

1. der Operateur will das ganze Gesichtsskelet von den Zähnen bis zu dem oberen Ende der Stirnhöhle freilegen (Fig. 16, 17 und 18),

2. er will nur die Gegend der Stirnhöhle und der knöchernen Nase freilegen,

3. er will nur die Gegend der Schuppen- und Orbitalbucht freilegen, die übrige Ausräumung aber vom Munde her machen.

Digitized by Google

I. Verfahren für den Fall, dass das ganze Gesichtsskelet von den Zähnen bis zu dem oberen Ende der Stirnhöhle freigelegt werden soll.

Diese in den Figuren 16—18 abgebildete totale Freilegung kommt besonders dann zur Verwendung, wenn nicht nur die Stirnhöhle und das Siebbeinlabyrinth, sondern auch der Oberkiefer an Tumoren, Osteomyelitiden, Fremdkörpern, Ulcerationen, Fracturen, Empyem etc. erkrankt ist. Hier wird zuvörderst die Decortication der Gesichtsmaske ausgeführt (siehe Band 34 dieser Monatsschrift, Seite 259). Schnitt in Blutleere durch die obere Uebergangsfalte zwischen Lippe und Oberkiefer ihrer ganzen Ausdehnung nach von einer Tuberositas maxillae superioris bis zur anderen. Das blutlose Operiren kann auf verschiedene Weise erzielt werden. Am einfachsten dadurch, dass man die Continuitätstrennung mit Paquelin oder Galvanocauter vornimmt. Dann aber auch so, dass man zuerst eine ganz kleine Incision durch das Frenulum labii superioris bis auf den Knochen macht. Von hier aus hebelt man submucös die obere Uebergangsfalte der Schleimhaut vom Alveolarrande ab, dann legt man horizontal je zwei Längsklemmen in der Richtung vom Frenulum zur Tuberositas ein und schneidet zwischen beiden durch.

Abhebelung der Weichtheile der Wangengegend bis beiderseits sichtbar werden:

a) nach aussen: die Ansatzsehne des Masseter am Jochbogen und der von einer Fettschicht (der Bichat'schen Fettkugel) bedeckte Vorderrand des aufsteigenden Unterkieferastes,

b) nach innen: der untere Augenhöhlenrand. (Der N. infraorbitalis wird natürlich geschont.) Nach aussen vom Canthus externus muss die Facialfläche des Jochbeines frei vorliegen.

Mittelst eines gekrümmten Raspatoriums, das von einer Fossa canina zur anderen quer über den knöchernen Nasenrücken geschoben wird, werden die Weichtheile der äusseren Nase von der Glabella bis zu den Cartilagines alares — letztere nicht mit inbegriffen — vom Knochen resp. von den Cartilagines triangulares abgelöst. Es ist wichtig, dass dies in ausgiebiger Weise geschieht und dass auch die Haut der beiden unteren und oberen Augenlider unter Schonung der Ansätze an den inneren Augenwinkeln mit beweglich gemacht wird, so dass man schliesslich bequem mit dem Finger von der Fossa canina je einer Seite schräg über den Nasenrücken weg unter die Haut des entgegengesetzten oberen Augenlides gelangen kann.

Zieht man jetzt die Oberlippe nach oben aussen, so erblickt man die Unterfläche der Nasenschleimhaut an dem Punkte, wo sie vom Unterrande der Apertura pyriformis zum knorpeligen Vestibulum zieht. Hier wird sie mit einem Bistouri jederseits durchstochen. Führt man nun den doppelzackigen stumpfen Wundhaken (Figur 13; diese Monatsschrift, Seite 230, 1903) von den Nasenlöchern aus in diese Schnitte und um die Oberlippe herum, so lässt sich die Nasenschleimhaut mit einem Ruck, ohne dass es zu nennenswerther Blutung kommt, von den Rändern der Apertura pyriformis und von dem Vorderrande des viereckigen Knorpels abreissen. Nur an der obersten Kante, da wo Septum, Ossa nasalia

Digitized by Google

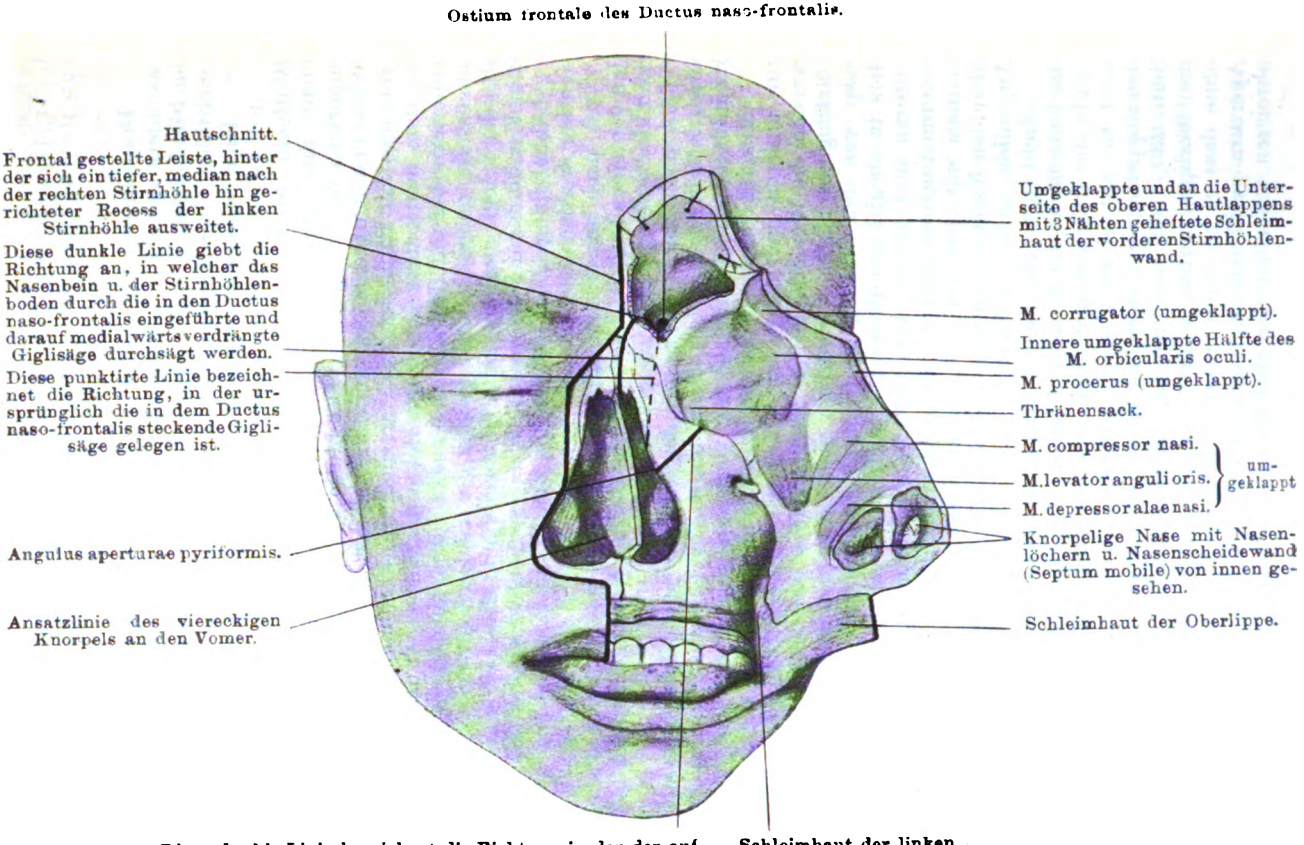

Figur 17.

Digitized by Google

und die Cartilagines triangulares zusammenstossen, bleibt die Continuität auf eine kurze Strecke erhalten.

Der decorticirte Hautlappen wird jetzt in der in Figur 16 angegebenen (mit Eosin vorgezeichneten) Längsrichtung durchschnitten, wobei wieder Blutleere durch Abklemmung hergestellt wird.

Der Schnitt liegt bei einseitiger Erkrankung auf der gesunden Seite, bei doppelseitiger ist es gleichgiltig, auf welche Seite er gelegt wird. Rechtshändige Operateure werden vielleicht vorziehen, ihn auf die linke Gesichtsseite zu legen, weil er sich da etwas leichter ausführen lässt als rechts und weil man dann den grösseren, die knorpelige Nase bergenden Theil der seitlich umgeklappten Gesichtsweichtheile auf der rechten Seite des Patienten, also auf der linken des Operateurs, zu liegen hat, was weniger hindert. Doch ist die Behinderung, wenn der Lappen umgekehrt auf die rechte Seite des Operateurs gelegt wird, auch ganz unbedeutend. Der Schnitt führt vertical durch die Mitte der Oberlippe, umkreist den Unterrand des Nasenloches, den Nasenflügel und die knöcherne Nase, wobei er vom inneren Augenwinkel möglichst entfernt bleiben muss. Er geht dann zur Nasenwurzel, steigt von hier ca. 5—6 cm senkrecht in der Mittellinie der Stirn in die Höhe, wo er endet. An diesen grossen Schnitt schliesst sich noch ein zweiter kleinerer an, der in der (mit Eosin vorgezeichneten) Linie von der Nasenwurzel durch die Augenbrauengegend bis zum Foramen supraorbitale der kranken Seite event. darüber hinaus geführt wird. Wenn nun die (da, wo die Ossa nasalia an den viereckigen Knorpel anstossen) stehengebliebene Brücke durchschnitten wird, kann man die gesammten Gesichtsweichtheile incl. der knorpeligen Nase nach der erkrankten Seite hin umklappen, wodurch (Figur 17 und 18) deren Skelet vom oberen Pole der Stirnhöhle bis zur Mundspalte offen vor Augen liegt.

Damit ist der erste Abschnitt der Operation beendet und man schreitet nun sofort zur Abtragung der vorderen Knochenwand der Schuppen- und Orbitalbucht. Das soll unter sorgfältigster Erhaltung der Schleimhaut geschehen. Der Meissel wird in Höhe des Stirnhöckers aufgesetzt und die vordere Knochenwand abgeschlagen, bis die Schleimhaut der Vorderwand der Schuppen- und Orbitalbucht in ihrer ganzen Ausdehnung zu Tage tritt. Dann wird letztere unten, innen und aussen circumcidirt, nach oben umgeschlagen und an die untere Fläche des oberen Hautlappens angenäht. Orbital- und Schuppenbucht werden von Cristen und Recessen etc. befreit, bis sie eine grosse, unseptirte gemeinsame Höhle bilden, deren Schleimhaut möglichst überall erhalten ist. Die Mucosa wird nur in den seltensten Fällen (s. oben S. 286) entfernt. Ebenso bleibt meist die knöcherne Unterwand der Orbitalbucht erhalten. Die Art, wie der Stirnhöhlenboden freigelegt und das typische anatomische Bild (Figur 18) erzielt wird, ist folgende: Eine in den Ductus naso-frontalis eingeführte Giglisäge wird mit einigen Zügen so nach innen und vorn verschoben, dass sie parallel zum Septum und dicht neben diesem zu liegen kommt. Erst von dieser Position aus wird das Nasenbein nach vorn durchsägt. Ein zweiter Sägeschnitt geht vom unteren Ende der Thränengrube nach sorgfältiger Zurückdrängung des Inhaltes derselben schräg nach unten zum mittleren Nasengange. Der von beiden Knochenschnitten umgrenzte Schleimhaut-

Digitized by Google

Knochenlappen wird nach oben aussen umgeknickt, wobei der hier sehr dünne innere Orbitalrand als Umknickungsrand dient. Markirt man nun durch eine eingeführte Sonde den Stirnnasengang, so erkennt man deutlich das typische anatomische Bild (Figur 18) mit den anteductalen

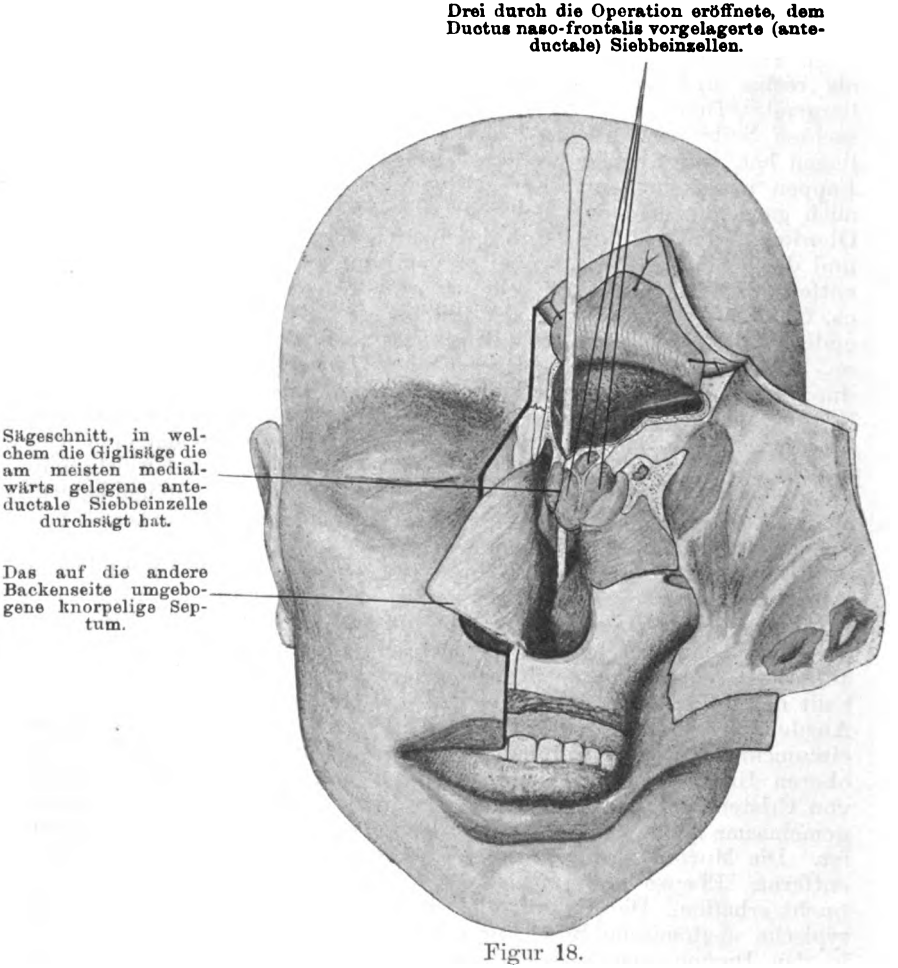

Figur 18.

Siebbeinzellen, der Schuppen- und Orbitalbucht, der mittleren und unteren Muschel. Nun werden die anteductalen Siebbeinzellen weggenommen, bis die Sonde im Stirnnasengange zu Tage tritt, woran sich die übrige Ausräumung in bekannter Weise (event. in Blutleere unter Anwendung von Klemmen für die Muscheln) anschliesst.

Digitized by Google

Nach vollendeter Ausräumung werden die Hautschnitte ihrer ganzen Ausdehnung nach vernäht, wobei die Stellen, wo die Schnittführung jeweilig ihre Richtung ändert, immer zuerst geheftet werden müssen, sonst bleibt später am Ende der Vernähung leicht ein einseitiger Zipfel übrig, zu dessen Deckung auf der Gegenseite das Material fehlt. Eine Nachbehandlung findet nicht statt, es wird kein Tampon in die Nase eingeführt. Der im Nasenrachenraume steckende Tampon wird meist sofort, bei Blutung innerhalb weniger Stunden, nach der Operation entfernt. Bestreichung der Gesichtsschnitte mit einer messerrückendicken Schicht Borlanolin (wahrscheinlich noch besser mit Airolpaste, doch fehlt mir hierüber eigene Erfahrung). Ein äusserer Verband wird tagsüber nicht angelegt, Nachts werden, damit das Borlanolin sich nicht an den Bettstücken abwischt, einige Tupfer und etwas Watte mit ein paar Bindentouren über den Schnittlinien befestigt. Dagegen werden tagsüber zur Bekämpfung der Weichtheilschwellung kalte Ueberschläge mit abgekochten Tüchern und abgekochtem, eisgekühltem, mit etwas essigsaurer Thonerde versetztem Wasser gemacht. Herausnahme der Nähte am dritten bis fünften Tage, womit die Sache beendet ist. Gespült wird mindestens in den ersten Wochen nicht. Der Kranke muss sich zur Vermeidung von Erysipelen ca. 3—4 Wochen zum Abwischen des Nasensecretes nicht des Taschentuches, sondern steriler, jedes Mal wegzuwerfender Mulltupfer bedienen. Die Mundschleimhaut in der oberen Uebergangsfalte zu vernähen ist überflüssig.

II. Verfahren für den Fall, dass nur die Gegend der Stirnhöhle und der knöchernen Nase freigelegt werden soll.

Hier ist der Hautschnitt der gewöhnliche: Umkreisung der Orbita innen, oben und unten, wozu noch ein vom inneren oberen Ende des Schnittes bogenförmig gegen die Mitte der Stirn (resp. senkrecht nach oben) aufsteigender zweiter, 5—6 cm langer Schnitt hinzukommt. Anstatt den Schnitt längs des unteren Orbitalrandes zu machen, kann man ihn auch etwas schräg nach unten und aussen führen. Die Narbe, die diese Schnittführung zurücklässt, entstellt ebenfalls ausserordentlich wenig, auch die Blutung ist hierbei unbedeutend. Bei dieser Art der äusseren Eröffnung wird also die Decortication erspart, jedoch ist dies durchaus kein allzu hoch zu veranschlagender Vortheil, da ja einerseits die Decortication eine ganz leichte, rasch zu erledigende, in Blutleere ausführbare Sache ist, andererseits die Uebersichtlichkeit danach eine viel grössere wird. Und gerade letzteres ist bei allen Eingriffen in der Nase — sowohl grossen wie kleinen — die Hauptsache.

Nach Zurückschiebung der Weichtheile ist das weitere Verfahren genau so wie oben. Um das untere Ende der im Ductus naso-frontalis steckenden Giglisäge zu fassen, geht man nach der im Jahrgang 1900 dieser Monatsschrift, Seite 268 von mir angegebenen Methode vor: Durchführung der Giglisäge bis zum Nasenboden. Ein Haken wird in den Hautschnitt am unteren Orbitalrande eingesetzt und damit der untere Schnittrand soweit nach unten verzogen, bis die Verbindung zwischen Cartilago triangularis und dem unteren Rande des Nasenbeines sichtbar wird. Hier wird jederseits eine Incision von ca. $1^1/_2$—2 cm (event. auch mehr) Länge gemacht, welche den oberen Rand der Cartilago

Digitized by Google

triangularis von dem entsprechenden Rande des Nasenbeins resp. des Processus nasalis des Oberkiefers abtrennt. Der Schnitt geht durch die Schleimhaut hindurch bis in die Nasenhöhle. Man sperrt die Ränder dieser Incisur mittelst einer Kornzange ein wenig auseinander, bewegt die Giglisäge hin und her, worauf man sie fassen und ihr unteres Ende aus der Incisur durch Indiehöheschieben herausleiten kann. Dann wird sie mit einigen Sägezügen aus dieser Position nach innen verschoben, so dass sie schliesslich parallel dem Septum und dicht an diesem zu liegen kommt, worauf einfach nach vorneheraus gesägt wird. Die Anlegung des zweiten Sägeschnittes von der Thränengrube bis zum mittleren Nasengange macht keine Schwierigkeiten.

III. Verfahren für den Fall, dass nur die Schuppen- und Orbitalbucht von aussen freigelegt werden, die Ausräumung des Ductus frontalis und der Stirnzellen aber vom Munde her erfolgen soll.

Hier wird nur der obere Augenhöhlenrand horizontal umkreist. Vom inneren Augenwinkel aus wird von diesem ersten Schnitte ein zweiter bogenförmig oder senkrecht zur Stirnmitte gesetzt. Schuppen- und Orbitalbucht werden so wie bei I behandelt. Die Abtragung des Strnhöhlenbodens und die Ausräumung des Siebbeinlabyrinthes, der Keilbein- und der Kieferhöhle erfolgt hierbei nach Abklappung des harten Gaumens vom Munde her. Dies Verfahren empfiehlt sich besonders bei doppelseitiger Erkrankung sämmtlicher Sinus mit allgemeiner Polypose, Tumoren etc., namentlich wenn die Basis cranii mit in Frage kommt resp. das Septum weggenommen werden muss.

* * *

Es folgt nunmehr die Krankengeschichte des einen von mir bisher den Figuren 16, 17 und 18 entsprechend operirten Falles.

Hermann W., Bäcker, 21 Jahre, klagt seit Jahren über Borken und Krusten im linken Nasenloche, Luftmangel daselbst und Hinterkopfschmerzen. Seit einigen Wochen wütende Stirnkopfschmerzen beiderseits, Schlaflosigkeit, Brechneigung, wacht Nachts häufig wegen Schmerzen in den Zähnen, die er auf die Nase bezieht, auf. Seine erwachsene Schwester ist vor kurzem an acuter Miliartuberculose gestorben. Auch Patient hüstelt seit langer Zeit. Der Kollege, welcher ihn geschickt hat, spricht den Verdacht auf Tuberculose aus.

Status: Nase von vorn rechts: Eiter an der Convexität und bei Druck auch an der Concavität der mittleren Muschel. Nase von hinten rechts: Eiter im oberen und besonders viel im mittleren Nasengange. Nase von vorn links: Das ganze Nasenlumen infolge Anschoppung der Schleimhaut des Septums am Naseneingange und der gegenüberliegenden Partie der Untermuschel verlegt. An diesem Tage gelingt es nicht, durch Nebennierenextract die Schleimhaut des linken Naseneinganges zur Abschwellung zu bringen. Das ist erst einige Tage später möglich, wobei sich herausstellt, dass vorn an dem Septum eine mässig stark entwickelte Spina vorhanden ist. Nase von hinten links: Spärliche Eiteransammlung im mittleren Nasengange. 14. IV. 1903. Operation der rechten Nasenseite durch äussere Freilegung des Gesichtsskelets, Resection der vorderen Stirnhöhlenwand und Umklappung des Nasen-

Digitized by Google

beines und des aufsteigenden Oberkieferfortsatzes nach der in den Figuren 16, 17 und 18 dargestellten Methode. Periost rechts überall mit den Gesichtsknochen verwachsen, von denselben schwer ablösbar. Knochen blutreich. Nach vorsichtigem Abmeisseln der vorderen Knochentafel der rechten Stirnhöhle ergiebt sich starke Verdickung der Schleimhaut der Schuppen- und Orbitalbucht. Dieselbe hat eine Dunkelrosafärbung mit einer Beimischung von Grauweiss. Im Innern der Stirnhöhle wird überall nur die stark verdickte Schleimhaut, aber kein freier Eiter gefunden. Auch ist der Ductus naso-frontalis gut durchgängig. Die Auskleidung des Siebbeinlabyrinthes und der Keilbeinhöhle zeigt dieselbe Beschaffenheit, ist aber etwas blutreicher, demgemäss auch etwas dunkler. Siebbein wird ausgekratzt, Keilbeinhöhle breit eröffnet. Die orbitale Seitenbucht der Stirnhöhle zeigt keine Recesse und ist nur mässig entwickelt. Sie bleibt erhalten. Die Schuppenbucht ist ebenfalls nur von mässiger Grösse; das Annähen der Schleimhaut der vorderen Stirnhöhlenwand an die Unterfläche des zugehörigen Hautlappens gelingt ohne Schwierigkeit. Der Boden der Schuppenbucht wird in toto entfernt, derjenige der Orbitalbucht bleibt erhalten. Freier Eiter in grösserer Menge findet sich erst in der Kieferhöhle, deren Schleimhaut dieselbe verdickte, wenig blutreiche Beschaffenheit zeigt wie die Mucosa der übrigen Sinus. Abtragung der Kieferhöhleninnenwand. In den ersten Tagen nach der Operation hohes Fieber bis 40,8°, Puls 120. Dann sinkt das Fieber etwas, bis früh 38°, Abends 39°, herab. Patient ist dabei subjectiv wohl. Sensorium frei, Appetit mässig gut, Milchdiät. Entfernung der Nähte am sechsten Tage, wobei sich die Wunde überall primär vereinigt zeigt. Nur an dem Winkel, wo der Horizontalschnitt durch die Augenbrauen mit dem Verticalschnitte zusammenstösst, ist eine kleinstecknadelkopfgrosse Fistelöffnung zurückgeblieben. Hier war keine Sutur angelegt, sondern ein Jodoformmulltampon zwecks Drainage durchgesteckt. In Folge dessen konnte an diesem Punkte keine prima intentio erfolgen. Die zurückgebliebene, später allerdings mit Leichtigkeit verheilte Fistel lehrt, dass das Drainiren falsch war. Man hätte gleich von vorneherein den ganzen Schnitt vernähen können, ohne Gefahr der Secretstase befürchten zu müssen. Das nächste Mal soll dies auch geschehen. An dieser Fistelöffnung ist die vordere Stirnhöhlenbekleidung, die vorläufig nur noch aus Haut und Schleimhaut besteht, ein klein wenig eingesunken. Die vordere Stirnhöhlenwand folgt stärkeren Athembewegungen manometrisch. Beim Inspirium sinkt sie etwas ein, beim starken Exspirium (Hustenstössen) wölbt sie sich etwas vor. 29. IV. 03. Die Fistel in der vorderen Stirnwand hatte sich nach Abnahme der Nähte bis auf Erbsengrösse erweitert. Nach einfachem Verband zeigt sie heute sich geschlossen. Euphorie, sehr guter Appetit. Die Narbe ist kaum sichtbar und entstellt fast gar nicht. Das Fieber hatte bis zum 12. Tage bestanden. Abends bis 38,2°, von da an hat es aufgehört. Es findet sich noch eine verbreitete Bronchitis mit starkem Hustenauswurfe. In letzterem spärliche Tuberkelbacillen. (Dr. Gödicke.)

Digitized by Google

Aneurysma der Arteria pharyngea ascendens.

Von

Docent Dr. **Egmont Baumgarten** in Budapest.

In den meisten grossen Lehrbüchern ist erwähnt, dass ein Aneurysma auch im Rachen vorkommen kann, doch fehlt auch in den grössten Sammelwerken jedes nähere Detail. Ich finde nur einen Fall von Lehr erwähnt; der Fall sollte in der Hamburger Gesellschaft der Aerzte vorgestellt werden (Deutsche med. Wochenschrift 1901, No. 41), ist jedoch nicht erschienen. Auch in diesem Falle war das Aneurysma zufällig entdeckt worden, da es keinerlei Beschwerden bereitete.

Die 42jährige Frau kam auf die hiesige Poliklinik mit der Angabe, dass sie so stark schnarche, dass keiner im Zimmer schlafen kann. Bei der Untersuchung finde ich eine normale Nase und einen freien Nasenrachenraum. Ich dachte daher, einen Fall von Schnarchen bei geschlossenem Munde vor mir zu haben, möglich in Folge einer Gaumensegellähmung. Als ich den weichen Gaumen beobachtete, sah ich, dass die rechte Seite mit der Uvula leicht erzittert. Hebt man die Uvula ein wenig nach oben, so sieht man, dass von der rechten Seitenwand eine von normaler Schleimhaut bedeckte halbkreisförmige Hervorwölbung ausgeht, die fast bis zur Mittellinie der hinteren Rachenwand reicht. Nach unten erstreckt sie sich bis zur Höhe des Zungengrundes, nach oben bis zum Ende des ersten Drittels des Nasenrachenraumes. Die ganze Hervorwölbung, besonders aber der innere obere Kreisabschnitt, pulsirt synchronisch mit dem Pulsschlage. Die Hervorwölbung ist bei verschiedenen Lagen des Kopfes verschieden gross. Bei Fingerdruck ist die Vorwölbung zum Verschwinden zu bringen, bei leisem Auflegen ist die Pulsation sehr stark zu spüren. Die Untersuchung der Brustorgane ergab, dass man ausser einer beginnenden Arteriosclerose nichts von Belang vorfinden konnte. Patientin hat bisher keine Ahnung ihres Leidens, hat aber bisher nicht die geringste Belästigung von Seiten des Rachens verspürt.

Es ist wahrscheinlich, dass die Hervorwölbung in der Rückenlage eine noch grössere ist und dass dieser Umstand dazu beiträgt, dass Patientin so stark schnarcht. Nachdem das Aneurysma von der seitlichen Rachenwand ausgeht und mit dem hinteren Gaumenbogen gar nichts zu thun hat, so kann es blos ein Aneurysma der Arteria pharyngea ascendens sein. Als ich den interessanten Fall in der hiesigen Gesellschaft der Aerzte demonstrirte, hob ich hervor, dass es ganz merkwürdig sei, dass auch dieser Fall absolut keine Beschwerden verursache und Patientin von der so lebhaft sichtbaren Pulsation gar nichts spüre. Dies mag wohl auch die Ursache sein, dass solche Fälle bisher nicht beschrieben sind. Bei flüchtiger Besichtigung wäre auch mir dieser Fall entgangen, und das Phänomen des Pulsirens hätte ich übersehen, wenn ich nicht die Uvula emporgehoben hätte. Da Patientin sonst keine Beschwerden hat, wäre derzeit meiner Meinung nach jeder operative Eingriff vorläufig ausgeschlossen.

Digitized by Google

Zur Operation der hypertrophischen Rachenmandel.

Von

Dr. **E. Weil**, Stuttgart.

In der Festschrift des Stuttgarter ärztlichen Vereines zur Feier seines 25jährigen Bestehens habe ich 1897 eine kleine Abhandlung über die Hypertrophie der Rachenmandel erscheinen lassen und darin auch über die bei mir gebräuchliche Operationsmethode gesprochen.

Da ich derzeit manches etwas anders mache, als ich damals mitgetheilt habe, will ich die Operation hier noch einmal besprechen. Ich bin überzeugt, dass ich vielen Collegen nichts Neues sage. Einzelne Herren werden aber, das hoffe ich, doch Interesse für meine kurzen Bemerkungen haben.

In erster Linie möchte ich betonen, dass ich nach wie vor allgemeine Narcose beinahe nie anwende. Gern benutze ich dagegen, wo das möglich ist, locale Anästhesie durch Bepinselungen der Hinterwand des Gaumensegels und der hinteren Gaumenbögen mit 5 proc. Cocain- oder β-Eucain-Lösung, da wir dadurch die hie und da recht lästigen Reflexcontractionen der Gaumen- und Rachenmusculatur beim Operiren verhindern. Zur Operation setze ich den Pat. auf einen hohen Stuhl mit fester Kopfstütze und lasse Hände und bei unruhigen Kindern auch die Beine mit Bändern leicht festmachen.

Der Kopf wird durch irgend einen Gehilfen noch festgehalten, damit er gerade bleibt und nicht seitlich ausweicht. Das Halten des Kopfes kann jede nicht blutscheue Person besorgen. Sachverständige Hilfe ist dabei angenehm, aber nicht nöthig.

Angehörige des Pat. lasse ich, wenn es irgendwie angeht, nicht im Operationszimmer, da sie meistens nur stören.

Früher liess ich die kleinen Pat. von einem Assistenten auf den Schoss nehmen und festhalten. Dabei kam es aber nicht selten vor, dass trotz aller Energie der Kopf während der Operation nicht ruhig gehalten wurde. Wie störend das für den Operateur ist, weiss jeder College.

Zur Operation benütze ich am liebsten das Beckmann'sche Instrument. Sehr wichtig ist es, kein zu kleines Exemplar zu wählen, da es sonst unmöglich ist, die ganze Mandel auf einmal oder überhaupt zu fassen. Bekannter Weise hat ja auch schon bei kleinen Kindern der Nasenrachenraum beträchtlichen Umfang.

Das Messer muss rasch bei heruntergedrückter Zunge hinter und dann ganz direct über dem herabgedrängten weichen Gaumen nach vorn an das Septum gebracht und dann erst in die Höhe an das Rachendach gepressst werden.

Beim Abschneiden hat man das Instrument nicht zu weit nach hinten abwärts zu führen, sondern zu versuchen, die abgeschnittene Mandel durch eine Schleuderbewegung der operirenden Hand nach unten vorn sofort nach aussen zu werfen.

Das gelingt leider nicht immer und das abgeschnittene Stück bleibt im Nasenrachenraume liegen. In diesem Falle thut man gut,

Digitized by Google

zuerst etwas zu warten, ob das Stück nicht noch von selbst abgeht. Geschieht das nicht, so muss der Pat. stark durch die Nase einathmen und dann eine Schluckbewegung machen, die dann meistens die Mandel zu Tage befördert. Manchmal hat sich aber das Stück in einer Choane eingekeilt und wird erst bei starkem Schneuzen herausgebracht. Genügt das Schnauben nicht, so kann man mit einer Pincette oder Schlinge nachhelfen oder man drängt die eingekeilte Masse durch eine Sonde in den Nasenrachenraum zurück, von wo sie durch das starke Einathmen und Schlucken entfernt wird.

Unangenehm ist es, wenn das abgeschnittene Stück noch von einer Brücke festgehalten in den Rachen herabhängt und hier Würgbewegungen verursacht. Es passirt das am ehesten, wenn das Messer beim Operiren nicht rechtzeitig nach unten vorn dirigirt wird.

In diesen Fällen muss das Stück so rasch als möglich mit einer Pincette oder noch besser mit einer Schlinge entfernt werden. Beim Herausziehen ist es sehr wichtig, darauf zu achten, dass die Schleimhaut nicht weiter nach unten herausgerissen wird.

Nach der Operation sieht man zu, ob der Pat. genügend Luft hat. Meistens ist das der Fall. Constatirt man aber noch eine Verstopfung, so thut man gut, nochmals mit dem Messer einzugehen, um zurückgebliebene Theile zu entfernen. Bin ich meiner Sache nicht sicher, so fühle ich vorher mit dem reinen Finger nach.

Die nach dem Eingriffe auftretende Blutung steht bekannter Weise meistens in einigen Minuten von selbst. Doch habe ich in den letzten Jahren wieder einige Fälle erlebt, wo ich nachträglich wegen unangenehmer Nachblutungen in die Wohnung des Pat. gerufen wurde. Durch Eingehen mit dem reinen Finger und Zerreiben und Drücken der Wundstelle war es mir jedes Mal möglich, die Blutung rasch zu stillen. Tamponade habe ich seit Jahr und Tag nicht mehr nöthig gehabt.

Die nächsten zwei Tage lasse ich die Patienten, wenn es irgendwie angeht, im Bette. Am Operationstage dürfen sie weder Alcohol noch etwas Heisses nehmen. Einige Male am Tage wird mit schwacher übermangansaurer Kalilösung gegurgelt. Einspritzungen in die Nase lasse ich nie machen.

Finde ich bei der Controle noch Reste, welche die Athmung hindern, so warte ich zuerst, wenn ich kann, noch einige Wochen, da erfahrungsgemäss Reste und Schwellungen, die man bald nach der Operation noch findet, oft von selbst sich zurückbilden. Ist das nicht der Fall und ein Eingreifen nöthig, so suche ich das Hindernis, wenn die Nase genügend weit ist, am liebsten auf diesem Wege mit der Schlinge zu entfernen. Combinirte Adrenalin- (1 : 1000) und Cocain-Einpinselungen der Nasenschleimhaut erleichtern die Entfernung der meistens vorn über den Choanenrand herabhängenden Stücke ungemein, da durch das Einreiben das Gesichtsfeld gewöhnlich recht frei wird.

Digitized by Google

Sitzungsbericht der Wiener laryngologischen Gesellschaft.

Sitzung vom 7. Januar 1903.

Vorsitzender: Prof. O. Chiari.
Schriftführer: Dr. Hanszel.

1. Hanszel stellt vor:

a) eine Patientin, bei welcher wegen Antritis suppurativa chronica beide Kieferhöhlen nach Luc-Caldwell und beide Stirnhöhlen trepanirt wurden. Pat. verlässt geheilt das Spital.

b) Drei Fälle von Rhinosclerom. In zwei Fällen führt die progressive Dilatation nicht zu dem gewünschten Erfolge, weshalb operativ vorgegangen werden wird; im dritten Falle trat wahrscheinlich infolge einer Thiosinamininjection so starke Schwellung in dem subglottisch verengten Larynx auf, dass Tracheotomie nöthig wurde.

2. Menzel demonstrirt eine neue Methode der Beseitigung von Ansaugung der Nasenflügel mittelst Paraffininjectionen unter die Haut der Nasenflügel.

Discussion.

Harmer glaubt, dass Vaselin dieselbe Festigkeit des Nasenflügels bewirkt hätte und die Reaction danach geringer gewesen wäre. Menzel wählte Paraffin mit Rücksicht auf seine grössere Consistenz.

3. Chiari bespricht jene Erkrankungsform der Uvula, wobei das untere Ende der Uvula ziemlich stark verdickt, oft ödematös, theils mit Blut unterlaufen oder auch mit einem weisslichen, membranösen Belag bedeckt ist. Die bacteriologische Untersuchung solcher Beläge ergab die im normalen Munde und Rachen vorkommenden Bacterien. Bei dieser Form von Staphylitis fehlen gewöhnlich grössere Beschwerden.

Discussion.

Réthi erwähnt einen ähnlichen Fall, den er auf eine vasomotorische Störung zurückführt; Heindl und Weil sprechen sich für die traumatische Aetiologie aus.

Sitzung vom 4. Februar 1903.

Vorsitzender: Prof. O. Chiari.
Schriftführer: Dr. Ronsburger.

1. Menzel modificirte die Krause'sche Methode der Kieferhöhleneröffnung: Resection des vorderen Endes der unteren Muschel, Eröffnung der Kieferhöhle mit einem sehr dicken Troicart vom unteren Nasengange. Unterweisung des Pat., sich selbst eine geeignete Hartgummicanüle durch diese Oeffnung einzuführen. Die Methode soll die Vorzüge der ursprünglichen Krause'schen mit denen der Cooper'schen Eröffnungsmethode vereinigen. Vorführung von drei Patienten, die sich ihre Canülen anstandslos einführen.

Discussion.

Réthi hat in früherer Zeit die Kieferhöhleneiterungen fast ausschliesslich vom unteren Nasengange behandelt, doch eignet sich diese

Digitized by Google

Methode wenig für eine Selbstbehandlung. Weil hält es für zweckentsprechender, zuerst nach Krause zu operiren und erst bei grösserer Schwierigkeit der Selbsteinführung des Spülrohres an die Muschelresection zu schreiten. Chiari erinnert daran, dass die Alveolareröffnung der Kieferhöhle richtig die Meibom-Cowper'sche Methode und nicht Cooper'sche heisst. Menzel erwähnt die bekannten Schwierigkeiten der Selbstbehandlung nach der Krause'schen Methode.

2. Hanszel stellt eine Patientin mit Laryngosclerom vor, bei welcher Laryngofissur mit Ausräumung alles Krankhaften vorgenommen wurde. Kurz darauf musste wieder mit der Dilatation begonnen werden, da sich das Lumen zusehends verengte.

3. Hanszel stellt ein an acuter eitriger Antritis beider Kieferhöhlen und der linken Stirnhöhle erkranktes Mädchen vor, bei welcher sich plötzlich ein Retropharyngealabscess entwickelte und bespricht analoge Fälle, sowie den Infectionsmodus bei im Anschlusse an Nebenhöhleneiterung entstandenen Retropharyngealabscessen.

4. Harmer demonstrirt einen Patienten mit Sarcom des Rachens.

5. Réthi bespricht einen Fall von Uvulaerkrankung, deren Typus in der letzten Sitzung von Prof. Chiari mitgetheilt wurde und nimmt ursächlich ein Trauma an.

Sitzung vom 4. März 1903.

Vorsitzender: Prof. O. Chiari.
Schriftführer: Dr. C. Müller.

1. Chiari stellt eine Patientin mit angeborener Membranbildung im Nasenrachenraume vor, wodurch die Nasenathmung nicht wesentlich behindert ist.

2. E. Glas a. G. berichtet über einen Fall von Paralysis labio-glosso-pharyngea, der wegen Combination einer typischen Bulbärparalyse mit Symptomen amyotrophischer Lateralsclerose, ferner wegen hochgradiger masticatorischer und articulatorischer Glossoplegie sowie wegen der seltenen Mitbetheiligung des Orbicularis oculi bemerkenswerth erscheint.

Discussion.

Hajek findet die Angabe, dass nur Internuslähmung mit Atrophie ohne Abductionsbeschränkung der Stimmbänder bestand, mit den bisherigen Erfahrungen bei Recurrenslähmungen im Widerspruche. Glas nimmt eine primäre Atrophie der Interni an.

3. Harmer demonstrirt ein Leichenpräparat eines grossen Aortenaneurysmas mit Lähmung des linken und Parese des rechten Recurrens.

4. Hajek bespricht einen Fall, in welchem er mit Rücksicht auf die raschen Recidive von Polypen in der Gegend des Ostium maxillare und constatirte Polyposis des Siebbeinlabyrinthes, sowie nach dem Durchleuchtungsresultate die Diagnose auf polypöse Degeneration der Kieferhöhlenschleimhaut ohne Empyem stellte, die nach vorgenommener Radicaloperation des Antrums bestätigt wurde. Bemerkenswerth waren in diesem Falle noch pseudomembranöse Auflagerungen an einigen Antrumpolypen.

Digitized by Google

Discussion.

Harmer sah solch' croupöse Beläge an Stirnhöhlenpolypen und beschuldigt diesfalls eine vielleicht schwer nachweisbare Entzündung resp. Eiterung; Weil sieht die Ursache in den häufigen endonasalen Operationen, wonach es selbst auf benachbarten unverletzten Polypen zu membranösen Belägen kommen kann. Koschier möchte doch zunächst eine traumatische Ursache (Punctionen) annehmen. Hajek verweist auf die Seltenheit dieses Befundes bei Nebenhöhlenpolypen.

Hanszel.

Berliner otologische Gesellschaft.

Sitzung vom 11. November 1902.

Vorsitzender: Herr Prof. Jacobson.
Schriftführer: Herr San.-Rath Schwabach.

Herr Jacobson widmet dem Andenken des dahingeschiedenen Rudolf Virchow einige Worte. Zu Ehren des Verstorbenen erheben sich die Anwesenden von ihren Plätzen.

Herr Treitel stellt vor der Tagesordnung einen an Cholesteatom leidenden Pat. vor, bei dem die Natur gleichsam eine Radicaloperation ausgeführt hat. Antrum und Paukenhöhle sind vom Gehörgange aus frei übersichtlich, die stehengebliebene hintere Gehörgangswand ist etwas höher, als man sie bei der Operation lässt. Pat. hat keine Beschwerden und geht seiner Beschäftigung (er ist Maurer) ohne Schwindelerscheinungen nach.

Sodann berichtet Herr Grossmann über einen Fall von Cholesteatom und Sinusthrombose. Der Pat. wurde mit hohem Fieber und rechtsseitigen Kopfschmerzen in die Universitäts-Ohrenklinik eingeliefert und machte einen schwerkranken Eindruck. Seit der Kindheit rechtsseitige Ohreiterung. Nach einer von anderer Seite vor einiger Zeit vorgenommenen Extraction eines kleinen Polypen Sistiren der Eiterung. Es bestand kein Schüttelfrost, keine Schmerzhaftigkeit am Schädel und kein Erbrechen. Nach einem am folgenden Tage auftretenden Schüttelfroste wurde zur Operation geschritten. Es fand sich ein etwa bohnengrosses, ziemlich tief liegendes Cholesteatom, welches überall frei lag, nur nach oben mit der Dura innig verfilzt war. Davon völlig getrennt sassen auf der Sinuswand drei kleine Cholesteatomperlen auf, welche ebenfalls so innig mit der Unterlage verfilzt waren, dass bei der Entfernung eine leichte Blutung eintrat. Auf Punction des Sinus entleerte sich gesund aussehendes Blut. Als nach einigen Tagen Erscheinungen von Pyämie auftraten, wurde der Sinus, der jetzt missfarbig aussah, wiederum punktirt. Trotzdem sich flüssiges Blut entleerte, wurde der Sinus geöffnet und ein wandständiger Thrombus freigelegt. Es trat vollständige Heilung ein. Der Vortragende glaubt, dass es sich in diesem Falle vielleicht um wahre Perlgeschwulst handelt. Dafür sprächen die drei getrennten Herde, die Verwachsung mit der Dura, die glatte Oberfläche der Geschwulst und die geringe Secretion. Interessant ist

Digitized by Google

das Verhalten des Pulses, welcher nach der eingetretenen Heilung immer nur in der Frequenz von 52—64 Schlägen in der Minute schwankte.

Herr Herzfeld verweist auf fünf von ihm vor einem Jahre mitgetheilte Fälle von Sinusthrombose und fordert eine grössere Zahl von Beobachtungen über die Pulsfrequenz vor und nach der Operation.

Herr Grossmann meint, dass es ein grosser Zufall wäre, wenn man die Pulsfrequenz eines wegen Sinusthrombose Eingelieferten im normalen Zustande kennen würde. Nach der Heilung können irgend welche anderen veränderten Druckverhältnisse Ursache der Verlangsamung des Pulses sein.

Herr Haike bezweifelt, dass es sich um wahres Cholesteatom gehandelt habe und fragt, ob eine microscopische Untersuchung stattgefunden habe.

Herr Grossmann glaubt doch wegen der drei ganz unabhängig gefundenen Cholesteatomperlen die Diagnose auf wahres Cholesteatom stellen zu können. Eine microscopische Untersuchung der Matrix sei nicht erfolgt.

Sitzung vom 9. December 1902.

Vorsitzender: Herr Prof. Jacobson.
Schriftführer: Herr San.-Rath Schwabach.

Vor der Tagesordnung stellt Herr Ehrenfried eine subacute und drei chronische Mittelohreiterungen mit schwereren Krankheitserscheinungen vor, die er als nach seiner conservativen Behandlungsmethode durch Ansaugung mit Pipetten Geheilte seiner Zeit der Gesellschaft event. vorstellen zu können hofft.

Herr Fliess demonstrirt hierauf ein Präparat eines Kleinhirnabscesses. Der 30jähr. Pat. hatte seit der Kindheit linksseitiges Ohrenlaufen. Als er zur Behandlung erschien, verstopfte ein grosser Polyp die Gehörgangsöffnung. Dieser und mehrere kleine Granulationen wurden unter ziemlich heftiger Blutung entfernt. Nach einigen Wochen trat plötzlich eine linksseitige Facialislähmung, verbunden mit starken Kopschmerzen ein. Vier Tage darauf wurde Pat. in die Klinik aufgenommen. Der Warzenfortsatz war nicht druckempfindlich, Erbrechen war nicht vorhanden. Schon am nächsten Tage jedoch trat Erbrechen auf, der Schädel war beim Beklopfen schmerzhaft, es bestanden Kopfschmerzen, Nacken- und Rückensteifigkeit. Es sollte zunächst die Eröffnung der Mittelohrräume vorgenommen werden, um von da aus event. weiter vorzugehen. Es wurde mit Aether narcotisirt. Schon bei den ersten Meisselschlägen setzte bei relativ gutem Pulse plötzlich die Athmung aus, so dass die Operation unterbrochen werden musste. Trotz zwei Stunden lang fortgesetzter künstlicher Athmung trat der Exitus ein. Bei der Section fand sich ein etwa wallnussgrosser, vollkommen abgekapselter Kleinhirnabscess, der nur an der Ausgangsstelle in der Gegend des Aquaeductus vestibuli mit der Pyramide zusammenhing. Bis zum Tage vor der Operation waren keine Anzeichen eines Kleinhirnabscesses vorhanden gewesen. Der Vortragende glaubt das plötzliche Aussetzen der Athmung bei gutem Pulse auf einen beim Beginn der Narcose gesteigerten Hirndruck zurückführen zu können.

Digitized by Google

Herr Haike fragt, ob grosse Mengen Flüssigkeit im Ventrikel vorhanden waren.

Auf die verneinende Antwort des Herrn Fliess meint Herr Haike, dass eine Lageveränderung des Kopfes vielleicht eine Besserung der Athmung herbeigeführt hätte. Eine Lumbalpunction würde in Fällen von grosser Flüssigkeitsansammlung keinen Erfolg haben, da beim Verstopftsein des Aquaeductus Sylvii keine Flüssigkeit nach unten abfliessen könne. Mehr würde sich eine Punction der Ventrikel empfehlen.

Herr Fliess berichtet noch, dass in seinem Falle eine Lumbalpunction mit negativem Erfolge gemacht worden sei.

Sitzung vom 13. Januar 1903.

Vorsitzender: Herr Lucae.
Schriftführer: Herr Schwabach.

Vor der Tagesordnung zeigt Herr Ritter einen Pat., bei dem er einer chronischen Mittelohreiterung wegen die Radicaloperation ausgeführt hatte. Der Fall war dadurch bemerkenswerth, dass die Gegend des Aditus ad antrum vollkommen mit sclerotischem Knochen ausgefüllt war, in welche auch der Ambos ganz aufgegangen zu sein schien, da trotz genauen Absuchens kein Ambos gefunden wurde. Auch bei der Nachbehandlung verlief der Fall nicht typisch. Es war ein Körnerscher Lappen gebildet worden, welcher necrotisch wurde. Wegen der schlechten Epidermisirung wurden mehrfach transplantirte Hautstücke in die Höhle verpflanzt, die schliesslich auch gut anheilten. Plötzlich trat ein durch kein Mittel aufzuhaltender Verlust der Epidermis ein, und zwar, wie dem Vortr. später auffiel, genau mit dem Eintritte der sehr kalten Witterung im November vorigen Jahres. Die Ohrenklappe, die der Pat. mit dem Verschlusse der retroauriculären Wunde abgelegt hatte, musste er wieder tragen, und von diesem Momente an begann die Höhle wieder gut zu epidermisiren und heilte nach kurzer Zeit. Vortr. berichtet dann über eine Pat., bei welcher der Sinus in ziemlicher Länge während einer Aufmeisselung freigelegt wurde. Am Tage nach der Operation traten heftige Kopfschmerzen ein. Beim Verbandwechsel zeigte sich die freigelegte Sinuswand bei jeder leisen Berührung äusserst schmerzhaft. Es wurde Orthoform aufgestäubt mit dem Resultate, dass sofort die Schmerzen aufhörten, um mit dem Nachlassen der Orthoformwirkung, allerdings schwächer wie früher, wieder zu beginnen. Diese Beobachtung wurde bis zum völligen Ueberdecken der Sinuswand mit Granulationen bei jedem Verbandwechsel gemacht.

Herr Heine berichtet sodann über einen Fall von circumscripter Gangrän der Kleinhirndura. Der rechte Warzenfortsatz des Pat. war bei der Aufnahme in die Klinik druckempfindlich, aus dem Gehörgange entleerte sich stinkender Eiter, es bestand ein fast völliger Defect des Trommelfelles. Conversationssprache wurde am Ohre gehört, am Augenhintergrunde beiderseits venöse Hyperämie, Papille nicht verwaschen, Nackensteifigkeit, Kopfschmerzen, Sensorium klar, Temperatur 38,3°. Die Eiterung bestand seit der Jugend. Es wurde sofort operirt. Schon nach den ersten Meisselschlägen Granulationen und Eiter, der Knochen nach dem Sinus zu graugelb verfärbt. Der Sinus selbst sieht gesund

Digitized by Google

aus, die Punction ergiebt normal aussehendes Blut. Die etwa in Markstückgrösse freigelegte Kleinhirndura sieht missfarben aus, die Punction ergiebt kein Resultat. Einige Tage später dringt beim Abdrängen der Dura vom Knochen während des Verbandwechsels Eiter aus einer Fistel der Dura. Es wird ein kleiner Abscess in der Dura entleert. Die Nackensteifigkeit wird geringer. Beim Verbandwechsel entleert sich aus der Tiefe stets Eiter. Das Fieber besteht fort. Fünf Tage später werden ein etwa zehnpfennigstückgrosses und ein kleineres necrotisches Stück der Dura entfernt, worauf ein ziemlich starker Erguss von Cerebrospinalflüssigkeit erfolgt, welcher wochenlang anhält. Die Nackensteifigkeit und das Fieber verschwanden. Wegen einer allmählich fortschreitenden Lungentuberculose wurde der Pat. in ein Krankenhaus aufgenommen, woselbst im Juni 1902 der Exitus erfolgte. Da der Vortr. von diesem zu spät Nachricht erhielt, konnte er einen Sectionsbefund nicht erheben, aus dem von dem Krankenhause zur Verfügung gestellten Sectionsprotocolle geht nichts Besonderes hervor.

Bei der Aufnahme wurde die Diagnose auf diffuse eitrige Leptomeningitis gestellt, erst nach der Entfernung der necrotischen Durapartien war es klar, dass es sich um circumscripte Hirnhautgangrän handelte. Körner hat sechs Fälle von circumscripter Hirnhautgangrän zusammengestellt, und zwar vier von Macewen, einen von Lucae und einen von Jansen. Alle betrafen die Dura der mittleren Schädelgrube, während dies der erste Fall von Gangrän der Kleinhirndura ist.

Herr Voss hebt den Nutzen der Lumbalpunction in ähnlichen Fällen hervor. Er glaubt, dass auch in diesem Falle durch eine frühe Lumbalpunction die meningitischen Reizerscheinungen eher verschwunden wären.

Herr Heine macht nicht in jedem Falle die Lumbalpunction, er benutzt sie nur zur Differentialdiagnose zwischen Abscess oder Meningitis. Ob sie in diesem Falle zur früheren Heilung beigetragen hätte, erscheint ihm zweifelhaft.

Sitzung vom 10. Februar 1903.

Vorsitzender: Herr Lucae.
Schriftführer: Herr Schwabach.

Demonstration vor der Tagesordnung.

Herr Ehrenfried stellt eine Patientin vor, welcher er vor zwei Wochen eine Cholesteatommasse aus dem Kuppelraume entfernte. Das Ohr war absolut trocken. Die Patientin hatte über heftige Kopfschmerzen und Schwindelanfälle geklagt, welche mit der Entfernung des Cholesteatoms verschwunden waren. Man sieht von der Perforation der Membr. Shrapn. aus eine vollkommen trockene, epidermisirte Höhle.

Herr Lucae betont, dass derartige Fälle absolut nichts Neues sind. Vor einiger Zeit habe er in der Klinik ein halbes Dutzend solcher Fälle gezeigt, die schon seit Jahren demonstrirt werden. Die Kranken stellen sich von Zeit zu Zeit zur Herausholung ihrer Cholesteatommassen wieder vor.

Digitized by Google

Tagesordnung.

Herr Lucae: Ueber eine eigenthümliche Beziehung zwischen Nase und Ohr.

L. berichtet über vier Patienten, welche z. Th. neben anderen Leiden über heftiges Jucken im äusseren Gehörgange ohne jede nachweisbare Veränderung in demselben klagten. Der erste Patient, welchem wegen einer trockenen Rhinitis Einschlürfen von schwacher Kochsalzlösung in die Nase empfohlen war, beobachtete zufällig, dass nach jedesmaligem Gebrauche des Nasenwassers bei einem heftigen Anfalle von Ohrjucken letzteres zauberhaft auf Stunden, ja auf Tage verschwand. Aehnliche Fälle beobachtete L. in späteren Jahren bei einem Herrn und einer Dame; nur war bei letzterer die Nasenschleimhaut normal. Vor kurzer Zeit liess L. eine Dame, welche bei normalem Gehöre und ohne jeden pathologischen Ohrenbefund ausser verschiedenen anderen nervösen Erscheinungen an permanentem heftigen Ohrjucken litt, etwas Borsäurelösung in die Nase einziehen mit dem Erfolge, dass das Jucken sofort verschwand und erst nach 30 Stunden wiederkehrte. Der Erfolg scheint nicht abhängig zu sein von der Qualität der Lösung und von dem Zustande der Nase. Die Wirkung muss reflectorisch zu Stande kommen.

Herr Bruck erwähnt einen von ihm vor 2—3 Jahren beobachteten Fall, bei welchem heftiges Ohrenjucken nach einer zufälligen Anwendung von Menthol-Schnupfpulver dauernd verschwand.

Herr Peyser stellt sich selbst als Pat. vor. Er habe zu Beginn eines jeden Schnupfens immer an heftigem Ohrenjucken gelitten. Er coupirte nach dem Vorschlage von Spiess den Schnupfen durch Einblasen von Orthoform in den Nasenrachenraum und bemerkte jedes Mal nach einigen Minuten ein Aufhören des Juckens. Nach seiner Meinung sei es übrigens nicht der Gehörgang, welcher jucke, sondern die Tubengegend, nur könne man nicht genau localisiren.

Herr Treitel hält den Vorgang für eine Reflexerscheinung bei allgemeiner Nervosität, auch etwas Suggestion komme dazu. Er beobachtete bei einem Herren mit hochgradiger Atrophie der Nase bei Berührung der Nase inspiratorische Krämpfe.

Herr Sessous: Demonstration eines Präparates von linksseitigem Carcinome des Mittelohres und des Schläfenlappens.

Die Operation wurde wegen chronischer fötider Eiterung mit subperiostalem Abscesse gemacht; bei der Operation fand sich ein Cholesteatom. Während der Nachbehandlung stellte sich heraus, dass der Fall mit einem Carcinome complicirt war. Der Exitus erfolgte nach kurzer Zeit. Die Section ergab an den übrigen Organen ausser einer Narbe an einer Lungenspitze nichts Krankhaftes. Der Schläfenlappen war in grosser Ausdehnung der vorderen Felsenbeinfläche adhärent. Eine etwa fünfmarkstückgrosse Fläche war gelbgrau verfärbt. Bei der Incision in diese Stelle entleerte sich ein kleinapfelgrosser, von einer dicken Abscessmembran ausgekleideter Abscess. Vor demselben lagen zwei kirschgrosse, ebenfalls mit Abscessmembran ausgekleidete Höhlen, in der einen waren Eiter-, in der anderen Tumormassen. Der unter dem Abscesse liegende Hirnabschnitt war gelbgrau, fest und bestand aus Neubildung. Beim Abziehen der Dura zeigte sich der Knochen zerstört und durch einen mässig derben, der Dura von aussen adhärenten

Digitized by Google

Tumor ersetzt. Nur der obere verticale Bogengang war erhalten, das Lumen desselben lag frei. Nach hinten war der Tumor nach der Mitte des Sinus transversus zu durchgebrochen. Die Sinus waren bluthaltig. Als Nebenbefund wurde festgestellt, dass der Sulcus transversus links fast gar nicht ausgebildet war und dass das Foramen lacerum posterius fehlte.

Herr Treitel hat drei Fälle von Carcinom des Ohres beobachtet. In einem Falle war der Sinus entweder durch Druck des Tumors oder weil der Blutzufluss abgesperrt war, collabirt, in einem anderen war das Carcinom in den Sinus gewuchert, so dass derselbe nicht mehr zu finden war. In allen drei Fällen war weder die Dura noch das Gehirn ergriffen.

Herr Sessous erwähnt, dass sich bei der Operation bereits im Tegmen antri eine krankhafte Stelle fand, so dass es sehr leicht möglich war, dass auf diesem Wege secundär die Abscesse im Gehirne erzeugt worden sind und so mit dem Carcinome gar nichts zu thun hatten.

Herr Schwabach hält das Zusammentreffen zweier Geschwulstarten epithelialen Ursprungs für bemerkenswerth.

Herr Lucae bemerkt, dass Virchow in seiner Arbeit über Perlgeschwülste im 8. Bande des Archivs auf die Verwandtschaft von Cholesteatom und Carcinom aufmerksam machte. A. Sonntag (Berlin).

II. Kritiken.

Gedanken und Erfahrungen über Curen im Bade Soden i. T. Von Dr. D. Rothschild. Frankfurt a. M. 1903, J. Alt.

Das vorliegende, in sehr ansprechender Form geschriebene Büchlein stellt unter steter Rücksichtnahme auf die modernen Anschauungen der Balneotherapie sowie unter Hinweis auf die neuen experimentellen Erfahrungen die Indicationen der einzelnen Curbehelfe von Soden auf. Die Schrift umfasst drei Vorträge: 1. Ueber Constitution und Curort, 2. Soden bei Erkrankungen der Respirationsorgane, 3. Herzkranke daselbst. Da sich der Autor, wie angedeutet, in seinen Ausführungen stets an die neuesten wissenschaftlichen Ergebnisse hält und die einzelnen Heilfactoren einer objectiven Darstellung unterzieht, wird die Schrift jedem Arzte, der sich mit der Wirkung der klimatischen Behandlung von Lungen- und Herzkrankheiten vertraut machen will, willkommen sein. H. v. Schrötter.

Die otitischen Erkrankungen des Hirns, der Hirnhäute und der Blutleiter. Von Dr. Otto Körner, o. ö. Professor der Medicin, Director der Klinik u. Poliklinik für Ohren- u. Kehlkopfkrankheiten in Rostock. Mit einem Vorwort von Ernst von Bergmann. Dritte, vollständig umgearbeitete und vermehrte Auflage. Mit 5 Tafeln und 1 Abbildung im Texte. Wiesbaden 1902, Verlag von J. F. Bergmann.

Die neue (dritte) Auflage dieses allgemein hochgeschätzten Werkes bietet ein erfreuliches Bild dar, um wieviel sich seit dem Erscheinen der zweiten Auflage (1896), also innerhalb sechs Jahren, unsere Kennt-

Digitized by Google

nisse über die otitischen Folgekrankheiten vermehrt haben, wie Hand in Hand mit der zunehmenden Erkenntnis dieser Krankheiten die dagegen vorgenommenen chirurgischen Eingriffe immer zahlreicher und zielbewusster wurden und wie die bisherigen Erfolge zum weiteren vorsichtigen Fortschreiten auf diesem neuen chirurgischen Gebiete ermutigen.

In anzuerkennender Weise vermeidet der Herr Verfasser jede zu weitgehende Schlussfolgerung, sondern wägt die Vor- und Nachtheile des einzelnen Eingriffes sorgfältig ab, weist im einzelnen Falle auf die noch bestehenden Lücken unserer Kenntnisse offen hin und erörtert die noch nicht geklärten und einander widersprechenden Anschauungen in einem wohlthuend objectiven Tone.

Der Verfasser hat sich in seinem vortrefflichen Buche, das einen verlässlichen Führer in diesem so schwierigen chirurgischen Gebiete liefert, ein nicht hoch genug anzuschlagendes Verdienst erworben und ein Werk geliefert, das dem Specialarzte sowie jedem practischen Arzte eine Fülle wichtiger und interessanter Mittheilungen bietet.

Dem gut ausgestatteten Werke ist die grösstmögliche Verbreitung zu wünschen. Victor Urbantschitsch.

III. Referate.

a) Otologische:

Zur operativen Behandlung der intracraniellen Complicationen nach acuten und chronischen Mittelohreiterungen. Von Prof. Dr. Denker in Erlangen. (Zeitschr. f. Ohrenheilk., XLIII.)

Darstellung von sechs Fällen operativ behandelter Gehirncomplicationen nach acuter und chronischer Mittelohreiterung (extraduralen Abscessen, multiplen Kleinhirnabscessen). Keller.

Zur Aetiologie und Prophylaxe der Necrose des Knochens im Verlaufe der chronischen Mittelohreiterung. Von Dr. A. Scheibe in München. (Zeitschr. f. Ohrenheilk., XLIII.)

Auf Grund eingehender Untersuchungen an einem grösseren klinischen Material sowie an Fällen der Privatpraxis kommt Sch. bezüglich der Aetiologie der Necrose bei Mittelohreiterungen zu folgenden Schlüssen: Bei der acuten Mittelohreiterung ist die Entstehung der Necrose fast ausschliesslich von dem Zustande des Gesammtorganismus abhängig, insofern bei gesundem Organismus die acute Mittelohrentzündung in keinem Falle zur Necrose führte, häufig dagegen bei dyscrasischen Zuständen (Lungentuberculose, Pyämie, Diabetes, Influenza, Scharlach). Im Gegensatze hierzu liegt die Ursache für Necrose bei der chronischen Ohreiterung (abgesehen von Lues und Tuberculose) nicht in allgemeinen Ernährungsstörungen, sondern in localen Verhältnissen, und zwar in der Retention fauligen Eiters, wie solche vor Allem durch Cholesteatommassen, seltener durch obturirende Polypen verursacht wird. Die Prophylaxe der Necrose

Digitized by Google

deckt sich daher im Grossen und Ganzen mit der Behandlung des Cholesteatoms, insofern die Entstehung von Necrose ausgeschlossen ist, wenn nur die Zersetzung des Eiters hintangehalten oder beseitigt wird. Verf. empfiehlt deshalb die antiseptische Behandlung mittelst des Antrumröhrchens und hat dabei sowohl in 13jähriger Privatpraxis, wie auch in 15 Jahren klinischer Thätigkeit in keinem Falle von Cholesteatom Necrose eintreten sehen, es sei denn, dass dieselbe schon beim Eintritte in die Behandlung bestanden habe. Keller.

Functionsprüfungen bei acuten Mittelohrentzündungen. Von Dr. Fr. Wanner. (Zeitschr. f. Ohrenheilk., XLIII.)

Wie früher bereits bei chronischer Erkrankung des mittleren und inneren Ohres hat Verf. in obiger Arbeit diesmal eine Anzahl von Fällen von Otitis media cat. und purulenta acuta einer genauen functionellen Prüfung (Feststellung der Tongrenzen, Schwabach'scher, Weber'scher und Rinne'scher Versuch, Bestimmung der Hördauer, Flüstersprache) mit den modernen Methoden unterzogen. Als wesentlichstes Ergebnis der sorgfältigen Arbeit, welche sich zu einem kurzen Referate nicht eignet, ergiebt sich: Bei Otitis media catarrh. und purulenta acuta wird von allen Zahlen 5 am schlechtesten gehört, in zweiter Linie folgen 4, 6, 7; 8 und 3 werden am besten gehört. Die untere Tongrenze ist nicht wesentlich, die obere dagegen theilweise sehr beträchtlich eingeengt. Der Weber'sche Versuch wird fast stets in das kranke Ohr lateralisirt; der Schwabach'sche ist in den reinen Fällen acuter Mittelohrentzündung stets positiv; der Rinne'sche fällt bei acuter Mittelohreiterung stets negativ, bei acuter catarrhalischer Mittelohrentzündung stark verkürzt positiv aus. Die Hördauern zeigen bei beiden Formen der acuten Mittelohrentzündung für alle Töne eine im Verhältnisse zur Hörweite stehende Abnahme; diese Verkürzung der Hördauer ist auch der Grund für die Herabsetzung der Hörweite.

Keller.

Beiträge zur Kenntnis der Wirkung des Chinins auf das Gehörorgan. Von Dr. K. Wittmaack in Breslau. (Pflüger's Archiv f. Physiologie, Bd. 95, 5, 6.)

W. vergiftete auf Kümmel's Anregung Kaninchen, Katzen, Meerschweinchen mit Chinin. Serienschnitte durch die Gehörorgane der vergifteten Thiere bewiesen, dass auf specifische Chininwirkung zurückzuführende Blutungen in der Regel weder in der Pauke noch im Labyrinth oder Acusticusstamm vorkommen. Etwaige Blutungen sind agonal infolge der Suffocation. Wahrscheinlich ist eine Ischämie des häutigen Labyrinthes (wie in der Retina) die Intoxicationsfolge. Da grössere anatomische Veränderungen im Labyrinthe nicht Ursache der Hörstörungen nach Chiningebrauch sind, lag es nahe, ebenso wie in den Ganglienzellen der Retina, so auch in den Ganglienzellen des Ggl. spirale Veränderungen zu erwarten. W. untersuchte deswegen die Ganglienzellen des Ggl. spirale auf ihr Verhalten der Nissl'schen Körperchen; er fand durch Vergleichung mit unvergifteten, normalen Controlthieren Veränderungen im Zellprotoplasma und der chromatischen Substanz, welche er je nach der Intensität in leichte, mittlere, schwere

Digitized by Google

eintheilt. Während die leichten und mittleren Veränderungen (gesteigerte Affinität der Nissl'schen Körperchen zum basischen Farbstoff) rückbildungsfähig sind, bedeuten die schweren Veränderungen nicht nur eine Reizung und Lähmung, sondern den Tod der Ganglienzelle. Das bei Chiningebrauch auftretende Ohrensausen würde durch leichte, die Taubheit durch schwere Veränderungen bedingt werden. Die wahrscheinlich gleichzeitig bestehende Ischämie des häutigen Labyrinthes hält die Erholung der infolge einer primären, specifischen Giftwirkung geschädigten Ganglienzellen auf oder verhindert sie völlig, woraus dann die bleibenden Hörstörungen nach Chiningebrauch erklärt werden.

Brühl.

Ueber Blutungen in Folge von Arrosion der Hirnblutleiter bei Eiterungen im Schläfenbeine. Von Dr. Eulenstein in Frankfurt a. M. (Zeitschr. f. Ohrenheilk., XLIII.)

Blutungen durch Arrosion der Sinuswandung sind selten, weil gewöhnlich eine obturirende Thrombose vor der Zerstörung der Sinuswand eintritt. Ist dies nicht der Fall, so wird eine Blutung auftreten müssen, deren Stärke im Wesentlichen abhängt von der Grösse des noch bestehenden freien Sinuslumens. Das Blut kann sich dabei nach aussen entleeren, nach dem Gehörgange oder Nasenrachenraume, bei operativ freigelegtem Sinus durch die Wunde, oder nach innen in die mittlere oder hintere Schädelgrube, oder aber gleichzeitig nach aussen und innen. Verf. stellt aus der Literatur 17 Fälle von Blutungen aus den verschiedenen Sinus resp. Bulbus venae jugularis durch Arrosion ihrer Wandung infolge von Schläfenbeineiterung zusammen; 12 Fälle betrafen den Sinus transversus, je 1 Fall den Sinus petrosus super, infer., Sinus caroticus, gleichzeitig Sinus cavernosus, petros. super. und infer. und Bulbus venae jugul., 2 Fälle den Bulbus; 10 Mal war der Sitz der Blutung rechtsseitig. In 13 Fällen bestand chronische Eiterung, 4 Mal trat die Blutung bei acuter Eiterung auf, darunter 2 Mal bei Scharlachotitis. Der Tod erfolgte in 8 Fällen während der Blutung, 2 Mal kurze Zeit (bis einige Tagen) nach derselben. Die Blutung trat auf bei den 6 operirten Fällen 2 Mal während der Operation, sodann 7, 10 Tage, 4 Wochen und 1 Jahr nach derselben; dieselbe war 16 Mal eine äussere, 1 Mal eine innere und 1 Mal eine äussere und innere zugleich. Bezüglich der Therapie sind die nicht operirten Fälle mit intacter Bedeckung des Warzenfortsatzes von den operirten zu trennen; bei ersteren sind Einspritzungen von kaltem Wasser in den Gehörgang, Einträufeln von Liqu. ferri sesquichl., Tamponade des Gehörganges, der Nase und des Nasenrachenraumes indicirt, werden aber nur bei leichteren Blutungen von Erfolg sein. Deshalb empfiehlt Verf., überhaupt in jedem Falle operativ vorzugehen, Freilegung der blutenden Stelle nach vorheriger Compression des peripheren Sinusendes, welches zu dem Zwecke vorher durch Trepanation freizulegen ist. Handelt es sich um bereits operirte Fälle, so würde die Tamponade, die Digitalcompression der blutenden Stelle, sowie wiederum die Tamponade nach vorheriger Freilegung und Compression des Sinus transversus in seinem peripheren Theile am Platze sein. Den 17 in der Literatur gesammelten Fällen reiht Verf. einen neuen sehr interessanten Fall seiner Praxis an. Bei einem 5jährigen

Digitized by Google

Mädchen, welches Ende der ersten Scharlachwoche an rechtsseitiger Mittelohrentzündung erkrankt war, und bei welchem trotz sofort vorgenommener Paracentese mit dauernd reichlicher Eiterentleeruug bereits am fünften Tage die Eröffnung des Warzenfortsatzes erforderlich wurde, trat 11 Tage nach der Operation eine sehr heftige Blutung aus dem freigelegten Sinus auf, welcher schon bei der Operation eine mit Granulationen bedeckte Stelle gezeigt hatte. Die Blutung trat während der folgenden Tage bei dem leisesten Versuche, den die Wundhöhle ausfüllenden Tampon nur zu lockern, stets so heftig auf, dass der Wechsel desselben immer weiter hinausgeschoben werden musste. Als aber, da am siebenten Tage ausser hohem Fieber auch noch Schüttelfröste sich einstellten, der erneute Versuch, den Tampon zu entfernen, wiederum fehlschlug, entschloss sich Verf., um zunächst eine weitere Verschleppung infectiöser Thrombentheile zu verhüten, zur Unterbindung der Jugularis und im Anschlusse hieran zur Freilegung des Sinus transversus jenseits der blutenden Stelle, ungefähr in der Mitte zwischen der Umbiegungsstelle in den Sulcus sigmoideus und dem Confluens sinuum. Während hier der Sinus mit dem Finger fest comprimirt blieb, wurde der Tampon rasch entfernt und mit einem neuen vertauscht. Zwar erfolgte auch dabei noch eine erhebliche Blutung, da die Einmündungsstelle des Sinus petros. super. und des Emissarium mastoid. unterhalb der peripher freigelegten Sinusstelle lag, doch stand dieselbe sofort bei der neuen Tamponade. Wegen starker Durchtränkung des Verbandes mit Wundsecret wurde vier Tage später der Tampon entfernt; sofort stürzte wiederum ein starker Blutstrom unter bedrohlichen Collapserscheinungen hervor; doch gelang es auch jetzt wieder durch feste Tamponade die Gefahr zu beseitigen; erst bei dem acht Tage später erneuten Verbande trat keine neue Blutung auf. Die Heilung ging nur langsam von Statten.

Keller.

Die Verletzungen des Gehörorganes, besonders auch ihre Beziehungen zum Nervensysteme. Forensische Abhandlung. Von Dr. Paul Bernhardt in Berlin. (Vierteljahrsschr. f. ger. Med., Bd. XXV, Suppl. und als Buch bei Hirschwald, Berlin.)

B. bespricht in klarer Weise die Verletzungen des Gehörorganes und schildert ihre gerichtliche Bedeutung je nach den durch dieselben veranlassten Folgezuständen. In einem allgemeinen Theile werden die in Betracht kommenden Gesetzesparagraphen angeführt und die bei Ohrverletzungen möglichen Folgen und Begleitumstände erläutert. Im speciellen Theile werden unter eingehender Verwerthung der Literatur die Verletzungen der Ohrmuschel, des Gehörganges, Trommelfelles, der Paukenhöhle, des Labyrinthes und der centralen Hörorgane besprochen.

Brühl.

Die Tuberculose des Ohres mit Ausgang in Heilung. Von Dr. Hegetschweiler in Zürich. (Zeitschr. f. Ohrenheilk., LXIII.)

H. theilt einige Fälle von tuberculöser Mittelohreiterung mit, bei welchen er Heilung beobachtete, entgegen den Erfahrungen, welche er früher an der Hand eines grossen klinischen Materials gesammelt hatte, bei welchem aber die Erkrankung des Ohres erst in den späteren Stadien

Digitized by Google

der Lungentuberculose eintrat und es sich um einen durch die Allgemeininfection bereits geschwächten Organismus handelte. Ausser der zweckentsprechenden localen Behandlung resp. dem operativen Eingriffe wurde auch auf die Hebung des Allgemeinzustandes (klimatische Curen, Creosotbehandlung) genügende Sorgfalt verwandt. Keller.

---

b) Rhinologische:

In Erwiderung auf die Bemerkung des Herrn Löhnberg in No. 6 dieser Monatsschrift über mein Referat seiner Arbeit erlaube ich mir Folgendes zu bemerken: Einige Zeilen vor dem von ihm citirten Satze seiner Arbeit heisst es: „Gewiss giebt es auch chronische Eiterungen, die sich unter der Larve häufiger Schnupfenanfälle verstecken, aber unverhältnismässig häufiger thun dies seröse Exsudate.“ Da Verfasser aber auch zum Schlusse von Herderkrankungen spricht, so dachte ich, dass damit auch Eiterungen gemeint sind. Nachdem dies, wie Verfasser nun erklärt, nicht der Fall ist, so entfällt der zweite Satz meines Referates gänzlich. Baumgarten.

---

c) Pharyngo-laryngologische:

Lymphangioma cavernosum eines Stimmbandes. Von Regimentsarzt Dr. Johann Fein. (Wiener klin. Wochenschr. 1902, No. 28.)

Mittheilung eines operirten Falles, bei welchem die microscopische Untersuchung ergab, dass der Tumor vorwiegend aus weiten Lymphräumen bestand. Heindl berichtet über einen ähnlichen Befund; bisher gehören diese Art von Tumoren zu den grössten Seltenheiten.
Baumgarten.

Extraction eines Fremdkörpers aus der rechten Lunge mittelst directer Bronchoscopie. Von Dr. phil. et med. H. v. Schrötter. (Wiener klin. Wochenschr. 1902, No. 45.)

Es gelang H. v. Schrötter abermals ein 5 mm dickes Knochenfragment, das $3^1/_2$ Jahre im Aste für den Unterlappen des rechten Hauptbronchus lag, mittelst directer oberer Bronchoscopie zu entfernen. Der Fremdkörper war von der Mundöffnung 39 cm weit entfernt, ein Umstand, der den an und für sich schweren Vorgang gewiss noch erschwerte.
Baumgarten.

Recurrenslähmung bei Mitralstenose. Von Dr. Ludwig Hofbauer. (Wiener klin. Wochenschr. 1902, No. 41.)

Der laryngologische Befund ist nicht ganz fachmännisch beschrieben; jedoch ist der Fall ein sehr interessanter. Beim Durchleuchten war kein Schatten an der Aorta zu sehen; bei Rechts- und Rückenlage des Patienten war dieser weniger heiser. Es wird Dilatation des Herzens angenommen und die Erscheinungen durch den Druck erklärt. Analog

Digitized by Google

wird der Kraus'sche Fall erklärt, bei welchem als Ursache der Lähmung Kreuzung und Schnürung des Nervus recurrens am Lig. Botalli angenommen wurde. Baumgarten.

Beitrag zur Kenntnis des Kehlkopfes der Marsupialier. Von Dr. Suckstorff in Rostock. (Arch. f. Laryngol. etc. 1903, Bd. XIII, pag. 390.)

Die grosse Verschiedenheit der Befunde, welche sich in der Literatur über die Kehlköpfe der Beutelthiere finden, liess es S. wünschenswerth erscheinen, durch Untersuchung der in der Rostocker Sammlung vorhandenen Kehlköpfe zur Klärung der widerstreitenden Meinungen beizutragen. Diese Untersuchungen wurden an den Kehlköpfen folgender Marsupialier vorgenommen: Macrapus rufus (1), Macrapus robustus (2), Macrapus giganteus (2, wovon 1 juvenil), Macrapus penicillatus (2), Halmaturus Thetidis (1). Die Einzelheiten der Ergebnisse müssen im Originale nachgelesen werden. Erwähnt sei nur, dass die eigentlichen Stimmbänder bei den Marsupialiern sehr verschieden entwickelt sind, Bald sind dieselben mächtig ausgebildet, bis $^1/_4$ cm hoch und in senkrechter Richtung vielfach gefältelt, so dass eine Spannung zwischen den beiden Ansatzpunkten bei ihrer Länge überhaupt unmöglich ist; bald sind es nur kaum angedeutete schwache kleine Falten, ja mitunter fehlt jede Spur eines Stimmbandes. Auffallend war es überhaupt, wie gross und mannigfaltig die Abweichungen im Bau und in der Anordnung der einzelnen Theile des Kehlkopfes der Marsupialier ist. Möglich, dass ein Grund hierfür die Gefangenschaft bildet, in der doch wohl die meisten der untersuchten Thiere gelebt haben oder in der sie geboren sind. Es wird, wie S. meint, deshalb bei weiteren Untersuchungen, so weit dies möglich ist, hierauf zu achten sein.

Beschorner.

Angeborene Membran an der hinteren Wand des Kehlkopfes. Von Dr. L. Harmer, Assistent (Klinik Prof. Chiari). (Wiener klinische Wochenschr. 1902, No. 46.)

Beschreibung eines Präparates von einem jüngeren weiblichen Kehlkopfe. Es war eine Verklebung des hinteren Theiles des Kehlkopfes, wie bei den angeborenen Verklebungen im vorderen Theile. Dies wäre bisher der zweite Fall einer hinteren Membran, da Verf. den Fall von Fein nicht dazu rechnen will. Baumgarten.

Fremdkörper im Larynx. Von Prof. Dr. O. Chiari. (Wiener Gesellschaft der Aerzte, October 1902.)

Bei einem 5jährigen Kinde wurde aus dem Larynx nach Laryngofission ein Stück Holzkohle entfernt. Baumgarten.

Alle für die **Monatsschrift** bestimmten **Beiträge und Referate** sowie alle **Druckschriften, Archive** und **Tausch-Exemplare** anderer Zeitschriften beliebe man an Herrn Hofrath Prof. Dr. **L. v. Schrötter** in Wien IX, Mariannengasse 3, zu senden. Die Autoren, welche Kritiken oder Referate über ihre Werke wünschen, werden ersucht, 2 Exemplare davon zu senden. Beiträge werden mit 40 Mark pro Druckbogen honorirt und die gewünschte Anzahl Separat-Abzüge beigegeben.

Verantwortlicher Redacteur: Prof. Dr. Ph. Schech in München.
Verlag von Oscar Coblentz. Expeditionsbureau: Berlin W. 30, Maassenstrasse 13.
Druck von Carl Marschner, Berlin SW., Ritterstrasse 41.

Digitized by Google

Monatsschrift für Ohrenheilkunde

sowie für

Kehlkopf-, Nasen-, Rachen-Krankheiten.

Organ der Oesterreichischen otologischen Gesellschaft u. der Münchener laryngo-otologischen Gesellschaft.

(Neue Folge.)

Mitbegründet von weil. Prof. Dr. Jos. Gruber, Prof. Dr. N. Rüdinger, Prof. Dr. R. Voltolini und weil. Prof. Dr. Fr. E. Weber-Liel

und unter Mitwirkung der Herren

Docent Dr. **E. Baumgarten** (Budapest), Hofrath Dr. **Beschorner** (Dresden), Docent Dr. **A. Bing** (Wien), Privatdocent Dr. **G. Brühl** (Berlin), Docent Dr. **Gomperz** (Wien), Dr. **Heinze** (Leipzig), Prof. Dr. **Heymann** (Berlin), Dr. **Hopmann** (Cöln), Prof. Dr. **Jurasz** (Heidelberg), Dr. **Keller** (Cöln), Prof. Dr. **Kirchner** (Würzburg), Dr. **Koch** (Luxemburg), Dr. **Law** (London), Docent Dr. **Lichtenberg** (Budapest), Dr. **Lublinski** (Berlin), Dr. **Michel** (Cöln), Prof. Dr. **Onodi** (Budapest), Prof. Dr. **Paulsen** (Kiel), Dr. **A. Schapringer** (New-York), Dr. **J. Sendziak** (Warschau), Dr. **E. Stepanow** (Moskau), Prof. Dr. **Strübing** (Greifswald), Dr. **Weil** (Stuttgart), Dr. **Ziem** (Danzig).

Herausgegeben von

Prof. Dr. L. v. SCHRÖTTER Wien. **Prof. Dr. PH. SCHECH** München. **Prof. Dr. E. ZUCKERKANDL** Wien.

Prof. Dr. V. URBANTSCHITSCH Wien.

Dieses Organ erscheint monatlich. Man abonnirt auf dasselbe bei allen Buchhandlungen und Postanstalten des In- und Auslandes.

Der Preis für die Monatsschrift beträgt 12 R.-M. jährlich; wenn die Monatsschrift zusammen mit der Allgemeinen medicinischen Central-Zeitung bestellt wird, nur 8 R.-M.

Jahrg. XXXVII. Berlin, August 1903. No. 8.

I. Originalien.

Aus dem I. anatomischen Institut der k. k. Universität Wien.

Ueber das Vorkommen von Knorpel und Knochen in den Gaumentonsillen.

Von

Cand. med. **Karl Reitmann.**

Die Mittheilungen, die uns bisher über das Vorkommen von Knorpel und Knochen in den Gaumen-Tonsillen vorliegen, sind, trotzdem diese Frage auch einer gewissen practischen Bedeutung nicht enbehrt, verhältnissmässig spärlich und zum grössten Teil casuistischer Natur. Die wenigen diesbezüglichen Angaben beziehen sich ausschliesslich auf den Menschen, bei Thieren wurde bisher noch kein derartiger Befund erhoben. Zweier casuistischer Mittheilungen von englischen Aerzten konnte ich leider nicht habhaft werden; hierzu kommen aus neuerer Zeit drei Publicationen von Orth (2), Deichert (1) und Pollak (3), von denen die beiden ersten uns lediglich Mittheilung ihrer Befunde

Digitized by Google

unter Hinweis auf die naheliegende Möglichkeit ihrer Herleitung von dem zweiten Kiemenbogen machen, während letzterer für eine metaplastische Entstehung des Knochens aus Bindegewebe plädirt. Orth und insbesondere Deichert, dessen Arbeit aus dem Institute Orth's stammt und auch theilweise das von diesem benutzte Material einer genaueren Beschreibung unterzieht, weisen auf die Entwicklung der Tonsille aus der zweiten Schlundtasche und die sich daraus ergebenden topographischen Beziehungen zum zweiten Kiemenbogen hin und verweisen auf Retterer's (4) Beobachtung, dass sich die Tonsille bei einer Reihe von Thieren, z. B. beim Hund, Katze, Rind u. s. w., in eine Bucht des kleinen Zungenbeinhorns einlagert. Sie fanden in sonst normalen Tonsillen Knochen und Knorpel, von ersterem mehr, von letzterem weniger, beides von typischem Periost, beziehungsweise Perichondrium umgeben. In allen von ihnen untersuchten Fällen erwies sich der Knorpel als hyalin. Pollack benutzte zu seinen Untersuchungen nur Material von tuberculös Erkrankten, findet weitaus überwiegend Knochen, daneben aber in allen microscopisch untersuchten Fällen Knorpel und zwar elastischen. Im Fall 1 beobachtete der genannte Autor eine Anhäufung rundlicher, von streifigem Bindegewebe eingekapselter Zellen, deren Identität mit Knorpelzellen nicht sichergestellt werden konnte; im Fall 2 wird Knorpel beschrieben; Fall 3 kommt, da das Object nur macroscopisch und am Rasirmesserschnitt untersucht wurde, kaum in Betracht. Für Fall 4 wird bemerkt: „Keine Spur von Knorpel", ein solcher ist aber auf der zugehörigen Figur 6 zu sehen. Pollak sucht die Knochenbildung durch einen, einer Verkreidung eines tuberculösen Herdes folgenden entzündlichen Process, bei dem noch differenzirungsfähiges Gewebe gebildet wird, zu erklären. Aus letzterem werde dann durch Kalkaufnahme Knochen gebildet. Er bezeichnet den Vorgang als: Amygdalitis interstitialis hämorrhagica chronica fibrinosa ossificans. Insgesammt beobachteten Orth, Deichert und Pollak 12 Fälle. Ferner berichtet Töpfer (5) in seiner Inaugural-Dissertation, die mir erst nach Abschluss meiner Arbeit bekannt wurde, über drei Fälle unter zwölf untersuchten, er neigt sich einer metaplastischen Entstehung des Knorpels zu, indem er destructive Processe wie Durchwachsung des zu Grunde gehenden Knorpels durch Bindegewebe als Neubildung von Knorpel aus solchem auffasst. Gleichzeitig referirt er über zwei mir im Original unzugänglich gebliebene Mittheilungen zweier englischer Autoren, Walsham's (6) und Wingrave's (7), von denen ersterer durch einen diesbezüglichen, anlässlich der Untersuchung von Phthisikern entstammenden Tonsillen gemachten Befund veranlasst, 34 Tonsillen daraufhin untersuchte und von zwei positiven Fällen berichtet, während letzterer in 200 untersuchten Tonsillen blos dreimal Knorpel fand. Walsham schliesst sich bezüglich der Deutung seiner Befunde Deichert an, Wingrave dagegen identificirt den Knorpel mit Luschkas subpharyngealem Knorpel, lässt aber den Knochen sich aus Bindegewebe entwickeln.

Meine Bestrebungen waren nun darauf gerichtet, festzustellen, ob das Vorkommen ein häufiges wäre und ferner, ob wir es hier mit einer embryonalen Grundlage zu thun haben. Das Material, das mir zur Prüfung letzterer Frage zur Ver-

Digitized by Google

fügung stand, bestand aus drei menschlischen Embryonen, 51, 60 und 72 mm S. S. lang, deren beide ersten mir in fertigen Schnittserien vorlagen, von letzterem wurde blos der halbe Kopf zum Zwecke dieser Arbeit von mir seriatim geschnitten. Hierzu kommen 50, 37 verschiedenen Individuen angehörige Tonsillen, die in vollständige Schnittreihen, von denen theils jeder, theils nur jeder 5. Schnitt aufgeklebt wurde, zerlegt wurden. Zur Färbung wurde zumeist Hämatoxylin und Eosin, seltener Methylen- und Tolnidinblau benutzt. Die Tonsillen entstammten Föten aus der 13., 17. und 22. Woche, dem IX. und X. Lunarmonat, Neugeborenen, Kindern von 6 und 8 Monaten, 1, $1^1/_2$, 3, 4, 6, 7, 11, 13 Jahren, ferner 15, 16, 21, 23, 35 und 65 jährigen. 17 Tonsillen ergaben einen positiven Befund, somit einen Procentsatz von 34, also mehr als ein Drittel aller untersuchten Fälle, ein Ergebniss, das bei der geringen Anzahl der bisher bekannten Fälle um so überraschender erscheinen muss. Von Thieren habe ich bisher blos Hund und Maulwurf daraufhin untersucht und bei letzterem einem dem beim Menschen ähnlichen Befund gemacht.

Ich will nun zunächst die Beschreibung meiner Fälle, bei den Embryonen beginnend, geben.

Embryo humanus. Scheitelsteisslänge 60 mm.

Die Tonsille selbst ist in diesem Stadium noch nicht angelegt.

Rechts liegt medial neben der Spitze des Processus stiloideus der Tonsillargegend entsprechend, ein kleiner Knorpelkern, umgeben von embryonalem Bindegewebe. Mit seinem oberen Ende ist er dem Processus stiloideus nahe gerückt und setzt sich dann in craniocaudaler Richtung lateral vom Nervus glossopharyngeus nach unten fort. Er stellt ein einfaches Stäbchen dar, dessen Länge 320 μ, dessen Durchmesser kaum 60 μ beträgt. In seinem histologischen Aufbau gleicht er der Spitze des Processus stiloideus, er ist zellreich, aber sehr arm an Grundsubstanz, die bei der Hämatoxylin-Eosinfärbung roth erscheint. Ein eigener Bindegewebsstrang oder ein Muskelbündel, das sich an ihn ansetzt und uns so einen Fingerzeig für die physiologische Bedeutung des Knorpels geben könnte, ist nicht nachweisbar. Links erscheint die Spitze des Processus stiloideus blos etwas hinaufgebogen und liefert daher auf einigen Schnitten ein ähnliches Bild wie rechts, indess ist bei näherem Zusehen ein wirkliches Homologon für einen eigenen Knorpelkern nicht auffindbar.

Beim Embryo von 51 mm S.-S.-Länge erscheint der zweite Kiemenbogen an der entsprechenden Stelle blos cranialwärts stärker gebogen und höckerig, inwiefern und ob überhaupt diese Erscheinung mit dem Auftreten des Knorpels in Zusammenhang zu bringen ist, lässt sich mit Sicherheit nicht entscheiden. Beim Embryo von 72 mm ist keinerlei auf diese Sache zu beziehende Erscheinung aufzufinden.

Fall 1. Fötus im 9. Monat (Zwilling) Intrauteriner Fruchttod.

An der vorderen (oralen) Seite der Tonsille liegt ein sich Y-förmig theilendes Knorpelstück, dessen oberer einfacher Theil circa 0,3 mm lang und in seiner Mitte annähernd rund ist und einen Durchmesser von 0,5 mm besitzt. Dieses nimmt nach abwärts zu eine von vorn nach hinten abgeplattete, im Querdurchmesser über 1 mm messende

Digitized by Google

Form an, setzt sich in einen querovalen (0,2:0,7 mm), 0,7 mm langen Fortsatz nach unten fort, während der mediale Zapfen rund (Durchmesser 0,2 mm) und 0,4 mm lang ist. Seinem histologischen Aufbau nach ist er ein typischer, etwas an embryonalen erinnernder hyaliner Knorpel, zellreich, mit verhältnissmässig wenig, doch mit Hämatoxylin deutlich blau tingirbarer Grundsubstanz. Ein concentrisch aus mehreren Zellschichten bestehendes Perichondrium umkleidet ihn. Eine grosse Drüse liegt zwischen den beiden auseinander gehenden Zapfen. In beiden Tonsillen war der Befund im Wesentlichen der gleiche.

Fall 2. Neonatus I.

In beiden Tonsillen liegt an ihrer vorderen Seite in der Tiefe ein elliptischer Knorpelherd, zum grössten Theile von Drüsen umgeben. Er misst 0,4:0,2 mm und ist mit seiner längeren Achse nach vorn und medial gerichtet. Seine Grundsubstanz deutlich blau gefärbt, nicht gerade spärlich; zahlreiche Zellen, öfter zwei in einer Kapsel; schönes aus vier bis fünf Zellschichten bestehendes Perichondrium.

Fall 3. Neonatus II.

Am vorderen Rande der linken Tonsille, gegen unten zu in einem Septum zwischen dem Tonsillargewebe und einer Drüse liegt ein kleiner kugeliger Knorpelkern, dessen Durchmesser 0,35 mm beträgt. Der Knorpel ist zellreich und besitzt wenig, aber ausgesprochen blaue Grundsubstanz. Ein typisches Perichondrium ist deutlich nachweisbar. Die rechte Tonsille wurde in completer Serie geschnitten, ergab jedoch einen negativen Befund.

Fall 4. Neonatus III.

Gegen den unteren Pol der Tonsille zu, in einem reichlich von Drüsen umgebenen Bindegewebsseptum liegt ein kugelförmiger, 0,5 mm im Durchmesser haltender Knorpelkern. Die zahlreichen Zellen in deutlichen Kapseln, die deutlich blaue, wenn auch spärliche Grundsubstanz, ferner das öftere Auftreten von zwei Zellen in einer Kapsel, nicht minder ein aus einigen Zellschichten aufgebautes Perichondrium sprechen für die Proliferationsfähigkeit und Weiterbestehens des Knorpels für längere Zeit. In diesem Falle stand mir nur die eine Tonsille zur Untersuchung zur Verfügung. Das Tonsillargewebe selbst war verhältnissmässig noch wenig entwickelt.

Fall 5. Neonatus IV.

An der hinteren Seite der Tonsille, zwischen dieser und einer Drüse, liegt ein eiförmiger, circa 0,6:0,3 mm messender Knorpelkern, der, radiär zur Mundhöhle gerichtet, dieser seinen spitzen Pol zuwendet. Die Zellen sind klein und zahlreich, die Grundsubstanz färbt sich Hämatoxylin-Eosin ausgesprochen roth, geht in das umgebende Bindegewebe allmählich über, ohne dass ein Perichondrium deutlich nachweisbar wäre. Die Grenzschicht erweist sich blos als etwas zellreicher.

Fall 6. Kind, $^1/_2$ Jahr alt. Todesursache unbekannt.

In einem Septum der Tonsille selbst, gegen deren unteren Pol zu, liegt ein Haufen von concentrisch angeordneten Zellen, mit längsovalen, zwar deutlich, aber nicht in gleicher Intensität wie die umliegenden gefärbten Kernen. Diese liegen besonders gegen das Centrum in länglichen Höhlen, die von einer blass-bläulich-grau gefärbten Grundsubstanz gebildet werden, welche bei stärkerer Vergrösserung aus einzelnen,

Digitized by Google

feinen, oft anastomosirenden Fäserchen zusammengesetzt erscheint. Die Kerne liegen zwar oft sehr nahe aneinander, nie aber zu zweien oder mehreren in einer Höhle. Dieses Gewebe geht allmählich in ein concentrisch angeordnetes, gut färbbares Bindegewebe über. Die Tonsille selbst zeigt keine Spur einer pathologischen Veränderung. Es scheint somit für diese Rückbildungserscheinung des Knorpels ein äusserer Grund nicht vorzuliegen.

Fall 7. Kind, $1^1/_2$ Jahre alt. Todesursache: Diphtherie.

Beiderseits liegt am oberen Pol der Tonsille ein über 2 mm grosser, höchst unregelmässig gestalteter Knorpelkern, der auch verschiedene Fortsätze aussendet. Kerne sind blos am Rand deutlich nachweisbar, die Grundsubstanz scheint in einer Art Verschleimungsprocess begriffen, an einigen Stellen löst sie sich in ein feines Faserwerk auf. Auch blasenförmige Hohlräume, bedeutend grösser als Knorpelkapseln, treten ab und zu in derselben auf. Eine beginnende bindegewebige Durchwachsung ist an einigen Stellen deutlich wahrnehmbar, ein concentrisch angeordnetes Perichondrium fehlt. Das übrige Gewebe, insbesondere die Drüsen sind histologisch wohl erhalten, machen somit einen am Knorpel aufgetretenen Fäulnissprocess höchst unwahrscheinlich.

Fall 8. Kind, 6 Jahre alt. Todesursache unbekannt.

An der lateralen Seite der Tonsille, an einer Stelle, an welcher gerade ein Septum von dem die Tonsille umgebenden Bindegewebe abzweigt, liegen nebeneinander zwei Herde von concentrisch angeordneten Zellen, welche in eckigen Höhlen, manchmal auch zu zweien, liegen und längliche, dem Anscheine nach stark geschrumpfte Kerne besitzen. Die Grundsubstanz unterscheidet sich in ihrer Färbung keineswegs von dem Bindegewebe, in welches sie übergeht, erscheint aber im Gegensatz zu diesem homogen. Ausser einer starken Injection ergiebt sich an der Tonsille nichts Bemerkenswerthes. Es stand nur eine Tonsille zur Untersuchung zur Verfügung.

Fall 9. Knabe, 11 Jahre alt. Todesursache Scarlatina.

Tonsille der Todesursache entsprechend pathologisch verändert. Knorpel findet sich in zwei verhältnissmässig weit auseinander liegenden Septen. In dem einen, mehr peripherwärts gelegen, zwei Knorpelherde, ein grösserer (0,15:0,8 mm), längs oval, ein kleinerer, der am Schnitte blos 10—12 Zellen aufweist, weiter mundhöhlenwärts; dieser grenzt sich gegen das umliegende Bindegewebe nicht scharf ab, besitzt wenig rosa gefärbte Grundsubstanz, keine deutlichen Kapseln, der grössere dagegen weist in seiner oralwärts gerichteten Hälfte typischen Knorpel mit einer röthlich-blauen Grundsubstanz auf, seine periphere Hälfte ist reich an kleinen Zellen ohne deutliche Kapseln, ihre Grundsubstanz bläulich. Im zweiten Septum ein in seinem Aufbau dem erstbeschriebenen entsprechender blos etwas zellreicherer und ungefähr doppelt so grosser Knorpelkern. Nur eine Tonsille untersucht.

Fall 10. Kind, 13 Jahre alt. Todesursache unbekannt.

Tonsille weist Zeichen einer tuberculösen Erkrankung auf. An der vorderen Seite der Tonsille liegen drei, je über 1 mm grosse Knorpelstücke hintereinander. Typischer grosszelliger Knorpel, minimales Perichondrium. Die Anordnung der Knorpelzellen deutet auf reges Wachsthum.

Digitized by Google

Fall 11. Mädchen, 16 Jahre alt. Todesursache Typhus, Ulcera laryngis.

Tonsille etwas atrophisch, jedoch ohne entzündliche Veränderungen. An ihrer oralen Seite liegt ein kugelförmiger, 0,5 mm im Durchmesser haltender Knorpelkern in der Schleimhaut, blos einen halben Millimeter unter dem Mundhöhlenepithel, das an dieser Stelle um eine oder zwei Zelllagen verdünnt erscheint. Der Knorpel ist hyalin, zellreich, besitzt in seinem Centrum grosse, runde Zellen, welche zu zweien und dreien nahe aneinander liegen, darauf folgt eine Schicht von normal zum Radius gerichteter Zellen, worauf dann eine Menge von kleinen, verschieden geformten Zellen den Uebergang zu einem dicken Perichondrium, von welchem sich ein Streifen lateral fortzieht, bilden. Am selben Objecte liegt an der Stelle der tiefsten Einbuchtung der Tonsille im Bindegewebe eine Gruppe von, am Schnitte maximal zwölf deutlich als Knorpel zu diagnosticirenden Zellen, Grundsubstanz blos andeutungsweise vorhanden, Bindegewebe an dieser Stelle bläulich gefärbt.

Fall 12. Frau, 21 Jahre alt. Todesursache Processus puerperalis.

An verschiedenen Stellen des Tonsillarbindegewebes liegen zahlreiche Knorpelkerne, von denen oft fünf auf einem Schnitte getroffen erscheinen. Ihrem histologischen Aufbau nach sind sie sehr verschieden und bieten zum Theil Zwischenstufen zwischen Knorpel- und Knochengewebe dar, dessen, wenngleich minimales Vorhandensein sich schon durch grösseren Widerstand beim Schneiden kund that. Es handelt sich hier immer blos um ganz kleine, kugelige und eiförmige Kerne, die von einem typischen Perichondrium, beziehungsweise Periost umgeben werden. Der Knorpel ist hyalin — Weigert's Resorcinfuchsinfärbung ergab ein negatives Resultat —, die Grundsubstanz roth gefärbt. Tonsille blutreich, sonst keine auffallende Veränderungen. Bei der Section wurde keinerlei tuberculöser Process gefunden.

Fall 13. Mann, 23 Jahre alt. Todesursache Soor, Tuberculose.

Zahlreiche Riesenzellen documentiren eine tuberculöse Infection der Tonsille. Soor färberisch nicht nachweisbar. Ein runder, über 1 mm grosser Knorpelkern liegt an der lateralen Seite der Tonsille, einer tiefen Epitheleinsenkung gegenüber. Knorpel zellreich, Grundsubstanz mit Hämatoxylin nicht tingibel. Perichondrium mässig ausgebilet. Rechts wurde die macroscopische Präparation des in der linken Tonsille so grossen Knorpels versucht, doch konnte ich trotz sorgfältigster Präparation unter Zuhilfenahme einer Lupe einen solchen nicht finden.

Fall 14. Mann, 35 Jahre alt. Todesursache Peritonitis diffusa.

Tonsillen hypertrophisch, doch ohne auf Tuberculose deutende Erscheinungen. Rechte Tonsille: In einem mitten in ihr liegenden Septum ein grosser längsovaler (2:0,5 mm) Herd. Im Centrum grosse, deutliche Knorpelzellen, die innersten concentrisch angeordnet. Grundsubstanz bei Methylenblaufärbung in der Mitte blauviolett, geht aber bald allmählich in's Farblose über. Die Zellen werden an der Uebergangszone eckig, bekommen Ausläufer, besitzen keine Kapseln, entsprechen somit in ihrem Aussehen Knochenkörperchen. Die Uebergangsstelle im Bindegewebe ist nicht deutlich nachweisbar. In der linken Tonsille an der homologen Stelle ein Herd atrophischer Zellen, Kerne geschrumpft, deutlich tingirt. Eine Differenzirung im Plasma nicht erkennbar, dieses erscheint bläulich, mit Eosin nicht färbbar.

Digitized by Google

Die Knorpelstücke oder deren Derivate treten somit in den Tonsillen oder deren unmittelbaren Umgebung auf. Seinem histologischen Bau nach handelt es sich zumeist um hyalinen Knorpel, seltener um zellreichen, grundsubstanzarmen, dem embryonalen ähnlichen Knorpel. Rückbildungserscheinungen sind in den Fällen 6 und 7 deutlich nachweisbar. Auch verschiedene Stadien der Umbildung des Knorpels in Knochen kamen zur Beobachtung. Der Knorpel lag stets frei von jeder Verbindung mit irgend einem Skelettheil im Bindegewebe. Seiner Form nach variirte er ziemlich stark, gewöhnlich ist er kugelig, seltener stäbchenförmig, meist ungetheilt, doch manchmal auch Y-förmig. Knorpel in den Gaumentonsillen ist somit ein häufiges Vorkommen; ich wiederhole, dass sich derselbe in 34 pCt. der Fälle fand. Der Befund beim Embryo von 60 mm S.-S., nach welchem ein stäbchenförmiger Knorpel sich an den Processus styloideus anlegt, lässt es möglich erscheinen, dass wir es mit einem Derivate des zweiten Kiemenbogens zu thun haben, einem Derivate, das aber nicht seiner Continuität entstammen, sondern sich als ein Ast von diesem abzweigen würde; bewiesen aber ist diese Art von Abstammung nicht, weder durch meine Fälle, noch durch die bereits in der Literatur beschriebenen.

Für die Entscheidung der Frage, ob dieser Knorpel die Grundlage für Tumoren der Tonsille, Chondrome oder Osteome abgeben könne, fand ich in der mir zugänglichen Literatur keine Anhaltspunkte.

Literatur.

1. Deichert: Ueber Knorpel- und Knochenbildung an den Tonsillen. Virchow's Archiv, Band 141, S. 435.
2. Orth: Arbeiten aus dem pathologischen Institut. Festschrift zu Virchow's 50jährigem Doctorjubiläum 1893.
3. Pollak: Beiträge zur Metaplasiefrage. Arbeiten aus der pathologisch-anatomischen Abtheilung des k. hygienischen Instituts zu Posen. Festschrift zu Virchow's 80. Geburtstag. Wiesbaden 1901. S. 154.
4. Retterer: Origine et évolution des Amygdales chez les Mammifères. Journal de l'anatomie et de la physiologie 1888, pag. 1.
5. Töpfer, Hans: Ueber Muskeln und Knorpel in den Tonsillen. Inauguraldissertation, Leipzig 1902.
6. Walsham: On the Occurrence of cartilaginous and bony Nodules in the Tonsil The Lancet, 13. Aug. 1898, S. 394.
7. Wingrave: A note on the occurrence of cartilaginous and bony Nodules in the Tonsil. The Lancet, 17. Sept. 1898, S. 750.

Keratosis circumscripta laryngis.

Von

Regimentsarzt Dr. **Johann Fein** in Wien.

Im Jahre 1891 beschrieb Juffinger[1]), damals Assistent an der Wiener laryngologischen Universitätsklinik von v. Schrötter, einen abnormen Verhornungsprocess der Kehlkopfschleimhaut und bezeichnete diese Erkrankung, die er bis dahin nirgends beschrieben gefunden hatte,

[1]) Juffinger: Circumscripte Keratose im Larynx. Wiener klin. Wochenschr. 1891, No. 47.

Digitized by Google

als „Keratosis circumscripta laryngis“. Es hatte sich um ein 16jähriges Mädchen gehandelt, das unter den vordersten Enden der Stimmbänder eine Schwellung zeigte, von deren Oberfläche zwei spitze, weisse, harte, stachelartige Erhebungen ausgingen. Die mikroskopische Untersuchung dieser abgetragenen Theilchen hatte ergeben, dass auf einem mehr oder weniger hypertrophirten Rete Schichten von verhornten Epithelzellen auflagen, die „concentrisch, oder mehr parallel, oder dachziegelartig angeordnet“ waren.

Einige Jahre später beschrieb Chiari[2]) eine ähnliche Beobachtung. Er sah die vorderen Antheile beider Stimmbänder einer 25jährigen Patientin verdickt und mit kreideweissen, harten Massen besetzt. Die histologische Untersuchung der letzteren zeigte, dass es Schichten verhornter Epithelzellen gewesen waren.

In der letzten Zeit habe ich nun kurz hintereinander zwei Fälle beobachtet, welche einige Aehnlichkeit mit der von Juffinger beschriebenen Krankheit zu besitzen scheinen und in ihrer Art sicher ausserordentlich seltene Vorkommnisse darstellen. Dass sie in dieser oder jener Beziehung, theils in klinischer, theils in histologischer Hinsicht von dem Krankheitsprocess Juffinger's abweichen, soll später erörtert werden.

Vorerst folge ihre Beschreibung:

Fall 1. Karl R., Diener, 66 Jahre alt, erscheint am 19. März 1903 im Ambulatorium des Krankenhauses Wieden und giebt an, früher nie krank gewesen zu sein und seines Wissens von gesunden Eltern zu stammen. Er will niemals Lues gehabt haben und gesteht in geringem Grade Potus zu. Er behauptet, vor etwa sechs Wochen einen Löffel zu heisser Suppe gegessen zu haben und seither allmählich heiser geworden zu sein. Bei genauerem Befragen stellt sich jedoch heraus, dass die heisse Suppe kaum mit der Heiserkeit in Zusammenhang stehe dürfte, da kein Fehlschlucken, kein Hustenreiz, keine Schmerzen beim Genusse derselben aufgetreten waren. In den letzten Tagen sei die Heiserkeit hochgradig geworden.

Die allgemeine Untersuchung ergiebt mit Ausnahme des Befundes einer mässigen Rigidität der Arterien keine abnormen Verhältnisse. Kein Fieber. Die Schleimhaut der Zunge und der Wangen zeigt einen geringen Grad diffuser Leukoplakie. Im Kehlkopf ergiebt sich folgendes Bild: Die gesammte Schleimhaut des Larynxinnern ist stark geröthet, die der Stimmbänder und Taschenbänder auch etwas geschwellt. Im vorderen Drittheil des linken Stimmbandes sitzt auf der oberen Fläche desselben ein scharf begrenzter, kreideweisser, mässig erhabener, spindelförmiger Fleck, dessen Längenausdehnung mit dem Stimmbandrande parallel läuft, dessen breiteste Stelle jedoch ein wenig über den Rand des Stimmbandes hinausragt, so dass sie bei jeder Phonation das andere Stimmband berührt. Seine Oberfläche ist mattglänzend, etwas uneben. Dieser Fleck hatte so vollkommen das Aussehen einer pseudomembranösen Auflagerung, dass ich trotz der Versicherung des Kranken, dass bisher weder ein Eingriff in seinem Kehlkopf geschehen war, noch sonst eine

[2]) Chiari: Circumscripte Keratose im Larynx Prager med Wochenschrift 1895, No. 1.

Digitized by Google

Veranlassung zur Bildung einer solchen Membran vorhanden war, an der Ansicht festhielt, dass es sich um eine solche handle. Das rechte Stimmband zeigte der ganzen Oberfläche entlang einen tiefrothen, ziemlich glatten und gleichmässig erhabenen glänzenden Wulst, der nur an derjenigen Stelle, an welcher der weisse Fleck des linken Stimmbandes ihn beim Zusammenschlagen der Stimmlippen berührte, eine seichte Einkerbung aufwies. Die Beweglichkeit der Stimmbänder wich von der normalen nicht ab, dagegen bewegten sich die Taschenbänder beim Phoniren derart intensiv, dass sie in der Mittellinie zusammentrafen und ein heiseres Nebengeräusch erzeugten. Da mir die Ursache des vermeintlichen Schorfes sowie der ganze Process für's erste nicht klar war, behandelte ich expectativ, instillirte eine schwache Menthollösung, gab Codeïn gegen den Hustenreiz und verordnete indifferente Inhalationen und absolute Stimmruhe. Nach einigen Tagen hatte sich der Zustand nur insoweit geändert, als die allgemeine Röthung und Schwellung geringgradiger geworden war, während der weisse Fleck auf dem linken Stimmband vollständig unverändert seine Grösse und sein Aussehen beibehalten hatte. Nun musste ich an der Annahme, dass es sich um eine Pseudomembran handele, von Tag zu Tag mehr zweifeln, konnte aber zu keiner anderen Diagnose gelangen, weshalb ich den Kranken am 3. April in der Sitzung der „Wiener laryngologischen Gesellschaft" vorstellte. Das Aussehen des Falles war ein so eigenartiges, dass keiner der anwesenden Fachärzte eine sichere Meinung abzugeben wagte und sogar von einer Kalkeinlagerung in die Stimmbandsubstanz mit Rücksicht auf die angedeutete Arteriosclerose des Mannes die Rede war.

Am nächsten Tage nahm ich, nachdem ich mit Cocaïnlösung anästhesirt hatte, die Abtragung mit der Schrötter'schen gerifften Pincette vor. Auf den ersten Griff wurde der ganze weisse Fleck, der ziemlich fest haftete und sich recht derb und rauh angefühlt hatte, wie eine Schuppe abgelöst. Die darunter befindliche Schleimhaut blutete ganz leicht und oberflächlich und war im Niveau kaum niedriger als die Umgebung. Die Stimme wurde sofort besser. Orthoformeinblasung, Anordnung absoluter Stimmruhe.

Der abgetragene Körper war spindelförmig, 10 mm lang, 4 mm breit und leicht gewölbt. Er war ganz weiss, etwas durchscheinend, wie eine Fischschuppe, und war auf der concaven Fläche, welche auf dem Stimmband aufgesessen hatte, ganz glatt, auf der convexen freien Fläche flach hügelig. Die Höcker, welche auf der Zeichnung (Fig. 1), die erst nach einigen Tagen verfertigt wurde, sichtbar sind, waren weder im laryngoskopischen Bilde noch unmittelbar nach der Abtragung am Präparate so deutlich zu sehen und sind erst durch die nachträgliche Schrumpfung in Alcohol so stark hervorgetreten. Eine versuchte Zerreissung mit mässiger Kraftanwendung gelang nicht.

Figur 1.

Als der Patient nach zwei Tagen wiederkam, fand ich an derselben Stelle, an welcher der weisse Fleck gesessen war, wieder eine weisse Auflagerung von etwas geringerer Ausdehnung und anscheinend zarterer Beschaffenheit. Da das Auftreten eines solchen Belages nach dem Eingriff im Kehlkopf nicht auffallend war, erstaunte ich nicht sehr über

Digitized by Google

diesen Befund und wollte die Abstossung des Belages abwarten. Aber der Fleck hielt sich auch die weiteren Tage, er wurde erhabener, dichter und derber und nahm genau dieselbe Fläche ein wie der erste. Am 15. April nahm ich zum zweiten Mal die Abtragung der Membran vor. Sie riss diesmal in zwei Theile ab, war etwas weniger adhärent, etwas dünner, bezw. nicht ganz gleichmässig dick, indem sie an einer kleinen Stelle eine stärkere Verdickung als an den anderen dünneren Partien zeigte. Die Blutung an der Haftstelle war etwas grösser als das erste Mal.

Um die Probe zu machen, ob sich die Membran ohne medicamentöse Beeinflussung neuerlich regeneriren werde, liess ich die Stelle wieder ohne nachträgliche Behandlung. In der That stellte sich der weisse Fleck allmählich wieder her, nur war er um ein ganz Geringes weniger ausgedehnt, hingegen dicker und den Stimmbandrand sogar ein wenig überragend. Seine Grenzen waren nicht mehr so scharf, sondern etwas verflacht und abgerundet. Am 24. April neuerliche Abtragung. Die Auflagerung haftete wieder ziemlich fest und riss wiederholt ab. Blutung etwas reichlicher. Da ich unterdessen aus der histologischen Untersuchung, von welcher weiter unten die Rede sein soll, erfahren hatte, dass es sich um einen abnormen Verhornungsprocess handelte und sich die seinerzeit von mir bei der Pachydermie der Stimmbänder[3]) empfohlene alcoholische Salicylsäurelösung auch weiterhin sehr gut bewährt hatte, pinselte ich den Substanzverlust sofort nach der dritten Abtragung mit einer solchen 10 proc. Lösung.

Derselbe belegte sich zwar neuerlich im Verlaufe der nächsten Zeit mit einem leichten Schleier, die Trübung war jedoch nur zart, mehr grauweiss, durchsichtig. Die Pinselung mit 10 proc. Salicylsäurelösung wurde bis zum 8. Mai fortgesetzt; an diesem Tage entfernte ich wieder den dünnen Belag, der sich diesmal leicht, fast ohne Blutung, ablösen liess. Unter fortgesetzter Salicylsäurepinselung stellte sich der weisse Fleck nun nicht wieder her. Das Stimmband war blassgelb geworden, zeigte keine Niveaudifferenz, keine Narbe. Auch das rechte Stimmband, dessen Schwellung sofort nach dem ersten Eingriff geringer geworden war, wurde allmählich schmäler und blässer. Der Kehlkopf machte später nur mehr den Eindruck eines an diffuser, chronischer Laryngitis erkrankten. Auch die Heiserkeit besserte sich nach und nach. — Die Krankheit ist bisher (Ende Juni) nicht recidivirt.

Herr Docent Dr. Carl Sternberg, Assistent am pathologischen Institut des Prof. Paltauf im Krankenhaus Rudolfstiftung, hatte die grosse Güte, die abgetragenen Theilchen in Serienschnitte zu zerlegen und histologisch zu untersuchen, wofür ich ihm meinen wärmsten Dank ausspreche.

Die Untersuchung des zuerst entfernten Stückes ergab folgenden Befund (Fig. 2):

„Das exstirpirte Gewebsstückchen erweist sich als oberste Schicht der Schleimhaut. Sie besteht aus zwei annähernd gleich breiten Lagen, einer oberen fast vollkommen verhornten und einer unteren, aus Rete-

[3]) Fein: Die Behandlung der typischen Pachydermia laryngis mit Salicylsäure. Münchener med. Wochenschr. 1900, No. 33.

Digitized by Google

zellen bestehenden Lage. In ersterer sind noch ziemlich zahlreiche, mehr weniger gut färbbare Zellkerne erkennbar, das Zellprotoplasma ist fast durchweg gleichmässig verhornt. Die untere Schicht besteht aus einem mehrschichtigen Plattenepithel, ist stellenweise aufgelockert, an den Zellen sind oft die Riffelfortsätze deutlich erkennbar. Die interpapillären Retezapfen sind ziemlich plump.

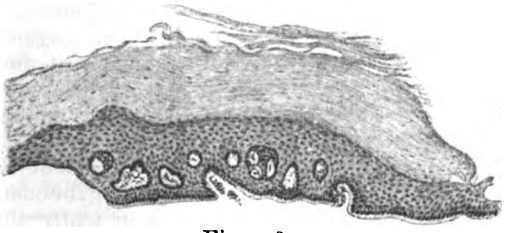

Figur 2.

In den Zellen an der Grenze zwischen Hornschicht und Rete fehlt das Eleidin. An den Querschnitten der Papillenspitzen ist das Gewebe etwas aufgelockert, von zahlreichen Leukocyten durchsetzt, die Wand der kleinen Gefässchen oft homogen oder von einer relativ ziemlich breiten homogenen, wie hyalinen Zone umgeben."

Die später abgetragenen neu gebildeten Auflagerungen hatten durchaus nur Schichten vollständig verhornter Epithelzellen gezeigt.

Fall 2. Vincenz W., Dienstmann, 46 Jahre alt, kam am 23. April 1903 in das Ambulatorium des Krankenhauses Wieden mit der Angabe, seit einem Jahre an Athembeschwerden, Husten und Heiserkeit zu leiden. Er ist hereditär nicht belastet, hat wiederholt an leichter Hämoptoë gelitten und in seinen jungen Jahren ein weiches Geschwür mit Leistendrüsenvereiterung überstanden. Er ist im Halse bisher weder untersucht noch behandelt worden.

Für Syphilis fehlt jeder Anhaltspunkt, Potus scheint nicht ganz ausgeschlossen.

Die innere Untersuchung ergab: Catarrhus apicis dextrae und Atheromatosis incipiens. Im Sputum keine Tuberkelbacillen. Im Munde, in der Nase und im Rachen nichts Pathologisches. Bei der laryngoskopischen Untersuchung zeigte sich die Schleimhaut des ganzen Larynxinnern diffus geröthet, beide Stimmbänder blassröthlich verfärbt, normal beweglich, nur blieb bei der Phonation ein schmaler ovaler Spalt zwischen ihnen frei. In der Mitte des linken Stimmbandes sass auf der Oberfläche eine etwa 8 mm lange, nur halb so breite, unregelmässig geformte, schneeweisse, flache Auflagerung, deren Ränder ganz scharf, jedoch etwas aufgeworfen waren, so dass die Mitte des Fleckes muldenförmig vertieft erschien. Auch diese Auflagerung sah einer Pseudomembran täuschend ähnlich. Da sich dieselbe bei indifferenter Behandlung in ihrem Aussehen in den nächsten Tagen nicht veränderte und auch die Umgebung, insbesondere die Stimmbänder, absolut keine heftigen acuten Entzündungserscheinungen aufwiesen, ja eher blass waren, gab ich auch hier die zuerst gewonnene Annahme auf, dass es

Digitized by Google

sich um einen pseudomembranösen Belag handle und trug, nachdem ich den Kranken am 6. Mai in der Laryngologischen Gesellschaft gezeigt hatte, am 7. Mai einen Theil des Belages mit der Schrötter'schen Pincette mühelos ab. Den vorderen Antheil derselben beliess ich auf dem Stimmbande. Der abgetragene Theil war recht derb, vollkommen weiss, etwas durchscheinend, an der Oberfläche etwas runzelig und hatte ziemlich fest auf dem Stimmbande gehaftet. Die Blutung war sehr unbedeutend. Die Stelle, an welcher der abgelöste Theil gesessen hatte, zeigte kaum eine seichte Niveaudifferenz gegenüber der Umgebung, sicher keine Erhebung. Mit Rücksicht auf die Erfahrungen, welche ich bei dem Fall 1 gesammelt hatte, pinselte ich diesmal die Wundfläche und den zurückgebliebenen Rest der Auflagerung sofort mit der Salicylsäurelösung.

Nach einigen Tagen war von der Wundfläche nichts mehr zu sehen, ihre Schleimhaut war blassröthlich wie die umgebenden Partien der Stimmbandoberfläche, sie war nur durch einen matteren Glanz zu erkennen. Der weisse Fleck, welcher nach dem ersten Eingriffe stehen geblieben war, war deutlich geschrumpft, er war etwas glatter geworden und seine unregelmässigen Contouren waren in glatte, abgerundete Ränder übergegangen.

Die Pinselungen wurden fortgesetzt, und ohne nochmalige Abtragung war der weisse Belag allmählich kleiner und kleiner geworden, bis am 31. Mai von ihm überhaupt nichts mehr zu sehen war. An diesem Tage zeigten beide Stimmbänder gleichmässig eine fleckige, gelbröthliche Färbung, matten Glanz, keine Verdickung, keinen weissen Belag, normale Beweglichkeit. Die Heiserkeit und der Husten waren sofort nach den ersten Tagen der Behandlung verschwunden, während die Athembeschwerden, die mit dem Halsleiden nicht im Zusammenhange standen, bei jeder körperlichen Anstrengung noch weiter fortbestehen.

Auch in diesem Falle hatte die histologische Untersuchung des abgetragenen Membrantheiles dasselbe Ergebniss wie im erstbeschriebenen Falle, weshalb ich von der nochmaligen Abbildung und Beschreibung, die ich wieder Herrn Doc. Dr. Sternberg verdanke, absehen kann.

Diese beiden Krankheitsfälle, welche durch ein merkwürdiges Spiel des Zufalles in kurzer Zwischenzeit hintereinander in meine Beobachtung kamen, bieten schon an und für sich ein wohlumgrenztes Krankheitsbild, das ich zunächst skizziren will, um bei den einzelnen Anlässen hervorzuheben, warum und wodurch das geschilderte Leiden von anderen ähnlichen Zuständen zu unterscheiden und in welche bereits beschriebene Gruppe es einzureihen wäre.

Der Patient erkrankt an einer sich allmählich entwickelnden Heiserkeit, welche mit Hustenreiz verbunden ist, sonst aber ohne allgemeine Symptome und ohne Fieber einhergeht.

Im ersten Falle war die Heiserkeit einerseits durch die den linken Stimmbandrand überragende, daher in die Glottis reichende Auflagerung, andererseits durch die begleitenden catarrhalischen Erscheinungen bedingt, während im zweiten Falle sicher nur die letzteren Umstände die geringgradige Heiserkeit erzeugt hatten. Es wäre übrigens denkbar, dass derartige wenig ausgedehnte Affectionen auch ohne Heiserkeit durch lange Zeit bestehen könnten, um erst gelegentlich einer Kehlkopf-

Digitized by Google

untersuchung, die aus anderen Gründen vorgenommen wird, entdeckt zu werden.

Die Untersuchung des Kehlkopfes zeigt, dass sich an einer umschriebenen Stelle der Stimmbänder ein schneeweisser, scharf abgegrenzter Fleck befindet, welcher einer pseudomembranösen Auflagerung, wie solche nach Aetzungen, chirurgischen Eingriffen u. s. w. vorkommen, täuschend ähnlich sieht. Er ist flach, etwas erhaben, sieht weder selbst wie eine Geschwulst aus noch sitzt er einer solchen auf. Seine Oberfläche ist nicht ganz glatt, sondern flachhügelig, uneben, nicht gleichmässig glänzend. Seine Ränder sind scharf von der Umgebung abgegrenzt, aber mehr plump, wie verdickt oder aufgeworfen aussehend. Dem Aussehen nach liesse sich das Bild ausser mit einer Pseudomembran höchstens noch mit einer mycotischen Auflagerung verwechseln. Bei der Prüfung mit der Sonde zeigt sich der Fleck von ziemlich derber Consistenz und fest an der Unterlage anhaftend. Die umgebende Schleimhaut muss nicht die geringste Veränderung aufweisen, kann aber auch Röthung und Schwellung zeigen, wenn auch diese Erscheinungen nicht den hohen Grad erreichen, den sie bei Processen, die mit acuten Erscheinungen einhergehen, zeigen. Hingegen lehrt der erste Fall, dass auf dem anderen von dem Leiden nicht befallenen Stimmbande durch den continuirlichen mechanischen Reiz, welchen die relativ harte Verdickung gewissermassen als Fremdkörper bei dem jedesmaligen Zusammenschlagen der Stimmbänder ausübt, Schwellungszustände chronischer Art und diffuse Verdickungen auftreten können, welche zu ihrer Beseitigung noch fortgesetzter Behandlung zu einer Zeit bedürfen, wenn schon der ursprüngliche Process abgelaufen ist.

Auch Chiari fasst in seinem Falle die subchordalen Wülste unter dem vorderen Vereinigungswinkel der Stimmbänder, auf denen die hornartigen Schuppen nicht aufsassen, als Producte chronischer Entzündung auf, da sie nach Abkratzung der Schüppchen von den entsprechenden Stellen der Stimmbänder sich verkleinerten.

Vor einer Verwechselung mit der von B. Fraenkel, Glatzl und E. Richter beschriebenen fleckweisen Kehlkopfentzündung, wie sie als Begleiterscheinung von Influenza hier und da auftritt, schützt die Erwägung, dass es sich bei dieser Erkrankung um einen acuten Entzündungsprocess mit fieberhaftem Verlaufe, mit localen Schmerzen und mit mehr oder minder hochgradigen Entzündungserscheinungen in der Umgebung, sowie endlich in der Regel um multipel auftretende weisse Flecke an irgend einer Stelle des Larynx handelt.

Aus ganz ähnlichen Gründen kann auch eine Verwechselung mit den weissen Belegen, welche nach Platzen der Blasen von Herpes oder Pemphigus sichtbar sind, vermieden werden. Ein isolirtes Vorkommen von Soor auf einer beschränkten Stelle im Kehlkopfinnern ist meines Wissens nicht beobachtet worden. Das wichtigste Unterscheidungszeichen aber gegenüber allen jenen Processen, welche ähnliche Bilder zeigen können, ist die Eigenschaft dieser weissen verhornten Stellen, unverändert auch während längerer Beobachtungszeit ihr Aussehen beizubehalten. Jeder Schorf, jede Pseudomembran, jedes andere Entzündungsproduct verschwindet nach einigen Tagen, längstens nach zwei Wochen oder ändert zum mindesten während dieser Zeit die Form, die

Digitized by Google

Farbe oder das sonstige Aussehen. Die verhornte Stelle jedoch behält unverändert ihr Aussehen bei, wenn sie nicht therapeutisch angegangen wird. Mit diesem Kennzeichen, das allerdings eine länger dauernde Beobachtungszeit voraussetzt, ist die Diagnose sichergestellt. Wollte man die Diagnose in kürzerer Zeit mit Sicherheit feststellen, dann wäre die Abtragung eines Theiles des Fleckes erforderlich. Aber auch dann bedürfte es nicht erst der histologischen Untersuchung, um zu einem sicheren Schlusse zu gelangen, weil schon der Umstand, dass die abgetragene Partie sich während des Fassens derb anfühlt, sich wie eine Haut oder eine Schuppe ablösen lässt, fest an der Unterlage adhärirt oder gar so fest haftet, dass ein Theil abreisst, jede andere Erkrankungsform ausschliessen lässt.

Nach Abtragung dieser verhornten Schicht bleibt ein oberflächlicher, sehr seichter Substanzverlust in der Schleimhaut zurück, der leicht blutet und entweder bis zum nächsten oder zweitnächsten Tage ohne Zurücklassung einer deutlichen Narbe der gesunden Umgebung gleicht oder aber sich neuerdings mit einer weissen Lage bedeckt, welche in der Entstehung zwar eine weichere Consistenz zeigt, jedoch nach wenigen Tagen dieselbe derbe Beschaffenheit und feste Adhärenz gewinnt, wie sie die ursprüngliche Auflagerung besessen hat. Das therapeutische Eingreifen bringt insofern eine Aenderung in den Verlauf, als durch eine Behandlung der Wundfläche die fortwährende Neubildung verhornter Zellschichten verhindert werden kann.

Weniger aus differential-diagnostischem als aus pathologisch-anatomischem Interesse wäre noch auf die überaus rasche Wiedererneuerung der verhornten Zellmassen hinzuweisen. Innerhalb weniger Tage bilden sich ganze Schichten vollkommen verhornter Epithelzellen, während sonst gerade immer ein lange Zeit bestehender äusserer Reiz für die Entstehung solcher verhornter Stellen verantwortlich gemacht wird.

Die therapeutischen Erfahrungen, die ich gelegentlich der Behandlung der angeführten zwei Fälle machte, waren auch sehr lehrreich. Im ersten Falle hatte jedes Mal nach Abtragung der verhornten Haut, trotzdem dieselbe derart vollständig vorgenommen worden war, dass auch nicht der geringste sichtbare Theil zurückgeblieben war, innerhalb weniger Tage Regeneration der Verhornung ein. Erst als die Stelle mit der 10proc. alcoholischen Salicylsäurelösung eingerieben wurde, hörte die Neuentwicklung der Verhornung auf, und sie überzog sich in kurzer Zeit mit anscheinend normaler Epitheloberfläche. Es soll nun nicht behauptet werden, dass kein anderes Medicament dasselbe Heilungsergebnis erzielt hätte. Da ich aber mit der Anwendung der Salicylsäure bei der typischen Pachydermie so vorzügliche Erfolge erzielt hatte, fiel meine Wahl für den verwandten Process auf diese Lösung. Ihre Heilkraft bewährte sich aber, wie der zweite Fall zeigt, auch glänzend in der Behandlung der verhornten Stelle selbst. Ich hatte in diesem Falle mit Absicht einen Theil der verhornten Partie an der Stimmbandoberfläche belassen, um zu beobachten, ob nicht die medicamentöse Beeinflussung für sich allein ohne chirurgische Abtragung genügen würde, den Process zur Heilung zu bringen. Diese Annahme hat sich bestätigt, indem einerseits die Verhornung an der Wundfläche nicht mehr wiederkehrte, andererseits die zurückgelassene verhornte Partie

Digitized by Google

allmählich unter der Behandlung schwand. Es wäre daher für die Behandlung zukünftiger Fälle zu empfehlen, von der Abtragung der verhornten Theile, besonders wenn dieselben flächenförmig gestaltet sind, Abstand zu nehmen und zunächst die Application der wiederholt genannten Salicylsäurelösung zu versuchen. Nur wenn es sich um verhornte Massen handeln würde, welche tumorartig aufsitzen, wäre zunächst vor der Behandlung mit der Flüssigkeit die Entfernung der Geschwulst anzurathen.

Uebrigens sei in dieser Beziehung bemerkt, dass Chiari in seinem Falle, der ja mit unseren Fällen eine grosse Aehnlichkeit aufweist, nach Entfernung der verhornten Massen den langdauernden Gebrauch von halbprocentigen Kochsalzinhalationen anordnete und nach zwei Jahren keine Regeneration derselben feststellen konnte.

Wenn wir nun davon ganz absehen, dass die beschriebenen Krankheitsfälle in ihren klinischen Erscheinungen derart characterisirt sind, dass ihnen eine Sonderstellung eingeräumt werden muss, so wird nun zu erwägen sein, ob diese Nothwendigkeit auch in pathologisch-anatomischer Hinsicht zurecht besteht.

Wir kennen zahlreiche Krankheitsprocesse, bei welchen mehr oder weniger mächtige verhornte Epithellagen als äusserste Bedeckung von Geschwülsten erscheinen. Wir finden manchmal die äussersten Lagen papillärer Geschwülste, die obersten Schichten pachydermischer Wülste, auch die Oberfläche von derben Polypen aus verhornten Zellschichten bestehend. Auch der von Jurasz[4]) als Cornu laryngeum beschriebene Fall gehört in diese Gruppe. Er zeigt vollends papillären Bau; er ist aus zahlreichen, dicht gedrängt stehenden, äusserst feinen, conischen Prominenzen zusammengesetzt, die sich bis zu 8 mm über das Niveau der Schleimhaut erheben und ein Gerüst von Papillen darstellen, das von einer mächtigen Plattenepithellage, deren äusserste Schichten verhornt sind, gedeckt ist.

Auch Choronshitzky[5]) hat einen ähnlichen Fall veröffentlicht. Sein Präparat zeigt „eine regelmässige Anordnung der Riffzellen um die Blutgefässe und in den Epitheleinsenkungen, zwischen denselben deutliche Anzeichen eines papillären Baues.“ Er nimmt aus diesem Grunde an, „dass, wenn auch die eigentliche Geschwulst aus epithelialem Gewebe bestehe, das Formgebende darin jedoch die Blutgefässe seien.“

Ja sogar der Fall Juffinger's, der den sehr zweckmässigen Namen Keratosis circumscripta laryngis eingeführt hat, ist kein reiner in unserem Sinne, weil sich, wie ich sogleich vorwegnehmen will, die verhornten Massen nicht auf anscheinend normaler Schleimhaut entwickelten, sondern als „Stacheln“ auf bindegewebig hypertrophischer Basis aufsassen, die als blassrother Tumor 3—4 mm weit in die Glottis hineinragte.

Alle diese Formen haben das eine Merkmal gemeinsam, dass die verhornten Massen einer Geschwulst irgend welcher Beschaffenheit aufsitzen und daher als secundäre Producte eines pathologischen Processes,

[4]) Jurasz: Cornu laryngeum. Berliner klin. Wochenschr. 1886, No. 5.

[5]) Choronshitzky: Ein Fall von Cornu laryngeum. Archiv für Laryngologie 1903, XIV. Bd., Heft 1.

Digitized by Google

der ihre Basis in sichtbar auffallender Weise verändert hat, aufgefasst werden können.

In unseren Fällen — und ich möchte hierzu auch den Fall von Chiari zählen — findet sich die Schleimhaut, auf welcher die Hornschichten breit aufliegen, in makroskopischer Hinsicht unverändert. Nach Abtragung der verhornten Schichten ist weder Geschwulst noch nennenswerthe Schwellung zu sehen.

Nichts desto weniger ist aber anzunehmen, dass diese Schleimhaut irgendwie verändert sein muss, da ja sonst die Entstehung der Verhornung der äussersten Schichten und die sich immer wiederholende Regeneration der Verhornung nach der Abtragung nicht leicht zu erklären wäre.

Aber leider besitzen wir nicht das bezügliche Material für die histologische Untersuchung, weil es selbstverständlich nicht angeht, aus rein wissenschaftlichem Interesse die entsprechenden Theile der Schleimhaut des Stimmbandes abzutragen und aus therapeutischen Gründen nicht nur keine Nothwendigkeit hierzu vorliegt, sondern sogar Schaden angerichtet werden könnte. So bleibt uns denn nichts anderes übrig, als aus der Basis der abgetragenen Theile, so weit dies eben möglich ist, Vermuthungen über die Beschaffenheit derjenigen Schleimhautpartien zu schöpfen, auf welchen die Hornschichten aufgesessen sind.

Und da finden wir in unseren Präparaten, dass die Spitzen der Papillen zellreicher, dass sie aufgelockert sind und relativ weite Gefässe besitzen. Eine weitere Veränderung ist daran nicht zu bemerken, so dass wir nur in der Lage sind zu sagen, dass sich der Papillarkörper im Zustande mässiger Entzündung befindet.

Da diese geringgradigen Entzündungserscheinungen keine characteristischen Eigenschaften zeigen, sind wir auch nicht im Stande, zu erklären, wodurch diese circumscripte Verhornung, für welche wir die zweckmässige Bezeichnung Juffinger's „Keratosis laryngis" beibehalten möchten, zu Stande kommt.

Wir können demnach diesen seltenen Krankheitsprocess, der durch sein klinisches Verhalten scharf abgegrenzt ist, in pathologisch-anatomischer Hinsicht nur dahin definiren, dass wir feststellen, dass er Schichten dichter, mehr oder weniger verhornter Plattenepithelzellen liefert, die auf anscheinend normaler oder mässig entzündeter Schleimhaut aufsitzen.

Es giebt noch einen Process, der ähnliche Verhältnisse zeigt, in seinem Wesen aber natürlich grundverschieden ist. Es ist das Sclerom. Schon v. Schrötter, Juffinger u. A. haben darauf hingewiesen, dass sich beim Sclerom auf der Schleimhaut kreideweisse bis milchgraue Stellen zeigen, welche als Ganzes abgelöst werden können und sich unter dem Microscope als Hornschichten erweisen. Es sind das diejenigen Fälle, welche in ihrem Aussehen unseren Krankheitsbildern am nächsten kommen, und ich selbst habe im vorigen Jahre Gelegenheit gehabt, einen ganz characteristischen Fall dieser Art in der Wiener laryngologischen Gesellschaft vorzuzeigen.

Auch hier sind wir manchmal auf makroskopischem Wege nicht im Stande, an der Schleimhaut, der die Verhornung aufsitzt oder die sie unmittelbar umgiebt, eine Veränderung zu bemerken; denn diese Verhornungen sitzen nicht gerade den sichtbar infiltrirten Schleimhaut-

Digitized by Google

partien auf. Und doch ist diese Schleimhaut bereits vom sclerematösen Process ergriffen und zeigt histologisch den Character des sclerematösen Infiltrates.

Ob eine Beziehung zwischen der Leucoplakia oris, die im ersten Falle angedeutet war, mit unserem Processe herzustellen wäre, wage ich nicht zu behaupten. In jedem Falle ist die Verhornung der Plattenepithelien im Munde eine sehr häufige Erscheinung, während sie sich im Kehlkopfe auf die angeführten Fälle beschränkt.

Ueber die Genese unseres Processes lässt sich nicht viel Positives sagen. Chiari weist diesbezüglich darauf hin, dass in Juffinger's und in seinem Falle es sich um jugendliche Personen mit deutlichen Zeichen von Schleimhautatrophie in den obersten Luftwegen gehandelt habe, während ich hervorheben kann, dass meine beiden Beobachtungen Männer in gereiftem Alter betrafen, die beide Zeichen beginnender Arteriosclerose aufwiesen und beide übermässigen Alcoholgenusses verdächtig schienen.

Ueber Correction schiefer Nasen.

Von

Dr. **Ernst Winckler** in Bremen.

(Nach einem Vortrage auf der X. Versammlung süddeutscher Laryngologen in Heidelberg am 2. Juni 1903.)

Lässt sich für die frischen Fracturen der Nasenbeine der Satz aufstellen, je hochgradiger der Schiefstand der Nase ist, desto besser und leichter gelingt die Reposition, so gehört die Correction aller veralteten Nasenbrüche, selbst wenn nur wenige Wochen nach der Verletzung verstrichen sind, zu den technisch nicht ganz leichten Eingriffen.

Bei unvollkommener Luxation der Cartilago quadrangularis habe ich in zwei Fällen mit alter Fractur der Nasenbeine die Deviation der Nasenspitze in der Weise ausgeglichen, dass ich in Narcose an der Fracturstelle durch einige kräftige Hammerschläge auf das vorher gut gepolsterte knöcherne Nasendach den Bruch in einen frischen verwandelte und dann durch endonasale Tamponade die Nase gerade stellte. Durch diesen Eingriff wurde in beiden Fällen auch die vorher bestandene Nasenstenose beseitigt, indem das Septum nach Entfernung der Tamponade gerade blieb.

In der Regel wird man jedoch mit dem gewaltsamen Redressement der fracturirten Nasenspitze allein nicht zum Ziele kommen, da jeder auffallende Schiefstand der Nase 1. durch die Abweichung der fracturirten Nasenbeine, 2. durch die vollkommene vorausgegangene Verschiebung des Nasenscheidewandknorpels aus der Vomerrinne veranlasst ist. Nur in den seltensten Ausnahmefällen lassen sich derartige Deviationen des Septums in späterer Zeit unblutig reponiren und noch seltener in der Vomerrinne dauernd halten. Ihre Beseitigung gehört vielmehr zu dem Capitel der Septumoperationen, bei denen submucös der die Stenose hervorrufende Theil des Knorpels entfernt wird.

Digitized by Google

Dies kann unter Cocain und Adrenalin dann leicht ausgeführt werden, wenn die vordere Nasenapertur so weit ist, dass neben dem Septum Spielraum für die Instrumente bleibt. Je kleiner dieser Spielraum ist, desto schwieriger werden die endonasalen Eingriffe, indem in Folge störender Blutungen die Uebersicht verloren geht.

Bei totaler Verlegung der vorderen Nasenöffnung habe ich in zwei Fällen eine bessere Uebersicht zu erreichen versucht, indem ich das alte chirurgische Hilfsmittel — die Spaltung der Nase — heranzog. Hierüber habe ich s. Zt. in der Wiener med. Wochenschr. 1897, No. 34 berichtet. Ausserdem habe ich drei Mal die Ablösung des Nasenflügels, wie sie Moldenhauer empfohlen hat, den endonasalen Eingriffen zur Beseitigung derartiger Stenosen vorausgeschickt. In letzter Art ist ein College von mir operirt worden. Die äussere Narbe, welche später kaum zu sehen ist, würde mich nicht abhalten, derartige Eingriffe auch ferner heranzuziehen. Indess habe ich nach diesen Hilfsoperationen gefunden, dass die Blutung dabei ebenso störend ist wie bei den rein endonasalen Eingriffen und eine gute Uebersicht nur dann durch die äussere Freilegung erreicht wird, wenn gleichzeitig von oben eine vollkommene Inspection des Septums stattfinden kann. Ohne gleichzeitige temporäre Resectionen am knöchernen Nasengerüste ist sowohl die Ablösung des Nasenflügels als auch die Spaltung der Nase keine wesentliche Verbesserung und Erleichterung für die am Septum vorzunehmenden endonasalen Eingriffe. Ich habe daher die äusseren Hilfsoperationen lediglich zur Beseitigung von Septumanomalien ganz aufgegeben und sie nur dann noch einmal benutzt, als ich einen Fall von Stirnhöhlen- und Oberkieferhöhleneiterung im verflossenen Jahre operirte, der gleichzeitig eine hochgradige Nasenstenose durch ein verbogenes Septum auf der eiternden Nasenseite aufwies. Meiner Ansicht nach können dies neben den Tumoren nur die einzigen Fälle sein, bei welchen die Zuhilfenahme äusserer Schnitte gerechtfertigt ist.

Im XXXIV. Jahrgang dieser Monatsschrift, pag. 262 u. ff., hat Löwe eine etwas abenteuerliche Modification der Rouge'schen Operation zur Freilegung der vorderen Nasenapertur und zur Beseitigung von Spinen und Verbiegungen der Nasenscheidewand angegeben, bei der er die Lippenschleimhaut von einem Ende der Tuberositas maxillae superioris bis zum andern durchschneidet und nun dem Patienten die ganze Gesichtshaut nach oben über die Nase zieht. Mit Recht hat Bönninghaus eine derartige Operation als einen Rückschritt in der Rhinochirurgie bezeichnet und dieselbe einer sehr abfälligen Kritik unterzogen. Das Verfahren enthält indess eine Idee, die theoretisch einleuchtend erscheint, nämlich die, ein nahezu blutleeres Operiren am Septum durch Eingehen von der Mundhöhle in die Nase möglich zu machen. Da die Gefässe in der Mucosa und in dem Periost liegen, so muss nach Abhebelung der Nasenschleimhaut von unten her es auch gelingen, nur am Knorpel des Septum operiren zu können und die Blutungen aus der gefässreichen Septumschleimhaut zu vermeiden.

Die practischen Versuche belehrten mich, 1. dass die Ablösung der Nasenschleimhaut vom Munde aus mit einem relativ geringfügigen Blutverlust ausgeführt werden kann, 2. dass dieselbe einen auffallend guten Ueberblick über den vorderen Abschnitt des Septum gewährt,

Digitized by Google

3. dass der Hilfsschnitt in der Mundhöhle nur einer Länge von wenigen Centimetern bedarf.

Ich möchte nun in Kürze auf zwei Fälle von den vier in dieser Weise operirten eingehen, bei denen die Correctur eines Schiefstandes der Nase nahezu gelungen ist.

Der 17jährige Schlosser W. R., beschäftigt auf der Werft der Actiengesellschaft Weser, ist vor 4 Jahren auf die Nase gefallen. Angeblich soll nach dem Fall an der äusseren Nase nichts Auffallendes zu sehen gewesen sein, dann wurde sie allmählig schief und trat damit eine störende Behinderung der Nasenathmung ein, deren Beseitigung der Patient am 2. I. 1903 wünschte. Aufnahme in das Vereinskrankenhaus zum rothen Kreuz.

Aeusserer Befund: Schiefstand der Nase nach rechts. Einknickung im unteren Drittel des rechten Nasenbeins. Unterhalb des knöchernen Daches geringe Abflachung des Nasenrückens.

Rhinoscopischer Befund: Totale Luxation der Cartilago quadrangularis nach links. Das Septum liegt dicht hinter der linken vorderen Apertur der lateralen Wand vollkommen an. Athmung links nicht möglich. Rechte vordere Nasenöffnung nach aussen verzogen. Man sieht am Septum die Vomerrinne, darüber eine längliche nach hinten oben verlaufende Vertiefung, die sich nach links ausbaucht.

10. I. 1903. Chloroformnarcose. Operation. Horizontalschnitt in der linken Lippen-Zahnfleischfalte von der Spina septi bis zum linken Eckzahn sofort durch Schleimhaut und Periost. Blutung beträchtlich. Abhebelung des Periostes nach oben und unten, um die blutenden Schnittränder mit Klemmen fassen zu können. Nach vollkommener Blutstillung wird von dem Schnitte aus mit einem scharfen Wundhaken die Oberlippe kräftig nach oben gezogen, dann das Periost weiter nach oben hin abgelöst, worauf man sofort unter die Nasenschleimhaut gelangt. Ablösung der Nasenschleimhaut vom Boden der Nasenhöhle und Septum. Einlegen von Gazestreifen in die submucös eröffnete Nasenhöhle zur Blutstillung. Darauf wird ein längerer stumpfer Wundhaken in die Oeffnung zwischen freigelegtem Nasenboden und Nasenschleimhaut geschoben und nun Oberlippe und Nasenschleimhaut nebst dem zugehörigen Nasenflügel — also alles, was oberhalb des Wundhakens liegt — stark aufwärts gezogen. Dabei reisst an dem Septum unten die Mucosa ein, wobei es ziemlich stark blutet. Tamponade mit 3 pCt. H_2O_2. Nach einigen Minuten lässt sich dann leicht die luxirte Knorpelplatte vorn mit Pincette und Scheere, weiter hinten mit der Heymann'schen Löffelzange ohne stärkere Blutung schnell entfernen. Einknickung des fracturirten knöchernen Nasendaches mit einigen Hammerschlägen. Geraderichtung der ganzen Nasenspitze durch Jodoformgazestreifen, die in beide Nasenhöhlen gelegt werden, und mit denen die nun vollkommen bewegliche Nasenspitze modellirt wird. Catgutnaht des Horizontalschnittes in der Mundhöhle. Eiscompressen auf die Nase. Bettruhe. Eisbeutel auf den Kopf.

In den nächsten Tagen geringe Schwellungen und Sugillationen am Nasenrücken. Nach 8 Tagen Entfernung der Jodoformgazestreifen aus der Nase. Athmung beiderseits frei. Eine Septumperforation trotz der unbeabsichtigten Durchlöcherung nicht nachweisbar. Der Schief-

Digitized by Google

stand, bis auf eine geringe Abweichung der Spitze nach rechts, wesentlich gebessert. Jedenfalls waren mit dem Resultat sowohl der Patient wie seine Angehörigen so zufrieden, dass einige Wochen später bereits ein ähnlicher Fall von derselben Werft im Vereinskrankenhaus erschien.

Am 1. III. 1903 wird der 16jährige Schlosser A. von der Actiengesellschaft Weser im Vereinskrankenhaus aufgenommen. Er war angeblich vor 10 Jahren auf die Nase gefallen. Er hatte seither eine schiefe Nase gehabt, in den letzten 3 Jahren sei dieselbe aber noch schiefer

Fall 1.

geworden und hatte er seit dieser Zeit an beständiger Nasenverstopfung und Kopfschmerzen gelitten.

Befund: Schiefstand der Nase nach rechts. Spitze des Nasenbeins etwas nach rechts verschoben. Vorzugsweise Verbiegung der knorpeligen Nasenspitze. Luxation der Cartilago quadrangularis nach links. Das luxirte Septum springt so weit in das Nasenlumen vor, dass zwischen ihm und lateraler Nasenwand kein Platz für die Luftpassage bleibt. Rechts entspricht der Luxation am Septum eine tiefe Rinne. Athmung durch die rechte Nase frei. Biegt man die Nasenspitze nach links, so fühlt man dicht unterhalb des knöchernen Nasendaches einen derben

Digitized by Google

Strang, der eine Strecke weit im knorpeligen Nasenrücken zu verfolgen ist. Lässt man die Nasenspitze los, so federt die Nase sofort nach rechts, anscheinend besorgt das der derbe Strang.

2. III. 1903. Chloroformnarcose. Operation. Schnitt in der Falte zwischen Oberlippe und Zahnfleisch von der Spina septi ant. bis zum linken Eckzahn sofort bis auf den Knochen. Ablösung des Periost nach unten und oben. Blutstillung der Schnittränder durch Schieber. Freilegung des linken Nasenbodens durch weitere Abhebelung des Periostes

Fall 1.

nach oben. Ablösung des Perichondrium vom Septum. Blutstillung durch Hineinschieben eines Gazestreifens in die eröffnete Nasenhöhle. Dann Einsetzen eines Wundhakens unter die Nasenschleimhaut und starkes Aufwärtsziehen aller oberhalb liegenden Weichtheile. Incision auf den freiliegenden Septumknorpel und Loslösung der Knorpelplatte mit schmalem Rasparatorium. Entfernung des Knorpels in einigen grossen Stücken mit der Heymann'schen Zange. Sehr geringe Blutung. Controle von den vorderen Nasenaperturen, ob die Stenose genügend beseitigt ist. Dabei zeigt sich, dass vorn, dicht hinter dem Septum membranaceum, noch ein grösseres Knorpelstück in das Nasenlumen

Digitized by Google

vorspringt. Zur Freilegung desselben werden die abgelösten Weichtheile sehr kräftig nach oben gezogen. Die Septumschleimhaut reisst hinten ein Stück weit ein. Blutung. H_2O_2-Gaze. Nach gleichzeitigem Zurückdrängen des häutigen Septums vom Knorpel, was durch Zug an einem kleinen Wundhaken nach unten und rechts hin besorgt wird, lässt sich das Knorpelstück mit Pincette und Scheere leicht entfernen. Forcirtes Redressement der knöchernen Nasenspitze. Nachdem dieselbe ganz beweglich gemacht ist, Einreissen des Stranges am Nasenrücken, derart, dass die Nasenspitze vollkommen auf die linken Wange gelegt werden kann. Geradestellung der Nase durch Tamponade beider Nasenhöhlen. Catgutnaht des Mundschnittes.

Eisbeutel. Eiscompressen auf den Nasenrücken, der nachträglich Schwellung und einige Blutextravasate aufweist. Sonst keine Gesichtsschwellungen.

Nach acht Tagen Jodoformgazetamponade aus der Nase entfernt. Geradestellung der Nase noch besser wie im ersten Falle gelungen.

Von Collegen Werner wurde ich in Heidelberg darauf aufmerksam gemacht, dass Lossen bereits in derselben Weise die Beseitigung eines Schiefstandes der Nase vorgenommen hatte. Da ich nur die II. Auflage des Hueter'schen Lehrbuches der Chirurgie besitze und mir dies unbekannt war, so wandte ich mich persönlich an Herrn Professor Lossen und erhielt von ihm folgende Auskunft, für die ich auch an dieser Stelle verbindlichst danke: „Die erste Beschreibung dieser von mir bei einer jungen Dame aus Zweibrücken ausgeführten Operation finden Sie in der 4. Auflage des von mir seit der 2. Auflage bearbeiteten „C. Hueter's Grundriss der Chirurgie", II. Bd., I. Abth., Seite 85. Dort heisst es: In einem Falle von Schiefstand des Vomer eröffnete ich in der Weise, wie es Rouge bei Ozäna empfohlen hat, den Boden der Nasenhöhle durch einen Querschnitt am Umschlage der Oberlippenschleimhaut zur Schleimhaut des Alveolarfortsatzes. Dann trug ich mit einer Liston-schen Knochenscheere das knorpelige Septum und den vorderen Abschnitt des Vomer von der Crista nasi des Oberkiefers ab und richtete beides mit der Kornzange gerade. Die senkrechte Stellung wurde anfangs erhalten durch gleichmässiges Ausstopfen der Nasenhöhlen mittelst aseptischer Gaze, später noch einige Zeit durch den Druck einer Pelotte, die an einem Stirnreif befestigt, die Nase von der einen nach der anderen Seite drängte. Die Lippenwunde heilte sehr rasch prima intentione, die Nase blieb gerade." Dieser Methode ist, wenn überhaupt bei Septumverbiegungen Hilfsschnitte in Erwägung zu ziehen sind, vor den erwähnten äusseren Schnitten sicher der Vorzug zu geben. Zur Geradestellung der Nase, glaube ich, wird man aber neben der Septumoperation das gewaltsame Redressement nicht entbehren können. Erst wenn durch letzteres wieder eine frische Fractur herbeigeführt ist und alte Narben zerrissen sind, so dass die Nasenspitze vollkommen beweglich nach beiden Seiten hin gedreht werden kann, gelingt die Geradestellung durch Tamponade. Dann aber scheint nach meinen Versuchen auch das Tamponiren zur definitiven Heilung ausreichend zu sein.

Da die Septumoperation nur auf der verengten Nasenseite gemacht wird, ist es nach meinen Versuchen nicht nöthig, den Rouge'schen Schnitt in seiner ganzen Länge anzulegen. Zur Uebersicht ist es voll-

Digitized by Google

ständig ausreichend, wenn die Mundhöhlenschleimhaut nur unterhalb der stenosirten Nasenseite durchschnitten wird.

Folgende Punkte müssen dann noch besonders berücksichtigt werden. Es ist wichtig, sofort nach Eröffnung der Nasenhöhle und Ablösung der Mucosa vom Nasenboden sich von unten her die Grenze zwischen Knorpel und Septum membranaceum freizulegen. Dies ist etwas umständlich und muss dazu die abgelöste Schleimhaut nach oben und der gegenüberliegenden Nasenseite gezogen werden. Ferner ist es gut, von vornherein möglichst weit nach hinten und am Septum auch möglichst weit nach oben hin die Schleimhaut abzuhebeln, ehe man an die eigentliche Entfernung des Knorpels herangeht. Je weiter die Schleimhaut abgelöst wird, desto weniger kann sie einreissen. Die Entfernung der Knorpelplatten geht, wenn der Uebergang in das Septum membranaceum freigelegt ist, so leicht von statten, dass dies keiner weiteren Erwähnung bedarf. Die Operation erfordert die Narcose, welche ohne Bedenken angewandt werden kann, da stärkere Blutungen nicht auftreten dürfen.

Aus folgenden Acten setzte sich mein Verfahren zur Correction schiefer Nasen zusammen:

I. Hintere Tamponade, damit bei etwaigem Einreissen der Nasenschleimhaut kein Blut in den Rachen fliesst. Gleichzeitig dient dieselbe zur Orientirung während des Ablösens der Nasenschleimhaut. Da zu der Tamponade die Bellocque'sche Röhre gewaltsam durch die hochgradig verengte Nasenseite geführt werden musste, so wurde dieselbe nach völlig erzielter Narcose vorgenommen.

II. Incision durch die Uebergangsfalte zwischen Lippen- und Oberkieferschleimhaut von der Spina septi bis zum Eckzahne der Seite, an welcher die Septumoperation stattfinden soll, bis auf den Knochen.

III. Zurückstreifen der Schleimhaut und des Periostes, um Klemmen und Schieber an den Schnitträndern anlegen zu können.

IV. Ablösen der Weichtheile nach oben, Freilegen des Nasenbodens, Einlegen eines Wundhakens.

V. Freipräpariren des Ueberganges der Knorpelplatte des Septums in den häutigen Septumabschnitt, möglichst stumpf. Ablösen der Septumbedeckung, soweit dies nöthig erscheint.

VI. Incision auf den Knorpel dicht an obiger Stelle und von hier aus Entfernung der Knorpelplatte.

VII. Einbrechen des vorher gepolsterten Nasenrückens durch einige Hammerschläge gegen die Fracturstelle.

VIII. Reposition und Naht.

Beifolgende Bilder von Fall I mögen das Resultat des Eingriffes veranschaulichen.

Digitized by Google

Bericht über die Thätigkeit des rhino-otiatrischen Ambulatoriums des israelitischen Spitales in Krakau in den ersten 4 Monaten seines Bestandes, d. i. in der Zeit vom 24. August bis zum 31. December 1902.

Von
R. Spira, Leiter des Ambulatoriums.

In der Berichtszeit wurden an diesem Ambulatorium 291 Kranke mit 342 Krankheiten in 1735 Ordinationen behandelt. Davon entfallen 238 auf Ohrenkrankheiten (47 auf's äussere, 177 auf's mittlere, 14 auf's innere Ohr) und 104 auf Erkrankungen der oberen Luftwege (41 der Nase, 50 des Pharynx, 13 des Larynx). 6 Patienten wurden an andere Abtheilungen gewiesen. 1 Fall erwies sich als gesund. Nach dem Geschlechte waren 149 männliche, 142 weibliche Patienten. Dem Alter nach entfallen 122 auf Kinder (unter 14 Jahr), 169 auf Erwachsene. Der jüngste Patient zählte 6 Wochen, der älteste 85 Jahr. Die genauere Alterstabelle stellt sich folgender Weise dar:

Alterstabelle

Alter	Im 1.	1—2	2—4	4—6	6—8	8—10	10—12	12—14
				Jahre				
Krankenzahl	16	15	16	17	16	17	19	16

Alter	14—20	20—30	30—40	40—50	50—60	60—70	70—80	über 80
				Jahre				
Krankenzahl	40	44	35	23	12	12	2	1

Aus dieser Tabelle ist zu entnehmen, dass diese Krankheiten am häufigsten im ersten Lebensjahre auftreten. Demnächst im ersten Lebensdecennium und dann im zweiten Decennium. Unter den Erwachsenen stellt das dritte Decennium das grösste Contingent für diese Krankheiten, deren Häufigkeit mit zunehmendem Alter successive abnimmt.

Dem Berufe nach theilt sich das statistische Material in folgender Weise:

Berufstabelle

1.	Gewerbetreibende (Händler, Kaufleute, Krämer, Schänker, Aufkäufler, Subjecte, Ladenmädchen, Oebstler, Hausirer, Factoren, Vermittler, Trödler, Milchner, Fischer u. dgl. . .	130
2.	Handwerker (Schneider, Schuster, Schlosser, Giesser, Glaser, Anstreicher, Tischler, Goldarbeiter, Näherinnen, Maler, Bäcker, Stickerinnen, Friseurinnen, Weber, Tapezirer, Lehrjungen u. dgl.)	82
3.	Dienstboten (Diener, Kellner, Hausmeister u. dgl.)	28
4.	Arbeiter und Taglöhner (Wäscherinnen, Maurer u. dgl.) . .	20
5.	Aus der intelligenten Klasse (Lehrer, Studenten, Schauspieler, Beamte, Sänger, Musikanten, Buchhalter u. dgl.).	22
6.	Aus dem Soldatenstande	2
7.	Greise und Waisen ohne Beruf	7
	Summa	291

Digitized by Google

Nach ihrer Heimat waren Kranke:

Heimatstabelle

Aus Krakau	261
„ Podgórze	9
„ Galizien	14
„ Russisch-Polen	7
Summa	291

Nach den einzelnen Krankheiten vertheilt sich das Material in folgender Weise:

Krankheitstabelle

I.	Ohrenkrankheiten	238
	Erkrankungen	
a)	des äusseren Ohres	47
	Accumulatio ceruminis	17
	Epidermismasse	1
	Ekzema auriculae resp. meatus ext.	11
	Impetigo	2
	Otit. ext. circumscr. (1 Fall traumatischen Ursprunges)	9
	Otit. ext. diff. chron.	1
	Corpus alienum (1 Haselnussschale, 1 Insect, 1 Sequester)	3
	Deformatio auriculae	1
	Fibroma auriculae	1
	Atresia meatus (erworben nach Warzenfortsatz-Aufmeisselung)	1
	Summa	47
b)	des Trommelfelles	4
	Myringit. acut.	1
	Myringit. chronica	1
	Ruptura traumatica membranae tympani	2
	Summa	4
c)	der Paukenhöhle	163
	Otit. med. purul. chron. (1 Fall mit Cholesteatom, 2 mit Polypen, 6 mit Caries des Mittelohres, 2 mit Caries des Warzenbeines)	63
	Otit. med. purul. acut. (2 Fälle mit Caries des Warzenbeines)	20
	Otit. med. acuta non purulenta	29
	Catarrhus auris med. chron. exsudativus	8
	Catarrhus auris med. chron. siccus et sclerosis	20
	Sclerosis pura auris med.	6
	Residua (atrophia, cicatrices, perforatio sicca, adhaesiones, synechiae etc.)	14
	Neuralgia plexus tymp.	13
	Summa	163

Digitized by Google

d) der Tuba Eustachii	5
Salpingitis acuta	2
Salpingitis chron.	2
Stenosis tubae	1
Summa	5
e) des Processus mastoideus	5
Abscessus subperiostalis proc. mastoidei	1
Postoperative Fisteln	2
Operationswunden	2
Summa	5
f) des inneren Ohres	14
Tinitus nervosus	1
Nervöse Schwerhörigkeit (1 Fall nach Typhus abdominalis, 1 nach Salicylintoxication, 1 Mal ex professione)	8
Surdomutitas (aquisita 2, davon 1 Mal nach Trauma, congenita 2, davon 1 Fall mit adenoiden Vegetationen	4
Morbus Ménièrei	1
Summa	14
II. Erkrankungen der oberen Luftwege	104
a) der Nase	41
Rhinitis chron. (1 Fall ulcerosa)	5
Rhinitis hypertrophica	25
Ozäna	4
Nebenhöhlenempyem	3
Epistaxis	2
Septumerkrankungen (1 Fall Perforatio septi, 1 Ulcus, 1 Perichondrit. und Abscess, 1 Crista)	4
Rhinopharyngitis chron.	6
Erysipelas nasi	2
Summa	41
b) des Pharynx	50
Pharyngit. acut.	4
Pharyngit. chron.	8
Angina (phlegmonosa, follicularis, ulcerosa)	9
Angina diphtheritica	1
Vegetationes adenoideae	7
Hypertrophia tonsillarum palat.	6
Abscessus peritonsillares	1
Infiltratio valleculae dextrae	1
Vulnus arcus palatoglossi	1
Pharyngolaryngitis	7
Paraesthesiae pharyngis (1 Fall bei Hysterie, 1 mit Neurasthenie, 1 Morb. Basedowii)	3
Dazu kommt: Stomatitis	1
Gingivitis	1
Summa	50

Digitized by Google

c) des Larynx und der Trachea	13
Cat. laryngis chron.	4
Laryngit. acut.	2
Tuberculosis laryngis	3
Lues laryngis	1
Rhinolaryngosclerom	1
Paralysis (des M. posticus, hysterischer Natur)	1
Stenosis tracheae (Struma)	1
Summa	13

Von Erkrankungen der oberen Luftwege wurden bei uns nur jene der Behandlung unterzogen, welche in causalem oder zeitlichem Zusammenhange mit gleichzeitig bestehenden Ohrenkrankheiten standen, ferner solche, welche bei wegen irgend einer anderen Krankheit an einer der Abtheilungen des Spitales stationär behandelten Kranken aufgetreten waren. Sonstige Fälle dieser Categorie wurden zur Behandlung an die laryngologische Klinik des St. Lazarspitales hier gewiesen.

Von Operationen wurden folgende ausgeführt:

Operationstabelle

Paracentesis membranae tympani	14
Aetzung der Ränder bei permanenter, trockener Trommelfell-Perforation	2
Synechotomie (des am Promontorium adhärenten Hammergriffes	1
Polypenextraction	2
Incision eines subperiostalen Abscesses am Proc. mast.	1
Auskratzung des tuberculös-cariösen Warzenfortsatzes	1
Totalaufmeisselung	3
Conchotomie	4
Incision eines Septumabscesses	1
Tonsillotomie	5
Adenoide Vegetationen	4
Summa	38

Der Fall mit Atresie des äusseren Gehörganges betraf einen 23jähr. Patienten aus Russisch-Polen, an dem vor einigen Monaten wegen chronischer Ohreiterung in seiner Heimat die Eröffnung des Warzenfortsatzes vorgenommen worden war. Als Resultat dieser Operation verblieben dem Kranken continuirliche heftige Kopfschmerzen auf der operirten Seite, eine Fistel am Warzenfortsatze und Verwachsung des äusseren Gehörganges. Mit diesen Beschwerden stellte sich uns der Kranke vor. Wahrscheinlich wurde bei der Operation der häutige vordere Gehörgang verletzt, wie dies auch sonst zu geschehen pflegt, was eine Verwachsung dieser Wand mit der hinteren häutigen Gehörgangswand zur Folge hatte. Solche Fälle gehören nicht zu den Seltenheiten und die Literatur notirt einige ähnliche Fälle, in denen es durch Verletzung der vorderen Wand zu Atresie des Gehörganges nach Trepanation des Proc. mastoideus gekommen ist. Der Patient wurde von Dr. Wachtel an seiner chirurgischen Abtheilung nochmals operirt, mit

Digitized by Google

dem insofern günstigen Resultate, als die bis dahin den Kranken quälenden hartnäckigen Kopfschmerzen nach der Operation vollständig cessirten. Ueber den weiteren Verlauf und das endgiltige Resultat kann leider nichts Bestimmtes berichtet werden, da der Patient vor der vollständigen Ausheilung die Anstalt verliess, in seine Heimat abreiste und nichts mehr von sich hören liess.

Ruptur des Trommelfelles erfolgte in einem Falle in der Weise, dass der Patient, während er sich mit einem Federhalter im Ohre bohrte, von einem Anderen in den Arm gestossen wurde. Die Verletzung heilte bei entsprechender Behandlung in kurzer Zeit ohne weitere üble Folgen.

Bei der Eintheilung und Gruppirung der Mittelohrkrankheiten habe ich absichtlich zwischen dem acuten Catarrh und der acuten Entzündung des Mittelohres nicht unterschieden und beide in die Rubrik „Otitis media acuta non purulenta“ eingerechnet. Ich bin nämlich der Ansicht, dass diese beiden Formen nur graduelle Unterschiede in den Symptomen und im Verlaufe darstellen, dass die eine Form oft in die andere übergeht, und man im Beginne eines acuten Mittelohrcatarrhes sehr oft oder meistens nicht im Stande ist, a priori mit Bestimmtheit zu sagen, ob die Krankheit in einigen Stunden oder Tagen nicht den Character einer acuten Entzündung annehmen, ja sogar ob sie nicht in eine acute Eiterung übergehen wird. Ganz besonders bei Kindern ist man oft in der Lage zu beobachten, dass ein anfänglich scheinbar leichter Mittelohrcatarrh schon in ganz kurzer Zeit in eine heftige Entzündung und selbst Eiterung des Mittelohres übergeht. Für diese Ansicht spricht übrigens auch die immer mehr Anklang findende Zaufal'sche Lehre, dass dem acuten Catarrh und der acuten Entzündung des Mittelohres dieselben pathogenen Microorganismen ätiologisch zu Grunde liegen, dass man es also hier mit einem und demselben Process zu thun hat, der durch Gradunterschiede im Verlaufe und in den Symptomen verschiedene klinische Formen annehmen kann.

Aus diesem Grunde bin ich principiell gegen eine grundsätzliche Scheidung der Processe: Catarrhus acutus auris mediae und Otitis media acuta. Allerdings hat auch die acute eitrige Media mit denselben die ätiologischen Momente gemein und unterscheidet sich von ihnen nur durch die verschiedene Intensität des Processes, die wahrscheinlich durch die verschiedene Virulenz der Entzündungserreger und der ungleichen Widerstandsfähigkeit des betroffenen Individuums bedingt ist; doch zeichnet sich diese Krankheit durch so prägnante, characteristische Eigenheiten des klinischen Bildes und des Verlaufes aus, dass ich es für passend erachtete, sie als eine eigene Form zu differenziren und gesondert zu rubriciren.

Betreffs der Behandlung der acuten Media möchten wir uns erlauben, mit Rücksicht auf die gegenwärtig auf der Tagesordnung befindlichen wissenschaftlichen Discussion und die dabei zu Tage gebrachten widersprechenden Ansichten, unseren Standpunkt in dieser Frage zu präcisiren und zu begründen versuchen. Wir lassen uns bei der Behandlung dieser Affection vor Allem von dem alten Grundsatze leiten, dass bei entzündlichen Vorgängen in erster Reihe antiphlogistische Maassnahmen indicirt sind. Wir wenden also im frischen Zustande Blutentziehung an (2—5 Blutegel vor und hinter dem Ohre), kalte,

Digitized by Google

Eisumschläge um's Ohr, Instillation von Carbolglycerin oder Phenolsalylglycerin (1 : 10—15) in's Ohr mit Hinzufügung von etwas Cocain, je nach dem Grade der Schmerzen. Intern reichen wir ein Purgans, ein Salicylpräparat, Aspirin, bei heftigen Schmerzen Antipyrin, Lactophenin u. dergl. In solchen selteneren Fällen, in denen die Patienten kalte Umschläge nicht vertragen, wenden wir feuchtwarme oder Umschläge mit heisser essigsaurer Thonerde an. Gegen die Schmerzen hat sich uns in manchen Fällen der von Urbantschitsch empfohlene faradische Strom bewährt. Unter solcher Behandlung warten wir 1—2 Tage ab. Wenn in dieser Zeit und spätestens am dritten Tage der Krankheit die Schmerzen nicht nachlassen, das Fieber nicht zurückgeht, die Vorwölbung des Trommelfelles nicht abnimmt, und um so eher wenn diese Erscheinungen im Zunehmen begriffen sind, dann schreiten wir unbedingt zur Paracentese des Trommelfelles. Es ist wohl überflüssig, besonders hervorzuheben, dass beim Bestehen bedrohlicher cerebraler Erscheinungen die sofortige Ausführung dieses Eingriffes dringend geboten erscheint. Mit den Resultaten dieses Verfahrens waren wir immer zufrieden und hatten nie Anlass, dasselbe zu bedauern.

Es ist bekannt, wie quälend und hartnäckig die Kopf- und Ohrenschmerzen bei dieser Affection zu sein pflegen. Oft genug hat man Gelegenheit, zu beobachten, wie weder kalte noch warme Umschläge, weder lindernde Ohrtropfen noch Narcotica, äusserlich oder innerlich genommen, eine wesentliche Erleichterung zu verschaffen im Stande sind, während die blosse Incision des Trommelfelles in den meisten nichtcomplicirten Fällen schon in kurzer Zeit die Schmerzen zum Verschwinden bringt unter gleichzeitiger Rückbildung der anderen allgemeinen und objectiven acuten Erscheinungen. Jeder Ohrenarzt hat mehr als einmal einen solchen Kranken oder ein mit dieser Krankheit behaftetes Kind gesehen, welches fiebernd und unruhig umherging oder zu Bette lag, traurig und missgestimmt war, nicht spielen wollte, schlaflose Nächte zubrachte, sich in Schmerzen jämmerlich wand und krümmte, bei belegter Zunge und Appetitlosigkeit augenfällig verfiel und herunterkam. Nun kam es zum spontanen oder künstlichen Durchbruche des Trommelfelles und schon in wenigen bis 24 Stunden erscheint uns der Patient resp. das Kind wie umgewandelt, wie neugeboren: das Fieber ist verschwunden, der Patient aufgeheitert, das kranke Kind spielt wieder, schläft gut, isst mit Appetit, sieht besser aus, kommt wieder zu Kräften und erholt sich zusehends rasch zur grössten Freude der besorgten Umgebung und der Eltern. Es will mir bedünken, dass bei solcher Erfahrung, angesichts solcher Bilder, man sich über das bei dieser Krankheit zu beobachtende Vorgehen mehr als klar, der Werth des erwähnten, hier oft geradezu segenbringenden Eingriffes über allen Widerspruch, über allen Zweifel erhaben sein sollte. Nach unserer Erfahrung muss uns das Verfahren der Prager Schule (Zaufal, Piffl) als nachtheilig, als ein Rückschritt erscheinen. Das Unterlassen der Paracentese oder das Abwarten mit derselben bis zum achten Krankheitstage, wenn bis dahin keine spontane Besserung erfolgt, müssen wir als ein ungerechtfertigtes Vorgehen auffassen, welches oft leicht bedauernswerthe Folgen nach sich ziehen kann. Im Gegentheile schliessen wir

Digitized by Google

uns vollständig der von Jansen auf der XI. Versammlung der Deutschen otologischen Gesellschaft (Trier 1902) ausgesprochenen Ansicht an, dass man die Paracentese lieber ein Mal zu viel machen als in einem Falle unterlassen soll, in dem sie nöthig ist, da dieser Eingriff, unter entsprechenden Vorsichtsmaassregeln ausgeführt, wohl kaum jemals schaden, sehr oft hingegen sehr nützlich und segenbringend sein wird.

Wir wollen ja gern zugeben, dass das Exsudat aus der Paukenhöhle auch spontan verschwinden kann, sei es durch Resorption, sei es durch Elimination auf dem Wege der Tuba Eustachii; für die Möglichkeit einer spontanen Resorption des Eiters in der Paukenhöhle sprechen klinische Beobachtungen ebenso wie anatomische Untersuchungen besonders an Leichen nach Masern. Aber wer möchte wohl die Behauptung wagen, dass das Verweilen eines solchen acuten Exsudates im Ohre durch einige Tage unschädlich ist? Abgesehen davon, dass dabei die Schmerzen, das Fieber, Schlaflosigkeit und allgemeines Unwohlsein unterhalten und dadurch der Organismus im Allgemeinen abgeschwächt, seine Widerstandsfähigkeit im Kampfe mit der Krankheit herabgesetzt wird, so muss doch unbedingt zugestanden werden, dass der Einfluss des Eiters und der in ihm enthaltenen Microorganismen wohl gewiss nicht gleichgiltig sein kann für die umgebende Schleimhaut und den Knochen des Mittelohres. Lehrt doch eine reiche Erfahrung über die deletäre Wirkung, welche ein solches Exsudat entfalten kann. Wenn wir auch die Ulceration der Schleimhaut und die Caries des benachbarten Knochens übergehen wollen, so lehrt doch ein Blick auf die localen anatomischen Verhältnisse, wie sehr die Meningen durch eine solche Eiterretention bedroht sind, was leicht verhängnissvoll für das Leben des Patienten werden kann. Es fehlt ja auch nicht an Beispielen, in denen bedrohliche cerebrale Erscheinungen, die im Gefolge einer acuten Mittelohrentzündung aufgetreten waren, sofort nach Durchschneidung des Trommelfelles und Entleerung des Paukenhöhlen-Inhaltes zurückgegangen sind. Andererseits beweisen die Beobachtungen Körner's, dass die Heilung dieser Krankheit um so schneller erfolgt, je früher die Paracentese gemacht wird.

Wenn Piffl weiter zur Bekräftigung seiner Ansicht den typischen cyclischen Verlauf dieser Krankheit anführt, bei der oft ähnlich wie bei der croupösen Pneumonie am 7.—8. Tage plötzlich spontan eine kritische Wendung zum Besseren eintritt unter Aufhören der Secretion und Besserung des Gehöres, so können wir dem Fälle entgegenstellen, in denen trotz anfänglich heftiger Erscheinungen der Verlauf ein ähnlicher war, die Eiterung zwischen 5—8 Tage sistirte, die Perforation sich schloss, das Gehör zurückkehrte, obgleich wir den Kranken den Gefahren einer Eiterretention nicht aussetzten und gleich im Beginne der Krankheit die Paracentese ausführten. Allerdings darf man dabei nicht aus den Augen lassen, dass unerlässliche Bedingung für einen solchen Verlauf sachgemässe Ausführung des Eingriffes und sorgfältige Vermeidung alles dessen ist, was den normalen Ablauf der Krankheit stören kann. Dahin gehören überflüssige Ausspritzungen des Ohres, Instillation von Ohrtropfen, Insufflation von Pulvern in's Ohr, zu vorzeitige Ausführung der Luftdouche und andere überflüssige Manipulationen. Die Incision des Trommelfelles allein für sich ist einem solchen

Digitized by Google

günstigen Verlaufe gewiss nicht nur nicht hinderlich, sondern trägt vielmehr zu demselben, ebenso wie zur Verhütung unerwünschter Complicationen bei. Der alte Grundsatz „ubi pus ibi evacua“ behält hier seine volle Berechtigung und Giltigkeit und hätten wir bei der Pneumonie flüssiges Exsudat und ein so leicht ausführbares und unschädliches Mittel zu seiner Entleerung, würde man sicherlich auch hier nicht damit bis zur spontanen, übrigens nie mit Sicherheit vorauszusehenden Krisis warten.

Hervorgehoben zu werden verdient, dass Piffl selbst, obgleich er der Ansicht ist, dass bei Erwachsenen mit der Eröffnung des Trommelfelles abgewartet werden kann, empfiehlt, bei kleinen Kindern und bei Säuglingen mit diesem Eingriffe nicht zu zögern.

Wir haben auch diese Operation recht oft ausgeführt, und zwar nicht nur bei acuten, sondern auch bei chronischen Mittelohreiterungen, in denen die Trommelfellücke für einen freien ungehinderten Abfluss des Secretes ungünstig gelegen oder zu klein war und hatten nie Anlass, üble Folgen derselben zu beklagen.

Hingegen können wir durchaus nicht jenen Autoren (Bezold, Moure u. A.) beistimmen, welche bei der acuten Mittelohrentzündung gleich nach der Paracentese die Luftdouche, wenn auch anfangs nur vom äusseren Gehörgange aus oder mit schwachem Luftstrome, ausführen. Im Gegentheile halten wir in den ersten Tagen nach der Paracentese ein möglichst schonendes und conservatives Verhalten unter Vermeidung jedweder reizender Manipulationen für angezeigt und schreiten auch erst zur Luftdouche, bis sämmtliche acute Erscheinungen, namentlich die Schmerzhaftigkeit des Gehörorganes, zurückgegangen sind. Nach der Incision des Trommelfelles drainiren wir das Mittelohr durch tägliche Einführung eines schmalen Streifens Jodoform- oder Xeroformgaze bis an die Trommelfellücke. Erst nach einigen Tagen, wenn die Empfindlichkeit des Mittelohres abgenommen hat und die Secretion sehr profus ist, nehmen wir leichte Ausspülungen mit schwachen antiseptischen Lösungen vor, was wir vor der trockenen und mehr reizenden Reinigung der Ohren mit Wattetamponen vorziehen.

Was die Therapie der chronischen Mittelohreiterung betrifft, ist es nicht in meiner Absicht gelegen, an dieser Stelle unsere Behandlungsweise und unsere Erfahrungen auseinander zu setzen. Es würde uns dies auch zu weit führen und den Rahmen eines Berichtes zu sehr überschreiten. Doch möchte ich Folgendes zu erwähnen nicht unterlassen. In manchen Fällen von breiter Perforation oder totalem Defect des Trommelfelles mit hartnäckiger, keiner anderen conservativen Behandlung weichender Eiterung hat sich mir folgende Methode nützlich erwiesen. Ich füllte die Paukenhöhle und besonders den Kuppelraum theilweise mit einem kleinen Stückchen Jodoformgaze aus, welches zuvor in einer 1 proc. Formalinlösung getaucht und dann leicht ausgedrückt worden war, drückte es an die Wandungen der Paukenhöhle an und tamponirte dann weiter mit trockener Gaze. Diese bis jetzt nirgends angewandte Behandlungsweise gab mir in manchen Fällen chronischer Mittelohreiterung Resultate, die mich ermuntern, sie zu weiteren Versuchen zu empfehlen. Auch an die Wundfläche nach Aufmeisselung des Warzenfortsatzes pflege ich bisweilen solche in 1 proc. Formalin-

Digitized by Google

lösung getauchte Tampone anzulegen, wonach ich Abnahme der Secretion beobachtete. Von den pulverförmigen Mitteln pflege ich bei chronischer Otorrhoe mit Nutzen ausser der Borsäure noch Xeroform, Protargol, Nosophen anzuwenden.

Als Ursachen chronischer Mittelohreiterung haben wir notirt: Erkrankungen der Nase, des Rachens, Scharlach, Masern, Varicellen, Typhus abdominalis, Erkältung, Pertussis, Trauma, Scrophulose, Lues hereditaria und Tuberculose. Ein mit chronischer eitriger Mittelohrentzündung und mit Caries des Mittelohres afficirtes Kind ging an Leptomeningitis zu Grunde. Als die ersten cerebralen Erscheinungen aufgetreten waren, wurde die Eröffnung des Warzenfortsatzes anempfohlen. Die Eltern des Patienten verweigerten jedoch jeden Eingriff und so konnte nichts zur Verhütung der Katastrophe geleistet werden.

Totale Ausräumung der Mittelohrräume wurde drei Mal ausgeführt.

1. In einem Falle war die Indication durch eine nach einer früheren Operation zurückgebliebene, zu cariösem Knochen führende Fistel am Warzenfortsatze durch heftige Kopfschmerzen und Atresie des äusseren Gehörganges gegeben. Der Patient verreiste gebessert vor der vollständigen Ausheilung (s. oben).

2. Der zweite Fall betrifft ein 11monatliches Kind. Anzeichen für die Operation waren: chronische, monatelange, profuse Ohreiterung, Caries und Granulationen in der Paukenhöhle, Schwellung der Lymphdrüsen unter dem Warzenfortzatze und ein schmerzhaftes Infiltrat im Unterkiefer-Warzenfortsatzwinkel. Trotz des Mangels äusserlicher Veränderungen am Warzenfortsatze erwies sich derselbe bei der am 6. October von mir vorgenommenen Operation von einer granulirenden Fistel durchbohrt, welche in eine mit Granulationen und Knochendetritus ausgefüllten Höhle führte und bis zur Dura reichte. Letztere war in der Gegend des Tegmen tympani und antri blossgelegt und mit Granulationen bedeckt. Der Verlauf war vor und nach der Operation fieberfrei, wurde jedoch getrübt durch häufige starke Blutungen und üppig wuchernde Granulationen. Das kranke Kind befand sich zu Ende des Berichtsjahres noch in unserer Behandlung.

3. Auch dieser Fall betraf ein Kind, welches, neun Jahre alt, seit vier Jahren an chronischer Mittelohreiterung litt. Defect des Trommelfelles und der äusseren Gehörknöchelchen. Die trotz wiederholter Auskratzung und Aetzung immer wieder recidivirenden, vom hinteren oberen Paukenhöhlenwinkel hervorragenden Granulationen gaben die Anzeige zur Operation. Diese von mir am 29. December ausgeführt, erwies sich sehr erschwert wegen der ungewöhnlichen Härte des sclerotischen Warzenbeines. Die Warzenzellen waren verödet, das Antrum verkleinert und ebenso wie der Kuppelraum mit Granulationen ausgefüllt. Die Eburneation des Warzenbeines erscheint hier um so bemerkenswerther, als sie zwar bei Erwachsenen öfter vorzukommen pflegt, bei Kindern jedoch zu den Seltenheiten gehört. Der Verlauf vor und nach der Operation fieberlos. Patientin verbleibt in ambulatorischer Behandlung. Ich muss hier erwähnen, dass mir in der Nachbehandlung dieser Operation Airol gute Dienste leistete, welches, auf die Operationswunde gestreut, in manchen Fällen auffallend eine austrocknende, secretionsbeschränkende Wirkung zeigte.

Digitized by Google

Die Excochleation des Proc. mastoid. wurde (von Dr. Wachtel) bei einem mit hochgradiger Tuberculose behafteten Individuum in localer Anästhesie vorgenommen. In diesem Falle musste mit Rücksicht auf den elenden Allgemeinzustand und auf den weit vorgeschrittenen tuberculösen Process in den Lungen von einer eingreifenderen Operation abgesehen werden. Die hochgradige Vorwölbung der hinteren Gehörgangswand, die bedeutende Verengerung des Gehörganges und die dadurch bewirkte Erschwerung des Eiterabflusses aus dem Mittelohre liess die Operation als dringend erscheinen, um einer Eiterretention vorzubeugen. Bei weiterer conservativer Behandlung stiessen sich einzelne necrotische Sequester von der hinteren knöchernen Gehörgangswand ab und die Besserung schritt, wenngleich langsam, doch verhältnismässig befriedigend und ohne weitere Störung vorwärts.

Die Ablösung des adhärenten Hammers habe ich bei einem jungen Manne vorgenommen, der einige Jahre an chronischer Mittelohreiterung gelitten hatte. Nach Ausheilung der Otorrhoe war eine trockene Perforation des Trommelfelles zurückgeblieben, deren Rest in Form eines schmalen Streifens in seinem oberen Umfange den kurzen Fortsatz und einen Theil des Hammergriffes umschloss. Letzterer, ganz erhalten, war an seinem unteren Ende mit der medianen Paukenhöhlenwand in der Gegend des Promontoriums verwachsen. In der Localanästhesie mit einer 25proc. Cocainlösung durchschnitt ich die Verwachsung mit dem Synechotom und zog dann den Hammergriff mit einem Häkchen stark nach aussen. Der Effect war in Bezug auf die Besserung des Gehöres und des Ohrenrauschens ein sofortiger, auffallender und vorläufig auch anhaltender. Die Reaction, welche in Form einer starken Schwellung und Hyperämie der Schleimhaut der Paukenhöhle, des Trommelfellrestes und des Hammergriffes auftrat, ging in kurzer Zeit zurück. Die Blutung war minimal, die Schmerzen unbedeutend. Die Eiterung recidivirte nicht. Patient blieb einige Wochen in meiner Observation. Ich hatte die Absicht, später die Aetzung der Perforationsränder mit Trichloressigsäure behufs Verschlusses der Trommelfelllücke vorzunehmen, allein der Patient, wie es scheint zufrieden mit dem erreichten Erfolge, entzog sich der weiteren Beobachtung und Behandlung.

Mit Hilfe von Aetzung mit Trichloressigsäure gelang es mir in einem Falle, einen Verschluss einer fast totalen Perforation des Trommelfelles auf beiden Seiten zu erreichen. Bei einem zweiten ähnlichen Falle war zu Ende des Jahres eine evidente Verkleinerung der Lücke zu beobachten. Der Patient verblieb in weiterer Behandlung.

In dem Falle von subperiostalem Abscesse am Warzenfortsatze war die Krankheit infolge einer acuten eitrigen Mittelohrentzündung entstanden, und zwar einige Wochen nach dem gänzlichen Ausheilen der Ohrenkrankheit. Eröffnung und Entleerung des Abscesses bewirkten rasche Heilung.

Neuralgia plexus tympanici hatte als Ursache 10 Mal Caries dentis, je 1 Mal Influenza und Ozäna; 1 Mal war die Ursache unbekannt. In einem Falle war die Otalgie mit krankhaften Zuckungen der Gesichtsmuskeln im Bereiche des N. facialis combinirt.

In Fällen von Ozäna pflegen wir folgendes Verfahren anzuwenden: Reichliche Bespülungen der Nase, Bepinselung der afficirten Nasen-

Digitized by Google

schleimhaut 2—3 Mal wöchentlich mit 5—10proc. Lapislösung und Einlegen Gottstein'scher Wattetampone in die Nase, welche zuvor dick mit folgender Salbe bestrichen werden: Bals. peruv. 2,0, Ichthyol 1,0, Vaselin 10,0. Unsere Erfahrungen über diese Methode sind zu gering und die Beobachtungszeit zu kurz, um ein bestimmtes Urtheil darauf zu stützen. Doch waren die vorläufig bei dieser Behandlung erreichten Resultate bessere als bei den sonstigen Methoden, weshalb wir sie zu weiteren Versuchen anempfehlen zu dürfen glauben.

Bei chronischem Nasencatarrh haben wir wiederholt gute Wirkung von Einathmungen von Formalindämpfen und Einlegen ganz dünner in 1proc. Formalinlösung getauchter Wattetampone in die Nase gesehen.

Der Fall mit Perforation des Nasenseptums betraf ein 10jähriges Mädchen, welches dem hiesigen ärztlichen Verein vorgestellt wurde. Weder die Patientin noch die Eltern wussten etwas von dem Bestehen des Defectes, der ganz zufällig vom Arzte gefunden wurde. Auch war keine locale noch allgemeine Krankheit vorhanden oder vorausgegangen, die eine solche Durchlöcherung der Nasenscheidewand zur Folge zu haben pflegt. Es musste also als Ursache entweder ein congenitaler Defect oder der Effect eines latent abgelaufenen Ulcus perforans septi nasi angenommen werden. Der Versuch, durch Injection von Paraffin nach der Gersuny'schen Methode einen Verschluss der Oeffnung herbeizuführen, misslang. Wir wollen nun versuchen, dieses Ziel durch Aetzen der Ränder mit Trichloressigsäure, ähnlich wie bei Trommelfelllücken, zu erreichen.

Chronischen Schwellungscatarrh der Nase behandeln wir, wenn die Verengerung der Nasenwege nur eine geringgradige ist oder nur von einer hydropischen Schwellung der Nasenschleimhaut herrührt, mit Massage, wie sie von Braun, Laker, Sendziak, Browicz u. A. empfohlen und geübt wird. Bei hyperplastischer Hypertrophie der Schleimhaut und der Nasenmuscheln hingegen wenden wir die Abtragung derselben mittelst Schlinge oder Messers — Conchotomie — an. Wir geben dieser Methode den Vorzug vor dem galvanocaustischen Ausbrennen, vor dem sie viele Vortheile voraus hat. Vor Allem ist der Erfolg beim Ausbrennen nicht immer von Dauer, im Gegentheil gehören Recidive der Nasenschwellung durchaus nicht zu den Seltenheiten. Ferner pflegt die Reaction nach diesem Eingriffe recht heftig und unangenehm zu sein, einige Tage und länger anzuhalten. Verhältnissmässig oft muss die Cauterisation einige Male wiederholt werden und selbst dann ist die Wirkung in Bezug auf freie Wegsamkeit der Nase nicht immer dauerhaft und sicher. Dazu kommt, dass noch nach dieser Operation Ohrenkrankheiten vorzukommen pflegen, und ich habe in einem Falle danach eine sehr quälende, hartnäckige, Jahre lang anhaltende Trigeminusneuralgie gesehen. Alle diese Nachtheile bestehen bei der Conchotomie nicht, die Wirkung ist sicher und bleibend. Recidive sind selten, die Reaction meist unbedeutend. Ein sehr unangenehmer Nachtheil dieser Methode besteht jedoch in der oft zu starken Blutung, die bisweilen eine mehrtägige Nasentamponade erforderlich macht, was gewiss nicht gleichgiltig ist. Wir pflegen diesen Eingriff in der Localanästhesie unter Anwendung einer 25proc. Cocain-Spirituslösung anzuwenden, wie sie an der hiesigen laryngologischen Klinik des Prof.

Digitized by Google

Pieniążek gebräuchlich ist. Wir haben bis jetzt von dieser Methode keine üblen Folgen gesehen.

Der Fall von Perichondritis der Nasenschleimhaut betraf ein 6jähriges Kind, welches diese Krankheit durch ein Trauma acquirirt hatte. Einige Tage nach einem Falle auf die Nase wurde uns das Kind mit vollständig verlegter Nase vorgestellt. An beiden Seiten der knorpeligen Nasenscheidewand war eine halbkugelige, bis an die äussere Nasenwand reichende, von gerötheter unverletzter Schleimhaut bedeckte, elastische, fluctuirende Geschwulst zu sehen. Probepunction ergab blutigen Eiter. Nach der Incision an einer Seite entleerte sich der Abscess von der anderen Seite nicht. Es bestand also keine Communication zwischen den beiderseitigen Abscessen, und es musste nochmals auf der anderen Seite eingeschnitten werden. Die Abscesse wurden auch gesondert auf beiden Seiten tamponirt, und in einigen Tagen erfolgte Heilung.

Im Jahre 1898 hat Dr. Cięglewicz über seine Erfahrungen, die er mit der Anwendung von Ichthyol bei Kehlkopfcatarrh hatte, berichtet. Dieser Bericht scheint nicht die gehörige Beachtung gefunden zu haben, und ich glaube mit Unrecht. Die guten Wirkungen, die ich von Zerstäubungen und Einathmungen einer 2proc. Ichthyollösung bei catarrhalischen Zuständen im Larynx gesehen habe, veranlassen mich, dieses Mittel der Vergessenheit zu entreissen und es zu häufigerer Verwendung zu empfehlen.

Zum Schlusse ist es mir eine angenehme Pflicht, an dieser Stelle meinen besten Dank auszudrücken 1. dem Spitalsvorstande für die freigiebige und würdige Ausstattung des Ambulatoriums, 2. den Abtheilungsvorständen, den Herren Collegen Drr. Kirschner, Jurowicz, Wachtel und Landau, für die bereitwillige Aufnahme meiner operativen Fälle auf ihre Abtheilungen resp. für den mir bei der Ausführung grösserer Operationen freundlich geleisteten Beistand.

Ausser dem Verfasser war auch durch einige Zeit der College Herr Dr. Julian Aronsohn an dem otiatrischen Ambulatorium thätig.

Versammlung der Deutschen otologischen Gesellschaft in Wiesbaden

am 29. und 30. Mai 1903.

Die alte Bäderstadt und eine reichhaltige Tagesordnung hatte auf die Mitglieder der Gesellschaft eine starke Anziehungskraft ausgeübt, so dass die Zahl der Theilnehmer mehr als 100 betrug. Die Versammlung wurde begrüsst von dem Vertreter des Regierungspräsidenten Geh. Med.-Rath Dr. Pfeiffer, dem Oberbürgermeister von Ibell und dem Vorsitzenden des Localcomités Dr. Rudloff, welchen der Vorsitzende Prof. Körner (Rostock) dankte. Derselbe gedenkt sodann der verstorbenen Mitglieder, erwähnt die Fortschritte auf wissenschaftlichem Gebiete und weist darauf hin, dass das Fach der Ohrenheilkunde langsam aber sicher die ihm zum Vortheile der Wissenschaft und zum

Digitized by Google

Segen der Kranken zukommende gleiche Stellung mit den übrigen Fächern sich erkämpfe.

1. Prof. Denker (Erlangen) hatte das Referat über Stapesankylose übernommen.

Nach einem kurzen historischen Ueberblick über die bis zum Jahre 1885 publicirten Fälle von knöcherner Stapesankylose weist Redner darauf hin, dass in dem genannten Jahre durch eine Veröffentlichung Bezold's unsere Kenntnisse über den functionellen Befund bei der Stapesfixation einen bedeutenden Schritt weiter gebracht wurden dadurch, dass dieser Autor an der Hand eines klinisch beobachteten und später obducirten Falles zum ersten Male den pathologisch-anatomischen Nachweis lieferte, dass eine Fixation des Steigbügels einen negativen Ausfall des Rinne'schen Versuches zur Folge hat.

Unter Demonstration einer grossen Reihe von vergrösserten Abbildungen werden sodann die bei den seit dem Jahre 1890 publicirten histologisch untersuchten Fällen beobachteten pathologisch-anatomischen Veränderungen am Stapes, dem Ligament. annulare und in der Labyrinthkapsel besprochen und die Ergebnisse dieser Untersuchungen resumirend zusammengefasst.

In allen Fällen von knöcherner Stapesfixation hatte es sich um die Umwandlung des normalen Knochengewebes des Steigbügels und des umgebenden Knochens der Nische des ovalen Fensters in osteoides Gewebe und später in Spongiosa gehandelt, wobei das Ligamentum annulare in einzelnen Fällen gänzlich in der neugebildeten Knochenmasse aufgegangen war, während bei anderen Fällen der Stapes mit dem Fensterrahmen durch mehr oder weniger breite Knochenbrücken verbunden war.

Bezüglich des Ausgangspunktes der Knochenerkrankung stehen sich 2 Richtungen gegenüber, von denen die eine annimmt, dass die Entstehung der Knochenprocesse stets bedingt sei durch vorhergegangene entzündliche Affectionen der Mittelohrschleimhaut, während die übrigen Autoren glauben, dass es sich um Erkrankungen handle, welche primär im Periost oder im Knochen selbst ihren Ausgang nehmen. Nach Redners Ansicht ist es nicht nur theoretisch gut verständlich, dass eine Mittelohraffection zu einer Periostitis ossificans führen und die in Frage kommenden Umwandlungen im Knochen bewirken könne, sondern es mache sogar das häufige Nebeneinanderbestehen der beiden Erkrankungen einen causalen Zusammenhang für eine Reihe von Fällen mindestens sehr wahrscheinlich.

Unerklärt bleibt aber bei dieser Annahme die Entstehungsweise des Spongiosirungsprocesses in allen den Fällen, welche keinerlei Veränderungen der Paukenhöhlenschleimhaut aufweisen, die als Residuen voraufgegangener entzündlicher Vorgänge gedeutet werden könnten. Für diese Fälle könne nur eine primäre Erkrankung des Periosts oder des Knochens in Betracht kommen. Dass die Spongiosirung gänzlich ohne Mitwirkung des Periosts vor sich gehen könne, dürfte wohl durch mehrere publicirte Fälle als erwiesen betrachtet werden, bei denen isolirte Herde in der Schnecke nachgewiesen wurden, welche weder mit den übrigen Herden in Zusammenhang standen, noch bis an die Mittelohrschleimhaut heraustraten. Meistens habe allerdings das neu-

Digitized by Google

gebildete Knochengewebe bis an das Periost der Paukenhöhle oder des Vestibulums herangereicht.

Die Frage der Aetiologie der Spongiosirungsprocesse in der Labyrinthkapsel wird zum Theil durch die Statistik beantwortet, welche uns lehrt, dass die knöcherne Stapesankylose vorwiegend bei den Frauen vorkommt, welche in der Mehrzahl der Fälle ihr Leiden auf die Gravidität und das Puerperium zurückführte, während sich die sämmtlichen Ohrenkrankheiten auf das männliche Geschlecht mit ca. 3,5, auf das weibliche mit ca. 2,5 vertheilen. Da hierdurch jedoch nur ein Theil der Fälle seine Erklärung findet, so glaubt Redner mit Katz und Schwartze, dass ausserdem noch constitutionelle Anomalien für die Entstehung des Leidens in Betracht kommen, wofür ferner der Umstand spreche, dass die Erkrankung sich gewöhnlich doppelseitig entwickele und der Grad der Schwerhörigkeit in vielen Fällen beiderseits der gleiche sei.

Die Diagnose der reinen Stapesankylose bietet an der Hand der Anamnese sowie des objectiven und functionellen Befundes keine grossen Schwierigkeiten. Bei durchgängiger Tube und normalem Trommelfellbefund dürfen wir annehmen, dass es sich um eine Stapesfixation handelt, wenn die functionelle Prüfung bei erheblicher Herabsetzung der Hörweite für die Sprache den Symptomencomplex der Bezold'schen Trias — Heraufrücken der unteren Tongrenze, Verlängerung der Kopfknochenleitung, negativer Ausfall des Rinne'schen Versuches — aufweist. Die Fälle, bei welchen auf Grund dieses Befundes die Diagnose auf Stapesankylose gestellt war, haben, wenn sie zur Section kamen, ausnahmslos die Richtigkeit der Diagnose bestätigt.

Bezüglich der Therapie steht Redner auf dem Standpunkte, dass alle localen Eingriffe von der einfachen Politzer'schen Luftdouche bis zur Extraction des Stapes bezüglich der Verbesserung der Hörfähigkeit so wenig ermuthigende Resultate geliefert haben, dass ihre Empfehlung um so weniger möglich ist, als eine Verschlimmerung durch dieselben in einzelnen Fällen durchaus im Bereiche der Möglichkeit liegt. Während bei der Erkrankung bezüglich einer Besserung der Hörweite durch therapeutische Massnahmen nichts zu erreichen sei, werden die bisweilen quälenden subjectiven Geräusche in einer grösseren Reihe von Fällen, wo andere Hilfsmittel versagen, durch die electromotorische Trommelfellmassage günstig beeinflusst und für kürzere oder längere Zeit zum Verschwinden gebracht.

2. Panse (Dresden) erklärt microscopische Präparate und Zeichnungen von Hörgeprüften und zwei Taubstummenohren.

3. Prof. Bezold (München): Die Hörprüfung mit Stimmgabeln bei einseitiger Taubheit und die Schlüsse, welche sich daraus für die „Knochenleitung" und für die Function des Schallleitungsapparates ziehen lassen.

B. hat bereits vor sechs Jahren den Nachweis geliefert, dass die Gehörreste, welche sich nach einseitiger Labyrinthausstossung auf dem betroffenen Ohre noch finden, nichts weiter sind als ein blosses Spiegelbild des Gehörs auf dem anderen Ohre, das vom Hören im oberen Theil der Tonscala nicht vollkommen ausgeschlossen werden kann.

Seitdem dieses Spiegelbild in seiner Gestaltung je nach dem Hör-

Digitized by Google

vermögen des anderen Ohres ein scharf bestimmtes ist, bietet auch die Diagnose einseitiger Taubheit keine Schwierigkeiten mehr.

Nachdem B. mit kurzen Worten auf die Bedeutung der Diagnose einseitiger Ertaubung für die Prognose und die Art der operativen Eingriffe hingewiesen hat, verbreitet er sich eingehender über die Schlussfolgerungen, welche sich aus dem Verhalten der einseitig labyrinthlosen bei der Prüfung mit der continuirlichen Tonreihe auf das Vorhandensein einer directen Knochenleitung von Luftschallwellen durch den Knochen zum Labyrinth ziehen lassen und kommt zu dem Schlusse, dass eine solche directe Leitung überhaupt nicht besteht, sondern dass ohne das Trommelfell und die Gehörknöchelchenkette ein Gehör für die untere Hälfte der Tonscala überhaupt nicht vorhanden ist, und dass auch für den oberen Theil der Scala die Vermittlung der Schallwellen zum Labyrinth nur durch die in Schwingung versetzte Steigbügelfussplatte stattfindet.

4. Wanner (München) spricht über die Functionsprüfungen bei Labyrinthnecrose mit einseitiger Taubheit und die Verwerthung dieser Prüfungen für die Diagnose der Labyrintheiterung mit einseitiger Taubheit.

5. Lucae (Berlin): Beitrag zum Verhältnis zwischen Tongehör und Sprachgehör.

Die von L. kürzlich mitgetheilte Beobachtung, dass die für das Sprachgehör nothwendige Perception der wichtigsten musikalischen Töne nur dann einen Wert besitzt, wenn dieselbe als solche und nicht als Geräusche empfunden werden, wird durch folgenden Fall von Neuem bestätigt:

26jähriger, sonst gesunder, musikalischer Mann, rechts schon immer schwerhörig, links vor 7 Jahren nach kaltem Bade vollständiger Verlust des Sprachgehörs unter fortwährendem Ohrensausen. Objectiv beiderseits negativer Befund.

Rechts: Flüsterzahlen a. O., Hammergabel c^4 L (per Luft) = $\frac{0''}{50''}$, Hammergabel c W (vom Warzentheil) = $\frac{10''}{18''}$, c L = $\frac{35''}{50''}$; c^3, c^2, c^1 und c werden als rein musikalische Töne vernommen, bis C und Contra-G nicht sicher, ob diese nicht mehr als Geräusche wahrgenommen werden.

Links: Lautes Schreien immer als undeutlicher Schall gehört. Dabei c^4 L = $\frac{8''}{50''}$. Für c Hörzeit nicht bestimmbar wegen des gleichartigen Ohrensausens. Alle Töne von c^3 bis c nur als Sausen, C und Contra-G garnicht gehört.

Gegen die zweifellose Labyrintherkrankung wird eine Pilocarpinschwitzkur eingeleitet; danach nur rechts Besserung für Flüsterzahlen auf 0,6 m. Darauf rechts viermonatliche Drucksondenbehandlung, danach Flüsterzahlen jetzt 2 m weit gehört, c W = $\frac{12''}{18''}$, c L = $\frac{45''}{50''}$, aber c^4 wie früher $\frac{0''}{50''}$. Die Besserung durch die Drucksonde erklärt L. durch die Annahme einer rechtsseitigen gleichzeitigen Erkrankung des

Digitized by Google

schallleitenden Apparates und stützt sich hierbei auf einen von ihm beobachteten Fall, wo bei längerem positiven Ausfall des Rinne'schen Versuches die Section eine verringerte Beweglichkeit des Steigbügels ergab, bedingt durch Starrheit des Ringbandes.

6. Ostmann (Marburg) sprach: „Ueber die Amplituden der Edelmann'schen C- und G-Gabeln als objectives, einheitliches Hörmass."

Von allen, die bisher das objective einheitliche Hörmass geprüft haben (Bezold, Edelmann, Schmiegelow, Panse, Gradenigo), ist als unerlässliche Bedingung für die Auffindung desselben erkannt worden, die Abschwingungscurven der zur quantitativen Hörmessung benutzten unbelasteten C- und G-Gabeln von der grossen bis zur 4 gestrichenen Octave experimentell zu bestimmen.

Ostmann ist es gelungen, diese Aufgabe für die neuesten Edelmann'schen Gabeln in vollem Umfange mit derjenigen Genauigkeit zu lösen, dass die nicht direct gemessenen Amplituden durch Interpolation gefunden werden konnten.

Die Abschwingungscurven der Gabeln C, G, c, g konnten bis zur Erreichung des normalen Schwellenwerthes ausgemessen werden, während bei den höheren Gabeln ein Theil der Curven wegen der ausserordentlichen Kleinheit der Amplituden sich als unmessbar erwies.

Durch Auffindung der Gesetze, denen die normalen Schwellenwerthe folgen (vergl. den Aufsatz von Ostmann im Archiv für Physiologie 1903, 3. Heft), konnten jedoch auch diese Curven bis zur Erreichung der „Normal-Amplitude" vervollständigt und somit die Aufgabe im ganzen Umfange gelöst werden.

Die Abschwingungscurven in vergrössertem Massstabe von 40 bis 5000:1 werden von Ostmann demonstrirt.

Auf Grund dieser Curven sind von Ostmann für die Edelmann-schen Gabeln C, G, c, g, c^1, g^1, c^2, c^3, c^4 Amplituden- und Hörprüfungstabellen aufgestellt worden, welche für jede Secunde des Abschwingens ergeben:

1. die Grösse der Amplitude;
2. die Grösse, um welche die Amplitude sich gegenüber derjenigen der vorhergehenden Secunde verkleinerte.
3. Die Zahl der Normal-Amplituden, welche in der Amplitude enthalten sind. (Siehe Ostmann: „Ein objectives Hörmass und seine Anwendung." J. F. Bergmann, Wiesbaden 1903.)

Diese letztere Angabe ermöglicht eine objective Ausmessung der Hörschärfe des kranken Ohres gegenüber des normalen; wollen wir dagegen die Hörschärfe des kranken Ohres unmittelbar als Bruchtheil der normalen Hörschärfe darstellen, so können wir auch dies an der Hand der Tabellen ohne Weiteres durch einfachste Rechnung, da sich die Hörschärfen umgekehrt zu einander verhalten wie die Quadrate der Amplituden.

7. Bönninghaus (Breslau): Betrachtungen über die Schallleitung auf Grund der Anatomie des Zahnwalohres unter Vorlegung von Präparaten und Zeichnungen.

8. Moxter (Wiesbaden): Krankenvorstellung. Es handelte sich um schwere Mittelohrtuberculose bei einer 45jährigen Patientin.

Digitized by Google

Hochgradige Zerstörungen der Knochen bis zum Sinus und Dura mater, Facialislähmung. Die Heilung trat nach der Radicaloperation schliesslich unter Anwendung von Aetzungen mit concentrirter Chlorzinklösung ein. Rückgang der Facialislähmung.

9. Scheibe (München): Schwerhörigkeit bei Furunkel des Gehörganges.

Bei Furunkel des Gehörganges kann Schwerhörigkeit entstehen, nicht nur durch Verschluss des Lumens, sondern auch bei freiem Lumen durch collaterales Oedem der Paukenhöhle.

Diese Art der Schwerhörigkeit bei Furunkel ist gar nicht selten, aber wenig bekannt. Im Ganzen hatte Sch. 304 Fälle von Furunkel gesehen; bei 149 derselben wurde das Gehör geprüft. Von diesen 149 hörten 64, also ca. $^2/_5$ nicht normal. Bei der Hälfte war die Hörweite für Flüstersprache auf 3—6 m, bei einem Viertel auf $^1/_2$—3 m und bei dem letzten Viertel unter $^1/_2$ m herabgesetzt.

Die stärkste Herabsetzung bei vorher normalem Gehör war 20 cm für Flüstersprache.

Untere Tongrenze, Knochenleitung und Rinne'scher Versuch verhalten sich ähnlich wie bei acuter Mittelohrentzündung: Katheterismus dringt meist ohne Flüssigkeitsgeräusch in das Mittelohr ein und bessert die Hörweite beträchtlich. Die Prognose ist durchaus günstig.

10. Siebenmann (Basel) bringt einen neuen Beitrag auf dem Gebiete der noch wenig erforschten Anatomie der angeborenen Labyrinth-Anomalien. Die vorgezeigten Präparate haben grosse Aehnlichkeit mit denjenigen der tauben albinotischen Katze. Die Veränderung muss aufgefasst werden als die Folge einer nachträglichen Compression des zu gross angelegten Labyrinthbläschens durch die in normaler Grösse sich bildende Knochenkapsel.

11. Kretschmann (Magdeburg): Steinbildung in der Paukenhöhle.

Bei einem 11jährigen Knaben, der seit dem ersten Lebensjahre an rechter Ohreiterung und Abscessbildung gelitten hatte, fand sich in Granulationen eingebettet ein erbsengrosses Concrement. Der Vortragende giebt eine Schilderung des chemischen und microscopischen Verhaltens desselben.

Der von Bezold vorgeschlagene Name „Otolithiasis" erscheint durchaus zweckmässig.

12. Brühl (Berlin): Rachenmandel und Gehörorgane der Idioten.

Brühl berichtet an der Hand von Tabellen über seine mit Herrn Dr. Nawratzki in Dalldorf gemachten Untersuchungen an Idioten.

Neben vielen interessanten Einzelheiten hebt er folgende Punkte hervor: 75 pCt. der Idioten hatte vergrösserte Rachenmandeln, 28 pCt. vergrösserte Gaumenmandeln. Nur 32 pCt. zeigten normale Trommelfelle. 5,7 pCt. hatten chronische Ohreiterung und $14^1/_2$ pCt. noch bestehende oder abgelaufene Eiterungen. Von 306 auf das Gehör geprüften Gehörorganen hörten 36 pCt. unter 8 m, 22 pCt. unter 4 m; auf beiden Ohren unter 4 m hörten 20 pCt. der Schwerhörigen.

Diese so hohen Zahlen für Rachenmandelhyperplasie und Ohr-

Digitized by Google

erkrankungen (dieselben sind sogar höher wie die von Bezold bei Taubstummen festgestellten) erklären sich aus der Idiotie: Vernachlässigung, Indolenz. Wenn Ohr-Nasenerkrankungen auch nicht ätiologisch für Idioten bedeutsam sind, so vermögen sie doch auch noch Idioten in ihrem Geistesleben zu schädigen; das beweist die auffallend hohe Zahl von Schwerhörigen in den schlechteren Klassen der Idiotenschule gegenüber der geringen Zahl in den besseren; auch therapeutische Erfolge sprechen hierfür. Vor allem müssen auch die körperlichen Schäden, welchen die Idioten durch ihre Nasen-Ohrerkrankungen ausgesetzt sind, beachtet werden.

13. Manasse (Strassburg) demonstrirt microscopische Präparate von eitriger Labyrinthentzündung.

14. Rudloff (Wiesbaden): Ueber den Verlauf des Sinus sigmoideus am kindlichen Schläfenbeine.

Nach Macewen wird beim Erwachsenen der Verlauf des Sinus sigmoideus durch eine Linie bezeichnet, welche die tiefste Stelle der Incisura parietalis des Schläfenbeines mit der Warzenfortsatzspitze verbindet. Die Richtigkeit dieser Angabe wird vom Vortragenden auf Grund einer Nachprüfung, welche er an einer grossen Anzahl von Schädeln in der Anatomie zu Marburg ausgeführt hat, bestätigt.

Anders dagegen sind die Verhältnisse beim Kinde, über welche die Literatur keine Angaben enthält. Bei dem kindlichen Schläfenbein liegt die vordere Grenze des Sinus sigmoideus verschieden weit hinter der Macewen'schen Linie. Zur Erläuterung des Verlaufes des Sinus sigmoideus am kindlichen Schläfenbein und der Entwicklung des Proc. mastoid. werden fünf kindliche Schädel, welche verschiedenen Lebensaltern entstammen, vorgelegt.

15. Hölscher (Ulm) demonstrirt seine bereits früher beschriebenen Operationstücher, die bei richtiger Anwendung, abgesehen von der gesicherten Asepsis, eine Beschmutzung von Hinterkopf und Nacken durch Blut und Eiter verhindern, so dass die lästige Reinigung des Patienten nach der Operation wegfällt. Die Tücher haben sich bei über 70 Operationen gut bewährt.

16. Haug (München): Nachdem H. zuerst kurz die bisher in der Literatur niedergelegten Fälle von Gangrän der Ohrmuschel — ca. 12 — im Ganzen berührt hat, berichtet er über zwei eigene einschlägige Erfahrungen. Es handelt sich um zwei ganz kleine Säuglinge, die aus einer Krippenanstalt gebracht, ausser den Zeichen der höchstgradigen Pädatrophie Gangrän der Ohrmuschel aufwiesen. Das eine 10 Wochen alte Kind zeigte nahezu symmetrische Gangrän beider Muscheln und ein grosses Gangrängeschwür auf der rechten Halsseite; das zweite sechswöchentliche hatte die Gangrän blos auf einer Seite. Das Zustandekommen der Gangrän erklärt sich H. durch die durch primäre Pädatrophie gesetzte Verminderung der vitalen Energie in Verbindung mit einer secundären Infection der zuerst einfach eczematös erkrankt gewesenen Hinterohr- und Supraclaviculargegend.

17. Friedrich (Kiel) spricht über Kiefergelenkerkrankung durch Caries der vorderen Gehörgangswand.

18. Winkler (Bremen) bespricht die Freilegung des tympanalen Tubenostium in Verbindung mit der Radicaloperation.

Digitized by Google

19. Wittmaack (Leipzig) demonstrirt microscopische Präparate von Neuritis acustica mit vorwiegender Betheiligung des Nervus cochlearis und des Ganglion spirale bei Tuberculose.

20. Röpke (Solingen): Ueber Hysterie als Folge oder Begleiterscheinung von Ohr- und Schläfenbeineiterungen.

Fälle, in denen sich bei einer Ohreiterung Hysterie entwickelt, sind nicht so sehr selten. Für ihre Entstehung sind verschiedene Factoren verantwortlich zu machen: Das Nervensystem der an Ohreiterung leidenden Patienten kann schon durch die Ausspülungen, Aetzungen, Auskratzungen u. s. w. eine Schädigung erleiden. In derselben Weise kann die Aufmeisselung des Warzenfortsatzes und ihre Nachbehandlung schädigend einwirken. Das wichtigste Moment für die Entstehung der Hysterie ist aber die Furcht vieler mit Ohreiterung behafteten Patienten, dass eine intracranielle Erkrankung ihrem Leben schnell ein Ende machen könnte. Diese Furcht beherrscht dermassen ihren Gedankenkreis, dass sie schliesslich die Widerstandskraft verlieren — sie werden hysterisch. Die hysterischen Symptome täuschen nun in derartigen Fällen leicht die intracranielle Erkrankung vor. Vortragender bespricht kurz die Differentialdiagnose und berichtet über fünf selbst beobachtete Fälle, in denen die Hysterie allmählich oder acut bei Ohreiterungen aufgetreten war.

21. Heine (Berlin): Amnestische Aphasie und Hemiopsie infolge eines Abscesses des **rechten** Schläfe- und Hinterhauptlappens.

32 Jahre alter Kanzleigehilfe mit rechtsseitiger, stinkender, chronischer Mittelohreiterung, am 12. 1. 1903 in die Lucae'sche Klinik aufgenommen. Totalaufmeisselung: zerfallenes Cholesteatom, Sequester im Antrum, Dura kleinzwanzigpfennigstückgross freiliegend. Drei Tage später ausgesprochene amnestische Aphasie, Agraphie, Alexie und auch Paraphasie. Patient ist Rechtshänder. Operation: Kleiner tiefgelegener Schläfenlappenabscess.

Die Aphasie etc. geht zurück. Nach 14 Tagen unter schweren, allgemeinen Hirnerscheinungen dieselben Symptome; ferner Hemiopsie. Nach Erweiterung der Hirnwunde und Entleerung von 3—4 Esslöffel stinkenden Eiters wieder Besserung. 14 Tage später wieder heftige Kopfschmerzen, Erbrechen, allgemeiner Verfall, aber keine Ausfallserscheinungen. Weitere Freilegung des Occipitallappens, in dem sich eine leere Höhle findet. (Der Eiter ist bei der vorigen Operation abgeflossen.) Entleerung einer reichlichen Eitermenge: Der Abscess hat sich medianwärts vergrössert.

4. Hirnoperation nach zehn Tagen wegen schwerer Allgemeinerscheinungen: Hirnsubstanz theilweise erweicht, aber kein Eiter. Darauf treten noch zwei Attacken auf: Heftigste Kopfschmerzen, Uebelkeit, Erbrechen, allgemeiner Verfall, die aber in 24 Stunden von selbst abliefen. Am 23. V. wurde Patient geheilt entlassen.

Dieser Fall, bei dem zum ersten Mal bei einem Rechtshänder Sprachstörungen infolge eines Abscesses im rechten Schläfenlappen beobachtet wurden, lehrt, dass man bei doppelseitigen, chronischen Mittelohreiterungen mit aphasischen Symptomen nicht mehr ohne Weiteres und ausschliesslich als Sitz der diese verursachenden Hirn-

Digitized by Google

eiterung den linken Schläfenlappen ansehen und dementsprechend operativ vorgehen darf.

22. Bloch (Freiburg) empfiehlt für langdauernde Operationen die Scopolaminnarcose. Es werden drei subcutane Einspritzungen von je ein Gramm gemacht von einer Lösung von Scopolamin hydrobromic. 0,012, Morph. hydrochloric. 0,12, Aq. destill. 10,0, die erste Injection vier, die zweite zwei, die letzte eine Stunde vor Beginn der Operation. Zeigt sich bei der Operation Schmerzäusserung, so wird kurze Zeit die Chloroformmaske aufgelegt. Nach dem Erwachen aus der Narcose vollständiges Wohlbefinden.

23. Eschweiler (Bonn): Transplantation und erster Verband nach der Totalaufmeisselung.

E. empfiehlt die nach Schmieden's Vorschrift (Deutsche Zeitschrift für Chirurgie, Band 61) hergestellte Vioformgaze als bestes Tamponademittel nach Freilegung der Mittelohr- und Warzenräume. Unter dem ersten Verband, der 14 Tage liegen bleiben muss, heilte in fünf Fällen von Totalaufmeisselung der bei der Operation in die Warzenhöhle implantirte Thiersch'sche Lappen primär an. Die retroauriculäre Wunde wird nach Gehörgangsplastik primär geschlossen. Contraindicirt ist die primäre Transplantation bei Freiliegen der Dura oder des Sinus. Bei der ferneren Nachbehandlung zeigt die geruchlose Vioformgaze eine vorzügliche desodorisirende und granulationsbeschränkende Wirkung.

24. Hölscher (Ulm) macht auf die Begünstigung von Eiterverhaltung und Fortleitung der Erkrankung durch Eiterstauung auf das Schädelinnere durch Sclerosirung des Warzenfortsatzes aufmerksam.

25. Krebs (Hildesheim) bespricht die Vorbereitung und Nachbehandlung endonasaler Operationen.

Eine Reinigung der äusseren Nase und ihrer Umgebung wird nur bei grösseren endonasalen Operationen, namentlich solchen, die sich bis auf den Vorhof erstrecken, vorgenommen. Der Schnurrbart wird in solchen Fällen mit einer feuchten Sublimatbinde festgelegt. Die Nasenhöhle wird nur dann durch Spülungen mit 4proc. Borsäure oder 0,8proc. Kochsalzlösung gereinigt, wenn sehr reichliches oder fest anhaftendes Secret den Einblick stört. Instrumentarium und Verbandzeug wird in der bekannten Weise durch Auskratzen bezw. Ausdampfen sterilisirt. Sterilisation des Instrumentariums und des Verbandzeuges. Asepsis der Hände.

Fast immer genügt zur Anästhesirung Localanästhesie mittelst wässeriger Cocainlösungen (10proc. bei Galvanocaustik, bei Knochenoperationen 20proc.). Sie werden aus Gründen der Asepsis und Dosirung aus Tropfgläsern auf die Wattepinsel geträufelt, mit denen die zu betäubenden Stellen mehrmals bestrichen werden.

Bei Operationen in den oberen Nasengängen und am Septum erleichtert die Anwendung des Adrenalinchlorats die Technik. Das Mittel verlängert und verstärkt auch die Cocainanästhesie.

Maassnahmen zur Blutstillung sind nöthig nach Operationen an der unteren Muschel und am Septum. Tamponade ist fast immer entbehrlich und folgendes Verfahren vorzuziehen: Tiefe Inspirationen durch die

Digitized by Google

operirte Nasenhälfte, absolute Ruhe, Einführung eines Wattebausches mit Adrenalin auf 10 Minuten auf die blutende Stelle.

Eine weitere Wundbehandlung ist meist nicht angezeigt. Nöthig ist nur eine Kontrole darüber, ob die Wundheilung normal verläuft. Drohen Synechien einzutreten, so wird an die gefährdete Stelle ein kleiner Streifen von Guttaperchapapier gebracht.

26. Winkler (Bremen): Zur Chirurgie der Oberkieferhöhlenerkrankungen.

Die Zahl der Mitglieder der Gesellschaft beträgt gegenwärtig 279; der Vermögensstand ca. 7800 Mark, der v. Tröltsch-Denkmalfond ca. 5400 Mark; die Büchersammlung, die im vorigen Jahre gegründet wurde, enthält bereits ca. 2000 Nummern. Es wurde beschlossen, dieselbe nach Berlin zu überführen.

Die nächste Versammlung im Jahre 1904 soll wieder vor Pfingsten in Berlin stattfinden. Zum Vorsitzenden wird Lucae, Berlin, gewählt.

Der Schriftführer: Prof. Arthur Hartmann.

II. Kritiken.

Zur Methodik des Hörunterrichtes. Beiträge zur Psychologie der Wortvorstellung. Von Karl Kroiss. Wiesbaden 1903, Verlag von J. F. Bergmann.

Ein überzeugter Anhänger des Hörunterrichtes in den Taubstummenschulen, legt der Verf. zunächst, um eine rationelle Methode für denselben zu gewinnen, die Bedingungen der Sprachentwicklung beim Kinde in eingehender Weise dar. Neben den wohl in erster Linie in Betracht kommenden acustischen Empfindungen spielen auch die motorischen Vorstellungen beim Sprechacte, und die Lustgefühle, von denen die Tonempfindungen begleitet sind, eine Rolle. Fehlen oder Schwäche der acustischen Empfindungen finden wir bei Taubstummen resp. Schwerhörigen, Ausfall der motorischen Empfindungen erzeugt motorische Aphasie, Fehlen der Lustgefühle, die als treibendes Moment zum Sprechen wirken, krankhafte Sprachträgheit.

Während nun beim normal hörenden Kinde die Sprechbewegungsvorstellungen gegenüber den acustischen immer mehr verblassen, sind die im Bewusstsein des schwerhörigen Kindes entstandenen acustischen Vorstellungen unvollständig und werden von den mit ihnen verknüpften optisch-motorischen Vorstellungen immer mehr überwuchert. Diese Verkümmerung der Gehörsvorstellungen wird durch den gegenwärtigen Betrieb des Sprachunterrichtes in den Taubstummenschulen begünstigt, da der Lehrer nur bei Erzeugung der Sprachlaute das Ohr benutzt, bei der Reproduction und Correctur aber sich nur mehr an das Auge des Kindes wendet, so dass der acustische Sinn in Folge seiner Unthätigkeit zurückgeht. Nach dem pädagogischen Grundsatze, dass alle geistigen Kräfte planmässig durch einen methodisch gestalteten Anschauungs-Unterricht entwickelt werden sollen, ist aber diese Methode zu verwerfen, die vorhandenen Hörreste sollen durch einen systemati-

Digitized by Google

schen Hörunterricht nach Thunlichkeit ausgebildet werden. Verf. entwickelt dann an einem concreten Beispiele seine Methode der Hörübungen, wobei er im Wesentlichen dieselben Gesichtspunkte festhält, die auch Urbantschitsch in seinem Lehrbuche aufstellt.

Im Weiteren giebt dann Verf. zur Psychologie des Lesens eine kurze Uebersicht über die Versuche mit dem Wundt'schen Tachistoscop, um dann die Frage der acustischen Wortvorstellung näher zu beleuchten. Die Ergebnisse formulirt er folgendermaassen: Die Worte werden nicht Laut für Laut gehört, sondern die Apperception wird durch den allgemeinen Klangcharacter des Wortes bestimmt. Einzelne Laute treten stärker, andere schwächer hervor. Die Aufmerksamkeit wendet sich den dominirenden Lauten sprungweise zu und löst dann eine alte ähnliche Wortvorstellung aus. Das reproducirte Wort verschmilzt mit dem percipirten Lautgebilde und ergänzt die Hörlücken in demselben. Die Analyse der von Neuert publicirten Hörfehler ergab, dass es sich um Vertauschung „dominirender" Laute handelte und das gehörte Wortgerippe dann sinnvoll ergänzt wurde. Die Vertauschung geschah in der Weise, dass die Articulationsform des verwechselten Lautes beibehalten, hingegen die Articulationsstelle vertauscht wurde.

Statt nun aus diesen Ergebnissen den Schluss zu ziehen, dass die fehlerhaft percipirten Laute weiter geübt werden sollen, um den Unterschied möglichst genau herauszuarbeiten, fordert der Verf. im Sinne der Münchener Schule, dass das Kind gewöhnt werde, in Allem, was ihm vorgesprochen wird, einen Sinn zu suchen und demgemäss streng vermieden werde, sinnlose Lautfolgen zu üben. Er weist damit der Combination einen hervorragenden Platz beim Hörunterrichte an. Das Kind soll aber in erster Linie zum Hören und nicht zum Combiniren erzogen werden. Nicht auf die Auffassung des allgemeinen Klangcharacters, sondern auf das unterschiedliche Hören der Laute kommt es bei den Hörübungen zunächst an. Und da dem Ueben mit bedeutungslosen Lautfolgen naturgemäss, um das Interesse des Zöglings rege zu erhalten, nur der weitaus kleinere Theil der Uebungen gewidmet werden kann, so wird auch die Befürchtung des Autors, die Reproductionstendenz des erworbenen sinnvollen Wortschatzes werde dadurch zu gering werden, hinfällig. Eine Controle über das wirklich Gehörte hat man eben nur, wenn man der Combination jeden Boden entzieht.

Bondy.

Die Krankheiten des Kehlkopfes. Von Dr. M. Bukofzer. Berlin 1903, August Hirschwald.

Der Verfasser legt hiermit ein Lehrbuch der Laryngologie vor, mit welchem er dem Lernenden einen Leitfaden durch das Gebiet der Kehlkopfkrankheiten an die Hand geben will.

Einem einleitenden Abschnitte über Anatomie und Physiologie des Kehlkopfes und der Luftröhre folgen einige recht dürftige „Daten aus der Geschichte der Laryngoscopie" und einführende Bemerkungen über die Technik derselben sowie ein kurzer Abriss über die Aetiologie und allgemeine Therapie der Kehlkopfkrankheiten, wobei auch auf das Verfahren der Asepsis und Antisepsis gebührend Gewicht gelegt wird. Auch die neuerlich angegebenen Mittel zur blutleeren Operation und

Digitized by Google

die locale Anästhesie werden besprochen und es ist hier, da so viele Namen angeführt sind, nicht überflüssig, in Erinnerung zu bringen, dass die so segensreich gewordene Anästhesirung mit Cocain im Larynx zuerst an der Klinik v. Schrötter's durch E. Jelinek ausgeführt wurde.

Hierauf werden der Reihe nach die Erkrankungen der Schleimhaut und des Perichondriums sowie gesondert Tuberculose und Syphilis behandelt: Zunächst die acute primäre Laryngitis, an welche in aller Kürze die secundären entzündlichen Larynxaffectionen angeschlossen werden; dann ausführlicher die chronische Laryngitis (hier wird v. Schrötter, Vorlesungen über die Krankheiten des Kehlkopfes, sehr irrthümlich als Gewährsmann für die Annahme citirt, dass eine hypertrophirte Uvula zu einem chronischen Catarrhe Anlass geben könne, während v. Schrötter nur wünscht, dass endlich die lange Uvula als Causalmoment des Catarrhs zur Ruhe komme und aus den Lehrbüchern verschwinde). Schliesslich werden unter der zweckmässigen Bezeichnung der exsudativen Laryngitis Erkrankungen der Kehlkopfschleimhaut angeführt, welche gewissen Hautkrankheiten entsprechen und sie begleiten, so Herpes laryngis, Pemphigus laryngis, wobei wir unter den angeführten Autoren den Namen v. Schrötter's vermissen, welcher bekanntlich letztere Erkrankung zuerst im Kehlkopfe beobachtet und schon in seinen Jahresberichten aus der Klinik für Laryngoscopie 1871—1873 beschrieben hat. Schliesslich eine sachgemässe und entsprechend der Wichtigkeit des Gegenstandes ausführliche Darlegung der Diphtherie im Larynx und ihrer Behandlung, sowie weiterhin des Oedemes und der Phlegmone des Kehlkopfes.

Bezüglich der Behandlung der Tuberculose sei nur, ohne auf die Polemik des Verfassers in socialhygienischer Beziehung einzugehen, hervorgehoben, dass die Erfolge der Lungenheilstätten über die von demselben geäusserten Zweifel hinaus sichergestellt sind.

Lepra, Rotz und Actinomycose werden gleichfalls berührt, ebenso — mit Unrecht so kurz — das Sclerom, welches entsprechend seiner grossen Wichtigkeit immer mehr den Gegenstand neuerer Forschungen bildet, welche ebenso wie die ursprüngliche Kenntniss dieser Krankheit von der Wiener Schule ausgegangen sind. So müssen wir daran erinnern, dass Hebra und Kaposi in Wien den hier zu Grunde liegenden Process zunächst in der Nase beobachteten, während v. Mikulicz durch genaue histologische Untersuchungen nachgewiesen hat, dass es sich hier um einen chronischen Entzündungsprocess handle, und dass zuerst aus der Schule v. Schrötter's durch eigene Arbeiten sowie jene seiner Schüler (Chiari, Juffinger, v. Weismayr, H. v. Schrötter, Majewski, Reinhard) die Ausbreitung des Scleroms in den oberen Luftwegen beschrieben und klargelegt worden ist. L. v. Schrötter hat auch den sehr wichtigen Fall mitgetheilt, in welchem die Beobachtung im Leben und die Obduction ein bis in die Bronchien hinabreichendes Sclerom ergeben hat. Es ist bekannt, dass eben wieder von dieser Stelle in der jüngsten Zeit Arbeiten über die socialhygienischen Fragen des Scleroms ausgeführt und angeregt wurden, an welchen sich nunmehr

Digitized by Google

auch viele andere Autoren (Pieniążek, Baurowicz, Gerber u. a.) rühmlichst betheiligen.

Sodann folgen die Geschwülste, Verletzungen und Fremdkörper sowie Nervenkrankheiten und Missbildungen des Kehlkopfes.

Zur endolaryngealen operativen Entfernung der gutartigen Geschwülste berücksichtigt der Verf. vornehmlich schneidende Instrumente, während doch die quetschenden Instrumente (Pincetten) seit Türck, L. v. Schrötter, Stoerk mit dem grössten Nutzen nicht nur für die Entfernung von Neubildungen, sondern auch der Fremdkörper im Kehlkopfe allgemein angewendet werden. Die Entfernung von Fremdkörpern durch Einführung gerader Röhren in den Bronchialbaum (Bronchoscopie nach Killian) ist in dankenswerther Weise hervorgehoben, aber auch hier sind verdienstvolle Namen dieses Gebietes — so H. v. Schrötter u. A. — nicht erwähnt. Endlich vermissen wir sehr eine Beschreibung der Verengerungen des Kehlkopfes und ihrer Behandlung.

In dem sehr ausführlichen (592 Nummern zählenden) Literaturverzeichnisse fehlen nicht nur einzelne grundlegende ältere, sondern auch neuere Arbeiten.

Bezüglich der Abbildungen verweist der Autor auf anatomische Bücher und laryngologische Atlanten, bezüglich der Instrumente auf die Cataloge der Instrumentenfabriken.

Ein genauer Index beschliesst das neue Lehrbuch der Kehlkopfkrankheiten, dem man wohl nachsagen kann, dass es mit gutem Fleisse gemacht, aber nicht, dass es die an ein solches zu stellenden Anforderungen voll zu befriedigen im Stande ist.

M. Weinberger.

III. Referate.

a) Otologische:

Ein letal verlaufender Fall von Pyämie durch Sinusthrombose, nebst allgemeinen Bemerkungen über otogene Pyämie. Von Dr. Rimini in Triest. (Zeitschr. f. Ohrenheilk., XLII, 3.)

Im Anschluss an die Mittheilung eines Falles von otogener Pyämie, welcher zu spät in Behandlung kam, als dass er durch die, wenngleich sofort unternommene Operation hätte gerettet werden können, präcisirt R. auf's Neue seinen Standpunkt in der Frage der Entstehung der otogenen Pyämie gegenüber Leutert dahin, dass, wenngleich selten, otogene Pyämie auch ohne Sinusthrombose vorkomme, sei es durch Osteophlebitis entstanden, oder, was wahrscheinlicher, durch bacterielle Embolien. Für unser therapeutisches Handeln ist aber die diesbezügliche Diagnose von grösster Bedeutung. „Man sollte in jenen seltenen Fällen, bei welchen der Verdacht vorliegt, die Pyämie sei durch directe Aufnahme von eitrigem Material aus den Mittelohrräumen in die Blut-

Digitized by Google

bahn bedingt, was, ich möchte sagen, fast ausschliesslich bei acuten Fällen geschieht, und wo daher eine Sinusthrombose nicht mit Sicherheit angenommen werden kann, zunächst den Erfolg der blossen Knochenoperation abwarten. Schwindet aber nach derselben das Fieber nicht alsbald, oder wiederholt sich nur noch ein Schüttelfrost, dann ist das radicale Verfahren gerechtfertigt." Keller.

Die Ergebnisse der bisherigen Hörübungsversuche. Von Max Kühling und Rud. Brohmer. (J. F. Bergmann, Wiesbaden 1903.)

Nach ihren Erfahrungen an 19 geübten Taubstummenschülern der Anstalt Weissenfels halten die Verff. es für wünschenswerth, den Versuch zu machen, „eine Klasse geeigneter Schüler zusammenzustellen, deren Unterricht unter steter Rücksichtnahme auf ihr Hörvermögen zu erfolgen hat und in deren Stundenplan besondere acustische Uebungen aufzunehmen sind." Durch die Hörübungen ist eine Steigerung des psychischen Hörens, aber nicht eine Vergrösserung der physischen Hörfähigkeit eingetreten, die Sprache ist verständlicher, der Sprachschatz bereichert worden. Brühl.

Klinische Studien zur Analyse der Hörstörungen. Von Prof. Ostmann in Marburg. (Zeitschr. f. Ohrenheilk., XLII, 3.)

Der erste Theil bringt Beiträge zur Analyse der Hörstörung bei der acuten, perforativen Mittelohrentzündung. Es wurde festgestellt 1. die Hörstrecke, d. h. der Umfang des Tongehörs durch Bestimmung der unteren und oberen Tongrenze. Es fand sich Einengung derselben durch Verschiebung der beiden Tongrenzen in wechselnder Intensität. Der Verlust der Wahrnehmung der tiefsten Töne ist durch die Beeinträchtigung der Schallleitung zu erklären, die Einengung der oberen Tonstrecke durch Betheiligung des Labyrinths an der Mittelohrerkrankung, wahrscheinlich auf dem Wege der Fortleitung der Entzündung durch die Membran des runden Fensters auf die zunächst liegenden, der Perception der höchsten Töne dienenden Hörnervenfasern. 2. Das Hörrelief, d. h. die Perceptionsdauer in Secunden für sämmtliche c- event. auch g-Gabeln der gefundenen Hörstrecke durch Luftleitung. Dabei zeigt sich durchschnittlich eine grössere Einbusse an Perceptionsdauer bei den tieferen Octaven, bei den höheren nur unbedeutende. In den Fällen von bleibenden subjectiven Ohrgeräuschen bestand zugleich ein Ausfall in den oberen Octaven, so dass die Vermuthung eines causalen Zusammenhanges nahe liegt. Vielleicht dass weitere Beobachtungen es möglich erscheinen lassen, wenigstens für einige Fälle durch die Höranalyse eine objective Grundlage für das Vorhandensein subjectiver Ohrgeräusche zu gewinnen. Bezüglich der Ergebnisse der Prüfung der Hörweite für Flüsterzahlen sei hier nur bemerkt, dass dieselben im Einklang mit den Ergebnissen der Untersuchung der Hörstrecke und der Hörreliefs zu stehen schienen. — Beim Weber'schen Versuch wurde in allen Fällen der Stimmgabelton nach der kranken Seite lateralisirt, auch nach Ablauf der Erkrankung kann noch längere Zeit der Ton der Gabel vom Scheitel aus im erkrankten Ohre vernommen werden. Bei dem Rinne'schen Versuche wurde abweichend von dem

Digitized by Google

gewöhnlichen Verfahren auch der absolute Schwellenwerth für Luft- und Knochenleitung mit jedesmal für beide Bestimmungen erneutem Anschlage festgestellt; hierbei ergab sich, dass die Knochenleitung für c fast stets während der ganzen Dauer der Erkrankung verlängert war, öfters nicht unerhebliche Schwankungen von Tag zu Tag zeigte, die längste Dauer aber nicht auf der Höhe der Erkrankung, wo die Luftleitung am stärksten sich beeinträchtigt zeigte, sondern während des letzten Stadiums beobachtet wurde. Keller.

Anatomisch-physiologische Untersuchungen an Thieren mit angeborenen Labyrinthanomalien. Von Dr. G. Alexander in Wien (Wiener klin. Wochenschr. 1902, No. 52.)

Anschaulicher, zusammenfassender Bericht über die interessanten Untersuchungen an kranken Katzen und Tanzmäusen, deren Einzelheiten aus den früheren Arbeiten des Verfs. und Kreidls bekannt sind. Brühl.

Kleinhirnabscess und Sinusthrombose. Operation, Heilung. Von Dr. Voss in Riga. (Zeitschr. f. Ohrenheilk., XLII, 3.)

Der Abscess wurde zunächst im Temporallappen vermuthet, fand sich aber bei der zweiten Operation, sechs Tage später, im Kleinhirn Keller.

Untersuchungen an einem Kranken, dessen Bogengänge fehlten. Von Dr. Ferdinand Klug in Budapest. (Ung. med. Arch. 1903, Bd. IV, H. 1.)

Ein 6jähriger Knabe hatte Scharlachotitis; bei den Mastoidaloperationen wurden die necrotischen Labyrinthe gefunden und entfernt. Die Ohrenerkrankung heilte aus; das Kind machte noch einige andere Krankheiten durch, war gänzlich taub. Bei den Versuchen, die Verfasser mit dem Kinde anstellte, bediente er sich erst eines normalen Kindes und wurden die Versuche in Gegenwart des kranken Kindes gemacht, so dass dasselbe die Versuche nur nachahmen musste.

In der Badewanne bleibt das Kind ruhig sitzen, ergreift Gegenstände über dem Wasser rasch und sicher, unter dem Wasser nur mit Anstrengung. In das Wasser tauchen will es nicht, will man es untertauchen, wehrt es sich mit aller Kraft. Werden die Augen verbunden, bleibt es regungslos sitzen. Wenn kein Wasser in der Badewanne ist, so führt es die Bewegungen anstandslos aus. Es geht sehr gut, jedoch auf breiter Basis, kann auch gut laufen. Werden die Augen verbunden, so geht es zwar sicher, doch lässt sich ein leichtes Schwanken constatiren. Die Richtung kann es nicht einhalten, von 22 Versuchen lenkt es 14 Mal nach rechts, 6 Mal nach links ab. Auf einem Fuss kann es auch mit offenen Augen nicht stehen. Bei der Galvanisation entsteht kein Schwindel, kein Nystagmus, keine Bewegungen der Augen zur Anode. Auf einer Drehscheibe werden keine Kopf- und Augenbewegungen constatirt, nach starker Rotation kein Schwindel. Verfasser würdigt auch die Literatur und macht auf mehrere Details bei dem Verlaufe der Krankheit und bei den Versuchen aufmerksam. Baumgarten.

Digitized by Google

b) Rhinologische:

Ueber den rhinogenen Hirnabscess. Von Dr. Marc-Paunz in Budapest. (Arch. f. Laryngol. 1903, Bd. XIII, pag. 427)

Der rhinogene Hirnabscess ist viel seltener als derjenige otitischen Ursprunges. Er entwickelt sich zumeist im Anschlusse an die eitrige Entzündung der Stirnhöhle oder der Siebbeinzellen und fast immer im Stirnlappen. In den meisten Fällen ist die Infectionsquelle zu finden, wobei ein Nasenleiden niemals ausser Acht zu lassen ist. Als Symptome haben zu gelten: Periostitis des Stirnbeines, Orbitalphlegmone mit mehr minder hochgradiger Vortreibung des Augapfels, Entzündung und Abscedirung des oberen Augenlides. Im Allgemeinen lassen sich die Symptome eines jeden Hirnabscesses in 3 Gruppen bringen: 1. solche, die abhängig sind von der Eiterung an sich, 2. solche, die einen gesteigerten intracraniellen Druck und störende intracranielle Verschiebungen anzeigen. Die 3. Gruppe bilden die dem Sitze des Abscesses entsprechenden Herdsymptome. Was die Therapie und Prognose anlangt, so sind Aussichten auf Heilung nach P. beim rhinogenen Stirnlappenabscess sowohl was Auffinden und Offenhalten des Abscesses als auch die spätere Dauerheilung und Arbeitsfähigkeit anlangt, keineswegs schlechte zu nennen und eignet sich als Operationsmethode am besten die von Kuhnt angegebene, da man nach Wegnahme der vorderen Sinuswand den bequemsten Zugang erhält. Beziehentlich der Prophylaxe ist hervorzuheben, dass die genaue Erkennung und richtige Behandlung der Nebenhöhleneiterungen so manchem schweren Uebel, so auch hier, vorzubeugen im Stande ist. In Anbetracht dessen, dass gerade die Eiterungen der Siebbeinzellen und der Stirnhöhle die gefährlichsten sind, darf allzu grossem Conservativismus in diesen Fällen nicht Raum gegeben werden. P. stellt seinen Betrachtungen die Kranken- und Operationsgeschichte einer 16jährigen Arbeiterin in einer Zündhölzchenfabrik voran, bei der die Gehirnaffection aus der dem acuten Schnupfen folgenden eitrigen Entzündung der Ethmoidalzellen hervorging. Die mit dem Hirnabscesse sich gleichzeitig entwickelnde Periostitis des Stirnbeines lenkte P.'s Aufmerksamkeit auf die schwere Erkrankung und konnte er genau die sich successive entwickelnden Gehirnsymptome verfolgen. Vor der Operation waren die Symptome des gesteigerten Hirndruckes, später die rechtsseitige Abducenslähmung, als Folge der zuerst aufgetretenen Meningitis zu beobachten. Es folgten als Zeichen der weiterschreitenden eitrigen Encephalitis: contralaterale Facialislähmung und zuletzt eitrige Leptomeningitis, schliesslich Durchbruch des Abscesses in den Seitenventrikel. Nach der Trepanation liessen sich im Augenhintergrunde keine Stauungssymptome mehr erkennen, jedoch gelangte der gesteigerte Hirndruck in dem unaufhaltsamen Wachsen des Hirnprolapses zum Ausdrucke. Die Operation konnte infolge der mehrfachen Abscessbildung keinen Erfolg haben. Patientin ging zu Grunde.

Beschorner.

Digitized by Google

c) Pharyngo-laryngologische:

Struma accessoria am Zungengrunde. Von Prof. Dr. A. Onodi in Budapest. (Arch. f. Laryngol. etc. 1903, Bd. XIII, pag. 448.)

Fall, betreffend eine 26jährige Frau. Der haselnussgrosse Tumor sass in der linken Zungenhälfte am Grunde derselben und bestanden bis zum Ohre ausstrahlende Schluckbeschwerden. Er wurde von O. mit der scharfen Zange entfernt. Seitdem befindet sich Patientin wohl. Die Struma accessoria baseos linguae ist eine congenitale Geschwulst und gehört zu den selteneren Vorkommnissen. Ihre Entstehung erklären uns die Kenntnisse der Entwickelung der Schilddrüse.

Beschorner.

Die Abnormität des Baues des harten Gaumens als Ursache einer mangelhaften Function der Stimmbänder. Von Dr. E. N. Maljutin in Moskau. (Arch. f. Laryngol. etc. 1901, Bd. XI, pag. 474.)

Fall, einen 28 Jahre alten Studenten betreffend, welcher die Richtigkeit der Anschauungen M.'s unterstützt, dass Personen, welche nicht einen, ihrer natürlichen Stimme entsprechenden Gaumen besitzen, in sich das Vermögen entwickeln müssen, mittelst der Muskeln des weichen Gaumens und der Kehle einigermassen die Beschaffenheit des Resonators zu ändern und dadurch eine bessere Resonanz des Tones zu erzielen. Es betrifft dies insbesondere Personen, welche durch ihren Beruf gezwungen sind, viel zu reden oder zu singen. Beschorner.

Ein Fall von Kiefer- und Keilbeinhöhlentuberculose mit tödtlichem Ausgange. Von Dr. R. Panse in Dresden. (Arch. f. Laryngol. etc. 1901, Bd. XI, pag. 478.)

16jähriges Mädchen, das wegen Kopfschmerzen und Nasenverstopfung an immer wiederkehrenden Nasenpolypen operirt worden war, erblindete plötzlich. In der Annahme, dass der Opticus durch eine Stirn-, Siebbein- oder Keilbeinerkrankung betheiligt sei, wurden beide Stirnhöhlen aufgemeisselt und zur Freilegung des Siebbeinlabyrinthes die Nasenbeine blossgelegt. Da man nunmehr ausgebreitete Knochenerkrankung constatirte, leitete P. eine antiluetische Behandlung ein. Ohne Erfolg. Bei wiederholter microscopischer Untersuchung wurden aber Riesenzellen gefunden und stellte jetzt P. die Diagnose auf tuberculöse Ostitis und Nebenhöhlenerkrankung. Trotz ausgiebigster weiterer operativer Maassnahmen, insbesondere Entfernung colossaler Massen von tuberculösem Granulationsgewebe, welch' alles auch eine leichte Besserung zur Folge zu haben schien, konnte der letale Ausgang nicht verhindert werden. Die Section ergab Tuberculose des Siebbeines und vorderen Keilbeines. Opticus an der Durchtrittsstelle käsig zerfallen. Orbitaldächer beiderseits cariös und mit käsigen Massen belegt. Mitte des linken Seitenwandbeines tuberculöser Herd mit käsigem Eiter, Caries und strahlenförmige Osteophytenbildung. Links hinten unten frische käsige Pneumonie, mässige Tuberculose der Hals- und Bronchialdrüsen, alter Herd in der rechten Lungenspitze. Infectiöser Milztumor. Beschorner.

Digitized by Google

Ein Fall, in dem die Kieferhöhle als Athmungsweg diente. Von Dr. G. Heermann in Kiel. (Arch. f. Laryngol. etc. 1901. Bd. XI, pag. 472.)

Der abnorme Athmungsweg bei dem jetzt 38jährigen Patienten hatte sich wahrscheinlich auf hereditär-luetischer Basis herausgebildet, welche im 12. Lebensjahre in die Erscheinung trat und zu Zerstörung der Nase, Verwachsung des Gaumens und zu Defecten am Boden der vorderen Wand der Kieferhöhle führte. Im 23. Lebensjahre fiel der Nasenrücken ein; im selben Jahre mussten künstliche Zähne der rechten Seite, bald darauf ein Stück Knochen vom ersten Oberkiefer entfernt werden. Im rechten Alveolarfortsatze des rechten Oberkiefers findet sich jetzt entsprechend der ursprünglichen Lage der Prämolares eine rundliche, etwa 1 cm im Durchmesser haltende Oeffnung, welche in die Kieferhöhle führt; von hier aus kann man eine gekrümmte Sonde bequem nach oben und medianwärts durch eine obere Oeffnung der Kieferhöhle in die Nase führen. Diesen Weg nahm bei dem Patienten die Athmungsluft. Da dieser abnorme Weg kein ausreichender war, namentlich auch den Catheterismus, dessen der schwerhörige Patient bedurfte, nicht gestattete, so nahm H. eine Operation vor und eröffnete den Weg derart, dass der Zeigefinger bequem vom Nasenrachenraume nach der Nase zu geführt werden konnte. Beschorner.

Ein Fall von Larynxhemiplegie aus wahrscheinlich cerebraler Ursache. Von Dr. W. Schutter in Groningen. (Arch. f Laryngol. etc. 1901, Bd. XI, pag. 469.)

19jähriges Dienstmädchen mit seit acht Monaten bestehender, offenbar hysterischer Hemianästhesie und mit Heiserkeit infolge von Larynxhemiplegie. Die Annahme einer cerebralen Ursache dieser ist nicht unanfechtbar, was Sch. selbst zugiebt. Beschorner.

Lysol zur Desinfection und zur Verhütung des Anlaufens des Kehlkopf- und Nasenrachenspiegels. Von Dr. A. Baurowicz in Krakau. (Arch. f. Laryngol. etc. 1901, Bd. XI, pag. 480.)

B. übt und empfiehlt das Ruprecht'sche Verfahren, den Spiegel in $^1/_2$proc. Lysollösung abzuschwenken, wobei jener sich mit einer gleichmässigen Schicht bedeckt, entfettet wird und so, ohne erwärmt zu werden, direct in den Mund eingeführt werden kann. Beschorner.

Notiz.

Im Verlage von G. Fischer in Jena erscheint demnächst eine neue Zeitschrift „Zeitschrift für Krebsforschung", herausgegeben von den Professoren v. Hansemann und G. Meyer, auf die wir hiermit das Interesse unserer Fachcollegen richten möchten. Die Zeitschrift wird eine besondere Abtheilung des „Klinischen Jahrbuches" bilden.

Alle für die **Monatsschrift** bestimmten **Beiträge und Referate** sowie alle **Druckschriften, Archive** und **Tausch-Exemplare** anderer Zeitschriften beliebe man an Herrn Hofrath Prof. Dr. **L. v. Schrötter** in Wien IX, Mariannengasse 3, zu senden. Die Autoren, welche Kritiken oder Referate über ihre Werke wünschen, werden ersucht, 2 Exemplare davon zu senden. Beiträge werden mit 40 Mark pro Druckbogen honorirt und die gewünschte Anzahl Separat-Abzüge beigegeben.

Verantwortlicher Redacteur: Prof. Dr. Ph. Schech in München.

Verlag von Oscar Coblentz. Expeditionsbureau: Berlin W. 30, Maassenstrasse 13.

Druck von Carl Marschner, Berlin SW., Ritterstrasse 41.

Digitized by Google

Monatsschrift für Ohrenheilkunde

sowie für

Kehlkopf-, Nasen-, Rachen-Krankheiten.

Organ der Oesterreichischen otologischen Gesellschaft u. der Münchener laryngo-otologischen Gesellschaft.

(Neue Folge.)

Mitbegründet von weil. Prof. Dr. Jos. Gruber, Prof. Dr. M. Rüdinger, Prof. Dr. R. Voltolini und weil. Prof. Dr. Fr. E. Weber-Liel

und unter Mitwirkung der Herren

Docent Dr. **E. Baumgarten** (Budapest), Hofrath Dr. **Beschorner** (Dresden), Docent Dr. **A. Bing** (Wien), Privatdocent Dr. **G. Brühl** (Berlin), Docent Dr. **Gomperz** (Wien), Dr. **Heinze** (Leipzig). Prof. Dr. **Heymann** (Berlin), Dr. **Hopmann** (Cöln), Prof. Dr. **Jurasz** (Heidelberg). Dr. **Keller** (Cöln), Prof. Dr. **Kirchner** (Würzburg), Dr. **Koch** (Luxemburg), Dr. **Law** (London), Docent Dr. **Lichtenberg** (Budapest), Dr. **Lublinski** (Berlin), Dr. **Michel** (Cöln), Prof. Dr. **Onodi** (Budapest), Prof. Dr. **Paulsen** (Kiel), Dr. **A. Schapringer** (New-York), Dr. **J. Sendziak** (Warschau), Dr. **E. Stepanow** (Moskau), Prof. Dr. **Strübing** (Greifswald), Dr. **Weil** (Stuttgart), Dr. **Ziem** (Danzig).

Herausgegeben von

Prof. Dr. L. v. SCHRÖTTER Wien. **Prof. Dr. PH. SCHECH** München. **Prof. Dr. E. ZUCKERKANDL** Wien.

Prof. Dr. V. URBANTSCHITSCH Wien.

Dieses Organ erscheint monatlich. Man abonnirt auf dasselbe bei allen Buchhandlungen und Postanstalten des In- und Auslandes.
Der Preis für die Monatsschrift beträgt 12 R.-M. jährlich; wenn die Monatsschrift zusammen mit der Allgemeinen medicinischen Central-Zeitung bestellt wird, nur 8 R.-M.

Jahrg. XXXVII. Berlin, September 1903. No. 9.

Professor Dr. Wilhelm Kiesselbach †

Unsere Zeitschrift ist in Folge besonderer Umstände erst gegenwärtig in der Lage, einen Nachruf auf ihren langjährigen hochgeschätzten Mitarbeiter, Herrn Prof. Dr. Kiesselbach zu bringen, und hofft damit den Verdiensten dieses so vortrefflichen und bewährten Mannes, wenn auch verspätet, gerecht zu werden.[1])

Am 4. Juli 1902 starb in Erlangen an den Folgen eines im Berufe acquirirten Kopferysipels nach fünftägigem Krankenlager, 63 Jahre alt, der ausserordentliche Professor der Ohrenheilkunde Dr. Wilhelm Kiesselbach, der sich in seinem engeren Wirkungskreise hohe Achtung und Verehrung als Arzt und Lehrer, aber auch auf dem Gebiete der Wissenschaft als gediegener Forscher und Schriftsteller einen Ehrenplatz im Andenken seiner Fachgenossen gesichert hat.

K. stammte aus Hanau am Main, war Sohn, Enkel und Urenkel hervorragender Aerzte. Er studirte seit 1859 auf den Universitäten

[1]) Die in dem Nachrufe enthaltenen persönlichen Notizen wurden von einem Collegen Prof. Kiesselbach's freundlichst zur Verfügung gestellt.

Digitized by Google

Göttingen, Marburg und Tübingen, musste aber dann eine lange Reihe von Jahren das Studium aussetzen, weil ihn zuerst ein schwerer complicirter Beinbruch und später eine langdauernde Lähmung der rechten Hand an jeder practischen Bethätigung im ärztlichen Studium hinderte. Erst in den 70er Jahren, nachdem er während des Krieges als Hilfsarzt thätig gewesen, konnte er mit vollem Eifer sich an der practischen Ausbildung betheiligen und bestand im Jahre 1875 mit bestem Erfolge das medicinische Examen. Einige Zeit war er Assistent an der med. Poliklinik in Erlangen unter Prof. Leube, entschloss sich aber dann zu einer specialistischen Thätigkeit im Gebiete der Ohrenheilkunde; seine Ausbildung in diesem Gebiete genoss er hauptsächlich in Halle und in Wien; in den reichlichen Sammlungen des Wiener anatomischen Institutes, die ihm von Langer und Zuckerkandl in liberalster Weise zugänglich gemacht wurden, fand er auch das Material für seine bekannte Arbeit: Ueber die Anatomie des Schläfenbeines, mit der er sich im Jahre 1880 in Erlangen habilitirte. Von der Zeit an hat er in Erlangen die Ohrenheilkunde gelehrt und practisch ausgeübt und wurde im Jahre 1888 als erster Vertreter des Faches mit einer Professur betraut und zum Director der Ohrenklinik ernannt. Doch blieb er in seiner Thätigkeit hauptsächlich auf ambulante Behandlung angewiesen, da er eine eigene Krankenstation nicht zur Verfügung hatte und die Aufnahme seiner Patienten in die chirurgische Klinik nur unter Schwierigkeiten und in dringenden Fällen möglich war; dem ist es auch zuzuschreiben, dass es ihm trotz seiner ernsten Bemühungen und seiner grossen Veranlagung zu operativer Thätigkeit nicht vergönnt war, an dem Ausbau der operativen Ohrenheilkunde in hervorragender Weise mitzuwirken.

In den letzten Jahrzehnten hatte er auch die Erkrankung der Nase und des Kehlkopfes in den Bereich seiner Thätigkeit aufgenommen und auch auf diesem Gebiete mancherlei werthvolle Bereicherungen unserer Kenntnisse durch gründliche Beobachtungen zu Tage gefördert.

In der Zeit, in der er einen practischen Beruf nicht ausüben konnte, hatte er einen grossen Schatz einer vielseitigen allgemeinen Bildung angesammelt, welcher seinem ganzen Wesen den Stempel grösster Gediegenheit aufprägte.

Die treue Hingabe an den Beruf, eine seltene Gründlichkeit der Beobachtung, ein vorsichtiges Vorgehen, aber treues Beharren auf dem als richtig erkannten Wege waren auch in seiner Thätigkeit hervorstechende Züge; auf seine Untersuchungsbefunde konnte man sich absolut verlassen. Er war fortwährend mit wissenschaftlichen Problemen beschäftigt. Das Werthvollste von seinen Leistungen sind wohl: Die Untersuchungen über die galvanische Reizung des Acusticus, seine Studien über das Ohrenklingen, seine Stimmgabelversuche und die Zusammenfassung aller Vorarbeiten in der Studie über die galvanische Reaction der Sinnesnerven. In Jahre lang fortgesetzten, mühsamen und bis zur Selbstquälerei getriebenen Versuchen am eigenen Körper hat er eine grosse Reihe von wichtigen Thatsachen auf diesem Gebiete festgestellt; für solche Untersuchungen war er durch eine besonders feine musikalische Ausbildung und durch ein hervorragendes Maass von Geduld ganz besonders befähigt. Auch auf dem Gebiete der pathologi-

Digitized by Google

schen Histologie hat er sich mit Erfolg bethätigt; in Schwartze's Handbuch der Ohrenheilkunde behandelte er die Fremdkörper im Ohre, im Handbuch der speciellen Therapie die Erkrankungen der Nase und Rachenhöhle.

Als Lehrer hatte er in der Unterweisung befähigter Schüler durch sein treues Bemühen und eine sehr gute Lehrgabe die schönsten Erfolge.

Ueber allen seinen Leistungen stehen seine hervorragenden menschlichen Eigenschaften; er war eine kernige Persönlichkeit, ein Mann aus einem Guss, der in allen Lebenslagen und -Fragen von innen heraus den rechten Weg zu finden und zu gehen wusste, ein Mann von seltener Herzensgüte; für die Wenigen, die ihm innerlich näher getreten sind, war er allezeit ein absolut zuverlässiger Freund; seine vornehme, selbstlose, bescheidene, stets auf das Gute gerichtete Gesinnung sicherten ihm auch in den weitesten Kreisen die grösste Achtung.

Im Nachfolgenden sind die wichtigeren wissenschaftlichen Arbeiten Prof. Kiesselbach's angeführt. Eine Durchsicht dieser Abhandlungen zeigt die grosse Vielseitigkeit des Autors; sie bieten uns wissenschaftliche Bausteine dar mit dem Stempel Kiesselbach's: Gewissenhaftigkeit und Wahrheit.

Das Andenken Kiesselbach's wird unter seinen Fachgenossen stets in Ehren bleiben. Victor Urbantschitsch.

Verzeichniss der Arbeiten.

1875. Beitrag zur näheren Kenntniss der sog. grauen Degeneration des Sehnerven bei Erkrankungen d s Cerebrospinalsystems. Inaugural-Dissertation. Verlag von E. Th. Jacob, Erlangen.

1880. Beitrag zur normalen und pathologischen Anatomie des Schläfebeins. Habilitationsschrift. Leipzig, J. B. Hirschfeld.

1880. Bericht über die in der chirurgischen Poliklinik vom 1. October 1878 bis 1. October 1880 behandelten Fälle von Ohren- und Nasenkrankheiten. Aerztliches Intelligenzblatt, München.

1882. Zur Function der halbzirkelförmigen Canäle. Arch. f. Ohrenheilk.

1883. Ueber galvanische Reizung des Hörnerven. Aus den Sitzungsberichten der physikalisch-medicinischen Societät zu Erlangen. Auch veröffentlicht in Pflüger's Archiv, Bonn.

1883. Ueber die Missbildung der Ohrmuschel und des Paukenbeins bei angeborenem Verschluss des äusseren Gehörgangs. L. Gerlach's Beiträge zur Morphologie und Morphogenie.

1884. Ueber spontane Nasenblutungen. Berliner klin. Wochenschr., No. 24.

1884. Ueber die chirurgische Eröffnung des Warzenfortsatzes. Sitzungsberichte der physikalisch-medicinischen Societät zu Erlangen.

1884. Zerstäuber medicamentöser Flüssigkeiten für den Kehlkopf. Illustrirte Monatsschr. d. ärztl. Polytechnik etc., 1. November 1884, Heft 11.

1885. Ueber Nasenbluten. Naturforscherversammlung in Strassburg.

1885. Ueber partielle Vorwölbung der Membrana tympani bei gleichmässig verstärktem Luftdruck. Monatsschr. f. Ohrenheilk.

1885. Eczema introitus narium. Monatsschr. f. Ohrenheilk.

1885. Ein Fall von seit frühester Jugend bestehender (angeborener?) einseitiger Schwachsichtigkeit und Schwachhörigkeit mit Besserung beider. Kiesselbach und Wolffberg, Erlangen. Berliner klin. Wochenschr., No. 15.

1886. Ueber Ohrenklingen. Physikalisch-medicinische Societät zu Erlangen, 7. Juni 1886.

Digitized by Google

1886. Bemerkungen zu der Mittheilung von Dr. Eckert: „Zur Function der halbzirkelförmigen Canäle.“ Correspondenzblatt f. Schweizer Aerzte, Jahrgang XVI.
1887. Sägeschnitt zur Eröffnung des ganzen Canalis facialis. Monatsschr. f. Ohrenheilk.
1887. Beitrag zur Histologie der Ohrpolypen. Monatsschr. f. Ohrenheilk.
1887. Zur pathologischen Anatomie der Ohrpolypen, Beiträge zur pathologischen Anatomie, experimentellen Pathologie u. practischen Medicin. Prof. Zenker von Freunden und Schülern gewidmet. F.C.W.Vogel, Leipzig
1888. Ueber den Schleimgehalt der Nasenpolypen. Monatsschr f. Ohrenheilk.
1889. Ueber die Wirkung von Cocainum muriaticum auf das Ohr. Monatsschr. f. Ohrenheilk., No. 9.
1889. Der Musculus crico-thyreoideus. Monatsschr. f Ohrenheilk., No. 3.
1889. Die Hyperästhesie des Acusticus. Monatsschr. f. Ohrenheilk., No. 1.
1890. Zwei Fälle von Lähmung des Musculus crico-thyreoideus. Nachtrag zu Dr. R. Heymann. Arch. f. klin. Med.
1890. Ueber Thränenträufeln. Münchener med. Wochenschr.
1891. Die galvanische Reaction der Sinnesnerven. Naturforscherversammlung zu Halle. Zeitschr. f. Nervenheilk.
1891. Stimmgabel und Stimmgabelversuche Naturforscherversammlung zu Bremen. Monatsschr. f. Ohrenheilk
1892. Ueber die Verwerthbarkeit der Hörprüfungsmethoden bei der Beurtheilung von Schwerhörigkeit in Folge von Unfällen. Münchener med. Wochenschr.
1893. Ein Fall von Epithelioma papillare an der mittleren Nasenmuschel. Virchow's Archiv, Bd. 132. Georg Reimer, Berlin.
1893. Die Fremdkörper im Ohre. Schwartze's Handbuch der Ohrenheilk., Bd. 2.
1893. Ein Fall von Besserung der Sehschärfe durch Behandlung eines Ohrenleidens. Klin. Monatsbl. f. Augenheilk., Aprilheft.
1895. Behandlung der Erkrankungen der Nasen- und Rachenhöhle. Handbuch der speciellen Therapie innerer Krankheiten, herausgegeben von Prof. Dr. Penzoldt und Prof. Dr. Stinzing. 1.–3. Auflage. G. Fischer, Jena.

I. Originalien.

Beobachtungen über Pachydermie und weisse Geschwülste des Kehlkopfes.

Von

Prof. Dr. **Albert Rosenberg**, Berlin.

(Mit einer chromolithograph. Tafel.)

In das Gedächtnis einer grossen Anzahl von Aerzten ist das Bild der Pachydermie, wie es in seiner berühmt gewordenen Arbeit R. Virchow im Jahre 1887 entworfen hat, eingegraben, unverändert von der Zeit, die manche kleinen Striche hinzugefügt und die Farbe hier und da verändert hat, freilich ohne seine Grundzüge zu verändern. Immerhin aber muss der aufmerksame Beobachter auch von den kleineren Veränderungen Notiz nehmen und sie in sein Bewusstsein eindringen

Digitized by Google

lassen, um nicht eines Tages mit Verdruss zu bemerken, dass sein Conservativismus ihm den Blick getrübt hat und er dem Drängen der Zeit nicht gefolgt ist.

Die Virchow'sche Publication erfolgte in einer Zeit, als die Tragödie des Deutschen Kaiserhauses in der weitesten ärztlichen Welt ein reges Interesse an den damals von ihr vernachlässigten laryngologischen Dingen wachrief; und die klare und präcise Darstellung des grossen pathologischen Anatomen statuirte einen festen, umschriebenen Begriff der von ihm sogenannten Pachydermie, der seitdem in dem Bewusstsein der Aerzte haftet und infolge des seit jener Zeit wieder mehr schwindenden Interesses an laryngologischen Detailfragen unverändert haften geblieben ist.

Aber eine grössere Anzahl von Arbeiten im Laufe besonders des letzten Jahrzehntes hat manchen Stein dem Mosaikbilde neu hinzugefügt und manchen ausgewechselt, so dass Form und Inhalt modificirt worden sind.

Ich habe z. B. in Uebereinstimmung mit manchen anderen Autoren mehrfach feststellen können, dass die pachydermischen Wülste und dementsprechend auch die Dellen sich nicht immer in der Gegend des Processus vocalis vorfinden. Auch an anderen Stellen des freien Stimmbandrandes kann der Wulst sich bilden und an der correspondirenden Stelle des anderen Stimmbandrandes durch Druck eine Delle verursachen. Diese Beobachtung beweist die Richtigkeit der Auffassung B. Fränkels, dass die Delle bei der Pachydermie eine Druckwirkung des Wulstes ist oder richtiger sein kann, denn nicht in allen Fällen verhält es sich so, wie unten gezeigt werden wird.

Ich habe ferner jüngst einen Fall gesehen, in dem die pachydermische Verdickung in mehr diffuser Weise sich gänzlich unterhalb des Stimmbandrandes etablirt hatte und der entsprechende Eindruck auf der anderen Seite ebenfalls unterhalb des Randes mehr an der unteren Fläche des Stimmbandes sich herausgebildet hatte, so dass er nur bei schräger Stellung des Kehlkopfspiegels überhaupt entdeckt werden konnte, und zwar war wie gewöhnlich die Form der Vertiefung genau entsprechend derjenigen der Verdickung, auf der übrigens im hinteren Theile ein scharf umschriebener Zapfen hervorragte.

Aber nicht immer entsprechen sich in örtlicher Beziehung Wulst und Delle; so sah ich vor kurzem einen Patienten, bei dem jederseits um den Processus vocalis herum sich eine scheibenförmige rothe Verdickung bemerkbar machte, deren obere Circumferenz bei der Respiration schlaff in einem mehr flachen Bogen — ich möchte sagen — herunterhing, um erst bei der Phonation durch den Anprall der beiden gegenüberliegenden Seiten aufgerichtet zu werden, so dass nunmehr die beiden fast halbkreisrunden Erhabenheiten gegeneinander schlugen und sich deckten und sich über das Niveau der vollkommen schliessenden Stimmbänder erhoben.

Erst in diesen Tagen sah ich einen Fall, in dem sogar an der hinteren oberen Fläche der Aryknorpelschleimhaut sich die pachydermische Veränderung fand, so dass die über stecknadelkopfgrosse epitheliale Erhebung am linken Aryknorpel sich bei der Phonation in eine entsprechende Vertiefung des rechten hineinsenkte.

Digitized by Google

Nicht hierher gehört vielleicht wohl die eigenthümliche convexe Hervorwölbung des Stimmbandrandes, wie ich sie als Folgezustand der Sängerknötchen beschrieben habe (Berl. klin. Wochenschr.), ebenso wenig wie jene schneeweisse umschriebene Verfärbung des Stimmbandrandes, die man zuweilen bei Berufsrednern und Sängern findet, wenn sie ihre Stimme überanstrengt haben.

Abgesehen von der Verschiedenheit der Localisation der Wülste und Dellen giebt es nun eine weitere Varietät der Pachydermie, und wer die Geschichte derselben studirt hat, weiss, dass wiederum Virchow schon im Jahre 1860[2]) einen Fall beschrieben hat, in dem sich längs der Stimmbänder dicke, weisse Streifen und Platten fanden, bestehend aus einer stärkeren Papillarbildung, über der ein starker Epidermoidbezug lag. Es macht fast den Eindruck, als hätte Virchow selbst bei seiner zweiten Publication sich der ersten nicht mehr erinnert, und allem Anschein nach hat auch ein nicht geringer Theil der Laryngologen von der ersten Veröffentlichung Virchow's keine Kenntnis genommen, obwohl Fränkel in seinem Referat auf dem Berliner internationalen Congress 1890 von Neuem darauf aufmerksam gemacht hat.

Diese Form der Pachydermie aber ist um so wichtiger, als sie dem mit diesen Dingen nicht vertrauten Untersucher Anlass zu diagnostischen Irrthümern geben kann. Zwar hat schon Bruns im Jahre 1865 in seiner Laryngoscopie einen Fall beschrieben und abgebildet (s. Fig. I), der in diese Categorie gehört. Er schreibt: „Als eine auf die epithelialen Schichten der Schleimhaut beschränkte Hyperplasie möchte ich die nachstehend beschriebene Veränderung ansprechen, welche ich zwei Mal an dem freien Rande der Stimmbänder beobachtet habe. Dieselbe erscheint als ein unebener, zum Theil zu kleinen Zacken ausgezogener, zum Theil wulstig verdickter, fest anhaftender Saum von saturirt weisser Farbe, welcher sich längs des freien Stimmbandrandes hinzieht, von der übrigens normal aussehenden oberen Stimmbandfläche durch eine schmale, fadenförmige, rothe Grenzlinie geschieden. An dem Schwämmchen, welches mit Höllensteinlösung getränkt zum Touchiren der Stimmbandränder benutzt wurde, fanden sich zuweilen kleine weisse Stippchen, die sich unter dem Microscop als mehrfach geschichtetes, grosszelliges Plattenepithel auswiesen."

Ein ähnliches Bild hat in dieser Monatsschrift 1897 von Stein in Moskau beschrieben und als „Laryngitis desquamativa" bezeichnet. Ich habe schon damals, ebenso wie Krieg, auf Grund der Kenntnis der oben citirten und später noch zu erwähnenden Arbeiten sowie aus eigenen Beobachtungen heraus gegen diese Bezeichnung Stellung genommen und diese krankhafte Veränderung als zum Begriffe der Pachydermie gehörig bezeichnet.

---

[2]) Schon Förster hatte in seinem Handbuche der pathologischen Anatomie (1854—56) auf die „dermoide Metamorphose" aufmerksam gemacht; er schreibt: „Die Schleimhaut erhält einen papillären Bau und das Epithel erhält den Character eines Plattenepithels, indem es zugleich eine bedeutende Verdickung erleidet. Auf diese Weise entartete Stellen sind weiss oder weissgelblich, rauh, zuweilen borkig, und stellen sich fast wie diphtherische Membranen dar."

Digitized by Google

Im Jahre 1890 consultirte mich der 60jährige Musiker B. aus Petersburg wegen einer seit ca. einem Jahre bestehenden Heiserkeit. Er leidet an Bronchiectasie. Am linken Stimmbande, das im Ganzen etwas geröthet und verdickt ist, sah ich am Rande etwas vor der Mitte zwei von einander getrennte linsengrosse, schneeweisse, leicht höckrige, ziemlich derbe, etwas über die Umgebung erhabene und fest anhaftende Auflagerungen, die auf der oberen Stimmbandfläche bogenförmig confluirten, so dass das Ganze eine nierenförmige Gestalt hatte. Motilität intact. Die weisse Masse lässt sich mit der Zange entfernen und die microscopische Untersuchung erweist Pachydermie. Im nächsten Jahre hatte sie sich wieder gebildet; im darauffolgenden hatte die weisse Masse eine länglich ringförmige Gestalt angenommen, in dem freien Centrum des Ringes sah man die geröthete Schleimhaut. Auch im dritten Jahre nach der ersten Untersuchung war im Wesentlichen das Bild nicht verändert. Kein Carcinomzeichen. Das rechte Stimmband war, von einer geringen Röthung abgesehen, immer frei geblieben.

Ein weiterer Fall meiner Beobachtung:

Der in den fünfziger Jahren stehende Klempner W. ist ebenfalls seit längerer Zeit heiser, sonst aber immer gesund gewesen. Laryngoscopisch sieht man (s. Fig. II) ein vom Ventrikeleingang bis über den Rand des linken Stimmbandes hinaus sich erstreckenden und das ganze Stimmband verdeckenden, weissen, leicht höckerigen, mehr platten als runden, etwas derben Tumor, dessen medianer Rand in einzelnen Zapfen und Zacken ausläuft. Etwas vor der Mitte zeigt er einen röthlichen Fleck, der ein wenig tiefer zu liegen scheint als die Umgebung und seine Entstehung einer Abschilferung der verhornten Epithelmassen verdankt.

In der Nähe der vorderen Commissur ragt dicht unterhalb des Randes des rechten Stimmbandes ein halblinsengrosser, kegelförmiger, rother Zapfen über den Rand hervor; die Spitze des Zapfens trägt ein hartes, weisses Knötchen — der Beginn eines dem auf der linken Seite befindlichen analogen Processes. Microscopische Untersuchung des Tumors links: Pachydermie.

Auch der von Gleitsmann 1896 im New York Med. Journ. publicirte Fall von „ungewöhnlicher Geschwulst" im Kehlkopfe (s. Fig. III) gehört wohl hierher, wenngleich der Autor geneigt ist, den Tumor als einen bösartigen anzusehen, ohne freilich die Frage mit Sicherheit zu entscheiden, da er nicht Gelegenheit hatte, den Fall genügend lange zu beobachten und zu verfolgen.

Der 33jährige Patient litt seit einem Jahre an Heiserkeit. Es fand sich im Larynx ein schneeweisser Tumor, der sich auf der rechten Seite von der vorderen Commissur bis zum Aryknorpel und bis in den Ventrikeleingang erstreckte, eine leicht höckerige Oberfläche und einen ausgezackten Rand zeigte.

Nach zweimaliger Operation war ein Theil des Stimmbandes frei und erwies sich geröthet. Die microscopische Untersuchung ergab Papilloma durum.[3])

Man findet eben in solchen Fällen eine schneeweisse, mehr oder minder ausgedehnte, mehr glatte oder am Rande gezackte, derbe, festhaftende Auflagerung auf einem Stimmbande, seltener, wie ich es aber auch in einem Falle gesehen, auf beiden Stimmbändern. Wenn durch die Feuchtigkeit der Luft im Kehlkopfe und durch die bei der Phonation stattfindende Vibration der Stimmbänder und durch ihr

[3]) Dieser Fall hätte auch in die später zu erwähnende Rubrik eingereiht werden können.

Digitized by Google

Aneinanderschlagen ein Theil dieser epithelialen Platten gelockert und durch Räuspern oder Husten abgestossen wird, so verändert sich dadurch die Form und gelegentlich auch hier und da die Farbe dieser Auflagerung, denn unter den weissen Platten liegt die geröthete Schleimhaut des Stimmbandes, die, wenn die verhornten Epithelien bis auf ihren Grund abgestossen werden, als ein röthlicher Fleck an dieser Stelle zum Vorschein kommt (s. Fig. II). Oft ergänzt sich die abgestossene Epithelialmasse in verhältnissmässig kurzer Zeit, so dass das Spiegelbild beständigen Schwankungen unterworfen sein kann, was v. Stein veranlasst hat, von einer Laryngitis desquamativa zu sprechen. Die Abstossung der weich und lose gewordenen Epithelien ist aber, wie gesagt, ein natürliches Ergebniss der örtlichen und physikalischen Verhältnisse und nicht ein das eigentliche Krankheitsbild wesentlich bestimmendes Moment; schilfern sich doch bei der Pachydermie — im engeren Sinne des Wortes — auch verhornte Epithelialzellen ab und liegen eine Zeit lang der Oberfläche auf, der sie dann ein trübgraues oder reifähnliches Aussehen verleihen, um dann fortgehustet zu werden. Das Essentielle ist vielmehr die Bildung der hyperplasirten verhornten weissen Epithelmassen.

In solchen Fällen nun kommt die Frage des Carcinoms kaum in Betracht, selbst wenn wie gewöhnlich die Erkrankung nur eine einseitige ist. Es handelt sich hier nicht um eine Tumorbildung im eigentlichen Sinne des Wortes, sondern um einen in mehr diffuser Weise sich über eine grössere Fläche des Stimmbandes ausbreitenden, chronisch entzündlichen, hyperplastischen Process, der vorzugsweise und augenfällig das Epithel betrifft, das seinerseits in dicken Schichten verhornt. Anders liegen die Verhältnisse bei den nachher zu besprechenden wirklichen Geschwülsten, den Papillomen, die man als weisse oder harte resp. hornige bezeichnen kann.

Neben der mehr diffusen, sei es mehr glatten, sei es mehr zackigen Form kann die Pachydermie aber auch in einer mehr circumscripten Weise auftreten. Im letzteren Falle ist sie manchmal von sehr geringem Basisumfang und springt wie ein weisser Dorn aus der rothen Schleimhaut hervor. Ein solcher Epithelialdorn kann auch, wie dies Krieg bereits beschrieben, auf einer gewöhnlichen pachydermischen Verdickung aufsitzen. Diese circumscripte, manchmal nur stecknadelkopfgrosse Form betone ich deswegen um so mehr, als ich glaube, dass dieselbe missverständlicher Weise von verschiedenen Autoren als „Mykose“ aufgefasst und beschrieben worden ist, missverständlich genau in dem Sinne, wie man auch die Hyperkeratose des Rachens als Pharyngomykose bezeichnet. Aus dem Umstande, dass neben der Hyperplasie der Epithelien, die als weisse Zapfen auf der Schleimhaut erscheinen, sich Leptothrix und andere Bacterien finden, hat man die Berechtigung für die Bezeichnung einer Mykose hergeleitet, ohne indessen nachzuweisen, dass die Bacterien die eigentliche Ursache dieser krankhaften Veränderungen sind. Und Virchow erwähnt bereits in seinem im Jahre 1883 (Berliner klin. Wochenschr.) publicirten zweiten Falle von Pachydermie, dass sich zwischen gewöhnlichem grosszelligen Plattenepithel hier und da vereinzelte Leptothrixfäden finden, was ihn nicht hinderte, trotzdem von Pachydermie zu sprechen.

Digitized by Google

Das Wesentliche an der Erkrankung, das am meisten in die Augen Springende ist eben die von Siebenmann so genannte „Hyperkeratose", die Bildung der weissen, ziemlich harten, über das Niveau der Umgebung sich erhebenden kleinen Zapfen, und so lange nicht mit Sicherheit der Beweis erbracht ist, dass thatsächlich die gleichzeitig gefundenen Bacterien die Ursache dieser Veränderung sind, gilt der Satz: A potiori fit denominatio.

Wenn wir auf der rothen Schleimhaut des Kehlkopfes nun weisse, fest anhaftende, derb sich anfühlende, erhabene Flecken finden, so verdanken sie, wie schon gesagt, ihr weisses Aussehen der Zunahme und Verhornung der Epithelien.

Für gewöhnlich sehen wir die Schleimhaut des Kehlkopfes — mit Ausnahme der Stimmbänder — roth, weil die Lichtstrahlen durch das Epithel hindurchgehen und das in den Capillaren befindliche Blut röthlich hindurchscheint. Ist dagegen das Epithel nicht so durchlässig für das Licht, weil es in zahlreichen und in den obersten Lagen verhornten Schichten vorhanden und uneben ist, so kann dieses nicht mehr so tief eindringen, es wird diffundirt und reflectirt und dementsprechend erscheint uns die betreffende Stelle weiss.

Uebrigens erwähnt M. Schmidt in seinem Lehrbuche, dass er ebenfalls zwei hierher gehörige Fälle gesehen und Tapia zeigte mir in Madrid zwei laryngoscopische Bilder, die er dem bei zwei Patienten erhobenen Befunde nachgezeichnet hat und die genau den meinigen entsprechen. Es scheinen demnach diese Fälle nicht so selten zu sein, als man nach der häufiger gebrauchten Bezeichnung, wie „ungewöhnlich", „noch nicht beschrieben" u. s. w. annehmen könnte. Gewöhnlich handelt es sich übrigens um männliche Individuen jenseits der dreissiger Jahre, wie es ja auch bei der Pachydermie κατ' ἐξοχήν der Fall ist, wenngleich Ausnahmen vorkommen.

Die weisse Farbe scheint mir, soweit ich aus der Litteratur ersehe, in der Vorstellung vieler Laryngologen noch mit einer besonderen Ominosität behaftet zu sein und die weissen Geschwülste des Kehlkopfes erscheinen ihnen von vorneherein als höchst krebsverdächtig. Gewiss giebt es Carcinome, die eine schneeweisse Farbe haben, aber andererseits darf nicht vergessen werden, dass auch gutartige Geschwülste schneeweiss aussehen können, wofür ich aus eigener Erfahrung einige Fälle anführen kann; insbesondere habe ich neuerdings wieder einen Fall von ausgedehntem schneeweissen Tumor, der anscheinend aus dem Ventrikel kam und das Taschenband hervorwölbte, beobachtet, der auf verschiedene Laryngologen den Eindruck eines Carcinoms machte, der sich aber als ein harmloses Papillom erwies und auf den ich gleich noch zurückkommen werde.

Wenn ich bei dieser Gelegenheit die Papillome erwähne, so will ich damit keineswegs dieselben nach dem Vorbilde Virchow's unmittelbar als in das Bereich der Pachydermie gehörig bezeichnen, aber die Beziehungen zwischen Papillomen und Pachydermie sind doch verhaltnissmässig enge; denn abgesehen davon, dass man manchmal bei Patienten mit multiplen Papillomen des Kehlkopfes solche Tumoren an den Taschenbändern sieht, die etwa der ersten Gruppe der Oertel'schen Eintheilung dieser Geschwülste entsprechen würden und die man,

Digitized by Google

wenn sie zufällig in der Gegend des Processus vocalis lägen, wegen ihrer ziemlich glatten, sammetartigen Oberfläche als pachydermische Wülste ansprechen könnte, sehen wir auch zuweilen bei Patienten neben Papillomen des Larynx eine Pachydermie in der vorhin beschriebenen zweiten Form, wo also weisse verhornte Epithelien in dicken Schichten der Schleimhaut aufliegen, wie ich es jüngst in einem Falle beobachtet.

Der 40jährige Landwirth C. W. ist seit vier Monaten heiser. Am vordersten Theil des rechten gerötheten Stimmbandes, etwa ein Drittel seiner Länge einnehmend, sieht man am Rande einen blassrothen, breitbasigen Tumor von unregelmässig höckeriger Oberfläche, der einen kleinen Fortsatz in die vordere Commissur hineinsendet. Am linken Stimmbandrande, etwa in der Mitte, ein linsengrosser, rother, ziemlich glatter Tumor, der bei der Respiration nach unten fällt, bei der Phonation auf das Stimmband heraufgeschleudert wird. Am hinteren Theile eine etwa erbsengrosse, leicht unebene, derbe, fest anhaftende Auflagerung von schneeweisser Farbe. Auf dem Taschenbande derselben Seite drei warzenähnliche röthliche Geschwülste von sammetartiger Oberfläche. Alle entfernten Tumoren erweisen sich unter dem Microscop als Papillome.

Nichtsdestoweniger bin ich, wie gesagt, weit davon entfernt, schon um der genauen Rubricirung willen sowie wegen des klinischen Verlaufes und ihrer Bedeutung für den Pat. und der noch immer nicht vollkommen geklärten Entstehungsweise der Papillome, diese als Pachydermia verrucosa zur Pachydermie gehörig zu betrachten. Worauf es mir besonders ankommt, ist, die Aufmerksamkeit der Collegen auf diese weissen geschwulstartigen Massen zu lenken und daran zu erinnern, dass die weissen Geschwülste, wenngleich sie immer an die Möglichkeit eines Carcinoms denken lassen müssen, trotzdem einen gutartigen Character haben können.

Schon 1887 beschreibt Zenker in der Münchener med. Wochenschrift einen Fall von Pachydermia glabra, in dem es sich um eine starke Wulstung der Stimmbänder mit milchweisser Färbung der Oberfläche handelt, die aber glatt erscheint. „Trotzdem", sagt er, „gehört dieser Fall zur Pachydermia verrucosa, da dicht stehende, lange, zum Theil stark verzweigte Papillen vorhanden sind, die nur durch sehr starke verdickte Epithellager versteckt sind, dessen Oberfläche glatt über die Papillen hinzieht" (ein Verhältniss, wie ich es auch in dem später zu erwähnenden Falle G. an einzelnen Stellen des Tumors beobachtet habe).

Juffinger (Wiener klin. Wochenschr.) hat im Jahre 1891 einen Fall von „Keratose" im Larynx beschrieben, in dem — bei einem 16jährigen Mädchen — sich ein lappiger, blassrother Tumor mit weissen Stacheln in der vorderen Commissur fand, die ihrerseits aus verhornten Plattenepithelzellen bestanden; er bezeichnet ihn als „Keratosis circumscripta".

Im folgenden Jahre veröffentlichte E. Meyer in der Berliner klin. Wochenschr. zwei Fälle von Pachydermia verrucosa, in dem einen fand sich die ganze rechte Kehlkopfhälfte von einem kreidigweissen, blumenkohlartigen, harten, die Mittellinie überragenden und anscheinend aus dem Ventrikel kommenden Tumor eingenommen. Pat. wurde geheilt. In dem anderen zeigte sich auf der hinteren Larynxwand eine halb-

Digitized by Google

kugelige, sehr derbe zerklüftete, grauweisse Verdickung neben pachydermischen Veränderungen an den Stimmbändern[4]).

Hierher gehört auch der Jurasz-Werner'sche[5]) Fall, bei dem am rechten Stimmbande in der ganzen Ausbreitung der Oberfläche sich eine grauweisse höckerige Geschwulstmasse fand, die aus einer Gruppe von dicht beieinander stehenden spitzen Hervorragungen zusammengesetzt war. Von verschiedenen Seiten wurde die Vermuthung ausgesprochen, dass es sich um eine Geschwulst handele, die in ihrem Kern ein Carcinom sei, das durch die weissen papillomatösen Massen nur verhüllt würde. Die Section und vor allem die microscopische Untersuchung erwies aber, dass es sich um einen gutartigen Tumor handelte.

Im Jahre 1895 publicirte Chiari (Prager med. Wochenschr.) eine der Juffinger'schen ähnliche Beobachtung bei einem 25jährigen Mädchen. Der vordere Theil der Stimmbänder war etwas verdickt und mit kreideweissen harten Massen bedeckt; in der vorderen Commissur und subchordal sah man ebenfalls eine weissliche Verdickung. Microscopisch erwiesen sich die weissen Geschwülste als hornige Massen.

Im Jahre 1901 beschreibt H. v. Schrötter in dieser Monatsschrift einen Fall von Keratose des Larynx, in dem kreideweisse höckerige, stellenweise wie zerklüftete Massen von der hinteren Wand gegen das Lumen des Kehlkopfes hineinragen, an denen es überdies zur Bildung kürzerer oder längerer haarförmiger Excrescenzen gekommen ist. Auch das linke Taschenband ist Sitz dieser Veränderungen und zeigt weisse plattenförmige Verdickungen.

In diesem Jahre veröffentlichte Coronshitzky einen dem Jurasz-Werner'schen Fall ähnlichen von Cornu laryngeum im Archiv für Laryngologie; und, wie ich jetzt (bei der Correctur) sehe, hat Fein (diese Monatsschrift, August 1903) auch zwei Fälle von Keratosis laryngis beobachtet.

Der von mir beobachtete und schon oben erwähnte Fall G. ist folgender:

Der 40jährige, stets gesund gewesene, kräftige Maschinenarbeiter suchte am 4. II. 1902 wegen seit sechs Jahren bestehender und in letzter Zeit zunehmender Heiserkeit und beim schnellen Gehen auftretender Athembeschwerden meine Poliklinik auf.

Laryngoscopisch sah man einen anscheinend aus dem linken Ventrikel kommenden und das linke, etwas geröthete Taschenband besonders in der Mitte hervorwölbenden, die ganze Länge des Kehlkopfes einnehmenden Tumor von etwa halbkugeliger Form, fein höckeriger, körniger, himbeerartiger Oberfläche und weisser Farbe (s. Fig. IV). Er verdeckt die vordere Commissur und verdrängt das rechte Stimmband nach aussen, so dass es bei ruhiger Respiration unter dem Taschenbande verschwindet, während es bei der Phonation nur als schmaler, blassrother, concaver Streifen erscheint. Bewegung des linken Aryknorpels ohne Störung. Keine Drüsenschwellungen am Halse.

Am 12. II. 1902 gelingt es mir mittelst einer um den Tumor herumgeführten Schlinge, ihn fast in toto zu entfernen; kleinere Reste desselben werden mit der schneidenden Zange genommen. 20. II. 1902. Stimme ist

[4]) Dieser Fall gehört eigentlich eher in die erste Rubrik.

[5]) Beitrag zur Kenntnis der sog. Papillome des Kehlkopfes. Dissertation Heidelberg 1894.

Digitized by Google

rein, das linke Stimmband noch roth und geschwollen, aber frei beweglich. 20. 3. 1902. Linkes Stimmband, wenn auch weniger, so doch noch roth sammetartig geschwollen; an seinem Rande vor dem Proc. voc. eine röthliche, knotige, linsengrosse Hervorragung. Von ihr ausgehend sieht man einen quer über die obere Fläche des Stimmbandes verlaufenden, schmalen, weissen, anscheinend nicht ganz festhaftenden Streifen.

17. IV. 1902. Stimme unverändert gut, linkes Stimmband sieht im Ganzen und insbesondere in der vorderen Hälfte blasser und dünner aus als bisher. Circa 2—3 mm vor dem Proc. voc. erscheint der Rand etwas verbreitert und das Stimmband in einer Ausdehnung von 2 mm rundlich verdickt; die Verdickung geht allmählich in das Niveau der Nachbarschaft über. Dieser dickere, prominirendere Theil macht bei der Phonation eine um die horizontale Achse (des Stimmbandrandes) drehende Bewegung, so dass der Rand dabei etwas gehoben und lateralwärts rotirt wird. Auf dieser übrigens auch etwas die untere Fläche des Stimmbandes ergreifenden Hervorragung sieht man einen halbkreisförmigen, weissen, fibrinähnlichen, von der Röthe der Hervorragung deutlich abstechenden und über derselben sich etwa um 1 mm erhebenden Streifen verhornten Epithels, der nach oben ein wenig über die Mitte der Stimmbandbreite nach aussen geht Bei den phonatorischen Bewegungen des Stimmbandes, die übrigens prompt und ohne Einschränkung erfolgen, macht es eben wegen dieser Drehung den Eindruck, als ginge dieser Streifen bis zum Ventrikeleingang; aber bei der Respiration dreht sich der Stimmbandrand wieder mehr medianwärts und nach unten zurück, und dabei sieht man die wirkliche Grenze des Streifens. In der Gegend des Ventrikels findet sich nichts Auffälliges.

6. V. 1902. Stimme gut, linkes Stimmband blassrosa, bewegt sich gut. Der weisse Streifen auf demselben ist vielleicht etwas breiter und zeigt in der Mitte eine Einkerbung, so dass in der Mitte eine biscuitförmige Figur entsteht.

25. VI. 1902 An der Stelle des Streifens sieht man eine feinhöckerige, rosofarbige, runde, kleinfingerkuppengrosse Geschwulst, die einerseits etwas in die Glottis hineinragt, andererseits den Ventrikeleingang erreicht. Mittelst Sonde kann man aber feststellen, dass der Tumor am Stimmbandrande inserirt, weil man den lateralen Theil der Geschwulst vom Stimmbande ab und in die Höhe heben und sie in toto um den Stimmbandrand drehen kann.

28. VI. 1902. Abtragung der ganzen Geschwulst mit der Schlinge.

7. VIII. 1902. Linkes Stimmband noch etwas roth und geschwollen, aber vollkommen glatt und beweglich. 30. VIII. 1902. Stimmband abgeblasst.

Trotzdem dem Patienten aufgegeben war, sich alle Monate einmal vorzustellen, bleibt er aus der Behandlung. Auf directe Aufforderung stellt er sich am 18. VII. 1903 wieder vor und giebt an, seit drei Monaten wieder etwas heiser zu sein.

Am linken Stimmbande inserirt an der alten Stelle mit rothem Stiel, der nach hinten zu eben noch sichtbar ist, ein etwa bohnengrosser, halbkugeliger, pilzförmiger, röthlicher, weiss gesprenkelter, kleinhöckeriger Tumor, der bei ruhiger Respiration in die Glottis hineinhängt, um bei der Phonation durch das sich anlegende rechte Stimmband nach oben und aussen gedreht zu werden, so dass er sich dann in den Eingang des linken Ventrikels hineinschiebt, während er denselben bei der Respiration eben noch erreicht. Die Beweglichkeit des linken Stimmbandes ist in keiner Weise beeinträchtigt. Keine Drüsenschwellungen am Halse, keine Schluckbeschwerden, keine Störung des Allgemeinbefindens.

Bei der Entfernung der Geschwulst mit der kalten Schlinge fällt sie nach unten und kommt nicht mehr zum Vorschein; der Stiel war von der Schlinge nicht gefasst worden und wird mittelst meiner Doppelcurette entfernt und in Serienschnitte zerlegt.

Digitized by Google

Der zuerst entfernte in Serienschnitte zerlegte Tumor zeigte durchgängig das Bild eines Papilloms, dessen dickschichtiges Epithel in den oberen Lagen verhornt ist, und zwar überbrücken die hornigen Massen an manchen Stellen die Einschnitte zwischen den einzelnen Papillen vollkommen, so dass die Oberfläche hier nicht den feinen papillären Bau zeigt, sondern ein mehr glattes oder kugeliges Aussehen hat, indem dem äusseren Anschein nach mehrere Papillen zu einer verschmelzen. Nach unten zu grenzt sich überall das Epithel deutlich und scharf ab, nirgends findet sich Epithel in der Tiefe.

Die Untersuchung des Stieles von der letzten Operation ergiebt ebenfalls absolut nichts Verdächtiges.

Auf den ersten Blick gewann man bei der laryngoscopischen Untersuchung dieses Pat. durchaus den Eindruck, als ginge der Tumor mit breiter Basis von der Ventrikelschleimhaut aus, und dieses Moment sprach gewiss zu Gunsten der Auffassung einer malignen Geschwulst; allein die genauere Untersuchung resp. die Operation zeigte, dass er vom Stimmbandrande entsprang und in den Ventrikel hineingewachsen war, so dass er mit seinem lateralen Theile in demselben verschwand und sogar das Taschenband emporgehoben hatte. Bei der Wiederkehr der Geschwulst konnte man die Entwicklung derselben verfolgen, sie schritt gewissermaassen auf einer vorher entstandenen Brücke über die obere Stimmbandfläche nach aussen fort. Man wird daher in ähnlichen Fällen durch genaue Untersuchung und Sondirung sich davon überzeugen müssen, ob in der That die Basis des Tumors im Ventrikel oder am Stimmbande zu suchen ist und dies um so mehr, als Analogiefälle zu dem eben beschriebenen existiren. So beschreibt z. B. Bruns in der 17. Beobachtung seiner Kehlkopfpolypen resp. in der 24. der ganzen Reihe einen durchaus dem meinigen entsprechenden Fall. Der 38jährige Pat., der seit zehn Monaten heiser war, hatte an der Stelle des linken Ventrikels einen breitbasigen und in horizontaler Richtung in die Kehlkopfhöhle hineinragenden Tumor von blendend weisser Farbe, die „gekochtem Hühnereiweisse" vollkommen glich. Er stellte an der Basis eine mehr compacte zusammenhängende Masse mit unebener Oberfläche dar, während er nach der freien Oberfläche zu sich in eine Anzahl schichtweise übereinander liegender platter Abtheilungen oder Lappen sonderte, welche überall an ihrer freien Peripherie in lauter kleine Zäckchen von kegel- oder pallisadenartiger Gestalt ausliefen; die anscheinend aus dem Ventrikel kommende Geschwulst hob das linke Taschenband bogenförmig empor, bei der Entfernung zeigte es sich aber, dass ihre Basis am Stimmbandrande lag.

Eine ähnliche Beobachtung findet sich in der reichen Fundgrube der Semon'schen Sammelforschung unter XI. 7. Der 67jährige Pat. zeigte eine schneeweisse, in den linken Ventrikel hineinragende, glatte, rundlich bucklige, mit stacheligen Fortsätzen versehene Geschwulst, nach deren Entfernung ebenso wie anscheinend in dem Bruns'schen Fall kein Recidiv auftrat. Die microscopische Untersuchung ergab in beiden Fällen die Diagnose: Papillom.

In der Sitzung vom 31. Mai 1901 der Londoner laryngologischen Gesellschaft zeigte Mark Howell einen 61jährigen Pat., dem er 1886 eine für ein Carcinom gehaltene, grosse, papillomatöse, weissliche Geschwulst vom Stimmbande entfernt hatte; dieselbe recidivirte und wurde

Digitized by Google

nach einem Jahre abermals entfernt und zwar mit dauerndem Heilerfolge. Eve glaubte sich auf Grund der microscopischen Untersuchung zur Diagnose Carcinom berechtigt; da aber seitens mehrerer Mitglieder der Gesellschaft Zweifel an der Richtigkeit derselben erhoben wurde, wurde die Geschwulst an das Comité für krankhafte Geschwülste zur Gutachtung überwiesen, das, wie mir Howell auf eine Anfrage mittheilte, dieselbe für nicht bösartig erklärte.

Andererseits finden sich in der Semon'schen Sammelforschung auch Fälle ganz ähnlicher Art, die entweder von vornherein schon als Mischgeschwulst angesehen werden mussten oder in der Tiefe carcinomatös waren, ohne dass die laryngoscopische Untersuchung allein darüber Aufschluss gegeben hätte. Es zeigt sich immer wieder, dass wir in solch' zweifelhaften Fällen der histologischen Untersuchung nicht entrathen können oder vielmehr dass bei dieser Entscheidung gewöhnlich das Microscop das letzte Wort zu sprechen hat.

Im Gegensatz zu der oben erwähnten Art der Pachydermie sehen wir in diesen zweifelhaften Fällen den ausgesprochen papillomatösen Character, der uns immer daran mahnen muss, dass derselbe nur die Maske zu sein braucht, hinter der sich ein Carcinom versteckt, insbesondere wenn — abgesehen natürlich von sonstigen krebsverdächtigen Zeichen — die Geschwulst solitär, breitbasig und in ihrer Basis derber ist. Nichtsdestoweniger ist, wie gesagt, immer die Möglichkeit eines gutartigen Tumors zu berücksichtigen, und erst die Summe aller Erscheinungen und die genaueste Beobachtung, sowie die microscopische Untersuchung der Geschwulst, vor Allem in ihrem basalen Theile, in Serienschnitten, wird die Entscheidung bringen können. Die bisherigen Beobachtungen über die weissen Geschwülste des Kehlkopfes sind immer noch nicht zahlreich genug, um ein bestimmtes Urtheil darüber abzugeben, ob eine gewisse Form derselben als characteristisch für das Carcinom anzusehen ist. Die Zwischenräume zwischen den Papillen eines papillomatösen Tumors können, wie ich dies schon erwähnte, zum Mindesten stellenweise durch hyperplastische, hornige Epithelmassen ausgefüllt sein, so dass seine Oberfläche daselbst mehr glatt erscheinen kann; aber vollkommen glatte, weisse Geschwülste scheinen mir eher den Verdacht auf Krebs zu rechtfertigen, wenigstens konnte ich das in einem Falle beobachten.

Die 65jährige, bis dahin stets gesund gewesene Frau wurde vor drei Jahren heiser. Reichert, zu dem sie Ende September 1897 in Behandlung kam und bei dem sie, wie sie angiebt, bis zum 6. April 1898 in Behandlung blieb, fand, wie er mir auf meine Anfrage mittheilte, multiple Papillome, die die vorderen zwei Drittel der oberen Fläche des linken Stimmbandes und das Bereich einer ca. 3 mm breiten Randzone der medianen Fläche desselben einnahmen. An der oberen Stimmbandfläche griffen einzelne Papillomgruppen auch auf die untere Fläche des Ventrikels über, so dass R. bei der Beseitigung derselben das Taschenband möglichst lateralwärts drücken musste. Die microscopische Untersuchung gab das typische Bild dieser Papillome: unregelmässig durcheinander gehende, sich öfter kreuzende Papillen mit sehr reichlichen, an einzelnen Stellen verhornten Epithelzellen.

Die operirten Stellen heilten gut und nach 4 in 5 Monaten vorgenommenen endolaryngealen Operationen war keine Spur mehr von Papillomen zu sehen. Bei der von der Patientin aus äusseren Gründen gewünschten Entlassung war die Stimme nicht mehr heiser, sondern zeigte nur öfters eine geringe

Digitized by Google

Belegtheit, welche durch Räuspern leicht für kurze Zeit beseitigt werden konnte. An zwei kleinen Stellen war noch keine völlige Vernarbung eingetreten, jedoch die Oberfläche der etwa stecknadelkopfgrossen Geschwürstellen eher unter als über dem Niveau der Umgebung.

Die Patientin gab mir, als sie am 6. IV. 1899 zu mir kam, an, dass ihre Stimme schliesslich wieder ganz rein und klar geworden war wie vor der Erkrankung. Vor fünf Monaten stellte sich wieder Heiserkeit ein, die allmählich zunahm und sich vor 14 Tagen zu vollkommener Stimmlosigkeit steigerte; beim schnellen Gehen und Treppensteigen wird Patientin etwas schwerathmig.

Ich fand bei der grossen, kräftigen, recht fetten Patientin einen weisslichen, fast glatten Tumor von der Grösse etwa zweier Bohnen, der aus der ganzen Länge des linken Ventrikels kommend das linke Stimmband nicht nur verdeckte, sondern auch in die Glottis hinein überragte. Das linke Taschenband ist etwas in die Höhe gehoben durch die herausquellende Geschwulst. Diese theilt sich an der vorderen Grenze des hinteren Drittels durch eine flache Furche gewissermaassen in zwei Theile und fühlt sich festweich an. Das Taschenband ist an der am meisten gehobenen Stelle in der Mitte am Rande ein wenig geröthet. Der linke Aryknorpel bewegt sich frei, die Plica aryepiglottica zeigt normale Configuration. Keine Drüsenschwellungen am Halse, keine Schmerzen. Es gelingt mir, den ganzen Tumor mit der kalten Schlinge zu entfernen, und nunmehr zeigt sich, dass das linke Stimmband frei beweglich ist und in der Mitte am Rande eine kleine knotige Verdickung zeigt, die die Basis des Tumors darstellt. Die Stimme ist sofort fast klar.

Am 22. IV. ist das Stimmband noch etwas roth, der Knoten kleiner; am 29. IV. Röthung geringer, eine Verdickung kaum noch zu sehen. 22. XII. Habe Pat. bisher etwa alle vier Wochen gesehen; abgesehen von einer mässigen Röthung und geringen Schwellung der der basalen Partie des Tumors entsprechenden Stelle ist nichts Besonderes zu bemerken gewesen. Heute sehe ich an letzterer eine etwas lebhaftere Röthung und Schwellung und in der Mitte derselben eine grauweissliche Verfärbung von etwa Linsengrösse. Stimmbandbewegung vollkommen frei.

14. I. 1900. Geringe Zunahme der Röthung, die übrigens, wenn auch in geringerem Grade in der letzten Zeit, sich auch auf das übrige Stimmband erstreckte, und der weisslichen Verfärbung. 22. I. Weitere Zunahme; ausserdem am Rande des linken Stimmbandes im vordersten Drittel eine fast fibrinös aussehende weisse Masse von ca. 2 mm Länge und 1 mm Breite resp. Tiefe, anscheinend fest anhaftend.

7. V. Unter Gebrauch von Jodkali (20 g) verkleinerte sich die Verdickung etwas. Heute sehe ich zum ersten Male eine Bewegungsbeschränkung des linken Stimmbandes; es steht etwa in Cadaverstellung fast unbeweglich und macht nur unbedeutende phonatorische Adductionsbewegungen. Es sieht weiss aus; unterhalb seines Randes und neben demselben sieht man eine anscheinend derbe, röthlichgraue, unregelmässig knotige Hervorwölbung.

Das rechte Stimmband erreicht bei der Phonation nicht das linke; daher Zunahme der Heiserkeit.

Diese bestimmt die Pat, meinem ihr gleich im Anfange der Behandlung gegebenen Rathe, eine halbseitige Exstirpation vornehmen zu lassen, zu folgen, was sie bis dahin entschieden abgelehnt hatte. Ich rieth zur Radicaloperation, weil die microscopische Untersuchung des entfernten Tumors nicht blos nach meiner Ansicht, sondern auch nach der verschiedener pathologischen Anatomen das unzweifelhafte Bild des Carcinoms ergeben hatte.

Prof. Gluck machte nach seiner Methode die Operation und die Pat., die sich von Zeit zu Zeit immer noch bei mir vorstellt, ist gesund geblieben, wenngleich sie immer noch die Canüle tragen muss.

Digitized by Google

Auch in diesem Falle schien der Tumor aus dem Ventrikel zu kommen, während er thatsächlich am Stimmbandrande inserirte.

Man gewinnt aus dieser Krankengeschichte den Eindruck, als handelte es sich um die Umwandlung eines benignen Tumors in einen malignen; die bestimmte Angabe eines zuverlässigen Laryngologen, dass es sich anfänglich um Papillome gehandelt, deren Identität noch durch die microscopische Untersuchung bestätigt ist; anscheinend vollkommene Heilung; ein Jahr nach der Entlassung an derselben Stelle Carcinom — leider besteht hier diese einjährige Lücke in der Beobachtung.

Bemerkenswerth ist übrigens die späte Beschränkung der Motilität des carcinomatös erkrankten Stimmbandes, die sich erst ca. $1^1/_2$ Jahre nach dem Beginne der Erkrankung einstellte, und zwar zu einer Zeit, wo schon in der hypoglottischen Region sich carcinomatöse Infiltration zeigte.

Ich glaube gern, dass ich in dieser Besprechung nicht alle in der Literatur niedergelegten weissen Geschwülste des Kehlkopfes berücksichtigt habe und bin überzeugt, dass eine Reihe von Laryngologen über ähnliche Beobachtungen verfügt; es würde sich empfehlen, wenn sie dieselben publicirten. Vielleicht könnte daraus ein erspriesslicher Beitrag auch für die Carcinomdiagnose resultiren.

(Aus der Universitäts-Ohrenklinik Hofrath Prof. Politzer in Wien.)

Ueber die Behandlung der acuten Osteoperiostitis des Warzenforsatzes mit constanter Wärme.

Von

Docent Dr. **G. Alexander**, Assistent der Klinik.

Die therapeutische Wirkung warmer Umschläge in Fällen von acuter Entzündung des Warzenfortsatzes ist wiederholt und von verschiedenen Autoren an grösserem Patientenmateriale untersucht worden. Auch wir an der Politzer'schen Klinik haben oft Gelegenheit, die gute Wirkung warmer Umschläge bei acuter Warzenfortsatzentzündung zu beobachten. Es muss aber gleich hier bemerkt werden, dass besonders die Application von Kälte und Wärme von den subjectiven Empfindungen des Pat. abhängig gemacht werden muss. Mancher Kranke verträgt eben grundsätzlich keine Kälte, der andere nicht die Wärme, und nur wenn man diesem Umstande Rechnung trägt, wird man überhaupt mit der Verwendung beider Heilerfolge erzielen können. Die therapeutische Wirkung der Kälte oder Wärme setzt sich aus zwei Componenten zusammen: einer symptomatologischen und einer causalen. Die symptomatologische wird durch den Schmerz dominirt und da ist wohl die günstige Wirkung der Kälteüberschläge in den ersten Stadien einer acuten Entzündung allgemein anerkannt. Die Causalwirkung auf den Entzündungs- bezw. Eiterungsprocess selbst ist sowohl für die Verwendung der Kälte als der Wärme nicht vollkommen klar erwiesen und

Digitized by Google

schon aus diesem Grunde erschien die folgende Reihenuntersuchung gerechtfertigt. Nachdem durch die Erfindung des Thermophors die Anwendung länger dauernder Wärme auch am Ohre in bequemer Weise ermöglicht worden ist, hat diese Therapie einen weiteren Ausbau durch den von Ullmann construirten Apparat zur Application constanter Wärme an verschiedenen Körpertheilen, den Hydrothermoregulator, erfahren. Die günstigen Erfolge, die mit der Ullmann'schen Thermodenapplication bei verschiedenen Dermatosen am Menschen und bei verschiedenen acut und chronisch entzündlichen, eitrigen und nichteitrigen Affectionen bei den grossen Hausthieren sich ergeben haben, hat uns veranlasst, die Verwendbarkeit des U.'schen Apparates, der uns von seinem Autor zu Versuchszwecken zur Verfügung gestellt wurde, an der Ohrenklinik zu prüfen. Bezüglich der Details des Apparates sei auf die Originalmittheilung von Ullmann[6]) selbst verwiesen und hier nur erwähnt, dass die verwendeten Thermoden für's Ohr nach dem System der Leiter'schen Röhren von Leiter selbst angefertigt worden sind. Die Bleiröhren besitzen nur ein grösseres Caliber als die gewöhnlichen Leiter'schen Kühlröhren.

Die Verwendung am Ohre erfolgte derart, dass die mit feuchter Watte gedeckte Thermode über dem erkrankten Warzenfortsatze mit einem leichten Verbande befestigt wurde. Die einzelnen Applicationen dauerten 1—7 Stunden, zumeist in Bettlage des Pat. Die Wassertemperatur betrug stets 44—46,5° C. Aus den Krankengeschichten der 18 derart behandelten Pat. ist Folgendes zu berichten:

I. Marie W., 29 Jahre alt, Magd. Aufgenommen am 12. I. 1903 mit acuter, eitriger, rechtsseitiger Mittelohrentzündung und Spontan- und Druckempfindlichkeit des rechten Warzenfortsatzes. Während der ersten 1—2stündigen Sitzungen Steigerung der Beschwerden, später vorübergehende Herabsetzung der Beschwerden, bedeutende Steigerung der Beschwerden nach einer 7stündigen Sitzung Der Apparat wurde, ohne dass bis dahin eine günstige Beeinflussung der Otitis media oder der Mastoiditis erfolgt wäre, an der Pat. nicht weiter verwendet.

Anm.: Rückgang der Beschwerden und endliche Heilung unter Application von essigsaurer Thonerde und Credé'scher Silbersalbe.

II. Marie F., 29 Jahre alt, Magd. Acute rechtsseitige Mittelohrentzündung mit Entzündung des Warzenfortsatzes seit 21. I. 1903. Täglich eine 3—5stündige Sitzung mit sichtbar günstiger Beeinflussung der subjectiven Beschwerden. Am 30. I. war die Druckschmerzhaftigkeit des Warzenfortsatzes vollkommen geschwunden, Ausfluss gering. Unter weiteren täglichen Sitzungen Wohlbefinden bis 14. II. An diesem Tage plötzliche Wiederkehr der Anzeichen von Mastoiditis. Pat. wurde am 16. II. operirt, wobei sich ein haselnussgrosser, grau-rothe Granulationen enthaltender Abscess an der Warzenfortsatzspitze ergab. Geheilt seit 5. III.

III. Therese R., 20 Jahre alt, Tagelöhnerin. Linksseitige, acute eitrige Mittelohrentzündung mit Entzündung des Warzenfortsatzes seit

---

[6]) Zur klinisch-therapeutischen Verwerthbarkeit constanter Wärme, S.-A. und: Ueber die Heilwirkung der durch Wärme erzeugten localen Hyperämie auf chronische und infectiöse Geschwürsprocesse. Wiener klin. Rundschau 1902, No. 21.

Digitized by Google

14 Tagen. Nach drei je 6stündigen Sitzungen vollkommener Rückgang der Erkrankungserscheinungen am Warzenfortsatze. Pat., die am 27. I. aufgenommen worden ist, wird am 5. II. nach völligem Rückgange der Beschwerden entlassen und der ambulanten Behandlung zugewiesen. Weiterer uncomplicirter Verlauf, geheilt seit 26. II.

IV. Louise Z., 16 Jahre alt. Otitis media acuta suppurativa sinistra, Osteoperiostitis et Abscessus subperiostalis processus mastoidei sinistri. Mittelohrentzündung seit 1. I. 1903, Anschwellung des linken Warzenfortsatzes seit zehn Tagen. Pat. wird am 31. I. aufgenommen und bis 2. II. in 3—4stündigen täglichen Sitzungen mit dem U.'schen Apparate behandelt. Darunter erfolgt Besserung der subjectiven Beschwerden, Rückgang der Schmerzen, die Geschwulst selbst wird durch den Apparat nicht beeinflusst. Pat. wurde am 3. II. operirt. Es ergab sich ein subperiostaler Abscess, mit welchem ein fast den ganzen Warzenfortsatz einnehmender Knochenabscess durch eine federkielweite Fistel communicirt. Pat. geheilt seit 1. III.

V. Marie M., 23 Jahre alt, Magd. Rechtsseitige acute eitrige Mittelohrentzündung seit drei Monaten. Aufgenommen am 25. II. 1903 mit stechenden Schmerzen am rechten Warzenfortsatze, Ohrensausen und Schwindel. Bis 14. II. täglich 2—6stündige Sitzungen, die sehr gut vertragen werden und zu gänzlichem Schwunde der Warzenfortsatzerscheinungen führen. Die weitere conservative Therapie der Otitis media führte am 6. III. zu vollkommener Heilung.

VI. Lola M., 12 Jahre alt. Rechtsseitige acute Mittelohrentzündung seit vier Tagen. Pat. wird mit stechenden Schmerzen am Warzenfortsatze und einer Abendtemperatur von 38,4° am 13. II. 1903 aufgenommen. Täglich 3—5½stündige Sitzungen zunächst bis zum 24. II., an welchem Tage Pat. entlassen wurde. Sodann noch bei ambulatorischer sonstiger Behandlung acht Sitzungen. Der Apparat wurde gut vertragen, während der Sitzungen waren keinerlei Beschwerden vorhanden. Noch während des Spitalaufenthaltes gingen die entzündlichen Erscheinungen am Warzenfortsatze vollständig zurück.

VII. Susi K., 28 Jahre alt, Köchin. Rechtsseitige acute eitrige Mittelohrentzündung seit zwei Wochen. Pat. wird mit starker Spontan- und Druckschmerzhaftigkeit am rechten Warzenfortsatze am 21. II. 1903 aufgenommen. Der Apparat, der fünf Tage verwendet wurde, erzeugte keine Linderung der Beschwerden. Die operative Eröffnung des Warzenfortsatzes (am 27. II.) ergab einen acuten kleinwallnussgrossen, mit dem Antrum communicirenden Abscess am Warzenfortsatze. Reactionslose Heilung.

VIII. Anna M., 27 Jahre alt, Tischlersgattin. Aufgenommen am 21. II. 1903 mit acuter, eitriger linksseitiger Mittelohrentzündung seit fünf Tagen und starker Druckempfindlichkeit des linken Warzenfortsatzes. Jeden Tag eine 2—5stündige Sitzung, sonst Umschläge mit essigsaurer Thonerde. Nach der zweiten Sitzung bedeutende Linderung der Schmerzen am Warzenfortsatze, die nach weiteren vier Tage vollkommen behoben erscheinen.

IX. Leopoldine Sch., 19 Jahre alt, Verkäuferin. Laesio auris internae lateralis sinistri et Atresia meatus auditorii externi sinistri. Aufgenommen am 23. II. zur Radicaloperation. Vor einem Jahre plötz-

Digitized by Google

liches Einsetzen des Ohrenstechens und Hörverschlechterung, zur Zeit Spontan- und Druckempfindlichkeit des linken Warzenfortsatzes, linksseitige Kopfschmerzen. Ursache der Atresie nicht sicher zu eruiren, angeboren oder vor 12 Jahren im Anschlusse an eine Masernotitis entstanden. Pat. wurde durch zwei Tage mit dem Apparate in einstündiger Sitzung behandelt, während und nach welcher die Kopfschmerzen cessirten. Am dritten Tage wurde Pat. operirt (Totalaufmeisselung). Geheilt seit 2. IV.

X. Gabriele St., 16 Jahre alt, Magd. Linksseitige, acute eitrige Mittelohrentzündung seit drei Monaten. Pat. wird am 11. VI. 1903 mit Spontan- und Druckschmerzhaftigkeit des linken Warzenfortsatzes und mässiger Schwellung seiner Weichtheildecken aufgenommen. Täglich 2—3stündige Sitzungen. Vollkommener Rückgang der Beschwerden bis 1. VII. Heilung.

XI. Martha M., 21 Jahre alt. Rechtsseitige acute eitrige Mittelohr-Entzündung seit drei Wochen. Seit 14 Tagen Schwellung und Schmerzen am rechten Warzenfortsatze. Aufnahme am 27. II. Täglich 2—3stündige Sitzungen bis 8. III. Es stellt sich Besserung der Beschwerden ein, schliesslich vollkommener Schwund der Beschwerden, so lange der Apparat applicirt wird. Die Schwellung wird nicht beeinflusst. Pat. wird am 9. III. operirt. Bei der Operation ergiebt sich ein fast wallnussgrosser, jauchiger, mit dem Antrum communicirender Abscess am Warzenfortsatze. Reactionslose Heilung. Geheilt seit 5. IV.

XII. Franziska N., 29 Jahre alt. Acute eitrige linksseitige Mittelohrentzündung seit mehreren Wochen. Pat. wird mit den Erscheinungen einer acuten Warzenfortsatzentzündung am 24. II. 1903 aufgenommen. Täglich 2—3stündige Sitzungen bis 13. III., die eine Linderung der Schmerzen herbeiführen, während aber Druckempfindlichkeit an der Warzenfortsatzspitze bleibt. Am 13. III. wird Pat. operirt, wobei ein haselnussgrosser, zum Theil Granulationen enthaltender Abscess am Warzenfortsatze entleert wird. Reactionsloser Verlauf. Geheilt seit 15. IV.

XIII. Barbara T., 48 Jahre alt, Köchin. Linksseitige acute Mittelohrentzündung seit vier Monaten. Aufnahme erfolgt am 3. III. 1903 mit acuter Osteoperiostitis des Warzenfortsatzes. Sechs Sitzungen von 2—3 Stunden. Der Apparat wird gut vertragen, die Beschwerden gemildert, die Schwellung am Warzenfortsatze wird nicht beeinflusst. Die Operation (am 14. III.) ergab einen mandelgrossen Abscess im linken Warzenfortsatze, der durch eine Fistel mit einem ungefähr kronengrossen subperiostalen Abscesse des linken Warzenfortsatzes communicirt. Reactionsloser Wundverlauf. Geheilt seit 10. IV.

XIV. Leopoldine N., 21 Jahre alt, Näherin. Acute eitrige rechtsseitige Mittelohrentzündung seit Januar 1903. Pat. wird am 16. III. 1903 mit Spontan- und Druckschmerzen am Warzenfortsatze aufgenommen. Der Apparat wird selbst in einstündiger Sitzung nicht vertragen und führt zu einer Vermehrung der Beschwerden, die unter Verwendung von Credé'scher Silbersalbe nach 14 Tagen zurückgingen. Pat. geheilt seit 16. IV.

XV. Marie F., 24 Jahre alt, Beamtengattin. Acute eitrige rechtsseitige Mittelohrentzündung. Pat. wird am 24. III. 1903 mit Erschei-

Digitized by Google

nungen einer acuten Osteoperiostitis des rechten Warzenfortsatzes aufgenommen. Je dreistündige Sitzungen während der nächsten Tage führen zu vorübergehender Besserung. Die Operation (am 28. III.) ergab einen kleinen, wallnussgrossen Abscess des rechten Warzenfortsatzes. Reactionsloser Wundverlauf. Geheilt seit 20. IV.

XVI. Amalie B., 23 Jahre alt, Dienstmädchen. Acute eitrige rechtsseitige Mittelohrentzündung seit acht Tagen. Aufgenommen am 22. IV. mit Spontan- und Druckschmerzen am rechten Warzenfortsatze. Je dreistündige Sitzungen bis 28. IV. mit allmählichem Schwunde der Erkrankungserscheinungen am Warzenfortsatze. Pat. geheilt seit 15. V.

XVII. Caroline Pf., 20 Jahre alt, Köchin. Acute eitrige linksseitige Mittelohrentzündung seit vier Monaten (Influenza). Aufgenommen am 9. VI. 1903 mit Spontan- und Druckschmerzen am linken Warzenfortsatze und Senkung der hinteren, oberen Gehörgangswand. Täglich 2—3stündige Sitzungen. Vollkommener Rückgang der Erkrankungserscheinungen am Warzenfortsatz bis 20. VI. 1903. Heilung.

XVIII. Susanne K. Acute eitrige rechtsseitige Mittelohrentzündung seit drei Monaten. Pat. wird am 20. II. 1903 mit Spontan- und Druckschmerzen am rechten Warzenfortsatze aufgenommen. Vollkommener Rückgang der Entzündungserscheinungen am rechten Warzenfortsatze unter täglich 2—3stündigen Sitzungen bis 3. III. Heilung.

* * *

In der Verwerthung des therapeutischen Resultates der einzelnen Fälle ergiebt sich Folgendes: Unter den 18 Fällen kann dem Apparate in 8 Fällen (No. III, V, VI, VIII, X, XVI, XVII, XVIII) vollkommen zufriedenstellende Wirkung zugeschrieben werden, derart, dass unter der Verwendung der constanten Wärme (wozu fallweise noch Umschläge mit essigsaurer Thonerde und Credé'sche Silbersalbe kommen) die acut entzündlichen Erscheinungen zurückgingen. In sieben Fällen (No. II, IV, IX, XI, XII, XIII, XV) wurde der Apparat gut vertragen, brachte Linderung für die Zeit der Sitzung selbst; in einigen Fällen hatte er auch gute Nachwirkungen; trotzdem aber trat objective Besserung nicht in dem Grade ein, dass die operative Eröffnung des Warzenfortsatzes dem Patienten erspart werden konnte (von Fall IX, bei dem ja nur bis zur Vornahme der Operation der Apparat zur Linderung der Schmerzen angewendet wurde, ist abzusehen). In drei Fällen endlich (No. I, VII, XIV) wurde der Apparat überhaupt nicht vertragen, d. h. die Schmerzen wurden unter dem Apparate nicht geringer (Fall VII) oder gar gesteigert (Fall XIV); er musste daher weggelassen werden. In Fall VII erfolgte erst nach der Operation Heilung.

In den beiden anderen Fällen (I, XIV), in welchen der Apparat zu einer Vermehrung der Beschwerden führte, gingen die acuten Entzündungserscheinungen doch unter Credé'scher Silbersalbe innerhalb 14 Tagen zurück. Es mag sich in diesen Fällen um eine Eigenthümlichkeit der Patienten gehandelt haben, denn so wie es sicher ist, dass es Leute giebt, die Kälte grundsätzlich nicht vertragen, giebt es auch solche, bei welchen Wärme von ungünstiger subjectiver Wirkung ist (s. o.).

Die Gruppe der Fälle II, IV, IX, XI, XII, XIII, XV betrifft durchaus Fälle, bei welchen durch die folgende Operation ein voll-

Digitized by Google

Rosenberg: *Beobachtungen über Pachydermie etc.*

Fig. 1

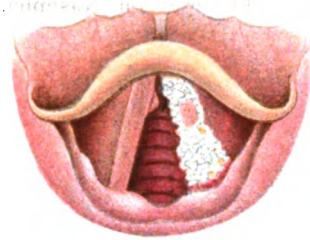

Fig. 2.

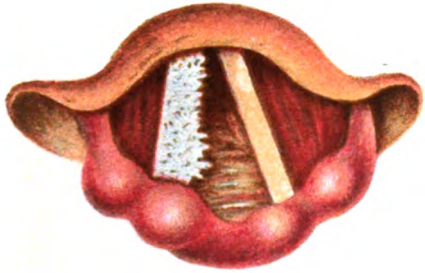

Fig. 3

Fig. 4.

Monatsschrift für Ohrenheilkunde etc. 1903, No. 9. *L. J. Thomas, Lith. Inst., Berlin S. 53.*

Verlag von Oscar Coblentz in Berlin W. 35

Digitized by Google



Digitized by Google

kommen entwickelter eitriger Abcess aufgedeckt und entleert wurde. Es würde sich danach ergeben, dass in solchen Fällen die constante Wärme subjectiv gut vertragen wird, ein wirklicher Heilerfolg jedoch davon nicht zu erwarten wäre. Besonders gilt dies von Fall XIII, in welchem ein flacher, subperiostaler Abscess bestand, der während der ganzen Dauer der Behandlung mit dem Ullmann'schen Apparate unverändert geblieben ist.

Die dritte Gruppe (No. III, V, VI, VIII, X, XVI, XVII, XVIII) betrifft die Fälle mit Heileffect. In dieser Gruppe sind ohne Zweifel Fälle vorhanden, bei welchen es sich um eine sog. „entzündliche Reizung" des Warzenfortsatzes, aber noch nicht um Eiterung in demselben handelt. Diese frühen Stadien der Entzündung des Knochens oder Periostes sind nach den obigen Erfahrungen für die Behandlung mit dem U.'schen Apparate am meisten geeignet, und wenn wir auch sehen, dass hier und da spontan unter Bettruhe oder durch Anwendung von Kälte, essigsaurer Thonerde, Credé'scher Salbe u. s. f. derartige Erscheinungen zurückgehen, so ist es doch sicher, dass der Wirksamkeit der constanten Wärme, wie wir sie durch den U.'schen Apparat erhalten, ein günstiger und vollkommener Heilerfolg zuzuschreiben ist. Die Frage, inwiefern auch in dieser Gruppe Fälle vorhanden sind, in welchen bereits Eiterung bestand, aber im Laufe der Sitzungen der Eiter durch Resorption der ganzen Processe zum Rückgange gebracht worden ist, lässt sich exact nicht beantworten, da eine Autopsie in operatione oder sonst nicht erfolgte. Die günstigen Erfahrungen, die, wie mir Herr College Ullmann mittheilte, bei Knocheneiterungen an den grossen Hausthieren mit dem Wärmeapparate von Prof. Baier im Thierarzneiinstitute in Wien gemacht worden sind, bei welchen Resorption umfänglicher Eitermassen erzielt wurde, lässt einen ähnlichen Effect für den Menschen nicht unmöglich erscheinen, andererseits aber zeigen die Fälle II, IV, IX, XI, XII, XIII, XV, dass wenigstens bei ihnen unter der Anwendung der constanten Wärme ein Rückbildungsprocess in den einzelnen Abscessen nicht stattgefunden hat.

Zusammenfassung.

1. Der Ullmann'sche Wärmeapparat muss in geeigneten Fällen als günstiges therapeutisches Mittel der Behandlung acuter Entzündungen des Warzenfortsatzes betrachtet werden.

2. Die geeigneten Fälle sind durch die Frische der acut entzündlichen Erscheinungen characterisirt, derart, dass im Warzenfortsatze überhaupt noch keine oder wenigstens keine umfängliche Eiterung vorhanden ist.

3. Bei bereits nachweisbaren Abscessen im Warzenfortsatze oder unter seinem Perioste kann ein Heilerfolg bei der Verwendung constanter Wärme nicht abgesehen werden, und wäre der U.'sche Apparat hier lediglich symptomatisch (etwa die wenigen Stunden vor der Operation), hier aber fast ausschliesslich mit gutem Effecte, d. h. Milderung oder Schwund der Schmerzen, zu verwenden.

Digitized by Google

Ueber Paraffinausfüllungen von Operationshöhlen.

Von

Dr. **Ernst Urbantschitsch** in Wien.

Im Juli 1903 erschien in der „Wiener medicinischen Wochenschrift" von Herrn Hofrath Politzer ein Aufsatz über ein „Verfahren zum frühzeitigen Verschluss der Wundhöhle nach operativer Eröffnung des Warzenfortsatzes". Da die Mittheilung erst vor kurzem erschienen ist und daher voraussichtlich manchen Aerzten noch unbekannt sein dürfte, so möchte ich vorerst das Verfahren von Hofrath Politzer besprechen.

Dasselbe ist dem Bestreben entsprungen, „bei acuter, mit Abscessbildung einhergehender Mastoiditis, nach operativer Eröffnung des Warzenfortsatzes die Wundhöhle zum raschen Verschluss zu bringen". Politzer betont, dass es an Versuchen, dieses Ziel zu erreichen, nicht gefehlt hat: so suchte Gruber eine Abkürzung der Heilungsdauer durch die secundäre Naht, allerdings in der Mehrzahl der Fälle ohne günstiges Ergebnis. „Piffl will durch die an der Zaufal'schen Klinik übliche partielle primäre Naht raschere Heilung der Operationswunde beobachtet haben."

An diesen Ausspruch Politzer's anknüpfend, möchte ich mir eine kleine Randbemerkung erlauben; dass durch die primäre Naht eine bedeutende Abkürzung der Heilungsdauer zu erzielen ist, davon konnte ich mich persönlich überzeugen. Ich versuchte nämlich bei einer Trepanation, die ich an der Allgemeinen Poliklinik am 10. März 1903 vornahm, an die mit Eröffnung des Antrum verbundene Operation unmittelbar die primäre totale Naht, wie sie in letzter Zeit Zaufal ausführt, anzuschliessen. Zaufal fand nämlich, dass sich bei diesem Verfahren in der Wundhöhle bactericides Secret ansammle, welches die Heilung sehr befördere. In der That war das Resultat in meinem Falle günstig; es stellte sich zwar am zweiten und dritten Tage leichte Temperaturerhöhung (38,2) ein, doch ging hierauf die Temperatur langsam auf die Norm zurück. Nach Entfernung der Nähte waren noch zwei Wochen an der Schnittwunde Röthung und ganz leichte Schwellung der Haut zu sehen, doch ging die Heilung sonst ganz normal von statten, vom zehnten Tage an liess ich den Verband ganz weg und begnügte mich, zum Schutz die betreffende Stelle mit Zinkmullpflaster zu bedecken. Der Pat., welcher das Gymnasium besuchte, konnte vom Ende der zweiten Woche an wieder seinen Studien obliegen.

Nach dieser kleinen Abschweifung komme ich auf das Verfahren von Politzer zurück. Dasselbe besteht darin, „dass die mit gesunden Granulationen ausgekleidete Wundhöhle mit in einem kleinen Glaskolben geschmolzenem, sterilisirtem Paraffin ausgegossen wird und dass nach Erstarren der Masse die Wundränder mittelst Naht oder durch die Michel'schen Klammern vereinigt werden".

So behandelte Patienten konnten schon kurze Zeit nach der Paraffinausfüllung aus dem Spital entlassen werden und ihrem Berufe nachgehen. Besonders eignen sich hierzu jene Fälle, wo von der Eröffnung des Antrum Abstand genommen werden konnte, da es dann möglich war,

Digitized by Google

die Paraffineingiessung schon verhältnissmässig bald nach der Operation (bereits nach einer Woche) vorzunehmen, während man bei Eröffnung desselben erst auf den Wiederverschluss warten muss. Noch günstiger in Bezug auf Heilungsdauer würde sich die an die Trepanation unmittelbar angeschlossene Ausfüllung der Höhle mit Paraffin gestalten, doch widerräth dies Politzer für die Regel, da „selbst bei gründlicher und sorgfältiger Ausräumung des Warzenfortsatzes zuweilen kranke Knochenreste zurückbleiben, welche die Ursache fortdauernder Eiterung in der Wundhöhle bilden". Nur wenn man von der gründlichen Ausräumung überzeugt ist, wäre dieses Vorgehen erlaubt.

Die Mittheilung, die ich an dieses von Politzer zum ersten Male angewandte Verfahren knüpfe, soll einen Beitrag zur Ausfüllung von Trepanationshöhlen mit Paraffin bilden. Dennoch bestehen zwischen der von mir gebrauchten Anwendung des Paraffins gegenüber dem Verfahren von Politzer einige wesentliche Unterschiede.

Während Politzer von vornherein daraufhin ausging, die granulirende Wundhöhle mit Paraffin auszufüllen und so eine Abkürzung der Heilungsdauer zu erzielen, entschloss ich mich zur Ausgiessung der Trepanationshöhle mit Paraffin erst, als jeder Versuch, Granulationen anzuregen, scheiterte und es den Anschein hatte, dass sich die gewöhnliche Behandlung ins Endlose hinausziehen würde. Während ferner Politzer nach der Anwendung von Paraffin einen sofortigen Verschluss der Wundhöhle (durch Naht, bezw. Klammern) herbeiführte, also gleichsam eine Heilung per primam anstrebte, benutzte ich die aufschiessenden Granulationen zur Erzeugung eines narbigen Verschlusses, also die Heilung per secundam intentionem. Meine Anwendungsweise des Paraffins erinnert eher an das Verfahren nach Kretschman, der in die Wundhöhle Glutol goss, um Granulationen anzuregen (s. Archiv für Ohrenheilkunde, Bd. 42, S. 290).

Ich hatte ursprünglich die Absicht, erst eine Reihe von solchen Fällen zu beobachten, bevor ich darüber berichten wollte. Da nunmehr die Arbeit von Hofrath Politzer vorliegt, die gewiss von neuem das Interesse für die Verwendbarkeit des Paraffins auch in der Ohrenheilkunde erregt hat, so erlaube ich mir schon jetzt (im Anschlusse an diese Arbeit) über meine Versuche zu berichten, die bisher leider blos zwei Fälle betreffen konnten.

I. Dr. N. erkrankte im December 1901 an Mastoiditis acuta sinistra; es wurde deshalb im Januar 1902 die Eröffnung des Warzenfortsatzes vorgenommen. Nichtsdestoweniger führte die Trepanation zu keinem Abschluss des Processes; es bestand vielmehr bis zum Mai 1902 sowohl vom Ohr wie von der Trepanationswunde aus heftige eitrige Secretion. Zu dieser Zeit wurde eine Nachoperation (Auskratzung) vorgenommen, worauf sich der Zustand des Patienten wesentlich besserte; die Eiterung sistirte, es trat Heilung ein, die sich bis zum December 1902 erhielt. Soweit die Krankengeschichte des Patienten, bevor ich ihn kannte.

Am 21. December 1902 fand sich Dr. N. zum ersten Male in meiner Ordination ein. Die Haut über dem linken Warzenfortsatze war etwas geröthet; es war leichte Schwellung sowie Druckempfindlichkeit vorhanden. Der otoskopische Befund ergab Injection der Trommelfellgefässe, im hinteren unteren Quadranten des Trommelfells eine spalt-

Digitized by Google

förmige Perforation, aus der Eiter sickerte. Ich verordnete Einträufelungen von Hydrogenium hyperoxydatum Merck 6 pCt., Umschläge mit Liquor Burowi, Ruhe, leichte Diät, Sorge für Stuhl. Tags darauf fühlte sich der Patient subjectiv wohler, jedoch zeigte sich am Warzenfortsatze eine Fistelöffnung, aus der Eiter quoll. Nach sorgfältiger Entfernung des Eiters konnte ich durch die Oeffnung in eine Höhle von der Grösse einer Haselnuss blicken, von deren Grund ich mit der Sonde noch ungefähr 3 cm in die Tiefe (in der Richtung gegen das Antrum zu) dringen konnte, woselbst rauher Knochen zu fühlen war. Bei der bacteriologischen Untersuchung des Eiters, von dem ich mir sogleich ein Strichpräparat anfertigte, fand ich Streptococcen vorherrschend; daneben Diplococcen und spärliche Staphylococcen.

Um auch auf die unzugänglicheren Partien einwirken zu können, benutzte ich in der ersten Zeit täglich Eingiessungen von Jodoform-Emulsion in die Wundhöhle, worauf ich mit Jodoformgaze tamponirte. Die Wirkung war jedenfalls eine günstige: Bedeutende Beschränkung der Secretion, subjectives Wohlbefinden. Immerhin war auf diese Weise keine Heilung zu erzielen, da es völlig an Granulationsgewebe mangelte: die Höhle war von fast ganz glatten Wandungen umgeben; es machte beinahe den Eindruck, als wäre sie von einer Schleimhaut ausgekleidet. Zur Anregung von Granulationen versuchte ich nunmehr andere, schwach reizende Substanzen anzuwenden; so rieb ich einige Zeit hindurch die Wandungen mit feinst pulverisirtem Calomel und unmittelbar darauf mit Jodoformpulver ein, ein granulationsförderndes Verfahren, für welches Sprengel sehr warm eintritt (s. Centralbl. für Chirurgie 1897, No. 5). Mit Hilfe der alkalischen Gewebssäfte verbindet sich nämlich das sich abspaltende Jod mit dem Quecksilber zu Quecksilberjodid, das ätzend-reizend wirkt. (Aus diesem Grunde ist es ja bekanntlich auch streng untersagt, bei Calomelbehandlung der Augen gleichzeitig innerlich Jodpräparate zu nehmen.) Der Erfolg dieser Behandlung war folgender: Tags darauf war die Secretion sichtlich stärker, nahm jedoch am zweiten Tage wieder bedeutend ab, wobei sich stellenweise gering entwickelte Granulationen zeigten, worauf ich die Calomel-Jodoform-Behandlung wiederholte, so dass ich sie wöchentlich drei Mal vornahm. Auf diese Weise schloss sich der in die Tiefe führende kleine Fistelgang mit Granulationen; auch an der äusseren Oeffnung waren solche zu bemerken, an der Höhlenwand aber blieben diese nur äusserst spärlich und eine Ausfüllung dieses Raumes durch Granulationsgewebe war nicht zu erwarten.

Da nun seit Beginn der Erkrankung $2^1/_2$ Monate verstrichen waren und ich auf eine Heilung mit Hilfe der Natur in absehbarer Zeit nicht rechnen konnte, machte ich den Versuch, die ursprüngliche Trepanationshöhle mit einer sterilen Masse zu füllen. Ich dachte in erster Linie an das Unguentum Paraffini; ich sterilisirte es durch halbstündiges Kochen und goss es in die Höhle zum ersten Male am 10. März 1903 ein. Darüber machte ich einen sterilen Compressionsverband. Als ich am 12. März den Verband abnahm, war von dem Unguentum Paraffini nichts mehr vorhanden. Ich wiederholte in Folge dessen sofort die Eingiessung in derselben Weise; doch auch dieses sickerte — gleich einer dritten Füllung — aus. Der Grund lag offenbar in dem niederen

Digitized by Google

Schmelzpunkte des Mittels. Ich versuchte daher eine schwerer schmelzende Substanz und wählte hierzu das Paraffinum solidum, wie es zur Einschliessung histologischer Präparate verwendet wird. Am 23. März 1903 sterilisirte ich nun dieses durch halbstündiges Kochen und injicirte es in die Höhle. Ich erlebte nun die Freude eines vollkommen zufriedenstellenden Erfolges; die Wundhöhle blieb ausgefüllt, die Eingangsöffnung verschloss sich in wenigen Tagen mit Granulationen und am 7. April 1902 war der Patient vollständig geheilt; seit der letzten Eingiessung fühlte sich der Patient ganz gesund und so wohl wie angeblich seit langer Zeit nicht. Auch das Trommelfell war unterdessen zur Norm zurückgekehrt, keine Otorrhoe, keine Perforation.

Als ich den Pat. nach drei Monaten wiedersah, war der Zustand der gleiche; nur die Trepanationsstelle war leicht kraterförmig vertieft.

II. Frl. L. H. Mitte November 1902 trat bei der Pat. eine acute eitrige Mittelohrentzündung rechterseits auf; dabei litt Pat. an Eingenommenheit des Kopfes sowie Schmerzen, die in das Innere des Ohres verlegt wurden. Ich sah die Pat. das erste Mal am 14. December 1902. Am Abend dieses Tages waren die Schmerzen so furchtbar, dass Pat. angab, dieselben nicht mehr aushalten zu können. Ich liess sogleich am Processus mastoideus drei Blutegel setzen und verordnete, nach Abfall derselben Umschläge (mit Liquor Burowi 1 : 4 Wasser) zu machen. Damals war der objective Befund: Trommelfell geröthet und geschwellt, im hinteren unteren Quadranten, zum Theil in den oberen ragend, eine ziemlich grosse ellipsoide Perforation, aus der mässig reichlich Eiter floss. Der Gehörgang war nicht verengt, die Haut über dem Warzentheile weder geröthet noch geschwellt, nur bei stärkerem Drucke gab die Pat. leichte Schmerzhaftigkeit an. Als ich Tags darauf die Pat. sah, erzählte sie mir, dass die Schmerzen bereits eine Stunde, nachdem ich sie verlassen hatte, vollständig aufgehört hatten, worauf sie bis zum nächsten Morgen schlief. In den objectiven Symptomen war keine Aenderung aufgetreten. So blieb der Zustand bis zum 22. December 1902. An diesem Tage traten plötzlich von neuem heftige Schmerzen im Ohre und im Warzenfortsatze auf, so dass ich die Diagnose auf eine acute eitrige Mastoiditis stellte, obgleich die sonstigen Symptome fehlten; bei der Untersuchung ergab sich der gleiche Befund wie am ersten Tage. Ich entschloss mich nunmehr doch zur operativen Eröffnung des Warzenfortsatzes, die ich auch am 23. December auf der Ohrenabtheilung der allgemeinen Poliklinik vornahm. Hierbei fand ich die Warzenzellen mit Eiter und reichlichen Granulationen erfüllt; die Knochenzellen waren eitrig zerfallend; die Erweichung der Knochensubstanz erstreckte sich bis ins Antrum, welches breit eröffnet wurde. Nach Entfernung von allem Krankhaften, bis also die Trepanationshöhle nur von ganz gesundem Knochen umkleidet war, wurde die Desinfection mit 1 prom. Sublimat vorgenommen, worauf ich mit Jodoformgaze tamponirte. Ich will gleich jetzt bemerken, dass von dieser Zeit an die Otorrhoe völlig sistirte, dass sich die Trommelfellperforation im Laufe von drei Wochen gänzlich schloss und dass beim Verbandwechsel nie auch nur ein Tropfen Eiter zu entdecken war. Obgleich der Wundverlauf selbst vollkommen normal war, trat wenige Tage nach der Operation remittirendes Fieber bis zu 40° auf, dabei Lymph-

Digitized by Google

adenitis nuchae sowie acuter Milztumor; keine Angina. Die Internisten nahmen eine leichte typhöse Erkrankung an.

Im Laufe des Januar 1903, als Pat. wieder die Poliklinik verlassen konnte, stellten sich an der äusseren Trepanationsöffnung reichlich wuchernde Granulationen ein, ohne dass solche in der Wundhöhle selbst bemerkt werden konnten. Im Februar vertrockneten die äusseren Granulationen, innen versagten alle angewandten Reizmittel der Granulationsbildung; nur die Oeffnung im Antrum schloss sich durch solche; subjectiv erging es dabei der Pat. sehr gut. Als sich am 12. März 1903 noch immer keine Spur von Granulationen zeigte, entschloss ich mich zur Ausfüllung der Trepanationshöhle mit sterilem Unguentum Paraffini. Dasselbe rann jedoch im Laufe der Tage aus, worauf ich mich am 16. März 1903 zur nochmaligem Füllung, diesmal mit Paraffinum solidum sterilisatum, entschloss. Nunmehr bildeten sich an der Aussenöffnung der Höhle von neuem reichliche Granulationen, so dass der Eingang in die mit Paraffin erfüllte Höhle nur durch Wegdrängen der Granulationen zu finden war. Dabei bestand leichte Eingenommenheit des Kopfes. Nach zwei Wochen war vollständige Heilung erreicht, das Befinden normal. Die Trepanationsstelle war nur bei aufmerksamer Betrachtung zu finden. Am 8. April erkrankte Pat. an beiderseitiger Angina lacunaris, Ende April entfernte ich ihr die Gaumenmandeln und adenoide Vegetationen. Im Laufe des April vertiefte sich die Operationsstelle sichtlich und zunehmend so, dass eine deutliche kraterförmige Einsenkung zu sehen war. Aus kosmetischen Rücksichten empfahl ich daher der Pat. die subcutane Injection von sterilisirtem, flüssig gemachtem Unguentum Paraffini, eine Operation, der sich die Pat. auch Ende Mai willig unterzog. Das Resultat war sehr befriedigend: bis auf eine kleine, faltenförmige Vertiefung der Haut am Ansatz der Ohrmuschel ist nunmehr von der Operationswunde nichts mehr zu sehen. Eigenthümlicherweise hat sich jedoch seit dieser Injection bei der Pat. ein pulsatorisches Klopfen im Ohre an der betreffenden Seite eingestellt, das seither, wenn auch etwas geschwächt, anhält. Faradisirung hat geringe Erleichterung gebracht, hingegen ist auf Bougirung mit folgender Einblasung von 10proc. Kampheräther dämpfen eine deutliche Verminderung des Klopfens eingetreten. Immerhin erklärt sich die Pat. mit ihrem Zustande sehr zufrieden. Die Pat. wird weiter behandelt (September 1903).

Die günstige Wirkung der Eingiessung von Paraffin liegt unbedingt in erster Linie im Fernhalten der athmosphärischen Schädigungen; dabei erwies sich das Unguentum Paraffini als zu weich und musste dem schwerer schmelzbaren Paraffinum solidum den Platz räumen. Auch bei den Versuchen auf der Ohrenabtheilung der allgemeinen Poliklinik, radical operirten Fällen im Laufe der Behandlung Unguentum Paraffini einzugiessen, machte sich derselbe Umstand geltend, so dass auch hier nur festes Paraffin verwendet werden konnte. Ich will es nicht verschweigen, dass mich speciell bei radical Operirten eine gewisse Scheu anfangs abhielt, ein Mittel einzugiessen, das doch erst bei 60° schmilzt; ich fürchtete event. Eiterstauung und dazu noch in diesem Falle erschwerte Entfernung des Mittels. Diese Befürchtungen erwiesen sich zwar nicht als stichhaltig; freilich haben die Paraffin-

Digitized by Google

behandlungen nach Radicaloperationen auch bis jetzt keine Abkürzung der Heilungsdauer herbeigeführt, was aber immerhin keinen Grund bilden soll, von weiteren diesbezüglichen Versuchen abzusehen.

Dass nach der Anwendung von Paraffin an der nach aussen führenden Wundhöhlenöffnung in beiden angeführten Fällen Granulationen sprossten, konnte ich allerdings nicht erwarten, immerhin begrüsste ich diese mit Freuden, da in der Regel der kosmetische Erfolg in diesem Falle sich etwas günstiger gestaltet als nach künstlicher Vereinigung der Wundränder. Das anfänglich hübsche kosmetische Resultat erlitt freilich durch die Einsenkung an der betreffenden Stelle in späterer Zeit einigermaassen eine Einbusse. Die Ursache für die Entstehung dieser Vertiefung suchte ich nicht so sehr in einem Diffundiren des Paraffins in die Umgebung der Wundhöhle, was in ausgiebigerem Maasse bei dem verhältnismässig hohen Schmelzpunkte des Mittels kaum anzunehmen war, als in einer erhöhten Consolidirung desselben, möglicherweise auch in seiner Organisation mit Narben-Gewebe bei darauffolgender Schrumpfung. Für die secundäre Injection behufs Ausfüllung dieser Vertiefung (nach vollkommenem Verschluss der Wundöffnung) hat sich mir das Unguentum Paraffini als ganz geeignet erwiesen.

Eigenthümlich ist das im zweiten Falle unmittelbar nach der subcutanen Injection aufgetretene pulsatorische Klopfen, das ins Ohr bezw. knapp hinter die Ohrmuschel verlegt wurde. Seit September sistirt es tagsüber vollständig und tritt nur abends um 8 Uhr auf; dürfte also wohl nervöser Natur sein.

Bemerkungen zu der Abhandlung des Herrn Privatdocenten Dr. Alt: Ueber Störungen des musikalischen Gehörs.

Von

Dr. **Treitel.**

Herr Dr. Alt ist der Ansicht, dass die Diplacusis monauralis, bei welcher die Töne im kranken Ohre doppelt bezw. mehrfach percipirt werden, nur bei Neurasthenie als nervöses Symptom sich findet. Sie werde stets bei nervösen Personen gelegentlich einer Erkrankung des Ohres beobachtet und heile binnen weniger Tage oder Wochen spontan aus. Er führt aber von anderen Autoren selbst in dieser Abhandlung einige Fälle an, wo objectiv durch Veränderung am Mittelohr einseitige Diplacusis vorhanden war und durch Behandlung beseitigt wurde.

So berichtet Berthold über einen Musiker, der nach Perforation des Trommelfells an Diplacusis monauralis litt, welche innerhalb der Octaven c_1—c_3 auftrat. Es war merkwürdig, dass die Doppeltöne, die er beim Pfeifen mit den Lippen wahrnahm, nicht immer übereinstimmten mit den Doppeltönen, die die Töne der Orgel oder der Violine hervorriefen. Der Musiker war ausserordentlich treffsicher. Dass that-

Digitized by Google

sächlich eine Diplacusis monauralis vorlag, wurde durch Untersuchung bei fest verschlossenem gesunden Ohre sichergestellt. Dass beim Pfeifen der Doppelton anders klang als der der Violine, liegt an dem verschiedenen Klang der Instrumente; bei einfachen Tönen wäre er wohl übereinstimmend gewesen. Das sei hier nur nebenbei bemerkt.

Ein zweiter Fall ist der von O. Wolf veröffentlichte. Es handelte sich um einen Lehrer, dessen linkes Ohr fast ganz taub war; das rechte Trommelfell stark eingezogen und gespannt. Er konnte seine Geige nach der a^1-Gabel nicht mehr stimmen. Er hörte seine Gabel um eine Terz höher. Zeitweise recidivirte die Störung und wurde stets durch die Luftdouche beseitigt.

Einen ähnlichen Fall habe ich beobachtet, der mehr als Diplacusis gelten kann, da im Wolf'schen Falle nicht erwähnt ist, ob auch der ursprüngliche Ton daneben gehört wurde.

Mein Patient, der nicht musikalisch war, hatte auf dem linken Ohre einen vollkommenen Verlust des Trommelfelles und der Gehörknöchelchen und hörte keine Flüstersprache. Auf dem rechten Ohre bestanden Narben und er hörte Flüstersprache auf 0,5 m. Seit einigen Tagen ist durch eine Erkältung eine Verschlechterung des Gehörs aufgetreten. Er hörte die Stimme seiner Frau und Geräusche doppelt. Bei Prüfung mit der Stimmgabel c^1 hörte er einen höheren Ton gleichzeitig, bei der Stimmgabel fis^{IV} einen tieferen.

Die Erklärung wäre in den Fällen von wirklicher Druckerhöhung leichter als die die der rein nervösen Form. Hier wäre die Erklärung von Stumpf zu Recht bestehend, dass das Doppelthören darauf beruhe, dass die Mitschwingungsfähigkeit gewisser Corti'scher Fasern verändert wird, während die specifische Energie der centralen Endzellen ungeändert bleibt. Ich stelle mir nun vor, dass also zunächst das Centrum auf den gewohnten Ton reagirt und unmittelbar darauf je nach der Dämpfung oder Anspannung der Saite einen höheren oder tieferen Ton wahrnimmt. Nur so wäre auch die Echosprache zu erklären.

Schwerer ist der von Stumpf berichtete und von Alt citirte Fall zu erklären. Ein Lehrer am Prager Conservatorium litt an hochgradiger Nervosität. Er hörte sechs Wochen lang Töne der mittleren Octave doppelt, und zwar auf beiden Ohren, d. h. wenn er ein Ohr verstopfte, blieb auf dem anderen doch die Erscheinung bestehen. Die Differenz beider Töne betrug $^1/_4$—$^1/_2$ Ton, blieb aber nie constant. Drehorgeln waren ihm entsetzlich anzuhören. Das Clavier hatte seine Klangfarbe verloren. Ein Landaufenthalt beseitigte das Leiden.

Aehnlich ist das Verhalten in meinem Falle, wo ich leider versäumt habe, einseitig zu untersuchen.[7]) Ein nervöser Herr merkte nach angestrengtem Telephoniren, dass er die Sprache einer mit heller Stimme sprechenden Dame — nicht am Telephon — doppelt hörte und zwar in der Weise, dass er neben ihrer noch eine zweite etwa eine Octave höhere vernahm. Bei Stimmen von Männern hörte er ein Nebengeräusch. Dabei war Gehör für Flüstersprache normal. Mit Stimmgabeln habe ich in diesem Falle nicht untersucht. Nach Ruhe trat Heilung ein.

[7]) Auch von Alt citirt.

Digitized by Google

Solche Fälle beruhen nach meiner Ansicht auf Ermüdung des Hörcentrums. Die Ermüdung trifft besonders die Aufmerksamkeit, und darauf ist wohl in solchen Fällen das Falschhören zurückzuführen. Daher die schnelle Heilung beim Aussetzen des Berufes. Ich möchte noch auf einen Punkt aufmerksam machen, der schwer zu erklären ist. Das ist das Verhalten des doppelten Tones bei Leitung der Töne durch den Knochen. So hörte ein Hofopernsänger, den Alt untersucht hat, die Töne c^1—c^4 vor dem rechten Ohre, dessen Trommelfell retrahirt war, einen halben Ton tiefer; vom Warzenfortsatze aus wurden alle Töne in richtiger Tonhöhe percipirt. Dabei war das Hörvermögen selbst nicht herabgesetzt. Die Uhr wird in gleicher Entfernung wie links, leiseste Flüstersprache auf 7 m percipirt. Wolf schreibt die Thatsache, dass auch Mittelohrentzündungen Falschhören erzeugen, dem Umstande zu, dass die Patienten durch die Luftleitung mitunter einen falschen Ton statt des zugeführten Stimmgabeltones vernehmen, aber durch die Knochenleitung den richtigen hören. Eine Erklärung für diese Thatsache giebt es nicht; ich wüsste auch keine zu geben. Die Möglichkeit wäre, dass in diesem Falle bei dem geringen Drucke auf's Labyrinth nur geringe Spannung im Labyrinthe besteht, so dass sie für die stärkere Leitung der Wellen durch den Knochen nicht in Frage kommt.

Allerdings hat Alt in seinen Experimenten mit der elektromotorisch bewegten Stimmgabel, die gerade auf den Warzenfortsatz aufgesetzt war, durch Einwärtsbewegung des Trommelfells und der Gehörknöchelchen und Erhöhung des Druckes im Labyrinthe mittels eines Sigle'schen Trichters den Grundton zum Verschwinden gebracht. Bei höherem Druck verschwanden auch die Obertöne, aber jedenfalls ist es ihm gelungen, Doppeltöne der auf den Schädelknochen aufgesetzten Stimmgabel zu erzeugen.

Erwiderung auf Docent Dr. Alt's Referat meiner Arbeit „Ein Operationsverfahren zur Eröffnung tiefgelegener, von der Spitze des Felsenbeines ausgehender Epiduralabscesse"

(diese Monatsschrift 1903, No. 4).

Von

Dr. **Hermann Streit**. Königsberg,
früherem Assistenten von Prof. Leutert.

Herr Doc. Dr. Alt schreibt: „Die Operation ist in cadavere construirt, am Patienten noch nie ausgeführt worden." Nach der Fassung, in welcher die Kritik gehalten ist, ist anzunehmen, dass Herr Alt die Berechtigung zur Publication der Operationsmethode bezweifelt, „da sie am Patienten noch nie ausgeführt worden" ist. Davon, dass ich selbst diesen Mangel in der directen Beweisführung des practischen Werthes meines Verfahrens empfinden musste und empfunden habe, erwähnt Herr Alt kein Wort. Und doch habe ich mich hierüber in den einleitenden Worten meiner Arbeit zur Genüge ver-

Digitized by Google

breitet und die Gründe, die mich trotzdem zur Publication bewogen, genau angegeben. Ich schreibe wörtlich: „Bei der relativen Seltenheit der in Betracht kommenden Fälle war es Herrn Prof. Leutert nicht möglich, die Durchführbarkeit der Operation am Lebenden festzustellen. Da aber für den Einzelnen lange Zeit bis zur Wiederbeobachtung eines derartigen Falles vergehen kann, so sehe ich mich veranlasst, das Verfahren schon jetzt zu publiciren.“ Es wäre deshalb sehr wünschenswerth gewesen, wenn Herr Alt den Lesern der Monatsschrift meine Begründung für die Publication meines Operationsverfahrens mitgetheilt hätte. Denn aus den vorher erwähnten Worten des Herrn Alt muss der Leser entnehmen, dass Ersterer es für nothwendig gehalten hat, mich sowie die Leser auf obigen Mangel aufwerksam zu machen. Kann mir aber daraus, dass die Operation „in cadavere construirt“ ist, thatsächlich ein Vorwurf gemacht werden? Ich glaube, dass gerade diejenigen Operationsverfahren die grösste Berechtigung zur Ausführung haben, welche, wie das meinige — und das geht wohl unzweifelhaft aus meiner Arbeit hervor — auf eingehenden Studien an der Leiche basiren. Sollte ich nun mit der Publication warten, bis mir der Zufall einen weiteren einschlägigen Fall zuführte, worüber bei der Seltenheit der Fälle höchst wahrscheinlich eine ganze Reihe von Jahren vergehen dürfte, während dieser oder jener College vielleicht das Verfahren zum Heile seiner Patienten erproben konnte? Es handelt sich ja hier um eine Erkrankung, für die bisher noch kein operatives Verfahren angegeben ist und welche wohl fast stets tödtlich verläuft. Hat Zaufal nicht die Eröffnung des Sinus bei Sinusthrombose und die Unterbindung der Vena jugularis vier Jahre vorher vorgeschlagen, bevor er selbst in die Lage kam, die Operation auszuführen? Ist ihm jemals daraus ein Vorwurf erwachsen?

Wenn Herr Alt ferner mein Operationsverfahren „complicirt“ nennt, so möchte ich doch fragen, wie er zu diesem Urtheil gekommen ist. Denn die Wegnahme der oberen Gehörgangswand sowie der angrenzenden Theile des Tegmen tympani und des Jochbogenausläufers kann doch unmöglich so complicirt erscheinen. Im übrigen ist ja „complicirt“ ein relativer Begriff; eine Operationsmethode, die dem Einen complicirt erscheint, ist es für den Anderen noch lange nicht.

Weiter schreibt Herr Alt: „Die Erkrankung wurde vom Autor bisher zwei Mal vermuthet, nicht sichergestellt, nicht einmal durch die Obduction.“ Was nun die beiden Fälle betrifft, welche mich zur „Construction“ des Operationsverfahrens veranlasst haben, so schreibe ich darüber in meiner Arbeit Folgendes: „In dem einen der Fälle (noch nicht publicirt) — tiefer Epiduralabscess an der Spitze des Felsenbeines — traten am Tage vor der projectirten Operation meningitische Erscheinungen schwersten Grades auf, die uns von einem weiteren Eingriffe zurückhielten. In den anderen — Meningitis, ausgehend von einer flachen, epiduralen Exsudatauflagerung an der vordersten innersten Partie der rechten Felsenbeinspitze — (siehe Streit: Weitere Fälle endocranieller Complicationen u. s. w. Archiv f. Ohrenheilkunde, Bd. LVI) wurde das Tegmen tympani etc. . . .“

Aus diesen Worten geht unzweifelhaft hervor, dass in beiden Fällen die Obduction gemacht worden ist, da ich ja ihre Resultate angebe.

Digitized by Google

Wie wäre es auch möglich gewesen, in vivo die Diagnose „Meningitis, ausgehend von einer flachen, epiduralen Exsudatauflagerung an der vordersten innersten Partie der rechten Felsenbeinspitze“ zu stellen?

Auch für den anderen noch nicht publicirten Fall musste Herr Alt annehmen, dass die Section gemacht ist, da man am Lebenden wohl kaum so genau und mit unfehlbarer Sicherheit als Sitz eines tiefgelegenen Epiduralabscesses die Felsenbeinspitze bestimmen kann, dass man berechtigt ist, diese Diagnose als völlig sicher und undiscutirbar hinzustellen. Im Uebrigen findet sich die pathologisch-anatomische Diagnose auch dieses zweiten Falles in der soeben von mir citirten Arbeit, am Schlusse derselben.

Herr Alt schreibt weiter: „Wir halten das vorgeschlagene Operationsverfahren für ebenso gefährlich als unnöthig.“ Ueber die der Operation etwa anhaftenden Gefahren habe ich mich am Schlusse meiner Arbeit ausgesprochen. Sie sind fraglos sehr gering im Verhältnis zu der eminenten Lebensgefahr, in der diejenigen Patienten schweben, für welche die Operation vorgeschlagen ist. Hat Herr Alt die Operation an der Leiche nachgemacht und wenn, welche in's Gewicht fallenden Gefahren hat er dabei entdeckt? Da er sich den von mir angegebenen Duraspatel, ohne welchen die Operation nicht in der von mir angegebenen Weise ausgeführt werden kann, aus Königsberg nicht hat kommen lassen — es ist bisher noch kein Exemplar nach Wien verkauft worden —, so muss ich leider annehmen, dass sein Urtheil über die Gefährlichkeit der von mir proponirten Operation „construirt“ ist, und zwar ohne seinerseits vorgenommene Studien an der Leiche.

Herr Alt hält die Operation ferner für unnöthig. Unnöthig ist der Vorschlag eines Operationsverfahrens, welches eine Krankheit bekämpfen will, die es de facto nicht giebt oder auf anderem Wege geheilt werden kann. Also entweder erkennt Herr Alt diese Krankheitsform nicht an — was auch aus seinen vorher citirten Worten „die Erkrankung wurde vom Autor bisher zweimal vermuthet“ hervorgeht — oder er weiss andere einfachere Mittel und Wege, die tiefen, von der Felsenbeinspitze ausgehenden Epiduralabscesse zur Heilung zu bringen. Im ersteren Fall — er hat nach dem vorher Gesagten die grössere Wahrscheinlichkeit für sich — möchte ich nur Herrn Alt gegenüber darauf hinweisen, dass derartige Fälle bereits mehrfach von verschiedenen Autoren publicirt sind (s. z. B. Hilgermann: Die Betheiligung des Ganglion Gasseri etc. Zeitschr. f. Ohrenheilk., 40). Im letzten Falle aber würde sich Herr Alt ein Verdienst erwerben, wenn er möglichst bald auch weiteren Kreisen seine Operationsmethode mittheilen würde. Wir unsererseits würden mit Freuden von dem Verfahren Kenntnis nehmen, auch wenn es noch nicht am Lebenden ausgeführt sein sollte.

Digitized by Google

Erwiderung auf vorstehende Bemerkungen.

Von

Docenten Dr. **Ferdinand Alt** in Wien.

Dem neuen Operationsverfahren des Herrn Dr. Streit habe ich ein ganz kurzes Referat gewidmet. Die einfache Constatirung von Thatsachen erregt sein besonderes Missfallen. So sagte ich im Referate: „Die Operation ist in cadavere construirt, am Patienten noch nie ausgeführt worden." Diese feststehende Thatsache veranlasst Herrn Dr. Streit zu einer gereizten Erwiderung. Die Berechtigung, ein in cadavere construirtes Verfahren zu publiciren, habe ich ihm damit nicht abgesprochen, wenn es auch als Regel gilt, Operationsverfahren zu empfehlen, die sich practisch bewährt haben. Herr Dr. Streit beruft sich auf Zaufal, der die Unterbindung der Vena jugularis vier Jahre vorher in Vorschlag brachte, bevor er selbst in die Lage kam, die Operation am Kranken auszuführen. Das war ein Ausnahmsfall, der einer Erkrankung galt, die man mit Sicherheit oder wenigstens mit einer an Gewissheit grenzenden Wahrscheinlichkeit diagnosticiren kann, ein Operationsverfahren, dem wir glänzende Heilerfolge verdanken. Wie steht es aber mit der Operation des Herrn Dr. Streit. Erstens besitzen wir keine irgendwie verlässlichen Anhaltspunkte, einen von der Spitze der Felsenbeinpyramide ausgehenden Epiduralabscess zu diagnosticiren, und zweitens wäre von der Freilegung und event. Entleerung eines solchen Abscesses keine Heilung zu erwarten, da der Abscess nur der Ausdruck einer Knocheneiterung in der Pyramide ist, an Stellen, wohin wir mit dem Verfahren des Herrn Dr. Streit nicht gelangen. Seine Raspatoriumcurette wird wohl nicht einer ausgedehnten Knochencaries an der Pyramidenspitze gewachsen sein. Dann soll das Krause'sche Operationsverfahren herhalten, das aber auch nicht den Zugang zum Knochensequester sichert.

Wenn ich in meinem Referate sagte: „Die Erkrankung wurde vom Autor bisher zwei Mal vermuthet", so ist dies auch die einfache Constatirung einer Thatsache und veranlasst nicht die Meinung, dass ich von der Pyramidenspitze ausgehende Epiduralabscesse mit Sicherheit diagnosticire, sondern mich dagegen wende, dass man für nicht diagnosticirbare Erkrankungen Operationsmethoden construirt.

Herr Dr. Streit beschreibt ausführlich, wie man „die etwa drohenden Gefahren" vermeidet. Man hat auf die Carotis, die Meningea media und ihre Aeste, den Sinus petrosus superior und seine constanten und accessorischen Venenverbindungen und schliesslich auf den Sinus petrososquamosus besonders zu achten. Ich habe das Verfahren complicirt genannt, was Herrn Dr. Streit auch nicht richtig erscheint.

Ich wiederhole aus meinem Referate: „Wir wollen abwarten, ob der Autor je in die Lage kommen wird, das Operationsverfahren am Patienten auszuführen und welche Resultate er zu verzeichnen haben wird." Speciell auf die Resultate bin ich neugierig, die der Methode wohl keine Anhänger sichern werden. Wenn Herr Dr. Streit behauptet: „Sollte die Diagnose falsch sein, so wird man durch die Ope-

Digitized by Google

ration dem Patienten kaum geschadet haben", so muss ich dies lebhaft bezweifeln. Ein Operationsverfahren, durch welches man bei richtiger Diagnose nicht helfen und bei falscher Diagnose nur schaden kann, ist unnöthig.

Oesterreichische otologische Gesellschaft.

Officielles Protocoll der Sitzung vom 23. Februar 1903.

Vorsitzender: Prof. Dr. Urbantschitsch.
Schriftführer: Dr. Frey.

I. Docent Dr. F. Alt bespricht einen Fall von Luftembolie in den Sinus lateralis, der von einem Hilfsarzte seines Ambulatoriums beim zweiten Verbandwechsel nach Radicaloperation wahrgenommen wurde. Der Patient war ein tuberculöser, sehr herabgekommener Mann, bei welchem der Sinus von Eiter umspült bei der Operation vorgefunden wurde. Eine Verletzung des Sinus wurde nicht gesetzt. Den ersten Verbandwechsel nahm der Vortragende vor. Der zweite Verbandwechsel wurde von einem Collegen vorgenommen, der Patient war in sitzender Stellung. Plötzlich soll ein gluckerndes Geräusch, wie wenn Luft in einen Heber eintritt, aufgetreten sein, das sich zwei Mal wiederholte. Der College tamponirte rasch die Wundhöhle. Der Patient wurde cyanotisch und bewusstlos. Die Bewusstlosigkeit hielt $^1/_2$ Stunde, die Cyanose $1^1/_2$ Stunden an. Der Puls war fühlbar und zwischen 60 und 70 Pulsschlägen zählbar. Ueber dem Herzen war eine Auscultation nicht möglich, da der Pat. wegen einer tuberculösen Schultergelenkserkrankung einen grossen Verband über dem Thorax trug. Pat. erholte sich vollkommen. Es muss beim Verbandwechsel entweder infolge von Arrosion der Sinuswand durch den lange bestehenden perisinuösen Abscess oder durch eine Verletzung der Wand mit einem spitzen Instrument zur Luftembolie gekommen sein, die durch die aufrechte, sitzende Stellung des Pat. und die Kachexie des Kranken leichter ermöglicht war. Genzmer und Senn haben nämlich durch Thierversuche nachgewiesen, dass in den eröffneten Sinus nur dann Luft eintreten kann, wenn die Thiere durch starken Blutverlust blutarm gemacht und bei erhobenem Kopfe forcirte Inspirationsbewegungen angeregt wurden. Wird der Kopf niedrig gehalten, so pflegt auch dann kein Lufteintritt zu erfolgen.

II. Dr. Neumann hält den angekündigten Vortrag: Zur conservativen Therapie der chronischen Mittelohreiterungen.

Vortr. empfiehlt mit Rücksicht auf seine Untersuchungen und klinischen Erfahrungen die combinirte Anwendung von Hydrogenium hyperoxydatum purissimum Merck und Kalium hypermanganicum in sehr verdünnter Lösung bei der Behandlung chronischer Mittelohreiterungen.

Discussion: Frey, Pollak, Alt, Gomperz, Alexander.

Max hat 30proc. Wasserstoffsuperoxyd anfangs in purer Form zum Betropfen der erkrankten Paukenhöhlenschleimhaut angewendet, ist aber

Digitized by Google

bald davon zurückgekommen, da in einzelnen Fällen Schmerzhaftigkeit und Verschorfung der davon betroffenen Stellen, besonders an den Perforationsrändern des Trommelfelles, auftraten. Die Schorfe hatten ganz dasselbe Aussehen wie nach Aetzungen mit Acid. trichloraceticum und waren bis zum nächsten Tage wieder abgestossen, ohne einen Substanzverlust zu hinterlassen. Auch die 6proc. Lösung erzeugte in manchen Fällen Schmerzhaftigkeit, weswegen Max jetzt bei Kindern nur mehr die 1proc. und bei Erwachsenen die 3proc. Lösung von Merck in Anwendung bringt, welche beide durchweg gut vertragen werden.

Politzer, Neumann.

Assistent Dr. Hugo Frey hält seinen angekündigten Vortrag über Glykosurie bei otitischen Erkrankungen.

Im Anschlusse an einen vom Vortr. operirten und s. Zt. in der Gesellschaft demonstrirten Fall von Kleinhirnabscess unterzieht er die bisher beobachteten Fälle von Glykosurie bei otitischen Erkrankungen einer kritischen Besprechung. In seinem Falle waren nach der Operation des Kleinhirnabscesses Vagussymptome (Circulations- und Respirationsphänomene) und Kleinhirnsymptome (Paresen, Schwindel, Nystagmus) sowie eine Glykosurie aufgetreten, die innerhalb 14 Tagen bei stets abnehmender Intensität schwand. In der Mehrzahl der (5) bisher beobachteten Fälle, von denen allerdings einzelne nicht vollständig beobachtet wurden, hatte die anatomische Untersuchung Eindringen von Eiter in den 4. Ventrikel nachgewiesen. Von zwei in Heilung ausgegangenen Fällen hatte der eine an einem Extraduralabscesse der hinteren Schädelgrube gelitten, während beim anderen eine klinische Diagnose nicht mit Sicherheit gestellt werden konnte. Während Grunert die Glykosurie als eine toxische zu erklären sucht, steht Vortr. auf dem Standpunkte, dass sie ein Localsymptom vorstelle, und zwar

1. wegen des in allen Fällen theils constatirten, theils wahrscheinlichen Ablaufes eines Processes in der hinteren Schädelgrube,
2. wegen des bei anderweitigen eitrigen Erkrankungen des Schläfenbeins niemals beobachteten Vorkommens,
3. wegen der in seinem Falle gleichzeitig vorhandenen Vagussymptome, die auf einen am Boden des 4. Ventrikels localisirten Process hinweisen.

Gegen den toxischen Ursprung in dem in Rede stehenden Falle sprach insbesondere auch die Abwesenheit von Fieber und anderen Erscheinungen allgemeiner Infection. Vortr. glaubt, in den Fällen, in denen es sich offenbar nicht um eine Eiteransammlung im 4. Ventrikel handelte, eine Oedemisirung der betreffenden Partien annehmen zu können. Gegebenenfalls wäre das Auftreten einer Glykosurie bei zweifelhafter Localisation eines Processes differentialdiagnostisch verwerthbar, insofern sie die hintere Schädelgrube als wahrscheinlichen Sitz der Erkrankung erscheinen lassen würde. (Erscheint ausführlich im Archiv für Ohrenheilkunde.)

Discussion.

Docent Hammerschlag schliesst sich der Anschauung des Vortragenden an.

Digitized by Google

Officielles Protocoll der Sitzung vom 23. März 1903.

Vorsitzender: Prof. Dr. Urbantschitsch.
Schriftführer: Dr. H. Frey.

I. Docent Gomperz ersucht die Gesellschaft, beim Wiener Apotheker-Gremium dahin zu wirken, dass das Wasserstoffsuperoxyd (purissimum Merck) in den Wiener Apotheken in kleinen Quantitäten vorräthig gehalten werde.

Die Gesellschaft beauftragt den Schriftführer, das Nötige zu veranlassen.

II. Hofrath Prof. Politzer demonstrirt das Präparat eines Falles, in welchem im Anschlusse an eine chronische Eiterung mit Cholesteatom und Caries des Felsenbeines eine weitgehende Vereiterung des Labyrinthes, Kleinhirnabscess und Meningitis purulenta aufgetreten waren.

III. Dr. H. Frey demonstrirt einen Fall, in dem der Bulbus der Vena jugularis durch eine Trommelfellnarbe deutlich sichtbar ist.

IV. Dr. H. Frey demonstrirt einen Fall von operativ geheilter Sinusthrombose mit Resection eines Theiles der Jugularis und Schlitzung des peripheren Endes.

Discussion:

Politzer bemerkt, dass es sich in diesem Falle um eine Freilegung des Sinus in einem solchen Grade handelte, wie er sie nur einmal an einem anatomischen Präparate zu sehen Gelegenheit gehabt hatte.

V. Assistent Dr. Gustav Alexander demonstrirt folgenden Fall: Otitis med. suppur. chron. dextra. Cholesteatoma. Pyämia exotitide. Thrombophlebitis suppurativa sinus lateralis et bulbi venae jugularis. Radicaloperation mit Plastik nach Panse, Freilegung und Eröffnung des Sinus transversus, des Bulbus venae jugularis und der Vena jugularis interna im mittleren Halsdrittel. Drainage des Bulbus venae jugularis durch Einnähen des offengehaltenen oberen Stückes der freigelegten Jugularis in den oberen Winkel der Hautwunde am Halse. Heilung.

Joseph Str., 40 Jahre alt, Buchbindergehilfe aus Wien.

Anamnese: P. leidet seit Kindheit an rechtsseitigem Ohrenfluss, der, von kurzen Unterbrechungen abgesehen, bis zur Zeit der Aufnahme angedauert hat. Im Jahre 1886 wurde ein Polyp aus dem rechten Ohre entfernt, im Uebrigen aber wurde bis drei Wochen vor erfolgter Aufnahme niemals die Hilfe eines Ohrenarztes in Anspruch genommen. Vor drei Wochen suchte Patient die Ohrenklinik auf. Es ergab sich hochgradige, fötide, rechtsseitige Ohreiterung und ein fast den ganzen Gehörgang füllender Ohrenpolyp. Derselbe wurde mit der Schlinge entfernt und das Ohr acht Tage hindurch mit Spülungen mit 3proc. Lysollösung, Einträufelungen von Hydrogenium und Boralkohol, Verschluss des äusseren Gehörganges mit Xeroformgaze behandelt. Seither hat der Patient die klinische Ambulanz nicht mehr besucht und wird nach weiteren 14 Tagen, nachdem er, ausser Behandlung stehend, wiederholt Schüttelfröste und seit den letzten fünf Tagen Fieber gehabt hat, am 31. Juli 1902 an die Ohrenklinik aufgenommen.

Digitized by Google

Status praesens: In den Brust- und Baucheingeweiden keine nachweisbaren pathologischen Veränderungen, eine 5 cm lange, der fünften linken Rippe adhärente Hautnarbe nach einer als Kind durchgemachten Excochleation eines kalten Rippenabscesses (?). Das linke Ohr weicht etwas medialwärts ab, Augenbewegungen frei, Pupillen prompt reagirend. Ophthalmoskopischer Befund (Dr. Bergmeister): Beiderseitige Papillitis acuta, Puls regelmässig, 120, Athmung 40, Urin auf Eiweiss und Zucker negativ.

Ohrenbefund: Rechte Ohrmuschel seitlich etwas abstehend, Gehörgang hochgradig verengt, mässige, fötide Eiterung, Tiefe des Gehörganges nicht einstellbar, mässiges Oedem in Kinderhandtellergrösse über dem rechten Warzenfortsatze, bedeutende Spontan- und Druckempfindlichkeit daselbst; linkes Ohr otoscopisch normal, active und passive Bewegungen des Kopfes und der Wirbelsäule auf ein Minimum reducirt, hochgradige Percussionsempfindlichkeit der rechten Schädelseite, Halslymphdrüsen und Unterkieferdrüse etwas vergrössert, nicht druckschmerzhaft.

Diagnose: Otitis media dextra suppurativa chronica, Pyämia exotitide. Patient, der um fünf Uhr Nachmittags aufgenommen wurde, wird am nächsten Tage um 8 Uhr Morgens operirt. Operation (Assistent Dr. Alexander) in ruhiger Chloroformnarcose.

I. Freilegung der rechten Vena jugularis interna am Halse am Uebergange des oberen in das mittlere Drittel. Die Vene zeigt sich collabirt, Unterbindung der Vena faciei anterior an ihrer Mündungsstelle in die Vena jugularis int. Letztere wird zwischen zwei Ligaturen nach Zuziehung der unteren Ligatur auf 1 cm Länge gespalten. Es erfolgt geringe Blutung aus dem oberen Venenstücke, worauf auch die obere Ligatur zugezogen, der Faden jedoch nicht gekürzt wird. Wundversorgung durch einen Jodoformgazestreifen, der sich entlang der Vene hinauf erstreckt.

II. Typischer retroauriculärer Hautschnitt, Freilegung und Eröffnung des Warzenfortsatzes, Corticalis dünn und weich, Warzenfortsatzinneres durch ein bohnengrosses Cholesteatom ersetzt, das nach vorn bis in die Nähe des Ostium tympanicum tubae, nach oben bis an das Tegmentum, nach aufwärts bis an die Warzenfortsatzspitze, nach hinten bis an den Sinus reicht. Nach Entfernung des Cholesteatoms liegt der Sinus auf mehr als Bohnengrösse frei, seine laterale Wand ist matt, missfarbig, die Theile des Cholesteatoms selbst sind hochgradig fötid. Durchführung der Radicaloperation mit Plastik nach Panse. Sodann wird der Sinus transversus vom freiliegenden Stücke aus nach aufwärts bis an das Knie, nach abwärts bis an den Bulbus venae jugularis freigelegt. Nach aufwärts erweist sich der Sinus bis $^1/_2$ cm unterhalb des Knies vollkommen thrombosirt. Ligatur des Emissarium Santorini. Nach abwärts reicht die fötide Thrombose bis in den Bulbus venae jugularis, der freigelegt und eröffnet wird. Schlitzung des Sinus nach der ganzen Länge des Thrombus, Abtragung der lateralen Sinuswand im Bereiche der Thrombose, Entfernung der fötiden Thromben durch vorsichtiges Auslöffeln. Drainage durch dünne Gummiringe, Wundversorgung, Verband.

Die Erscheinungen der Pyämie liessen zunächst nicht nach: es

Digitized by Google

bestand intermittirendes Fieber, während der nächstfolgenden fünf Tage zwei Mal Schüttelfrost, ein Mal erbrach Pat. Daher wurde am fünften Tage nach der ersten Operation der Sinus noch weiter nach aufwärts bis auf etwa 2 mm von der sagittalen Mittellinie des Kopfes freigelegt und der daselbst vorgefundene fötid-eitrige Thrombus entfernt. Die Blutung, die sich danach einstellt, wird durch aufgelegte Jodoformgaze gestillt. Das obere Stück der Jugularis interna wird sodann an der Zügelnaht vorgezogen, wieder eröffnet und das offene Ende durch drei Nähte im oberen Winkel der Hautwunde durch drei Knopfnähte befestigt. Durch das wiedereröffnete Jugularis-Endstück erfolgt sofort die Entleerung einiger Tropfen missfarbiger, fötider Flüssigkeit und in der Folgezeit Entleerung reichlichen Eiters. Desgleichen stellte sich reichliche Eiterentleerung aus dem freigelegten und nach aussen geöffneten Bulbus venae jugularis ein. Nach dem Eingriffe lytischer Abfall der Temperatur, die in drei Tagen die Norm erreicht, und weiterhin reactionsloser Wundverlauf. Zunächst täglich, dann an jedem zweiten Tage Verbandwechsel. Die Drainage wird durch gesäumte Jodoformgazestreifen besorgt.

Acht Tage p. op. sec. war das eingenähte Jugularisstück collabirt und wenigstens an seinem freien Ende die Wände miteinander verklebt.

Folgt nach weiteren 14 Tagen Secundärnaht der Halswunde und Deckung der freiliegenden Dura durch einen gestielten Lappen aus der benachbarten Kopfhaut.

Weiterer vollkommen glatter Wundverlauf. Pat. ist mit vollkommen epithelisirter Knochenhöhle geheilt seit Mitte December 1902 mit folgendem functionellen Befunde: Hörweite: Conversationssprache 1,5 m, Flüstersprache 0,6 m, Politzer's Acumeter D. Weber a. k., Rinne rechts negativ mit verkürzter Luft- und normaler Knochenleitung. Perception hoher und tiefer Töne rechts herabgesetzt. Uhr und Acumeter vom Knochen +.

Es besteht rechtsseitige Facialisparalyse mit geringer musculärer Contractur im Stirnast.

Pat. befindet sich seither vollkommen wohl, hat sich auf längerem Landaufenthalte erholt und steht seit zwei Monaten wieder in seinem Gewerbe in Arbeit.

Epikrise: Das Bemerkenswerte des Falles scheint mir neben der ausgedehnten Thrombophlebitis des Sinus transversus in der eitrigen Bulbusthrombose zu liegen.

Der Knochen wurde bis zur Freilegung des Bulbus der Vena jugularis entfernt, der Bulbus eröffnet und nach aussen drainirt. Nicht minder vortheilhaft und nothwendig erwies sich nun auch die Drainage des Bulbus, die durch das secundär in die Hautwunde eingenähte und wieder eröffnete obere Jugularisstück hergestellt wurde: Das Jugularisstück functionirte als Drainrohr für den Bulbus, es erfolgte aus dem eingenähten Ende reichliche Eiterung bis zur Ausheilung des Herdes im Bulbus, und ich möchte diese Methode der Operation an der Jugularis, die ich nun schon in 12 Fällen stets zumindest mit zufriedenstellendem localen Effect durchgeführt habe, bestens empfehlen.

Der Vorgang gestaltet sich folgendermaassen: An der im mittleren Halsdrittel circulär freigelegten Vena jugul. int. werden möglichst tief

Digitized by Google

(centralwärts) zwei Ligaturen geschürzt und nach der unter den bebekannten Cautelen vorgenommenen explorativen Eröffnung der Vene die untere Ligatur geknotet. Stellt sich aus dem oberen Venenende keine Blutung ein, so bleibt dasselbe offen (die geschürzte Ligatur wird entfernt) und wird offen in den oberen Hautwundwinkel durch einige Knopfnähte fixirt. Um das Venenende bequem dahin bringen zu können, empfiehlt es sich (s. o.), central möglichst tief zu ligiren und zur Erzeugung eines recht langen oberen Jugularisendes die Vene tief unten zu durchschneiden und selbstverständlich nichts zu reseciren.

Ist in der Vene noch strömendes Blut enthalten, so muss zunächst auch die obere Ligatur geknotet werden; das freie Venenende wird aber, wie wenn die Vene offengehalten worden wäre, im Mundwundwinkel durch Nähte fixirt und kann sodann bei Fortdauer der pyämischen Erscheinungen durch Abnahme der Ligatur zu jeder Zeit wieder eröffnet werden.

Die Halswunde selbst wird zunächst mit Gaze versorgt und erst nach Ablauf der Pyämie secundär durch Naht geschlossen.

Diese Art der Versorgung des oberen Jugularisstückes erscheint in allen Fällen von Bulbusthrombose indicirt und vervollständigt jedenfalls die so wichtige Drainage des im Bulbus gelegenen und daselbst bereits eröffneten Eiterherdes.

Dr. Victor Hammerschlag erstattet eine vorläufige Mittheilung: „Zur Kenntnis der degenerativen Taubstummheit".

Unter dem Namen „degenerative Taubstummheit" ist jene Form der „congenitalen" Taubstummheit zu verstehen, von der wir wissen, dass sie in gewissen Familien hereditär und multipel, d. h. bei mehreren Kindern aus derselben (häufig consanguinen) Ehe auftritt. In einem früheren an derselben Stelle gehaltenen Vortrage: „Ein neues Eintheilungsprincip für die verschiedenen Formen der Taubstummheit" hat H. der Vermuthung Ausdruck gegeben, dass diese congenitale Taubstummheit ein Analogon besitze in dem Verhalten des Gehörorgans der partiell albinotischen Hunde und Katzen, sowie der sog. japanischen Tanzmäuse. Die pathologische Histologie des Gehörorgans dieser Tanzmäuse ist nun durch eine Reihe von Untersuchungen, speciell in der letzten Zeit durch die umfassenden Untersuchungen von Alexander und Kreidl, genügend erforscht. In der allerjüngsten Zeit hat Oppikofer in der Zeitschrift für Ohrenheilkunde 1903 über den pathologischen Befund dreier Taubstummenlabyrinthe berichtet und darauf hingewiesen, dass seine Befunde, welche von congenital taubstummen Individuen herrühren, vielerlei Aehnlichkeiten aufweisen mit den von Alexander und Kreidl bei den Tanzmäusen aufgefundenen Entwicklungsstörungen. H. will nun seinerseits über eine Reihe von Untersuchungen berichten, die darauf gerichtet waren, Analogien in dieser Richtung aufzufinden. Seine Untersuchungen, die vor etwa einem Jahre angestellt wurden, bezogen sich zunächst auf das galvanische Verhalten degenerativ Taubstummer.

Alexander und Kreidl hatten s. Zt gefunden, dass die Tanzmäuse ausnahmslos auf den galvanischen Strom mit Schwindel und Drehbewegungen reagiren. Sie hatten sodann dieselben Untersuchungen an dem Taubstummenmateriale der k. Taubstummenanstalt in Wien an-

Digitized by Google

gestellt und gefunden, dass von den Zöglingen mit sog. „angeborener" Taubstummheit 68,8 pCt. sich galvanisch normal verhielten, während unter den taubstumm gewordenen Kindern 71,1 pCt. sich gegen den galvanischen Strom refractär erwiesen. Eine grössere Uebereinstimmung war nach dem Untersuchungsgange Kreidl's und Alexander's nicht zu erwarten, da das Zöglingsmaterial nur nach den anamnestischen Angaben der Eltern in die beiden Gruppen „taubstumm geboren" und „taubstumm geworden" getrennt worden waren. H. nahm nun seinerseits diese Untersuchungen an dem Zöglingsmateriale der israelitischen Taubstummenanstalt in Wien auf, wobei er jedoch gewisse Vorsichtsmaassregeln behufs Erzielung eines einwandsfreieren Resultates traf. Die anamnestischen Angaben der Eltern bezüglich der angeborenen Taubstummheit ihrer Kinder wurden nämlich controlirt, und zwar auf Grund weiterer aus der Anamnese vorliegender Daten, wie eventuelle Consanguinität der Erzeuger, multiples Auftreten unter den Geschwistern, Vorkommen des Gebrechens in der directen oder indirecten Ascendenz; ferner wurde auch der Trommelfellbefund insofern verwerthet, als Kinder, bei denen das Trommelfell nicht normal war, aus der Gruppe der degenerativ Taubstummen ausgeschlossen wurden, auch dann, wenn alle anderen Merkmale für eine solche sprachen. Endlich wurden auch die Augenbefunde (Dr. Hanke) in der Weise zur Controle herangezogen, dass das Vorkommen von Retinitis pigmentosa als eine Stütze für die Diagnose „degenerative Taubstummheit" herangezogen wurde. Auf diese Weise wurde von 88 damals in der Taubstummenschule vorhandenen Zöglingen eine Gruppe von 23 abgesondert, von denen mit einer an Sicherheit grenzenden Wahrscheinlichkeit gesagt werden konnte, dass ihre Taubstummheit wirklich die in Rede stehende „degenerative Taubstummheit" sei. Diese Kinder wurden nun in der gewöhnlichen Weise mit dem galvanischen Strome geprüft und es zeigte sich, dass 22 von ihnen schon auf verhältnissmässig geringe Ströme mit deutlichen Bewegungen des Kopfes und des Rumpfes reagirten. Ein einziges Mädchen blieb selbst bei einer Stromstärke von 20 M.-A. reactionslos, ein Mädchen, welches in die Gruppe aufgenommen worden war einzig und allein auf Grund einer bei ihr zu constatirenden Retinitis pigmentosa.

Die Uebereinstimmung zwischen den von H. gefundenen Resultaten und den von Alexander und Kreidl an Tanzmänsen gewonnenen Resultaten ist jedenfalls geeignet, die Ansicht, dass es sich hier thatsächlich um eine analoge Erkrankung handle, zu bekräftigen. Es war von vornherein nicht zu erwarten, dass sich alle degenerativ Taubstummen galvanisch normal verhalten müssten, auch wird man für die Folgezeit nicht etwa glauben dürfen, in dem galvanisch normalen Verhalten degenerativ Taubstummer ein Unterscheidungsmerkmal dieser Taubstummheit gegenüber anderen Formen gewonnen zu haben, da es gewiss zahlreiche Fälle von sicher „erworbener Taubstummheit" mit normalem galvanischen Verhalten giebt.

Eine zweite Analyse fand sich anlässlich der von Dr. Hanke durchgeführten Augenuntersuchungen. Bei zwei Kindern der Gruppe fand sich nämlich ein sog. albinotischer Fundus. (Das eine Kind, ein auffallend pigmentarmer, blonder Knabe mit blauen Augen, wird demonstrirt.) Dieser Befund gewinnt an Beweiskraft durch den Umstand, dass es

Digitized by Google

Hanke und Hammerschlag gelungen ist, bei einer Anzahl von Tanzmäusen, die daraufhin microscopisch untersucht wurden, ein vollständiges Fehlen des Chorioidealpigmentes zu constatiren. Hinsichtlich dieses Befundes verweist Vortr. auf die anschliessende Demonstration des Herrn Dr. Hanke.

In Bezug auf die Frage nach dem muthmaasslichen Zusammenhange zwischen Albinismus und Taubstummheit glaubt der Vortr. sich nur mit grosser Reserve äussern zu dürfen. Wenn auch eine Reihe von Beobachtungen zu der Annahme eines Zusammenhanges gewissermaassen drängen, so darf man doch nicht glauben, dass dieser Zusammenhang etwa ein gesetzmässiger sei, geschweige denn, dass ein Parallelismus zwischen dem Pigmentmangel und der Entwicklungsstörung des Labyrinthes bestehe. Das beweisen allein schon jene vollkommen albinotischen Thiere (z. B. Mäuse), die sich eines normalen Gehöres erfreuen. Jedenfalls wird man den Zusammenhang zwischen Pigmentsbildungsstörungen und Entwicklungsstörungen der Sinnesorgane nicht mehr ausser Acht lassen dürfen und der Vortr. möchte sich diesbezüglich der Ansicht Oppikofer's anschliessen, welcher zu dem Schlusse kommt, dass der Zusammenhang zwischen Albinismus und Taubheit darin bestehe, dass beide als degenerative Zustände aufzufassen seien, die durch dieselbe Ursache bedingt wären.

Dr. Hanke demonstrirt microscopische Präparate von dem Auge einer grauen Maus, einer Tanzmaus und einer albinotischen Maus. Aus diesen ergiebt sich ein wesentlicher Unterschied in der Pigmentation des Chorioidealstromas und des Pigmentgehaltes der Retina. Während bei der grauen Maus beide Gewebsschichten dichten Pigmentgehalt besitzen, bei der albinotischen Maus dagegen vollständig pigmentlos sind, zeigt das Chorioidealstroma der Tanzmaus absoluten Pigmentmangel, das Retinalpigment ist dagegen in annähernd normaler Masse vorhanden. Es besteht also bei diesem Thiere partieller Albinismus, der dem ophthalmoscopischen Bilde entspricht, welches der von Dr. Hammerschlag der Gesellschaft demonstrirte „degenerativ taubstumme" Knabe zeigt. Von einer Retinitis pigmentosa ist der Befund toto coelo verschieden, da letztere eine wirkliche Pigmentdegeneration der Retina mit Sclerose derselben und Pigmenteinwanderung in die Netzhaut darstellt.

Discussion.

Assistent Dr. Alexander: Ich wende mich gegen die Einführung des Ausdruckes der „degenerativen Taubstummheit", für welche Herr Docent Dr. Hammerschlag weder nach den von ihm untersuchten Fällen noch sogar nach der Definition genügende Merkmale vorgebracht hat. Der Nachtheil der Einführung der „degenerativen" Taubheit in die Ohrenheilkunde besteht darin, dass man sich dann des Ausdruckes der „Degeneration" bedient, der sich in anderen Disciplinen längst als nicht exact bewiesen hat. Von all' den vielen sog. Degenerationszeichen kann nur eines vollgiltig anerkannt werden: die Retinitis pigmentosa, die thatsächlich in einer degenerativen Erkrankung der Retina besteht.

Auf das vollkommene Fiasco, das man mit der Aufstellung anderer „Degenerationszeichen" erlebt hat, brauche ich gerade wohl hier nicht ausführlich einzugehen. Mit der Werthlosigkeit der einzelnen degene-

Digitized by Google

rativen Zeichen ist aber auch eine äusserste Inhaltsarmuth der Bezeichnung „Degeneration“ des Individuums verbunden, und wenn man nun diesen Ausdruck gar in die Classification der Taubstummheit einführen wollte, so würde man nicht nur keinerlei Vortheil, sondern nur Verwirrung stiften.

Ueber das neue Eintheilungsprincip des Herrn Doc. Hammerschlag habe ich schon s. Zt. in der Discussion zu seinem in unserer Gesellschaft gehaltenen Vortrage das Nöthige gesagt. Ich möchte auch hier wiederholen, dass er unter anderem von der unrichtigen These ausgeht, es wäre von den Autoren der Begriff der congenitalen Taubheit als einzige Form gefasst worden, demgegenüber weise ich ihn nur auf Mygind's Abhandlung, aus der zur Genüge hervorgeht, dass man sich vollkommen im Klaren ist, dass der Begriff der congenitalen Taubheit nur bezüglich der Anamnese einheitlich gefasst werden darf, klinisch und anatomisch aber für ihn verschiedene Typen in Betracht kommen. Es entspricht aber auch nicht dem gegenwärtigen Stand der Forschung, wenn man, wie es Doc. Dr. Hammerschlag thut, bei der Aetiologie der Taubheit mit „Heredität“ und „Consanguinität“ als mit fixen Dingen arbeitet. Der mögliche Einfluss dieser Momente ist ja keineswegs festgestellt, und Prof. Dr. Kreidl und ich hoffen, in einer demnächst erscheinenden Arbeit Einiges zur Klärung dieser Fragen beizutragen.

Was unsere angezogene frühere Arbeit betrifft, so haben Prof. Kreidl und ich die in unserer Arbeit verwendeten anamnestischen Daten genau controlirt, und ich verweise den Herrn Vortr. diesbezüglich auf unsere Arbeit, in welcher wir dies ausdrücklich hervorgehoben haben. In der Auslösbarkeit der galvanischen Octavusreaction durch besonders niedrige Ströme kann ein diagnostisch verwerthbarer Moment nicht gefunden werden.

Wir haben (und auch dies scheint Herrn Dr. Hammerschlag in unserem Aufsatze entgangen zu sein) diese Frage discutirt und sind bei Prüfung unseres Materials zur Ansicht gelangt, dass nach den individuell verschiedenen Leitungswiderständen, die zum Theil nicht controlirbar sind, der zur Auslösung der Reaction nöthigen Stromstärke keine diagnostisch verwendbare Bedeutung zukommt. Auch die Thatsache, dass der Vortr. für unsere Zahl von ungefähr 70 pCt. 100 pCt. erhält, hat mit der Exactheit der Untersuchung nichts zu thun und hängt lediglich von der Zusammenstellung des in den einzelnen Anstalten vorhandenen Schülermateriales ab.

Was den Pigmentmangel betrifft, so ist keineswegs der vollkommene Albinismus als pathognostisches Zeichen angeborener Sinnesdefecte aufzufassen, es handelt sich fast immer um partiellen, d. h. unvollkommenen Albinismus oder (wie Ravitz ihn nennt) um Crysismus. Die Rolle, die dieser aber spielt, ist nur in grober Auffassung bedeutend, denn wie wir bei eigener Zucht von Tanzmäusen gesehen haben, lassen sich auch dunkelfellige, ja vollkommen schwarzfellige Thiere bei reiner Zucht erzielen. Nach meinen eigenen Untersuchungen über den fraglichen Zusammenhang des Hautpigmentes und des Labyrinthpigmentes (Archiv für microscopische Anatomie 1901) erscheint dies nicht überraschend; das Labyrinthpigment ist schon morphologisch vom Hautpigment ebenso wie vom Retinalpigment grundverschieden. Das Labyrinth-

Digitized by Google

pigment findet sich bei verschiedenen Säugethieren in verschiedener Menge und Anordnung, die für die einzelnen Species characteristisch ist.

Ich konnte danach Thiere mit reichlichem Labyrinthpigment, solche mit mittlerem Pigmentgehalt und labyrinthpigmentarme Thiere unterscheiden. Die Menge des Labyrinthpigmentes ist aber bei allen Thieren unabhängig vom Hautpigment. Dagegen besteht eine enge morphologische Uebereinstimmung des Labyrinthpigmentes mit dem Chorioidealpigment. Beide treten embryologisch zur selben Zeit auf und beide bestehen aus kugeligen, dunkelbraunen Elementarkörnen. Vollkommen verschieden von diesen Pigmenten ist das Retinalpigment, das sich als hochorganisirtes Pigment erweist und aus wetzsteinartigen Elementarkörnern zusammengesetzt ist.

Dass wir die Schwankungen in der Menge des Hautpigmentes nicht in der Frage der Degeneration verwerthen können, geht wieder aus der morphologischen Verschiedenheit des Labyrinthpigmentes und des Hautpigmentes hervor: Das Letztere besteht aus kleinsten, schwarzbraun gefärbten Elementarkörnern, die nur den fünften bis zehnten Theil der Korngrösse des Labyrinthpigmentes aufweisen. Aber auch Abstufungen der Pigmentmenge in Labyrinth oder Chorioidea sind, wenn ich wieder den Ausdruck „Degeneration" gebrauchen muss, für die Frage der „Degeneration" nicht verwendbar, da ich an meinem ganz normalen Thiermaterial an allen Tanzmauslabyrinthen und den Labyrinthen tauber Katzen immer nur mehr oder weniger normalen Pigmentgehalt oder vollkommenen Pigmentdefect gesehen habe. Von vornherein erschien ein solcher Zusammenhang nicht unmöglich.

Die übereinstimmende topographische Anordnung des Pigmentes im Labyrinth und im Auge (Chorioidea) führte mich zunächst zur These, dass für beide Pigmente (abgesehen von der Aufgabe des Chorioidealpigments, die Augapfelcamera dunkel auszukleiden) sich auch gemeinsame, in der Function der Sinnesnerven gelegene Momente finden müssen. Es ist daraus zu schliessen, dass Sinnesfunktion und Pigmentanordnung im peripheren Sinnesorgan in einem gewissen peripheren Zusammenhang stehen; diesen Zusammenhang aber klar zu erweisen, ist mir, trotzdem ich für diese Frage ein Material von mehr als 100 Thieren beigebracht habe, nicht gelungen.

Dr. Hammerschlag: Auf die Einwendungen des Herrn Dr. Alexander wäre Folgendes zu erwidern: Das, was Herr Dr. Alexander über seine eigenen Pigmentuntersuchungen gesagt hat, hat zu dem, was Dr. Hanke und ich soeben vorgebracht haben, nicht die geringsten Beziehungen. Es handelt sich uns nicht, wie Herr Dr. Alexander zu glauben scheint, darum, zu demonstriren, dass in dem Auge der albinotischen Maus gar kein Pigment, in dem Auge der Tanzmaus mehr Pigment und in dem Auge der grauen Maus am meisten Pigment vorhanden ist, sondern es handelt sich uns darum, zu zeigen, dass in der Chorioidea der Tanzmaus das Pigment fehlt.

Weiter möchte ich bemerken, dass ich eine Discussion über die Berechtigung des Ausdrucks „degenerative Taubstummheit" für durchaus müssig halte; ich glaube nicht, dass irgend Einer von uns darüber im Zweifel ist, was man unter dem Ausdrucke „degenerative" Erkrankungen

Digitized by Google

versteht und ich glaube auch, dass die Berechtigung, diese Bezeichnung der in Rede stehenden Form der Taubstummheit beizulegen gegeben ist durch die Thatsache, dass es sich um eine hereditäre Erkrankung handelt, welche mit anderen „degenerativen" Erkrankungen (wie Idiotie) und ferner mit gewissen congenitalen Veränderungen des Auges in gewissen Familien sich vergesellschaftet findet. Ich halte auch den Ausdruck „degenerative Taubstummheit" für bezeichnender als den weiteren Begriff „congenitale" Taubstummheit und halte die Bezeichnung aus dem weiteren Grunde für angemessen, weil man beim Gebrauche des Terminus „degenerativ" am ehesten jenem Fehler ausweicht, den Herr Dr. Alexander in seinen Publicationen wiederholt gemacht hat, indem er den Ausdruck „congenital" immer wieder mit „angeboren" übersetzt. Ich habe bereits in meinem Aufsatze „Ein neues Eintheilungsprincip für die verschiedenen Formen der Taubstummheit" auseinandergesetzt, dass man „congenital" nicht mit „angeboren" übersetzen dürfe, sondern mit dem deutschen Ausdruck „mitgezeugt". Angeboren sind jene Erkrankungen, die ein Mensch mit auf die Welt bringt; dieselben mögen in der Keimesanlage begründet oder aber im fötalen Leben erworben sein; „congenital" sind dagegen nur jene Veränderungen, welche in der Keimesanlage begründet sind.

VII. Prof. Kreidl ersucht die Gesellschaft um einen Beitrag für die neu gegründete „Adria", Gesellschaft für Tiefseeforschungen. Es wird ein Beitrag von 40 Kronen bewilligt.

Nachtrag zum Protocoll.

Herr Dr. Alexander hat meine Bemerkung, dass die von mir untersuchten degenerativ taubstummen Kinder schon auf geringe Stromstärken hin reagirten, falsch verstanden. Der Umstand, dass die grosse Mehrzahl der von mir untersuchten Kinder schon auf verhältnissmässig schwächere Ströme reagirten, war nur insofern für die Untersuchung vortheilhaft, als bei stärkeren Strömen in der Regel kräftige Contractionen der mimischen sowie der Halsmusculatur auftreten, durch welche Contractionen das Bild der Vestibularsymptome beeinträchtigt wird.

Was endlich Herr Dr. Alexander über die von ihm beobachtete schwarze Tanzmaus erzählt, so ist das nur als eine Bestätigung dessen aufzufassen, was ich über den muthmaasslichen Zusammenhang zwischen Albinismus und Taubstummheit gesagt habe, indem ich meiner Meinung dahin Ausdruck gab, dass dieser Zusammenhang kein gesetzmässiger, geschweige denn ein Parallelismus sei. Wir wissen durch die Züchtungsversuche von Haacke (Grundriss der Entwicklungsmechanik, Leipzig 1897), dass es durch bestimmte Kreuzungen gelingt, sowohl einfarbige schwarze als auch einfarbige graue und einfarbige weisse Tanzmäuse und weiter gleichgefärbte nicht tanzende Mäuse zu gewinnen. Die von Dr. Alexander gesehene schwarze Tanzmaus ist demnach nicht die einzige in ihrer Art und beweist nur, dass Dr. Alexander im Irrthum war, wenn er, wie er selbst angiebt, bei seinen eigenen Untersuchungen von der vorgefassten Meinung ausging, dass zwischen dem Pigmentreichthum und der Sinnesfunction eine Art proportionalen Zusammenhanges bestehe. Dr. Hammerschlag.

Digitized by Google

Officielles Protocoll der Sitzung vom 25. Mai 1903.

Vorsitzender: Prof. Dr. Urbantschitsch.

Schriftführer: Dr. Frey.

I. Der Schriftführer theilt mit, dass über sein Einschreiten beim Apotheker-Gremium Hydrogenium hyperoxydatum purissimum Merck auch in kleinen Quantitäten käuflich sei.

II. Dem I. Oesterreichischen Mediciner-Congress wird zur Förderung seiner Zwecke der Betrag von 30 Kronen gewidmet und Docent Hammerschlag zum Delegirten für die Congressverhandlungen gewählt.

III. Hofrath Prof. Politzer demonstrirt histologische Präparate vom Labyrinthe eines taubstummen Individuums, die Faltenbildungen am Endostium des Labyrinthes zeigen.

IV. Doc. Hammerschlag demonstrirt einen Fall von Hörstummheit: Es handelt sich um ein Kind, bei dem nach einer acuten Infectionskrankheit der vollständige Verlust des spontanen Sprechens aufgetreten war. Das Kind hört vollständig normal und kann Vorgesprochenes wiederholen.

Discussion.

Prof. Bing fragt, ob die Kopfknochenleitung intact sei.

Dr. Hammerschlag erwidert, dass dies anscheinend der Fall sei.

Dr. Alexander glaubt, dass man entsprechend der gegenwärtigen Untersuchungsrichtung bei solchen Fällen ausdrücklich betonen müsse, dass es sich bei der Hörstummheit keineswegs um eine Erkrankung für sich, sondern nur um ein Einzelsymptom einer Summe von Veränderungen handele, die im Centralnervensysteme ihren Sitz haben. Die Hörstummheit kann ja, abgesehen von den Erkrankungen des Schläfenlappens selbst, nach Meningitis, Hydrocephalus, bei Tumoren der Schädeldecken, der Pachy- oder Leptomeninx auftreten, sofern die pathologischen Veränderungen auch die Schläfenlappen einbeziehen. Für den demonstrirten Fall käme wohl am ehesten Meningitis in Betracht.

Dr. Hammerschlag giebt dies als selbstverständlich zu.

V. Doc. Alt demonstrirt einen Fall von operativ geheiltem otitischen Hirnabscess.

VI. Doc. Gomperz demonstrirt Präparate von Argyrie der Nasenschleimhaut.

Discussion.

Dr. Neumann bemerkt, dass es sich beim Zustandekommen der Argyrie nicht um die Concentration der verwendeten Silberlösungen, sondern um die Häufigkeit und Zeit der Anwendung handelt.

VII. Assistent Dr. Alexander demonstrirt folgenden Fall: Otitis media suppurativa chronica dextra. Otitis interna purulenta. Paralysis nervi facialis dextri. Radicaloperation. Excochleation des Labyrinthes. Heilung.

Anamnese: Anna St., 2 Jahre alt, aus Wien. Seit frühester Kindheit rechtsseitiger Ohrenfluss, seit einem Jahre eine Anschwellung hinter dem rechten Ohre, die vor einem Jahre spontan aufgebrochen ist und Eiter entleert. Desgleichen seit einem halben Jahre vollkommene rechtsseitige Facialisparalyse, mitunter Fieberanfälle. Pat. wird zur Operation am 11. October aufgenommen.

Digitized by Google

Status: Anämisches, schwächliches Individuum. In Brust- und Baucheingeweiden keine nachweisbaren Veränderungen. Rechte Ohrmuschel abstehend, retroauriculär eine handtellergrosse, flachkugelige Geschwulst. Haut darüber gespannt, auf der Höhe livid verfärbt, im Centrum eine für eine gewöhnliche Knopfsonde durchgängige Fistel, welche massigen Eiter entleert. Die eingeführte Sonde stösst in $^1/_2$ cm Tiefe auf rauhen Knochen. Rechter äusserer Gehörgang von Polypen erfüllt bei reichlicher fötider Eitersecretion. Linkes Ohr otoscopisch normal. Besteht Druck- und Spontanempfindlichkeit der rechten Ohrmuschel und des Warzenfortsatzes, vollkommene rechtsseitige Facialisparalyse. Functionelle Prüfung am Kinde nicht durchführbar.

Operation fecit Assistent Dr. Alexander in ruhiger Chloroformnarcose. 7 cm langer, durch die Fistel gehender Hautschnitt, Freilegung des Warzenfortsatzes, Exstirpation der Fistelöffnung. Es zeigt sich ein fast wallnussgrosser Sequester, der die hintere knöcherne Gehörgangswand, das Warzenfortsatzinnere und den lateralen hinteren Theil der Labyrinthkapsel in sich schliesst. Plastik nach Panse.

Nach Entfernung der erkrankten Theile ergiebt sich Totaldefect des Tegmentum bei normaler Dura. Die Wundhöhle erstreckt sich ausserdem nach vorne an die vordere Gehörgangswand, die z. Th. erweicht ist und partiell entfernt werden muss, nach hinten bis an den Sinus, der auf Zweihellerstückgrösse freiliegt, medialwärts bis in das Labyrinth: Das Vestibulum, der laterale Bogengang und die Schnecke erscheinen nach aussen weit geöffnet, sind von krümeligem Eiter erfüllt. Vollkommener Defect des Nervus und Canalis facialis vom äusseren Knie durch die ganze Ausdehnung der Wundhöhle. Folgt sorgfältige Säuberung dieser letzteren mit dem scharfen Löffel. Wundversorgung. Verband.

Wundverlauf vollkommen reactionslos. Pat. wurde am 22. October entlassen und ambulatorisch weiter behandelt.

Bei fortschreitender Epithelisirung der Wundhöhle wurde sodann Ende November die retroauriculäre Oeffnung durch Anfrischen der Hautränder und lineare Vereinigung derselben durch Naht beseitigt. Pat. erscheint vollkommen geheilt mit vollkommen epithelisirter Wundhöhle und weiter Gehörgangsöffnung seit Mitte Januar 1903. Seither stets vollkommenes Wohlbefinden. Facialisparalyse erscheint durch eingetretene Muskelcontracturen ein wenig corrigirt.

VIII. Assistent Dr. Hugo Frey demonstrirt die Moulage und histologische Präparate eines apfelgrossen Tumors der Ohrmuschel, der sich bei der Untersuchung als Keloid erwies. (Wird a. a. O. ausführlich publicirt.)

IX. Prof. Urbantschitsch theilt von einer noch nicht zum Abschlusse gekommenen Untersuchung einige Beobachtungen über gewisse vom Ohre ausgelöste Reflexparesen der Extremitäten- und der Sprechmuskeln mit. Was zunächst die Reflexparesen der Extremitätenmuskeln betrifft, können diese an der oberen und unteren Extremität gesondert oder gleichzeitig vorkommen. Wie die Untersuchungen von U. lehren, finden sich derartige Paresen bei vielen Ohrenkranken, besonders bei Mittelohrerkrankungen vor; sie bestehen jedoch häufig unbemerkt und geben sich erst bei einer darauf gerichteten Aufmerk-

Digitized by Google

samkeit und bei einer eingehenden Untersuchung zu erkennen. So zeigen Versuche mit der Druckstärke beider Hände nicht selten auffällige Unterschiede; noch deutlicher pflegen Innervationsstörungen der Armmuskeln am rechten Arme in einer Unsicherheit oder in anderartigen Veränderungen der Schrift hervorzutreten, wobei den Versuchen zufolge die Abhängigkeit der Schrift von dem jedesmaligen Ohrenzustande in vielen Fällen deutlich nachweisbar ist. Auch an den unteren Extremitäten finden sich verschiedengradige Pareseerscheinungen vor, von einem leicht paretischen Zustande bis zur vollständigen Paralyse. Die Paresen erstrecken sich bald nur auf die Extremitäten der einen Körperseite, bald auf alle Extremitäten; bei einseitiger Ohrenaffection ist die Reflexparese auf der betreffenden Körperseite ausschliesslich oder vorzugsweise ausgeprägt. Die hier besprochenen Paresen treten bald rasch vorübergehend auf, bald zeigen sie sich von längerer Dauer, selbst Monate hindurch anhaltend.

Rasch vorübergehende Paresen der Extremitätenmuskeln können durch verschiedene Einwirkungen auf das Ohr, wie durch Katheterisiren, Bougiren des Tubencanals, Ausspritzen des Ohres, Druck auf die Wände des äusseren und mittleren Ohres u. s. w. erfolgen. Sie sind dabei an der oberen Extremität durch Schriftproben leicht nachweisbar und gehen gewöhnlich binnen einigen Minuten zurück.

Lange anhaltende Paresen der Extremitätenmuskeln entwickeln sich im Verlaufe einer Ohrenerkrankung entweder allmählich oder sie treten in einzelnen Fällen apoplectiform ein und halten bald gleichmässig an, bald zeigen sie Intensitätsschwankungen. In stark ausgeprägten Fällen können sie leicht das Bild einer Rückenmarkserkrankung vortäuschen. Dass derartige Paresen als vom Ohr ausgehende Reflexerscheinungen zu gelten haben, lässt sich in deren Abhängigkeit von dem Ohrenzustande nachweisen. So vermag z. B. bei einem Mittelohrcatarrh ein Catheterismus und besonders die stärkere Einwirkung der Tubenbougirung eine auffällige Besserung solcher Paresen herbeizuführen, wobei eine fortgesetzte Behandlung einen vollständigen, bleibenden Rückgang der paretischen Erscheinungen ermöglicht, auch in Fällen, wo diese vorher durch viele Monate angehalten haben.

U. bespricht ferner die vom Ohre reflectorisch entstehenden Paresen der Sprechmuskeln und der dadurch bedingten verschiedenen Sprachstörungen. In der mildesten Form äussert sich eine solche in einer raschen Ermüdung der Stimme; als eigentliche Sprachstörung tritt sie in einem erschwerten oder ganz mangelnden Aussprechen einzelner Buchstaben oder Silben auf; zuweilen steigert sich eine anfänglich nur schwach vorhandene Sprachstörung während des weiteren Lesens sehr rasch bis zur Unmöglichkeit weiter zu lesen, also ähnlich wie bei der myasthenischen Paralyse. Unter den einzelnen Buchstaben zeigt sich vor allem das Aussprechen von s, sp, st und dann der p-, l- und g-Laute besonders häufig erschwert. Derartige Sprachstörungen können bei den verschiedenen Ohrenerkrankungen bald auf kurze Zeit auftreten, bald durch längere Zeit, selbst Monate hindurch bestehen. Gleich den Reflexparesen der Extremitätenmuskeln lässt sich auch bei den Paresen der Sprechmuskeln deren Abhängigkeit von dem Zustande des Gehörorganes zumeist leicht nachweisen; so kann beispielsweise eine Bougirung

Digitized by Google

des Tubencanales auf eine bei vorhandenem chronischen Mittelohrcatarrh bestehende Sprachstörung günstig einwirken, wobei ein solcher günstiger Einfluss unmittelbar nach der Bougirung nachweisbar ist; bei fortgesetzter Ohrenbehandlung pflegen solche Sprachstörungen mit der Besserung des Ohrenleidens zurückzugehen. Besonders auffällig tritt der Einfluss einer Drucktamponade der Mittelohrräume auf das Sprechvermögen hervor, indem ein auf das Mittelohr ausgeübter Druck gewöhnlich die besprochenen Sprachstörungen auslöst, während diese wieder bei Entfall des Druckes rasch verschwinden; in einzelnen Fällen tritt umgekehrt in Folge des Tampondruckes auf die Mittelohrwände eine zuweilen erhebliche Besserung der früher vorhandenen Sprachstörung ein. Wie U. hervorhebt, betrifft diese Erscheinung des nachweislichen Zusammenhanges einer Sprachstörung mit einem Ohrenleiden keineswegs seltene Fälle, sondern ist bei näherer Untersuchung sogar als häufig zu bezeichnen.

Selten zeigt sich ein Verwechseln von Buchstaben oder Stottern; betreffs des Stotterns wäre ein von Politzer mitgetheilter Fall zu erwähnen, wo nach Polypenextraction ein bleibendes Stottern erfolgte.

Beide der besprochenen Gruppen von Paresen, nämlich die der Extremitäten- und der Sprechmuskeln, können gemeinsam vorkommen und täuschen dann leicht, besonders bei dem plötzlichen Eintritte von Schreib- und Sprachstörungen, eine Erkrankung des linken Schläfenlappens vor. U. behält sich die eingehendere Mittheilung eines solchen von ihm beobachteten Falles vor, sowie auch weitere Mittheilungen über die vom Ohre ausgelösten Störungen der Tast- und Temperaturempfindlichkeit.

In einer Reihe solcher Paresefälle bestanden gleichzeitig auch asthenopische Erscheinungen, nämlich die Unmöglichkeit, durch längere Zeit zu lesen, da sich dabei, meistens binnen einer oder einigen Minuten, immer zahlreiche schwarze Punkte im Gesichtsfelde zeigten, bis dieses schliesslich ganz schwarz erschien. U. hat auf den Zusammenhang der Asthenopie mit den verschiedenen Ohrenerkrankungen bereits wiederholt aufmerksam gemacht und wird bei seinen fortgesetzten Untersuchungen über die vom Ohre ausgehenden Reflexparesen darauf achten, ob sich ein gemeinschaftliches Auftreten von Paresen der Extremitäten, Parese der Sprechmuskeln und von Asthenopie bei den verschiedenen Ohrenerkrankungen häufig vorfindet und vielleicht diagnostisch verwerthbar ist.

II. Kritiken.

Die Krankheiten der oberen Luftwege. Von Moritz Schmidt. Dritte Auflage. Berlin 1903, Verlag von J. Springer.

Ein alter, liebgewonnener Freund, mit dem ich zuletzt vor fünf Jahren vertraulich verkehrte, stellt sich wieder ein. Damals habe ich ihm gewünscht, er möge nicht dicker werden. Nun hat er doch zugenommen, aber es ist doch wieder das alte Gesicht, das mich mit

Digitized by Google

klaren Augen anblickt, und die ehrliche, schlichte Rede, die unser Vertrauen rasch gewinnt.

Um ca. 70 Seiten ist der stattliche Band gewachsen. Ueberall ist die bessernde Hand bemerkbar. In der Anatomie ist die Beschreibung des Riechnerven ergänzt. In der brennenden Frage der Tuberculoseübertragung neigt sich der Verf. im Vorworte zu Koch's Anschauungen, im Texte aber nimmt er die wohl richtigere, vorsichtigere, abwartende Stellung ein. Die Darstellung der theoretischen Grundlagen der Serumtherapie ist von knapper Klarheit, in der Frage der Serumwirkung ist der Verf. so überzeugter Optimist, dass er die Arbeiten Kassowitz' nicht einmal erwähnt. Ein Abschnitt über Arzneiexantheme, besser Enantheme, ist dazugekommen. Die Aortenaneurysmen sind neu bearbeitet, ebenso die Physiologie der Schilddrüse, wo der Standpunkt Blum's vom Verf. adoptirt wird. Ein neues kurzes Capitel handelt über die Thymusdrüse. Die Anatomie, Physiologie und Pathologie der Nerven ist mit besonderer Sorgfalt neu bearbeitet: In der Frage der Innervation macht sich der Verf. die Grabower'schen Resultate zu eigen, in der Recurrensfrage stellt er sich entschieden gegen Grossmann zu Semon's Anschauung. Die Singstimmenbehandlung findet eine Neubearbeitung, der die Spiess'schen Ideen zu Grunde liegen, die allerdings in Beziehung auf die Epiglottisstellung und -Wirkung sich mit dem physiologischen Abschnitte nicht ganz decken.

Alle wichtigeren Arbeiten der letzten fünf Jahre sind berücksichtigt. Ich vermisse nur eine eingehendere Stellungnahme zur Frage der Behandlung der Kehlkopftuberculose in der Schwangerschaft und zum künstlichen Abort. Nach Semon's Vorgehen dürfte auch vom Verf. die Polypragmasie bei Nasenerkrankungen schärfer gekennzeichnet werden, damit seine Stellung eine unzweideutige werde: Die Besprechung der localen Behandlung des Asthma legt nämlich den Gedanken nahe, dass in die localen Eingriffe ein sehr grosses Vertrauen gesetzt wird.

Eine etwas eingehendere Besprechung verdiente die Rhinitis fibrinosa, die bei der Diphtheritis nur mehr gestreift wird. Ihre klinischen Erscheinungen sind doch zu besonderer Natur, ihre Behandlung nicht so einfach und die möglichen Folgen ernster, als es aus der Darstellung hervorgeht.

Das Schmidt'sche Buch hat mir bei seinem erneuten Studium wieder eine grosse Freude gemacht. Es ist von eigenartigem Reize durch die persönliche Note, die hindurchklingt. Es spricht der erfahrene Arzt und warme Menschenfreund zu uns, etwas Optimist in therapeutischer Beziehung, aber eben darum erst recht ermuthigend für eine skeptische Generation, die dem therapeutischen Nihilismus zuneigt. Neben der persönlichen Erfahrung hat Schmidt mit emsigem Fleisse sein Lehrbuch zum Handbuche zu erweitern gesucht. Was er aber zufügt, soweit es nicht seine persönlichen Erfahrungen betrifft, ist mit gleich grosser Klarheit geschrieben. Seine Art zu denken ist eine anschauliche, verwickelte Probleme sucht er sich in einfache Formeln zu bringen und prüft die Ergebnisse rein wissenschaftlicher Arbeit mit der Goldprobe der Praxis. Dem practischen Arzte und Specialisten sei die dritte Auflage hiermit warm empfohlen. Dr. Vohsen.

Digitized by Google

Ein objectives Hörmaass und seine Anwendung. Von Paul Ostmann. Wiesbaden 1902, Bergmann.

Einleitend berichtet der Verf. über die bisherigen Versuche, ein genaues objectives Hörmaass einzuführen. Das Ziel, welches sich Ostmann selbst gesteckt, besteht in Folgendem: Die Abschwingungscurven der unbelasteten C- und G-Gabeln der Bezold-Edelmann-schen continuirlichen Tonreihe von einer möglichst grossen Amplitude bis zur Erreichung des normalen Schwellenwerthes in der Weise zu bestimmen, dass für die Gabeln von C bis c^4 die Grösse der Amplituden im Secundenintervall direct gemessen oder aus einzelnen gemessenen Werthen mit Sicherheit berechnet werden können.

Für die Untersuchung benutzte Ostmann die 1902-Ausgabe der continuirlichen Stimmgabelreihe und aichte die Gabeln C—c^4. Die c^5-Stimmgabel konnte er nicht mehr verwenden, da sie keine genügend lange Receptionsdauer besitzt.

Die Untersuchungsmethode bestand in der micrometrischen Beobachtung des Weges, welchen kleinste Mehlkörner, in unmittelbarer Nähe des Zinkenendes angebracht, zurücklegen. Den Anschlag der Stimmgabeln vollführte er mit einem der Roser'schen Mundsperre ähnlichen Instrument, das eine genaue Einstellung der Schnabelenden, die zwischen die Zinken der Gabel geschoben werden, gestattet. Die Grenzen, bis zu welchen das Instrument zwischen die Gabelenden vorgeschoben wird, sind ein für alle Mal bezeichnet. Zu genauer Beobachtung wurde sowohl das Microscop als der Fixationsapparat der Stimmgabel auf Eisentischchen bezw. in die Mauer eingelassenen Eisenstäben montirt. Die Zuleitung des Tones zum Ohr erfolgte durch einen mit einem Hörschlauch versehenen Schalltrichter.

Für den Beginn der Untersuchung mit je einer Stimmgabel hat Ostmann für die einzelnen Gabeln eine bestimmte Amplitude beobachtet und angegeben: er versteht dabei unter der Normal-Amplitude einer Gabel diejenige Amplitude, bei welcher der Ton dieser Gabel für das normale Ohr eben verklingt. Die Normal-Amplitude bezeichnet somit den normalen Schwellenwerth. Als physiologische Breite in der variirenden Verklingungszeit findet er 2—5 Secunden.

Nach den von Ostmann zusammengestellten und der Abhandlung beigegebenen Tabellen lässt sich nun für jede Secunde der ausgemessenen Zeit bestimmen, um wie viel grösser die Amplitude der Schwingung ist, bei welcher der Ton für das kranke Ohr verklingt, als diejenige, bei der dies für das normal hörende Ohr geschieht.

Der Grad der Hörstörung wird durch das Vielfache der Normal-Amplitude ausgedrückt, die für jede Secunde in den Tabellen angegeben ist. Die Frage einer kurzen Bezeichnung dafür lässt Ostmann noch offen. Will man volle Exactheit beibehalten, so hat es nach Ansicht des Ref. bedeutende Schwierigkeiten, die Zeit zu messen, welche vom eben erfolgten Abklingen der Gabel für das kranke Ohr bis zu ihrem Verklingen für das gesunde Ohr vergeht. Gerade hierbei ist aber vollkommene Genauigkeit nöthig, weil ja diese Zeitangabe die Voraussetzung für die Berechnungen an der Hand der Amplitudentabellen abgiebt. Alexander.

Digitized by Google

Demonstration von vier Operationsfällen auf otiatrischem Gebiete, zwei Neubildungen, einem Gipsabguss im Gehörgange und einem Cholesteatom mit Eitersenkung bis zur Scapula und Clavicula. Von Prof. Dr. Bezold.

Der Verfasser beschreibt in dieser Schrift ausführlich vier otiatrische Fälle, die er im „Aerztlichen Verein München" am 11. Februar 1903 vorgestellt hat. Dieselben verdienen sowohl wegen ihrer Seltenheit wie wegen der erfolgreichen operativen Therapie nicht blos das Interesse des Fachmannes, sondern auch jedes practischen Arztes.

1. Den ersten Fall stellt ein Sarcom des äusseren Ohres bei einem 9jährigen Mädchen dar; dasselbe erreichte innerhalb dreier Wochen Apfelgrösse. Heilung durch Exstirpation.

2. Den zweiten Fall betrifft ein Adenocarcinom des äusseren Gehörganges. Es handelt sich um eine 53jährige Frau, die bereits vor sieben Jahren an der Ohrmuschel eine Borke bemerkt hatte, aus der sich allmählich die taubeneigrosse Geschwulst gebildet hatte. Heilung durch Operation.

3. Bei dem dritten Falle handelt es sich um einen Gipsabguss des knöchernen Gehörganges, wie er unabsichtlicher Weise bei einem anderwärtig gemachten Versuche, das äussere Ohr in Gips zu formen, bei nicht genügend tamponirtem Ohre zu Stande kam. Operative Entfernung der Gipsmassen durch Circumcision der Muschel und Abtragung der hinteren oberen Circumferenz des knöchernen Meatus (wie bei der Totalaufmeisselung).

4. Cholesteatom mit Eitersenkung bis zur Scapula und Clavicula. Ohreiterung seit dem 7. Jahre; seither alle 3—4 Jahre Anschwellung hinter dem Ohre. Der Status praesens ergiebt, dass unterhalb des rechten Warzenfortsatzes die Halsgegend kugelig geschwellt, dabei hart infiltrirt ist. Die Gegend der Clavicula ebenfalls stark geschwellt, z. Th. bretthart. Im unteren Drittel der seitlichen Halsgegend undeutliche Fluctuation, Röthung; bei Druck Eiterabfluss aus dem Ohre. Secret sehr fötid; aus dem Mittelohre sind käsige Massen zu entfernen. Operation: Totalaufmeisselung mit Contraincision, Vordringen bis zum Sinus sigm.; von hier abwärts bis zum Bulbus venae jug. Gegen den Bulbus hin lässt sich ein Stück Knochen im Ganzen ablösen, eine Sonde dringt hier abwärts, in diesem Momente dringt massenhaft Eiter hervor. Contraincision durch das untere Halsdreieck, Entleerung von ca. 1 Liter Eiter; die Musculatur in grosser Ausdehnung unterminirt. Einige Tage später noch zwei Contraincisionen, eine an der Crista scapula, eine an der Clavicula. Eine während der Operation auftretende Facialisparese ging später vollständig zurück. Heilung. Ernst Urbantschitsch.

Untersuchungen über den feineren Bau des Ohrlabyrinthes der Wirbelthiere. I. Zur Kenntniss des Corti'schen Organs und der übrigen Sinnesapparate des Labyrinthes bei Säugethieren. Von Hans Held. Abhandlungen der math.-phys. Klasse der k. sächsischen Gesellschaft der Wissenschaften, Bd. XXVIII, No. 1. Leipzig 1902, Teubner.

Held fasst die Ergebnisse seiner ausserordentlich eingehenden mikroskopischen Untersuchungen in einem Resumé zusammen, aus welchem einzelne Abschnitte hier wörtlich wiedergegeben werden sollen:

Digitized by Google

„I. Der Stützapparat der Haarzellen im Corti'schen Organ der Säugethiere (Maus, Meerschwein, Katze, Hund) wird von besonderen Stützzellen zusammengesetzt, welche theils durch eine tiefgreifende Ausbildung von festeren intracellulären Fasern und eine oberflächliche Ausprägung von Ringfassungen oder auch durch letzteres allein von den übrigen Zellenmassen auf der Membrana basilaris ausgezeichnet sind, die nur ein allgemeines Lager für die Einfügung specifisch differenzirter Zellen, der Stützzellen und der Haarzellen abgeben. Zu den faserreichen Stützzellen gehören die Corti'schen Pfeiler und die Deiters'schen Zellen, zu der zweiten Gruppe die inneren Phalangenzellen und Grenzzellen. Drei Arten von Stützfasersystemen müssen unterschieden werden:

1. ein allgemeiner Tragbogen,
2. basale Stützen dieses Tragbogens,
3. basale besondere Stützen der Haaarzellen."

„Der allgemeine Tragbogen gliedert sich in drei Abschnitte, in einen innern Bogen, welchen die Innenpfeilerzelle mit ihrer Kopfplatte liefert, in einen äusseren Bogen, welchen die Fasersysteme der dritten Deiters'schen Zelle bilden und in einen mittleren Theil, welcher durch die verschränkten und verkitteten Reihen alternirender Kopfplatten gewisser Zellen, der Aussenruder der Aussenpfeiler und der Phalangenplatten der Deiters'schen Zellen, zusammengesetzt ist und dadurch zahlreiche Ringfassungen für die Köpfe der äusseren Haarzellen liefert. Die Ringfassungen der einen inneren Haarzellenreihe liegen als eine seitlich angegliederte Vorrichtung am axialen Winkel des inneren Bogens; sie werden zusammengefügt aus den axialen Randausschnitten der Innenpfeilerkopfplatten resp. deren Innenschnäbel sowie den Kopfplatten der inneren Phalangen- und Grenzzellen."

„Die unteren Schenkel des allgemeinen Tragbogens sind durch die verkitteten Fussflächen des Innenpfeilers resp. der dritten Deiters'schen Zelle auf der Membrana basilaris befestigt. Beide Schenkel convergiren leicht zu einander; der innere ist kürzer, leicht von innen her eingebogen, der äussere höher und ein wenig nach aussen vorspringend, jener mittlere Theil mit seinen Ringfassungen erscheint in geringem Grade eingesunken, wodurch die Form des allgemeinen Tragbogens bedingt wird."

„Durch besondere basale Stützen ist wiederum von der Membrana basilaris her dieser allgemeine Tragbogen ausgesteift und gespannt gehalten; sie werden von den unteren Fasersystemen des Aussenpfeilers, den oberen seines Aussenruders sowie von den durchgehenden Fasern der Phalangenfortsätze der ersten und zweiten Deiters'schen Zellen gebildet. Die Fussflächen aller dieser basalen Stützen stehen auf den stärker schwingenden Abschnitten der Membrana basilaris; sie greifen den oberen Tragbogen mit seinen Ringfassungen der äusseren Haarzellen in einer schräg-axial aufsteigenden Richtung an. Für die Ringfassungen der inneren Haarzellenköpfe sind derartige Stützeinrichtungen nur schwach ausgeprägt; sie setzen sich aus den dünnen oberflächlichen Fortsätzen der inneren Phalangenzellen und der Grenzzellen zusammen. Infolge ihrer dicht dem Winkel des inneren Bogens angefügten Lage und Eingreifen der kurzen und ausgesteiften Innenschnäbel erscheint ihre obere Befestigung jedoch als eine feste und sichere."

Digitized by Google

„Die dritte Gruppe im Stützapparat der Haarzellen zeigt besondere basale Stützen für das untere Ende der Haarzellen, welche ohne dieselben frei vom Tragbogen herunterhängen und stärkeren Schwankungen bei den Schwingungen der Grundmembran ausgesetzt sein würden. Für die inneren Haarzellen sind sie wohl aus jenem allgemeinen Grunde ihrer axialen Lage, welche dem Ansatz der Membrana basilaris am Rand der Lamina spiralis ossea bereits nahe kommt, nur schwach entwickelt; sie werden von dem substanzarmen, dünnwandigen und grob vacuolisirten Protoplasma der unteren Hälften jener inneren Phalangenzellen und Grenzzellen zusammengesetzt."

„Die äusseren Haarzellen dagegen sind durch besondere Stützkelche von Fasern auf der Basilarmembran befestigt, welche Deiters früher als „Verbindungsstiele" gesehen und für eigene Fortsäte der Haarzellen gehalten hat. Diese Stützkelche gehören aber als ein unteres Fasersystem den Deiters'schen Zellen an; es reicht in ihnen bis zum unteren kelchartig ausgehöhlten Kopf, welcher an einer seitlich-axialen Wand eingeschnitten ist. Dadurch ähnelt diese Einfassung des unteren Haarzellenendes, das bis zu seiner Kernhöhe eingelassen ist, der Wirkungsweise einer Klemmvorrichtung.

In Obigem wurde beiläufig der Inhalt des ersten und grösseren Theiles der Held'schen Arbeit wiedergegeben, soweit sich dieselbe mit der Beschreibung der Stützfasersysteme des Corti'schen Organes beschäftigt. Ein zweiter Theil behandelt die Endigungsweise des Nervus octavus an den Haarzellen des Corti'schen Organes einerseits, der Macula resp. Crista acustica andererseits.

Das Resumé des Autors über diesen Theil seiner Ergebnisse lautet:

„III. Die Verbindung der Haarzellen mit den letzten Endfäserchen des Hörnerven liegt ausschliesslich am unteren Abschnitt des abgerundeten Haarzellenleibes. Zu den inneren Haarzellen gelangen die von der Habenula perforata an marklosen und zugleich fein granulirten Neuriten, indem sie zwischen den weiter auseinander gewichenen Fussteilen der inneren Phalangenzellen und Grenzzellen resp. zwischen ihren den unteren Haarzellenenden zugekehrten Flächen emporsteigen. Zu den äusseren Haarzellen kommen die terminalen Hörnervenfasern aus den äusseren Spiralnervenzügen, welche an der ersten Reihe der Deiters'schen Zelle resp. in den schmalen Zwischenräumen der folgenden Reihen von Deiters'schen Zellen liegen. Sie sind theils Collateralen, theils umbiegende Endfasern. Sie treten durch jenen Ausschnitt in der Wand des Stützkelches in den unteren Raum jener Aushöhlung des unteren Kopfes einer Deiters'schen Zelle ein, welche trichterförmig sich verjüngt und deshalb vom rundlichen Haarzellenende unausgefüllt und als Nervenraum für die letzten Zweige dieser Hörnervenfäserchen frei bleibt. Durch eine Anzahl von conisch verdickten und an Neurosomen reichen Endfüssen sind dann schliesslich diese Nervenfäserchen mit dem unteren Pol der Haarzellen fester verbunden."

„. . . . . ."

„IV. Wie andere Epithelzellen zeigen auch die Zellen des Ductus cochlearis oberflächliche, schwerer entfärbbare Körnchen oder sogenannte Centrosomen. Speciell haben die Haarzellen des Corti'schen Organs je ein grösseres Korn, die übrigen Zellen dagegen meistens ein Doppel-

Digitized by Google

korn, einzelne auch drei und vier derartige Körnchen von unbekannter Bedeutung."

„V. Die Haarzellen der Macula resp. Crista acustica sind nach dem Typus der centralen Ganglienzellen vollständig an ihrer Oberfläche von einem neurosomenreichen Neuritenprotoplasma bedeckt, welches aus der intraepithelialen Aufzweigung markloser Fäserchen des Nervus vestibularis entsteht."

Die inhaltsreiche Publication ist durch 40 meisterhaft ausgeführte und daher sehr instructive Zeichnungen und drei Schemata illustrirt.

V. Hammerschlag (Wien).

Zur Differentialdiagnose von Dermatosen und Lues bei den Schleimhaut-Erkrankungen der Mundhöhle und der oberen Luftwege mit besonderer Berücksichtigung der Hautkrankheiten als Theilerscheinungen. Von Dr. Gottfried Trautmann in München. Wiesbaden 1903, Verlag von J. F. Bergmann.

Der Autor wurde bei der Abfassung dieses Buches von der Absicht geleitet, ein literarisches Hilfsmittel zu schaffen, um die von nicht specifischen Dermatosen abhängigen Krankheitserscheinungen der Schleimhaut in den oberen Luftwegen von den syphilitischen Efflorescenzen zu unterscheiden. Er hat zu diesem Behufe in sehr dankenswerther Weise eine ausserordentliche Fülle interessanter, in der Literatur an verschiedenen Orten zerstreuter Krankheitsfälle gesammelt und nach einheitlichen Gesichtspunkten dargestellt. Das Interesse des Autors erstreckt sich auf alle jene Hautkrankheiten, bei welchen gleichzeitig mit der Localisation auf der allgemeinen Decke oder später, weiterhin aber ganz besonders auf jene, bei welchen primär oder solitär auf der Schleimhaut Efflorescenzen auftreten, so: Lichen ruber planus, Erythema exsudativum multiforme, Erythema nodosum (zwei Fälle, davon einer solitär), Herpes, Arzneiexantheme, Pemphigus, von welcher Krankheit seit v. Schrötter's erster Beschreibung 1871 nunmehr schon eine Anzahl, darunter auch solitäre Schleimhautlocalisationen, mitgetheilt wurden, Eczem, Impetigo, Psoriasis, deren Vorkommen auf der Mundschleimhaut nach Verf. strittig ist, Lupus vulgaris und erythematodes, Tuberculose. Er bespricht an der Hand von ca. 215 Fällen, darunter 15 eigener Beobachtung, die Differentialdiagnose gegenüber der Lues, weiterhin in ausführlicher Darstellung die Symptome dieser Schleimhauterkrankungen, die Möglichkeit, dieselben zu erkennen und ihre Verlaufsweise, wobei er zu dem Schlusse kommt: dass sie ziemlich häufig sind und dass sich besonders in der neuen Literatur das Bestreben zeigt, diese Schleimhautaffectionen zu studiren; weiter dass die Unterscheidung von Lues wegen ihrer vielfachen Aehnlichkeit häufig sehr schwierig ist und dass man, ebenso wie dies für die Diagnose der Hautkrankheiten seit Hebra und Kaposi gelehrt wird, bei der Beurtheilung stets auf die primären Elemente achten muss, welche allerdings durch den Bau der Schleimhaut verändert werden. In zweifelhaften Fällen ist die histologische Untersuchung eines excidirten Schleimhautstückchens, und manchmal die bacteriologische Untersuchung ausschlaggebend. Die Entdeckung des Syphiliserregers steht allerdings noch immer aus, zumal auch die von Max Joseph und Piorkowski gefundenen Bacillen der Nachprüfung in keiner Weise Stand gehalten haben.

Digitized by Google

Der Verf. hat sich durch die Bearbeitung dieses Grenzgebietes und durch die damit verbundene Anregung zu genauen Beobachtungen und Studien auf demselben ein unleugbares Verdienst erworben.

M. Weinberger.

Intubation du Laryrx. Von Dr. Perez Avendaño. Paris 1902, C. Naud. 270 Seiten.

In diesem ansprechend geschriebenen Werkchen bringt der Autor an der Hand von Abbildungen die Geschichte der Intubation beim Kehlkopfcroup und beschreibt die verschiedenen Methoden und Wandlungen, welche das Verfahren im Laufe der Jahre erfahren hat. Nach kritischer Beleuchtung der von den verschiedenen Autoren aus den einzelnen Ländern vorliegenden Erfahrungen tritt er als überzeugter Vertreter für die Anschauung ein, dass die Intubation der Tracheotomie überlegen ist.

H. v. Schrötter.

III. Referate.

a) Otologische:

Zur Behandlung der Mittelohreiterung. Von Dr. G. Alexander in Wien. (Reichs-Med.-Anz. 1903, No. 5.)

Zurückweisung der Bemerkungen Kassels über die Anwendung von Kälte bei acuten Mastoiditiden in einer Abhandlung derselben Zeitschrift (1902, No. 22, 23) und sehr berechtigte Kritik einer Reihe von Aussprüchen Kassels, welche den lebhaftesten Widerspruch bei otologisch geschulten Lesern hervorrufen mussten.

Brühl.

Zur Frage der Verwerthbarkeit der Rhodanreaction des Speichels bei Ohrerkrankungen. Von G. Alexander und B. Reno in Wien. (Wiener klin. Wochenschr. 1902, No. 42.)

Auf Grund von Untersuchungen an Ohrkranken der Klinik des Hofrath Politzer kommen die Verff. zu folgenden Schlüssen: Bei vorhandener Ohrerkrankung sprechen Rhodanmangel oder Spuren von Rhodan für eine Mittelohrerkrankung. Nach der Radicaloperation tritt Rhodanmangel im Speichel auf, welcher in der vierten Woche nach der Operation verschwindet. Beiderseitige Zerstörung des Paukengeflechts kann zu dauerndem Rhodanmangel führen.

Brühl.

Ueber die Mastoiditis bei Diabetikern. Von Dr. Eulenstein in Frankfurt a. M. (Zeitschr. f. Ohrenheilk., XLII, 3.)

Auf Grund von 50 bereits früher mitgetheilten, sowie der Beobachtung von 20 neuen Fällen stellt E. fest, dass der Verlauf der Mittelohr- und Schläfenbeineiterungen bei Diabetes in den allermeisten Fällen nichts Characteristisches besitzt, auch eine durch den Diabetes bedingte verminderte Widerstandsfähigkeit der Gewebe nicht nachzuweisen ist, dass vielmehr die Mastoiditis hier, wie auch sonst in allererster Linie, in dem anatomischen Bau des Warzenfortsatzes begründet ist.

Keller.

Digitized by Google

Ueber den Ménière'schen Symptomencomplex. Zusammenfassung der Ergebnisse einer Sammelforschung. Von Dr. G. Heermann, Privatdocent in Kiel. (Samml. zwanglos. Abhandl. a. d. Geb d. Nasen-, Ohren-, Mund- u. Halskrankheiten, Bd. VII, H. 1 u. 2.)

H. theilt seine Beobachtungen über 50 Fälle von Ménière'schem Symptomencomplex mit. 33 sind von ihm selbst beobachtet, 17 sind ihm von andern Aerzten mitgetheilt worden. Das directe ätiologische Moment war 2 Mal ein Trauma, 6 Mal chronische Ohreiterung, 4 Mal schwere Erkältung, 3 Mal Lues, 4 Mal zu grosser plötzlicher Luftdruckunterschied bei Caissonarbeitern, 5 Mal geistige Ueberanstrengung oder heftige Gemüthsbewegung, 1 Mal Schädigung beim Telephoniren. Als indirecte begünstigende Momente kamen weiter 10 Mal Krankheiten des Centralnervensystems in Betracht, ferner 22 Mal schwere neurasthenische und hysterische Symptome, 9 Mal allgemeine schwächende Momente, wie Phthisis pulmonum, acute Enteritis, Chlorose und Anämie. 5 Mal war keine Ursache zu eruiren. Die apoplectiformen Anfälle sind nicht mehr von den nicht apoplectiformen zu sondern, es handelt sich nur um Unterschiede in der Intensität. Der beste Beweis dafür ist der, dass beide Arten häufig bei ein und demselben Individuum beobachtet wurden. Die Symptomentrias: Gleichgewichtsstörung, Uebelkeit bezw. Erbrechen und entotische Sensationen, können sowohl im Ganzen als im Einzelnen in den verschiedensten Intensitätsgraden vorhanden sein. Diese hängen ab von der Grösse der Reizeinwirkung und von der Widerstandsfähigkeit des Individuums. Vor allem sind abhängig von der Grösse des Reizes und dem Orte, an dem dieser einwirkte, die Functionsstörungen, welche im Allgemeinen um so grösser sind, je mehr das betr. Ohr schon in seiner Function gelitten hatte. Specialistische Behandlung allein bringt in den seltensten Fällen dauernden Erfolg, in Combinirung mit allgemein gegen den sonstigen pathologischen Befund sich richtenden Massnahmen liefert sie zufriedenstellende Resultate. Vor dem oft empfohlenen Chinin ist dringend zu warnen. A. Sonntag.

Ueber die Beeinflussung subjectiver Gesichtsempfindungen. Von Prof. V. Urbantschitsch in Wien. (Arch. f. ges. Phys., Bd. 94.)

Den Inhalt der hochinteressanten, durch zahlreiche Versuche gestützten Arbeit giebt U. selbst mit folgenden Sätzen an: „Die vorliegende Abhandlung enthält Beobachtungen über Scheinbewegungen und Scheinbilder, sowie über gewisse Scheinveränderungen der Farbenempfindungen. Die Besprechung der Scheinbewegungen bezieht sich auf objective und subjective Bilder, wobei verschiedene Erregungsursachen von Scheinbewegungen und zwar acustische, tactile Einwirkungen, Luftverdichtung in der Paukenhöhle und die Einwirkung des galvanischen Stromes besonders angeführt sind. Bei Besprechung der Scheinveränderungen der Farbenempfindungen ist einerseits der Einfluss auf objective und subjective Gesichtsempfindungen und andererseits die Beeinflussung der Farbenempfindungen durch äussere Einwirkungen geschildert; schliesslich sind einige Beobachtungen über willkürliche Erregungen von Farbenempfindungen, über den Einfluss der Farbenanwendung auf das verschiedene Verhalten farbiger Nachbilder und über die Empfindlichkeit des Auges für Farbeneinwirkungen erwähnt. Brühl.

Digitized by Google

b) Rhinologische:

Ein seltener Fremdkörperfall der Nase. Von Dr. Gerber in Königsberg i. Pr. (Arch. f. Laryngol. etc. 1903, Bd. XIII, pag. 443.)

Ein 37jähriger Monteur hatte früher an Rhinitis hypertrophica (event. Empyema antri Highmori sin.) gelitten; um sich Luft zu schaffen, steckte er sich einen Gummidrain in die Nase, der nach hinten rutschte und den er nun nicht mehr fassen konnte. Die vordere und hintere Kante desselben reizten zu Granulationsbildung im vorderen Theile der Nasenhöhle und im Nasopharynx, die im Laufe der Jahre gleichsam über dem Drain zusammenschlugen und ihn unter sich begruben. Der nach hinten gedrängte Fremdkörper machte allmählich eine Drehung um die Verticalachse und sein vorderes Ende arrodirte die nasale Kieferhöhlenwand über der unteren Muschel, drang in das Antrum hinein, erzeugte hier gleichfalls Eiterung und Granulationen, die schliesslich die faciale Wand angriffen und so einen Tumor vortäuschen mussten. Derselbe hatte die Grösse einer Birne. Wiederholt vorgenommene Incisionen schafften wohl dem Eiter Abfluss, konnten die Ursache der Erscheinungen aber nicht beseitigen, die zu entdecken nur der hinteren Rhinoscopie möglich war. G. ging nun unter Spiegelleitung mit einer Choanenzange ein und diese beförderte unter gleichzeitiger Verbreitung eines pestilenzialischen Gestankes einen fingerdicken, 9 cm langen, zum Theil schwarzverfärbten, schmierig belegten, zu einem Drain zusammengenähten Gummischlauch heraus. Ein Zurückgehen der äusseren Geschwulst erfolgte erst ganz allmählich, desgleichen die occludirenden Granulationen, die der sehr ängstliche Patient sich nicht entfernen lassen wollte.

Beschorner.

c) Pharyngo-laryngologische:

Zur operativen Behandlung acuter Larynxstenosen. Von Privatdocent Dr. Trumpp in München. (Münchener med. Wochenschr. 1903, No. 13.)

Zur Intubation des Larynx verwendet T. aus Durit gefertigte elastische Tuben, die ihn zwar noch nicht endgiltig befriedigen, aber doch verschiedene Vorzüge vor den O'Dwyer'schen Tuben besitzen. Die Vortheile bestehen in der leichteren Einführung, in der Möglichkeit, den Patienten während der Einführung athmen lassen zu können, da der Intubator die Tubenbohrung nur etwa zur Hälfte ausfüllt, und in der Vermeidung eines Druckgeschwürs, da die elastische Tube jeder Bewegung des Kehlkopfes ausweichen oder nachgeben kann.

A. Sonntag.

Alle für die **Monatsschrift** bestimmten **Beiträge und Referate** sowie alle **Druckschriften, Archive** und **Tausch-Exemplare** anderer Zeitschriften beliebe man an Herrn Hofrath Prof. Dr **L. v. Schrötter** in Wien IX. Mariannengasse 3, zu senden. Die Autoren, welche Kritiken oder Referate über ihre Werke wünschen, werden ersucht, 2 Exemplare davon zu senden. Beiträge werden mit 40 Mark pro Druckbogen honorirt und die gewünschte Anzahl Separat-Abzüge beigegeben.

Verantwortlicher Redacteur: Prof. Dr. Ph. Schech in München.

Verlag von Oscar Coblentz. Expeditionsbureau: Berlin W. 30, Maassenstrasse 13.

Druck von Carl Marschner, Berlin SW., Alterstrasse 41.

Digitized by Google

Monatsschrift für Ohrenheilkunde

sowie für

Kehlkopf-, Nasen-, Rachen-Krankheiten.

Organ der Oesterreichischen otologischen Gesellschaft u. der Münchener laryngo-otologischen Gesellschaft.

(Neue Folge.)

Mitbegründet von weil. Prof. Dr. Jos. Gruber, Prof. Dr. M. Rüdinger, Prof. Dr. R. Voltolini und weil. Prof. Dr. Fr. E. Weber-Liel

und unter Mitwirkung der Herren

Docent Dr. **E. Baumgarten** (Budapest), Hofrath Dr. **Beschorner** (Dresden), Docent Dr. **A. Bing** (Wien), Privatdocent Dr. **G. Brühl** (Berlin), Docent Dr. **Gomperz** (Wien), Dr. **Heinze** (Leipzig). Prof. Dr. **Heymann** (Berlin), Dr. **Hopmann** (Cöln) Prof. Dr. **Jurasz** (Heidelberg). Dr. **Keller** (Cöln), Prof. Dr. **Kirchner** (Würzburg), Dr. **Koch** (Luxemburg), Dr. **Law** (London), Docent Dr. **Lichtenberg** (Budapest), Dr. **Lublinski** (Berlin), Dr. **Michel** (Cöln), Prof. Dr. **Onodi** (Budapest), Prof. Dr. **Paulsen** (Kiel), Dr. **A. Schapringer** (New-York), Dr. **J. Sendziak** (Warschau), Dr. **E. Stepanow** (Moskau), Prof. Dr. **Strübing** (Greifswald), Dr. **Weil** (Stuttgart) Dr. **Ziem** (Danzig).

Herausgegeben von

Prof. Dr. L. v. SCHRÖTTER Wien. **Prof. Dr. PH. SCHECH** München. **Prof. Dr. E. ZUCKERKANDL** Wien.

Prof. Dr. V. URBANTSCHITSCH Wien.

Dieses Organ erscheint monatlich. Man abonnirt auf dasselbe bei allen Buchhandlungen und Postanstalten des In- und Auslandes.
Der Preis für die Monatsschrift beträgt 12 R.-M. jährlich; wenn die Monatsschrift zusammen mit der Allgemeinen medicinischen Central-Zeitung bestellt wird, nur 8 R.-M.

Jahrg. XXXVII. Berlin, October 1903. No. 10.

I. Originalien.

Aus der III. med. Universitätsklinik in Wien (Hofrath Prof. L. v. Schrötter).

Kopftetanus als Abortivtetanus.

Von

Dr. **Hugo Neumann**, Aspirant an der Klinik.

Wenn der Tetanus im Allgemeinen auch eine dem Grenzgebiete der inneren Medicin und der Chirurgie angehörende Krankheit darstellt, so können die Erscheinungen unter Umständen doch solche sein, dass die Erkrankung auch in das Grenzgebiet zwischen innerer Medicin und Laryngologie rücken kann, wie ein vor nicht langer Zeit auf der III. med. Klinik in Wien zur Beobachtung gelangter Fall zeigen möge. Es ist ein gewiss seltenes Vorkommnis, dass bei einem Starrkrampffall sämtliche, in der Regel doch so stürmischen Allgemeinsymptome hinter den auf die Kopf- und Halsmusculatur localisirten Symptomen zurückbleiben und dass der betreffende Kranke wegen der bezüglichen Beschwerden das laryngologische Ambulatorium aufsucht. In diesem

Digitized by Google

Sinne war es berechtigt und von Wichtigkeit, den folgenden, allerdings auch noch in anderer Richtung recht bemerkenswerthen Fall gerade an dieser Stelle zu schildern.

Mit Rücksicht auf die angedeuteten Beschwerden erscheint es von vornherein verständlich, dass es sich in dem zu erörternden Falle um eine mildere Form des Tetanus gehandelt haben muss, speciell um eine, bei der Allgemeinkrämpfe fehlten. Wie die Krankheitsgeschichte zeigen wird, handelte es sich thatsächlich um die mildeste bisher bekannt gewordene Starrkrampfform. Solche leichtere Tetanusfälle haben in der letzten Zeit verhältnismässig nur geringe Beachtung gefunden. Denn seitdem die serotherapeutischen Bestrebungen durch die Schaffung des Tetanusantitoxins den Starrkrampf aus dem Bereiche rein theoretischer, diagnostischer und symptomatologischer Forschung in das reelle Gebiet practischen therapeutischen Schaffens gerückt haben, hat sich begreiflicherweise das allgemeine Interesse der Frage der Heilbarkeit des Tetanus zugewendet. So kam es, dass in den letzten Jahren, wie ein Ueberblick über die betreffende Literatur zeigt, fast durchwegs nur jene Fälle von Starrkrampf als bemerkenswerth erschienen, in denen die Serumtherapie zur Anwendung gelangt war und die dem betreffenden Autor es ermöglichten, ein Urtheil über Werth oder Unwerth dieser Behandlung auszusprechen. Es ist der Natur der Sache entsprechend, dass dabei nur schwerere Fälle von Tetanus zur Publication gelangten, denn an Fällen, die von vornherein einen günstigen Verlauf versprachen, konnte ja ein Heilmittel nicht erprobt werden. Und seit langem, fast seitdem der Tetanus überhaupt bekannt ist, weiss man prognostisch zwischen leichten und schweren Fällen zu unterscheiden.

Mit Unrecht erscheinen mir jedoch die leichteren Fälle von Tetanus an Interesse zu verlieren. Es ist doch sehr wichtig, die allmählich fortschreitende, nichts Sprunghaftes zeigende und jedes einzelne Glied enthaltende Kette von Starrkrampffällen, die eine Verbindung herstellt zwischen dem furchtbaren, in einem Tage oder noch kürzerer Zeit zum Tode führenden Tetanus einerseits und der Gesundheit andererseits in ihrer Gänze zu überblicken. Und wenn auch vom Standpunkte des Arztes aus, der derzeit noch immer seine höhere Aufgabe darin sehen muss, gesund zu machen und nicht wie der Arzt der Zukunft vielleicht darin, gesund zu erhalten, nicht behauptet werden kann, dass die die Grenze zwischen Krankheit und Tod markirenden Starrkrampffälle zu sehr gewürdigt werden — sie kommen, wie gesagt, practisch hauptsächlich in Betracht — so will mir doch scheinen, dass auch gerade jene leichteren Fälle das Interesse des Klinikers beanspruchen.

Dass es „bösartigen“ und „gutartigen“ Tetanus giebt, ist, wie erwähnt, von altersher bekannt und schon die Alten unterschieden zwischen leichteren und schwereren Fällen. Natürlich konnte eine solche Unterscheidung nicht immer bei Beginn der Krankheit gemacht werden; die Prognose blieb tristis, bis der Verlauf der Krankheit die milde Tendenz zeigte. Namentlich zur Zeit, als die Aetiologie des Tetanus noch unbekannt war, konnte die Unterscheidung zwischen bösartigem und gutartigem Starrkrampfe erst im Verlaufe der Krankheit gemacht werden. So stellte Hippokrates erst nach dem vierten Krankheitstage die Prognose günstiger. Jetzt ist es schon beim Eintritte der ersten Krankheits-

Digitized by Google

erscheinungen aus der Dauer der Incubation möglich, den Verlauf des Starrkrampfes zu prognosticiren.

Es hat die Erfahrung gezeigt, dass der Starrkrampf um so milder verläuft, je längere Zeit zwischen der die Infection setzenden Ursache und dem Ausbruche der Krankheitserscheinungen verstreicht und je langsamer die einzelnen Stadien der Krankheit aufeinander folgen. In Fällen langsamer Entwicklung des Tetanus kommt es auch oft zur Heilung, bevor die Krankheit alle Stadien durchlaufen hat. Deshalb bezeichnet Rose[1]) in seiner Monographie über den Tetanus als den „milden" Tetanus (T. mitis) den bedachtsamen, unvollständigen (lentus incompletus). Dieser Rose'schen Form des im Allgemeinen durch sein langsames und unvollständiges Vorwärtsschreiten characterisirten Tetanus mitis hat Kussmaul[2]) eine besondere Art von mildem Tetanus, den „Abortivtetanus", gegenüber zu stellen versucht, eine Form, welche, wie er sagt, „dem von Rose beschriebenen Tetanus mitis nicht eingereiht werden darf, sondern eine davon unterschiedene, wohl characterisirte Varietät darstellt. Der Unterschied besteht darin, dass bei dem Abortivtetanus die electrischen Stösse, die beim Tetanus mitis das prädominirende Symptom darstellen, ganz fehlen, während die tetanische Starre in mässiger Entwicklung continuirlich längere Zeit fortbesteht und zahlreiche Muskelgruppen ergreift."

Rose hat dieser Bemühung Kussmaul's, den „Abortivtetanus" von seinem „milden" Tetanus zu sondern, die Berechtigung abgesprochen.[3]) Und dies nicht mit Unrecht, denn es besteht ja, wie Rose behauptet (und auch nach unserer Meinung), zwischen dem Tetanus mitis und dem Abortivtetanus thatsächlich nur ein gradueller Unterschied.

Es soll die Klassificirung des vorliegenden Falles als Abortivtetanus nicht einen Gegensatz zum Rose'schen Tetanus mitis ausdrücken, sondern nur die geringe In- und Extensität des Falles betonen, allerdings auch andeuten, dass das in diesem Falle zu Tage getretene Symptomenbild fast vollständig identisch war mit dem des seinerzeit von Kussmaul als Abortivtetanus beschriebenen Falles von mildem Tetanus.

Ich lasse nun die Krankengeschichte folgen:

K. M., 16 Jahre alt, aus Kagran in N.-Ö., suchte am 25. August 1902 die laryngologische Abtheilung der III. medicinischen Klinik auf, um, wie sie sagte, wegen ihres Leidens im Munde Hilfe zu suchen. Sie klagte darüber, daß sie seit einigen Tagen „schwer essen könne, da der Mund nicht ordentlich aufgehe". Thatsächlich ergab die Untersuchung, dass auffallender Trismus bestand. Dieser konnte aber bei der Untersuchung der in Betracht kommenden Theile nicht durch einen localen Befund erklärt werden. Die Untersuchung mit dem Kehlkopfspiegel, die damals nur nach Anwendung des Mundsperrers möglich war, zeigte dabei, daß die Motilität der Stimmbänder und ihre Beschaffenheit eine normale war und liess als auffällig nur erkennen, daß der Zungengrund und die Pharynxmusculatur den bei der Untersuchung nothwendigen passiven Bewegungen bedeutenden Widerstand

[1]) Rose: Ueber den Starrkrampf. Pitha-Billroth's Handbuch der allgemeinen und speciellen Chirurgie. Erlangen 1870.

[2]) Kussmaul: Ueber eine abortive Form des Tetanus. Deutsches Archiv für klin. Medicin 1872, 11. Bd.

[3]) Rose: Der Tetanus. Monographie. Deutsche Chirurgie 1897, Lief. 8.

Digitized by Google

entgegenbrachten. Ueberdies trat die Kieferklemme unter eigenartiger Verzerrung der Gesichtsmusculatur, beim Versuche den Mund stärker zu öffnen, anfallsweise stärker hervor. Steifheit der Musculatur im Bereiche des Kehlkopfes. Mit Rücksicht auf den Trismus und diese Muskelstarre wurde die Pat., trotzdem damals andere auffällige Symptome nicht wahrgenommen werden konnten, mit Verdacht auf beginnendem Tetanus auf die Klinik aufgenommen.

Die anamnestischen Daten waren folgende: Familienanamnese belanglos. Pat. kann nicht angeben, ob sie Kinderkrankheiten durchgemacht habe. Sie erinnert sich aus jener Zeit nur an eine Verletzung an der rechten Stirnseite, die sie durch Sturz erlitten hatte und deren Narbe noch zu sehen ist und die damals anstandslos und ohne Complicationen rasch geheilt sein soll. Sonst war die Pat. bis zum Ende des vorigen Monats gesund. Eine Kratzwunde in der Fläche der rechten Hand, die Pat. vor fünf Wochen (Anfang Juli) erlitten hat, war in wenigen Tagen verheilt.

In den letzten Tagen des Monats Juli entstand bei der Pat. angeblich spontan ein kleiner Furunkel an der linken Unterlippe entsprechend dem linken Mundwinkel. Dieser vergrößerte sich allmählich und erschwerte der Pat. wegen seiner Größe und der Schmerzen, die er verursachte, schon in wenigen Tagen das Essen sehr. So kam es, daß sie am 3. August abends, als sie Fleisch ass, aus dieser Ungeschicklichkeit zwei kleine Knochen schluckte, von denen sie einen zurückwürgen konnte, während der andere im Halse stecken blieb. Sie suchte deshalb am nächsten Tage die Klinik Chiari's auf, wo ein Knochenstück aus der rechten Tonsille entfernt wurde. Am selben Tage (4. August 1902) liess sich die Pat an der Abtheilung Mosetig den Furunkel behandeln. Er wurde incidirt und die Pat. mit einem Verbande nach Hause entlassen. Nach vier Tagen, während welcher die Pat. sich sehr wohl gefühlt hatte, den Mund gut öffnen konnte und weder spontan noch beim Schlucken irgend welche Schmerzen empfand, stellte sie sich der Abtheilung Mosetig wieder vor.

Dort wurde der Verband entfernt und Pat. nunmehr als geheilt entlassen. Pat. fühlte sich dann bis vor acht Tagen ganz gesund. Vor acht Tagen, Sonntag, den 17. August, stellten sich beim Schlucken auftretende Halsschmerzen ein, die Pat hauptsächlich links empfunden haben will. Vier Tage später bemerkte die Pat., dass sie den Mund schwerer öffnen könne. In den folgenden Tagen nahm die Kieferklemme allmählich zu, so dass die Pat. jetzt den Mund unter Grimassen des Gesichtes nur ca. $1\frac{1}{2}$ cm weit öffnen kann und seit drei Tagen nur flüssige Nahrung zu sich nimmt. Seit den letzten vier Tagen bestehen leichte Heiserkeit und ziehende Schmerzen im Rücken (unter den Schulterblättern und im Kreuz). Diese Schmerzen sind bei allen Bewegungen, namentlich aber beim Gehen, sehr heftig gewesen, so dass sie dasselbe erschwerten. Kopfschmerzen bestanden nicht, dagegen litt Pat. in den letzten drei Nächten an Schlaflosigkeit. In den letzten zwei Tagen sollen auf der linken Gesichtsseite manchmal leichte Zuckungen aufgetreten sein.

Menses seit dem 14. Jahre regelmäßig und ohne Schmerzen, zuletzt eingetreten am 5. August. Keine Lues.

Die genaue Untersuchung der Pat. ergab, daß es sich um ein über sein Alter entwickeltes, gut genährtes, kräftiges Mädchen handle. Die Haut am Rumpfe und im Gesichte sowie die sichtbaren Schleimhäute normal gefärbt.

Die Temperatur normal: 37,1.

Die Arteria radialis weich, gerade, gut gespannt und gefüllt, der Puls rhythmisch und äqual. Frequenz = 90.

Die Respiration ruhig, keine Dyspnoe, 20 Athemzüge in der Minute.

An den Brust- und Bauchorganen keine abnormalen Verhältnisse.

Der Harn klar, hellgelb, vom spec. Gewichte 1020 und saurer Reaction, ist frei von pathologischen Bestandtheilen.

Digitized by Google

Das Sensorium der Pat. ist vollständig frei. Sie liegt in activer Rückenlage. Kopfschmerz besteht weder spontan noch auf Beklopfen des Schädels. An der rechten Stirnseite befindet sich eine 2 cm lange alte Narbe (von einer Verletzung in der Kindheit herrührend). An der Unterlippe entsprechend dem linken Mundwinkel eine kleine Narbe (nach einer Incision). Diese letztere auf Druck ein wenig empfindlich. Bei weiterer Betrachtung des Gesichtes ist in den Ruhepausen nur auffällig, dass der Ausdruck desselben ein etwas „gespannter" ist, die Lippen leicht aufeinandergepresst, der Mund etwas spitz, die kleineren Falten um die Mundwinkel gut ausgeprägt etc. Bei dem Versuche, den Mund zu öffnen, nimmt diese Spannung bedeutend zu. Die Pupillen sind beide gleich und mittelweit, auf Licht und Accommodation gut reagirend. Die Bewegungen der Bulbi sind nach allen Richtungen hin frei, desgleichen die der Augenlider. Gehör, Geruch, Geschmack und Sehkraft ungestört. Von Seiten der Hirnnerven kann überhaupt nur ein abnormes Verhalten der motorischen Portion des Quintus constatirt werden; das Oeffnen des Mundes ist erschwert und die Zahnreihen können nur 1 cm weit von einander entfernt werden; dabei fühlen sich die beiden Masseteren auch in Ruhestellung hart an. Der sensible Theil des Trigeminus ist beiderseits normal, tactile Schmerz- und Temperaturempfindung auf beiden Seiten ungestört. Beide Gesichtshälften symmetrisch. Die Motilität im Bereiche des Facialis auf beiden Seiten intact: Stirnrunzeln, Augenschliessen, Zähnezeigen etc. wird gut ausgeführt, doch fällt bei diesen Bewegungen auf, dass eine gewisse Starre der Musculatur zu überwinden ist. Keine Zuckungen im Gesicht.

Die Zunge wird ruhig und median vorgestreckt, sie ist dick und hart und frei von Verletzungen. Sie kann nach beiden Seiten hin bewegt werden. Gaumensegel median eingestellt. Das Kehlkopfinnere normal. Aussen am Halse ist der Befund jedoch auffallend; der Kehlkopf ist nämlich bei Ruhehaltung passiv auffallend wenig, bei offenem Munde und auch nur mässig vorgestreckter Zunge gar nicht verschieblich. Dabei erweisen sich sämmtliche den Kehlkopf fixirenden Muskeln als im Zustande starrer Contraction befindlich. Keine Nackenstarre, keine Druckempfindlichkeit der Wirbelsäule. An den Extremitäten keine Spasmen, überhaupt daselbst keine auffälligen Erscheinungen. Die Reflexe normal. Der Gang der Pat. mühsam und steif; die Pat. geht mit kurzen Schritten und auffallend steif gehaltener Lendenwirbelsäule. Beim Gehen bestehen Schmerzen in den Schulterblattgegenden und im Kreuz. Die Lumbalmusculatur fühlt sich auffallend hart an.

Am Nachmittag des 25. und am 26. August bekommt die Pat., trotzdem keine Zunahme der Erscheinungen erfolgte, der Puls constant um 90 schwankte und kein Fieber bestand, je eine subcutane Einspritzung von Behring'schem Antitoxin

Am 28. August verläßt die Pat. das Bett, wobei sich zeigte, dass beim Gehen keine Schmerzen mehr im Rücken und in der Kreuzbeingegend bestehen. An beiden Zungenrändern findet sich je ein kleines (offenbar traumatisches) Geschwürchen. (Pat. wurde wiederholt laryngoscopirt.)

30. VIII. Die Zungengeschwürchen geheilt. Pat. ist constant fieberfrei. Der Mund kann etwas weiter geöffnet werden.

7. IX. Pat. befindet sich vollständig wohl und ist dauernd ausser Bett. Der Mund kann noch nicht vollständig geöffnet werden. Die äussere Kehlkopfmusculatur beim Vorstrecken der Zunge noch immer starr; der Larynx kann seitlich nur schwer verschoben werden.

14. IX. Der Trismus fast vollständig verschwunden. Zunge wieder gut beweglich. Keine auffällige Spannung der äusseren Kehlkopfmusculatur.

18. IX. Pat. wird geheilt entlassen.

Drei Wochen später stellt sie sich wieder vor; es bestehen keinerlei Erscheinungen mehr.

Digitized by Google

Dass der „masticatorische Gesichtskrampf", als welcher das Krankheitsbild, um das es sich hier handelte, symptomatologisch hauptsächlich imponirte und als welcher es zu Zeiten Romberg's angesprochen worden wäre, ein nur bis zum ersten Stadium entwickelter Starrkrampf war, machte nicht nur der Umstand wahrscheinlich, dass schon seit langem der essentielle masticatorische Gesichtskrampf als ein Symptom mehrerer Krankheiten verschiedener Aetiologie — sehr häufig eben des Tetanus — erkannt wurde, sondern bewies geradezu die Starre der Zungen- und Halsmusculatur und die leichte Steifigkeit der Wirbelsäule, sowie die schmerzhafte Empfindung in der Kreuzbeingend, die dem Trismus beigesellt waren. Denn selbst wenn es sich um nichts weiter als mässiggradigen Trismus gehandelt hätte, hätte das Fehlen eines Kiefergelenkleidens, eines krankhaften Processes im Bereiche des Gehörorganes, von Krankheitsprocessen der Mundhöhle, der Tonsillen und des Schlundes sowie ähnlichen ab und zu Trismus verschuldenden Ursachen den Verdacht auf Tetanus nicht nur rege gemacht, sondern es wäre diese Diagnose kaum abzuweisen gewesen. Ich halte es für sicher, dass es auch solche kaum als Krankheit empfundene und dem Arzte deshalb gar nicht zu Gesicht kommende Starrkrampffälle giebt, so dass in der Kette, die ihrer Schwere nach gradatim steigend die an einander gereihten Krankheitsbilder des Tetanus bilden, auch die allerersten Glieder nicht fehlen dürften.

Seiner näheren Klassificirung nach handelte es sich in unserem Falle um einen traumatischen Tetanus, der durch den Sitz der Wunde gegenüber dem gewöhnlichen Wundtetanus an Interesse gewann. Denn da diese sich im Bereiche des Kopfes befand, war der Fall nach Brunner[4]) als Kopftetanus anzusehen. Bekanntlich hat ja dieser im Gegensatz zu Rose[5]), der als Erster das Eigenthümliche des an Kopfwunden sich anschliessenden Starrkrampfes erkannte, jeden Kopfwundentetanus als Kopftetanus angesprochen, während Rose selbst nur die durch Facialislähmung complicirten Fälle als solche gelten liess. Das Studium der Tetanusliteratur im Allgemeinen, speciell der Umstand, dass niemals im Verlaufe des Starrkrampfes Lähmungen beobachtet worden waren, liess s. Z. Rose's Ansicht, die dem Wesen des Tetanus geradezu, wie es scheint, entgegengesetzte Lähmung eines Nerven characterisire, den Kopftetanus wohl berechtigt erscheinen. Das Studium speciell des Kopftetanus aber zeigte nicht nur durch zahlreiche Uebergangsformen die Einheit der mit und der ohne Lähmung einhergehenden Krankheitsbilder, sondern die Symptomatologie des Kopftetanus lässt auch die Meinung Brunner's, der Kopftetanus biete schon ohne Lähmung genug des Characteristischen gegenüber dem gewöhnlichen traumatischen Tetanus, durchaus annehmbar erscheinen.

Vornehmlich die erwähnten Uebergangsformen aber zwingen, der Ansicht Brunners beizupflichten.

---

[4]) Brunner: Der Kopftetanus beim Thiere und die Facialislähmung beim Tetanus hydrophobicus des Menschen. Deutsche Zeitschr. f. Chirurgie, 30. Bd. — Experimentelle und klinische Studien über den Kopftetanus. Bruns' Beiträge zur klinischen Chirurgie, Bd. IX, X u. XII.

[5]) L. c.

Digitized by Google

Die Krankheitsfälle, die Rose zur Zeit, als er dieses Krankheitsbild beschrieb, gesehen hatte, entsprachen alle einem annähernd gleich schweren Grade der Krankheit: überall handelte es sich um Lähmung eines Nerven, und zwar um Lähmung des Facialis. Später sah man auch einerseits schwerere Fälle, wo neben dem Facialis noch andere Nerven (Oculomotorius, Abducens, zuletzt auch, wie in einer Beobachtung aus unserer Klinik[6]), der Hypoglossus) gelähmt waren, andererseits auch leichtere, bei denen an Stelle der Lähmung des Facialis nur Parese desselben bestand, Fälle, bei denen Krampf anstatt Lähmung bestand, ja sogar Fälle, die einen Uebergang von Krampf in Lähmung zeigten. So wäre es schon schwer zu entscheiden, wo der Rose'schen Kopftetanus aufhören und der „gewöhnliche" Tetanus anfangen sollte. Zudem lehrte die Erfahrung, dass in der Regel Fälle mit Lähmung die schwereren, die ohne Lähmung die leichteren waren, so dass die beiden Formen von Kopftetanus, die leichte und schwere, thatsächlich demselben Krankheitsbilde zugehören. Gäbe es keine Lähmungsformen, so hätte sich wahrscheinlich die Nothwendigkeit der Abgrenzung des Kopftetanus nicht herausgestellt. Werden aber diese Formen anerkannt und als Kopftetanus bezeichnet, so müssen, weil ja ihre unmittelbarste Ursache und ihr wichtigstes Kriterium die Kopfverletzung ist, auch die leichteren dieses Kriterium aufweisenden Formen als Kopftetanusfälle anerkannt werden. Deshalb müssen wohl zwei Formen des Kopftetanus aufgestellt werden, eine mit Lähmung einhergehende und eine ohne solche, eine schwerere und eine leichtere, eine Rose'sche und — wie ich sagen möchte — eine Brunner'sche.

Deshalb möchte ich das vorliegende Krankheitsbild nicht als gewöhnlichen traumatischen Tetanus, sondern als Brunner'schen Kopftetanus bezeichnen.

Was die Aetiologie des Falles betrifft, so war dieselbe unzweifelhaft in einer durch eine Verletzung im Bereiche des Kopfes vermittelte Infection mit Tetanusbacillen gelegen, wenn auch, wie so oft, die Bacillen nicht nachgewiesen werden konnten. Der Sitz der Wunde kann nicht mit vollster Sicherheit angegeben werden, denn es erfolgten fast gleichzeitig mehrere Verletzungen. Auch der Zeitpunkt der Infection kann nur annähernd bestimmt werden. Denn es liess sich nicht feststellen, ob die Verletzung der Tonsille beim Schlucken der Gräte oder die Wunde bei Incision des Furunkels die Infection vermittelt hatte, oder ob etwa an der Stelle der letzteren schon vor dem Eintritte beider Verletzungen die Infection erfolgt war. Dass an der Tonsille und im Schlunde keine Wunde oder druckempfindliche Stelle, überhaupt nichts Auffälliges zu constatiren war, dagegen die Furunkelnarbe noch druckempfindlich war, liess die Infectionspforte allerdings an letzterer Stelle vermuthen. Für die Beurtheilung des Falles ist es übrigens einerlei, welche der beiden Wunden in Betracht kommt, denn beide liegen im Bereiche des Kopfes.

[6]) Neumann: Ein Fall von Kopftetanus. Zeitschr. f. Heilkunde 1902. Seither wurde ein zweites Mal Hypoglossusparese beobachtet (Holub: Ein Fall von Kopftetanus mit Hypoglossusparese geheilt nach Duralinfusionen von Behring'schem Antitoxin. Wiener klin. Wochenschr. 1903, No. 17).

Digitized by Google

Symptomatologisch bot der Fall in dem Umstande ein Interesse, dass, wie erwähnt, tetanische Stösse und Krämpfe vollständig fehlten, (die in der Anamnese erwähnten Zuckungen der linken Gesichtshälfte liessen sich später nicht constatiren), dagegen tonische Starre einzelner Muskeln bestand. Hier war interessant, dass die Zungen-Mundhöhlenboden- und äussere Kehlkopfmusculatur vorwiegend ergriffen war, während die Nackenmusculatur vollständig frei war. Dieses Missverhältnis, dieses Fehlen eines beim Tetanus als Cardinalsymptom (nach Rose allerdings erst für das zweite Stadium) geforderten Zeichens war auch ein Hauptgrund, der Kussmaul veranlasste, solche Fälle als eigene Formen anzusprechen. Auch in seinem Falle war die Zunge brettartig hart, schwer beweglich und leistete der mechanischen seitlichen Verschiebung starken Widerstand. Es bestand leichte Starre der Sternohyoidei und Sternocleidomastoidei und mässige Starre der Strecker der Lendenwirbelsäule. An den Nackenmuskeln war dagegen nicht die leiseste Erhärtung nachweisbar.

Ueber den Verlauf des Falles ist nur wenig zu sagen. Die Pat. trat leicht erkrankt in unsere Behandlung und ihr Zustand besserte sich bei uns continuirlich, indem der Trismus und die Starre der am Krankheitsprocess betheiligten Muskeln allmählich abnahmen.

Ein so milder Verlauf liess sich in diesem Falle schon nach Aufnahme der Anamnese prognosticiren; denn die Prognose des Kopftetanus ist abhängig von der Dauer der Incubation, der Schnelligkeit in der Entwicklung des Krankheitsbildes und der Schwere desselben. Die Incubationszeit war nun eine ungewöhnlich lange, da sie hier mindestens 17 Tage betrug (4.—21. August). Sie allein schon liess den Fall als einen ausserordentlich milden erkennen. Denn schon eine Incubationsdauer von 10—14 Tagen schliesst erfahrungsgemäss den Eintritt des Exitus letalis fast aus. So hat Brunner bei Untersuchung von 42 Fällen in 10 derselben mit der Incubationszeit von weniger als 5 Tagen 9 Mal den Tod eintreten gesehen, in 26 mit der Incubationsdauer von 5 bis 10 Tagen 18 Mal, dagegen in 6 Fällen, deren Incubationszeit mehr als 10 Tage betrug, kein einziges Mal. Er giebt als durchschnittliche Incubationszeit der milderen Fälle 9 Tage an, andere bestimmen sie mit 10 und 12 Tagen. Man sieht, dass in unserem Falle die Incubationszeit diese mittlere Dauer weit übertraf.

Das Krankheitsbild zeigte eine äusserst langsame Entwicklung, ja es war kaum eine Zunahme der Krankheitserscheinungen in den ersten Tagen zu verzeichnen und das Symptomenbild hatte sich in den vier Tagen, die vom Eintritte der ersten Erscheinungen bis zur Spitalsaufnahme verstrichen waren, nur wenig verändert. Wie dieser Umstand die in der überaus langen Incubation begründete günstige Prognose kräftigte, so that dies auch der Umstand, dass, wie die Krankheitsgeschichte zeigt, sämmtliche auf einen schwereren Process deutenden Erscheinungen fehlten. Diesbezüglich will ich die Intactheit des linksseitigen Nervus facialis, das Fehlen einer höheren Pulsfrequenz und den Mangel von Fieber nochmals hervorheben.

Trotz dieser günstigen Prognose hielten wir es für angezeigt, eine Therapie einzuleiten, und zwar deshalb, weil man schon trotz der eben genannten Erfahrungen milden Tetanus in heftigen übergehen und den

Digitized by Google

Tod zuweilen noch in der zweiten und dritten Woche, ja selbst noch später eintreten gesehen hatte. Die Pat. wurde deshalb im halbdunklen Zimmer isolirt und ihr zweimal Antitoxin injicirt. Ob diese Behandlung den Krankheitsverlauf beeinflusste, kann natürlich nicht entschieden werden. Meiner Meinung nach hätte dieser Fall auch ohne specifische Therapie denselben Verlauf gezeigt. Auf keinen Fall wäre speciell in unserem Falle eine Meinung, die die Antitoxinbehandlung aufkommen lassen könnte, diese Therapie habe den Fall erst zu einem so milden Tetanus, einem Abortivtetanus gemacht, zulässig; die zuvor erwähnten, die Basis der günstigen Prognose bildenden Umstände weisen eine solche Erwägung von vornherein zurück. Wohl könnte dies aber ein anderes Mal der Fall sein und es liesse sich denken, dass durch die Serumtherapie die Ausheilung der Krankheit gesichert werden, d. h. der zuweilen ja beobachtete Uebergang von mildem Tetanus in schweren, das verspätete Auftreten schwerer Krankheitserscheinungen überhaupt verhindert werden könnte. Deshalb möchte ich auf das Tetanusantitoxin auch bei den leichten Starrkrampffällen nicht verzichten und speciell für die laryngologische Praxis empfehlen, die Anwendung desselben bei Fällen von Kieferklemme, die durch locale Processe nicht erklärt werden können, in Erwägung zu ziehen und nach genauer Würdigung des Falles zur Anwendung zu bringen, nicht so sehr als Heilmittel dieses vielleicht denn doch unschuldigen Trismus, sondern als Prophylacticum vor einer weiteren Entwicklung des Starrkrampfes, der unter Umständen durch dieses Frühsymptom angekündigt sein könnte.

Meinem verehrten Chef, Herrn Hofrath v. Schrötter, danke ich für die gütige Ueberlassung dieses Falles bestens.

Ueber Labyrinthoperationen.

Von

Dr. **P. J. Zaalberg**, Hzn.

Abgedruckt aus het „Nederl. Tydschrift voor Geneeskunde", Januar 1903, Deel I, No. 3.

Wo früher bei der Vornahme der radicalen Mastoidoperation grosse Furcht davor bestand, dass man Labyrinthläsionen hervorrufen könnte, und während früher die Prognose von Labyrintheiterungen eine sehr schlechte war, da ist man allmählich etwas optimistischer geworden, und die Mastoidoperation hat sich zu einer Labyrinthoperation ausbreiten können. Das ist methodisch gegangen; man hat erst durch Druck auf das Labyrinth Granulationen entfernt, nach dem Labyrinth führende Knochenherde beseitigt. Darauf folgten Mittheilungen über das Auffinden eines Defectes in dem horizontalen Bogengang bei Patienten, an denen die radicale Mastoidoperation vorgenommen wurde, wobei die Prognose ziemlich günstig gestellt werden darf.

Im Jahre 1896 publicirte Jansen einen Bericht über eine Reihe von Labyrinthaffectionen, die er bei der Radicaloperation gefunden und behandelt hatte. Unter 169 Fällen führt er 13 auf, wo das Labyrinth

Digitized by Google

traumatisch geöffnet wurde und in 10 Fällen fand eine Operation am Labyrinth statt, von denen 6 mit Heilung endeten. Die Operation bestand 6 Mal in Curettage des Vestibulums oder des Defectes im horizontalen Bogengange und 1 Mal im Oeffnen, sowohl des Vestibulums als auch der Cochlea.

Die jüngste Publication von Viktor Hinsberg in der „Zeitschrift für Ohrenheilkunde", Dec. 1901, enthält eine Uebersicht über 31 Fälle, worunter 2 von Jansen aus dem Jahre 1893, 1 von Manasse, 1 von Stacke, wo das Labyrinth geöffnet wurde; hiervon sind 23 geheilt worden, d. h. noch ungefähr 75 pCt.

In der „Encyclopädie für Ohrenheilkunde" werden von Jansen als Indicationen für eine Operation am Labyrinthe angegeben:

1. Fälle mit heftigen Labyrinthserscheinungen, wo die Labyrintheiterung sicher ist und keine anderen Complicationen eingetreten sind, ebenso wenn sich bei der Radicaloperation zeigt, dass Druck auf das Labyrinth die Erscheinungen nicht erklären kann, wo ein Stapesdefect besteht oder das Bogengangglumen schwach durchschimmert;

2. Fälle von Labyrintheiterung, mit denen ein Kleinhirnabscess oder Extraduralabscess gepaart geht;

3. Fälle, wo man meningealen Reiz oder beginnende eitrige Meningitis befürchtet, wenn ein Bogengangdefect gefunden wird.

Die Operationstechnik ist folgende: Man führt die radicale Mastoidoperation aus und nimmt den Sporn am hintersten Gehörgange so weit als möglich weg, um die Stelle des Foramen ovale frei übersehen zu können. Den Recessus epitympanicus soll man in gleicher Weise, so weit als die Umstände es zulassen, bloss legen.

Um dann weiter das Labyrinth zu öffnen, hält man sich an der Hinterseite, öffnet den horizontalen Bogengang und nimmt diesen weg, indem man stets den Verlauf des N. facialis im Auge behält. Das Vestibulum liegt in derselben horizontalen Ebene und man kann es also sicher erreichen. Man kann auch vom Foramen ovale ausgehen, den Stapes, falls er vorhanden ist, extrahiren und das Fenster erweitern: doch darf man die Fräse dann nicht nach oben bewegen, aus Furcht, den darüber verlaufenden N. facialis zu verletzen.

Beide Operationsweisen kann man auch combiniren, was das sicherste ist; es zeigt sich nämlich, dass die Orientirung schwierig ist, dadurch dass man dem Bogengangglumen nicht folgen kann, da es durch die ausgebohrten Theile verstopft wird. Von dem Foramen ovale aus kann man mit einer gebogenen Sonde das Vestibulum abtasten. Will man auch die Cochlea öffnen, dann soll man das Promontorium entfernen und man wird auf diese Weise die unterste Windung öffnen können.

Bezüglich des Oeffnens oder Nichtöffnens der Cochlea hat man noch wenig Erfahrung; wo das Vestibulum suppurirt, ist die Annahme, dass die Cochlea gesund sei, wohl nicht aufrecht zu erhalten, doch kann es genügen, das Vestibulum gehörig zu öffnen, wodurch für die Cochlea auch hinreichender Abfluss geschaffen wird.

Bei der Pat., deren Krankheitsgeschichte ich hier folgen lasse, habe ich die Cochlea in Ruhe gelassen und aus dem günstigen Resultate ergiebt sich, dass es unnöthig gewesen ist, zum Schneckenhause durchzudringen. Jedoch weicht mein Fall von dem geschilderten Verlaufe

Digitized by Google

insoweit ab, als nicht nur das Vestibulum geöffnet ist, sondern zugleich eine Exstirpation der Bogengänge stattgefunden hat.

Krankheitsgeschichte. Frl. A. L., 20 Jahre alt, von gesunden Eltern geboren, hat seit ihrer Jugend an stinkendem Ausflusse aus dem linken Ohre gelitten; ab und zu wurde über Kopfschmerz geklagt: Schwindligkeit wurde sehr häufig unangenehm empfunden.

Obwohl es mir ab und zu gelang, den Ausfluss zum Stillstande zu bringen, fand doch jedesmal ein Rückfall statt, womit stets Fötor verbunden war, während die Behandlung andauernd Schwindel verursachte.

Das otoscopische Bild liess einen beinahe totalen Defect des Trommelfelles sehen; der Hammerstiel, soweit er noch vorhanden war, stand frei; man konnte ein umgebogenes Häkchen in die Atticushöhle bringen. Dann und wann wurden kleine Polypen entfernt und während anderthalb Jahren wurde conservative Therapie angewendet. Nur in der letzten Zeit bestand eine hartnäckige Eiterung; aus dem Atticus und dem tubären Theile der Trommelhöhle floss nach wie vor Eiter ab. Die Gehörfunction war beinahe gleich Null; die Stimmgabel auf dem Proc. mastoideus oder auf dem Kopfe wurde nach dem kranken Ohre lateralisirt.

Da der Schwindel die letzten Monate auch spontan auftrat, wurde zur Radicaloperation geschritten.

9. X. 1901. In Chloroformnarcose wurde ein retroauriculärer Einschnitt gemacht, darauf das Periost und die weichen Theile zur Seite geschoben. Der Knochen zeigte äusserlich keine Abweichung.

Beim Meisseln kam man schon nach einigen Schlägen auf den Sinus transversus, wodurch das Operationsgebiet beschränkt wurde. Das Antrum enthielt wenig Eiter, einen einzigen Polypen, einige Käsemasse, Zellen waren beinahe nicht vorhanden; doch konnte der Knochen nicht sclerotisch genannt werden.

Beim Erweitern des Atticus und dem Blosslegen der Trommelhöhle wurden der cariöse Hammer und der Ambos entfernt: die Wände waren cariös, der Knochen sehr spröde. Obgleich ich nur mit geringer Kraft meisselte, sprang ein Splitter vom horizontalen Bogengang ab und der Inhalt lag offen zu Tage, zeigte aber keine Verfärbung. Vom Stapes wurde nichts bemerkt, der N. facialis reagirte ein einziges Mal.

Der membranöse Gehörgang wurde bis in die Knochen aufgeschlitzt und nach Panse-Körner ein Läppchen gemacht, das nach hinten zu gegen den Knochen antamponirt wurde; in die Tiefe wurde mit Rücksicht auf den geöffneten Bogengang nur sehr lose Gaze gebracht; darauf wurde die retroauriculäre Wunde mit Agraffen geschlossen. Die Operationsdauer betrug ungefähr eine Stunde. Die Patientin wurde in's Halbdunkel gelegt; sie hatte viel Nachwehen von der Narcose.

10. X. Wie zu erwarten war, klagt die Patientin über starke Schwindlichkeit; sie hat das Gefühl, als ob das Bett sich umdrehe, als ob der Kopf immer nach hinten gezogen, in das Kissen gedrückt würde. Ob horizontaler Nystagmus beim Sehen nach links in der Endstellung auftritt, ist nicht deutlich; die Pat. wird dabei aber so schwindlig, dass sie sofort die Augen schliesst. Die Temperatur ist normal.

12. X. Der Schwindel hat etwas abgenommen; es haben sich einige Schmerzen hinter dem Ohre eingestellt.

Digitized by Google

13. X. Die Agraffen werden entfernt; die Wundränder sind etwas geröthet, leicht ödematös; der Tampon wird erneuert; dabei wird die Bogengegend freigehalten.

20. X. Der Zustand ist günstig; das Wundmal hinter dem Ohre zeigt keine Abweichung mehr; Suppuration ist nicht vorhanden und nur mässig Wundsecret.

22. X. Der Schwindel ist heute schlimmer.

25. X. Die Pat. ist zum ersten Mal beim Umbetten auf den Beinen und wird festgehalten, da sie sonst nach links umfallen würde.

In den nächsten Tagen beobachten wir beim Laufen stets dasselbe Umfallen nach der linken Seite; auch wenn man die Pat. stützt, fühlt man diese Zwangsbewegung; der Schwindel ist auch noch lästig. Beim Sehen nach dem Finger nimmt die Schwindligkeit beim Sehen nach links zu, der Kopf wird nach links geworfen; Nystagmus ist nicht mehr deutlich wahrzunehmen.

5. XI. Da die Erscheinungen sich stets verringert haben, die Epidermisirung gute Fortschritte macht, wird die Pat. in laufende Behandlung genommen.

23. XI. Bis heute hatte die Heilung der Wunde einen ungestörten Verlauf gehabt; infolge Aristolborsäureeinblasungen sind die Granulationen flach geblieben; es beunruhigte mich aber, dass gerade in der hinteren unteren Ecke der Trommelhöhle und in der Gegend des horizontalen Bogenganges reichliche Granulation in Verbindung mit vermehrter Absonderung zu beobachten waren.

Vorsichtiges Aetzen, Wegkneifen und oberflächliches Curettiren der Granulationen nutzte nichts; der Schwindel, der beinahe unmerklich geworden war, ist wieder deutlich, die Klagen über Schmerz im Ohre nehmen zu.

Zu Hause ist die Pat. in der Nacht beim Aufstehen ein einziges Mal hintenüber gefallen, hat ein Mal gebrochen und klagt über zunehmende Schmerzen in der Schläfengegend und hinter dem Ohre. Man kann, wenn man in der Richtung der Eiterabsonderung sondirt, mit einem Häkchen verdächtig weit nach dem Foramen ovale zu vordringen, so dass es sogar den Eindruck macht, als ob man das ovale Fenster passirt.

Die Wahrnehmung der Stimmgabel ist allmählich schwächer geworden und wird schiesslich nicht mehr percipirt.

10. XII. Pat. wird wieder in das Krankenhaus aufgenommen und bleibt zu Bett.

Die Wunde wird noch mal curettirt, aber die Eiterung wird eher schlimmer als besser, so reichlich, dass das Vorhandensein der Granulationen dies nicht mehr erklärt. Die Kopfschmerzen nehmen zu; ferner ist das Os temporale, parietale und occipitale gegen Druck empfindlich.

Eine Complication des Labyrinths kann nicht mehr geleugnet werden; längs des geöffneten Bogenganges oder durch das Foramen ovale ist die Eiterung auf das Labyrinth zu fortgeschritten; Meningitis war zu befürchten.

Was sollten wir thun?

14. XII. Differentialdiagnostisch musste entschieden werden, ob der Process sich noch auf das Labyrinth erstreckte, oder aber ob ein

Digitized by Google

Extradural- oder Cerebellarabscess zu befürchten war, ob bereits eingetretene meningitische Erscheinungen ein weiteres Eingreifen nicht rathsam erscheinen liessen.

Prof. Winkler, dessen sehr geschätzten Urtheiles und dessen hilfsbereiter Theilnahme auch bei dem weiteren Verlaufe der Behandlung ich dankbar gedenken darf, konnte (die Augenuntersuchung liess nur eine leichte Hypermetropie erkennen), obgleich das Verschwinden der Patellarreflexe, die Abschwächung der übrigen Reflexe und der leicht irreguläre, sehr erregte Puls auf cerebrale Complication hindeuteten, intracerebrale Affection ausschliessen. Da das Labyrinth offen zu Tage lag, solches aber sich nicht als hinreichend erwies, kamen wir überein, das Labyrinth wegzunehmen; die dann frei werdende durale Fläche konnte dann zugleich inspicirt, ein möglicher Extraduralabscess geöffnet werden.



Schläfenbein, an dem die radicale Mastoidoperation ausgeführt ist und an dem geöffnet sind die Bogengänge c und die erste Cochleawindung (das am weitesten rechts gelegene dunkle Fleckchen in der Trommelhöhle). Der Facialcanal ist über 4 gerade geöffnet.

1. Vertikaler Bogengang.
2. Lateraler „
3. Horizontaler Bogengang.
4. Can. frontalis.

Die zunehmenden Kopfschmerzen, die starke Empfindlichkeit gegen Druck an der Stelle um das Ohr liessen uns zu einer Labyrinthoperation schreiten.

18. XII. Chloroformnarcose.

Es wird wieder ein retroauriculärer Einschnitt gemacht und die bedeckende Haut aus dem Knochentrichter zur Seite präparirt; die Granulationen werden entfernt. Der membranöse Bogengang hängt als rothes Läppchen aus der Lücke heraus. Indem wir nun längs des Sinus transversus nach hinten zu in die Tiefe dringen, wird, um den verticalen Bogengang zu erreichen, die mediale Petrosumwand weggekratzt, der horizontale Bogengang weggeschlagen, das Tegmen

Digitized by Google

antri et tympani entfernt. Längs des N. facialis und hinter demselben wird nun mit der Fräse der harte Knochen weggebohrt; die Orientirung zeigt sich schwierig, da man dem Lumen des Bogenganges nicht folgen kann, weil dieser durch die ausgebohrten Theilchen verstopft wird.

Um sicher zu sein, dass der hinterste und der verticale Bogengang in gleicher Weise weggenommen werden, entferne ich den Knochen bis in den Porus acusticus internus. Weiterhin zeigte sich, dass es leicht war, das Vestibulum mit einer kleinen Curette, durch das Foramen ovale zu bearbeiten, nachdem dieses mit der Fräse etwas erweitert war.

Ein Extraduralabscess wurde nicht bemerkt; vom Oeffnen der Cochlea wurde abgesehen.

Da die Pat. auch viel über Schmerzen im Hinterkopfe geklagt hatte und auf der hintersten Schädelgrube Empfindlichkeit gegen Druck bestand, wurde noch hinter und unter dem Sinus transversus mit einem Bohrer von Doyen eine Trepanöffnung auf der Dura des kleinen Gehirns gemacht, aber kein Eiter gefunden. Der hierzu nöthig gewesene Seiteneinschnitt wird darum wieder geschlossen; darauf wird ein Jodoformgazeverband angelegt. Die Operation hatte etwas über zwei Stunden gedauert, aber wir hatten die Genugthuung, dass der N. facialis kein einziges Mal reagirt hatte.

Der Zustand in den ersten Tagen nach der Operation war betrübend; die Kopfschmerzen hatten am folgenden Tage zugenommen und zogen sich nach dem Nacken hin; zugleich wurde eine leichte Genicksteifheit beobachtet; die Pat. war sehr unruhig und stöhnte fortwährend; es bestand Incontinentia urinae; der Puls war ab und zu unregelmässig und dann leicht verzögert. Nacken, Hals und linke Schädelhälfte wurden mit Eisblasen umgeben, was der Pat. grosse Erleichterung verschaffte.

Die Temperatur gab keinen Anlass zu Besorgnis; sie ist nicht höher als 37,8° gewesen und dies nur ein einziges Mal während des ganzen Verlaufes der Krankheit. Ebenso ist das Sensorium vollkommen frei geblieben.

Im Laufe des dritten Tages nach der Operation änderte sich der Zustand; die Incontinenz hörte auf, Kopf- und Genickschmerzen nahmen ab, der Nacken konnte wieder frei bewegt werden; der Schwindel war ganz verschwunden, die Herzkammer bewegte sich nicht mehr wie vor der Operation, der Puls war ruhiger.

Verbandwechsel fand täglich statt; es war mässige Suppuration und Granulationswucherung vorhanden.

Wir waren aber noch nicht sicher, ob etwa noch Complicationen hinzutreten würden.

22. XII. Die Pat. hat Schmerzen beim Schlucken, zunehmende Schmerzen in der Schläfengegend.

23. XII. Morgens wird über Schmerz im linken Auge geklagt, der Augenspalt ist etwas weiter als rechts, der Augapfel ist empfindlich gegen Druck. ebenso Nervus supra- und infraorbitalis.

24. XII. Bei der Augenuntersuchung wurde nichts Abnormales entdeckt; Nachts Blutung aus dem linken Nasenloch.

Die Augenerscheinungen, das Nasenbluten und die von der Schläfengegend nach vorn sich hinziehenden Schmerzen liessen uns Sinusthrombose befürchten, weshalb wieder strengste Bettruhe verordnet wurde

Digitized by Google

1902. So blieb der Zustand in den ersten Wochen; Ende Januar steht die Pat. auf und macht Gehübungen, wobei bald grosse Fortschritte constatirt werden. Stets bleibt aber das Os temporale und parietale schmerzhaft, und deutlich werden Schmerzstellen angegeben. Der Puls ist nach wie vor unregelmässig, erregt; immer noch sind Kopfschmerzen vorhanden. Die Patellarreflexe sind aber zurückgekehrt; die Wunde wird, obgleich es nötig ist einige Male zu curettiren, zusehends immer kleiner.

18. II. Es ist Temperaturerhöhung bis 37,8° eingetreten, gepaart mit stärkeren Kopfschmerzen und Unregelmässigkeit des Pulses. Schon einige Male war, wegen der Möglichkeit eines Extraduralabscesses, die Nothwendigkeit einer Trepanation auf dem Os parietale in Erwägung gezogen worden.

19. II. Nochmals Chloroformnarcose; an zwei Stellen wird eine Trepanöffnung hergestellt; man stösst aber auf normale Dura. Durch die letzte Oeffnung wird dann noch eine Punction im Schläfenlappen vorgenommen, aber nichts aspirirt; darauf werden die beiden Wunden wieder geschlossen, mit Collodium bedeckt und dann noch die Trommelhöhle curettirt. Dauer der Narcose $^3/_4$ Stunden.

20. II. Der Zustand ist günstiger; die Narcose hat wenig Beschwerden verursacht, die Kopfschmerzen haben eher abgenommen, Puls regelmässig.

Die Heilung geht nun weiter ungestört vor sich; die Suppuration hat aufgehört, die Wunde hinter dem Ohr schliesst sich.

Am 25. III. verlässt die Pat. das Krankenhaus; sie hat keine Kopfschmerzen mehr.

15. IV. Die Trommelhöhle ist ganz epidermisirt; man sieht in der Epidermis, die die Tuba abgeschlossen hat, eine Oeffnung, das erweiterte Foramen ovale, das zu einer Nische Zugang gewährt, dem übrig gebliebenen Teile des früheren Vestibulums; die Höhlung über dem N. facialis ist verschwunden, die retroauriculäre Wunde hat sich geschlossen.

Mit geöffneten Augen hat die Pat. keinerlei Beschwerden, weder von Schwindel noch von Zwangsbewegungen. Mit geschlossenen Augen aber schwankt die Pat. noch, während sie sich nicht in's Dunkle wagt.

Im darauffolgenden Monat Juni entwickelt sich im obersten Theile der Trichterhaut ein kleiner Abscess, wodurch eine hartnäckige Suppuration unterhalten wird, die sich auch auf die Epidermis, welche das erweiterte Foramen ovale bekleidet, ausdehnt. Ab und zu bildeten sich einige Granulationen und wurde über Kopfschmerzen geklagt; aber Anfang September war Alles wieder verschwunden, und jetzt sieht man überall gesunde Epidermis, während die Pat. den Eindruck macht, als hätte sie Alles vergessen.

Die unglückliche Erscheinung, die bei unserer Pat. auftrat, nämlich das Zutagetreten des membranösen Bogenganges, lässt sich durch die Sprödigkeit des Knochens erklären. Man findet denn auch einige Male das unerwünschte Oeffnen des Bogenganges in der Literatur vermerkt; aber nicht immer ist dies gut abgelaufen, vielmehr hat sich letale Meningitis entwickelt. Man soll in der Tiefe doch ja mit sehr geringer Kraft meisseln, und trotzdem wird man die Erfahrung machen, wie

Digitized by Google

in obigem Falle, dass das Abspringen eines Bogengangsplitters vorkommen kann. Es war uns möglich, geraume Zeit eine Ausdehnung des Entzündungsprocesses auf das Labyrinth zu verhindern; dennoch ging die Infection tiefer, wenn auch nicht ausgemacht ist, dass das Vestibulum längs des Foramen ovale oder aber längs des geöffneten, horizontalen Bogenganges inficirt worden ist.

Die Symptome einer Meningitis serosa, die Furcht vor einem Extraduralabscess, veranlassten unser Eingreifen. Wenn schon die Eiterung auf den horizontalen Bogengang beschränkt bleiben kann, kam es uns doch sicherer vor, wenn man trotzdem gezwungen ist, das Labyrinth zu öffnen, den Bogengang und das Vestibulum zu entfernen und solchermaassen das eiternde Labyrinth zu eliminiren. Die Vermuthung einer Sinusthrombose hat sich nicht bestätigt.

Januar 1903.

Geheilter Fall einer vollständigen Verwachsung des weichen Gaumens als Folge von Lues.

Von

Dr. **Heinrich Halász.**

Ordinarius im Allgem. Krankenhause zu Miskolcz.

(Vorgetragen in der XXXII. Wandersitzung der ungarischen Aerzte und Naturforscher zu Kolozsvár, 5. bis 10. September 1903.)

Es liegt nicht in meiner Absicht, mich im Rahmen des vorzutragenden Falles mit den in der täglichen Praxis häufig vorkommenden luetischen Affectionen des Rachens und deren Entstehungsweise eingehend zu befassen, da hierüber jeder Arzt im Reinen ist; vielmehr wünsche ich blos einige bereits auch von Anderen gekannte Daten über die als Ueberreste von luetischen Ulcerationen wahrnehmbare Rachenadhäsionen, wie der theilweisen und vollständigen Verwachsung des Nasenrachens anzuführen.

Die primären, secundären oder tertiären luetischen Ulcerationen bedecken meistens den weichen Gaumen, dessen freie Ränder, vordere und rückwärtige Oberfläche, die Tonsillen, den Arcus palatoglossus und pharyngeus, wie auch die rückwärtigen event. Seitenwände des Rachens. Von dem Orte und der Ausdehnung der Ulcerationen hängt es nun ab, in welchem Umfange und in welchen Typen die Verwachsung stattfindet. Am häufigsten wächst der einseitige Arcus palato pharyngeus an die Hinterwand des Rachens, seltener der beiderseitige Arcus palato pharyngeus und am seltensten das ganze Velum palatum sammt Basis der gewöhnlich zu Grunde gehenden Uvula.

Das Zusammenwachsen der rückwärtigen und Seitenwände des Rachens mit dem weichen Gaumen entsteht dadurch, dass die Granulationen der Berührungsflächen zusammenkleben, und zwar hauptsächlich an den unteren freien Rändern des weichen Gaumens, welche an die Hinterwand des Rachens am nächsten heranreichen und wo auch die Bewegungen des weichen Gaumens in Folge der durch Neumann im

Digitized by Google

Wege mikroskopischer Untersuchung ausgewiesenen Myositis syphilitica beschränkter sind. Dieserweise von unten nach oben schreitend, kann dieses Zusammenkleben durch vollkommenes Hinwachsen des weichen Gaumens an die rückwärtigen und Seitenwände des Rachens manchmal zu vollständiger Verstopfung des Nasenrachens führen.

Je nachdem das Velum theilweise oder gänzlich an die Wände des Rachens wächst, melden sich auch Störungen der Tonbildung, des Schluckens und Nasenathmens. Das halbseitige Hinwachsen des weichen Gaumens zieht gewöhnlich keine Störungen im Schlucken und Athmen nach sich; blos bei der Tonbildung vermag ein feines Gehör wahrzunehmen, dass der Ton nicht in gewohnter Weise resonirt, dass also das Velum während der Tonbildung sich nicht mit der erwünschten Intensität bewegt und dass der Nasenrachen in gewissem Maasse enger geworden. Noch wahrnehmbarer wird diese Störung in den Fällen, wo der weiche Gaumen derart an die Wände des Rachens wächst, dass blos in der Mittellinie, am Platze der Uvula, eine einzige Oeffnung bleibt, welche in die Nasenrachenhöhle führt. In diesem Falle vermag die hindurchdringende dünne Luftsäule nicht die Resonanz des Tones zu fördern und der gebundene, zu jedweder Modulation unfähige weiche Gaumen hindert ebenfalls die Tonbildung. Desgleichen ist in solchen Fällen bereits auch das Nasenathmen unvollkommen, da durch die enge Oeffnung nicht mehr genügend Luft zum Athmen hindurch kann und so der Kranke mit offenem Munde zu athmen gezwungen ist, welcher Umstand wieder die nachtheiligen Folgen des Mundathmens entstehen lässt. Auch das Schlucken geht unvollkommen vor sich, indem der Kranke die Nahrung nicht mit geschlossenem Munde kaut, da er gleichzeitig mit dem Kauen durch den Mund auch athmen muss und so fortwährend die Lippen zu öffnen gezwungen ist, durch welche die Luft zwischen den Bissen nur rasselnd den Weg zur Kehle findet. So entsteht das „Schmatzen".

Dieses Schmatzen ist eines der unangenehmsten Dinge für die Umgebung. Die meisten Leute bezeichnen es im gelindesten Falle als Unart und machen den armen Kranken auf dieselbe auf Schritt und Tritt aufmerksam; da er nun die Nahrung beim besten Willen nicht anders zu sich nehmen kann, wird der Kranke erbittert und meidet in den meisten Fällen beim Essen die Gesellschaft. Sollte er dazu gezwungen sein, trachtet derselbe das Kauen bei jedem Bissen so schnell als möglich zu beendigen und schluckt die Nahrung lieber ungekaut, nur damit das Schmatzen nicht hörbar wird.

Alle diese Störungen stellen sich in noch gesteigerterem Maasse ein, wenn der weiche Gaumen ganz hinwächst und dadurch der Nasenrachen vollkommen verstopft wird.

Das Heilen dieser Rachenadhäsionen gehört zu den undankbarsten Aufgaben. Einigen geheilten Fällen steht die unverhältnissmässig grosse Zahl nicht gelungener Behandlungen gegenüber. Zur Behebung dieser Adhäsionen wurde das galvanocaustische Verfahren empfohlen, mit dessen Hilfe die zusammengewachsenen Flächen getrennt werden können; doch nicht die Trennung ist es, was die grössere Schwierigkeit verursacht, sondern die Verhinderung dessen, dass die wunden Flächen wieder zusammenwachsen. Zu diesem Zwecke wurden verschiedene

Digitized by Google

Obturatoren empfohlen, welche berufen wären, die beiden Wundflächen bis zu deren gänzlicher Verheilung von einander fernzuhalten; auch das Bougiren wird anempfohlen, welches darin besteht, dass man die Wundflächen zur Verhinderung des Zusammenwachsens zeitweise mit entsprechenden Instrumenten voneinander trennt. Bei dem vorzutragenden Falle war es das letztere Verfahren, mittelst dessen mir die vollkommene Heilung zu erreichen gelungen ist.

Die 26jährige Pat., welche mich im November des Vorjahres aufsuchte, klagte über die durch Mundathmen entstandenen gewohnten Alterationen. Angeblich machte sie in ihrem 14. Lebensjahre einen heftigen Typhus durch und ist seit dieser Zeit nicht im Stande, durch die Nase zu athmen; Mund und Kehle trocknen aus; in der Nacht stellten sich heftiges Husten und Kopfschmerzen ein. Ausserdem ist das Gehör schwächer geworden, die Stimme und die Aussprache haben ein nasales Timbre angenommen.

Bei Untersuchung der Nase zeigte sich das vollständige Fehlen der knöchernen Scheidewand; von der rechten mittleren Muschel hing eine grössere nussartige und eine kleinere haselnussartige, knotige Geschwulst in die Nasenhöhle hinunter; die die Nasenhöhle auskleidende Schleimhaut war atrophisch, dessen Flügel mit Schorf bedeckt. Auf der Hinterwand des Rachens eine sternförmige, glänzende Narbe in der Grösse eines Fünfkronenstückes. Der weiche Gaumen war vollständig an die rückwärtige und Seitenwand des Rachens gewachsen, ohne dass auf demselben selbst mittelst Spiegels eine Oeffnung wahrgenommen werden konnte. Der sternförmigen Narbe entlang ziehen sich an der Hinterwand des Rachens mehrere aus erbsengrossen Granulomen bestehende Bündel nach unten bis zur Höhe des Kehlkopfes.

Während der bei geschlossenem Munde versuchten Ein- und Ausathmungsbewegungen war die Pat. nicht im Stande, durch die Nase Luft durchzudrängen, der Nasenrachen war also vollkommen verstopft.

Nach vorheriger Anwendung von Cocain-Adrenalin-Lösung nahm ich mit einem von der Firma Garay eigens zu diesem Zwecke verfertigten, flachgebogenen, auf beiden Seiten scharfen, birnenförmigen, spitzen, schaftigen Messer die Abtrennung des weichen Gaumens von den rückwärtigen und Seitenwänden des Rachens vor, worauf die Pat. sofort im Stande war, durch die Nase zu athmen, und bemerkte, dass sie seit 12 Jahren zum ersten Male die wohlthuende Wirkung des Nasenathmens empfinde. Nach Abtrennung der Adhäsionen handelte es sich darum, das Zusammenwachsen der Wundflächen zu verhindern. Wie ich dies schon zweimal angewendet, habe ich mit einem in schwache Jod-Glycerinlösung getauchten, gebogenen und mit Watte versehenen Pinsel täglich zwei Mal durch den Mund den Nasenrachen bougirt. In den ersten Tagen schien es möglich, den Nasenrachen offen zu halten; die Wundränder fingen zu vernarben an; blos in der rechtsseitigen Ecke des Rachens verblieb eine mit speckartiger Schicht bedeckte Stelle. Nach zehn Tagen begannen die den Seitenwänden des Rachens zunächst liegenden Theile des weichen Gaumens wieder hinzuwachsen und nach einer weiteren Woche befand sich nur an der Stelle der Uvula eine ganz dünne Oeffnung, welche in den Nasenrachen führte. Es gelang also durch täglich zweimaliges Bougiren und Pinseln nicht, die Ver-

Digitized by Google

wachsung der Nasenrachens zu verhindern. Die in der rechtsseitigen Ecke des Rachens befindliche speckartige Schicht wurde immer grösser und keines der angeordneten Mittel, wie Chromsäure, Lapis, Trichloressigsäure, konnte die Vernarbung dieser Stelle nicht bewirken.

Obwohl die in der Nase und in dem Rachen wahrnehmbaren Veränderungen auf luetischen Ursprung hinwiesen, wollte ich doch nicht annehmen, dass das intelligente, der besseren Klasse angehörende Mädchen an Lues leide und schenkte zu Beginn ihren Worten Glauben — was auch nicht ganz unmöglich erscheint —, dass nämlich die bereits angeführten Veränderungen in Nase und Rachen dem Typhus zuzuschreiben seien. Es ist aber nicht ausgeschlossen, dass die Pat. während ihrer Krankheit eine primäre luetische Infection in dem Rachen erlitt, indem sie nach einem Luetischen trank oder ass.

Das Geschwür begann erst nach einer regelrechten Inunctionskur und gleichzeitiger Behandlung mit Jodkali sich zu reinigen. Die Heilung ging dann ziemlich rasch vor sich. Inzwischen separirte ich den weichen Gaumen von den Wänden des Rachens wieder und empfahl der Pat. das Tragen eines mit Stiel versehenen Obturators. Das Mädchen wollte aber davon nichts hören, worauf ich ein flachgebogenes, stumpfkantiges Instrument verfertigte, mit welchem die Pat. meinen Instructionen entsprechend auch zu Hause das Bougiren ihres Nasenrachens in jeder halben Stunde mit Hilfe eines Spiegels selbst vornehmen konnte. Abends legte sie sich spät nieder und auch in der Nacht, so oft sie erwachte, sondirte sie. Diesem Verfahren ist es zu verdanken, dass die Wundflächen in zwei Wochen vollkommen vernarbten und der Nasenrachen frei wurde. Auch die von der mittleren Nasenmuschel herabhängenden, aus weichem Gewebe bestehenden Tumoren wurden entfernt, wodurch das Nasenathmen tadellos wurde und die Kopfschmerzen ausblieben. Das Schlucken ging ohne Schwierigkeiten vor sich und an der Aussprache war es gar nicht zu bemerken, dass die Pat. 12 Jahre lang durch die Nase zu sprechen gezwungen war.

Ein Fall von latenter Keilbeinhöhlencaries mit Abducenslähmung etc. und Behandlung vom Rachen her.

Von

Dr. **Eduard Richter**, Plauen i. V.

Vor einem halben Jahre nahm ich Gelegenheit, im hiesigen Aerztevereine einen Fall von Keilbeinhöhlencaries aus meiner Klinik vorzustellen, bei dessen Behandlung ich einige neue, vielleicht mittheilenswerthe Gesichtspunkte eingeschlagen hatte.

Frau J., 44 Jahre alt, kam am 26. Juni 1901 zur ersten Untersuchung in meine Sprechstunde. Ihr Leiden hatte ca. $1^1/_2$ Jahre vor dieser Zeit mit Kopfleiden angefangen, angeblich dadurch, dass sie in kalter Kammer geschlafen habe und statt durch die Nase durch den Mund Luft geholt habe. Eine andere Ursache ist ihr unbekannt. Zu-

Digitized by Google

sammen mit dem Kopfleiden stellten sich im Anfange vorübergehend Schluckbeschwerden ein, wobei die Pat. auch Drüsen am Unterkiefer in Schwellung treten fühlte. Die Kranke stellt den damaligen Halszustand derart dar, dass sie damals beim Schlucken nichts vor und nichts zurückbringen konnte. Die Schmerzen im Kopfe zeigten sich zuerst als Reissen, Stechen und Brennen im Hinterkopfe, reichten aber dann bis vorn auf die Stirn, so dass auch heute noch am ersten Untersuchungstage vorn auf der Stirn kleine Stellen gereizter nervöser Gebiete sehr schmerzhaft sind, ohne dass sich etwa Haut- oder Knochenanomalien an den schmerzhaften Stellen vorfinden. Sieben Wochen vor dem ersten Untersuchungstage fing das rechte Auge an heftig zu reissen und zu stechen, welcher Schmerz die ganze rechte Schläfe heftig mitergriff. Fünf Wochen darauf, also zwei Wochen vor der ersten Consultation, begann das rechte Auge sich zudem schief zu stellen, und zwar die Pupille nach innen gerichtet. Da zu gleicher Zeit sich doppelseitiges Ohrreissen und Schwindel einstellte und die linke Stirn- und Schläfengegend stark zu schmerzen begann, sich ausserdem Schwerhörigkeit bemerkbar machte, so wurde der Zustand ein derartiger, dass die Pat. wochenlang vor Schmerzen im Hinter- und Vorderkopfe oder daselbst abwechselnden Schmerzen ohne Schlaf blieb und wochenlang nichts an Nahrung zu sich nahm. Zeitweise klagte sie ferner über schlechten Geschmack; Blutungen vom Halse aus waren nie aufgetreten.

Der Status praesens zeigt eine schwächliche, verfallen aussehende Frau. Das rechte Auge steht in Schielstellung nach dem inneren Augenwinkel zu. Sonst ist etwas Besonderes bei der Untersuchung des äusseren Körpers und der Lunge der Frau nicht zu finden. Die Drüsen der Kinn-, Unterkiefer- und Nackengegend erweisen sich als normal.

Die Rhinoscopia anterior ergiebt eiterfreie Nase; auch ist dieselbe für Luft leicht durchgängig, die Nasenschleimhaut nicht verändert.

Die Trommelfelle beider Ohren sind leicht kalkig getrübt, etwas sclerotisch, jedoch entzündungsfrei.

Der Rachen erweist sich bis zur Palatum molle-Grenze als etwas leicht granulirt und mit wenig, normalem Schleime beschickt. Der Kehlkopf ist frei.

Da eine Rhinoscopia posterior sich nicht vornehmen liess, untersuchte ich gleich digital den oberen Rachenraum. Daselbst findet man bei der Palpation eine höckerige Beschaffenheit der oberen hinteren Wand und von der Medianlinie des Rachens nur ein wenig mehr nach rechts eine grosse Delle, beziehentlich beim Aufdrücken des Fingers ein Loch, das an Grösse gerade mit der Grösse der Fingerkuppe übereinstimmt. Es ist nun möglich, durch Drehungen des Fingers den Inhalt des Loches genau abzutasten und man fühlt auf diese Weise in der ganzen Höhle schwammige, weiche Granulationsmassen, untermischt mit kleinen rauhen Knochenstellen.

Die Keilbeinhöhle war also vollständig mit cariösem Materiale angefüllt; die septale und auch die vordere Wand war, wenn überhaupt nicht Bildungsanomalien weiterer Art vorlagen, gänzlich in dem Zerstörungsvorgange zu Grunde gegangen und aus einer zweigefächerten Höhle war eine einzige, mit cariösen Brocken und Granulationen angefüllte Höhlung von Fingerhut-Gestalt und -Grösse geworden, deren

Digitized by Google

Ostia sphenoidalia nunmehr in eine einzige pharyngeale grosse Oeffnung aufgegangen waren.

Es war mir nunmehr möglich, durch Drehungen der Fingerkuppe in der Höhle den Inhalt der Höhle loszuschaben und zu quetschen und ihn vom Rachen aus zu Tage zu fördern. Dabei zeigte sich ein grösserer ca. erbsengrosser Sequester in Granulationsmassen verpackt und ebenso über ein Dutzend kleinerer, theils feinkörniger Knochenstückchen. Was ich in der Tiefe der Höhle mit dem Finger nicht erreichen konnte, holte ich mit einem geraden scharfen Löffel mit kleinem Löffelaufsatze durch die Nase unter rhinoscopischer Leitung vorsichtig heraus, indem ich längs des betreffenden Theiles der mittleren Muschel bis zur Höhle vorging. Ferner aber — und dieses neue Verfahren kann ich für ähnliche Fälle sehr raten — kratzte ich mit einem Trautmann'schen Löffel vom Rachen her die Höhle aus, indem ich vom Munde aus in die Keilbeinhöhle vordrang und — auf dem Boden der Keilbeinhöhle hingleitend — mit der noch mehr horizontal gebogenen Löffelkelle des Trautmann-schen Löffels die Höhle vollständig ausräumte. Ich hatte bei dieser Art Auskratzung vom Rachen her den Vorzug, dass man auf der Bodenfläche der Keilbeinhöhle vordringt, wodurch man sich des Gefühles enthoben weiss, etwa Nebenverletzungen und Perforationen anzurichten.

Der weiche Gaumen lässt sich überdies bis zu einer gewissen Höhe durch den eingeführten Löffelschaft in die Höhe anheben und kann man dann der Medianlinie folgend die Auskratzung der Keilbeinhöhle in gewissen Fällen vom Munde aus sehr schlank vornehmen.

Der Trautmann'sche Löffel (allerdings nicht mit horizontaler Kelle) ist in Moritz Schmidt's Lehrbuch (Krankheiten der oberen Luftwege 1897, S. 248) sehr schön abgebildet (ebendaselbst auch der ähnliche Grünwald'sche Löffel, S. 329).

Für etwas zu Betonendes an letzterer Angelegenheit halte ich also das, dass man in meinem Falle vom Rachen her die vordere Wand der Keilbeinhöhle sehr leicht erreichen, durchstossen und die Höhle auskratzen kann. Während die Höhle ja noch zu Hyrtl's Zeiten ein operatives Noli me tangere war, so ist sie in diesem Falle (und ähnlichen) mir **sogar manuell** vom Rachen anfassbar gewesen. Ich bin der Ueberzeugung, dass **die Keilbeinhöhle allein,** wie ich mich auch in anderen Fällen belehrte, **am leichtesten vom Rachen aus angefasst** werden kann. Im letzteren Falle mit dem etwas umgeänderten Trautmann-schen Löffel, also mit horizontaler Kelle und zugespitzter schnabelförmiger Kellenspitze oder ähnlichen Instrumenten. Hält man sich an die Medianlinie, so kann man infolge der Stielbiegung nicht so weit vordringen, dass man Befürchtungen auf unwillkommene Perforationen irgendwelcher Weise bei der Auskratzung haben könnte.

Ehe ich auf die Einzelheiten meiner instrumentellen Behandlung noch weiter vorgehe, schicke ich zur Besprechung den Befund des Herrn Collegen Augenarzt Dr. Helbig, dem ich für denselben danke, über die Augensymptome voraus. Dieser Statusbefund lautet:

„Sehschärfe R $= \frac{1}{10}$. L $= \frac{5}{5}$. Augenhintergrund beiderseits normal, doch rechts stärkere Retinalvenen als links. Gesichtsfeld nicht ein-

Digitized by Google

geschränkt. Farbenunterscheidung normal. Rechts vollständige Abducenslähmung."

Pupillenreaction normal.

Diese Symptome, soweit sie sich also auf das Auge erstrecken, geben mir nun ganz gewiss die Berechtigung, über diese latente reine Keilbeinsinuisitis cariosa sine Empyema zu berichten, zumal ich in der Literatur nur zwei Fälle finde, denen sich der meine zur Seite stellen kann. Grünwald erwähnt in seinem Buche: „Die Lehre von den Naseneiterungen" 1893 den einzigen Fall von Rouge, welch' letzterer bei der Section einer Dame chronisches Keilbeinempyem fand, welche vorher an näselnder Sprache, Exophthalmus, Strabismus und Schmerz in den Zähnen des Oberkiefers gelitten hatte, wozu sich vor dem Tode noch linksseitige Taubheit und Blindheit gesellte. Bei dieser Section fand sich die Keilbeinhöhle mit käsigem Eiter gefüllt und damit ergab sich die Ursache für die während der Lebenszeit beobachtete Erkrankung, Schech ferner erwähnt in seinem Lehrbuche: „Die Krankheiten der Mundhöhle, des Rachens und der Nase", 1902, S. 387 folgendes über die Erkrankung.

„Bei der chronischen Keilbeinhöhleneiterung, die wahrscheinlich meist aus der acuten hervorgeht, können die subjectiven Beschwerden sehr geringfügig, aber auch sehr beunruhigend sein. Ausser Kopfschmerz, Schwindel, Abnahme der Arbeitslust und des Gedächtnisses sind besonders häufig Klagen über Verschleimung oder Trockenheit im Halse, schlechten Geschmack, üblen Geruch und Secretabgang aus der Nase. Bei ausgebreiteter syphilitischer Knochenerkrankung kommt es, wie Verf. sah, zu cerebralen Erscheinungen, apoplectischen Insulten, Anfällen von Erbrechen, plötzlicher Bewusstlosigkeit, Zuckungen oder Parästhesien in den Extremitäten oder zu Sehstörungen, namentlich aber zu einseitiger oder doppelseitiger temporaler Hemianopsie oder Amaurose (Berger und Tyrmann). Aber auch bei uncomplicirten Empyemen, bei denen der Eiterabfluss in Folge von Granulationswucherung behindert ist, können, wie R. Hoffmann beobachtete, durch Uebergreifen der Entzündung auf die laterale Keilbeinhöhlenwand Eiterungen in der Orbita, Augenmuskellähmung, Exophthalmus und andere ernste Sehstörungen auftreten. Ja, es können sich sogar einzelne Theile des Keilbeines langsam oder plötzlich abstossen, was Meningitis, tötliche Blutung, Sinusthrombose oder Retropharyngealabscess zur Folge hat."

Der Sectionsbefund von Rouge und der Fall R. Hoffmann's sind also Befunde, denen wohl mein Fall etwas ebenbürtig genannt werden kann.

Moritz Schmidt sagt in der oben schon citirten Auflage seines Lehrbuches S. 319: „Die Symptome der Ausdehnungen der Keilbeinhöhle sind noch wenig bekannt. Durch die Lage des N. opticus an der äusseren Seite der Höhle kann derselbe leicht in Mitleidenschaft gezogen und atrophisch werden. Dies verräth sich nach Berger und Tyrmann bisweilen durch eine Einschränkung des Gesichtsfeldes, was dann eher begreiflich ist, als bei dem Empyem des Antrum Highmori. Es kann auch vorkommen, dass der Eiter von der Keilbeinhöhle, der Stirnhöhle oder einer Siebbeinzelle direct nach der Schädelhöhle durch-

Digitized by Google

bricht, wie es von Scholz, Demarquay und Grünwald berichtet wurde, oder dass ein Empyem des Sinus sphenoidalis nach Durchbrechung der unteren Wand an dem Rachendache erscheint. In den letzten Jahren, seitdem man diesen Erkrankungen mehr Aufmerksamkeit schenkt, sind auch verschiedene Hirnabscesse, die durch Eiterungen der Stirn- oder Keilbeinhöhle verursacht waren, beobachtet und einer von Grünwald mit Glück operirt worden.

Flatau (1895) führt in seinem Buche „Nasen-, Rachen- und Kehlkopf-Krankheiten", S. 253, folgende zwei Stellen von Bedeutung an:

„Die von Ziem hervorgehobenen Erscheinungen der Gesichtsfeldeinschränkung sind auch später von Kilian für diagnostisch bedeutungsvoll angesehen worden und sollen nicht nur bei den Affectionen der Keilbeinhöhle, sondern auch bei denen des Antrum maxillare bedingt werden können. Ziem hält eine Reflexwirkung auf die Vasomotoren der Chorioidea und das Corpus ciliare durch die geschwollene Kieferschleimhaut für möglich. Sodann weist er auch auf die durch die Nasenstenose veranlasste Lymph- und Blutstauung hin. In dieser Beziehung seien die Verbindungen zwischen der Vena ophthalmica inferior und der Vena infraorbitalis von Bedeutung, welche einen Theil der Kieferhöhlenvenen sammeln und womit eine Fortleitung der Anschwellung der Kieferhöhlenschleimhaut in das orbitale Gebiet zu Stande käme. Bisher konnte ich ebenso wie Grünwald, Moritz Schmidt u. A. diese Erscheinungen nicht bestätigen. Wie diese Autoren habe ich ebenfalls conjunctivale Asthenopie gesehen und habe sie auf directe Fortpflanzung der Reizung von der Nasenschleimhaut aus bezogen."

Flatau führt dann noch weiter an:

„Als eine Frage, die noch der Beachtung bedarf, will ich die von Grünwald hervorgehobene Möglichkeit von Beziehungen zwischen dem Empyem der Keilbeinhöhle mit Erkrankung des Ganglion sphenopalatinum und der progressiven Hemiatrophia facialis anführen. Grünwald hat zwei Mal beim Empyem der Keilbeinhöhle Symptome von Seiten dieses Nervenknotens gesehen. „Das eine Mal trat nach Exstirpation der erkrankten Knochenpartie und im Verlaufe der Heilung ein Gefühl von Pelzigsein im Gesicht auf und die Sensibilitätsprüfung ergab eine Herabsetzung des Empfindungsvermögens vom oberen Augenlide bis zur Oberlippe der entsprechenden Seite; die Störung blieb dauernd. Das andere Mal konnte er nach Bloslegung der vorderen Keilbeinhöhlenwand durch Berührung ihrer äusseren unteren Partie lebhafte Schmerzen in der Stirngegend, am Auge und in den Zähnen derselben Seite provociren." Uebrigens hat, wie s. Zt. Grünwald, auch neuerdings Knapp wieder Beobachtungen über Sieb- und Keilbeinhöhleneiterungen in ihrem Zusammenhange mit Erkrankungen des Auges gebracht. Nach ihm muss stets an Keilbeinhöhlenerkrankung gedacht werden, wenn Exophthalmus in acuter Weise entstanden ist und mit Schwellung der Conjunctiva und Sehstörung einhergeht. Lange Zeit könne das Auge frei bleiben, aber plötzlich gelangt einmal Eiter an die Spitze der Orbitalpyramide, das Exsudat und die damit entstehende ödematöse Schwellung und Entzündung führt durch Druck auf den Nervus opticus vor dessen Eintritt in's Foramen zur Neuritis optica, zu retinalen Blutungen und Thrombose. Das sind jene ebenso seltenen wie tragischen Fälle plötz-

Digitized by Google

licher und durch den Uebergang in Opticusatrophie unheilbarer Erblindungen.“ Soweit Flatau!

Liegen aber in solchen Fällen reine Keilbeinhöhlenerkrankungen oder mit Siebbeinhöhlen- oder Kieferhöhleneiterungen verwickelte Fälle vor? Das ist immerhin die Frage.

Ehe ich selbst weitere Betrachtungen an meinem Falle reiner Keilbeinhöhlenerkrankung anschliesse, wäre es ein Unrecht, nicht des für uns klassischen Buches E. Zuckerkandl's zu gedenken, nämlich seiner „Anatomie der Nasenhöhle“. Die mir zugängliche Auflage ist die von 1893.

Daselbst finden wir — und wir können daran unsere eigene Ueberlegungen anknüpfen — das anatomische Bild der Keilbeinhöhle klar und deutlich festgelegt.

Ich entnehme das auf Seite 335 ff. daselbst Gesagte dem werthvollen Buche und führe zur Klarstellung meines Falles Stücke der einschlägigen Angaben kurzweg hintereinander an; da heisst es denn:

„Die Keilbeinhöhle repräsentirt einen Hohlraum des Keilbeinkörpers, der durch eine median gestellte Scheidenwand in zwei Hälften getheilt wird, von welchen jede an ihrer vorderen Wand zur Communication mit der Nasenhöhle eine Oeffnung, Ostium sphenoidale, besitzt. . . . . Die seitlichen Wände sind an der cerebralen Fläche mit je einer Furche für die Carotis interna versehen; der Halbcanal springt bei Zartheit der Knochenwand häufig als Wulst gegen den Sinus vor, zumal seine vordere, vom Proc. clinoideus anterior überdeckte Partie. Wegen der Nähe des Sinus cavernosus und der Möglichkeit des Ueberganges von Erkrankungen der Keilbeinhöhle auf denselben ist auch die Topik dieses wichtigen venösen Behälters zu berücksichtigen. Er liegt an der Seitenfläche des Keilbeinkörpers in der harten Hirnhaut, die sich an der bezeichneten Stelle in zwei Blätter spaltet, in ein inneres, welches den Keilbeinkörper überzieht und demnach als Beinhaut eine Rolle spielt und in ein äusseres Blatt, welches vom Felsenbein direct auf den Proc. clinoideus anterior überspringt. Die laterale Fläche dieser Durafalte begrenzt die mittlere Schädelgrube, ihre mediale Fläche, an der der Quintus und der Oculomotorius haften, den Sinus selbst. In dem Duraraume liegen die Carotis interna und der N. abducens, der die äussere Seite der Arterie tangirt. . . . Die obere Wand ist relativ lang; . . . es liegen auf ihr: a) ein Theil des Stirnlappens mit dem Riechlappen, b) das Chiasma nn. opticorum, und in den seitlichen Ecken, gedeckt von den Anfangsstücken der Sehnerven, jederseits die Arteria ophthalmica, c) in der Aushöhlung die Hypophysis cerebri. . . .

Die Höhe des Sinus sphenoidalis schwankt von 13 mm bis 27 mm, wobei aber das Dach der Keilbeinhöhle das Rachendach überragt. . . .

Was nun das Ostium sphenoidale selbst anlangt, so ist dessen Untersuchung am macerirten Schädel wenig geeignet, eine richtige Vorstellung von seiner Form zu geben, da der Schleimhautüberzug der vorderen Keilbeinfläche die Form und Grösse der Lücke beeinflusst. Die Lücke in der knöchernen Wand der Keilbeinhöhle ist grösser als die der Schleimhaut, weil sich die letztere klappenartig oder gleich einem Diaphragma vor die Communicationsöffnung des Knochens schiebt und dadurch diese verengt. Schiebt sich die Schleimhaut wenig oder

Digitized by Google

nur von einer Seite gegen das Centrum der Knochenlücke vor, dann verändert dies nur in geringem Grade die Grösse der letzteren; sie kann aber so klein wie ein Stecknadelkopf oder noch kleiner werden, wenn die Schleimhaut längs der ganzen Peripherie des Foramen sphenoidale osseum gegen das Centrum des Loches vordringt. Eine Verengerung des For. sphenoidale zu einem feinen Schlitze tritt zuweilen unabhängig von der Schleimhaut auf, und zwar dann, wenn die hintere Zelle des Siebbeinlabyrinthes die vordere Wand der Keilbeinhöhle blasig nach hinten stülpt und das Ostium sphenoidale stenosirt.

Beim Neugeborenen und bei jugendlichen Personen ist der Eingang in die Anlage des Sinus sphenoidalis durch eine von unten her vorgeschobene, halbmondförmige Schleimhautduplicatur eingeengt. . . .

Die Grösse des Ostium sphenoidale ist practisch wichtig, weil es von ihr abhängt, ob der Abfluss eines etwaigen Exsudats des S. sphenoidalis leicht oder schwer vor sich gehen wird. Desgleichen wichtig ist die Topographie der Lücke zur Höhle. Von der Nasenhöhle aus untersucht, liegt die Oeffnung zumeist knapp unter dem Dache der Nasenhöhle oder einige Millimeter tiefer, seltener in der Mitte der Keilbeinwand. Im ersteren Falle nimmt das Ostium sphenoidale nicht den höchsten Punkt der Keilbeinhöhle ein, denn das Dach der Keilbeinhöhle liegt höher als das der Nasenhöhle, aus welchem Grunde auch (median) der Boden der vorderen Schädelgrube gegen die mittlere ein wenig emporsteigt. . . .

Der Abstand des Ostium sphenoidale vom Boden des Sinus sphenoidalis zum unteren Rande des Ostium sphenoidale schwankt zwischen 9 und 19, von der Decke zwischen 4 bis 11 bis 17 mm."

Die für Krankheitsfortleitung wichtige Frage von Dehiscenzen und andere wichtige zu berührende Punkte beschreibt Zuckerkandl weiter folgendermaassen:

„Ich hatte einige Male Gelegenheit, Dehiscenzen physiologischer Provenienz in den Wandungen des Keilbeinkörpers zu beobachten; es waren kleine, in den seitlichen Wänden etablirte und in die mittlere Schädelgrube führende Lücken, die insofern einiges Interesse beanspruchen, als durch sie die Bekleidung der Höhle mit der harten Hirnhaut in Berührung gerät. . . . Schliesslich erwähne ich noch, dass an der Leiche, namentlich aber am macerirten Präparate, die vordere Keilbeinwand mit ihren Ostien der Besichtigung zugänglich ist. Man sieht im hinteren, oberen Theile der Nasenhöhle die mediale Partie der genannten Wand und das Ostium sphenoidale.

Auch die Anbohrung des Sinus von der vorderen Wand aus ist leicht ausführbar. Ich habe an der Leiche von der Nasenhöhle aus die Perforation am Sinus sphenoidalis wiederholt und stets mit Erfolg ausgeführt, indem ich den Troicart am Septum in der Projection der mittleren Nasenmuschel so weit nach rückwärts schob, bis ich die vordere Keilbeinfläche erreicht hatte und hierauf die letztere durchstiess." — Soweit Zuckerkandl's Ausführungen.

Wir können uns nach dieser anatomischen Beschreibung nun um so mehr vorstellen, dass die Form der Keilbeinhöhle, Bildungsmangel, Asymmetrie, Fehlen des Sinus sphenoidalis oder excessive Ausdehnung,

Digitized by Google

septale, überzählige Wände, stalactitenartige Auswüchse, die hier mehr als in den übrigen pneumatischen Räumen vorkommen, directe Communication der hinteren Siebbeinzelle an Stelle des abschliessenden Recessus sphenoidalis der vorderen Keilbeinwand — Gelegenheit geben können, das Krankheitsbild der Sinusitis sphenoidalis zu erschweren. Ist ja doch das Ostium sphenoidale, ähnlich wie bei der Kieferhöhle, nicht der tiefste Ausflusspunkt und somit die Keilbeinhöhle ganz besonders bevorzugt, Secrete und Exsudate zurückzuhalten. „Diese Flüssigkeiten", sagt Zuckerkandl, „bleiben zuweilen in der Höhle zurück, nachdem die Schleimhaut aller übrigen miterkrankt gewesenen pneumatischen Höhlen schon normale Beschaffenheit zeigt; die Exsudate zersetzen sich und verursachen einen unangenehmen Geruch."

Fast scheint es mir so, als wären die Ausflussöffnungen sämmtlicher pneumatischer Höhlen so angelegt, als wären sie mehr der Hängelage des Kopfes der Vierfüssler angepasst. Wenigstens haben es diese uns verwandte Säugethierarten bezüglich der Lage der Ostia etwas mehr practisch.

Ich kann wohl nunmehr der Literatur einige Angaben hinzufügen, welche die Maasse betreffen, die von mir bei dem manuellen und instrumentellen Vorgehen gefunden wurden.

Die zunächst mittelst des linken Zeigefingers gefundenen Maasse und Maassnahmen waren folgende:

Untersucht man mit dem Zeigefinger der linken Hand, indem man durch den Mund und Rachen bis zur Höhle mit dem Finger vordringt, macht man sich dann an der unteren Zahnreihe der zu untersuchenden Pat. durch festes Aufdrücken auf die Zähne eine Marke — bei der Steilheit des Weges macht sich übrigens diese Marke von selbst —, bezeichnet sich nach der Entfernung des Fingers diese Marke mit einem Tintenstrich, streckt dann den Finger, welcher die Keilbeinhöhle ganz erfüllte, aus und misst die Entfernung der Fingerspitze von dieser Zahnmarke, so ergiebt sich ein Maass von 10,4 cm, d. h. der Zeigefinger meiner linken Hand zeigt noch 0,8 cm hinter der Basis phalangis I auf dem Dorsum manus einen Eindruck. Bis zur seitlichen Wand der Keilbeinhöhle ergiebt sich ein Maass von 8,5 cm.

Geht man ferner mit dem Trautmann'schen Löffel in der Medianlinie vor und in die Höhle hinein, zeichnet man ferner einen kleinen Tintenstrich an der Berührungsstelle des Löffelstieles mit der unteren Zahnreihe auf den Löffelschaft, so findet man bei diesem Maassvorgehen für das Instrument dasselbe Maass, nämlich 10,4 cm. Ging ich aber mit einer vorn schwach gebogenen Sonde durch die rechte Nasenseite in die Höhle hinein — wobei ich dann mit dem Finger vom Rachen aus den Sitz der Sonde nachprüfte, so erhielt ich von der Stelle, wo die Sonde in der Tiefe der ausgekratzten Höhle aufsass, bis zur unteren Linie des Introitus der Nase ebenfalls ein Maass von 10,4 cm. Das Hineinbefördern der Sonde von der Nase aus in die Höhle gelang mir — bei obengenannter Demonstration im Aerzteverein und auch sonst — auch ohne Licht bezw. Rhinoscopie. Man geht zur Einführung der Sonde mit heruntergesenkter Knopfspitze am Knierande der mittleren Muschel vorbei, macht nun gleichzeitig eine Innendrehung mit dem Knopf und senkt die Marke der Sonde, die ich mir nunmehr am Löffel

Digitized by Google

sowohl als an der Sonde eingefeilt hatte, auf den Nasenboden, so dass die Linie des unteren Naseneinganges mit der Sondenmarke zusammenfällt.

In Moritz Schmidt's mehrfach erwähntem Handbuche (S. 331) steht bez. der Entfernungen folgender Vermerk: „Die mittlere Entfernung der vorderen Wand vom Naseneingange beträgt bei Männern 8,2, bei Weibern 7,6 cm." In Grünwald's bekanntem Buche steht bez. der daselbst aufgestellten Maasstabelle von 13 Fällen: „Nach den Ergebnissen dieser Tabelle würde sich der durchschnittliche Abstand der Tiefe der Keilbeinhöhle vom Naseneingange bei weiblichen Erwachsenen auf 7,5, bei männlichen auf 8,2 cm belaufen. Die Schwankungen um dieses Mittel herum sind nicht unbeträchtlich, von 7,2—9,8 cm."

Von der Grösse und dem Bau des Schädels (Kind, Weib, Mann), hängt natürlich der Abstand etwas ab. Im Uebrigen aber könnte man das Maass Unterkieferzahnreihe-Rachendach-Keilbeinhöhle, mit dem Finger geprüft, unter die festen Schädelmaasse einreihen.

Von Hansberg ist an Leichen für den Abstand der vorderen Sinuswand zum Introitus nasi durchschnittlich ein Maass von 7,2 cm gefunden worden.

Die Tiefe der Höhle lag in meinem Falle vor der Auskratzung $8^1/_2$, nachher $10^1/_2$ cm, gemessen mit dem tastenden Finger, so dass ca. 2 cm auf die eigentliche Höhlentiefe kämen.

Sonderbar könnte es erscheinen, dass das Maass der drei verschiedenen vorgenommenen Messungen übereinstimmt, nämlich in allen drei Messungen 10,4 cm (mit Höhlentiefe), und dass z. B. der Abstand der unteren Zahnreihe bis zur Höhlentiefe gleich ist dem anscheinend kürzeren Nasenwege vom Introitus nasi bis zum Höhlenhintergrund. Das liegt aber daran, dass die Mundmessung 1. median einsetzt und die Nasenmessung seitlich, 2. die untere Zahnreihe tiefer eingerückt steht als der Introitus nasi. Ferner sind noch verschiedenartige Krümmungen mitanzurechnen.

Fragen wir uns nunmehr, auf welche Weise in meinem beschriebenen Falle reiner Caries der Keilbeinhöhle die Abducenslähmung entstanden ist, so finden wir die Antwort bei der Beschreibung, die uns Zuckerkandl's Lehrbuch über die seitlichen Keilbeinflächen bietet, da ja dort steht, dass der Quintus und Oculomotorius an den Seitenflächen des Sinus und der Dura haften. In dem Duraraume liegen ferner die Carotis interna und der N. abducens, der die äussere Seite der Arterie tangirt.

Die Gesichtsschmerzen bei meinem Falle werden wohl der Reizung des N. trigeminus, die Lähmung des Auges derjenigen des N. abducens zuzuweisen sein, sei es nun, dass der cariöse Process durch anatomische Dehiscenzen oder durch Lymphwege, also physiologische Dehiscenzen oder durch pathologische, cariöse Dehiscenzen auf jene Nerven hindurchgewandert ist und zur Abducenslähmung und Strabismus des rechten Auges geführt habe. Warum gerade den Abducens an Stelle des Oculomotorius? Nescio.

Die Aetiologie des Falles ist unklar. Lues ist, obgleich ich auch sicherheitshalber nachher zweimal schmieren liess etc., auf dem natürlichen Infectionswege nicht nachzuweisen oder festzustellen. Mehr wahrscheinlich ist aus der Anamnese eine acute Sinuisitis nach starker

Digitized by Google

Angina (non luetica) mit Schnupfen, oder man müsste an Fremdkörperaspiration (z. B. Esspartikel) denken.

Erwähnt sei noch, dass ich zwei Monate später noch eine Auskratzung der auf's Neue vollgranulirten Höhle machte und dabei eine rauhe Stelle, die ich an der linken Höhlenseite vorher digital bereits abgetastet hatte, als Sequester entfernen konnte.

Der Fall ist um so mehr interessant, als mit der ersten Höhlenauskratzung der Kopfschmerz etc. sofort aufhörte. Der Schlaf wurde sofort ein gesunder, wohlthuender.

Vor der zweiten Sequesterabstossung war auf's Neue Kopfschmerz eingetreten, welcher nach der Sequesterentfernung schwand. Seitdem ist die Pat. sechs Monate geheilt und nur ihre Abducenslähmung, welche — allerdings gebessert — geblieben ist, führte sie noch einige Male zum Augenarzt und zu mir. Die Höhle fühlte sich schon einige Zeit nach beiden Auskratzungen wie mit einem glatten Schleimhautüberzug austapezirt an. Das Gehör war bedeutend gebessert.

Schliessend erwähne ich noch einen Fall einer 51jährigen Frau, bei welcher durch Lues der weiche Gaumen völlig in zwei Hälften getrennt war. Die eine Hälfte, die das Zäpfchen für sich behalten hatte, hing, strahlennarbig verwachsen, rechterseits zwischen Gaumenbogen und Rachen. Die linke Hälfte war links strahlennarbig am Rachen festsitzend. In der Mitte dieses Bildes luetischer Zerstörung zeigte sich vom Munde aus ohne Weiteres ein Loch zwischen den zerfetzten Gaumengardinen in der Medianlinie des Rachens bezw. unmittelbar unter dem Rachendach, welches Loch ca. $1^1/_2$ cm breit und für die Sonde 2 cm tief war. Dieses Loch, welches in der Tiefe rauhen Knochen fühlen liess, war die dem Auge freiliegende cariöse Keilbeinhöhle.

Die Symptome dieses letzteren luetischen Krankheitsfalles waren fortwährender, rasender Kopfschmerz bis zur Melancholie und doppelseitige, stark schmerzende Ohreiterungen. Trotz vielfacher ärztlicher Consultationen war bei dieser Frau, die sich erinnerte, ein halbes Jahr vor ihrer Verheirathung eine Infection durchgemacht zu haben, nie eine Inunctionscur gemacht worden. Sie hat übrigens diese Infection vor 31 Jahren gehabt und nachher sechs gesunde Kinder geboren.

In diesem Falle war keine Abducenslähmung vorhanden.

Dem ersten Falle kann ich bei Druck dieser Zeilen noch hinzufügen, dass die erstere Patientin seit einem Vierteljahre auch die Strabismusstellung des Auges fast ganz verloren hat. Die „Doppelbilder" haben aufgehört zu bestehen. Die Bulbi sind beiderseits gleich beweglich, die Keilbeinhöhle glatt mit Schleimhaut überzogen; nur eine leichte glatte Delle findet sich an Stelle der früheren cariösen Grube. Die Tiefe dieser Grube hat um $1^1/_4$ cm abgenommen. Die Distanz Naseneingang—Rachendach beträgt 8 cm. Der Schlaf ist gut, Kopfschmerz fort, Esslust gut, Gehör gut.

Anamnestisch fügte die Patientin auf Nachforschen wegen Fremdkörperaspiration nachträglich noch hinzu, dass vor sechs Jahren von ihr beim Kirschenessen in Gegenwart einer anderen Frau bemerkt worden sei, dass ein nicht ausgespuckter „Kirschkern" bei ihr aufwärts gefahren und nicht wieder herausgekommen sei.

Eine Frage, die mir schon oft auftauchte und welche interessant

Digitized by Google

genug ist, durch Sectionsbefunde erhärtet zu werden, führe ich zum Schlusse meinen Zeilen nach, nämlich: Wie verhält sich die Keilbeinhöhle und die Ostia sphenoidalia bei starken adenoiden Wucherungen und welchen Inhalt weist dabei die Keilbeinhöhle auf?

Ein neues Nasenspeculum.

Von

Dr. **M. Seyffert**, Dessau.

Die heute am meisten in Gebrauch befindlichen Nasenspecula kann man im Allgemeinen wohl in zwei Hauptgruppen eintheilen, nämlich erstens in die kleinen zum Schrauben eingerichteten und zweitens in die grossen zangenförmigen Instrumente. Beide haben ja ihre Vorzüge, aber leider auch recht erhebliche Nachtheile. So sind z. B. die kleinen Schraubenspecula zwar leicht und handlich, leiden aber an dem grossen Fehler, dass man zur Bedienung der Schraube noch die zweite Hand nöthig hat. Diese muss der Operateur aber zum Einführen von Instrumenten frei behalten. Auch erfordert das öftere Auf- und Zuschrauben immerhin Zeit; bei Operationen, z. B. stärkeren Blutungen, ist aber gerade schnelles Handeln oft sehr nothwendig. Bei einem Theile dieser Gruppe ist ausserdem noch die Oeffnung viel zu klein, es lässt sich zwar der vordere Theil, der Schnabel, genügend öffnen, aber der Halstheil bildet einen starren Ring, der sich nicht erweitern lässt, so dass man neben eingeführten Instrumenten kaum vorbeisehen, geschweige denn grössere Instrumente, z. B. Scheeren, hindurchbringen kann.

Die zweite Gruppe — die der zangenförmigen Specula — hat ja diesen Fehler nicht. Die Oeffnung ist genügend weit; aber diese Instrumente sind für die Nase zu gross und schwer und haben zu lange Hebelarme. In Folge dessen ist die Handhabung zu wenig schonend, es fehlt die feine Fühlung, die ganze Faust muss das Instrument frei in der Luft halten ohne Stütze, so dass bei jeder geringen Kopfbewegung des Pat. das ohnehin schon enge Gesichtsfeld ganz verschwinden kann.

Ein gutes Nasenspeculum müsste nach meinem Dafürhalten so beschaffen sein, dass es vor allen Dingen nur mit einer Hand, nämlich der linken, bedient zu werden braucht und dass es sich vorn und hinten zugleich möglichst ausgiebig erweitern lässt. Nur ein weites Lumen ermöglicht correcte operative Eingriffe unter Controlle der Augen. Ferner müssen sich die freien Finger der linken Hand an Kinn oder Wange des Pat. stützen können. Man kann auf die Weise das Speculum besser in der richtigen Lage halten und ausserdem den Kopf nach Wunsch dirigiren. Das Instrument müsste daher trotz ausgiebiger Erweiterungsfähigkeit nur geringe Grösse haben und müsste sich schliesslich leicht, schnell und „feinfühlig“ handhaben lassen, denn die Nase ist bekanntlich recht empfindlich gegen Insulte selbst geringer Art.

Unter Berücksichtigung dieser Gesichtspunkte ist das neue, übrigens äusserst einfache Speculum construirt. Es besteht in der Hauptsache

Digitized by Google

aus zwei Branchen, welche sich durch Führungsstifte der einen in schräg zueinander stehenden Schlitzen der anderen Branche aneinander verschieben lassen. Hierdurch wird ein Oeffnen und Schliessen nicht nur am Schnabel, sondern auch am Halstheile bewirkt, etwa wie bei einem Entenschnabel oder besser noch bei einem Schlangenmaul mit doppelter Kiefergelenkbeweglichkeit und hierdurch erhält man die gewünschte grosse Oeffnung in der ganzen Länge des Instrumentes. Einen kleinen nach vorn unten herabhängenden Handgriff fasst man am besten mit Daumen und Mittelfinger, so dass

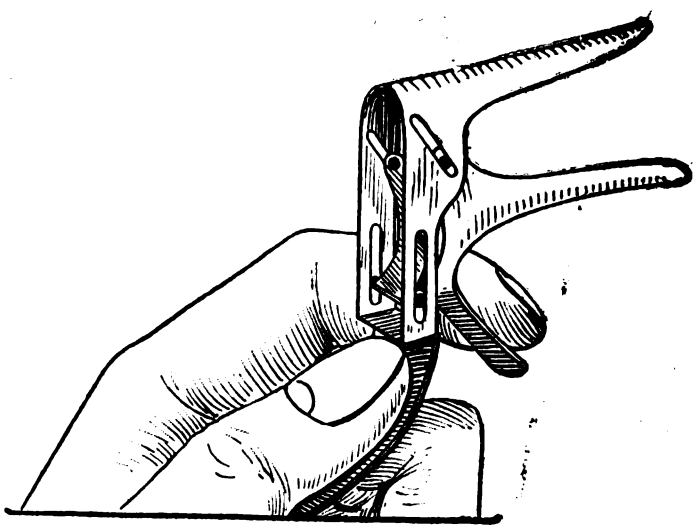

man den Zeigefinger frei behält zum Oeffnen und Schliessen des Instrumentes, was durch geringen Druck an einem kleinen Hebel bezw. durch Heben der unteren Branche in leichtester Weise bewerkstelligt wird. Die beiden kleinen Finger finden dabei eine Stütze an der Wange. Da hier nicht die ganze Hand, sondern nur der Zeigefinger den Druck ausübt und da ferner der Hebel ein sehr kurzer ist, so muss natürlich die Handhabung eine weit schonendere, „feinfühligere" sein, als es bei den grossen Zangen möglich ist. Daher geben die Patienten durchweg diesem Speculum den Vorzug. Da ferner, wie bemerkt, nur die linke Hand das Speculum bedient, also alle Manipulationen, wie Einführen, Oeffnen, Halten, Dirigiren, Schliessen und Herausnehmen ganz allein besorgt, so wird auch die Forderung erfüllt, dass man die rechte Hand zum Operiren völlig frei behalten soll. Somit leistet das kleine Instrument alles, was man von einem guten Nasenspeculum verlangen muss und dürfte auch in der Ausführung von zwei Grössen für Erwachsene und für Kinder alle Wünsche befriedigen.[1])

[1]) Das Instrument wird vom Fabrikanten H. Windler, Berlin, Friedrichstrasse 133a, verfertigt.

Digitized by Google

Versuch einer Laryngoplastik.

Von

Dr. **Goris** in Brüssel[1]).

Keineswegs stelle ich Ihnen diesen Kranken wegen der an ihm ausgeführten Kehlkopfentfernung vor, sondern ausschliesslich in Rücksicht auf die an ihm vollführte Laryngoplastik.

Die Exstirpation des Larynx macht es dem Operirten nicht sofort unmöglich, sich durch das Wort verständlich zu machen; die Flüstersprache besteht so lange, bis der nach der Larynxexstirpation zurückgelassene Haut-Muskel-Canal noch keine narbige Zusammenziehung erfahren hat. Von dann an beschränkt sich die Sprache auf ein Gesichtsspiel von Lippe und Wange.

Um diesem Uebelstande abzuhelfen, sind verschiedene Formen des künstlichen Kehlkopfes vorgeschlagen worden, welche aber im Allgemeinen von den Kranken (hierzu gehört auch der unserige) auf die Dauer nicht ertragen werden. Wenn auch erträglich, sind diese Apparate doch wenig practisch, da sie leicht durch Schleim und Speise verstopft werden.

Weiterhin findet sehr leicht eine Verschiebung der vibrirenden Membran statt, die dann, an den Wänden der Canüle haftend, fortan nicht mehr schwingen kann.

Mit dem in Rede stehenden Versuche einer Laryngoplastik bezweckte ich in erster Linie, den Mund-Luftröhrencanal beständig offen zu halten und seine Resonanzfähigkeit zu erhöhen. Vor Jahresfrist habe ich nun unter Assistenz der Herren Collegen Delsaux und Hennebert die Exstirpation des Kehlkopfes an diesem Kranken vollzogen. Die Arytänoidknorpel konnten, weil vollständig unversehrt, zurückgelassen werden. Dank dieses Gegenhaltes zogen sich die Gewebe nicht so rasch, wie es sonst gewöhnlich der Fall ist, zusammen.

Erst im März dieses Jahres war der Kranke nicht mehr im Stande, mit Flüsterstimme zu sprechen. Ich hatte die Absicht, nach Wiederholung des T-Schnittes nochmals unter Chloroform die Anlegung eines künstlichen Kehlkopfes zu versuchen.

Allein dieser Eingriff, wohl mit Gewalt erreichbar während der Narcose, würde nach derselben nicht mehr ausführbar gewesen sein.

Deshalb entschloss ich mich sofort zu einer Hautautoplastik der durch die Exstirpation des Kehlkopfes geschaffenen Höhle.

Nach Entfernung des Narbengewebes löste ich vor dem Sternum von unten nach oben einen Hautlappen, gleich der Form eines Trapezes, der etwa ein Drittel grösser war als die Fläche der zu überdeckenden Höhle. Nachdem ich diesen Hautlappen nach oben umgeschlagen, machte ich in dessen Stiel einen Einschnitt, um die während der Narcose angewandte Trachealcanüle in denselben einzuschieben.

Alsdann befestigte ich durch Naht die Ränder des Sternallappens in dem Grunde der wieder hergestellten Operationshöhle, und nachdem

[1]) Demonstration, gehalten in der Laryngologischen Gesellschaft zu Brüssel, Juni 1903.

Digitized by Google

die durch den T-Schnitt gewonnenen Hautlappen über die blutende Fläche des abpräparirten Sternallappens herübergezogen worden waren, vereinigte ich die Ränder des ersteren durch einfache Naht.

Nach 10 Tagen durchtrennte ich den Stiel und schritt nun zum zweiten Abschnitte der Operation, nämlich zur Bildung der falschen Stimmbänder.

Zu diesem Zwecke theilte ich durch einen Schnitt in der Medianlinie den Larynxlappen in zwei Hälften, zog dieselben seitwärts und umsäumte ihren unteren Rand durch einige Nähte, unter genauer Beobachtung ihrer Adaptation. Auf diese Weise hatte ich auf jeder Seite eine Art von Stimmband wieder hergestellt.

Fast unmittelbar hierauf vermochte der Operirte mit rauher, jedoch sehr verständlicher Stimme zu sprechen.

Ueber den weiteren Verlauf des Falles wird später berichtet werden.

Verhandlungen des dänischen oto-laryngologischen Vereins.

25. Sitzung vom 25. März 1903.

Vorsitzender: Prof. Dr. E. Schmiegelow.
Schriftführer: Dr. Jörgen Möller.

I. Gottlieb Kiaer: Tumor laryngis bei einem 67jährigen Manne. Das Leiden hat vor drei Monaten mit leichter Heiserkeit angefangen; keine Schmerzen. In der linken Kehlkopfhälfte, die fast unbeweglich ist, sieht man auf dem Taschenbande einen breitbasigen Tumor von der Grösse einer durchgeschnittenen Wallnuss; er ähnelt einem Conglomerate von Cysten, ist höckerig, glänzend, von grauer Färbung. Ein Stückchen wird mittelst Zange excidirt. Microscopie (Dr. Claudius) ergiebt ein gefässreiches Rundzellensarcom. Eine Exstirpation des Kehlkopfes ist nicht zuräthlich, indem erstens die Rundzellensarcome sehr zur Metastasenbildung neigen und zweitens ein bestehender Diabetes wahrscheinlich den Wundverlauf schwierig machen wird.

II. Gottlieb Kiaer: Empyema antri Highmori. Eine 25jährige Frau hatte durch mehrere Jahre spärlichen Ausfluss aus der Nase gehabt; seit 14 Tagen heftige Schmerzen in der linken Kopfhälfte und Schwellung der linken Wange. Rhinoscopisch konnte kein Eiter nachgewiesen werden, jedoch deutete die Durchleuchtung auf das Vorhandensein eines Empyems Erst nach starker Vornüberneigung des Kopfes mit Drehung des Gesichts gegen die kranke Seite kam Eiter zum Vorschein, jedoch nicht im mittleren, sondern im unteren Nasengange. Bei genauerem Nachsehen ergab sich jedoch, dass ganz hinten ein Eiterstrom über die convexe Seite der unteren Muschel hinabglitt; der Eiter ist wahrscheinlich aus dem Ostium maxillare accessorium gekommen. Es wurde die Kieferhöhlenwand im mittleren Nasengang perforirt und Ausspülung vorgenommen. Später Wohlbefinden.

Digitized by Google

III. Hans B. Christiansen: Ueber den Schleimhautlupus in den Luftwegen und seine Behandlung auf dem Finsen-Institute. Schleimhautlupus findet sich in fast drei Viertel der Fälle, und es besteht deshalb seit 1898 ein Ambulatorium für dieses Leiden, wo täglich 120—150 Patienten behandelt werden. Schleimhautlupus allein besteht in etwa 1 pCt. der Fälle. Die Hautaffection fängt sehr oft in der Nähe der Nasen- oder Mundöffnung an, und gleichzeitig findet man dann oft gleich innerhalb dieser Oeffnungen ein Schleimhautleiden, z. B. auf dem vorderen Theile der Nasenscheidewand, an dem vorderen Ende der unteren Muschel oder an den Lippen oder dem Zahnfleische. Wenn sich die Patienten einfinden, ist es gewöhnlich eines Hautleidens wegen, aber sehr häufig findet man dann Schleimhautaffectionen, deren Aussehen ein solches ist, dass man annehmen muss, sie seien älter als das Hautleiden. Von Patienten mit ausschliesslicher Schleimhautaffection wurden 10 behandelt; in 9 Fällen handelte es sich um einen Lupus der Nasenhöhle, nur 2 Mal mit Gaumenlupus und 1 Mal mit Kehlkopflupus complicirt; der 10. Fall war ein Lupus am Zahnfleische und an dem harten Gaumen.

Die Behandlung zielt darauf, den infectiösen Herd zu zerstören, während man gleichzeitig die umgebende, geröthete, oftmals etwas aufgelockerte Schleimhaut zu schützen sucht. Deshalb wurden weder Desinficientia mit starker Aetzwirkung, noch Auskratzungen oder Scarificationen angewandt, aus Furcht, es möge dabei eine Injection der eröffneten Lymphbahnen entstehen. Auch Nasenspülungen werden vermieden, damit nicht Infectionskeime weiter zerstreut werden. Zu Hause verwenden die Patienten Tampons mit Sublimatlösung, 1 prom. Sind feste Krusten vorhanden, werden diese zuerst mittelst Unguentum Diachyli erweicht. Die völlige Verhinderung der Nasenathmung durch die Tamponade bietet eine Gefahr, der man entgehen möchte, und deshalb werden inmitten des Tampons Röhrchen eingelegt, die aber weder compressibel, noch zu klein sein dürfen, und auch nicht glatt, damit sie nicht vielleicht während des Schlafes in den Schlund hinabgleiten. C. hat deshalb Röhrchen aus spiralförmig gedrehten, schmalen Aluminiumstreifen gebildet; ihr Lumen kann leicht durch Aufdrehen verändert werden und der Streifen ist so dünn, dass er mittelst Scheere durchtrennt werden kann. Als Controlapparat zur Bestimmung der wechselnden Durchgängigkeit der Nase hat C. ein besonderes Manometer construirt. Bei Erwachsenen beträgt der Ausschlag der Wassersäule bei ruhigem Athmen, wenn das andere Nasenloch frei ist, 1—2 cm und darf nicht unter $^1/_2$ cm sinken.

In der Klinik wird Lichtbehandlung überall da verwandt, wo es sich thun lässt, so in dem Vestibulum nasi und auf dem Zahnfleische. Als Reaction treten Hyperämie und Epithelabstossungen auf, niemals aber Blasenbildung wie auf der Haut. Zwischen den einzelnen Séancen muss eine längere Pause sein als bei der Hautbehandlung. An Stellen, die der Lichtbehandlung nicht zugänglich sind, wird zuerst mit einer Lösung von Cocain 1, Antipyrin 2, Wasser 10 anästhesirt, dann punctielle, centrale Cauterisation applicirt, in der ersten Zeit täglich, später zwei Mal wöchentlich. Ausserdem werden Pinselungen mit Jod 1, Jodkali 2, Wasser 2 in Anwendung gezogen. Bisweilen wird an älteren Geschwüren

Digitized by Google

mit Resorcin, Perubalsam und Gummischleim zu gleichen Theilen gepinselt. Bei Kehlkopflupus wird in den frischen, catarrhalischen Stadien Menthol angewandt, übrigens keine Localbehandlung, da diese am öftesten den Zustand zu verschlechtern scheint.

Bisweilen sind Chloräthylverfrierungen versucht worden; diese Behandlung ist aber nicht zweckmässig, indem bei fortgesetzter Anwendung leicht eine ödematöse Schwellung mit nachfolgender Granulationsbildung und bedeutender Zerstörung entsteht.

Zum Schluss wurden verschiedene Patienten demonstrirt.

Discussion.

Schmiegelow macht darauf aufmerksam, dass sehr häufig auf der Nasenschleimhaut das Lupusleiden an solchen Stellen entsteht, die der Patient mit dem Finger erreichen kann. Er fasst diese Leiden als eine locale, durch Nagelkratzen herbeigeführte Infection auf. S. hat wiederholt Fälle von Lupus in der Nasenhöhle mit Galvanocaustik behandelt; die Behandlung muss aber sehr lange fortgesetzt werden und die Fälle müssen dann auch später von Zeit zu Zeit controlirt werden, indem oft nach Monaten bei scheinbar geheilten Fällen kleine Recidive entstehen, die dann sofort behandelt werden müssen. S. räth dazu, auch bei Kehlkopflupus Galvanocaustik zu verwenden. Durchgehends sind diese Leiden gutartig, ausser wenn floride tuberculöse Eruptionen in den Lungen auftreten.

Reyn berichtet über zwei Fälle von Hautlupus, wo eine directe Infection durch Kratzwunden angenommen werden musste.

Christiansen meint, dass man vielleicht durch eine mehr radicale Behandlung des Kehlkopflupus etwas erreichen könnte und erwähnt einen Fall, wo Schmiegelow vor 13 Jahren Laryngofissur und Auskratzung vorgenommen hatte; das Kehlkopfleiden hat später keine Behandlung erfordert. Bei der gewöhnlichen endolaryngealen Behandlung meint er aber nicht, dass eine Besserung des Zustandes erreicht werde.

IV. Jörgen Möller: Ueber die Anwendung des Adrenalins bei Operationen in der Nasenhöhle. M hat bei einer Reihe von Operationen grossen Nutzen von der Anwendung des Adrenalins gehabt und hat keine bedeutenden Nachblutungen gesehen. Die Fälle werden später veröffentlicht.

Discussion.

Vald. Klein erwähnt einen Fall von profusem Nasenbluten bei einem 25jährigen, sonst gesunden Manne; der Pat. war schon äusserst anämisch und colabirte während der Untersuchung. Durch einen Tampon mit Adrenalin 1 : 5000 wurde die Blutung sofort zum Stehen gebracht.

V. Jörgen Möller zeigte ein hakenförmiges Instrument vor, das Dr. Hoff für das Entfernen von Fremdkörpern aus der Nase construirt hat.

VI. K. Nörregaard zeigte einen Käfer (Carabus sp.) vor, den ein practischer Arzt gelegentlich inmitten eines Cerumenpfropfes gefunden hatte.

Digitized by Google

II. Kritiken.

Die Verletzungen des Gehörorganes, besonders auch ihre Beziehungen zum Nervensystem. Forensische Abhandlung. Von Dr. Paul Bernhardt in Berlin.

Die vorliegende Arbeit ist vor Kurzem in der „Vierteljahrsschrift f. gerichtliche Medicin u. öffentliches Sanitätswesen" (3. Folge, Bd. XXV, Supplement-Heft) erschienen. Der Verf. theilt seinen Stoff in einen allgemeinen Theil („Der Tod vom Ohre aus"; „Schwere Körperverletzung"; „Gefährliches Werkzeug"; „Fahrlässigkeit" etc.) und in einen speciellen. Im ersten Abschnitte des letzteren bespricht er die Verletzungen des schallleitenden, im zweiten die des schallempfindenden Apparates.

Die Abhandlung fusst durchwegs auf wissenschaftlicher Grundlage; nicht weniger als 238 Arbeiten, die in dieses Gebiet fallen, sind hier berücksichtigt, neben ihnen finden auch die eigenen Anschauungen ihren Platz. Am schönsten und interessantesten ausgearbeitet ist wohl der Abschnitt über „Die Verletzungen des schallempfindenden Apparates".

Mit der jüngst erschienenen Arbeit von Stabsarzt Tyrmann („Die Verletzungen des Ohres, deren Folgezustände und ihre gerichtsärztliche Beurtheilung") hat die vorliegende Schrift mehr in Bezug auf den Titel als den Inhalt Aehnlichkeit. Es ist hierbei ganz interessant zu beobachten, wie mitunter dasselbe Thema von zwei Autoren in so verschiedener Art ausgearbeitet wird. Während man es Tyrmann fast ansieht, wie es ihm um eine Entlarvung zu thun ist, wie viel er an Selbstbeschädigung, an Simulation denkt — was ja bei ihm, einem Militärarzt, auch vollkommen begreiflich ist —, behandelt Bernhardt das Thema — ich möchte fast sagen: mehr wissenschaftlich, wenngleich auch Tyrmann's Werk gewiss wissenschaftlich zu nennen ist. Wenn man überhaupt einen solchen Vergleich herbeiziehen darf, so möchte ich in Tyrmann den Staatsanwalt, in Bernhardt den Richter sehen. Und beide sind nothwendig.

Zum Schlusse will ich nur noch bemerken, dass die Abhandlung von Bernhardt auch separat im Buchhandel (Verlag von August Hirschwald in Berlin) erschienen ist. Ernst Urbantschitsch.

Therapie der Ohrenkrankheiten. Von Dr. Victor Hammerschlag, Docenten der Ohrenheilkunde an der Universität Wien.

Das vorliegende Werk bildet den V. Band der im Verlage von Alfred Hölder erscheinenden „Medicinischen Handbibliothek"; diese soll ein Sammelwerk darstellen, in dem vorzüglich die Therapie der verschiedenen medicinischen Disciplinen erörtert wird Sie ist in erster Linie dem practischen Arzte gewidmet; er soll aus den Werken in kurzer, leicht fasslicher Form auch das Neueste auf dem Gebiete der Therapie erfahren.

Hammerschlag ist dieser Aufgabe vollkommen gerecht geworden, ja, er hat sie übertroffen; denn seine Arbeit führt uns nicht blos die verschiedenen Heilmittel und Methoden an, die diese Wissenschaft aufzuweisen hat, sie giebt uns geradezu einen kleinen Abriss der gesammten

Digitized by Google

Otiatrie, soweit sie den Practiker überhaupt interessiren kann. Dabei wurden begreiflicher Weise theoretische Erwägungen ganz bei Seite gelassen und auch von den Literaturanführungen wurde im Grossen und Ganzen Abstand genommen, was übrigens dem practischen Arzte, dem es doch vor Allem darum zu thun ist, möglichst schnell zum Ziele zu gelangen, höchst willkommen sein muss. 29 instructive Abbildungen aus dem Instrumentarium stehen den Erklärungen erläuternd bei.

Das Werk besteht aus zwei Abschnitten: der allgemeinen und der speciellen Therapie. Erstere umfasst die Art und Weise der Vornahme von therapeutischen otiatrischen Eingriffen, so z. B. die Lufteintreibung, Bougierung der Ohrtrompete, Pneumomassage, Instillationen von flüssigen Medicamenten in den äusseren Gehörgang, die Insufflation pulverförmiger Arzneien, locale Anwendung von Wärme und Kälte, die elektrische Behandlung, locale Anästhesie, Paracentese, kleine operative Eingriffe etc. In der „speciellen Therapie" beschäftigt sich der Verf. mit den einzelnen Ohrenkrankheiten, von denen er stets auch ein kurzes lebensgetreues Bild entwirft. Und wie viele Krankheitserscheinungen finden hier ihren Platz! Nicht weniger als 54 Capitel umfasst dieser Abschnitt. Es ist wirklich anerkennenswerth, wie reichhaltig das Werk bei seinem geringen Umfang von 257 Octavseiten ist. Es kann jedem gewöhnlichen practischen Arzt wie dem Specialisten wärmstens empfohlen werden; bei der hübschen Ausstattung ist der niedrige Preis (3 Kr. 80 Heller) besonders hervorzuheben. Ernst Urbantschitsch.

III. Referate.

a) Otologische:

Die Bacteriologie der acuten Mittelohrentzündung. Von Dr. Hasslauer. (Klin. Vortr. a. d. Gebiete d. Otol. u. Phar.-Rhinol. 1901, Bd. V, H. III.)

Nach ausführlicher Besprechung der Literatur der Bacteriologie der acuten Mittelohrentzündung geht Verf. auf seine Versuche über, die er in der Würzburger Universitäts-Ohrenklinik anstellte. Vor der Paracentese wurde der Gehörgang mit 1 promill. Sublimatlösung gründlich desinficirt und nach derselben sofort mit einem aseptischen Gazetampon verschlossen. Am nächsten Tage wurde nach vollständiger Säuberung des Gehörganges mit einer ausgeglühten Platinöse aus der Paukenhöhle durch den Paracenteseschnitt Secret entnommen und auf Fleischwasserpeptonagar ausgestrichen; ein zweiter Ausstrich wurde auf einen Objectträger gemacht und ausserdem in einzelnen Fällen auf eine weisse Maus übergeimpft.

Verf. untersuchte im Ganzen 82 Fälle, und zwar 63 Fälle von primärer genuiner und 19 Fälle von secundärer Mittelohrentzündung. Von sämmtlichen Fällen, primär wie secundär, ergab der microscopische Befund in 65 Fällen Diplococcen, theils allein 34, theils in Gesellschaft von Coccen 20, theils Stäbchen 11. 9 Fälle zeigten nur Coccen und Stäbchen, einige wenige Fälle blieben steril. Das Culturverfahren und

Digitized by Google

der Thierversuch bestätigten jedoch nur in 20 Fällen die microscopische Diagnose. In den anderen Fällen blieben die geimpften Thiere entweder gesund oder die Todesursache konnte nicht festgestellt werden. Das Culturverfahren ergab 12 Mal nur den Diplococcus, sonst immer die Staphylococcenarten oder 1 Mal Streptococcen. Im Anschlusse an diese Fälle untersuchte Verf., um die Keimfreiheit der menschlichen Paukenhöhle näher zu prüfen, 58 Gehörorgane von Leichen, die durchschnittlich 38 Stunden post mortem untersucht wurden. 6 schieden von vornherein wegen bestehender Mittelohreiterungen aus und weitere 4 wurden wegen eines an der Paukenhöhle vorhandenen wässerigen Exsudates nicht in Betracht gezogen. Von den übrigen 48 macroscopisch normal aussehenden Gehörorganen wurden noch 4 eliminirt, die sich bei der bacteriologischen Untersuchung mit Sarcinen verunreinigt zeigten. Während 21 Gehörorgane als keimfrei befunden wurden, fanden sich in 23 Gehörorganen pathogene Keime, so dass Verf. mit Zaufal die normale Paukenhöhle nicht als keimfrei erklären kann. A. Sonntag (Berlin).

Ueber die Stellung des Hammergriffes im normalen Trommelfellbilde des Menschen. Von Stabsarzt Dr. Brunzlow in Rostock (Zeitschr. f. Ohrenheilk., XLII, 4.)

Nach den an etwa 1000 Trommelfellen angestellten Untersuchungen ergab sich, abweichend von Steinbrügge's Angaben, dass die Stellung des Hammergriffes rechterseits durchschnittlich steiler ist als links (um 6—7°); auch glaubt B. nicht, dass, wie dies Steinbrügge annahm, die Stellung des Hammergriffes im Trommelfellbilde in erster Linie von der Neigung des Annulus tympanicus zur Horizontalebene bestimmt wird, dass dieselbe vielmehr in der Sagittalebene des Schädels bei verschiedenen Individuen eine verschiedene sei. Keller.

Die Varianten der occipitalen Sinusverbindungen (Confluens sinuum) und ihre klinische Bedeutung. Von Dr. Henrici und Dr. Kikuchi. Aus dem Laboratorium der Ohren- u. Kehlkopfklinik in Rostock. (Zeitschr. f. Ohrenheilk., XLII, 4.)

Die Arbeit, welche durch eine Reihe von Skizzen illustrirt ist, eignet sich nicht zu einem kurzen Referate, empfiehlt sich aber einem eingehenderen Studium schon mit Rücksicht auf die Rückschlüsse, welche sich aus den anatomischen Verhältnissen für die Folgezustände der Thrombose des Sinus transversus im einzelnen Falle ergeben.

Keller.

Beitrag zur Casuistik des otogenen Schläfenlappenabscesses. Von Dr. A. Blau in Görlitz. (Zeitschr. f. Ohrenheilk., XLII, 4.)

Zehn Tage nach der wegen chronischer rechtsseitiger Mittelohreiterung vorgenommenen Radicaloperation, bei welcher Caries am Tegmen constatirt und die Dura in Linsengrösse freigelegt worden war, stellte sich plötzlich neben vorausgegangener Neuralgie im Gebiete des N. supraorbitalis Bewusstlosigkeit, Pupillenstarre, Zuckungen im linken Facialis und Beine ein, welche zwar nach einigen Stunden zurückgingen, doch blieb der Puls auffallend langsam; als nun die bis dahin nur etwas mattglänzend erscheinende Dura neben fehlender Pulsation eine sich

Digitized by Google

steigernde Spannung, Injection und dunkelblaue Verfärbung zeigte, wurde dieselbe incidirt, worauf sich mehrere Esslöffel Eiter entleerten; Heilung erfolgte erst nach sechs Wochen, nachdem sich noch eine gründlichere Freilegung der Abscesshöhle als nothwendig erwiesen hatte. Verf. glaubt, dass die Erschütterung des Meisselns das manifeste Stadium des bis dahin völlig latent gebliebenen Abscesses veranlasst hat.

Keller.

Bericht über die Untersuchungen der Kinder in der israelitischen Taubstummenanstalt zu Neu-Weissensee bei Berlin. Von Dr Treitel in Berlin. (Zeitschr. f. Ohrenheilk., XLII, 4.)

Hervorgehoben sei aus dem Berichte, dass die Zahl der Fälle von erworbener Taubheit weit hinter jener der angeborenen zurückblieb, während sonst das umgekehrte Verhältnis constatirt zu werden pflegt. Es entspricht dies jedoch der auch anderwärts gemachten Erfahrung des Ueberwiegens der angeborenen Taubstummheit bei den Juden, wie denn auch der Procentsatz der Taubstummheit der jüdischen Bevölkerung weit grösser ist als bei den anderen Confessionen. Es sind diese Verhältnisse begründet in der grossen Zahl von Verwandtenehen unter den Juden — nach einer Statistik in Berlin mehr als drei Mal so viel als bei der übrigen Bevölkerung — und der damit in Zusammenhang stehenden grossen Zahl taubstummer oder imbeciller Kinder; auch Alcohol und hereditäre Syphilis werden mit in Betracht zu ziehen sein.

Keller.

Zwei Instrumente. Von Dr. G. Brühl, Privatdocent in Berlin. (Zeitschr. f. Ohrenheilk., XLII, 4.)

Um die abgelöste hintere Gehörgangswand im weiteren Operationsverlaufe gegen die vordere angedrückt zu erhalten, hat Verf. einen Gehörgangshaken construirt mit je zwei durch eine Lücke getrennten, tiefgreifenden Zinken und einem an demselben mit dem einen Ende befestigten Gurtbande, welches durch den abgelösten Gehörgang durchgezogen und nach Anziehen desselben mit dem anderen Ende am Haken befestigt wird.

Sodann beschreibt Verf. einen Ohrtrichter zu Demonstrationszwecken mit einem kleinen Stift im Lumen desselben als Zeiger zum leichten Auffinden bestimmter Punkte im otoscopischen Bilde. Keller.

---

b) Rhinologische:

Intervertebraler Abscess, ausgehend von einer Eiterung einer accessorischen Keilbeinhöhle. Zahlreiche Complicationen. Von Dr L. Grünwald in München. (Arch. f. Laryngol. etc. 1902, Bd. XII, pag. 454.)

Bei einem 56jährigen, sehr rüstig gewesenen Herrn, Potator, der zeitlebens an Kopfschmerzen gelitten hatte, erkrankte zuerst, vielleicht schon viele Jahre lang, die accessorische Keilbeinhöhle, worauf ein alter „Rachencatarrh“ hindeutete. Die Eiterung exacerbirte, es trat Stauung

Digitized by Google

ein und ein sehr frühzeitig einsetzender tiefer Nackenschmerz bedeutete den Beginn eines prävertebralen Abscesses, der, an der Ausmündung der accessorischen Höhle an der Spitze des Epistropheuszahnes einsetzend, bald intervertebral wurde und sich durch den Atlas hindurch nach aussen arbeitete. Vor der völligen Durchbohrung war aber schon das Mittelohr inficirt worden, so dass die Eiterung desselben lange Zeit den Vordergrund des Interesses bildete. Mit dem Durchbruche des Abscesses nach aussen hörte dann der Eiterabfluss in den Rachen auf. Mehrfache operative Eingriffe, bei denen in Folge der Schwierigkeit bezw. Unmöglichkeit, hier die Sachlage richtig beurtheilen zu können, irrthümlich nach vorn anstatt nach rückwärts gearbeitet wurde, schlugen fehl. Eine operative Rettung wäre auch bei vollkommen klarer Erkenntniss der Verhältnisse ausgeschlossen gewesen, da eine genügende Freilegung des Eiterherdes jedenfalls zum Collaps der Wirbelsäule führen musste. Der Tod trat indirect durch Blutung aus der Operationswunde ein. Der zur Blutstillung, besonders ein zweites Mal, ausserordentlich fest einschnürende Verband hatte die durch die Eiterung schon erweichten resp. aufgezehrten Wirbelverbindungen weiter verbogen, es trat Subluxation des Atlas mit Medullarcompression, Zungen- und Schlundlähmung und schliesslich Vaguslähmung ein. Eine Reihe seltenster und bemerkenswerther Vorkommnisse machen dennoch den Fall zu einem hochinteressanten, so namentlich: die accessorische Keilbeinhöhle, der nachträgliche Nachweis einer localisirten Naseneiterung auch da, wo zunächst bei der allgemeinen Section in situ alle Höhlen gesund schienen, das Bestehen eines intervertebralen Abcesses durch längere Zeit hindurch ohne myelitische oder andere Druckerscheinungen, zwei Mal erfolgte Stillung der Blutung aus einer hochgradig sclerotischen Carotis blos durch Compression und die nicht infectiöse feste Thrombose trotz der nahen Eiterung. Beschorner.

Zur Durchleuchtung der Stirnhöhlen. Von Dr. Claus in Berlin. (Arch. f. Laryngol etc. 1902, Bd. XIII, pag. 103.)

Nach C.'s zahlreichen Versuchen an 117 Leichen ist der Durchleuchtung der Stirnhöhlen für die Diagnostik nur eine ganz untergeordnete Stellung einzuräumen, es sei denn, dass die bisher bekannten Methoden der Stirnhöhlendurchleuchtung (Durchleuchtung von der Glabella aus nach Arthur Meyer und Durchleuchtung vom Boden der Stirnhöhle aus nach Vohsen) mit der Lufteinblasung nach Bresgen combinirt und danach statt der vorher gefundenen Verdunkelung eine Aufhellung deutlich festgestellt wird. Nur in diesem Falle ist aus der Durchleuchtung die Diagnose auf Empyem zu stellen. Bleibt die Verdunkelung bestehen, so kann einmal die Luft gar nicht in die Stirnhöhle gedrungen sein, andererseits die Verdunkelung durch einen Tumor, durch Fehlen oder geringe Grösse der Stirnhöhlen oder aber, was am häufigsten sein wird, durch die Stärke und Undurchleuchtbarkeit der Knochen bedingt sein. Dazu kommt noch die nicht zu seltene Anomalie, dass in die Stirnhöhle vorn eingelagerte grosse Siebbeinzellen sich befinden können und dass diese hell durchleuchtet werden, die dahinter liegende Stirnhöhle aber erkrankt sein kann oder dass die Stirnhöhle gekammert ist. Beschorner.

Digitized by Google

Zur pathologischen Anatomie der hypertrophischen unteren Nasenmuschel. Von Dr. S. Citelli in Turin. (Arch. f. Laryngol. etc. 1902, Bd XIII, pag. 89.)

Als Material zu seinen Untersuchungen dienten die Schleimhautstücke der resecirten unteren Nasenmuscheln, welche in reichlicher Auswahl verschiedene Formen der Hypertrophie darboten. C. giebt zunächst die Resultate seiner Untersuchungen über die normale Structur der unteren Nasenmuscheln und dann diejenigen, welche die histologischen Alterationen der hypertrophischen unteren Nasenmuscheln betreffen. Die letzteren angehend, resumirt er: Die Hyperplasie und die Hypertrophie der unteren Nasenmuscheln ist eine Folge der chronischen Entzündung, welche von der Oberfläche gegen die Tiefe hin vorschreitet. Alle Gewebe der Nasenmuschel, das Knochengewebe nicht ausgeschlossen, sind bei den genannten Alterationen mehr oder weniger in Mitleidenschaft gezogen. Die bindegewebige Hyperplasie geht in specieller Weise, und zwar wenn sie einen gewissen Grad erreicht, in degenerative Processe über. Die Degeneration ist in derartigen Fällen keine schleimige oder colloide, sondern besteht in der Bildung von Cysten und zum Theile ist sie hyaliner Natur (hyaline Körper). Die verschiedenen Formen der Hyperplasie und der Hypertrophie der hypertrophischen unteren Nasenmuscheln können in vier Typen eingetheilt werden: 1. Gemischter oder fibrös-angio-adenomatöser, 2. angiomatöser, 3. fibromatöser, 4. cystenartiger oder degenerativer Typus. Von diesen vier microscopischen Formen entsprechen macroscopisch die beiden ersten der diffusen, die dritte der papillären und die vierte der polypoiden oder degenerativen Hypertrophie.

Beschorner.

Ueber einen bemerkenswerthen Fall von Sequester der Nase; zugleich ein Beitrag zur Lehre von der motorischen Innervation des Gaumensegels. Von Dr. A. Ephraim in Breslau. (Arch. f. Laryngol. etc. 1903, Bd. XIII, pag. 421.)

Bei einem 40jährigen Manne, der eine völlig normale äussere Nase darbot, auch keinerlei Lähmungserscheinungen erkennen liess, extrahirte E. aus der linken Nasenhöhle einen grossen Sequester, welcher offenbar dem Keilbeine angehörte. Derselbe zeigte eine Rinne bezw. einen Canal, welcher als Canalis vidianus angesprochen werden musste. Der tertiär-syphilitische Process, welcher die Necrose des Knochens zur Folge gehabt und schon vier Monate nach der Infection begonnen hatte, kam nunmehr zum Stehen. Eine Sattelnase bildete sich nicht aus. Von hoher klinisch-diagnostischer Wichtigkeit ist in diesem Falle, dass trotz völliger Zerstörung des Nerv. petros. superficial. maj., welcher in obengenanntem Canal. vidianus verläuft und der die einzige Verbindung zwischen Facialis und Gaumensegel bildet, auch nicht die Spur einer Gaumenlähmung besteht, und ergiebt sich hieraus zur Evidenz, dass nicht dieser Nerv, mithin auch nicht der Facialis der motorische Gaumennerv sein kann, dass vielmehr die Ansicht, nach welcher dies der Vagus ist, durch die vorliegende Beobachtung eine sichere Stütze erhält. Wir werden demnach, schliesst E., in Fällen, in welchen neben einer Gesichtslähmung auch eine Gaumenlähmung besteht, nicht eine

Digitized by Google

reine Facialislähmung anzunehmen haben, sondern wir werden wissen, dass es sich um eine gleichzeitige Läsion des Vaguskernes oder des Vagusstammes handelt. Beschorner.

Ein Fall von Epilepsie geheilt durch Operation von Nasenpolypen und Nebenhöhleneiterung. Von Dr. W. Grosskopff in Osnabrück. (Arch. f. Laryngol. etc. 1902, Bd. XIII, pag. 140.)

Ein 20jähriger Landwirth erkrankte vor zwei Jahren an Epilepsie und hatte sich seit ca. einem Jahre die Krankheit derart gesteigert, dass täglich 6—8 Anfälle zu verzeichnen waren; auch die geistigen Fähigkeiten des Patienten gingen stark zurück. Eine Untersuchung der Nase ergab vollständige Ausfüllung der rechten Nasenhöhle mit kleineren und grössen Polypen, Kieferhöhleneiterung, linkerseits chronische Schwellung der unteren Muschel. Unmittelbar nach Abtragung der ganzen Polypenmasse mittelst Krause'scher Schlinge kam es zu einem typischen schweren epileptischen Anfalle, der jedoch der letzte geblieben ist. Allmählich kehrten bei dem Patienten auch die geistigen Fähigkeiten zurück; er wurde wieder ein aufgeweckter, lebensfroher Mensch, der mit erneuter Energie und Thatkraft freudig seinem Berufe als Landwirth oblag. Beschorner.

Ein Beitrag zur Localisation der sogenannten blutenden Polypen der Nase. Von Dr. A. Baurowicz in Krakau. (Arch. f. Laryngol etc. 1903, Bd. XIII, pag. 451.)

Während der sogenannte blutende Nasenpolyp in der Regel am vorderen unteren Theile des Nasenseptums seinen Sitz hat, fand B. einen solchen an der äussersten Spitze des vorderen Endes der unteren Nasenmuschel links. Er war samenkorngross, dünngestielt, bläulich gefärbt und von unebener Oberfläche. Die Geschwulst wurde nach Cocainanwendung mit der caustischen Schlinge entfernt und der Grund intensiv mit dem Electrocauter geätzt. Der Fall betraf eine 19 Jahre alte, im achten Monate ihrer ersten Schwangerschaft befindliche Frau, welche seit einigen Monaten an heftigen, plötzlich auftretenden Blutungen aus dem linken Nasenloche litt, die jedes Mal schwer zu stillen waren. An einen speciellen Zusammenhang zwischen der Geschwulst und dem Geschlechtsleben des Weibes glaubt B. nicht, wenngleich ein gewisser Einfluss der Schwangerschaft namentlich auf das Wachsthum der Geschwulst, wie B. aus anderen Fällen nachweist, nicht zu verkennen ist.
Beschorner.

Ein Fall rhinogener Pyämie mit Ausgang in Heilung. Von Prof. Dr. Grunert. (Münchener med. Wochenschr. 1903, No. 14.)

Nach einer Radicaloperation eines linken Stirnhöhlenempyems, Ausräumung des Siebbeinlabyrinthes und Eröffnung der Kieferhöhle noch vier Tage andauerndes Fieber bis 39,6° ohne Schüttelfröste. Nach weiteren fünf Tagen unter leichtem remittirenden Fieber bis 38,5° pralle Infiltration mit starker Schmerzhaftigkeit des linken Unterarmes (Dermatomyositis), welche auf Kataplasmen zurückging. An derselben Stelle später wieder eine Anschwellung, welche abscedirte. Nach drei Monaten

Digitized by Google

unter erneutem Temperaturanstieg kleiner Abscess an der Dorsalfläche des rechten Handgelenkes, welcher eröffnet wurde. Das Krankheitsbild war trotz der fehlenden Schüttelfröste das einer Pyämie. Von der otogenen Pyämie ist die Verschiedenartigkeit des Verlaufes dieser Erkrankung bekannt. Im Gegensatze zu den otogenen Pyämien hatte die Entwicklung der Dermatomyositiden keine infauste Vorbedeutung. Der Ausgangspunkt der Pyämie ist wahrscheinlich eine Hirnsinusthrombose gewesen. A. Sonntag.

Die Wanderung eines Fremdkörpers. Von Dr. A. Baurowicz in Krakau. (Arch. f. Laryngol. etc. 1903, Bd. XIV, pag. 187.)

Selbstmordversuch mittelst Revolvers. Die 9 mm starke Kugel blieb im linken Gesichtsknochen stecken. Bis auf eine nach der anfänglichen Schwellung des Gesichts zurückgebliebene Verdickung der Gegend der vorderen Gesichtshälfte fühlte sich der Kranke durch vier Jahre vollständig gesund. Dann eitriger Ausfluss aus dem linken Nasenloche und kurze Zeit darauf erschwertes Athmen durch dieselbe Nasenseite. Die Kugel lag jetzt in dem Engpass zwischen der unteren Muschel und der Nasenscheidewand. Entfernung mittelst gewöhnlichen Ohrlöffels. Beschorner.

Die cystoscopische Untersuchung des Nasenrachens oder Salpingoscopie. Von Prof. Dr. A. Valentin in Bern. (Arch. f. Laryngol. etc. 1903, Bd. XIII, pag. 410.)

Das kleine Cystoscop, welches V. von Reiniger, Gebbert & Schall in Erlangen herstellen liess, dient vornehmlich zur Untersuchung der Umgebung der pharyngealen Tubenöffnung, und sieht man auf ein Mal oder bei mässiger Achsendrehung nacheinander den Tubenwulst mit dem von ihm absteigenden beiden Falten, den Recessus pharyngeus, das Gaumensegel mit dem sog. Levatorwulst in Verbindung, zuweilen auch ein Stück der unteren Nasenmuschel, besonders bei Hyperplasie ihres Hinterendes. Der Apparat giebt von den genannten Organen ein Bild von überraschender Schönheit und lichtvoller Farbenfrische, und ist die „Salpingoscopie“, wie V. seine Untersuchungsmethode nennt, um so werthvoller, als sie nicht blos die Beobachtung des ruhenden Epipharynx, sondern auch die Tuben- und Gaumensegel-Bewegungen beim Sprechen und Schlucken zu sehen ermöglicht. Hierbei gelingt es auf's Leichteste, Dinge zu erblicken, welche früher nur indirect erschlossen oder durch besondere Umstände und Kunstfertigkeit zur Anschauung gebracht werden konnten. Beschorner.

Zur Operation der adenoiden Wucherungen im Nasenrachen. Von Dr. J. Fein in Wien. (Arch. f. Laryngol. etc. 1902, Bd. XIII, pag. 124.)

F. hat zur Ausführung der obengenannten Operation ein Instrument construirt, das folgende theoretisch begründete und practisch bewährte Vortheile darbietet: In Folge der bajonettartigen Abknickung des Schaftes ist derselbe in seinen ausgiebigen Bewegungen durch die Zahnreihen nicht gehindert, da die Bewegungen ausserhalb der Mundhöhle ge-

Digitized by Google

schehen. Es kann daher das Messer bei jeder Bauart des Nasenrachenraumes und auch bei sehr eng gehaltener Mundspalte jeden Punkt der Anwachsungsstelle der adenoiden Wucherungen erreichen. In Folge der seitlichen Abbiegung des Griffes befindet sich die Hand des Operateurs in einer für Bewegungsfreiheit und Kraftentfaltung günstigen Stellung; hierdurch wird es ermöglicht, dass der vor dem Patienten stehende Arzt die Führung des Instrumentes im Rachen ununterbrochen mit dem Auge controliren kann.

Beschorner.

Berichtigungen und Nachträge zu meinem Aufsatze: Ueber die Veränderungen der Nasenschleimhautgefässe bei Nephritis im XII. Bande dieses Archivs. Von Dr. Schönemann in Bern. (Arch. f. Laryngol. etc. 1902, Bd. XIII. pag. 155.)

Richtigstellung einer Anzahl von Druckfehlern in obengenannter Arbeit und Hinzufügung einiger ergänzenden Bemerkungen. Insbesondere hält B. nach den von Herzog Karl Theodor von Bayern gemachten Untersuchungen, denen zufolge erwiesen ist, dass sich die Veränderungen bei Retinitis nephritica in erster Linie und fast ausschliesslich auf Degenerationsvorgänge der Gefässwandungen selbst zurückführen lassen, es für angängig, die von ihm constatirten Nasenschleimhautveränderungen bei Nephritis in Parallele zu jenen Befunden zu stellen und schlägt demzufolge vor, den vielen Formen der Rhinitis eine neue hinzuzufügen: die Rhinitis albuminurica haemorrhagica.

Beschorner.

Ueber Anästhesirung der Schleimhäute mit 25 proc. alcoholischer Cocainlösung bei Operationen in der Nase, im Pharynx und Larynx. Von Dr. W. Wróblewski in Warschau. (Arch. f. Laryngol. etc. 1902, Bd. XII, pag. 464.)

Die von W. angewandte locale Anästhesirung durch dreimaliges Bepinseln der Schleimhaut mit Cocainlösung 1 : 4 Alcohol wirkt so intensiv, dass selbst Operationen, welche sonst als sehr schmerzhaft empfunden wurden, völlig schmerzlos vorgenommen werden konnten. Nicht ein Mal beobachtete W. Ohnmachtsanfälle oder sonstige auf Cocainintoxication deutende Symptome und vermuthet er, dass der Alcohol hier bis zu einem gewissen Grade auch als Antidotum wirkte.

Beschorner.

Die Eröffnung der Kieferhöhle im mittleren Nasengange. Von Prof. Dr. A. Onodi in Budapest. (Arch. f. Laryngol. etc. 1903. Bd. XIV. pag. 154.)

O. beschreibt einen Dilatationstroicart und die Methode, mit demselben die Entfernung der medialen Kieferhöhlenwand vom mittleren Nasengange aus zu bewerkstelligen, so dass die grössere radicale Ausräumung der Kieferhöhle vermieden werden kann. Er hat bisher in fünf Fällen das Instrument benutzt und leicht bei kaum fühlbarem Widerstande die mediale Kieferhöhlenwand durchstochen und erweitert. Durch die grosse Oeffnung konnte er bequem die Kieferhöhle mit Dermatolgaze austamponiren und die Behandlung mit Erfolg ausführen.

Beschorner.

Digitized by Google

c) Pharyngo-laryngologische:

Die Verwendung des Lichtes zur Heilung des chronischen Pharynxcatarrhs und anderer Pharynxprocesse. Von Dr. H. Strebel in München. (Arch. f. Laryngol. etc. 1903, Bd. XIV, pag. 99.)

Mittelst einer von St. angegebenen und im vorliegenden Aufsatze beschriebenen electrischen Bogenlichtlampe werden abgekühlte Lichtstrahlen, insbesondere in Blau, Violett und Ultraviolett, auf die Rachenschleimhaut geworfen und dadurch einfache Hyperämie bis zur ausgesprochenen Entzündung mit Blasenbildung, Verschorfung zur Erneuerung des ganzen Epithelüberzugs der Schleimhaut, zur Resorption anormaler Einlagerungen in die Schleimhaut (Gefässwucherung, Granula), Resorption von Indurationen, je nach Intention des Arztes erzeugt. Im Uebrigen soll die Anwendung des kalten Lichtes, also dieses Apparates, nicht nur auf die Behandlung des chronischen Pharynxcatarrhs beschränkt bleiben, sondern man soll auch gewisse andere Processe der Mund- und Rachenhöhle (Alveolarpyorrhoe, luetische Processe etc.) mit diesem Agens heilend beeinflussen können. Der Versuch, kaltes Licht in den Larynx zu bringen, ist dem Autor bislang nicht gelungen, doch ist die Möglichkeit dessen bei weiteren Bestrebungen, zu denen St. auffordert, gewiss nicht in Abrede zu stellen. Beschorner.

Zur Semiotik der tiefsitzenden Pharynxcarcinome. Von Dr. L. Neufeld in Posen. (Arch. f. Laryngol. 1903, Bd. XIV, pag. 182.)

52 Jahre alter Maurermeister mit Carcinom, das seinen Ausgang vom Sinus pyriformis und der angrenzenden Rachenwand nahm, auf die Kehlkopfknorpel übergriff und zu Verengerung des Kehlkopfeinganges führte. Metastasen der regionären Lymphdrüsen sowie der trachealen Lymphknoten. Tracheotomie. Tod an Herzschwäche.

Beschorner.

Ueber Influenza-Pharyngitis und -Laryngitis. Von Dr. Treitel in Berlin. (Arch. f. Laryngol. etc. 1902. Bd. XIII, pag. 147.)

Beschreibung von zwei Fällen von Influenza-Pharyngitis und -Laryngitis, characterisirt durch Auflagerungen von theils runden, theils ovalen, theils confluirten grauweissen Massen, welche im Niveau einer stark gerötheten und geschwollenen Schleimhaut lagen. Mehrfach war die Mitte von Epithel entblösst und fanden sich flache Ulcerationen. Die bacteriologische Untersuchung liess Pfeiffer'sche Influenzabacillen erkennen. Beschorner.

Ein Beitrag zur pathologischen Anatomie der Gaumenmandeln. Von Dr. Hans Ritter in Bad Salzbrunn i. Schl. (Arch. f. Laryngol. etc. 1902. Bd. XIII, pag. 121.)

R. benutzte zu seinen Untersuchungen Material, das bei der Section gewonnen wurde, wo die ganze Mandel mit der Bindegewebskapsel entfernt werden konnte. Er fand innerhalb der Mandelkapsel keinen einzigen wirklichen Abscess, sondern nur die Cysten, wie sie schon von Finder beschrieben wurden. Diese Cysten zeigten sich in allen Schichten des Mandelgewebes, von der Oberfläche dicht unter dem Epithelsaume

Digitized by Google

bis in die Tiefe, wo sie dann in ihrem Wachsthume vor der Bindegewebskapsel lange halt zu machen scheinen. R. glaubt, dass sie innerhalb der Mandel ein äusserst langsames Wachsthum haben und in der Nachbarschaft nur sehr geringe entzündliche Reaction hervorrufen, dass sie aber, wenn sie erst die Bindegewebskapsel nach hinten durchbrochen und ihren infectiösen Inhalt in die Maschen des retrotonsillären Gewebes ausgeschüttet haben, zu den excessiv stürmischen Erscheinungen der peritonsillären Abscesse führen, die dann natürlich auch, nachdem das Epithel der Cysten geborsten ist, den Character wirklicher Abscesse annehmen. Beschorner.

Ein seltener Tumor des Zungengrundes. Von Dr. Friedrich Hanszel in Wien. (Arch f. Laryngol. etc. 1903, Bd. XIV, pag. 144.)

Kleinapfelgrosser, röthlichgelber, knorpelharter, stark vascularisirter, dem Zungengrunde breit aufsitzender, den Isthmus faucium fast vollständig ausfüllender Tumor bei einer 50jähr. Schustersfrau erwies sich nach probeweiser Excision eines kleinfingergliedgrossen Stückes als eine (wahrscheinlich angeborene) aus Epithelresten des Ductus lingualis in der Gegend des Foramen coecum entstandene Geschwulst (Amyloidtumor). Der Fall ist dadurch bemerkenswerth, dass trotz der Grösse des Tumors die subjectiven Beschwerden, insbesondere Athemnoth und Schlingbeschwerden, fast vollständig fehlten. H. gedenkt event., und zwar auf etwaiges Drängen der Pat., den Tumor in 3—4 Theilen in Chloroformnarcose mit einem stärkeren galvanocaustischen Flachbrenner zu entfernen. Beschorner.

Hilfsmittel für den laryngo-rhinologischen Unterricht. Von Prof. Dr. G. Killian in Freiburg i. B. (Arch. f. Laryngol. etc. 1902, Bd. XIII, pag. 109.)

I. Ein Phantom zur Einübung der Sondirung unter Leitung des Kehlkopfspiegels, so construirt, dass er einem grösseren Zuschauerkreise gestatten soll, die Uebungen eines Einzelnen kritisch zu beobachten, insbesondere die fehlerhaften Bewegungen desselben zu verfolgen und aus ihnen zu lernen. II. Ein Bronchoscopie-Phantom, dazu dienend, die Einführung eines geraden Rohres in den Kehlkopf, die Luftröhre und die Bronchien unter Leitung des Auges, d. h. durch das gut beleuchtete Rohr hindurch, zu üben sowie Instrumente einzuführen und zweckmässig zu handhaben. III. Ein Vorlesungsmodell der Nase und ihrer Nebenhöhlen, das auch die Verhältnisse des Nasenrachenraumes und der Tuba Eustachii zur Darstellung bringt. Beschorner.

Arthritis crico-arytaenoidea bilateralis rheumatischen Ursprungs. Von Dr. U. Melzi in Mailand. (Arch. f. Laryngol. etc. 1902, Bd. XIII, pag. 153.)

M. schloss nach den bei einer 20jährigen Patientin gefundenen Symptomen, wie Fieber, Dysphagie, Stimmlosigkeit, starke Athemnoth, localer Schmerz, Husten, Schmerz bei der Palpation der prälaryngealen Gegend, Schwellung des Arytaenoidaltheiles des Larynx, Unbeweglichkeit der Stimmbänder in Adductionslage, Abwesenheit von hysterischen Kennzeichen und von Krankheiten der inneren Organe und des

Digitized by Google

Nervensystems auf den Bestand einer Arthritis crico-arytaenoidea bilateralis rheumatica und verordnete öftere Inhalationen neben warmen Umschlägen um den Hals und innerlich Natr. salicyl. Unter dieser Behandlung verschwanden die verschiedenen Symptome innerhalb von ca. 12 Tagen vollständig. Beschorner.

Zum Aufsatze von Dr. Urbano Melzi: „Arthritis crico-arytaenoidea bilateralis rheumatischen Ursprungs." Von Prof. Sir F. Semon in London. (Arch. f. Laryngol. etc. 1902, Bd. XIII, pag. 303.)

S. erinnert daran, dass er vor 22 Jahren eine ausführliche Arbeit über die mechanischen Störungen der Function des Cricoarytänoidealgelenkes, namentlich über wahre und falsche Ankylose und Luxation desselben, veröffentlicht habe, welche wohl alles Wesentliche enthalte, was über diese Frage gesagt werden könne, dass demnach die Bemerkung Melzi's im Archiv für Laryngologie etc., Bd. XIII, H. 1 (referirt in dieser Monatsschrift, Bd. XXXVII) „die Lehre der das Cricoarytänoidealgelenk betreffenden Arthritis sei immer vernachlässigt worden" und „Escat aus Tolosa sei der Erste gewesen, der eine vollständige Arbeit über diese Krankheit herausgegeben habe etc.", nicht zutreffend sei. Beschorner.

Zur Diagnose des Aortenaneurysma. Von Dr. F. Nowotny in Krakau. (Arch. f. Laryngol. etc. 1903, Bd. XIV, pag. 161.)

Zur Bekräftigung der Thatsache, dass trotz aller heute zu Gebote stehenden Mittel (inclusive Anwendung des Röntgenverfahrens) in der Praxis eine Anzahl von Aneurysmafällen vorkommt, wo die Diagnose entweder unsicher oder ganz unmöglich ist, bringt N. zwei einschlägige Krankengeschichten. Die eine betrifft ein 24 Jahre altes Stubenmädchen, bei dem die Verhältnisse so lagen, dass vor der wegen zunehmender Athemnoth bald nothwendigen Tracheotomie 1. an eine verkäste, in die Luftröhre durchbrechende Lymphdrüse, 2. an eine Mediastinalneubildung, 3. an ein Aneurysma aortae gedacht werden musste. Pat. starb an Verblutung. Bei der Autopsie fand man ein längliches, eigrosses, dickwandiges Aneurysma, welches den Raum zwischen der hinteren Wand des Anfanges des Aortenbogens und der rechten und vorderen Wand der Luftröhre sowie des rechten Bronchus ausfüllte. Die Fehldiagnose war erklärlich durch die Kleinheit des Aneurysma (verum oder spurium), das, noch dazu mit Blutgerinnsel ausgefüllt, von einer dicken fibromatösen Bindegewebswand umgeben war und mit der Aorta nur mittelst einer engen Oeffnung communicirte, daher auch keine für die grösseren und dünnwandigen Aneurysmata typischen Symptome hervorrufen konnte. Der andere Fall betrifft einen 36 Jahre alten Beamten, bei dem gleichfalls wegen hochgradiger Athemnoth die Tracheotomie vorgenommen werden musste. Auch hier trat Tod durch Verbluten ein, doch wurde bereits vor der Tracheotomie die Diagnose auf Aneurysma gestellt, was aber vornehmlich der Röntgendurchleuchtung zu danken war. Bei der Section fand sich der aufsteigende Theil der Aorta sammt dem Bogen erweitert, und zwar am meisten auf Kosten der vorderen und oberen Wand; im Gebiete der Erweiterung war die Aortenwand verdickt, an der Innenfläche mit vielen dicken eitrig-sclerotischen Infiltraten bedeckt.

Digitized by Google

Der Aortenbogen besass zwei aneurysmatische Ausbuchtungen, von denen die eine mit geschichteten wandständigen Gerinnseln ausgefüllt sich erwies, sich nach links gegen die linke Pleurahöhle vorwölbte und die andere sackförmige, ebenfalls mit Blutgerinnseln ausgefüllte, mit einem weiten Halse versehene, 8 cm im Durchmesser breite, sich nach rechts und hinten vorwölbte, daselbst die Trachea comprimirte und an einer Stelle bereits durchbrochen hatte. Die Perforation der Trachealwand entsprach der Kuppel der Ausbuchtung. In beiden Fällen beschleunigte zwar der über die verengte Stelle hinaus eingeführte Tubus nach der Tracheotomie die Perforation des Aneurysma, doch war das Verfahren wegen drohender Erstickungsgefahr unumgänglich. Beschorner.

Weiterer Beitrag zur Kenntniss der Sialolithiasis. Von Dr Friedrich Hanszel, Assistent (Klinik Prof. Chiari). (Wiener klin. Wochenschr. 1903, No. 1.)

Verf. theilt diesbezüglich drei Fälle mit, bei dem einen wurde ein Stück der Drüse exstirpirt und microscopisch untersucht. Die Aetiologie ist noch nicht ganz klar, aber ausser der bacterischen Entstehung und der der Fremdkörper müssen auch Entzündungsvorgänge in der Drüse als solche angenommen werden. In Folge dieser Entzündungsvorgänge entsteht Secretstauung und Eindickung des Secretes. Der Stein kann sich nicht nur im Ductus selbst, sondern auch in der Drüse bilden.

Die Differentialdiagnose wird ausführlich besprochen. Characteristisch für Steinbildung sind 1. die Entzündungen im Beginne der Erkrankung, 2. periodisch wiederkehrende Schmerzen (Coliques salivaires), 3. häufiger Wechsel in der Grösse der Geschwulst. Nicht erwähnt sind in der Arbeit die zwar selten vorkommenden Zufälle der Eiterbildung und deren spontane Entleerung. Baumgarten.

Zur operativen Therapie bedrohlicher Blutungen nach Tonsillotomie. Von Dr. Otto Burkard in Graz. (Wiener klin. Wochenschr. 1902, No. 22.)

Verf. meint, da die Blutung von verschiedenen Zweigen herrühren kann, dass die nicht ungefährliche Unterbindung der grossen Carotis nicht immer zum Ziele führen dürfte. Er schlägt nach Nicoladoni daher vor, die Tonsille von aussen zugänglich zu machen, zu entfernen und den Schlund durch Aneinandernähen der Gaumenbögen zu schliessen. Man kann ja die temporäre Resection des Unterkiefers umgehen. Complicirt bleibt diese Methode aber immer. Ref. würde das von einigen Seiten schon empfohlene Verfahren, das Aneinandernähen der Gaumenbögen bei hängendem Kopfe, in erster Linie empfehlen.

Baumgarten.

Zur Blutstillung nach Tonsillotomie. Von Dr. Heermann in Essen a. d. R. (Arch. f. Laryngol. etc. 1902, Bd. XII, pag. 467.)

H. empfiehlt nach der Tonsillotomie mittelst Bergmann'scher Nadel einen kräftigen Seidenfaden möglichst tief durch den hinteren Gaumenbogen zu ziehen, alsdann ebenso durch den vorderen, den Faden dann ausserhalb des Mundes zu knoten und derart zuzuziehen, dass das eine Ende des Fadens mit der Zange erfasst, hinten im Pharynx

Digitized by Google

festgehalten und nun das andere kräftig angezogen wird, dieselbe Manipulation aber dann ungefähr $^3/_4$ cm abwärts zu wiederholen, so dass die Gaumenbögen, dann fest an einander liegend, gleichsam nur eine Falte bilden. Die Blutung steht dann sofort. Beschorner.

Ueber Dr. Bulling's Inhalationsverfahren. Von Prof. Dr. L. v. Schrötter. Vortrag, gehalten auf dem medicin. Congreß in Madrid. (Wiener klin. Wochenschr. 1903, No. 24.)

Bulling kann stolz darauf sein, dass unser geehrter Meister sein Verfahren warm belobt, denn bei Schrötter sprechen nur Thatsachen. Diese sind in diesem Falle die Lungenpräparate der Versuchsthiere, die der Inhalation mit gefärbten Flüssigkeiten ausgesetzt waren. Durch dieses Verfahren können ja späterhin die verschiedensten Medicamente zugeführt werden. Auch der kleine Apparat wird lobend erwähnt.
Baumgarten.

Ein Hemdknopf aus dem Unterlappen der linken Lunge auf natürlichem Wege entfernt. Von Prof. Dr. Gustav Killian. (Wiener klin. Wochenschr. 1903, No. 11.)

Obwohl nach der Auscultation der Verdacht vorlag, dass der Fremdkörper im rechten Bronchus liegt, hat Verf., als er in diesem nichts vorfand, den linken Bronchus untersucht und unten im Stammbronchus den Fremdkörper entdeckt und extrahirt. Der Fremdkörper lag 31—32 cm von der Zahnreihe entfernt, wurde aspirirt, machte keinerlei Beschwerden, ja der betreffende Patient konnte noch eine Soloarie singen.
Baumgarten.

Larynxpolyp und Lungentuberculose. Von Doc. Dr. Friedrich Pick. (Prager med. Wochenschr. 1902, No. 10.)

Bei einem Patienten, der an Tuberculose leidet, wurde ein Kehlkopfpolyp entdeckt. Die weitere Behandlung der Tuberculose war sehr günstig, nach Ansicht des Autors dadurch, dass das Athmungshinderniss beseitigt wurde. Die Zuziehung eines versirten Laryngoskopikers wäre freilich rathsamer gewesen, denn Verf. musste, um den Polypen aus dem vorderen Winkel zu entfernen, zum Spatel Zuflucht nehmen, ein Assistent musste die Epiglottis wegziehen und nur so konnte er mit einem scharfen Löffel den Tumor auskratzen. Baumgarten.

Ein Fall von Cornu laryngeum. Von Dr. B. Choronshitzky in Warschau. (Arch. f. Laryngol. etc. 1903, Bd. XIV, pag. 174.)

Genaue und ausführliche Beschreibung einer epithelialen Geschwulst von papillärer Form — „Papillom" im Sinne der Laryngologen. Dieselbe sass bei einem 44 Jahre alten russischen Cavalleriecapitän über dem linken Stimmbande breit auf, war erbsengross, zackig, von weisslicher Farbe und ging vom linken Ventriculus Morgagni aus. Sie wurde in einer Sitzung mittelst kalter Schlinge in toto exstirpirt. Die vorher heisere Stimme wurde wieder klangvoll. Die abgetragene Geschwulst war 10 mm breit, 8 mm hoch und hatte kugelförmige Gestalt; sie war knorpelhart und ähnelte durchaus einer Hautwarze. Beschorner.

Digitized by Google

Bemerkungen zu dem J. Möller'schen Aufsatze: „Ein Fall von sog. Posticuslähmung mit Sectionsbefund" (dieser Band, S. 289). Von Dr. A. Kuttner in Berlin (Arch. f. Laryngol. etc. 1902, Bd. XII, pag. 461.)

K. wendet sich gegen die von J. Möller im obengenannten Aufsatze (referirt in dieser Monatsschrift, Jahrg. XXXVI, pag. 195) aufgestellte Behauptung, dass „die seitliche Musculatur (im Gegensatze zum Posticus) an Volumen nicht deutlich abnehmen wird, weil sie zu der ganzen Masse von Drüsen, elastischem Gewebe etc. in so enger Beziehung steht, dass sie sich nicht als Ganzes zusammenziehen kann", eine Behauptung, welche darthue, dass Möller in dem microscopischen, nicht in dem macroscopischen Befunde das Entscheidende sieht und nimmt im directen Gegensatze zu diesem an, dass die Degenerationsvorgänge in demjenigen Muskel (Posticus), der „der Flächenrichtung und der Dicke nach beträchtlich verkleinert war", älteren Datums und weiter fortgeschritten waren, als die Veränderungen in den Muskeln (Adductoren), „deren ganzes Aussehen nicht ein solches ist, dass man auf eine bedeutende Degeneration hätte schliessen mögen". Jedenfalls erblickt K. in dem von Möller beschriebenen Falle gerade auf Grund des Sectionsbefundes nicht einen Beweis gegen das Semon'sche Gesetz, sondern einen vollwerthigen Beleg für dasselbe, denn gerade der sowohl in der Flächenrichtung als der Dicke noch beträchtlich verkleinerte Posticus und die in ihrem Volumen nach unveränderten Adductoren sind Momente, welche Semon's Lehren entsprechen. Beschorner.

Antwort an Herrn Dr. Arthur Kuttner. Von Dr. J. Möller in Kopenhagen. (Arch. f. Laryngol. etc. 1902, Bd. XIII, pag. 159.)

Schlusswort an Herrn Dr. Jörgen Möller. Von Dr. A. Kuttner in Berlin. (Ebendaselbst 1902, Bd. XIII, pag. 161.)

Polemik über die im 3. Hefte des XII. Bandes des Archiv für Laryngologie etc. von A. Kuttner veröffentlichten kritischen Bemerkungen zu Möller's Aufsatz über einen Fall von Posticusparalyse, insbesondere über Einwände, die Kuttner dagegen erhob, dass Möller's Fall in gewissen Hinsichten sich nicht mit dem Semon'schen Gesetze in Uebereinstimmung bringen liesse.

Kuttner meint zum Schlusse: Die Semon'sche Lehre sei zwar bis zum heutigen Tage noch nicht als absolut bewiesen zu betrachten, hier und da befinde sich in der Beweisführung noch eine Lücke, der Möller'sche Fall aber scheine ihm nach wie vor als ein Glied in der Kette derjenigen Erfahrungen, die für das Semon'sche Gesetz argumentiren, anzusehen zu sein. Beschorner.

Klinische und experimentelle Medianstellung. Von Dr. A. Kuttner in Berlin. (Arch. f. Laryngol. etc. 1903, Bd. XIV, pag. 135.)

K. beschäftigt sich in dieser Arbeit mit Deutung des zweiten Stadiums der Erscheinungen, die man mit dem Sammelnamen des Semon'schen Gesetzes zusammenfasst: die Medianstellung der Stimmlippen. Dieses Phänomen der klinisch dauernden Medianstellung auf experimentellem Wege nachzubilden, ist erst im Jahre 1902 Katzenstein und R. du Bois-Reymond gelungen. Das Resultat wurde von diesen erreicht, wenn gleichzeitig mit der Ausschaltung des M. posticus der

Digitized by Google

Vagus unterhalb des Abganges des Recurrens durchschnitten wurde. Kuttner prüfte nun diese Angaben, und das Resultat seiner eigenen Untersuchungen, zusammengenommen mit den einschlägigen Arbeiten von Semon und Horsley, du Bois-Reymond und Katzenstein, fasst er in folgende Sätze zusammen: 1. Der Reflextonus, unter dem die Kehlkopfmusculatur normaler Weise steht, wird durch die Durchschneidung des Vagus unterhalb des Recurrensabganges beeinflusst, was sich besonders an den Erweiterern bemerkbar macht. 2. Ist durch die Ausschaltung des Posticus die Abductionsbreite einer Stimmlippe herabgesetzt, so wird, wenn man jetzt den gleichseitigen Vagus unterhalb des Recurrensabganges durchschneidet, die noch restirende Auswärtsbewegung noch weiter beeinträchtigt. Auch die Adduction zeigt jetzt gewisse Veränderungen. Die Durchschneidung beider Postici und beider Vagi lässt diese Beeinträchtigung noch deutlicher hervortreten. 3. Bei denjenigen Hunden, bei denen nicht schon durch die Ausschaltung der Postici eine Medianstellung hervorgerufen worden ist, wird dieselbe auch durch eine nachfolgende schonende Durchschneidung der Vagi unterhalb der Recurrentes nicht bewirkt. Beschorner.

Die Behandlung der Kehlkopftuberculose. Von Dr. E. Kronenberg in Solingen. Referat, erstattet auf der 10. Versammlung westdeutscher Hals- und Ohrenärzte in Cöln am 7. December 1902. (Münchener med. Wochenschr. 1903, No. 15 u. 16.)

Am Schlusse seines ausführlichen Referates über die gegenwärtig geübte Therapie bei Kehlkopftuberculose fasst Verf. seine Ausführungen in Folgendem zusammen:

1. Eine chirurgische Behandlung der Larynxtuberculose ist überall da am Platze, wo bei gutem Allgemeinzustande die tuberculösen Herde mit Sicherheit oder Wahrscheinlichkeit zu entfernen sind. Die Laryngotomie ist zu diesem Zwecke nur in Ausnahmefällen gestattet. Die Normalmethode ist die Operation vom Munde aus.

2. Ist eine völlige Entfernung nicht möglich, so sollte nur zur Beseitigung bedrohlicher Complicationen operirt werden oder zur Elimination dessen, was anderen therapeutischen Methoden direct hinderlich ist.

3. Keines der empfohlenen Aetzmittel hat specifische Wirkung; das beste derartige Mittel ist die Galvanocaustik.

4. Unsere wichtigste Aufgabe bei Behandlung der Larynxphthise ist die Anstrebung der Spontanheilung. Das werthvollste Mittel hierzu ist, so lange es kein specifisches Heilmittel gegen Tuberculose giebt, eine sorgfältig durchgeführte Allgemeinbehandlung, besonders auf dem Boden der physikalisch-diätetischen Heilmethoden. A. Sonntag.

Die Kehlkopfschwindsucht der Schwangeren. Von Dr. Löhnberg in Hamm i. W. (Münchener med. Wochenschr. 1903, No. 8.)

Der Aufforderung Kuttner's, eigene Erfahrungen über Kehlkopfschwindsucht und Schwangerschaft mitzutheilen, entsprechend, berichtet L. über fünf von ihm beobachtete Fälle, deren Verlauf die Ohnmacht jeglicher Therapie bei diesen Affectionen deutlich zeigte. Der einzige locale Eingriff, den Verf. empfiehlt, besteht in Einbringung der Freudenthal'schen Menthol-Orthoform-Emulsion in den Larynx, auch dieses Mittel

Digitized by Google

versagt bald. Das grösste Gewicht ist auf die Prophylaxe zu legen. Um zu einem abschliessenden Urtheil und einer bestimmten Thesenstellung zu kommen, ist das vorhandene Material noch nicht genügend.

A. Sonntag (Berlin).

Beitrag zur Casuistik der Fremdkörper im Kehlkopfe und in der Luftröhre. Von Dr. Fr. Röpke in Solingen. (Arch. f. Laryngol. 1903, Bd. XIV, pag. 189.)

1. Fall. Keuchhustenkrankes kleines Mädchen hatte eine Doppelknopfnadel aus Messing im Munde gehabt und aspirirt, während es einen Hustenanfall bekam. Zunehmende Athemnoth, Hustenanfälle, Heiserkeit und Erstickungsnoth. Tracheotomie 12 Tage nach dem Unfall. Extraction der Nadel, deren einer Theil dicht unterhalb des rechten Stimmbandes eingespiesst war, deren anderer nach oben frei in die Luftröhre ragte. Genesung. 2. Fall. Käfer aus Hartgummi beim Trinken aus einem Bierglase von einem Herrn aspirirt. Die laryngoscopische Untersuchung ergab, dass der Fremdkörper zwischen den Stimmbändern eingekeilt war: Entfernung mittelst fester Polypenzange. 3. Fall. Ein Herr hatte einen kleinen Coniferenzweig, den er im Munde gehabt, aspirirt. Hustenreiz, Stechen im Kehlkopfe. Entfernung des gegabelten theils unter, theils über den Stimmbändern sitzenden Fremdkörpers mittelst Zange. 4. Fall. Bei einem 11jährigen Knaben wurde von R. die Rachentonsille entfernt. Sie glitt (wahrscheinlich) in die Luftröhre. Der Knabe wurde asphyctisch. Auf den Kopf gestellt und auf den Rücken geklopft fiel die haselnussgrosse Rachenmandel aus dem Munde. Heilung.

Beschorner.

Ein Fall von Kehlkopfkrebs, geheilt durch X-Strahlen. Von Dr. Scheppergell in New-Orleans. (Revue hebdom. du laryngol. 1903, No. 11.)

Der Fall betraf einen 57jährigen Mann, der einen Tumor des einen Stimmbandes zeigte, das Crycoarytaenoidalgelenk dieser Seite war unbeweglich. Pat. konnte nicht gleich behandelt werden, der Tumor exulcerirte bereits und verursachte Schmerzen. Pat. wurde den X-Strahlen in 20 Sitzungen ausgesetzt, der Hals wurde direct durchleuchtet. Nach 14 Tagen starke Reaction, der Zustand im Kehlkopfe aber so auffallend gebessert, dass noch 14 Sitzungen gemacht werden. Pat. wird geheilt entlassen, nach einiger Zeit untersucht, konnte die bleibende Heilung constatirt werden. Schon nach den ersten Sitzungen das subjective Empfinden wesentlich gebessert.

Wenn wirklich Carcinom vorlag, microscopische Untersuchung wurde nicht gemacht, so hat dieser Fall eine epochale Bedeutung. Eine so rasche Heilung und so ohne jede Gefahr wäre ja das Ideal einer Behandlung und müsste Scheppergell's Name als grosser Wohlthäter der kranken Menschheit in den Himmel gehoben werden. Wenn Alles wahr ist, was diese Mittheilung enthält, so ist Scheppergell einer der Ersten unter den Grössten der Laryngologen und sein Verdienst so gross, dass er durch diese That allein ewig als Leuchte gelten wird. Es ist Pflicht eines jeden Specialisten, in einem solchen Falle 20 bis

Digitized by Google

30 Sitzungen mit X-Strahlen durchmachen zu lassen. Die Erfahrungen anderer Beobachter werden ja bald Aufklärungen bringen. Leider fürchte ich sehr die Berge, wenn sie Wehen bekommen! Baumgarten.

Eine Schnittverletzung des Kehlkopfes. Von Dr. E. Barth in Sensburg. (Arch. f. Laryngol. etc. 1902, Bd. XIII, pag. 142.)

Ein 52 Jahre alter Arbeiter hatte sich in selbstmörderischer Absicht eine Schnittwunde beigebracht, die fast genau der Schnittführung bei der Pharyngotomia subhyoidea entsprach, nur mit dem Unterschiede, dass der Kehldeckel nicht am unteren Wundrande, sondern am oberen stehen geblieben war. Trotzdem der Kranke erst eine Reihe von Tagen nach der Verletzung in Dr. B.'s Behandlung kam, zu einer Zeit, wo bereits erhebliche Verunreinigungen und Entzündung der Wundränder Platz gegriffen hatten, so dass von einer Vernähung und Heilung per primam nicht mehr die Rede sein konnte, war doch das Ergebnis der ca. fünf Monate dauernden Behandlung ein günstiges: Die Epiglottis stand andauernd hoch, etwa wie bei hohen Tönen, keinerlei Schlingbeschwerden; ein Narbenstrang ging von der Gegend des Petiolus nach der linken Plica-aryepiglottica zu und erreichte fast den lateralen Rand des linken Aryknorpels. Bewegung der Stimmbänder unbehindert, Stimmbänder selbst von gewöhnlicher Form und Farbe. Stimme klar und rein. Der genannte Narbenstrang macht keine respiratorischen Störungen. Beschorner.

Schreiben an den Herausgeber in Bezug auf den laryngologischen Unterricht in Heidelberg. Von Prof. Jurasz in Heidelberg. (Arch. f. Laryngol. etc. 1902, Bd. XII, pag. 469.)

J. widerspricht der gelegentlich einer Festrede von B. Fränkel gethanen Aeusserung, wonach im ausserpreussischen Deutschland, u. A. an der Universität Heidelberg, eine selbstständige laryngologische Klinik errichtet sei. Wohl existire, sagt J., in Heidelberg seit dem Jahre 1877 eine von ihm in's Leben gerufene ambulatorische Klinik für Kehlkopf-, Rachen- und Nasenkranke, welche in steter Entwicklung jetzt über eine jährliche Frequenz von mehr als 1800 Kranken verfüge, und habe er diese Ambulanz auch von Anfang an in den Dienst der Universität gestellt, sie habe aber, trotzdem sie seit einer Reihe von Jahren eine staatliche Subvention beziehe und trotz all' seiner Bemühungen, die Anstalt den Universitätsinstituten einzureihen, ihren privaten Character bis zum heutigen Tage beibehalten müssen. Beschorner.

Alle für die **Monatsschrift** bestimmten **Beiträge und Referate** sowie alle **Druckschriften, Archive** und **Tausch-Exemplare** anderer Zeitschriften beliebe man an Herrn Hofrath Prof. Dr. **L. v. Schrötter** in Wien IX, Mariannengasse 3, zu senden. Die Autoren, welche Kritiken oder Referate über ihre Werke wünschen, werden ersucht, 2 Exemplare davon zu senden. Beiträge werden mit 40 Mark pro Druckbogen honorirt und die gewünschte Anzahl Separat-Abzüge beigegeben.

Verantwortlicher Redacteur: Prof. Dr. Ph. Schech in München.
Verlag von Oscar Coblentz. Expeditionsbureau: Berlin W. 30, Maassenstrasse 13.
Druck von Carl Marschner, Berlin SW., Ritterstrasse 41.

Digitized by Google

Monatsschrift für Ohrenheilkunde

sowie für

Kehlkopf-, Nasen-, Rachen-Krankheiten.

Organ der Oesterreichischen otologischen Gesellschaft u. der Münchener laryngo-otologischen Gesellschaft.

(Neue Folge.)

Mitbegründet von weil. Prof. Dr. Jos. Gruber, Prof. Dr. N. Rüdinger, Prof. Dr. R. Voltolini und weil. Prof. Dr. Fr. E. Weber-Liel

und unter Mitwirkung der Herren

Docent Dr. **E. Baumgarten** (Budapest), Hofrath Dr. **Beschorner** (Dresden), Docent Dr. **A. Bing** (Wien), Privatdocent Dr. **G. Brühl** (Berlin), Docent Dr. **Gomperz** (Wien), Dr. **Heinze** (Leipzig), Prof. Dr. **Heymann** (Berlin), Dr. **Hopmann** (Cöln) Prof. Dr. **Jurasz** (Heidelberg), Dr. **Keller** (Cöln), Prof. Dr. **Kirchner** (Würzburg), Dr. **Koch** (Luxemburg), Dr. **Law** (London), Docent Dr. **Lichtenberg** (Budapest), Dr. **Lublinski** (Berlin), Dr. **Michel** (Cöln), Prof. Dr. **Onodi** (Budapest), Prof. Dr. **Paulsen** (Kiel), Dr. **A. Schapringer** (New-York), Dr. **J. Sendziak** (Warschau), Dr. **E. Stepanow** (Moskau), Prof. Dr. **Strübing** (Greifswald), Dr. **Weil** (Stuttgart) Dr. **Ziem** (Danzig).

Herausgegeben von

Prof. Dr. L. v. SCHRÖTTER Wien. **Prof. Dr. PH. SCHECH** München. **Prof. Dr. E. ZUCKERKANDL** Wien.

Prof. Dr. V. URBANTSCHITSCH Wien.

Dieses Organ erscheint monatlich. Man abonnirt auf dasselbe bei allen Buchhandlungen und Postanstalten des In- und Auslandes.
Der Preis für die Monatsschrift beträgt 12 R.-M. jährlich; wenn die Monatsschrift zusammen mit der Allgemeinen medicinischen Central-Zeitung bestellt wird, nur 8 R.-M.

Jahrg. XXXVII. Berlin, November 1903. No. 11.

I. Originalien.

Ueber Thigenol bei Erkrankungen des Gehörorganes.

Von

Dr. **Ernst Urbantschitsch.**

Unter dem Namen „Thigenol“ wurde von der chemischen Fabrik F. Hoffmann-La Roche & Cie. in Basel ein synthetisches Schwefelpräparat in Handel gesetzt; es ist eine concentrirte Lösung der Natriumverbindung der Sulfosäure eines synthetisch dargestellten Sulfoöles, in dem 10 pCt. Schwefel organisch gebunden sind. Somit würde dieses Präparat an Schwefelgehalt das ihm zunächst kommende Ichthyol noch übertreffen, da letzteres nach den Untersuchungen von Dr. O. Helmer (s. Virchow's Archiv, Band 135, Seite 485) 8,8 pCt. Schwefel enthält.

Thigenol ist eine dunkelbraune Flüssigkeit von Syrupconsistenz von schwachem Geruch und schwachem Geschmack; es löst sich in Wasser und Glycerin ausgezeichnet, sehr gut auch in verdünntem Alcohol, nicht aber in Spiritus vini rectificatissimus. Seine Hauptwirkung beruht in seiner Eigenschaft, die Gefässe zur Contraction anzuregen, weshalb es anämisirend, entzündungswidrig, resorptionsbefördernd und

Digitized by Google

austrocknend wirkt; es zeigt ferner antiparasitäre und antiseptische Eigenschaften mit günstig stillendem Einfluss auf einen event. vorhandenen Juckreiz. Besonders hervorgehoben zu werden verdient, dass die braunen Flecken durch Abwaschen mit Wasser sehr leicht zu entfernen sind, was auch gelegentlich beschmutzter Wäsche zu gute kommt, und seine verhältnismässige Billigkeit, so dass dieses Mittel auch in der Armenpraxis Verwendung finden kann.

Am meisten wurde Thigenol bisher in der Dermatologie verwendet; insbesonders sind es hier die Ekzeme, welche unter Thigenolbehandlung mitunter sehr günstig beeinflusst werden. Ausserdem wurde es angewandt: äusserlich bei gynäkologischen Affectionen, Gonorrhoe, Epididymitis, Prostatitis, Rheumatismus, Brustwarzenfissuren, Geschwüren, Perityphlitis, Hämorrhoiden und Fissura ani, innerlich bei Catarrhen der Respirationsorgane sowie bei Lungentuberculose.

Seit August 1903 habe ich nun Versuche über die Wirkung des Thigenols bei Ohrenerkrankungen angestellt, die in der Mehrzahl der Fälle einen sehr befriedigenden Erfolg ergaben, ja, in vielen einen Erfolg, der mit anderen Mitteln entschieden nicht zu erreichen war. Da ich nun der Ansicht bin, dass das Thigenol einen Anspruch hat, sich in der Otiatrie einen Platz zu erobern, so will ich meine Beobachtungen über dieses Mittel veröffentlichen, mehr, um zu weiteren Versuchen anregen, damit dem Thigenol nicht blos ein Platz, sondern ein ganz bestimmter, ihm gebührender Platz in dieser Wissenschaft eingeräumt werde, als seine Stellung gegenüber anderen Mitteln bei bestimmten Krankheiten zu präcisiren, was derzeit bei der kurzen Beobachtungsdauer kaum schon möglich ist.

Wegen der secretionsbeschränkenden Wirkung des Thigenols versuchte ich es zunächst bei chronischen Mittelohreiterungen. In einem Falle (1) hatte es sichtlichen und zwar raschen Erfolg, während Instillationen von Lapislösung, Hydrogenium hyperoxydatum und 2 pCt. Salicylspiritus keine Besserung herbeiführten. Die Paukenhöhle epidermisirte sich und bis nach $1\,^1/_2$ Monaten ist keine Eiterung mehr aufgetreten. In einem zweiten Falle (2) trat scheinbare Heilung ein; Secretion war in wenigen Tagen nicht mehr zu bemerken, die Paukenhöhle repräsentirte sich bei der Ocularinspection als trocken; doch zeigte die genauere Untersuchung, dass sich blos eine Membran gebildet hatte, bei deren Durchtrennung wieder Eiter zum Vorschein kam. In diesem Falle war kein Trommelfell mehr vorhanden; es handelte sich um eine Eiterung nach einer vor mehreren Jahren ausgeführten Radicaloperation. In einem dritten Falle (3) wurde der Process von der Thigenolbehandlung ganz unberührt gelassen; allerdings wurde die Otorrhoe auch bisher mit anderen Mitteln nicht wesentlich beeinflusst. Bei einem weiteren Falle (13) handelte es sich um eine beiderseitige Otorrhoe, rechts seit Kindheit, links seit mehreren Monaten; an diesem Ohr bestanden auch zeitweilig Schmerzen. Hydrogenspiritus brachte zwar eine Verringerung der Secretion, doch schwanden die Schmerzen nicht. Auf Thigenol sistirte die Eiterung links binnen zwei Tagen, auch traten seit der Anwendung nicht die geringsten Schmerzen mehr auf. Rechts war die Otorrhoe nach zehn Tagen nur ganz gering, doch wäre dieser Erfolg wahrscheinlich auch durch Fortsetzung der Hydrogenspiritus-Instillationen

Digitized by Google

erreichbar gewesen, da schon durch dieses Mittel eine entschiedene Secretionsbeschränkung eingetreten ist; durch Thigenol ist blos eine weitere Besserung erzielt worden.

Einen auffallend günstigen Erfolg sah ich in einigen Fällen acuter eitriger Mittelohrentzündung ohne Trommelfellperforation. Durch die anämisirende, die Resorption fördernde Wirkung des Thigenols erhoffte ich sowohl eine Milderung der Schmerzen wie einen Rückgang des Processes. Die Schmerzen hat es auch durchwegs gemildert bezw. behoben (5, 6, 7, 10, 14); nur bei einem Säugling (12) scheint keine subjective Erleichterung eingetreten zu sein. Auch die objectiven Symptome haben auf diese Behandlung ihren Rückzug angetreten; so war es mir möglich, einigemale die indicirte Paracentese des Trommelfelles zu vermeiden (5, 6) bezw. in Fällen, wo es leicht hätte zur Paracentese kommen müssen, die Heilung der Entzündung herbeizuführen (10, 14, 17). In einem Falle (7) wurde eine scheinbare Heilung erzielt; die Schmerzen schwanden, das Wohlbefinden, Appetit und Schlaf wurden wieder normal, auch war eine deutliche Besserung der Entzündung zu constatiren. Nach zehn Tagen traten plötzlich neuerlich heftige Mittelohrentzündungserscheinungen auf (grosse Schmerzen sowie mächtige, wurstförmige Vorwölbung des Trommelfelles auf beiden Seiten), so dass ich nicht nochmals die Thigenolbehandlung versuchen wollte, sondern mich lieber zum operativen Eingriff entschloss.

Ein weiteres Feld meiner Versuche bildeten die diffusen äusseren Gehörgangsentzündungen. So benutzte ich Thigenol bei einer Frau (8), die schon ein Jahr lang wegen Otitis externa diffusa chronica ohne sonderlichen Erfolg in Behandlung gestanden sein soll. Nach zweimaliger Benutzung des Thigenols erklärt sich Pat. von ihren Beschwerden befreit; bis zur Untersuchung nach drei Wochen war kein Recidiv aufgetreten. Auch in einem Falle einer acuten Gehörgangsentzündung (11) trat bereits bei der zweiten Thigenolinstillation eine auffallende Besserung ein, die auch anhielt. Eine heftige Otitis externa, bei der man in Folge der Schwellung der Gehörgangswände das Trommelfell nicht zu Gesichte bekam, ging auf Thigenolbehandlung binnen vier Tagen soweit zurück, dass man ohne Speculum das ganze Trommelfell überblicken konnte (15).

Von den mit Thigenol behandelten Ekzemfällen der Ohrenmuschel möchte ich, da die günstige Einwirkung von Thigenol auf Ekzeme schon erprobt ist, blos einen Fall (16) hervorheben. Es handelt sich um eine äusserst hartnäckige Form von chronischem, Jahre lang bestehendem Ekzem beider Ohrmuscheln und deren Umgebung. Alle bisher angewandten Mittel versagten. Auf Thigenol wurde das rechte Ohr bedeutend besser, während das linke nur in geringem Grade sich besserte. Interessant ist hier, dass das gleiche Mittel bei ein und derselben Person eine so verschiedene Wirkung ausübt.

Auch in einem Falle von Pruritus (4) hat sich das Präparat bewährt.

Geradezu überraschend hat es aber in einem Falle chronischer cholesteatomatöser Mittelohreiterung seit Kindheit gewirkt (9). Die Pat. hatte auch nach anderwärtig specialistischer Begutachtung nur mehr Anspruch auf die Radicaloperation. Da die Pat. erklärte, sich willig operiren zu lassen, doch, so lange keine momentane Gefahr vorliege,

Digitized by Google

nicht vor den nächsten Sommermonaten, und mich bat, bis dahin Alles an ihr zu versuchen, um die Operation bis zu diesem Zeitpunkte hinausschieben zu können, so machte ich einen Versuch mit Thigenol, nachdem andere Behandlungen resultatlos geblieben waren. Schon nach acht Tagen konnten keine Cholesteatombestandtheile mehr nachgewiesen werden, nach weiteren acht Tagen war die Paukenhöhle eiterfrei, und die Kopfschmerzen, die früher bestanden, waren vollständig geschwunden; zwei Wochen später hatte sich an dem Zustand nichts geändert, nur traten sehr deutlich wahrzunehmende Vernarbungsprocesse in der Paukenhöhle auf. Allerdings wurden von der Pat. die Anweisungen auf das Genaueste befolgt, das Thigenol blieb täglich mindestens drei Viertelstunden mit den Mittelohrwänden in Contact; ich legte der langen Anwendungsdauer ein grosses Gewicht bei.

Was nun die Form betrifft, in der ich Thigenol verschrieb, so will ich gleich jetzt, um mich später etwas kürzer fassen zu können, die Recepte zusammenfassen:

Rp. (I).
Thigenol „Roche“ . . . 2,0—4,0
Glycerini
Aquae dest. . . . . āā 10,0
S. Dreistündlich 10 Tropfen für 5—10 Min. in's Ohr zu giessen.

Rp. (II).
Thigenol „Roche“ . . . 5,0
Spirit. vini rectificati . . 20,0
Aquae dest. 10,0
S. Täglich 3—4 Mal für 10 Min. in's Ohr (voll) zu giessen.

Rp. (III).
Thigenol „Roche“ . . 5,0
Hydrogen. hyperox. (Merck) 6% . . . . 10,0—20,0
Spirit. vini rectif. . . 20,0—10,0
S. Wie Rp. II.

Rp. (IV).
Thigenol „Roche“ . . . 3,0—4,0
Lanolini
Vaselini . . . . . āā 10,0
S. Mehrmals täglich gut einzureiben. Darüber ev. mit Reismehl pudern.

Rp. (V).
Thigenol „Roche“ . . . 1,0
Acidi borici 10,0
M. f pulvis subtil. pulverisat.
S. 10 pCt. Thigenolborsäure.

Zum Schlusse erlaube ich mir nun, die Krankengeschichten, auf die ich mich im Obigen bezog, in aller Kürze wiederzugeben, mit besonderer Berücksichtigung der Daten, die auf die Thigenolbehandlung Bezug haben:

1. Herr K. U., 42 Jahre alt, Eisenbahnbeamter. Otitis media purul. chron. dextra seit Kindheit. Nur im vorderen oberen Quadranten ist das Trommelfell erhalten. Pat. steht seit Winter 1903 in meiner Behandlung; er wurde anfangs mit H_2O_2, dann mit 2proc. Salicylspiritus, hierauf mit Insufflation von Borsäure behandelt, die Eiterung sistirte und das Ohr blieb einen Monat trocken. Plötzlich tritt Ende Juli neuerdings heftige Otorrhoe auf; da H_2O_2 und Alcohol keine Secretionsbeschränkung herbeiführten, liess ich täglich drei Mal Instillationen mit Thigenolspiritus (Rp. III) vornehmen (11. August). Schon nach 24 Stunden hatte die Eiterung aufgehört, trotzdem liess ich noch durch einige Tage die Behandlung fortsetzen. Am 24. August, nachdem bereits mehrere Tage

Digitized by Google

keine Einträufelungen mehr vorgenommen waren, war die Paukenhöhle epidermisirt, das Ohr also vollständig trocken. Seit dieser Behandlung hat sich das subjective Befinden des Pat. wesentlich gehoben, bereits am Tage nach Beginn. Bis zum 1. December ist kein Recidiv eingetreten.

2. Frl. E., 25 Jahre alt. Wegen Caries cavi tympani war vor zwei Jahren beiderseits die Radicaloperation vorgenommen worden. Im Juni 1903 trat nun links Otorrhoe auf, welche auf Tamponade mit Jodoformgaze sistirte, bis sie im August neuerlich begann. Nunmehr (17. August) versuchte ich Thigenolinstillationen (Rp. III); nach der jedesmaligen Behandlung fühlte sich Pat. angeblich ganz verwirrt und schwindlig, doch hörte diese Erscheinung von der fünften Einträufelung an auf. Am 24. August war das Ohr trocken, doch ergab die genaue Untersuchung mittelst Sonde, dass sich an der inneren Wand eine Membran gebildet hatte, die ich durchtrennte, worauf wieder Eiter zum Vorschein kam, weshalb ich von der Weiterbehandlung mit Thigenol Abstand nahm.

3. Frau B., 30 Jahre alt. Otitis media purul. chron. dextra. Bisher ohne Behandlung. Die Eiterung soll sehr wechselnd sein; mitunter wird die im Ohre getragene Watte nur wenig feucht gefunden. Dann kommen Perioden, wo sie oftmals am Tage gewechselt werden muss, jedesmal von Eiter durchtränkt, sowie das Polster, auf dem die Pat. Nachts liegt, Morgens von Eiter ganz feucht ist. In einer solchen Periode befand sich eben die Pat. am Tage der Untersuchung (20. August). Auf Thigenol (Rp. II) trat zwar Secretionsbeschränkung ein, doch konnte auch nach achttägiger Behandlung keine weitere nennenswerthe Besserung erzielt werden, so dass ich mich für andere Mittel entschloss, die allerdings auch in den nächsten vier Wochen die Eiterung nicht zum Stillstand bringen konnten.

4. Frau N., 58 Jahre alt. Catarrhus cavi tymp. chronic. bilateralis; Pruritus cutaneus auris externi sinistri. Pat. klagt über fortwährendes, höchst unangenehmes Jucken im linken Gehörgang; seit einer Woche sei es geradezu unerträglich. Die Inspection des Gehörganges ergiebt keinerlei Abnormität, die diese Reizerscheinung erklären konnte. Ich verordnete Thigenolsalbe (Rp. IV) mit der Anweisung, die Salbe früh und Abends mittelst Haarpinsels auf die Gehörgangswände aufzutragen. Am zweiten Tage trat das Jucken bereits bedeutend seltener auf; nunmehr liess ich die Salbe stets sofort bei Auftreten des Reizes einreiben, worauf dieser jedes Mal augenblicklich schwand. Die anfallsfreien Pausen wurden merklich grösser. Seit Ende des dritten Tages trat kein Jucken mehr auf; bis zur Untersuchung des Pat. nach drei Wochen war kein Recidiv aufgetreten.

5. Herr Edl. v. P., 17 Jahre alt, Marineacademiker, wurde Ende August 1903 an adenoiden Vegetationen, am 8. September an einer linksseitigen Crista septi nasi operirt. Am 9. September verspürte Pat. Ohrenschmerzen, die Abends ganz bedeutend wurden, worauf er am 10. September in meine Behandlung trat. Tympanitis purulenta acuta dextra: starke Vorwölbung im hinteren unteren Quadranten des Trommelfelles, welches stark gerötet und verdickt war; Schlaflosigkeit, Müdigkeit, heftige Schmerzen. Thigenolbehandlung (Rp. I). Der Schmerz hörte nach der Instillation sofort auf und trat unter fortgesetzten Ein-

Digitized by Google

träufelungen nur mehr zeitweise in geringem Grade auf; die Nacht über schlief der Pat. bedeutend besser. Bei der Untersuchung Tags darauf fand ich das Trommelfell zwar noch gerötet, die Vorwölbung jedoch bereits ein wenig geringer. An diesem Tage waren die Ohrenschmerzen kaum nennenswerth; alle paar Stunden empfand Pat. ein bis drei Stiche im Ohr; der Schlaf war Nachts vollkommen normal. Am 13. September waren auch die vereinzelten Ohrenstiche verschwunden; am 14. September war das subjective Empfinden ausgezeichnet, so dass sich Pat. selbst als vollkommen hergestellt bezeichnet. Das Trommelfell erschien nur mehr blassrosa, Vorwölbung sehr gering. Pat. verreiste an diesem Tag.

6. J. K., $3^1/_2$ Jahre alt. 10. September: Tympanitis purulenta acuta sin. Das Trommelfell tiefroth, wurstförmiger Exsudatsack, keine Perforation; intensive Schmerzen, vergangene Nacht vollständig schlaflos. Ich liess dreistündlich Thigenolglycerininstillationen vornehmen (Rp. I). Die Nacht vom 10. auf den 11. September war bedeutend besser. Der Pat. erwachte nur zwei Mal, klagte etwas über Schmerzen und schlief bald darauf wieder ein. Er zeigte Tags darauf besseren Appetit und und war viel frischer. Bei der Untersuchung zeigte sich die Rötung und Vorwölbung des Trommelfelles vermindert. Die Nacht vom 11. auf den 12. September schlief der Kleine durch (ohne Erwachen). Am 12. September traten nur sehr selten leise Schmerzen auf. Das Trommelfell erschien an diesem Tage rosa, im hinteren unteren Quadranten bestand nur mehr eine leichte Vorwölbung. Von nun an waren alle Nächte wieder normal, wie vor der Erkrankung, das Trommelfell blieb noch einige Tage leicht injicirt, die Vorwölbung ging ganz zurück; keinerlei Beschwerden.

7. K. F., $2^1/_4$ Jahre alt. Am 10. September wurde mir die kleine Pat. wegen heftiger Schmerzen, Schlaflosigkeit und Abgeschlagenheit gebracht. Tympanitis purulenta acuta dextra. Das rechte Trommelfell war hochroth, im hinteren unteren Quadranten stark vorgewölbt. Behandlung mit Thigenol (Rp. I). Die Schmerzen schwanden noch am selben Tage, die Nacht schlief Pat. ruhig. Am 14. September war das Trommelfell nur leicht injicirt, die Vorwölbung sehr gering; subjectives Wohlbefinden. Am 21. September erkrankte die Kleine plötzlich wieder unter denselben Erscheinungen wie am 10. September. Ich fand an beiden Seiten einen mächtigen Exsudatsack: das Trommelfell war dunkelroth, geschwellt. Nunmehr wollte ich nicht von Neuem die Thigenolbehandlung versuchen, sondern entschloss mich zur beiderseitigen Paracentese, da rasche Hilfe nöthig war.

8. Frau A. B., 42 Jahre alt. Die Pat. soll seit einem Jahre wegen „Völle, Druckgefühl und Schmerz im Ohr" in ohrenärztlicher Behandlung gestanden haben. Bei der Untersuchung (September 1903) fand ich das Trommelfell intact, die Gehörgangswände hingegen gerötet und geschwellt. Es handelte sich um eine Otitis externa diffusa. Die Behandlung, die ich verordnete, bestand in Eingiessen von Thigenolspiritus (Rp. II), täglich vier Mal für zehn Minuten. Seit der zweiten Instillation sollen die Beschwerden gänzlich verschwunden und bis zur Untersuchung nach drei Wochen nicht wiedergekehrt sein. Die Haut des Gehörganges war blasser, das Lumen weiter.

Digitized by Google

9. Frl. E. W., Postexpedientin, 25 Jahre alt. Seit Kindheit Eiterung aus dem linken Ohre der chlorotischen Pat., allerdings mit mehr oder minder langen eiterfreien Intervallen. Diagnose: Caries cavi tympani sinistri. Subjective Beschwerden bestehen ausser der bedeutenden Herabsetzung des Gehöres von Seiten des Ohres nicht; dagegen leidet Pat. häufig an Kopfschmerzen sowie an Appetitlosigkeit. Nach gründlicher Reinigung des linken Ohres liess ich Einträufelungen von Merck'schem Hydrogenium hyperoxydatum vornehmen in Combination mit einer Kalium hypermanganicum-Lösung (die nach dem Vorschlage von Dr. Neumann[1]) unmittelbar vor H_2O_2 in's Ohr zu giessen ist) sowie Instillationen von 2proc. Salicylspiritus. Die Eiterung wurde so beträchtlich reducirt, doch fand ich bei den nächsten Untersuchungen (die wöchentlich nur einmal vorgenommen werden konnten, da die Pat. auf dem Lande wohnt) ausser etwas Eiter massenhaft Epithelschollen und -schalen, die die Paukenhöhle und z. Th. auch den Gehörgang ausfüllten. Nach der vorgenommenen Reinigung konnte ich mittelst Sonde noch weitere ähnliche Gebilde aus dem Antrum befördern. Dass sich diese rasch in der Paukenhöhle abzulagern pflegten, spricht der Umstand, dass der Spiritus nur am Tage meiner Behandlung sowie am Tage danach Brennen verursachte, an den übrigen fünf Tagen jedoch als ganz indifferente Flüssigkeit empfunden wurde: die abgestossenen Theile hinderten nämlich das Vordringen des Alcohols zu den empfindlicheren Partien. Wir hatten es in diesem Falle also nicht blos mit einer Caries, sondern auch augenscheinlich mit Cholesteatom des Antrum zu thun. Ich empfahl daher der Pat. dringendst die Radicaloperation, die die Pat. auch nicht von der Hand wies, jedoch erst im Sommer 1904 vornehmen lassen wollte, ausser im Falle einer momentanen Gefahr: bis es zu dieser käme, wolle Pat. alle Anordnungen pünktlichst befolgen und unter steter Controlle bleiben.

Als nach fast zweimonatlicher Behandlung (von 10. Juli bis 3. September 1903) kein bedeutender Fortschritt aufzuweisen war, die Eiterung zwar etwas vermindert, das Auftreten von Cholesteatommassen eher vermehrt gefunden wurde, entschloss ich mich zu einem Versuche mit Thigenol. Ich verordnete das Mittel (Rp. II) drei bis vier Mal täglich, durch mindestens 15 Minuten jedes Mal, im Ohr zu lassen. Schon nach acht Tagen waren auffallend weniger Cholesteatomtheile zu finden, kein Eiter. Am 16. September war das Ohr trocken, doch ließ ich vorsichtshalber die Behandlung fortsetzen. Am 23. September waren weder Eiter noch Cholesteatomtheile vorhanden: versuchshalber liess ich jetzt die Selbstbehandlung sistiren. Acht Tage später fand ich das Ohr wieder so trocken wie am 23. September, keine Spur von cholesteatomatösen Massen. Dabei vollkommenes Wohlbefinden, nicht die geringsten Kopfschmerzen, an denen Pat. früher so gelitten hatte, Appetit gehoben. Behandlung: Insufflation von Thigenolborsäure (Rp. V).

Es muss selbstverständlich abgewartet werden, ob dieser Zustand ein vorübergehender oder dauernder ist; von einer definitiven Heilung kann ich natürlich noch nicht reden. Trotzdem ist es hochinteressant, dass ein solcher Erfolg überhaupt zu erzielen war. Wenn es sich that-

[1]) S. Monatsschrift für Ohrenheilkunde 1903, No. IX.

Digitized by Google

sächlich um Heilung handelte, so bin ich überzeugt, dass neben der Wirkung des Thigenols noch andere, besonders günstige Umstände in diesem Falle die Heilung herbeigeführt haben und dass es gewiss eine grosse Anzahl von Cholesteatomen geben wird, die durch das Mittel nicht so beeinflusst werden. Immerhin werde ich meine diesbezüglichen Versuche auch nach einer Reihe von event. Misserfolgen fortsetzen. (Nachtr. Bem.: bis December kein Recidiv.)

10. F. Ph., 3 Jahre alt. 14 Tage vor der Untersuchung trat plötzlich eine auffallende Gehörsverminderung auf; damals sollen keine Schmerzen bestanden haben. Erst einige Tage, nachdem diese Gehörsverschlechterung aufgetreten war, schlief die kleine Pat. zwei Nächte unruhig; ausgesprochene heftige Schmerzen sollen nur an einem Tage bestanden haben; seither trete nur mässiger Schmerz bei Druck oder Zug in der Ohrgegend auf. Carbolglycerintropfen sollen wirkungslos gewesen sein. Am 14. September fand ich bei der Untersuchung eine mässig starke Tympanitis purulenta; Vorwölbung des Trommelfelles vorhanden, jedoch geringfügig. Ich liess Thigenolglycerin (Rp. I) nehmen, worauf Tags darauf auch bei Zug und Druck der Ohrmuschel keinerlei Schmerz mehr auftrat. Das Gehör soll sich binnen zwei Tagen (nach den Wahrnehmungen der Angehörigen) auffallend gebessert haben.

11. A. Sch., $9^1/_2$ Jahre alt. Am 7. September seien bei der Pat. heftige rechtsseitige Ohrenschmerzen aufgetreten, die bis zum Tage der Untersuchung (11. September) in stetem Steigen begriffen seien. Otit. externa diffusa: starke Röthung und Schwellung der ganzen Gehörgangswand. Die Behandlung bestand bis 14. September in Drucktamponade und Umschlägen mit Liquor Burowi (1 : 4). Da innerhalb dieser drei Tage keine Besserung aufgetreten war, liess ich Einträufelungen mit Thigenolspiritus (Rp. III) vornehmen, täglich viermal je 10 Minuten. Schon nach der zweiten Eingiessung war kein Schmerz mehr vorhanden und trat auch in den folgenden Tagen nicht wieder auf. Am 16. September fand ich Röthung und Schwellung der Gehörgangswand zurückgegangen.

12. A. N., 3 Monate alt. Tympanitis purulenta acuta dextra. Das Kind ist sehr unruhig, schreit die ganze Nacht. Auf Burow-Umschläge wird es ruhiger und schläft die folgende Nacht viel besser. Da nach zwei Tagen noch deutliche Vorwölbung besteht, versuchte ich die Resorption durch Einträufelung von 5proc. Thigenolglycerin zu beschleunigen. Nach der Behandlung schrie das Kind sehr und soll auch nachher „nicht so brav“ gewesen sein; eine zweite Instillation hatte ähnliche Wirkung, weshalb von der Weiterbehandlung mit diesem Mittel abgesehen wurde.

13. Frau M. H. Otitis media purulenta chronica dextra seit Kindheit nach Scarlatina; sinistra seit drei Monaten. Häufig heftige Kopfschmerzen in der Stirngegend (besonders Nachts), Hinterhauptschmerzen gewöhnlich beim Ausgehen. Secretion auf Hydrogenspiritus bedeutend vermindert, Gehör unverändert, Kopfschmerzen gleich. Seit 21. September liess ich Thigenolspiritus (Rp. III) gebrauchen; beim Eintropfen traten die ersten Male für einige Minuten Schwindel auf, später nicht mehr. Die Eiterung hörte nach einigen Tagen vollständig auf, die Kopfschmerzen wurden geringer, ja, sie traten Tage lang nicht auf;

Digitized by Google

auch behauptet Pat. reiner zu hören. Der Paukenschleimhaut wurde nach Aufhören der Eiterung Thigenolborsäure (Rp. V.) aufgeblasen.

14. J., 9 Jahre alt. Nach einer Halsentzündung trat eine Tympanitis purulenta acuta dextra auf. Dem Pat. wurde andererseits Carbolglycerin verschrieben, nach dessen Anwendung die Schmerzen etwas nachliessen, um später aber wieder die ursprüngliche Höhe zu erreichen. Am 11. September verordnete ich Instillationen mit Thigenolglycerin (Rp. I); schon nach der ersten Einträufelung schwanden angeblich die Schmerzen vollständig und waren bis zum 1. October nicht wieder aufgetreten.

Die objectiven Erscheinungen bildeten sich langsam (bis zum 25. September) zur Norm zurück.

15. N. N., 8 Jahre alt. Pat. soll seit etwa zehn Tagen an linksseitigen Ohrenschmerzen leiden. Ich fand bei der Untersuchung links eine Otitis externa diffusa; die Schwellung war so stark, dass vom Trommelfell kaum etwas zu sehen war. Am rechten Lobulus bestand Ekzem. Von sonstigen Befunden am Kopf will ich noch hervorheben: eine congenitale Kiefercyste von Apfelgrösse links, Lymphadenitis (am Halse und hinter dem linken Ohre) sowie eine mächtige Ranula. Gegen die Gehörgangsentzündung verordnete ich Thigenolspiritus (Rp. II), nach dessen viertägiger Anwendung die Schwellung fast ganz zurückging, so dass das Trommelfell ohne Speculum fast in toto zu überblicken war. Gegen das Ekzem gab ich anfangs Thigenolsalbe (Rp. IV), nach einer Woche gegen die nur mehr bestehenden Rhagaden Thigenol pur (mittelst Pinsel aufzutragen). Heilung.

16. Frau N. Chronisches Ekzem beider Ohrmuscheln und deren Umgebung in aussergewöhnlicher Ausbreitung und Intensität; es besteht schon jahrelang. Von bisher angewandten Mitteln seien genannt: Unguentum Zinci oxydati, Liquor Burowi, Resorcin (in Form von Umschlägen und Salbe). Ich verordnete 20 pCt. Thigenolsalbe. Im Verlaufe von 14 Tagen war das Ekzem rechts bedeutend zurückgegangen, das lästige Nässen hatte ganz aufgehört, es bestand nur mehr leichte Schuppung. Links hingegen ist nur eine geringe Besserung aufgetreten; jetzt versuche ich an dieser Seite pures Thigenol, dessen Erfolg erst abgewartet werden muss.

17. O. Sch., 8 Jahre alt. Tympanitis purulenta acuta sinistra. Pat. war bisher mit Carbolglycerin behandelt worden, worauf die Schmerzen anfangs etwas nachgelassen haben, bald aber von neuem aufgetreten sein sollen. Auf Thigenolglycerin (Rp. I) sollen die Schmerzen in kurzer Zeit verschwunden sein, ohne sich erneuert zu haben. Rückgang der entzündlichen (objectiven) Erscheinungen innerhab einer Woche.

18. Frl. E. B., 26 Jahre alt. Otorrhoe beiderseits seit Kindheit; rechts ununterbrochen seit sehr vielen, links seit vier Jahren, früher nur zeitweise. Diagnose: Caries cav. tymp. utr. Therapie: rechts Radicaloperation (Heilung); links Instillation von H_2O_2 durch zwei Monate, Salicylspiritus durch vier Monate (keine wesentliche Besserung). Hierauf Thigenolanwendung (Rp. III) während des zweimonatlichen Aufenthaltes der Pat. in ihrer Heimat: vollständige Heilung. (Der Fall wurde in der Oesterreich. otolog. Gesellschaft in Wien am 23. November 1903 demonstrirt.)

Digitized by Google

Ueber den Werth der Hörübungen bei Taubstummen.[1])

Von

Dr. **Ernst Váli,**

Spitals-Primarius für Ohrenkrankheiten in Budapest.

Zu diesem Gegenstande, dessen Discussion, sowohl pro als contra, einen verbitterten Literaturstreit hervorgerufen — man ist sich ja noch heute nicht im Klaren über das Thema —, ein Wort mitzusprechen, bot mir jener Umstand Gelegenheit, dass ich von Seiten des Herrn Ministers für Cultus und Unterricht betraut wurde, ein fachmännisches Gutachten über die mit Hilfe der methodischen Hörübungen im Schuljahre 1899/1900 in der Taubstummenanstalt zu Vácz erzielten Erfolge abzugeben.

Schon im Wesen des Themas liegt es, dass die aufgeworfene Idee selbst leicht Anlass zu Controversen geben kann. Die individuelle Beurtheilung gelegentlich der an Taubstummen vorgenommenen Untersuchungen des Gehörvermögens kann sich doch natürlicher Weise innerhalb weitreichender Grenzen bewegen und somit können auch die Ergebnisse der Untersuchungen bis zu einem gewissen Grade und auch bis zu einem gewissen Maasse von einander abweichen. Doch dieser Umstand vermag an dem Wesen der Sache kaum zu ändern und weichen auch die fachmännischen Urtheile in diesem Punkte kaum ab.

Gleich zu Beginn der Anwendung der methodischen Hörübungen wurde als überaus wichtiges Gegenmotiv hervorgehoben, dass es sich bei gewissen Erkrankungen des Gehörorgans um vollkommene Destruction des schallleitenden Apparates handelt; bei diesen Kranken wäre mithin unmöglich, das Gehörvermögen auf irgend eine Art wieder herzustellen.

Und nur hier steckt der Fehler. Denn nie behauptete z. B. Urbantschitsch, dass man mittelst methodischer Hörübungen im Stande wäre, sämmtliche Arten der Taubheit zu bekämpfen; andererseits aber zeigte U., dass es gelingen kann, gewisse Arten und Grade von Taubheit resp. Schwerhörigkeit mehr oder wenig zu verbessern. Weiter unten werden wir literarische Aufzeichnungen anführen, um zu beweisen, wie durch operative Eingriffe im Bereiche des Mundes und Nasenrachenraumes oder im schallleitenden Apparate des Gehörorganes die bis dahin bestandene Taubheit vollkommen geheilt wurde. Dass die Taubheit resp. Schwerhörigkeit für einen abgeschlossenen Krankheitsprocess zu erklären wäre, an dem schon nichts zu helfen ist und bei rationeller Erwägung selbst an eine Verbesserung nicht zu denken wäre, ist eine veraltete Annahme, wiewohl dieselbe auch heute noch ihre Anhänger hat.

Seiner Zeit war Politzer der eifrigste Vertreter dieser Ansicht und auf dem internationalen med. Congresse in Rom (1894) griff er gelegentlich einer Discussion die Berechtigung der methodischen Hörübungen mit schonungslosen Waffen an. P. äusserte sich hierselbst dahin, dass in Fällen, wo in dem schallempfindenden oder schallleiten-

[1]) Vorgetragen in der otologischen Section der Königl. Gesellschaft der Aerzte in Budapest.

Digitized by Google

den Apparate Verknöcherungen, Atrophie oder aber eine andersartige Obliteration, mithin pathologisch-anatomische Veränderungen, bestehen, von einer Verbesserung des Gehörvermögens überhaupt keine Rede mehr sein kann. Nur können diese theoretischen Einwände auf sämmtliche Fälle, die im practischen Leben vorkommen, doch nicht bezogen werden. Auch hat nie Jemand behauptet, dass z. B. in Fällen, wo die Taubheit die Folge bereits eingetretener pathologisch-anatomischer Veränderungen war, von einer Abhilfe vermittelst methodischer Hörübungen oder anderer therapeutischer Verfahren die Rede sein wollte. Nach Politzer's Angaben wären 70 pCt. der Fälle von Taubstummheit solche, wo von einer Besserung überhaupt keine Rede sein kann; doch bis heute theilte uns P. noch immer nicht mit, auf welche Weise er zu dieser Zahl — 70 pCt. der Fälle — gerathen. Wohlbekanntlich sind doch Wesen der Taubheit, genaue Localisation der Erkrankung und das Stadium, wie weit dieselbe bereits vorgeschritten, mit Hilfe der heutigen Untersuchungsmethoden in vivo genau und mit Sicherheit gar nicht zu bestimmen. Nach Holger Mygind[2]) sind eingehende pathologisch-anatomische Untersuchungen von Gehörorganen Taubstummer in viel zu geringer Zahl und oft überhaupt nicht exact angestellt worden, so dass wir aus diesen Angaben gar nicht ersehen können, ob die die Taubheit verursachten pathologisch-anatomischen Veränderungen im Gehörorgane oder im central gelegenen Theile des Acusticus zu suchen sind. Auf Grund unserer heutigen Untersuchungsmethoden können wir in Fällen von Taubheit nicht genau bestimmen, welche Art und welcher Grad der Erkrankung im Bereiche des Hörnerven oder des Hörcentrums besteht; ferner lässt sich nicht mit vollkommener Gewissheit bestimmen, ob in dem gegebenen Falle der schallempfindende Apparat in seiner ganzen Ausdehnung oder aber nur stellenweise zerstört wurde. Es ist sogar möglich, dass der schallempfindende Apparat überhaupt nicht zerstört ist, besonders Hörnerv und Hörcentrum; auch kann die Functionsfähigkeit nur herabgesetzt oder aber vollkommen aufgehoben sein. Denn selbst mit Hilfe der Bezold-Edelmann'schen continuirlichen Tonreihe erfahren wir blos, welcher Theil des schallempfindenden Apparates in seiner Function suspendirt ist, nicht aber, dass diese Theile zugleich destruirt wären.

Ebenso zweifellos ist es, dass nebst einer centralen oder labyrinthären Erkrankung eine solche gleichzeitig auch in der Sphäre des schalleitenden Apparates bestehen könnte, wodurch dann eine bestandene Veränderung des Gehörvermögens auch noch mehr herabgesetzt wird; räumen wir jedoch hier die Hindernisse aus dem Wege des schalleitenden Apparates und heilen wir mithin an dieser Stelle den Krankheitsprocess, dann gelingt es zugleich, das durch das Grundübel bis zu einem gewissen Grade schon herabgesetzt gewesene Gehörvermögen bedeutend aufzubessern. Mithin wird daher derzeit wohl Niemand wollen oder können eine Taubheit oder Schwerhörigkeit heilen, die von centraler oder labyrinthärer Seite herrührt, doch kann und soll man Hörreste erhalten, welche nebst diesen Grundübeln bestehen.

---

[2]) Taubstummheit. Berlin 1894.

Digitized by Google

Gelingt es nun, diese Hörreste zu retten, dann wird die Taubheit zu einer Schwerhörigkeit umgeändert; durch die partielle Erhaltung des Gehöres gelingt es aber auch zugleich der Stummheit vorzubeugen.

Die Bezeichnungen „taub" und „taubstumm" müssen wir als blos allgemein geltende, angewohnte Ausdrücke acceptiren, die sich mit dem eigentlichen Wesen der Sache nicht immer decken; es sind dies veraltete Benennungen, welche nicht auf Jedermann zutreffen, dem sie beigefügt werden. Hat doch Bezold[3]) — dessen Untersuchungen mit Hilfe seiner hierzu construirten continuirlichen Tonreihe die präcisesten sind — selbst nachgewiesen, dass von den 158 Schülern der Münchener Taubstummenanstalt nur 48 total taub waren; von diesen waren 15 beiderseits vollkommen taub, bei den übrigen 108 Schülern hingegen liessen sich noch verschiedenartige Hörreste vorfinden. Diese letzteren Schüler musste nun Bezold aus der Liste der Tauben herausmustern, um sie in die Reihe der Schwerhörigen einzuschieben. Urbantschitsch[4]) fand in der Döblinger Taubstummenschule von 144 Gehörorganen blos in drei Fällen vollkommene Taubheit. Wir haben keine Ursache daran zu zweifeln, dass sich die Statistik Bezold's und Urbantschitsch's auf alle Taubstummeninstitute bezieht; nur war es bis jetzt nicht üblich, besonders vor den ersten Untersuchungen Urbantschitsch's, in den Taubstummenschulen Hörprüfungen vorzunehmen.

* * *

Von Seiten des Unterrichtsministers wurde ich beauftragt, ein fachgemässes Urtheil über den Werth der methodischen Hörübungen nach einem Jahre abzugeben.

Gleich hier muss ich bemerken, dass in dem Landesinstitute für Taubstumme zu Váez Bezold's und Urbantschitsch's methodische Hörübungen combinirt angewendet wurden und im Allgemeinen besonderes Gewicht darauf gelegt wurde, das physikalische Hören zu fördern. Zur Darnachrichtung möchte ich auch noch bemerken, dass in dem betreffenden Jahre zu den probeweise angewandten methodischen Hörübungen die intelligentesten Zöglinge des Institutes ausgewählt wurden, und nur der Controlversuche halber zogen wir auch noch einige Schüler mit geringerer Intelligenz hinzu. Um meinem Auftrage gerecht zu werden, musste ich den Status praesens aufnehmen, d. h. ich musste die bestandenen Hörreste zu Beginn und zum Schlusse des Schuljahres feststellen, und aus diesen zwei Aufnahmen folgerte ich nun den Schluss auf den erzielten Erfolg. Die Untersuchungen waren langwierig und zugleich ermüdend; dieselben wurden im Beisein des Lehrkörpers ausgeführt und auch protocollarisch verzeichnet. Es erschwerten die Untersuchung die geringe Intelligenz und schwere Auffassung der Zöglinge, besonders aber jener Umstand, dass das Perceptionsvermögen sehr rasch ermüdet war; je eine Untersuchung konnte mithin nur nach Unterbrechungen zu Ende geführt werden.

---

[3]) Das Horvermögen der Taubstummen etc. Wiesbaden 1896.
[4]) Ueber Hördefecte der Taubstummen. Zeitschr. f. Ohrenheilk., Bd. 33.

Digitized by Google

was den Vorgang ebenfalls wesentlich beeinträchtigte. Die beigefügten Tabellen beweisen, dass ich gelegentlich der Untersuchungen auch solche Richtungen befolgte, mit denen ich eigentlich gar nicht betraut wurde, doch mit der Sache selbst allerdings in engem Zusammenhange standen und gelegentlich der Deduction der allgemeinen Folgerungen grosse Dienste leisteten. So erstreckten sich unsere Untersuchungen z. B. auch darauf, festzustellen, ob die Schwerhörigkeit angeboren oder erworben war, auf Grund welchen ärztlichen Gutachtens die Aufnahme in die Anstalt erfolgte, welche Krankheiten vor der Aufnahme bestanden hatten, ob in der Familie noch mehrere Taubstumme waren u. s. w. Auf alle diese Fragen wollen wir nun später noch zurückkommen.

Wichtig schien mir, die pathologischen Veränderungen in der Nase, im Munde, in der Rachenhöhle und im Ohre festzustellen. Schon gelegentlich der lege artis vorgenommenen physikalischen Untersuchung beseitigte ich allsogleich geringfügige Veränderungen — z. B. Nasenverstopfung, Fremdkörper, Ohrenschmalzpfröpfe u. s. w. —, die sich als Hindernisse zeigten, damit hierdurch eine correcte Untersuchung ermöglicht sei; die Durchgängigkeit der Eustach'schen Röhre bestätigte ich in jedem einzelnen Falle mittelst Catheters. Die Untersuchung des Gehörvermögens nahm ich in der Weise vor, dass ich dasselbe zuerst auf Sprache und nur dann mit Instrumenten prüfte. Bei der Untersuchung auf Sprache (Schall) befolgte ich die Empfehlung Bezold's, indem ich neben dem Ohre des Kindes, in paralleler Richtung mit demselben, leise die Vocale und nach einer kleinen Pause auch die Consonanten vorsprach.

Nach einer abermaligen Pause versuchte ich nun direct neben dem Ohre Worte zu sprechen, dann Conversation, endlich dasselbe auf Entfernung von 1 m event. 1,5 m. Die vorgesprochenen Laute und Worte, im Falle sie gehört wurden, musste das Kind sofort wiederholen.

Gelegentlich der instrumentellen Untersuchung legte ich die grösste Wichtigkeit auf die Prüfung mit der Uhr. Meine das Gehör messende Uhr hat einen mittelmässig starken Schlag und ist mit einer Schliessvorrichtung versehen, somit ist es kaum möglich, dass Pat. den Arzt irreführe. Sowohl mit der Uhr als auch mit den Stimmgabeln c (128 Schwingungen), c^1 (256), c^2 (512), c^3 (1024) und c^4 (2048) wurde die Knochen- und Luftleitung geprüft und das Resultat pünktlich verzeichnet. Ich hätte gerne, einige Male versuchte ich es auch, den Rinne'schen Versuch erprobt oder aber mit Hilfe der Bestimmung der Perceptionsdauer (Schwabach'scher Versuch) auf die Localisation der Erkrankung gefolgert, doch bot die geringe Intelligenz der Kranken keine sichere Gewähr dafür, ob die Versuche in Wirklichkeit correct ausgeführt wurden, weshalb ich mich auch bei meinen Aufzeichnungen hierauf nicht berufen wollte. In den meisten Fällen gebrauchte ich noch Politzer's Acumeter, ferner zur Prüfung stärkerer Töne und Geräusche, Pfeifen, Sirenen und die Glocke; um die Richtung des Schalles zu erforschen, benutzte ich immer eine Glocke.

Das Ergebniss meiner Untersuchungen bezüglich des Gehörvermögens fasste ich in folgender Tabelle zusammen:

Digitized by Google

Ordnungszahlen der untersuchten Zöglinge		Gehörspuren	Vocalgehör	Wortgehör	Sprachgehör	Zahl der Untersuchten
	I. Gruppe.					
1., 5., 7., 18.	Gehörvermögen vor den methodischen Hörübungen.	4	—	—	—	4
	Gehörvermögen nach ein Jahr dauernden methodischen Hörübungen.	—	4	—	—	
	Sehr geringer Erfolg.					
	II. Gruppe.					
12., 4., 24., 27., 32.	Gehörvermögen vor den methodischen Hörübungen.	5	—	—	—	5
	Gehörvermögen nach ein Jahr dauernden methodischen Hörübungen.	—	4	1	—	
	Geringer Erfolg.					
	III. Gruppe.					
3., 9., 10., 11., 20., 23., 25., 26., 29., 33.	Gehörvermögen vor den methodischen Hörübungen.	1	9	—	—	10
	Gehörvermögen nach ein Jahr dauernden methodischen Hörübungen.	—	1	7	2	
	Mittelmässiger Erfolg.					
	IV. Gruppe.					
2., 8., 13., 14., 15., 16., 17., 19., 21., 28., 30., 31.	Gehörvermögen vor den methodischen Hörübungen.	—	11	1	—	12
	Gehörvermögen nach ein Jahr dauernden methodischen Hörübungen.	—	—	7	5	
	Guter Erfolg.					
	V. Gruppe.					
6., 22.	Gehörvermögen vor den methodischen Hörübungen.	—	2	—	—	2
	Gehörvermögen nach ein Jahr dauernden methodischen Hörübungen.	—	—	—	2	
	Vorzüglicher Erfolg.					
					Summa:	33

Die Ergebnisse der Tabelle können wir in Kürze folgendermaassen summiren:

Bei 33 untersuchten Zöglingen bestanden

	vor den Hörübungen:	nach ein Jahr lang angewandten Hörübungen:
Gehörspuren . . .	bei 10 Schülern,	bei — Schülern
Vocalgehör . . .	„ 22 „	„ 9 „
Wortgehör . . .	„ 1 „	„ 15 „
Sprachgehör . . .	„ — „	„ 9 „
	33 Schüler,	33 Schüler.

Digitized by Google

Diese Zahlen sprechen deutlich. Jene 10 Schüler, bei denen nur Spuren des Gehöres bestanden hatten, stiegen nach ein Jahr hindurch angewandten methodischen Hörübungen alle in eine höhere Rangstufe (in die Stufe des Vocalgehörs). Von den 22 Schülern mit Vocalgehör blieben blos 9 in derselben Stufe, doch auch von diesen waren 4 in der verflossenen Lernzeit in diese Rangstufe hineingeraten, die übrigen sind in die zwei höheren Rangstufen (mit Wort- und Sprachgehör) aufgestiegen. Ein Schüler hatte Wortgehör und dieser ging in die Stufe des Sprachgehörs über und schliesslich traten 2 Schüler mit nur Vocalgehör in die Stufe des Sprachgehörs.

Ferner beweisen diese Zahlen auch noch, dass kein einziger Schüler in der ersten Rangstufe verblieb, mithin befasste man sich in dem Lehrcurse mit keinem einzigen Zöglinge vergebens und nutzlos; allerdings waren unter diesen auch solche, die während des ganzen Jahres nur 1—2 Vocale erlernten; doch auch dies ist ein grosser Erfolg und nicht gering zu schätzen. Andererseits aber waren auch solche, die aus der zweiten Rangklasse nach einem Jahre in die vierte Stufe geriethen, bei denen also ein vorzüglicher Erfolg erzielt werden konnte; der grösste Procentsatz der Zöglinge stieg aus der zweiten Stufe (Vocalgehör) in die dritte (Wortgehör).

Die Richtung des Schalles wurde mittelst Glocke erprobt; es wurde hinter dem Rücken des Untersuchten an den verschiedensten Stellen des Zimmers geläutet und der Betreffende musste immer die Richtung bezeichnen, aus welcher er den Schall ertönen hört. Von 33 Schülern war nur bei einem der Fall, dass er zu Beginn des Schuljahres die Richtung angeben konnte, zum Schlusse jedoch dies nicht mehr thun konnte; derselbe (No. 5) war in die erste Rangstufe eingereiht; 1 Schüler konnte selbst zum Schlusse des Jahres die Richtung nicht bezeichnen, auch dieser verblieb in der ersten Stufe; 10 Schüler hingegen, die sich zu Beginn des Jahres nicht orientiren konnten, vermochten dies zum Schlusse des Jahres mit Bestimmtheit zu thun (30,4 pCt.)

6 Schüler (No. 1, 14, 17, 22, 25 und 33) lernten während eines Jahres die Stimmgabel hören (18,1 pCt.); 7 Schüler (No. 6, 8, 13, 14, 22, 23 und 24) erlernten die Uhr hören (24,2 pCt.); 2 Schüler (No. 26 und 28) haben das Ticken der Uhr vergessen; 1 Schüler (No. 27) konnte das Hören der Uhr selbst nach einem Jahre nicht erlernen; 5 Schüler (No. 6, 22, 25, 30 und 32) lernten die Tonarten unterscheiden, was 15 pCt. entspricht; 1 Schüler (No. 5) verlor während eines Jahres das Vermögen, die Tonarten zu unterscheiden. Die angeführten Ordnungszahlen beweisen, dass bei taubstummen Zöglingen die mit Hilfe von Hörinstrumenten angestellten Untersuchungen solche Erfolge ergeben, welche nahezu in Allem mit jenen Ergebnissen übereinstimmen, die bereits gelegentlich der Untersuchungen mittelst der Sprache angedeutet wurden.

Bezüglich der Sprache beobachteten wir, dass bei jenen Zöglingen, die besonders bis zum Wort- und Sprachgehör vorgeschritten waren, die Aussprache der Laute und Worte vollkommen verändert war. Wo Anfangs des Jahres die Aussprache heiser, rauh, schwer verständlich und ohne jede Modulation war, dort konnten wir jetzt die Aussprache gefälliger, klangfarbiger und für unser Ohr nicht mehr so eintönig finden.

Digitized by Google

Mit der Klärung der Aussprache konnten wir zugleich bemerken, dass in jenen Fällen, wo sich ein Fortschritt im Bereiche des Gehörvermögens beobachten liess, auch die Intelligenz, der Gesichtsausdruck, die Körperhaltung u. a. eine wesentliche und vortheilhafte Umänderung erlitten.

Diese positiven Daten ermächtigen uns zu jenen Schlussfolgerungen, welche ich s. Zt. in dem dem Cultusministerium unterbreiteten Berichte zum Ausdrucke brachte, dass nämlich:

1. durch Anwendung der methodischen Hörübungen sowohl die angeborenen als auch die nach verschiedenen Krankheiten zurückgebliebenen, doch ausserhalb des Gebrauches gewesenen und somit vollkommen vernachlässigten Gehörreste im jugendlichen Alter für den Betreffenden noch gerettet werden können.

2. Da hier blos von Gehörresten die Rede sein kann, dürfen wir bei den Zöglingen auf ein absolut gutes Gehör oder auf ein absolut reines Sprachvermögen selbst dann nicht rechnen, wenn wir gleich die Hörübungen bei ihnen durch viele Jahre hindurch fortsetzen würden. Denn gerade bei diesen Zöglingen ist doch ein gewisser Theil des schallleitenden und schallempfindenden Apparates infolge vorher abgelaufener Erkrankungen zerstört; an diesen zerstörten Partien können wir das Gehörvermögen durch keinerlei Hörübungen restituiren. Durch Hörübungen gelingt es uns, blos einen gewissen Grad relativen Erfolges zu erzielen, doch über diesen positiven Erfolg hinaus werden keinerlei Bemühungen zu neueren Erfolgen führen.

3. Die nachweisbaren positiven Erfolge sollen uns jedoch nicht nur aneifern, sondern sie erfordern es, dass die methodischen Hörübungen, wie z. B. die Bezold-Urbantschitsch'sche combinirte Methode, bei den betreffenden hierzu fähigen Zöglingen in grösserer Zahl ausgeführt werden mögen.

Um der Vollständigkeit meiner Untersuchungen gerechter zu werden, lenkte ich meine Aufmerksamkeit, wie ich bereits vorher erwähnte, neben den Hauptgesichtspunkten, auf welche sich mein Auftrag bezog, auch noch auf mehrere nebensächliche Umstände.

So z. B. das Alter der Zöglinge. Noch vor nicht langer Zeit war selbst in ärztlichen Kreisen allgemein die Ansicht verbreitet, dass sowohl für taubgeborene als auch in solchen Fällen, wo die Taubheit nach der Geburt erfolgte, das 5.—6. Lebensjahr eigentlich die Zeit wäre, wo die Ausbildung zu beginnen hat. Diese Ansicht könnte nur für jene Zeit ihre Berechtigung finden, als die Ausbildung der Taubstummen noch mit Hilfe der Zeichensprache erfolgte; man musste nämlich das zu dieser Ausbildung passende Alter abwarten, in welchem ein gewisser Grad von Intelligenz bei dem Kinde schon besteht. Nach den heutigen Anschauungen wollen wir jedoch sowohl in Fällen angeborener als auch bei durch Erkrankung erworbener Schwerhörigkeit das verloren gegangene Gehörvermögen durch Uebungen zurückerwerben; wir müssen deshalb die Spuren des Gehörs, und zwar je rascher je besser, aufsuchen, denn mit der Zeit werden sich solche in immer spärlicherem Maasse vorfinden. Wir müssen demnach mit der Ausbildung der Gehörspuren gleich im ersten Lebensjahre beginnen: musikalische Töne, z. B. einer angenehm klingenden Harmonica,

Digitized by Google

lässt man täglich mehrmals vor dem Ohre des Kindes ertönen, achtet aber zugleich darauf, dass der Ton nicht zu stark und somit nicht unangenehm sei. Im zweiten Lebensjahre üben die Kinder mit den verschiedenartigen Spielzeugen — wie Pfeife, Trommel, Glocke u. A. — ganz von selbst die betreffenden Hörreize aus. Im dritten bis vierten Lebensjahre hat man die Kinder durch Sprechübungen auf das Erkennen und Benennen gewisser Gegenstände zu belehren; es werden hierdurch in der Gedankenwelt des Kindes gewisse Gehörbilder entstehen und diese bilden mit der Zeit eine nützliche Grundlage für die im sechsten Jahre bereits einzuleitenden methodischen Hörübungen. Selbstverständlich hat man nebst diesem Hörunterrichte auch die noch heilbaren Veränderungen von Nase, Mund, Rachen und Ohr mit grosser Umsicht zu behandeln.

Wenn in Taubstummenanstalten die Zöglinge in Folge äusserer Umstände auch zukünftig nur in einem späteren Alter Aufnahme finden, so sollte trotzdem heutzutage auch in ärztlichen Kreisen die Ansicht durchgreifen, dass die Gehörreste eigentlich auch schon vor der Aufnahme gepflegt werden können. Jene Kinder aber, die in einem späteren Lebensalter, z. B. in Folge von Infectionskrankheiten, ihr Gehör verlieren, müssen nach Verlauf der Erkrankung sogleich dem Unterrichte zugewiesen werden, denn nur hierdurch können mehr Hörreste gerettet werden. Auf Grund unserer heutigen Kenntnisse darf man nicht mehr glauben, dass die Prognose einer in Folge acuter Infectionskrankheiten — wie Meningitis cerebrospinalis, Scharlach, Diphtherie, Variola, Typhus abdominalis etc. — entstandenen Taubheit bezw. Schwerhörigkeit als unbedingt ungünstig betrachtet werden muss. Allerdings ist die Prognose ungünstig, wenn im Verlaufe dieser Erkrankungen der Acusticus oder ein centraler Theil desselben in Wirklichkeit und vollkommen zerstört wird. Meistentheils erfolgt jedoch in diesen Fällen keine vollkommene Zerstörung der schallempfindenden Theile; einzelne Reste bleiben mehr oder weniger erhalten, und diese eignen sich noch immer zur Schallperception.

Nach der oben angeführten tabellarischen Zusammenstellung haben die an den methodischen Hörübungen theilgenommenen Zöglinge den grösseren Theil ihres Gehörvermögens in 51 pCt. der Fälle nach acuten Infectionskrankheiten eingebüsst; von diesen handelte es sich in 6 Fällen um Meningitis cerebrospinalis (No. 6, 9, 10, 12, 25 und 27), und dennoch liess sich durch die methodischen Hörübungen bei 2 Schülern ein geringer, bei 3 Zöglingen ein mittelmässiger und bei 1 Schüler ein vorzüglicher Erfolg erzielen. In 1 Falle nach Scharlach (No. 29) wurde ein mittelmässiger Erfolg, nach Typhus abdominalis (No. 8, 13, 19, 20 und 22) wurde 4 Mal ein guter und 1 Mal ein mittelmässiger Erfolg erzielt. In allen diesen Fällen waren zwischen der der Erkrankung gefolgten Taubheit und der Zeit des begonnenen Unterrichts 5, 6, 10 Jahre verstrichen.

Es liegt wohl in der Natur der Sache, dass sich durch die bei acuten Fällen sofort eingeleiteten Verfahren zur Verbesserung des Gehörvermögens noch günstigere Erfolge erzielen lassen; unsere Statistik kann wohl diese Umstände nicht bekräftigen, da sämmtliche Fälle in

Digitized by Google

chronischer Form in's Institut gerathen waren, und somit können wir auch hier den Belehrungsunterschied zwischen der acuten und chronischen Taubheit miteinander nicht vergleichen.

Meine Daten vermögen nicht Bezold's[5]) Ansicht zu unterstützen, wonach die angeborene Taubheit nicht so hochgradig wäre, wie dies der Fall bei der erworbenen zu sein pflegt. Nach meinen Angaben liessen sich die Hörspuren oder das Vocalgehör bei der congenitalen und acquirirten Form nahezu in gleicher Zahl und gleichem Grade nachweisen.

Die Taubheit resp. Schwerhörigkeit kann — nebst der verursachten Grunderkrankung — wesentlich durch jene Erkrankungen beeinflusst werden, welche wir bei solchen Individuen im Nasenrachenraume, im äusseren und mittleren Ohre beobachten können.

Im äusseren und mittleren Ohre liessen sich Veränderungen in ziemlich grosser Zahl nachweisen. Bei den 66 untersuchten Gehörorganen fanden sich vor: 1 Mal Stenose des äusseren Gehörganges, in 3 Fällen Cerumenpfröpfe, chronischer Mittelohrcatarrh einerseits an 8 Gehörorganen, beiderseits in 16 Fällen; Vernarbung des Trommelfelles bei 2 Gehörorganen, und in 1 Falle bestand noch eine chronische Paukenhöhleneiterung; die Eustach'sche Röhre war in 4 Fällen beiderseits, in 2 Fällen entweder rechterseits oder linkerseits verengert bezw. undurchgängig. Im Gegensatze zu diesen Veränderungen fand ich blos 15 (22,8 %) Gehörorgane, wo normale Verhältnisse im äusseren und mittleren Ohre bestanden. Polypen, cariöse Knochenprocesse, Cholesteatom, Facialisparese oder irgend eine characteristische Ohrmuscheldeformation konnte ich kein einziges Mal finden. Ein grosser Theil der Ohrenkrankheiten bietet somit einen noch nicht beendeten Process und erheischen auch diese eine umsichtige ärztliche Aufsicht und Behandlung (Bezold, Böke).

Von Erkrankungen der Nase fanden sich in 4 Fällen Rhinitis atrophicans, 4 Mal Rhinitis catarrh. chronica, in 7 Fällen Hypertrophie der Nasenmuscheln und 1 Mal eine Septumdeviation vor.

Pharyngitis chronica und granulosa bestand in 15 Fällen (45,4 pCt.), Hypertrophie der Uvula 1 Mal, Hypertrophie der Tonsillen und adenoide Wucherungen in 3 Fällen (0,9 pCt.). Mithin wurde bei den 33 untersuchten Taubstummen 25 Mal irgend eine Veränderung im Nasenrachenraume vorgefunden, was 75,7 pCt. der Fälle entspricht.

Bedenkt man nun, dass Nasenrachenerkrankungen leicht per tubam auf das Mittelohr übergreifen, so wird es klar, dass bei diesen Individuen neben dem Grundübel dem Ohre häufig auch noch zu anderweitigen Erkrankungen Gelegenheit bevorstehen kann. Die erwähnten Erkrankungen des Ohres und Nasenrachenraumes können geheilt werden; heilen wir nun also eine solche Erkrankung, dann beheben resp. räumen wir auch solche Veränderungen aus dem Wege, welche sich nachträglich, d. h. secundärer Weise, einstellen können. Zufälliger Weise kann die Taubheit selbst auch kurzwegs geheilt werden, wenn

[5]) Das Hörvermögen der Taubstummen etc. Wiesbaden 1896.

Digitized by Google

dieselbe z. B. nur durch adenoide Wucherungen im Nasenrachenraume bedingt ist, wie dies die Fälle der einschlägigen Literatur von H. Mygind[6]), Pritchard[7]), Cassiani-Ingani[8]), Halász[9]), Sendziák[10]) u. A. beweisen.

Leicht erklärlich ist es auch, dass wir selbst bei den die Taubheit oder Schwerhörigkeit verursachenden Grunderkrankungen des Ohres durch methodische Hörübungen bedeutend besser nachhelfen können, wenn wir vorher accidentelle Veränderungen, ob im Nasenrachenraume oder im Bereiche des äusseren oder mittleren Ohres, durch Behandlung beheben. Hierzu bietet uns Lauffs[11]) Beweise aus der Taubstummenanstalt zu Bönningheim, wo bei 60 Schülern die heilbaren Veränderungen des Ohres und Nasenrachenraumes behandelt resp. operativ beseitigt wurden und bei diesen 60 Schülern liess sich schon nach diesen Eingriffen, bei den congenitalen Fällen in 33 pCt. und bei der acquirirten Taubheit in 15 pCt. der Fälle, eine Besserung des Gehörvermögens nachweisen. In dieser Anstalt werden immer vorher diese somatischen Erkrankungen beseitigt und nach dieser Aufbesserung des Hörens wird dasselbe durch Unterricht noch mehr verbessert.

Bei unseren Fällen lässt sich blos nachweisen, dass die Zöglinge dem Institute zur Aufnahme auf Grund eines behördlichen ärztlichen Zeugnisses empfohlen wurden. Ob die Kinder vor ihrer Aufnahme von Specialärzten behandelt wurden, darüber bekommen wir keinen Aufschluss; wahrscheinlich standen die Zöglinge früher in keiner solchen Behandlung, da sonst so viele und wesentliche Erkrankungen im äusseren und mittleren Ohre, in der Nase und im Rachenraume sich doch nicht vorgefunden hätten. Nach erfolgter Aufnahme in das Institut, wie dies bis zu jüngster Zeit auch nahezu in sämmtlichen ähnlichen Anstalten des Auslandes üblich war, wurden diese Erkrankungen nie einer ärztlichen Behandlung unterzogen.

Hätten Urbantschitsch und Bezold auf dem Gebiete der methodischen Hörübungen nichts anderes erzielt, als dass in Taubstummenschulen neben dem Hörunterrichte auch die heilbaren Veränderungen des Ohres und Nasenrachenraumes ärztlich zu behandeln sind, so müsste schon dies allein als grosses Verdienst diesen Autoren zugeschrieben werden. Das Königreich Württemberg hat von den europäischen Staaten zu allererst (1899) Specialärzte in seinem Taubstummeninstitute angestellt. Seit dieser Zeit wirken an mehreren ähnlichen Anstalten Deutschlands, Frankreichs und Oesterreichs neben den Heilpädagogen auch noch je ein Specialarzt. Der Arzt beseitigt hier die heilbaren Hindernisse des Gehörorgans und der Heilpädagoge schreitet nun weiter auf dieser vorbereiteten Bahn und rettet also die Gehörreste, um sie vor ihrer Zerstörung zu schützen.

---

[6]) L. c.

[7]) Taubstummheit durch adenoide Wucherungen. Kings College Hospital Report 1899.

[8]) Zeitschr. für Ohrenheilkunde 1898.

[9]) Gyógyászat 1898.

[10]) Archiv für Laryngologie u. Rhinologie 1898.

[11]) Ueber die Erfolge ohrenärztlicher Behandlung bei Taubstummen. Med Corresp.-Blatt 1899.

Digitized by Google

Nach reiflicher Ueberlegung wird man nur dann Erfolge erwarten können, wenn Arzt und Heilpädagoge Hand in Hand ein gemeinsames Ziel anstreben.

Casuistik.[12])

1. Therese S., 10 Jahre alt; die Aufnahme in die Anstalt erfolgte auf Grund eines behördlichen ärztlichen Zeugnisses. In der Familie keine weiteren Fälle von Taubstummheit. Vor der Aufnahme bestand kein Sprechvermögen, Surdomutitas congenita.

Pathologische Veränderungen: 1. Im Nasenrachenraume nichts. 2. Gehörorgan: rechterseits milchglasartige Trübung des Trommelfelles, Lichtkegel kaum vorhanden; linkerseits ähnliches Bild, äusserer Gehörgang wesentlich verengert.

Befund bei der Gehöruntersuchung (vor Beginn der methodischen Hörübungen): 1. Instrumente: rechts Uhr, Stimmgabel (c, c^1, c^2, c^3, c^4), Politzer's Acumeter, Pfeife, Sirene = 0; links idem; Orientirung = 0; 2. Sprache: rechts Vocalgehör = 0, links idem.

Gehörvermögen (nach ein Jahr lang fortgesetzten Hörübungen): 1. Sprache: rechts Vocalgehör = 0, links idem. 2. Instrumente: rechterseits Uhr = 0, c, c^1, c^2, c^3 und c^4 per Knochenleitung; Glocke, Sirene und Pfeife werden als Geräusche wahrgenommen; die Tonarten werden nicht unterschieden; Orientirung = 0.

2. Magarethe P., 8 Jahre alt; Aufnahme infolge behördlichen ärztlichen Zeugnisses. Zwei taubstumme Geschwister; Erkrankungen vor der Aufnahme unbekannt; geringes Sprechvermögen vor der Aufnahme; angeborene Schwerhörigkeit.

Pathologische Veränderungen: 1. Nasenrachenraum: die Lichtung beiderseits erweitert, Schleimhaut blass, die Muscheln verschwommen, Pharyngitis granulosa. 2. Gehörorgan: rechts mässig eingezogenes Trommelfell, länglich verschmälerter linealer Lichtkegel; links vollständig getrübtes und eingezogenes Trommelfell, vom Lichtkegel unten ein kleiner Theil; Eustach'sche Röhre kann nicht untersucht werden.

Gehörvermögen (vor den Hörübungen): 1. Sprache: rechts werden gehört: a, o, u, ö, r, s, m, n; das Kind hört die Conversationssprache ziemlich gut, antwortet auf Fragen; fremde Wörter werden nicht immer verstanden; links werden gehört: a, o, u, e, i, ö, ü, r, c, m, n, Conversation und Fremdwörter wie rechts. 2. Instrumente: rechts werden Uhr, Stimmgabel (c, c^1, c^2, c^3, c^4) im Contacte gut gehört; Glocke, Pfeife und Sirene werden gut gehört und differentirt; links idem, noch ein wenig besser; die Richtung der Tonquelle wird angegeben.

Gehörvermögen (nach ein Jahr lang fortgesetzten Hörübungen): 1. Sprache: rechts a, o, ö, u, ü, i, r, s, b, g, k, v, l, d, Conversation von 3 m, Fremdwörter werden gut gehört; links idem. 2. Instrumente: beiderseits werden Uhr und Stimmgabeln (c, c^1, c^2, c^3, c^4) sowohl im Contacte wie per Luftleitung gehört, ebenso Politzer's Acumeter; Glocke, Pfeife und Sirene werden gut gehört, die Tonarten differentirt und auch die Richtung angegeben.

---

[12]) Die Befunde wurden in dem Landesinstitute für Taubstumme zu Vácz im October 1899 und Juni 1900 aufgenommen.

Digitized by Google

3. Béla V., 12 Jahre alt; Aufnahme infolge behördlichen ärztlichen Zeugnisses; in der Familie keine weiteren Fälle von Taubstummheit; Erkrankungen vor der Aufnahme unbekannt; Schwerhörigkeit angeboren, kein Sprechvermögen vor der Aufnahme.

Pathologische Veränderungen; 1. Nasenrachenraum normal; 2. Gehörorgan: rechts vollständig getrübtes und eingezogenes Trommelfell, unten stecknadelkopfgrosser Lichtkegel; Eustach'sche Röhre frei; links Cerumen obturans; nach Beseitigung desselben mässig injicirtes sonst vollkommen getrübtes Trommelfell; Eustach'sche Röhre frei.

Gehörvermögen (vor den Hörübungen): 1. Sprache: rechts werden gehört a, r, kein Wortgehör; links wird gehört r, kein Wortgehör. 2 Instrumente: rechts Uhr, c^3, c^4 per Knochenleitung; Glocke, Pfeife und Sirene werden gut gehört, differenzirt und auch die Richtung der Tonquelle angegeben; links ebenso.

Gehörvermögen (nach ein Jahr lang fortgesetzten Hörübungen): 1. Sprache: rechts werden gehört a, e, o, n, i, r, b, m, l; w wird verwechselt mit (weichem) s (z. B. Wand—Sand). Conversation auf 1 m ergiebt: kabát = kabát, apád = kapád, iron = igen, ablak = kabak; links werden gehört a, o, ö, i, u, b, r, l; Conversation wird gehört, doch fehlerhaft. 2. Instrumente: beiderseits werden Uhr, c, c^1, c^2, c^3, c^4 im Contacte und auch per Luftleitung gehört, ebenso Politzer's Acumeter; Glocke, Pfeife und Sirene werden gut gehört, differenzirt und auch die Richtung localisirt.

4. Carl V., 7 Jahre alt, infolge behördlichen ärztlichen Zeugnisses aufgenommen. In der Familie kein weiterer Fall von Taubstummheit; Erkrankungen vor der Aufnahme unbekannt; kein Sprechvermögen; Schwerhörigkeit angeboren.

Pathologische Veränderungen: 1. Im Nasenrachenraume nichts. 2. Gehörorgan: rechts vollkommen getrübtes, eingezogenes Trommelfell, starke Vorwölbung des kurzen Hammerfortsatzes, Lichtkegel fehlt, Eustach'sche Röhre verengert, schwer durchgängig; links dasselbe.

Gehörvermögen (vor den Hörübungen): 1. Sprache: Vocalgehör beiderseits = 0. 2. Instrumente: Uhr, c, c^1, c^2, c^3 und c^4 werden per Knochenleitung gehört, doch Hördauer sehr gekürzt; Politzer's Acumeter wird nicht gehört; Glocke, Pfeife und Sirene werden gut gehört; links ebenso.

Gehörvermögen (nach ein Jahr lang fortgesetzten Hörübungen): 1. Sprache: rechts wird i gehört, links a und i. 2. Instrumente: rechts werden Uhr, c, c^1, c^2, c^3 und c^4 im Contacte mit ein wenig längerer Dauer gehört; Acumeter wird nicht gehört; Glocke, Pfeife und Sirene werden gehört, differentirt und auch die Richtung localisirt links ebenso.

5. Isabella K., 12 Jahre alt, infolge behördlichen ärztlichen Zeugnisses aufgenommen. Zwei Geschwister sind taubstumm; Erkrankungen vor der Aufnahme unbekannt, kein Sprechvermögen, Schwerhörigkeit angeboren.

Pathologische Veränderungen: 1. Im Nasenrachenraume chronischer Catarrh. 2. Gehörorgan: rechts eingezogenes, mehrfach cicatrisirtes Trommelfell, schwer durchgängige Eustach'sche Röhre; links weissgraues, stark eingezogenes Trommelfell, hochgradige Vorwölbung

Digitized by Google

des kurzen Fortsatzes, ein stecknadelkopfgrosser Lichtkegel knapp unterhalb des Umbo; Eustach'sche Röhre verengert, schwer durchgängig.

Gehörvermögen (vor den Hörübungen): 1. Sprache: Vocalgehör beiderseits = 0. 2. Instrumente: Uhr und Stimmgabel werden per Knochenleitung mit ganz kurzer Dauer vernommen; Politzer's Acumeter wird nicht gehört; Glocke, Pfeife und Sirene werden gut gehört, differentirt und localisirt.

Gehörvermögen (nach ein Jahr lang fortgesetzten Hörübungen): 1. Sprache: rechts kein Vocalgehör; links werden gehört a und i. 2. Instrumente: rechts Uhr, c, c^1, c^2, c^3 und c^4 im Contacte, die Tonarten werden nicht pünktlich differentirt, Acumeter wird nicht gehört, die Richtung der Tonquelle wird nicht localisirt; links ebenso.

6. Stefan S., 9 Jahre alt, infolge behördlichen ärztlichen Zeugnisses aufgenommen. Keine hereditäre Belastung; im Alter von $1^1/_2$ Jahren Meningitis; vor der Aufnahme kein Sprechvermögen; Schwerhörigkeit erworben.

Pathologische Veränderungen: 1. Im Nasenrachenraume: Zungenzäpfchen und untere Nasenmuschel linkerseits hypertrophisch; 2. Gehörorgan: rechts grauweisses, stark eingezogenes Trommelfell, unterhalb des Umbo ein stecknadelkopfgrosser Lichtkegel, Eustach'sche Röhre durchgängig; links dasselbe, nur ganz ohne Lichtkegel.

Gehörvermögen (vor den Hörübungen): 1. Sprache: rechts werden gehört a, e, i, o und r, Conversation nicht; links werden gehört a, e, i und r, keine Conversation. 2. Instrumente: rechts Uhr = o; c, c^1, c^2, c^3 und c^4 werden per Knochenleitung gehört, jedoch mit kurzer Dauer; Glocke, Pfeife und Sirene werden gehört, nicht richtig differentirt, die Richtung localisirt; links ebenso.

Gehörvermögen (nach ein Jahr lang fortgesetzten Hörübungen): 1. Sprache: rechts werden gehört a, e, i, o und r, links a, e, i, o, u, ü, ö, r, sch, s (weiches), b, d, l; Worte werden beiderseits auf 1 m gehört. 2. Instrumente: Beiderseits Uhr, c, c^1, c^2, c^3 und c^4 im Contacte; Glocke, Pfeife und Sirene werden gehört, differentirt und uch localisirt.

7. Stefan B., 12 Jahre alt, mit behördlichem ärztlichen Zeugniss aufgenommen; ein Bruder ist schwerhörig; Erkrankungen vor der Aufnahme unbekannt; kein Sprechvermögen vor der Aufnahme; Schwerhörigkeit angeboren.

Pathologische Veränderungen: 1. Im Nasenrachenraume: chronischer Catarrh, Hypertrophie der unteren Muschel, verlängertes Zungenzäpfchen. 2. Gehörorgan: rechts vollkommen graues, eingezogenes Trommelfell, kurzer Hammerfortsatz ragt hervor, äusserer Gehörgang breit, Eustach'sche Röhre frei; links dasselbe.

Gehörvermögen (vor den Hörübungen): 1. Sprache: Vocalgehör beiderseits = 0. 2. Instrumente: rechts Uhr, c, c^1, c^2, c^3 und c^4 im Contacte und auch per Luftleitung; Acumeter wird nicht gehört; Glocke, Pfeife und Sirene werden gut gehört, differentirt, doch ohne Localisationsvermögen; links ebenso.

Gehörvermögen (nach ein Jahr lang fortgesetzten Hörübungen): 1. Sprache: beiderseits werden gehört a und i; 2. Instrumente:

Digitized by Google

rechts Uhr, c, c^1, c^2, c^3 und c^4 per Luft- und Knochenleitung, Acumeter wird nicht gehört; Glocke, Pfeife und Sirene werden gut gehört, die Tonarten differentirt und auch die Richtung localisirt; links ebenso.

8. Elisabeth J., 13 Jahre alt, aufgenommen mit behördlichem ärztlichen Zeugniss. Keine hereditäre Belastung; im Alter von $1^1/_2$ Jahren Typhus abdominalis bestanden; kein Sprechvermögen vor der Aufnahme; Schwerhörigkeit erworben.

Pathologische Veränderungen: 1. Nasenrachenraum: Nasenschleimhaut gedunsen, hyperämisch; Pharyngitis granulosa. 2. Gehörorgan: rechts milchglasartig getrübtes, eingezogenes Trommelfell, unterhalb des Umbo ein kleines Stück vom Lichtkegel; Eustach'sche Röhre verengert; links dasselbe, nur ist hier gar kein Lichtkegel.

Gehörvermögen (vor den Hörübungen): 1. Sprache: rechts werden gehört a, i, o, u, ü, r, sch, z, bekannte Worte auf $1^1/_2$ m; links werden gehört a, i, o, u, r, s (weiches), z, s; Conversation auf $1^1/_2$ m, unbekannte Worte werden schwer gehört. 2. Instrumente: rechts werden weder Uhr noch Stimmgabeln und Acumeter gehört; Glocke, Pfeife und Sirene werden gut gehört; links ebenso; die Richtung der Tonquelle wird beiderseits gut localisirt.

Gehörvermögen (nach ein Jahr lang fortgesetzten Hörübungen): 1. Sprache: rechts werden gehört a, i, o, u, ü, e, r, s, sch, n, d, r; Wortgehör ad concham, auf $1^1/_2$ m weniger gut; links werden gehört a, sch, u, z, i, ö, r, s; Conversation ebenfalls. 2. Instrumente: rechts Uhr, c, c^1, c^2, c^3 und c^4 im Contacte und auch per Luftleitung; Glocke Pfeife und Sirene werden gut gehört, die verschiedenen Tonarten differentirt und auch die Richtung localisirt; links ebenso.

9. Josef V., 11 Jahre alt, aufgenommen mit behördlichem ärztlichen Zeugniss. Belastung nicht nachweisbar; im Alter von einem Jahre Meningitis bestanden; bei der Aufnahme unverständliches Stammeln; Schwerhörigkeit erworben.

Pathologische Veränderungen: 1. Nasenrachenraum: Schleimhaut gedunsen, hyperämisch; Hypertrophie der unteren Muscheln. 2. Gehörorgan: rechts getrübtes, eingezogenes Trommelfell; stecknadelkopfgrosser Lichtkegel, Eustach'sche Röhre durchgängig; links dasselbe.

Gehörvermögen (vor den Hörübungen): 1. Sprache: beiderseits vollständiges Vocalgehör, Consonanten werden schwer ausgesprochen; es besteht auch zum Theil Wortgehör. 2. Instrumente: beiderseits werden Uhr, Stimmgabeln, Glocke, Pfeife und Sirene gut gehört, die Tonarten differentirt und auch die Richtung localisirt.

Gehörvermögen (nach ein Jahr lang fortgesetzten Hörübungen): 1. Sprache: beiderseits werden gehört a, e, i, o, ö, u, ü, s, sch, r, b, d; Wortgehör ad concham gut, auf 1 m Verwechselung mit ähnlich lautenden Wörtern. 2. Instrumente: rechts Uhr ad concham; c, c, c^2, c^3 und c^4 per Knochenleitung; Acumeter wird gehört; Glocke, Pfeife und Sirene werden gehört, differentirt und localisirt; links ebenso.

10. Stefan K., 13 Jahre alt, aufgenommen mit behördlichem ärztlichen Zeugniss. Keine Belastung; im Alter von drei Monaten Meningitis bestanden; bei der Aufnahme unverständliches Stammeln; Schwerhörigkeit erworben.

Pathologische Veränderungen: 1. Nasenrachenraum: Pharyngitis

Digitized by Google

granulosa. 2. Gehörorgan: rechts eingezogenes, vollständig getrübtes Trommelfell, Lichtkegel fehlt; Eustach'sche Röhre durchgängig; links dasselbe.

Gehörvermögen (vor den Hörübungen): 1. Sprache: rechts vollständiges Vocalgehör, von den Consonanten werden gehört r, s, sch und g; laute Sprache wird auf 1½ m gehört; fremde Worte werden schwer gehört; links ebenso, nur werden die Worte schwerer gehört. 2. Instrumente: rechts Uhr, c, c^1, c^2, c^3 und c^4 im Contacte und per Luftleitung, ebenso Politzer's Acumeter; Glocke, Pfeife und Sirene werden gut gehört, die Tonarten differentirt und auch die Richtung localisirt; links ebenso, nur wird hier die Uhr ad concham gehört.

Gehörvermögen (nach ein Jahr lang fortgesetzten Hörübungen): 1. Sprache: beiderseits vollständiges Vocalgehör; von Consonanten werden gehört r, s, sch, b, m, k; Conversationssprache ad concham, auf 1 m theils fehlerhaft, theils Verwechselung der Mitlaute. 2. Instrumente: rechts werden Uhr und Acumeter gehört; c, c^1, c^2, c^3 und c^4 im Contacte und per Luftleitung; Glocke, Pfeife und Sirene werden gut gehört, differentirt und localisirt; links ebenso; die Uhr wird hier von weiterer Entfernung gehört.

11. Alexander M., 12 Jahre alt, aufgenommen mit behördlichem ärztlichen Zeugniss. Keine Belastung; im Alter von einem Jahre eine unbenannte schwere Krankheit bestanden; vor der Aufnahme kein Sprechvermögen; Taubstummheit erworben.

Pathologische Veränderungen: 1. Nasenrachenraum: Nasenschleimhaut gedunsen, hyperämisch; Hypertrophie der unteren Muscheln. 2. Gehörorgan: rechts Paukenhöhleneiterung, Trommelfell zum grossen Theile destruirt; Eustach'sche Röhre durchgängig; links getrübtes und vollständig eingezogenes Trommelfell, an der unteren Sphäre ein kleines Stück des Lichtkegels.

Gehörvermögen (vor den Hörübungen): 1. Sprache: rechts werden gehört a, e, i, o, u, r, s, sch; fremde Worte werden schwer gehört, laute Conversation genügend gut; links werden gehört a, o, r: laute Conversation schwerer wie rechts. 2. Instrumente: beiderseits werden Uhr, c, c^1, c^2, c^3 und c^4 per Knochenleitung gut gehört; Glocke, Pfeife und Sirene werden gehört und auch die Richtung localisirt.

Gehörvermögen (nach ein Jahr lang fortgesetzten Hörübungen): 1. Sprache: rechts werden gehört a, i, o, e, r, s, sch, Conversation ad concham gut, auf 1 m fehlerhaft; links werden gehört a, o, i, ü, r, sch, Wortgehör wie rechterseits 2. Instrumente: rechts Uhr im Contacte, c, c^1, c^2, c^3 und c^4 im Contacte und per Luftleitung, Glocke, Pfeife und Sirene werden gut gehört und localisirt; links ebenso.

12. Elemér Sz., 12 Jahre alt, aufgenommen mit behördlichem ärztlichen Zeugnisse. Keine Belastung. Im Alter von einem Jahre Morbilli und Meningitis: vor der Aufnahme kein Sprechvermögen; Taubstummheit erworben.

Pathologische Veränderungen: 1. Nasenrachenraum: Nasenschleimhaut injicirt, die Muscheln verschwommen, Rachen injicirt, Tonsillen hypertrophisch (adenoide Wucherungen). 2. Gehörorgan: rechts Trommelfell getrübt und eingezogen, mit starker Vorwölbung des kurzen Hammerfortsatzes, Lichtkegel zum kleinen Theile vorhanden; links ebenso.

Digitized by Google

Gehörvermögen (vor den Hörübungen): 1. Sprache: Vocalgehör beiderseits = 0. 2. Instrumente: Uhr und Stimmgabeln werden beiderseits im Contacte gehört; mit beiden Ohren wird die Richtung der Tonquelle localisirt; die Tonarten werden nicht bestimmt differentirt.

Gehörvermögen (nach ein Jahr lang fortgesetzten Hörübungen): 1. Sprache: beiderseits werden gut gehört a, u, e, i; mittellaute Conversation unbestimmt. 2. Instrumente: beiderseits Uhr, c, c', c^2, c^3 und c^4 im Contacte) Glocke, Pfeife und Sirene werden gut gehört, die Tonarten differentirt und auch die Richtung der Tonquelle localisirt.

13. Ludwig Sch., 13 Jahre alt, aufgenommen mit behördlichem ärztlichen Zeugnisse. Keine Belastung in der Familie; im Alter von 1½ Jahren Typhus bestanden; vor der Aufnahme kein Sprechvermögen; Taubstummheit erworben.

Pathologische Veränderungen: 1. Nasenrachenraum: Nasenschleimhaut hyperämisch, gedunsen, rechts Hypertrophie der unteren Nasenmuschel, Pharyngitis chronica. 2. Gehörorgan: rechts eingezogenes und vollständig getrübtes Trommelfell, die einzelnen Theile sind nicht zu unterscheiden, Eustach'sche Röhre durchgängig; links ebenso.

Gehörvermögen (vor den Hörübungen): 1. Sprache: beiderseits wird a gehört; laute Conversation wird schwer verstanden. 2. Instrumente: rechts wird die Uhr knapp vor dem Ohr per Luftleitung, die Stimmgabeln im Contacte gehört, Glocke, Pfeife und Sirene werden gehört, die Tonarten differentirt und die Richtung localisirt; links ebenso.

Gehörvermögen (nach ein Jahr lang fortgesetzten Hörübungen): 1. Sprache: rechts werden gehört a, e, i, o, u, Conversation ad concham gut, auf 1 m werden die Consonanten verwechselt; links werden gehört a, i, e, o, u, ü, r, s, sch, z, b, Wortgehör wie rechts. 2. Instrumente: rechts wird die Uhr im Contacte und per Luftleitung gehört, die Stimmgabeln per Knochenleitung, Acumeter, Glocke, Pfeife und Sirene werden gut gehört, die Tonarten differentirt und die Richtung localisirt; links ebenso.

14. Elisabeth H., 14 Jahre alt, aufgenommen mit behördlichem ärztlichen Zeugniss. Keine Belastung in der Familie. Im Alter von 1½ Jahren Variola bestanden; vor der Aufnahme kein Sprechvermögen; Taubstummheit erworben.

Pathologische Veränderungen: 1. Nasenrachenraum: Nasenschleimhaut anämisch, linkerseits Hypertrophie der unteren Muschel. 2. Gehörorgan: rechts Trommelfell getrübt, vollständig eingezogen, kurzer Fortsatz stark vorgewölbt, Lichtkegel fehlt, Eustach'sche Röhre durchgängig; links ebenso.

Gehörvermögen (vor den Hörübungen): 1. Sprache: rechts vollständiges Vocalgehör, von Consonanten werden r, s, sch gehört, bekannte Worte werden deutlich ausgesprochen, unbekannte bleiben unverständlich, Conversation auf 1½ m; links ebenso. 2. Instrumente: rechts werden Uhr und Acumeter nicht gehört, die Stimmgabeln werden per Knochenleitung gehört, Glocke, Pfeife und Sirene werden gut gehört und die Richtung localisirt; links ebenso.

Gehörvermögen (nach ein Jahr lang fortgesetzten Hörübungen): 1. Sprache: rechts vollständiges Vocalgehör, von Consonanten werden

Digitized by Google

gehört r, s, sch, b, d, Conversation ad concham einwandsfrei, auf 1 m fehlerhaft; links vollständiges Vocalgehör, von Consonanten werden gehört s, sch, m, l, r, Conversation wie rechts. 2. Instrumente: rechts wird die Uhr nicht gehört, c, c^1, c^2, c^3 und c^4 werden nur per Knochenleitung gehört, Glocke, Pfeife und Sirene werden gut gehört, differentirt und auch die Richtung localisirt; links ebenso.

15. Marie M., 9 Jahre alt, aufgenommen mit behördlichem ärztlichen Zeugniss. Keine hereditäre Belastung; kein Sprechvermögen vor der Aufnahme; Taubstummheit angeboren.

Pathologische Veränderungen: 1. Nasenrachenraum: Nasenschleimhaut blass, die unteren Muscheln hypertrophisch; Pharyngitis granulosa. 2. Gehörorgan: rechts Cerumen, nach Beseitigung desselben vollständig eingezogenes Trommelfell, Lichtkegel fehlt, Eustachsche Röhre kann nicht untersucht werden; links milchglasartig getrübtes Trommelfell, Lichtkegel ist vorhanden, Eustach'sche Röhre durchgängig.

Gehörvermögen (vor den Hörübungen): 1. Sprache: beiderseits wird a gehört, kein Wortgehör. 2. Instrumente: weder die Uhr noch Stimmgabeln und Acumeter werden gehört; Glocke, Pfeife und Sirene werden gehört, die Tonarten wohl unterschieden, aber nicht immer und auch die Richtung wird nicht localisirt.

Gehörvermögen (nach ein Jahr lang fortgesetzten Hörübungen): 1. Sprache: rechts werden gehört a, e, i, e, o, u, ü, r, s, sch, b, l, Conversation ad concham, auf 1 m ganz schlecht; links werden gehört a, i, o, r, b, l. 2. Instrumente: rechts werden Uhr, c, c^1, c^2, c^3 und c^4 per Knochenleitung gehört, Acumeter wird gehört, Glocke, Pfeife und Sirene werden gut gehört, die Tonarten differentirt und auch die Richtung localisirt; links ebenso.

16. Johann V., 13 Jahre alt, aufgenommen mit behördlichem ärztlichen Zeugniss. Zwei Geschwister sind taubstumm; vor der Aufnahme kein Sprechvermögen. Taubstummheit angeboren; die Eltern standen vor der Ehe in Blutsverwandtschaft (consanguinische Ehe).

Pathologische Veränderungen: 1. Nasenrachenraum: Nasenschleimhaut atrophisch, untere Muschel linkerseits hypertrophisch; Pharyngitis catarrhalis chronica. 2. Gehörorgan: rechts Trommelfell getrübt und eingezogen, unten ein kleiner Lichtkegel; Eustach'sche Röhre durchgängig. Links dasselbe.

Gehörvermögen (vor den Hörübungen): 1. Sprache: rechts werden sämmtliche Buchstaben gehört; Conversation auf $1^1/_2$ m., fremde Wörter kaum; links vollständiges Vocalgehör, von Consonanten r, s, sch; Conversation etwas schwächer. 2. Instrumente: rechts Uhr, c und c^1 auch per Luftleitung; die Knochenleitung ist hier stärker als links; Glocke, Pfeife und Sirene werden gut gehört, differentirt; die Richtung nicht mit Bestimmtheit localisirt. Links ebenso.

Gehörvermögen (nach ein Jahr lang fortgesetzten Hörübungen): 1. Sprache: rechts werden alle Buchstaben gehört, Wortgehör auf 1 m; links vollständiges Vocalgehör, von Consonanten r, s, sch; Conversation wie rechts. 2. Instrumente: rechts Uhr, c, c^1 und c^2 im Contacte; Glocke, Pfeife und Sirene werden gut gehört, die Tonarten differentirt, die Richtung localisirt, doch nicht mit Bestimmtheit. Links ebenso.

Digitized by Google

17. Marie B., 13 Jahre alt; aufgenommen mit behördlichem ärztlichen Zeugniss. Keine erbliche Belastung; vor der Aufnahme bestandene Krankheiten unbekannt; vor der Aufnahme kein Sprechvermögen; Taubstummheit angeboren.

Pathologische Veränderungen: Nasenrachenraum: Nasenschleimhaut hyperämisch, gedunsen; Pharyngitis cat. chron. 2. Gehörorgan: rechts Trommelfell weissgrau, vollständig eingezogen. Lichtkegel kaum sichtbar; Eustach'sche Röhre durchgängig. Links dasselbe.

Gehörvermögen (vor den Hörübungen): 1. Sprache: rechts a und r, links a, i, r, s, sch; Wörter werden schlecht gehört. 2. Instrumente: rechts Uhr und Stimmgabeln = 0; Glocke, Sirene und Pfeife werden gut gehört, differentirt; die Richtung nicht localisirt. Links ebenso.

Gehörvermögen (nach ein Jahr lang fortgesetzten Hörübungen): 1. Sprache: rechts werden gehört a, o, ö, e, i, u, ü, r, s, sch; links a, i, u, ü, e, r, sch; Wortgehör beiderseits ad concham, auf 1 m mangelhaft. 2. Instrumente: rechts Uhr, c und c^1 im Contacte; Glocke, Pfeife und Sirene werden gut gehört, differentirt und die Richtung localisirt. Links ebenso.

18. Friedrich N., 9 Jahre alt, aufgenommen mit behördlichem ärztlichen Zeugniss. Keine Belastung. Im Alter von vier Jahren in Folge unbekannter Krankheit Schwerhörigkeit; vor der Aufnahme wurden einzelne Worte gestammelt; stammt aus consanguinischer Ehe.

Pathologische Veränderungen: 1. Nasenrachenraum: Deviation des Septums nach links; Pharyngitis granulosa. 2. Gehörorgan: rechts Trommelfell getrübt und eingezogen, unterhalb des Umbo ein kleiner Lichtkegel; Eustach'sche Röhre durchgängig. Links dasselbe, Eustach'sche Röhre nicht durchgängig.

Gehörvermögen (vor den Uebungen): 1. Sprache: Vocalgehör beiderseits = 0. 2. Instrumente: Uhr und Stimmgabeln beiderseits = 0; Glocke, Pfeife und Sirene werden gut gehört, nicht differentirt und auch die Richtung nicht localisirt.

Gehörvermögen (nach ein Jahr lang fortgesetzten Hörübungen): 1. Sprache: rechts wird i gehört, links nichts. 2. Instrumente: c, c^1 und c^2 beiderseits im Contacte; Glocke, Pfeife und Sirene werden gehört, nicht mit Bestimmtheit differentirt und auch die Richtung unbestimmt localisirt.

19. Ferdinand L., 12 Jahre alt, aufgenommen mit behördlichem ärztlichen Zeugniss; im Alter von zwei Jahren Typhus abdominalis bestanden. Keine erbliche Belastung, kein Hörvermögen vor der Aufnahme; Taubstummheit erworben.

Pathologische Veränderungen: 1. Im Nasenrachenraume nichts. 2. Gehörorgan: rechts Trommelfell milchglasartig getrübt, kurzer Fortsatz stark vorgewölbt, knapp unterhalb des Umbo ragt ein kleiner Theil des Lichtkegels vor. Links dasselbe Bild ohne Lichtkegel; die Eustach'schen Röhren sind durchgängig.

Gehörvermögen (vor den Hörübungen): 1. Sprache: rechts vollständiges Vocalgehör, von Consonanten r, s, sch, d, t; Wortgehör auf 1 m, zum Theile gut, zum Theile mangelhaft. Links werden gehört a, e, o, u, ü, r. 2. Instrumente: rechts Uhr, Politzer's Acumeter, c, c^1, c^2, c^3 und c^4; Glocke, Pfeife und Sirene werden gut gehört,

Digitized by Google

differenzirt und die Richtung localisirt. Links werden Uhr und Stimmgabeln nicht mit Bestimmtheit gehört.

Gehörvermögen (nach ein Jahr lang fortgesetzten Hörübungen): 1. Sprache: rechts vollständiges Vocalgehör, von Consonanten s, sch, r, b, m, t, d; Wörtgehör auf 1 m, zum Theile gut, zum Theile mangelhaft Links nebst vollständigem Vocalgehör r, s, sch, z; Wortgehör wie rechts. 2. Instrumente: rechts Uhr, Acumeter, c, c^1, c^2, c^3 und c^4 per Knochen- und Luftleitung; Glocke, Pfeife und Sirene werden gut gehört, differentirt und auch die Richtung localisirt. Links ebenso.

20. Julius H., 14 Jahre alt, aufgenommen mit behördlichem ärztlichen Zeugniss. Keine Belastung. Im Alter von $2^1/_2$ Jahren Typhus abdominalis bestanden; vor der Aufnahme kein Sprechvermögen; Taubstummheit erworben.

Pathologische Veränderungen: 1. Nasenrachenraum: Pharyngitis cat. chron. 2. Gehörorgan: rechts weissgraues Trommelfell, unterhalb des Umbo stecknadelkopfgrosser Lichtkegel, Eustach'sche Röhre verengert; links dasselbe Bild mit normaler Eustach'schen Röhre.

Gehörvermögen (vor den Hörübungen): 1. Sprache: rechts werden alle Laute gehört, Wortgehör auf $1^1/_2$ m; links a, e, o, ö, u, ü, r, s, sch, b, Wortgehör sehr mangelhaft. 2. Instrumente; rechts Uhr, Acumeter, c, c^1, c^2, c^3 und c^4 im Contacte und per Luftleitung; Glocke, Pfeife und Sirene werden gut gehört, differentirt und die Richtung localisirt.

Gehörvermögen (nach ein Jahr lang fortgesetzten Hörübungen): 1. Sprache: rechts sämmtliche Laute, Wortgehör auf 1 m: links a, e, o, ö, u, s, sch, r, b, Wortgehör auf 1 m mangelhaft. 2 Instrumente: rechts werden Uhr, Acumeter, c, c^1, c^2, c^3 und c^4 gut gehört, ebenso Glocke, Pfeife und Sirene, differentirt und die Richtung localisirt; links ebenso, nur mit weniger Sicherheit.

20. Josef B., 15 Jahre alt; aufgenommen mit behördlichem ärztlichen Zeugniss; zwei Geschwister sind taub. Im Alter von $2^1/_2$ Jahren Typhus abdominalis bestanden; vor der Aufnahme kein Sprechvermögen; Taubstummheit erworben.

Pathologische Veränderungen: 1. Nasenrachenraum: Pharyngitis granulosa. 2. Gehörorgan: rechts Trommelfell weissgrau, unterhalb des Umbo ein stecknadelkopfgrosser Lichtkegel, die Eustach'sche Röhre verengert; links dasselbe, Eustach'sche Röhre durchgängig.

Gehörvermögen (vor den Hörübungen): 1. Sprache: rechts vollständiges Lautgehör, Conversation mit bekannten Worten auf $1^1/_2$ m, mit unbekannten Wörtern auf 1 m; links ebenso. 2. Instrumente: Uhr rechts wie links unbestimmt; c, c^1, c^2, c^3 und c^4 werden per Luftleitung gut gehört, die Tonarten differentirt und die Richtung localisirt.

Gehörvermögen (nach ein Jahr lang fortgesetzten Hörübungen): 1. Sprache: rechts werden sämmtliche Laute gehört, Conversation auf $1^1/_2$ m, fremde Wörter werden verstanden: links ebenso. 2. Instrumente: rechts Uhr, Acumeter, c, c^1, c^2, c^3 und c^4, sowie Glocke, Pfeife und Sirene werden gehört, differentirt und die Richtung localisirt; links ebenso.

22. Jolanthe Z., 12 Jahre alt, aufgenommen mit behördlichem ärztlichen Zeugniss. Keine erbliche Belastung; im Alter von 9 Monaten Blattern und Bauchtyphus bestanden; kein Sprechvermögen vor der Aufnahme: Taubstummheit erworben.

Digitized by Google

Pathologische Veränderungen: 1. Im Nasenrachenraume nichts. 2. Gehörorgane: rechts Trommelfell weissgrau und stark eingezogen, der Lichtkegel zur Hälfte gekürzt. Eustach'sche Röhre durchgängig. Links dasselbe; vom Lichtkegel ist ein stecknadelkopfgrosser Theil zu sehen.

Gehörvermögen (vor den Hörübungen): 1. Sprache: rechts Vocalgehör = 0, links werden gehört a, i, u, r. 2. Instrumente: Uhr und Stimmgabeln beiderseits weder per Knochen- noch per Luftleitung, Glocke und Sirene werden gehört, nicht mit Bestimmtheit differentirt und die Richtung nicht localisirt.

Gehörvermögen (nach ein Jahr lang fortgesetzten Hörübungen): 1. Sprache: rechts a, e, i, o, ö, r; Wortgehör auf 1 m; links a, i, e, o, ö, u, ü, r.; Wortgehör wie rechts. 2. Instrumente: rechts Uhr, c, c^1, c^2, c^3 und c^4 im Contacte und per Luftleitung; Glocke, Pfeife und Sirene werden gehört, differentirt und die Richtung localisirt. Links ebenso.

23. Josef F., 13 Jahre alt; aufgenommen mit behördlichem ärztlichen Zeugniss. Keine Belastung; bestandene Krankheiten vor der Aufnahme unbekannt; vor der Aufnahme kein Sprechvermögen; Taubstummheit angeboren.

Pathologische Veränderungen: 1. Nasenrachenraum: Rachencatarrh, linke Tonsille hypertrophisch, adenoide Wucherungen. 2. Gehörorgan: rechts getrübtes Trommelfell, dem Hammergriffe entsprechend Hyperämie, unterhalb des Umbo ein stecknadelkopfgrosser Lichtkegel; links nach Beseitigung von Cerumen Trommelfell vollständig getrübt und eingezogen, Lichtkegel an der Sphäre in kleiner Ausdehnung, Eustach'sche Röhre beiderseitig durchgängig.

Gehörvermögen (vor den Hörübungen): 1. Sprache: rechts vollständiges Lautgehör, Wortgehör auf 1 m mangelhaft; links nebst vollständigem Vocalgehör von Consonanten s, sch, r, d, t, m, n. 2. Instrumente: Uhr, Acumeter, Stimmgabeln, Glocke, Pfeife und Sirene werden beiderseits gehört, differentirt und die Richtung localisirt.

Gehörvermögen (nach ein Jahr lang fortgesetzten Hörübungen): 1. Sprache; rechts vollständiges Lautgehör, Wortgehör auf 1 m, zum Theile gut, zum Theile mangelhaft; links nebst vollständigem Vocalgehör von Consonanten s, sch, r, d, t, m, l, Wortgehör mangelhaft. 2. Instrumente: rechts Uhr, Acumeter, c, c^1, c^2, c^3 und c^4 im Contacte und per Luftleitung, Glocke, Pfeife und Sirene werden gut gehört, differentirt und die Richtung localisirt; links ebenso.

24. Johann V., 14 Jahre alt, aufgenommen mit behördlichem ärztlichen Zeugniss, hat einen taubstummen Bruder; Erkrankungen vor der Aufnahme unbekannt; vor der Aufnahme kein Sprechvermögen; Taubstummheit angeboren.

Pathologische Veränderungen: 1. Im Nasenrachenraume nichts. 2. Gehörorgan: rechts getrübtes Trommelfell, kurzer Fortsatz stark vorgewölbt, nur stecknadelkopfgrosser Lichtkegel, Eustach'sche Röhre durchgängig; links dasselbe.

Gehörvermögen (vor den Hörübungen): 1. Sprache: rechts Vocalgehör; links Vocalgehör = 0. 2. Instrumente: rechts Uhr, c, c^1 und c^2 nur im Contacte; Glocke, Pfeife und Sirene werden gehört, die

Digitized by Google

Tonarten nicht differentirt und auch die Richtung nicht localisirt; links ebenso.

Gehörvermögen (nach ein Jahr lang fortgesetzten Hörübungen): 1. Sprache: rechts Vocalgehör; links werden gehört a, i, o, u, r, Conversation = 0. 2. Instrumente: rechts werden gehört Uhr, Acumeter, c, c^1, c^2 und c^3; Glocke, Pfeife und Sirene werden gut gehört, differentirt und die Richtung localisirt; links ebenso.

25. Emerich K., 14 Jahre alt, aufgenommen mit behördlichem ärztlichen Zeugniss. Im Alter von zehn Monaten Meningitis bestanden; keine Belastung; vor der Aufnahme kein Sprechvermögen; Taubstummheit angeboren.

Pathologische Veränderungen: 1. Nasenrachenraum: Nasenschleimhaut geschwellt und hyperämisch, Hypertrophie der unteren Muschel. 2. Gehörorgan: rechts stark getrübtes und vollständig eingezogenes Trommelfell, im unteren hinteren Quadranten ein stecknadelkopfgrosser Lichtkegel, Eustach'sche Röhre durchgängig; links dasselbe, nur ist hier gar kein Lichtkegel.

Gehörvermögen (vor den Hörübungen): 1. Sprache: rechts werden gehört e, ö, i, s, sch, b, w, d, r, Conversation mit bekannten Wörtern auch auf 1 m, mit fremden Wörtern nicht sicher; links werden gehört a, e, i, o, ö, u, ü, r, s, sch, d, g. 2. Instrumente: rechts Uhr, Acumeter und Stimmgabeln = 0; Glocke, Pfeife und Sirene werden gut gehört, die Tonarten nicht correct differentirt und auch die Richtung nicht localisirt; links ebenso.

Gehörvermögen (nach ein Jahr lang fortgesetzten Hörübungen): 1. Sprache: rechts completes Vocalgehör, von Consonanten werden gehört r, s, sch, l, m, n, Conversation auf 1 m; links werden gehört a, e, i, o, u, r, s, sch, Conversation ähnlich wie rechts. 2. Instrumente: rechts werden Uhr, c, c^1, c^2, c^3 und c^4 gehört, Glocke, Pfeife und Sirene ebenfalls, die Tonarten werden nicht mit Sicherheit differentirt, auch die Richtung der Tonquelle wird nicht pünktlich localisirt; links ebenso.

26. Franz E., 17 Jahre alt, aufgenommen mit behördlichem ärztlichen Zeugniss. Keine Belastung; vor der Aufnahme kein Sprechvermögen; Schwerhörigkeit erworben (?).

Pathologische Veränderungen: 1. Nasenrachenraum: Nasenschleimhaut geschwellt, hyperämisch, chronischer Rachen-Catarrh. 2. Gehörorgan: rechts Trommelfell weissgrau, eingezogen, stecknadelkopfgrosser Lichtkegel, Eustach'sche Röhre durchgängig; links dasselbe.

Gehörvermögen (vor den Hörübungen): 1. Sprache: rechts completes Vocalgehör, von Consonanten werden gehört r, s, sch, b, d, t; links vollständiges Vocalgehör, Conversation auf $1^1/_2$ m manchmal fehlerhaft. 2. Instrumente: rechts Uhr = 0, Acumeter wird gehört, c, c^1, c^2, c^3 und c^4 per Luft- und Knochenleitung; Glocke, Pfeife und Sirene werden gut gehört, die Tonarten nicht differentirt und auch die Richtung nicht mit Bestimmtheit localisirt: links ebenso.

Gehörvermögen (nach ein Jahr lang fortgesetzten Hörübungen): 1. Sprache: rechts vollständiges Vocalgehör, von Consonanten werden gehört r, s, sch, m, l, w; Conversation auf 1 m gut. Links Vocalgehör, von Consonanten l, r, s, sch. 2. Instrumente: rechts Uhr c, c^1, c^2, c^3 und c^4 im Contacte und per Luftleitung; Glocke, Pfeife und Sirene

Digitized by Google

werden gut gehört, die Tonarten nicht differentirt und die Richtung der Tonquelle nicht bestimmt localisirt; links ebenso.

27. Nicolaus K., 17 Jahre alt, aufgenommen mit behördlichem ärztlichen Zeugniss. Keine Belastung; im Alter von $1^1/_4$ Jahren ecclamptische Krämpfe; vor der Aufnahme kein Sprechvermögen; Taubstummheit erworben.

Pathologische Veränderungen: Im Nasenrachenraume: Rhinopharyngitis chronica. 2. Gehörorgan: rechts stark eingezogenes, weissgraues Trommelfell, vom vorderen oberen Quadranten bis zum hinteren unteren läuft eine zwirndicke, linienförmige Narbe; Eustach'sche Röhre durchgängig; links dasselbe mit Ausnahme des narbigen Gebildes.

Gehörvermögen (vor den Hörübungen): 1. Sprache: rechts neben vollständigem Vocalgehör werden gehört l, m, r, d; Conversation auf $1^1/_2$ m; links Vocalgehör, von Consonanten werden s, sch, r, b, k gehört; Wortgehör auf $1^1/_2$ m. 2. Instrumente: rechts Uhr = 0; Acumeter, c und c^1 werden gehört, ebenso Glocke, Pfeife und Sirene, die Tonarten werden nicht differentirt, die Richtung wird localisirt; links Uhr und Acumeter = 0; c und c^1 werden gehört; Glocke, Pfeife und Sirene wie rechts.

Gehörvermögen (nach ein Jahr lang fortgesetzten Hörübungen): 1. Sprache: rechts neben Vocalgehör die Consonanten r, s, sch; Conversation auf 1 m einwandsfrei; links Vocalgehör und die Consonanten s, sch, m, b. w, r; Conversation auf 1 m prächtig. 2. Instrumente: rechts Uhr = 0, Acumeter nur im Contacte, c und c^1 werden per Knochenleitung gut gehört; Glocke, Pfeife und Sirene werden gehört, die Tonarten differentirt, die Richtung unbestimmt localisirt. Links ebenso.

28. Margarethe W., 13 Jahre alt, aufgenommen mit behördlichem ärztlichen Zeugniss; zwei Geschwister sind taubstumm; im Alter von zwei Jahren eine unbekannte Krankheit bestanden, seither die Taubstummheit; vor der Aufnahme kein Sprechvermögen.

Pathologische Veränderungen: 1. Nasenrachenraum: Atrophie der Nasenschleimhaut. 2. Gehörorgan: rechts Trommelfell weissgrau und eingezogen, im unteren Theile ein stecknadelkopfgrosser Lichtkegel, Eustach'sche Röhre durchgängig; links normales Bild.

Gehörvermögen (vor den Hörübungen): 1. Sprache: rechts werden gehört a, e, o, u, r, s, sch, m, b; links a, o, i, e, u, s, s (weiches), sch und w. 2. Instrumente: rechts Uhr und Acumeter = 0; c, c^1 und c^2 werden gehört, ebenso Glocke, Pfeife und Sirene, die Tonarten werden differentirt, die Richtung nicht bestimmt localisirt; links ebenso.

Gehörvermögen (nach ein Jahr lang fortgesetzten Hörübungen): 1. Sprache: rechts neben Vocalgehör g, m, l, s, s (weiches), sch, w, r; links werden gehört a, e, i, o, u, r, l, s (weiches). 2. Instrumente: das Hören der Uhr, c, c^1 und c^2 ist unbestimmt; Glocke, Pfeife, Sirene werden gehört, die Tonarten differentirt, die Richtung nicht bestimmt localisirt.

29. Johanna M., 14 Jahre alt, aufgenommen mit behördlichem ärztlichen Zeugniss; ein Bruder ist taubstumm; im Alter von $1^1/_4$ Jahren Scharlach durchgemacht; vor der Aufnahme kein Sprechvermögen; Taubstummheit erworben.

Digitized by Google

Pathologische Veränderungen: 1. Nasenrachenraum: Pharyngitis chron. granul. 2. Gehörorgan: rechts Trommelfell vollständig grau, eingezogen; die einzelnen Gebilde sind nicht zu sehen; Eustach'sche Röhre durchgängig. Links dasselbe.

Gehörvermögen (vor den Hörübungen): 1. Sprache: rechts nicht ganz perfectes Vocalgehör; links Vocalgehör. 2. Instrumente: rechts Uhr = 0, Stimmgabeln nur im Contacte; Glocke, Pfeife und Sirene werden gut gehört, die Tonarten nicht sicher differentirt, die Richtung localisirt. Links ebenso.

Gehörvermögen (nach ein Jahr lang fortgesetzten Hörübungen): 1. Sprache: rechts werden gehört a, e, i, o, u, ü, ö und r; links a, i, o, ö, u, ü, w, r, sch und s (weiches). 2. Instrumente: rechts Uhr, Acumeter, c, c^1, c^2, c^3 und c^4; Glocke, Pfeife und Sirene werden gehört, differentirt und die Richtung localisirt. Links ebenso, nur noch in stärkerem Maasse.

30. Karoline Cs., 8 Jahre alt, aufgenommen mit behördlichem ärztlichen Zeugniss; vor der Aufnahme kein Sprechvermögen; die übrigen Umstände sind unbekannt.

Pathologische Veränderungen: 1. Nasenrachenraum: Nasen- und Rachenschleimhaut sind geschwollen und hyperämisch; Hypertrophie der linken Tonsille. 2. Gehörorgan: rechts Trommelfell vollständig getrübt und eingezogen, Lichtkegel nur zum Theil vorhanden, Eustach'sche Röhre durchgängig. Links dasselbe.

Gehörvermögen (vor den Hörübungen): 1. Sprache: rechts kein Vocalgehör; links werden gehört a, i, r. 2. Instrumente: rechts Uhr, c, c^1, c^2, c^3 und c^4, Glocke, Pfeife und Sirene werden gehört, differentirt und die Richtung localisirt. Links ebenso, ein wenig besser.

Gehörvermögen (nach ein Jahr lang fortgesetzten Hörübungen): 1. Sprache: rechts werden gehört a, i, o, ö, u, r, b, d; links a, i, o, r, n, w, b, m; Wortgehör beiderseits mässig. 2. Instrumente: rechts Uhr und Stimmgabeln per Knochen- und Luftleitung. Acumeter nur im Contacte; Glocke, Pfeife und Sirene werden gut gehört, differentirt und die Richtung localisirt. Links ebenso nur etwas besser.

31. Johann P., 16 Jahre alt, aufgenommen mit behördlichem ärztlichen Zeugniss; zwei Geschwister sind taubstumm; Krankheiten vor der Aufnahme unbekannt; vor der Aufnahme stammelte das Kind in slavischer Sprache.

Pathologische Veränderungen 1. Nasenrachenraum: chronischer Nasen-Rachencatarrh 2. Gehörorgan: rechts Trommelfell ganz getrübt und eingezogen; die Gebilde lassen sich nicht unterscheiden; Eustach'sche Röhre durchgängig. Links dasselbe.

Gehörvermögen (vor den Hörübungen): 1. Sprache: rechts werden mit Ausnahme von w alle Buchstaben gehört, Conversation und auch Fremdwörter werden gehört; links ebenso. 2. Instrumente: rechts Uhr, c, c^1, c^2, c^3 und c^4 im Contacte und per Luftleitung; Glocke, Pfeife und Sirene werden gut gehört, differentirt und die Richtung localisirt. Links ebenso.

Gehörvermögen (nach ein Jahr lang fortgesetzten Hörübungen): 1. Sprache: rechts vollkommenes Vocalgehör, Conversation auf 1 m;

Digitized by Google

links ebenso. 2. Instrumente: rechts Uhr, Acumeter, c, c^1, c^2, c^3 und c^4; Glocke, Pfeife und Sirene werden gut gehört, differentirt und die Richtung localisirt. Links ebenso.

32. Julie K., 14 Jahre alt, aufgenommen mit behördlichem ärztlichen Zeugniss; fünf Geschwister sind taubstumm; bestandene Krankheiten vor der Aufnahme unbekannt; kein Sprechvermögen vor der Aufnahme; Taubstummheit angeboren.

Pathologische Veränderungen: 1. Nasenrachenraum: Hypertrophie der unteren Nasenmuscheln, Pharyngitis granulosa. 2. Gehörorgan: rechts getrübtes Trommelfell, die Gebilde lassen sich nicht unterscheiden; Eustach'sche Röhre durchgängig. Links dasselbe.

Gehörvermögen (vor den Hörübungen): 1. Sprache: rechts werden gehört a, r; links a, e, i, u, r. 2. Instrumente: rechts Uhr, c, c^1 und c^2 im Contacte und per Luftleitung; Acumeter nur per Knochenleitung; Glocke, Pfeife und Sirene werden gut gehört, die Tonarten nicht differentirt und die Richtung der Tonquelle wird nicht mir Bestimmtheit localisirt. Links ebenso.

Gehörvermögen (nach ein Jahr lang fortgesetzten Hörübungen): 1. Sprache: rechts werden gehört a, e, i, o, u, ü, r, s, w, Conversation auf 1 m einwandsfrei; links a, e, i, o, u, r, Conversation wie rechts. 2. Instrumente: rechts Uhr, c, c^1 und c^2 per Knochen- und Luftleitung, c^3 und c^4 nur im Contacte, Glocke, Pfeife und Sirene werden gehört, nicht sicher differentirt und auch die Richtung nicht bestimmt localisirt; links ebenso, nur in etwas geringerem Maasse.

33. Serene D., 13 Jahre alt, mit behördlichem ärztlichen Zeugniss aufgenommen; zwei Geschwister sind taubstumm; bestandene Krankheiten vor der Aufnahme unbekannt; kein Sprechvermögen vor der Aufnahme.

Pathologische Veränderungen: 1. Im Nasenrachenraume nichts. 2. Gehörorgan: rechts Trommelfell getrübt und eingezogen, vom Lichtkegel besteht ein kleines Stück an der Sphäre, Eustach'sche Röhre durchgängig; links dasselbe.

Gehörvermögen (vor den Hörübungen): 1. Sprache: rechts werden gehört a, e, u, r, s, sch, (weiches) s; links Vocalgehör = 0. 2. Instrumente: rechts Uhr, c, c^1, c^2, c^3 und c^4 = 0, Glocke, Pfeife und Sirene werden gehört, nicht differentirt und die Richtung nicht mit Bestimmtheit localisirt; links ebenso.

Gehörvermögen (nach ein Jahr lang fortgesetzten Hörübungen): 1. Sprache: rechts werden gehört a, e, o, u, r, s, sch, (weiches) s, Wortgehör auf 1 m; links a, e, i, u, o, r, s, sch, Wortgehör schwächer als rechts. 2. Instrumente: rechts Uhr = 0, c, c^1 und c^2 nur im Contacte, Glocke, Pfeife und Sirene werden gehört, differentirt und die Richtung localisirt; links ebenso, nur etwas schwächer.

Digitized by Google

Vicariirendes Nasenbluten,

hystero-epileptische Krämpfe.

Von

Dr. **Eduard Richter**, Plauen i. V.

In Folgendem habe ich zwei Fälle zu verzeichnen, die, wie mir scheint, das Bestehen vicariirenden Nasenblutens zu bestätigen geneigt sind und den innigen Zusammenhang, welcher unter Umständen zwischen menstruellen Blutungen und nasalen besteht, darthuen. Der erste Fall, welchen ich seit 1½ Jahren beobachte, zeigt aber nicht nur Wechselbeziehung zwischen menstruellen und nasalen Blutungen, sondern auch eine Gegenseitigkeitswirkung zwischen der Genitalsphäre und den nervösen Centralorganen.

Ich darf mich wohl, da in den einschlägigen Handbüchern (bis 1897) obiges Hauptthema meist sehr kurz und manchmal auch skeptisch berührt ist, auf H. von Ziemssen's Handbuch der speciellen Pathologie und Therapie 1876, Capitel: „Erkrankungen des Respirationsapparates" vor allem berufen, worin folgende Darstellung zu finden ist:

„Eine besondere Beachtung verdient das Nasenbluten dann, wenn es, ohne dass locale Ursachen vorliegen, sich bei denselben Individuen häufiger wiederholt und gleichsam habituell wird. Es kann als solches vicariirend für andere gewohnte Blutflüsse auftreten, namentlich für hämorrhoidale oder auch an Stelle der Menstruation und in beiden Fällen in regelmässiger Periode wiederkehren. Am interessantesten ist in dieser Beziehung das statt der Menstruation auftretende Nasenbluten. Dasselbe kann gleichzeitig mit verringerter Menstruation oder auch ohne alle Blutungen aus den Genitalien vorkommen. Auch im letzteren Falle ist trotz der vollkommen fehlenden menstruellen Blutung Conception möglich. Unter den beschriebenen Fällen erwähnen wir, dass Kussmaul beim Mangel der Gebärmutter regelmässig wiederkehrende Epistaxis beobachtete, aber in diesem Falle die menstruelle Natur derselben bezweifelt. Fricker sah bei einem 19jährigen Mädchen, welches nie menstruirt war, in Zwischenräumen von sechs Wochen mit Molimina menstrualia Nasenbluten eintreten, welches so heftig war, dass die Patientin demselben schliesslich erlag. Sommer beobachtete bei einer Frau, die zum fünften Male schwanger war, während der ganzen Dauer der Gravidität ein monatlich wiederkehrendes Nasenbluten, das jedes Mal einen Tag anhielt. Auch bei Leukämie kann das Nasenbluten in regelmässigen Intervallen und bei Frauen nach dem Typus der Menstruation auftreten. Otto Obermeier beobachtete auf der Irrenabtheilung der Charité einen Fall, der für diese Verhältnisse so characteristisch ist, dass wir den betreffenden Passus seiner Beschreibung im Folgenden wörtlich wiedergeben:

Die Periode bekam Pat. im 15. Lebensjahre ein Mal. Sie hatte dabei Ziehen im Leibe und Drängen nach dem Schosse hin; sonstige Schmerzen oder Schwindel waren nicht vorhanden. Die Blutausscheidung war eine Nacht hindurch sehr stark, so dass das Blut durch das Bett drang. Die zwei folgenden Tage war sie etwas unwohl, verlor indessen kein Blut mehr. Vier Wochen später bekam sie ähnliche Empfindungen im Leibe; namentlich, wenn sie Treppen stieg, war es ihr, als ob ihr etwas aus dem Leibe heraus vor die Füsse fallen sollte. Eine Blutausscheidung aus den Genitalien erfolgte indessen nicht, ist auch bis jetzt noch nicht wieder eingetreten. Dafür trat ein während dreier Tage mehrmals täglich sich einstellendes Nasenbluten

Digitized by Google

ein. Am ersten Tage hatte sie noch allgemeines Unwohlsein, Schwindelgefühl und Schwarzsehen vor den Augen. Von nun an wiederholte sich dieses Nasenbluten alle vier Wochen; zuerst regelmässig, etwa um einen Tag rückend, kehrte es unter denselben Symptomen wieder und dauerte jedes Mal drei Tage. Die Blutausscheidung betrug bei jedem Nasenbluten etwa einen Tassenkopf voll und erfolgte pro die ein bis drei Mal. Das Ziehen im Leibe, das Schwindelgefühl war jeden ersten Tag vorhanden; dabei hatte sie Zittern in den Gliedern, wurde schwindlig, es ging ihr alles um und um, als wenn man auf einem Caroussel fährt; sie selbst drehte sich mit. Sie musste sich hinsetzen; umgefallen ist sie dabei nie, verlor nie das Bewusstsein. Irgend welche Absonderung aus den Genitalien bestand zur Zeit der Menses nie mehr. Im März 1870 blieb das periodische Nasenbluten aus. Am 4. December ei. a. wurde Pat. entbunden. Das Kind war gut ausgetragen, starb sechs Monate alt an der Rachenbräune. Während der im März begonnenen Schwangerschaft erbrach sie sehr häufig nach dem Essen, vom vierten Monate an bis zu Ende; dabei hatte sie eigentümlichen Appetit auf Häring und Gurken. Sechs Wochen nach der Entbindung, im Januar, trat das Nasenbluten wieder ein mit denselben Symptomen; aber es war jetzt spärlicher und nicht genau drei Tage anhaltend, sondern verteilte sich auf Zeiträume bis zu acht Tagen. Es kehrte etwa alle vier Wochen wieder und war Anfang August zuletzt erfolgt. Seitdem glaubt sie wieder schwanger zu sein; die Exploratio interna bestätigt diese Vermuthung.

Nach einer Zusammenstellung von Puech ist die Schleimhaut der Nase unter den Regionen den Körpers, die loco menstruationis von supplementären Blutungen befallen werden, derjenige Ort, an welchem dieses am seltensten vorkommt; es sollen nämlich der Magen 32 Mal, die Brüste 25 Mal, die Lungen 24 Mal, die Schleimhaut der Nase aber nur 18 Mal unter Puech's Beobachtungen an Stelle der Regel geblutet haben."

Die vollständige Aufführung des vorhergehenden Passus und obigen Falles habe ich deshalb gegeben, damit der Vergleich mit den folgenden Fällen die Thatsache bestätigen helfe, dass es nasal-menstruell sich auswechselnde Blutungen giebt.

Die Krankengeschichte meines Falles ist folgende: T. S., geboren im April 1880 zu Eger, hat im Jahre 1889, also mit neun Jahren, die Pocken überstanden und noch heute im Gesicht Narbe an Narbe davon zurückbehalten. Beiläufig erwähnt sie über die Pocken und bestätigt es durch Zahlen, dass dieselben 11 Jahre immer in Eger aussetzten und dann wiederkämen. Die Art der Pocken, an welchen sie damals erkrankte, bezeichnet sie als schwarze Blattern, flüssige Blattern und Glasblattern — jedenfalls gemäss der Exudate Blut, Eiter, Serum. Sie wuchs danach, körperlich gut sich entwickelnd, auf und wurde nicht mehr geimpft, sollte aber kurz nach den Blattern geimpft werden. Die ersten Menses bekam sie zwischen 17 und 18 Jahren und behielt dieselben regelmässig ein Jahr lang. Dann jedoch wurden dieselben für $1^1/_4$ Jahr lang unregelmässig, so dass sie dieselben 14 Tage lang hatte, dann fehlten sie auf acht Tage, kamen darauf auf drei Tage wieder und setzten danach sechs Wochen aus. Dieses Ausbleiben von sechs zu sechs Wochen wiederholte sich, bis die Menses endlich gänzlich fortblieben. Seit $1^1/_2$ Jahren bekam sie nun keine normale Menstruation mehr und blieb also während dieser Zeit amenorrhoisch. In diesem Zeitraume der Amenorrhoe operirte ich ihr einige einseitige Halslymphome, wodurch ich sie in meine Behandlung bekam. Die Amenorrhoe bestand also alsdann weiter.

Digitized by Google

Ungefähr fünf Monate darauf kam sie auf's Neue aus neuem Anlass zu mir, und zwar klagend über starkes Nasenbluten, welches bereits vom 24. Juli 1900 bis ca. 25. August, also annähernd fünf Wochen, gedauert hatte, und zwar seit diesen fünf Wochen ununterbrochen jeden Tag, bald schwächer, bald stärker, auftrat, oft täglich mehrmals heftig erschien. Dabei hatte sie Zwängen und Kneifen im Unterleib und seit acht Tagen litt sie an Krämpfen, welche zuerst täglich ein Mal, dann aber tagsüber überaus heftig auftraten, so dass sie von anderen Leuten angehalten wurde, zum Arzt zu gehen.

Ich nahm die Patientin bei mir klinisch auf und konnte mich davon überzeugen, dass die nasalen Blutungen bei ihr ziemlich stark waren, auch manchmal häufig hintereinander intermittirend erfolgten. Ich stillte dieselben durch Betupfen mit conc. Chromsäurelösung längs der namentlich befallenen linksseitigen Septumwand und durch darauffolgende Tamponade mit Jodoformgaze. Gleichzeitig konnte ich mich von der Art der Krämpfe überzeugen. Oefters am Tage wurde Pat. bewusstlos, drehte die Augen nach oben, schloss nicht ganz die oberen Lider und verfiel in zitternde Krämpfe, derart, dass ihre Arme nur mit Anwendung von Kraft gebeugt werden konnten, ebenso die Beine. Dabei stöhnte sie, respirirte sehr schnell und flach mit offenem Munde, während der Puls sehr klein wurde. Diese Krämpfe befielen sie ohne jeden äusseren Anlass bei ruhiger Lage im Bett. Während des Anfalles machte sie den Eindruck, dass sie unter Hallucinationsvorstellungen stand, denn ihr Gesichtsausdruck war bisweilen sehr ängstlich, furchtsam, oder sie lächelte auch. Anrufen oder Bespritzen mit kaltem Wasser, Händeklatschen erweckten sie nicht. Beim Erwachen löste sich die Halbstarre der Glieder und die normale Athmung wurde durch einen tiefen Seufzer eingeleitet. Ihre Hallucinationsvorstellungen waren dabei so fest, dass sie noch heute glaubt, ihr Bruder aus Hamburg hätte neben ihrem Bett gestanden und man verheimliche ihr das nur.

Als so die hystero-epileptische Art der Krämpfe offen zu Tage lag, ging ich mit Einwilligung der Patientin an eine digitale Genital-Untersuchung. Dieselbe ergab Druckempfindlichkeit der Sacralgegend und retroflectirten, aber normal grossen Uterus mit sehr engem Orificium externum. Bisher hatte die Pat. also nicht menstruirt.

Ich konnte nunmehr von der Vagina aus in sonst üblicher Weise den retroflectirten Uterus zunächst retrovertiren und von den Bauchdecken aus antevertiren, so dass nun eine annähernd normale Uteruslage eintrat. In derselben Nacht, also bei normal stehendem Uterus, menstruirte die Pat. ziemlich stark; die Krämpfe hörten mit Eintritt der Menses auf, das Nasenbluten ebenso.

Ich nahm die Pat. darauf als Wärterin in meinen Dienst und daselbst hat sie die ersten drei Monate lang weder Nasenbluten noch Krämpfe gehabt, sieht kräftig aus und verrichtet intelligent und keineswegs hysterisch ihre Arbeiten. Erst Ende December 1900 stellte sich vorübergehend wieder Nasenbluten ein und im Januar wieder ein Krampfanfall. Nach fünf Wochen, Ende Januar, bekam Pat. ohne Menses wieder Nasenbluten, das ich ihr in gewohnter Weise stillte. Ende Februar wiederholte sich wieder ohne Regel mehrtägig und oftmals täglich die Nasenblutung, doch klagte Pat. auf's Neue, wie auch bei den

Digitized by Google

vorhergehenden nasalen Blutungen, über derartiges Zwängen und Kneifen im Unterleib Tag und Nacht, dass ich mich entschloss, auf's Neue zu touchiren. Wiederum fand ich den Uterus retroflectirt, und zwar diesmal so stark, dass es mir nicht gelang, ihn ohne Weiteres zu antevertiren, sondern ich musste ihn, mit dem Finger per anum eingehend, aus der Kreuzbeinhöhlung hinausbefördern. Während dieses Eingriffes in der „hysterogenen" Zone bekam Pat. einen starken Krampfanfall mit Bewusstlosigkeit; etwas Blut kam sogar dabei aus der linken Nasenseite zum Vorschein. Die Augen nach oben verdreht, halb offen, die Arme krampfhaft in Streckcontractur, stöhnte die Pat. stossweise mit flacher Athmung. Als sie nach ca. 20 Minuten erwachte, schien sie sich wie aus ängstlichen Träumen (schwerem „Albdrücken") zu erinnern.

In derselben Nacht hatte sie menstruelle Blutung, während vom Nasenbluten nichts wieder auftrat. Vier Wochen darauf stellte sich wieder stark schmerzhaftes Zwängen im Unterleib ein, etwas Nasenbluten und dreimalige Krämpfe; diesen Erscheinungen ging schon 14 Tage starkes Oedem beider Füsse voraus, so dass die Patientin keine Lederschuhe mehr anziehen konnte. Diesmal schob ich in das Orificium externum uteri eine von mir nach Art der Fritze'schen Dilatatoren hergestellte Elektrode, die andere Elektrode, welche ebenfalls nach meinen Angaben construirt ist, brachte ich anal an, indem ich sie in's Rectum schob; in derselben Sitzung aber elektrisirte ich noch derartig, dass die Uteruselektrode liegen blieb, und statt der Analelektrode brachte ich eine flache Elektrode auf die Bauchdecken. Zur Anwendung kamen sinusoidale Wechselströme, welche ruckweise Bauchpressen hervorriefen.

Der Erfolg war der, dass sich in derselben Nacht noch menstruelle Blutung einstellte, ebenso vier Wochen danach. Darauf blieben die Menses acht Wochen bis zum heutigen Datum aus; statt dessen aber hatte Patientin vor 14 Tagen wieder Nasenbluten.

Eiweiss habe ich im Urin in der amenorrhoischen Zeit nicht gefunden.

Die vorausgehende Krankengeschichte scheint mir recht lehrreich zu sein, denn es zeigt sich in ihr unzweifelhaft, dass an Stelle der zurückgehaltenen menstruellen Blutungen nasales Bluten eintrat, es zeigt sich aber hierin ferner, dass eine sonst durchaus nicht hysterische Person bei retinirter menstrueller Blutung hystero-epileptische Krämpfe bekam. Sind diese Krämpfe auf die Nichtausscheidung sog. Retentionsstoffe zu beziehen, ähnlich wie bei Urämie oder wie bei den experimentellen Krämpfen nach Einspritzung von kohlensaurem Ammoniak? Ich bin der Meinung, dass es sich in der That um die Wirkung derartiger Retentionsstoffe auf das cerebrale Nervensystem handelt. Die Ruptur der Nasengefässe kann man sich durch Blutdruckzunahme und Verfettung der nasalen Capillargefässe, hervorgerufen durch jene Stoffe, erklären.

Nicht glaube ich, dass jene Krämpfe einfach die Auslösung abnormer uteriner Reize darstellen beziehentlich die Summation der Reflexwirkung derselben auf das centrale und periphere Nervensystem.

Wären aber jene Krampfformen, also als acute Manifestationen der Hysterie, hervorgebracht durch Retentionsstoffe, dann müssen es auch die chronischen Hysterieformen sein und es wäre noch gar nicht einmal so fernliegend, bei Hysterischen mit anormalen menstruellen

Digitized by Google

Blutungen von vier Wochen zu vier Wochen nasale Blutentziehungen künstlich zu machen. Gerade in der Nase lässt sich ja eine Blutung durch eine kleine Incision am unteren Septum sehr leicht hervorrufen.

Auf welche Weise experimentell das menschliche Menstrualblut im Thierversuch wirkt, ist mir nicht bekannt; eine Studie hierüber halte ich für recht lohnend.

Die Retroflexio uteri war also hier bei der jugendlichen Patientin die Ursache der Amenorrhoe; diese Amenorrhoe führte zu nasalen vicariirenden Blutungen, die ungenügende Ausscheidung retinirter Stoffe zu hystero-epileptischen Krämpfen, die sich nur einstellten, wenn die Ausscheidung menstrueller oder vicariirender Art ungenügend war.[1])

Wohl kann ich erhoffen, dass dieser genau beobachtete Fall die Wechselbeziehung zwischen nasalen und menstruellen Blutungen klarstellt. Ich füge ihm aber noch einen anderen Fall zur Seite, bei dem auch von gynäkologischer Seite das Vorhandensein vicariirender Blutungen ohne mein Zuthun bestätigt wurde.

Frl. L. S., 36 Jahre alt, kam im Juni zu mir in Behandlung, leidend an zunehmender Schwerhörigkeit. Ihre Gesichtsfarbe ist etwas anämisch. Auf Befragen erklärt sie, seit Jugend auf ohne Regel geblieben zu sein. Die Brüste bildeten sich bei ihr mit ca. 14 Jahren; sie entwickelte sich also äusserlich sexuell normal. Jedoch stellten sich keine Menses ein. Dagegen bekam sie im 18. Lebensjahre zuerst alle drei Wochen, dann alle vier Wochen und in den Lebensjahren von 20—28 Jahren alle 14 Tage ohne jede Veranlassung und ohne ihr Zuthun starkes Nasenbluten. Dabei hatte sie starke Schmerzen im Unterleib, Schmerzen im Rücken und „Migräne"-Kopfschmerzen, so dass sie öfters zum Arzte ging. Bei ihrem Aufenthalte in Amerika waren die Blutungen und der Kopfschmerz sehr stark. Dort machte man ihr den Vorschlag einer Operation, welcher Natur weiss ich nicht.

Seit acht Jahren hat das Nasenbluten, welches also zehn Jahre bestand, aufgehört, doch hat sie öfters noch periodisch im Unterleibe Schmerzen.

Wegen des offenbaren Zusammenhanges der nasalen Blutungen mit der Genitalsphäre sandte ich die Pat. zum Frauenarzt. Herr Dr. Flachs, für dessen Mittheilungen ich hier danke, stellte Folgendes fest:

„Bei der vorgenommenen Narcosenuntersuchung von Frl. S. fand sich eine Atresia hymenalis bei völligem Fehlen der Scheide. An Stelle des Uterus fand sich ein etwas über kirschkerngrosser Körper, von dem sich nach links ein dünner Strang zu dem ebenfalls nicht viel grösserem beweglichen Ovarium verfolgen liess. Die sicher bestandenen vicariirenden Nasenblutungen bezw. Molimina menstrualia lassen auf ein damals bestandenes theilweises Functioniren des jetzt völlig atrophischen linken Ovariums schliessen."

---

[1]) Anmerkung der Redaction: Vielleicht giebt dieser Aufsatz zu einer regeren Discussion des hier berührten Themas unter den Fachgenossen Anlass, damit über die sog. vicariirenden Blutungen (vicariirende Magenblutung etc.) endlich einmal ein abschliessendes Urtheil gewonnen werden und diese noch immer umstrittene Frage endlich in dem einen oder anderen Sinne erledigt werden kann.

Digitized by Google

Soweit die Ansicht des Herrn Gynäkolgen, der ich noch aus einer eigenen weiteren Untersuchung hinzufügen kann, dass bei der pp. Virgo intacta durch Cohabitationsversuche die Urethra derart ausgeweitet war, dass sie als eine Art von Scheide für das Membrum virile aufnahmefähig wurde und Cohabitationen bis in's Innere der Blase erfolgt waren. Der Sphincter urethrae functionirte.

Hier in diesem Falle wie in dem vorigen ist die Gegenseitigkeit nasaler nnd menstrueller Blutungen erwiesen.

Ich füge dem noch hinzu, dass ich in dem **künstlichen** Hervorrufen nasaler Blutungen ein äusserst bequemes Mittel der Blut-Entziehung gefunden habe, was ich u. A. jetzt bei strumösen Personen etc. anwende. Diese **nasale Blutentziehung** zu machen, geschieht mit Leichtigkeit. Man reibt mit einer spitzen Sonde im Introitus nasi an der bewussten Stelle der septalen Wand, an der das Nasenbluten bei den Meisten spontan eintritt, hin und her und kann auf diese Weise je nach Bedarf tropfenweise oder esslöffelweise etc. Blut entziehen.

Aber nicht nur dem Kliniker ist diese neue Methode zwecks weiterer Studien über Blutentziehung an's Herz zu legen, sondern auch dem Hygieniker und Diagnostiker bietet die Methode schnell und leicht Gelegenheit, zwecks Untersuchung in den Besitz einer mehr oder weniger grossen Menge Blut zu kommen. Das Septum lässt sich zu diesem Zwecke sehr leicht aseptisch machen.

Zu der bewussten Blutentziehung benutze ich jene Nasenseite, welche die grösseren Venenstämmchen zeigt.

Fin Fall von Urämie mit Taubheit.

Von

Dr. **Treitel** in Berlin.

In den Lehrbüchern wird wohl die Blindheit unter dem Capitel Urämie erwähnt, aber von Taubheit ist nicht die Rede. So heisst es im Eichhorst: „Gehörsstörungen sind theils subjectiver, theils objectiver Art. Die Kranken klagen über Summen, Sausen, Klingen im Ohre, sie meinen Musik, Glocken, Stimmen zu vernehmen; sie sind schwerhörig geworden.“ Auch im Niemeyer-Seitz ist nicht von Taubheit, sondern nur von Schwerhörigkeit die Rede.

Ich hatte Gelegenheit, mit einem practischen Arzte zusammen einen Fall von vollkommener Taubheit und Blindheit in Folge von Urämie bei Scharlachnephritis zu beobachten, dem ich folgende Krankengeschichte verdanke:

Am 12. X. 1902 erkrankte das Kind an Scharlach, am 26. X. beiderseitige Mittelohrentzündung, die bald zurückging. Am 7. XI. trat zum ersten Male Eiweiss auf, am 9. XI. wurde das Kind unruhig, dann bewusstlos; Krämpfe, Erbrechen. Temperatur 38—39. Puls 150.

Am 10. XI. war das Gehör verschwunden. Ich wurde consultirt, weil der College auch an die Möglichkeit einer Labyrinthaffection dachte, da das Kind am 26. X. eine Mittelohrentzündung hatte. Ich überzeugte mich, dass das Kind, das jetzt aufmerksam war, keine Klingel hörte.

Digitized by Google

Da auch eine Amaurose bestand, kam ich zu der Annahme, dass die Taubheit auch durch die Urämie verursacht sei.

Am 15. XI. kehrte das Gehör wieder, das Kind hörte die Klingel, am 16. XI. erst trat die Sehfähigkeit ein. An diesem Tage verstand das Kind Fragen auf grössere Entfernung.

II. Referate.

a) Otologische:

Zur Pathologie und Therapie der chronischen Mittelohreiterungen. I. Ueber Indicationen zur Hammer- und Ambossextraction. II. Relative Häufigkeit und Localisation der Erkrankungen an den Gehörknöchelchen bei chronischen Mittelohreiterungen. Von Dr. Suckstorff, Assistent der Ohren- und Kehlkopfklinik zu Rostock. (Zeitschr. f. Ohrenheilk., XLV, 1.)

S. empfiehlt die Hammer-Ambossextraction nicht nur bei Caries der Knöchelchen, sondern auch bei reinen Schleimhauteiterungen im Kuppelraume, falls dieselben sich nicht durch längere Behandlung mit dem Paukenröhrchen beseitigen lassen; durch die Operation werden die complicirten Räume einheitlicher gestaltet und der localen Behandlung leichter zugänglich gemacht. Da sich die Art der Erkrankung des Kuppelraumes von vornherein nicht immer mit Sicherheit diagnosticiren lässt, kann es vorkommen, dass eine Knöchelchenextraction vergeblich vorgenommen wird, insofern der ausbleibenden Heilung wegen später doch die Radicaloperation gemacht werden muss; deshalb aber letztere für alle Fälle anzurathen, hält Verf. für nicht zweckmässig. Bezüglich der stets in Narcose vorgenommenen Operation sei erwähnt, dass Verf. zur möglichst unblutigen Ausführung derselben sich mit Erfolg des Adrenalins bediente; ein hiermit getränkter Wattebausch wurde zehn Minuten vor der Operation durch den Gehörgang bis zur Pauke vorgeschoben. Bei der Extraction des Hammers benutzte S. das Hartmann'sche Polypenzängelchen, wobei ein Abbrechen des Griffes fast ausgeschlossen war; der Amboss wurde mit Kretschmann's Ambosslöffelchen luxirt; ein längeres Suchen nach dem Amboss wurde übrigens vermieden, der Gefahr einer Facialislähmung wegen; zudem fehlt der Amboss bei den hier in Betracht kommenden Fällen sehr häufig; wenn die vordere Wand des Kuppelraumes sich cariös erwies, wurde dieselbe abgefraist; danach kam zuweilen der Amboss zum Vorschein und konnte dann leicht mit der Pincette entfernt werden. Bezüglich der Erfolge ergab sich, dass von 20 über ein Jahr lang nach der Operation beobachteten Fällen 16 geheilt, 2 gebessert wurden, 2 ungebessert blieben.

In einem Anhange erfolgt eine Uebersicht über relative Häufigkeit und Localisation der Erkrankungen an den Gehörknöchelchen bei chronischen Mittelohreiterungen an der Hand von Untersuchungen an einer grösseren Reihe von erkrankten Knöchelchen, worüber die Details im Originale nachzusehen sind. Die Ergebnisse im Allgemeinen decken sich mit den bisherigen Befunden. Keller.

Digitized by Google

Zur Casuistik der Ohrgeschwülste. Von Privatdocent Dr. Gerber. (Zeitschrift f. Ohrenheilk., XLV, 1.)

1. Dermoide, feste Neubildung an der linken Ohrmuschel eines jungen Mannes, 4 cm lang und $2^1/_2$ cm breit, mit einem $^1/_2$ cm dicken Stiel, in der Fossa navicularis entspringend. Der Knorpel der Ohrmuschel erwies sich bei der Operation völlig intact.

2. Linkes Ohrläppchen bei kräftigem, 20jährigen Mädchen, seit Geburt vergrössert, zuletzt wallnussgross, sonst von normaler Consistenz und Farbe. Die histologische Untersuchung des durch keilförmige Excision entfernten Tumors zeigte das typische Bild der Hauttuberculose (Rundzelleninfiltration mit Riesenzelltuberkeln). Verf. hebt das Fehlen von Ohrringlöchern hervor, da es sich bisher stets um Inoculation beim Ohrlochstechen gehandelt hatte. Pat. schien hereditär belastet.

3. Hinter dem rechten Ohre bei 40jährigem, seit Kindheit an Otorrhoe leidenden Manne ein faustgrosses Carcinom, wahrscheinlich vom Gehörgange ausgehend. Durch die Operation konnte nicht alles Krankhafte entfernt werden (Sinusblutung); die Dura war am Boden der mittleren und hinteren Schädelgrube oberhalb des Antrum durch grossen Knochendefect blossgelegt. Exitus nach vier Monaten durch Entkräftung. Keller.

Methode und Resultate der Ohrenuntersuchungen von 22894 Schülern der ersten Primarklassen der Stadt Zürich. Von Dr. Otto Laubi. (Correspondenzbl. f. Schweizer Aerzte 1903, No. 13.)

Ergebnisse der Untersuchungen von 22894 in die Schule eintretenden 6—7 Jahre alten Kindern aus den Jahren 1894—1903. Diejenigen Kinder, welche auf die Entfernung von 10 m die Zahlen von 1—20 in gedehnter Flüstersprache nicht verstanden, wurden zur specialärztlichen Untersuchung bestimmt. In den ersten Jahren wurde die Voruntersuchung von Lehrern vorgenommen und ergab im Durchschnitt 7,3 pCt. Ohrenkranke, in den letzten vier Jahren leiteten Aerzte die Voruntersuchung und stellten 1063 = 14 pCt. Ohrenkranke fest, also etwa noch einmal so viel. Von diesen 1063 waren stark schwerhörig (Flüstersprache 0—2 m) 27,3 pCt., mittelstark schwerhörig (Flüstersprache 2—4 m) 23,0 pCt., leicht schwerhörig (Flüstersprache 4—10 m) 49,7 pCt. Die häufigste Ursache der Schwerhörigkeit war Tubencatarrh, dann folgten in der Häufigkeit Residuen, Dysacusis, Mittelohrcatarrh, Cerumen, Eiterungen und acute Entzündungen. Mit Dysacusis wurden alle Fälle bezeichnet, bei welchen sich durch Luftdouche keine Verbesserung des Gehörs erzielen liess, mit Ausnahme der Patienten, bei denen anamnestisch Eiterungen nachgewiesen wurden. Bei den stärksten Graden der Schwerhörigkeit ist die Erkrankungsform Dysacusis am meisten, nämlich in 84 pCt. der Fälle vertreten, bei der zweiten und dritten Categorie nur mit 7,1 pCt. Als Resultat seiner Untersuchungen stellt Verf. die Forderungen auf, alle neu eintretenden Schüler im Laufe der ersten Monate auf den Zustand des Gehörs durch einen Specialarzt zu untersuchen und die Eltern zu veranlassen, gefundene Ursachen der Hörstörungen behandeln zu lassen. A. Sonntag (Berlin).

Digitized by Google

b) Rhinologische:

Die Beziehungen zwischen den Erkrankungen der Nase und des Ohres. Von Doc. Dr. Ferdinand Alt. (Wiener med. Presse 1903, No. 7.)

In einem Vortrage fasst Verf. die mannigfachen Beziehungen zwischen Nasenerkrankungen und Erkrankungen des Ohres in übersichtlicher Form zusammen. Beim Lesen des Vortrages fällt uns zwar auf, wie viel einfache, fast täglich vorkommende Erfahrungen erwähnt werden, jedoch nachträglich können wir nur bestätigen, dass die grösste Anzahl der Aerzte gerade dieser fast populären Aufklärungen bedürfen, denn so manche Complicationen werden eben durch die Rathschläge der Aerzte hervorgerufen. Das Aufschnupfen, das Ausspritzen der Nase, ferner die Bellocque'sche Tamponade können gar manche wichtige Ohrerkrankung hervorrufen. Baumgarten.

Perisinusitis frontalis mit unbeträchtlicher Betheiligung des Sinus. (Périsinusite frontale avec lésions minimes du sinus.) Von Dr Kalt und Dr. Golesceano. (Arch. internat. de laryngol. etc., Bd. XVI, Mai/Juni 1903.)

Zwei Fälle, der erste einen 52 Jahre alten Gärtner, der andere eine 46 Jahre alte Dame betreffend, bei denen es sich um eine acute catarrhalische Sinusitis ohne Fungositäten mit sehr geringer Betheiligung des Sinus selbst handelte, bei denen die Entzündung vielmehr fast ausschliesslich auf die Umgebung des Sinus frontalis sich erstreckte, eine Abtragung der vorderen Sinuswand nach Ogston-Luc daher vermieden werden konnte. Beschorner.

Ueber den Zustand der Nasenschleimhaut bei Kranken mit Entzündung der Haarfollikel des Schnurrbartes. (De l'état de la muqueuse nasale chez les malades atteints de folliculite pilaire chronique de la moustache.) Von Dr. Sarremone. (Arch. f. Laryngol. etc., Bd. XVI, Mai Juni 1903.)

S. glaubt, dass I. der chronische eitrige Nasencatarrh selten die die Sycosis begleitende Nasenaffection ist; II. aber dass der Zustand der Nasenhöhle und der Sycosis unter sich einen gewissen Zusammenhang von Ursache und Wirkung haben. Wahrscheinlich veranlasst die Nasensecretion durch Reiz der Haut die Sycosis, und ohne dass wir die genaue chemische Zusammensetzung jener Absonderung kennen, steht sie im Einklang mit einem gewissen speciellen Aussehen der Nasenhöhle. Beschorner.

Ueber gewisse intermittirende Schwellungszustände der Nasenschleimhaut und ihre Behandlung. Von Dr. O. Muck in Essen a. d. Ruhr. (Arch f Laryngol. etc. 1903, Bd. XIII, pag. 457.)

In Fällen, wo über zeitweiliges Verstopftsein der Nase geklagt wird und wo die postrhinoscopische Untersuchung keine oder nur geringe objective Veränderungen erkennen lässt, pflegt M. die hinteren Muschelenden abzutragen, selbst wenn dieselben das Septum narium nicht berühren und sich nur als kleine, etwa erbsengrosse Gebilde von

Digitized by Google

grauweisser Farbe und runzliger Oberfläche darstellen, da erfahrungsgemäss diese Gebilde von rasch wechselnder Grösse und im Stande sein können, die Nase momentan zu verlegen. Er benutzt zur Operation die kalte Schlinge, welche er durch die Nase nach hinten gleiten lässt und mit dem hinter das Gaumensegel geführten Finger der anderen Hand rechtwinklig nach oben abbiegt und über das Muschelende streift. M. erinnert sich keines Falles, in dem es ihn auch bei stark abgeschwollenen Enden im Stiche gelassen hätte. Beschorner.

Ein seltener Tumor der Nasenschleimhaut. Von Dr. Hamm in Braunschweig. (Münchener med. Wochenschr. 1903, No. 8.)

Entfernung eines Lymphangioma cavernosum vom vorderen Ende der unteren Muschel. Nach acht Tagen erbsengrosses Recidiv. Der Tumor machte zuerst einen malignen Eindruck, erst die microscopische Untersuchung ermöglichte die richtige Diagnose. H. empfiehlt bei dieser Gelegenheit das stark in den Hintergrund getretene Chlorzink als Aetzmittel, welches s. E. auch in seinem Falle das Auftreten eines Recidivs verhinderte. A. Sonntag (Berlin).

Ist die Ozäna heilbar? Von C. Compaired. (Revista de Medicina y Cirurgia Prácticas, 27. Jahrgang, Heft 807 u. 808.)

Verfasser berichtet ausführlich über 27 mit Paraffininjectionen behandelte Fälle von Ozäna. Er verzeichnet 13 Heilungen, 9 beträchtliche Besserungen, 5 erfolglos behandelte Fälle. Er hält die Paraffininjectionen für die beste bekannte Methode zur Behandlung der Ozäna, wagt aber vorläufig keine Entscheidung der Frage, ob es sich in den erfolgreich behandelten Fällen wirklich um Dauerheilung handelt; der am längsten beobachtete Fall ist jetzt 10 Monate recidivfrei. Heilung nimmt er an, wenn Krusten und übler Geruch völlig verschwunden sind. Die Injectionen sind unbedenklich, etwa auftretende Schwellung der Lider, Wange etc. ohne Belang. In manchen Fällen von sehr hochgradiger Atrophie sind die Injectionen nicht ausführbar.

M. Kaufmann (Mannheim).

Einige Bemerkungen zu dem Aufsatze des Herrn Dr. Grünwald in München: „Der heutige Stand der Ozänafrage". Von Dr. M. Hajek in Wien. (Arch f. Laryngol. etc. 1903, Bd. XIII, pag. 466.)

Erwiderung auf vorstehenden Aufsatz. Von Dr. L. Grünwald in München. (Arch. f. Laryngol. etc. 1903, Bd. XIII, pag. 470.)

Polemik, welche sich zu einem Referate wenig eignet.

Beschorner.

Ueber die Behandlung der Ozäna mit Paraffin-Injectionen. Von Prof. Dr. E. J. Moure und Dr. Brindel in Bordeaux. (Neue Therapie 1903, No. 9.)

Eckstein'sches Paraffin wurde mit einer Spritze mit gebogener Nadel in das submucöse Gewebe der unteren Muschel langsam eingespritzt, nachdem die zu behandelnde Nasenhöhle sorgfältig von den Krusten befreit und cocainisirt worden war. Bei starker Atrophie der unteren Muschel wurden einige Cubikcentimeter Paraffin unter die

Digitized by Google

Schleimhaut der Nasenscheidewand und des Nasenbodens injicirt, um eine Verkleinerung des Lumens zu bewirken, denn Verff. haben die Ueberzeugung gewonnen, dass eine Ozäna nicht möglich ist, wenn die Nasenhöhle auf ein kleines Caliber reducirt ist. Von 123 Nasenhöhlen wurden 62 pCt. geheilt, 26 pCt. gebessert, in 11 pCt. der Fälle wurde kein Resultat erzielt. Zur Technik bemerken Verff. Folgendes: Die Nadel darf nicht zu tief eingestochen werden. Die Handgriffe sind rasch auszuführen, damit die Nadel keine Zeit hat, zu erkalten. Die Nadel darf nicht zu dünn sein und muss eine kurze Spitze haben. Nadel und Spritze müssen durch ein Schraubengewinde verbunden sein. Der zu Operirende muss während der Einspritzung vollkommen unbeweglich sitzen, da bei der geringsten Bewegung die Nadel aus der Oeffnung gezogen wird. Da es sehr schwierig ist, genau dieselbe Oeffnung wiederzufinden, tritt das flüssige Paraffin dann bei der Injection aus der ersten Oeffnung wieder aus. A. Sonntag (Berlin).

Application des produits paraffinés dans les déformations et les affections du nez. Von Dr. Delie in Ypres.

Verf. hat bei der Verwendung von Paraffin mit verschiedenen Schmelzpunkten sowohl an der äusseren und in der inneren Nase zufriedenstellende Erfolge gesehen. Die Dauer der Erfolge wird die Zukunft lehren. A. Sonntag (Berlin).

Ueber die luetischen Erkrankungen der Nase. Von Dr. Markus Paunz. (Gyógyászat 1903, No. 7.)

In diesem für practische Aerzte bestimmten Vortrage bietet Verf. ein übersichtliches Bild der verschiedenen Erkrankungen der Nase bei Lues. Kurze Mittheilungen aus der eigenen Praxis illustriren zur Genüge die wichtigsten Details. Nur die Therapie betreffend möchte Ref. bei Geschwüren, zerfallenen Gummen nicht für die empfohlenen Pinselungen mit Argent. nitricum plaidiren, sondern in leichteren Fällen für Milchsäure, Phenolsulforicinicum, bei schwereren Fällen für Chromsäurelösungen, da durch diese Mittel eine schnellere und schönere Heilung meist erzielt werden kann. Baumgarten.

Ueber einen Fall von doppelseitiger Thränencyste, geheilt durch Resection der unteren Muschel. Von Dr. E. Fischer in Luxemburg. (Arch. f. Laryngol. etc. 1903, Bd. XIII, pag. 459.)

Ein 32jähriger Kaufmann trug zu beiden Seiten der Nasenwurzel eine beinahe hühnereigrosse, elastische, fluctuirende, aber völlig schmerzlose Geschwulst, die vor 7—8 Jahren entstanden und aller Behandlung zum Trotz stetig gewachsen war. Es bestand dabei continuirlicher Thränenfluss und starkes Ektropion beider unteren Augenlider sowie Diplopie. Pat., der sich vergeblich an Ophthalmologen und Rhinologen um Hilfe gewandt hatte, bot ein geradezu abstossendes Aeussere dar. F. nahm in zwei 14 Tage aus einander liegenden Sitzungen die Conchotomie der unteren Nasenmuschel beider Seiten vor, so dass die Mündung des Canal. lacrymal. im unteren Nasengange freigelegt wurde und erreichte dadurch nahezu vollkommene Heilung und normales Aussehen des Kranken. Die Aetiologie des Falles betreffend, so glaubt F. die Ursache

Digitized by Google

auf den Missbrauch des Tabaks zurückführen zu sollen. Pat. blies täglich den Rauch von 25—30 Cigaretten und ungezählten Cigarren durch die Nase und zog sich dadurch eine chronische, hypertrophische Rhinitis mit luftdichter Verlegung des Ductus naso-lacrymalis zu. Für einen gemeinsamen Ursprung sprach die absolute Identität des Befundes auf beiden Seiten. Beschorner.

Ueber die chirurgische Behandlung der chronischen Kieferhöhleneiterung. Von Dr. L. Harmer (Klinik Prof. Chiari). (Wiener klin. Rundschau 1903, No. 7.)

Auf der Klinik wurden einige Radicaloperationen nach Caldwell-Luc ausgeführt, ohne dass die von Hajek vorgeschlagene kleine Abänderung mit dem Schleimhautlappen ausgeführt wurde. Die Resultate waren gut, doch nicht solche, wie dies Hajek beschreibt, möglich deshalb, weil ganz chronische und hartnäckige Fälle operirt wurden. Jedenfalls hat Verf. Recht, dass der besondere Vortheil in der breiten Communication mit der Nase liegt, weshalb er auch nach der Réthi'schen Methode — Abtragung des vorderen Theiles der unteren Muschel und Anlegung eines grösseren Fensters im unteren Nasengange — Erfolge erzielte. Harmer giebt nicht an, ob er durch die Oeffnung die Schleimhaut der Kieferhöhle auskratzt oder nur einfach tamponirt. Denn ohne Auskratzung wird die Réthi'sche Methode nur in sehr wenigen Fällen ganz erfolgreich sein. Ref. glaubt, dass auch hier die Fälle individualisirt werden müssen und man wird in vielen Fällen mit der Réthi'schen Methode auskommen, in manchen Fällen aber selbst mit der radicalsten Methode nicht ganz zum Ziele gelangen.

Baumgarten.

Zur Radicaloperation hartnäckiger Kieferhöhlenempyeme von der Nase her. Von Doc. Dr. L. Réthi. (Wiener med. Wochenschr. 1903, No. 12)

Réthi berichtet über sechs neue Fälle, die er mittelst dieser Operation zur Heilung brachte. Er wendet sich gegen Claoné, der sich mit einer kleinen Oeffnung begnügen will. Gerade die grosse Oeffnung ermöglicht auch nach unserer Erfahrung, wenn auch nicht durch Spiegeluntersuchung, sondern durch Abtastung mit dem scharfen Löffel, den grössten Theil der Höhlenschleimhaut, wenn sie verändert ist, zu entfernen. Bei kleiner Oeffnung hingegen hat das gracilste Instrument keinen Spielraum. Baumgarten.

Das Anästhesin in der Rhino-Laryngologie. (L'anésthésine en rhino-laryngologie.) Von Dr. A. Courtade. (Arch. f. Laryngol. etc, Bd. XVI, Mai/Juni 1903.)

C. wendet das Anästhesin fast ausschliesslich in Pulverform an und hat damit, namentlich bei schmerzhaften ulcerösen Processen und Larynxtuberculose, Syphilis im Rachen etc. vortreffliche Erfolge erzielt. Den damit behandelten Larynx-Phthisikern z. B. wurde bei localer Anwendung die Möglichkeit, ihre Mahlzeiten schmerzlos einzunehmen, zeitweilig wiedergegeben. Beschorner.

Digitized by Google

Neue Anwendungsweise des Adrenalins in der Rhinologie. (Nouveau mode d'emploi de l'adrénaline en rhinologie.) Von Dr. M. Mignon in Nizza. (Arch. internat. de laryngol. etc., Bd. XVI, Mai/Juni 1903.)

Um die decongestive Wirkung des Adrenalins zu einer dauernderen zu gestalten, empfiehlt M., es nicht in Lösung, sondern als Salbe auf die Schleimhaut aufzutragen. Zu diesem Zwecke giebt er folgende Formel an:

Adrenalin	0,03	Essent. Geranii gutt. .	III
Ol. Vaselin. . . .	3,0	Lanolin	15,0
Vaselin. alb. . . .	12,0		

Beschorner.

c) Pharyngo-laryngologische:

Grosses Sarcom der linken Gaumenmandel; Operation; Heilung. Von C. Compaired. (El Siglo Médico, 50. Jahrgang, No. 2600.)

Ausführliche Beschreibung eines Falles, der sich im Verlaufe eines Jahres entwickelt hatte. Es bestanden keine Drüsenmetastasen. Entfernung mittelst der galvanischen Schlinge mit nachfolgender Cauterisation. Kein Recidiv seit $1^1/_2$ Jahren. M. Kaufmann (Mannheim).

Ein Fall von Velumlähmung in Folge von Botulismus. Von Dr. E. Wertheim in Breslau. (Arch. f. Laryngol. 1903, Bd XIII, pag. 454.)

W. gelangte bei der Untersuchung eines 34jährigen Ingenieurs, welcher an Velumlähmung mässigen Grades litt, per exclusionem zur Annahme einer toxischen Lähmung, und zwar hervorgerufen durch Genuss von verdorbener Wurst (Botulismus). So unklar auch theilweise die Anschauungen über die Wirkungen des Wurstgiftes noch sind, so scheint doch die Thatsache festzustehen, dass die Wirkung der Botulismusbacillen bezw. ihres von Kempner und Pollak zuerst dargestellten specifischen Toxins sich vorwiegend auf das Nervensystem erstreckt, und dass bezüglich der Störungen seitens der Halsorgane Schlinglähmung von Hufemann als wichtigstes Symptom des Botulismus hingestellt wird. Beschorner.

Experimentelle Beiträge zur Physiologie des Gesanges. Von Theodor S. Flatau und Hermann Gutzmann. (Vortrag, gehalten in der laryngol. u. physiol. Section der Naturforscherversammlung in Cassel 1903.)

Die methodische Pädagogik im Gesange und in der künstlerischen Sprechform hat sich bisher meist empirisch und auf dürftigen meist athemtechnischen Vorschriften aufgebaut. In den Anschauungen über die Articulation und Phonation herrscht aber vielfach Verwirrung und eine grosse Zahl von Widersprüchen ist aus der entsprechenden Litteratur zu entnehmen, während von manchen Seiten die Principien der künstlerischen Stimm- und Sprachbildung gar als ein ängstlich gehütetes Mysterium verborgen werden. Es ist daher an der Zeit, auf dem Wege

Digitized by Google

der Beobachtung den Versuch zu machen, die Existenz und die Bedeutung der hier in Betracht kommenden zahlreichen physiologischen Möglichkeiten zu studiren, eine mühsame aber unerlässliche Vorarbeit, um die dunkeln und noch unzuverlässigen Wege der hier herrschenden Empirie zu kultiviren.

Zu diesem Zwecke haben die Untersucher sich vereinigt, um an einer Reihe von geeigneten Personen, zum Theil an Sängern von Beruf, die Bewegung des Kehlkopfes, der Zunge, des Unterkiefers und der Lippen mit feinen Registrirapparaten aufzunehmen.

Es ist ihnen gelungen, diese Bewegungen in ihren gegenseitigen Beziehungen bei der Vocalisation und bei den Tonfolgen aufzuzeichnen und zu einer übersichtlichen Darstellung zu bringen. Die sehr zahlreichen Ergebnisse lassen sich in einem Referat nicht vollständig wiedergeben. Auf einige Hauptgesichtspunkte sei aber hier hingewiesen. Es ergaben sich sowohl bei den Vorversuchen über die Bildung eines Tones auf verschiedene Vocale wie bei den gesungenen Scalen durch eine und durch zwei Octaven zwei vollkommen geschiedene Bewegungstypen. Der eine Typus zeigt im Kehlkopf, in den Kiefer- und in den Lippenbewegungen stark ausgesprochene, differente Vocalstellungen, dabei schwache zum Theil ganz minimale Mundbodenbewegungen und im Ganzen geringe Lippenbewegungen. Von u und o abgesehen ist die Lippenaction fast — 0. In den Tongängen ebenfalls starke und zwar stets der Scalenfolge gleichsinnige Kehlkopfbewegungen. Der Kehlkopf befindet sich bei der gesammten Phonation stets über der Indifferenzlage.

Im Gegensatz dazu steht der zweite den Berufssängern angehörige Bewegungstypus. Er enthält ganz geringe, den Tonfolgen nicht gleichsinnige Kehlkopfbewegungen und zwar — bald geringe Steigungen, bald Senkungen, Verschwinden der Vocaldifferenzen und stetes deutliches Hinneigen zur Indifferenzlage, dabei starke davon unabhängige Zungenaction, wobei noch — mitunter dann hier ausschliesslich — Vocaldifferenzen nachweisbar sind; ganz geringe Kieferöffnung, ohne Vocaldifferenzen — ausgenommen den Schluss der Athemphase bei Tongängen und die Höhe bei dem Schluss der zweiten Octaven, wo stärkere continuirliche Senkungen vorkommen. Regelmässig sehr starke, manchmal überraschend grosse Lippenstülpung ohne Vocaldifferenzen.

Danach lässt sich ein doppeltwirkender besonderer Mechanismus beim Kunstgesange nachweisen. Es ist einerseits eine nach aussen fortschreitende Arbeits-Belastung von Theilen des Ansatzrohres, wesentlich der Zungen- und der Lippenmusculatur, zu Gunsten des Kehlkopfes, der geringere Arbeit zu leisten hat. Andererseits das Bestreben, aus den typischen natürlichen Vocalstellungen heraus, zu einer Einheitsstellung der übrigen Theile zu gelangen, während die kompensative Leistung nur noch durch Mundbodenbewegung gegeben ist.

Der Gesang fordert also kompensatorische Vocalstellungen und der dabei wirkende gesammte Mechanismus des Phonations- und des Articulationsbezirkes schafft unter Entlastung des Kehlkopfes selbst und vermittelst der kompensativen Thätigkeit peripherer Theile bessere Bedingungen für die einheitliche Richtung und Concentration der Schallwellen.

Autoreferat.

Digitized by Google

Nochmals „Ersatz der Anwärmung des Kehlkopfspiegels". Von Dr. C. Kassel in Posen. (Arch. f. Laryngol. 1903. Bd. XIII, pag. 462.)

Eintauchen in gewöhnliches kaltes Leitungswasser und Verreibung des anhaftenden Wassers mittelst Watte an der Spiegelfläche genügt als Ersatz der Anwärmung. Beschorner.

Ein neuer Kehlkopfpulverbläser. Von Dr. S. Spiegel in Wien. (Arch. für Laryngol. etc. 1903, Bd. XIII, pag. 463.)

Das Wesentliche bei diesem Pulverbläser ist, dass der Gummiballon vermieden und dieser, nach dem Principe der von S. angebenen selbstwirkenden Injectionsspritze, durch eine Metallhülse ersetzt ist, in der ein Kolben durch eine Feder nach aufwärts geschnellt wird. In der Wand der Hülse ist ein geknicktes Rohr befestigt, das sich in das gewöhnliche Insufflationsrohr fortsetzt. Hierdurch sind alle die Nachtheile vermieden, welche bei Benutzung eines Pulverbläsers mit Gummiballon hervortreten; das aus soliden Metall- und Hartgummitheilen gefertigte Instrument ist von sozusagen unbegrenzter Dauerhaftigkeit. Beschorner.

Notizen.

† **Dr. Ladreit de Lacharrière**, Chefarzt der Taubstummenanstalt in Paris und Gründer der ersten Ohrenklinik in Frankreich, ist am 4. August d. J., 70 Jahre alt, in Paris gestorben.

Dr. Lermoyez sendet als Secretär des in Bordeaux vom 1.—4. August tagenden **VII. internationalen Congresses für Otologie** das folgende Communiqué an die Fachgenossen.

Zum Referate gelangen:

I. Wahl und Aufstellung eines einfachen und practischen Maasses zur Bestimmung der Hörschärfe. Ref. Politzer (Wien), Gradenigo (Turin), Delsaux (Brüssel).

II. Diagnostik und Behandlung der Labyrintheiterungen. Ref. Brieger (Breslau), v. Stein (Moskau), Dundas Grant (London).

III. Technik der Eröffnung otogener Hirnabscesse und deren weitere Behandlung. Ref. Knapp (New York), Schmiegelow (Kopenhagen), Botey (Barcelona).

Beiträge zu diesen Themen müssen in den officiellen Congresssprachen (deutsch, englisch, französisch, italienisch) abgefasst sein und sind der Schriftleitung nach Abhaltung des bezüglichen Vortrages sofort zu übergeben.

Anmeldungen von Vorträgen wolle man mit kurzem Resumé bis spätestens 1. April 1904 an den Generalsecretär des Congresses, Herrn Dr. Lermoyez, Paris, ru la Boétie 20, gelangen lassen.

Alle für die **Monatsschrift** bestimmten **Beiträge und Referate** sowie alle **Druckschriften, Archive** und **Tausch-Exemplare** anderer Zeitschriften beliebe man an Herrn Hofrath Prof. Dr. **L. v. Schrötter** in Wien IX, Mariannengasse 3, zu senden. Die Autoren, welche Kritiken oder Referate über ihre Werke wünschen, werden ersucht, 2 Exemplare davon zu senden. Beiträge werden mit 40 Mark pro Druckbogen honorirt und die gewünschte Anzahl Separat-Abzüge beigegeben.

Verantwortlicher Redacteur: Prof. Dr. Ph. Schech in München.
Verlag von Oscar Coblentz. Expeditionsbureau: Berlin W. 30, Maassenstrasse 18.
Druck von Carl Marschner, Berlin SW., Ritterstrasse 41.

Digitized by Google

Monatsschrift für Ohrenheilkunde

sowie für

Kehlkopf-, Nasen-, Rachen-Krankheiten.

Organ der Oesterreichischen otologischen Gesellschaft u. der Münchener laryngo-otologischen Gesellschaft.

(Neue Folge.)

Mitbegründet von weil. Prof. Dr. Jos. Gruber, Prof. Dr. M. Rüdinger, Prof. Dr. R. Voltolini und weil. Prof. Dr. Fr. E. Weber-Liel

und unter Mitwirkung der Herren

Docent Dr. **E. Baumgarten** (Budapest), Hofrath Dr. **Beschorner** (Dresden), Prof. Dr. **A. Bing** (Wien), Privatdocent Dr. **G. Brühl** (Berlin), Docent Dr. **Gomperz** (Wien), Dr. **Heinze** (Leipzig), Prof. Dr. **Heymann** (Berlin), Dr. **Hopmann** (Cöln) Prof. Dr. **Jurasz** (Heidelberg), Dr. **Keller** (Cöln), Prof. Dr. **Kirchner** (Würzburg), Dr. **Koch** (Luxemburg), Dr. **Law** (London), Prof. Dr. **Lichtenberg** (Budapest), Dr. **Lubliński** (Berlin), Dr. **Michel** (Cöln), Prof. Dr. **Onodi** (Budapest), Prof. Dr. **Paulsen** (Kiel), Dr. **A. Schapringer** (New-York), Dr. **J. Sendziak** (Warschau), Dr. **E. Stepanow** (Moskau), Prof. Dr. **Strübing** (Greifswald), Dr. **Weil** (Stuttgart), Dr. **Ziem** (Danzig).

Herausgegeben von

Prof. Dr. L. v. SCHRÖTTER Wien. **Prof. Dr. PH. SCHECH** München. **Prof. Dr. E. ZUCKERKANDL** Wien.

Prof. Dr. V. URBANTSCHITSCH Wien.

Dieses Organ erscheint monatlich. Man abonnirt auf dasselbe bei allen Buchhandlungen und Postanstalten des In- und Auslandes.
Der Preis für die Monatsschrift beträgt 12 R.-M. jährlich; wenn die Monatsschrift zusammen mit der Allgemeinen medicinischen Central-Zeitung bestellt wird, nur 8 R.-M.

Jahrg. XXXVII. Berlin, December 1903. No. 12.

I. Originalien.

Eigene Casuistik der inspirirten Fremdkörper, nebst Bemerkungen über die Extraction derselben aus den tieferen Luftwegen.

Von

Prof. Dr. **Pieniążek** in Krakau.

Nach dem Erscheinen meines Werkes über die Verengerungen der Luftwege im Jahre 1901, in welchem ich u. A. auch zehn Fälle angeführt habe, in denen es mir selbst gelungen ist, Fremdkörper aus den tieferen Luftwegen zu entfernen, sind mir neue fünf Fälle vorgekommen, in denen ich die Gelegenheit hatte, die Extraction von Fremdkörpern aus der Luftröhre, aus dem rechten Bronchus, oder aus dessen unterem Aste (darunter einmal ohne Erfolg) vorzunehmen. Diese Fälle will ich hier kurz darstellen, worauf einige Bemerkungen über die in die Luftwege inspirirten Fremdkörper im Allgemeinen, sowie über die Extraction derselben, besonders aus den tieferen Luftwegen, auf Grundlage meiner eigenen Casuistik folgen mögen.

Digitized by Google

1. Ein sechsjähriges Mädchen inspirirte eine Fiesolenbohne, worauf heftiger Hustenanfall entstand, nach dessen Vergehen die Athmung leicht blieb. Am nächsten Tage trat gegen Abend Fieber auf und die Mutter brachte das Kind am späten Abend zu mir. Ich fand lauten Stridor im rechten Bronchus, der über der ganzen rechten Lunge zu hören war, die Athmungsgeräusche über der letzteren etwas schwächer und beginnende Pneumonie im rechten Unterlappen; ich schickte das Kind in meine Spitalsabtheilung. Am nächsten Morgen war der ganze rechte untere Lungenlappen bereits infiltrirt. Ich machte in Chloroformnarcose die Tracheotomie und führte in die Luftröhre meinen Trachealtrichter ein; durch diesen sah ich die Bohne im rechten Bronchus stecken. Ich erfasste sie nun bei Gesichtscontrolle mit einer Bronchialpincette und zog sie sammt dem Trachealtrichter heraus, indem sie zu gross war, um letzteren passiren zu können. Die Branchen der Pincette, die ich zur Extraction gebraucht habe, waren nicht löffelförmig, sondern lediglich in der Längsrichtung gekrümmt; mit solchen konnte die Bohne besser umfasst werden. Statt die Trachealwunde zu vernähen, zog ich es vor, die Canüle einzuführen, indem die Expectoration durch die Canüle leichter als auf natürlichem Wege erfolgt und auch die Verheilung der Trachealwunde per primam durch den Husten nicht günstig beeinflusst wird. Nach der Extraction verschwand das Fieber schon am nächsten Tage und bald wurde auch das pneumonische Infiltrat resorbirt, so dass das Kind in kurzer Zeit ohne Canüle nach Hause ging.

2. Ein vierzigjähriges Weib liess sich auf dem Lande einen hohlen Mahlzahn ziehen, der nach der Extraction aus der Zange glitt und aspirirt wurde. Eine Woche nachher kam die Kranke zu mir. Ich fand mässiges Fieber, der Puls betrug aber, selbst bei ganz ruhigem Verhalten, 132 Schläge in der Minute. Ueber dem ganzen unteren rechten Lungenlappen war ein deutliches Stenosengeräusch während der In- und Exspiration beim Auscultiren zu hören; es verdeckte die übrigen Athmungsgeräusche über dem ganzen Lungenlappen. Am unteren Theil des rechten Unterlappens war Dämpfung vorhanden, die nahe der hinteren Axillarlinie am höchsten nach oben reichte. Ueber den übrigen Partien der rechten, sowie über der ganzen linken Lunge fand ich nichts Abnormes. Auf Grund dieses Befundes musste angenommen werden, dass der Zahn im unteren Aste des rechten Bronchus stecken blieb. Ich machte die Tracheotomie und führte in die Luftröhre meinen Trachealtrichter ein. Ich konnte durch denselben bei entsprechender Neigung des Oberkörpers den ganzen rechten Bronchus bis an dessen Theilung in den mittleren und unteren Ast übersehen. Ich führte nun in den letzteren unter Controlle des Auges eine Bronchialpincette ein und erfasste schon im Dunklen etwas hartes, was dem Zahne entsprach. Beim Herausziehen glitt mir indessen die Pincette ab und als ich dann hineinschaute, sah ich in der Tiefe des rechten Bronchus die vom Secret überzogenen Zahnwurzeln. Ich führte nun abermals die Bronchialpincette ein, erfasste jetzt bei Gesichtscontrolle den Zahn an den Wurzeln und zog ihn durch den Trachealtrichter heraus. Nach der Extraction führte ich die Trachealcanüle ein. Das Fieber dauerte noch einige Tage an, wenn es auch gering war und hauptsächlich nur

Digitized by Google

Abends auftrat. Die Dämpfung an dem rechten unteren Lungenlappen verschwand oben bald, trat aber unten erst langsam zurück; an derselben war bald nach der Extraction des Fremdkörpers nahe der hinteren Axillarlinie oben deutliches bronchiales Athmungsgeräusch, unten aber keine Athmungsgeräusche zu hören, während der Stimmfrunitus und die Bronchophonie abgeschwächt erschienen. Nach diesen Ergebnissen der physikalischen Untersuchung, der langsamen Resorption und dem lytischen Fieberverlaufe muss ich ausser einem pneumonischen Herde im rechten unteren Lungenlappen auch ein kleines rechtsseitiges pleuritisches Exsudat annehmen. Etwa zwei Wochen vergingen bis zur Resorption des Exsudates, worauf die Kranke decanülirt wurde.

3. Ein junges Mädchen litt an beginnenden tuberculösen Infiltrationen der beiden Stimmlippen neben fast ganz verschonten Lungen; der Zustand ermuthigte zu operativen Eingriffen im Kehlkopfe. Mein Assistent Dr. Nowotny nahm nun nach ausgeführter Cocainisirung des Kehlkopfes die Excochleation mit der Heryng'schen Curette vor; die Curette, die bereits vorher beschädigt sein musste, brach beim ersten Versuch ab und fiel in die Luftröhre hinein. Ich kam bald nach dem Ereigniss und erfuhr, was soeben geschehen ist. Ich fand die Kranke ganz ruhig sitzend, sie hustete nicht und soll auch unmittelbar nach dem Unfall gar nicht gehustet haben, so dass ich den Verdacht hatte, dass die Curette hinuntergeschluckt wurde. Doch negirte die Kranke entschieden, irgend einen festen Körper geschluckt zu haben und behauptete auch Dr. Nowotny ganz bestimmt, das abgebrochene Instrumentenstück sei in die Luftröhre gefallen. Bei der laryngoscopischen Untersuchung war die Curette nirgends zu sehen, auch ergab die Auscultation keinerlei Zeichen, die auf ihren Sitz hinweisen würden; desgleichen waren auch keine subjectiven Symptome vorhanden. Erst bei der Untersuchung mit Röntgenstrahlen sah man rechts vom Sternum, unweit von dessen Rande, unterhalb der dritten Rippe einen bis 5 cm langen schmalen Schatten von oben und innen schief nach unten und rechts verlaufen, dessen Gestalt dem abgebrochenen Instrumentenstück entsprach. Es unterlag nun keinem Zweifel, dass sich dasselbe im rechten Bronchus befindet, und es erschien wahrscheinlich, dass es mit seinem unteren, breiteren Ende sich an den Theilungskamm des Bronchus stützt. Ich cocainisirte nun die Kranke abermals und führte ihr in die Luftröhre durch die Glottisspalte ein 20 cm langes, oben trichterartig erweitertes Rohr ein, dessen Caliber der Trachealcanüle No. 5 nach Wiener Scala entsprach. (Derartige Röhren gebrauche ich nämlich zur oberen Tracheoscopie beim reflectirten Lampenlicht.) Durch dieses Rohr sah ich die Luftröhre bis an die Bifureation ganz gut, konnte aber in den rechten Bronchus nicht tief genug hineinschauen; da aber keine Verletzung mit der abgebrochenen Curette zu befürchten war, nahm ich die Extraction im Dunklen vor. Ich führte nun während die Kranke auf dem Tische lag, durch dieses Rohr eine 30 cm lange Bronchialzange in den rechten Bronchus ein und erfasste mit derselben den Fremdkörper; die Extraction gelang aber nicht gleich, zumal ich auch keine Kraft anwenden wollte. Ich stellte mir nun vor, der Fremdkörper müsse an dem Theilungskamme des Bronchus so aufgehalten werden, dass sein unteres Ende schon im Eingange eines Bronchialastes (am

Digitized by Google

wahrscheinlichsten des unteren) steckt, während sein oberes Ende sich an der Bronchialwand anstemmt. Ich erfasste nun den Fremdkörper ganz leicht mit den, so wie vorher, nach oben und unten sich öffnenden Branchen (gegenüber der Kranken nach vorn und rückwärts) und drehte dieselben, indem ich zugleich das Instrument etwas zurückzog, um 90° nach einwärts, so dass sie dann in der Querrichtung, d. i. nach rechts und links, sich öffnen würden; auf diese Weise hoffte ich das obere Ende des Fremdkörpers von der Bronchialwand abzuheben. Nach so ausgeführter Drehung des Instruments zog ich die Branchen der Pincette stärker zusammen und brachte dann mit Leichtigkeit den fest erfassten Fremdkörper durch das tracheoscopische Rohr heraus. Die Kranke ging bald nachher nach Hause und fühlte sich ganz wohl. Diese drei Fälle habe ich im Jahre 1903 bei der Versammlung der süddeutschen Laryngologen in Heidelberg besprochen; seit der Zeit kamen mir noch folgende Fälle vor:

4. Ein $2^1/_2$jähriger Knabe inspirirte eine Fisolenbohne und wurde bald nach dem Unfall zu mir in's Spital gebracht. Bei ruhigem Verhalten des Kindes erschien die Athmung nicht erschwert und war kein Stridor zu hören; sobald aber das Kind tiefere Athemzüge auszuführen begann, sah man ein stärkeres Einsinken der Magengrube und trat auch ein Stenosengeräusch beim Inspirium auf. Bei der Auscultation fand ich bei ruhiger Athmung die Athmungsgeräusche auf der ganzen rechten Seite schwächer als auf der linken; bei tieferen Athemzügen aber waren die Athmungsgeräusche unten auch rechterseits ziemlich gut zu hören, erschienen aber über dem rechten Oberlappen noch mehr abgeschwächt. Ich dachte nun, der Fremdkörper müsse im rechten Bronchus stecken, zugleich aber auch in die Luftröhre stark vorragen; ich konnte mir aber den Unterschied in der Intensität der Athmungsgeräusche über den oberen und den unteren Partien der rechten Lunge nicht erklären. Ich nahm die Tracheotomie in der Narcose vor und führte meinen Trachealtrichter in die Luftröhre ein. Durch diesen sah ich, dass die Fisolenbohne sich in dem untersten Theil der Luftröhre befindet; ich erfasste sie nun mit derselben Zange, mit der ich im Falle 1 die Bohne aus dem rechten Bronchus entfernt hatte und zog sie sammt dem Trachealtrichter heraus. Es wurde die Canüle eingeführt und nach zehn Tagen entfernt. Die Ergebnisse der Auscultation, die hier so sonderbar erschienen, lassen sich auf folgende Weise erklären: Die Fisolenbohne liess wegen ihrer seitlichen Abplattung einen noch ausreichenden Raum für die Luftströmung in der Luftröhre selbst zurück, ihr unteres Ende aber steckte rechts vom Bifurcationssporne, verlegte somit den Eingang zum rechten Bronchus, weshalb auch die Luft besser in die linke als in die rechte Lunge gelangte. Bei tieferen Athemzügen drang zu den beiden Lungen mehr Luft ein, die Menge derselben entsprach aber auf der rechten Seite doch nicht in dem Grade der Kraft der Inspiration, wie auf der linken; da aber bei tieferen Athemzügen hauptsächlich die Bauchrespiration verstärkt war und somit die Luft hauptsächlich in die unteren Lungenpartien stärker angesaugt wurde, so musste sie rechterseits in dieselben zum Theil auf Kosten derjenigen Luft aspirirt werden, die sonst in den rechten Oberlappen gelangt wäre, der auch deshalb um so weniger Luft bekam. So war auch das Inspirationsgeräusch bei

Digitized by Google

ruhiger Athmung über der ganzen rechten Lunge schwächer und bei tieferer Bauchathmung unten zwar stärker als zuvor, oben aber dafür noch mehr abgeschwächt.

5. Anfang October 1903 wurde mir ein 13monatliches Mädchen gebracht, welches vor zwei Tagen eine Fiesolenbohne inspirirt hatte. Ich fand die Athmung zwar leicht, aber es erweiterte sich bei derselben nur die linke Thoraxhälfte, an der rechten waren nur Spuren der Erweiterung sichtbar; trotzdem war ein lautes Stenosengeräusch über der ganzen rechten Lunge hörbar; der Percussionsschall über derselben war überall dumpf, dabei aber keine Temperaturerhöhung bemerkbar. Der Fremdkörper steckte somit im rechten Bronchus und obturirte ihn so, dass Atelectase der ganzen rechten Lunge entstand. Ich beabsichtigte ursprünglich die Tracheotomie auszuführen und die Bohne bei der unteren Tracheoskopie zu entfernen; im letzten Augenblick entschloss ich mich jedoch, die Extraction bei der oberen Tracheoskopie vorzunehmen. Ich führte nun in der Narcose ein 17 cm langes Rohr von der Weite der Trachealcanüle No. 1 (nach Wiener Scala) durch den Kehlkopf in die Luftröhre ein; die Einführung gelang mir allerdings erst nach mehreren Versuchen, und zwar unter Fingercontrole. Bei Benutzung des Reflectors sah ich jetzt die Bohne oben im rechten Bronchus stecken. Zur Extraction benutzte ich dieselbe Zange, mit der ich in den zwei vorigen Fällen die Bohnen extrahirt hatte; die Extraction gelang mir aber diesmal nicht. Zunächst glitt mir die Zange einige Male ab, und dann brachte ich nur die eine Hälfte vom äusseren Häutchen der Bohne mit einem kleinen Stückchen des Kernes heraus. Als ich noch ein Mal die Extraction vornahm, erfasste ich einen Körper, den ich durch das Rohr nicht durchbringen konnte; ich zog ihn nun sammt dem Rohre heraus, indem ich glaubte, die ganze Bohne erfasst zu haben. Indessen war es nur die nackte Seitenhälfte derselben, während die andere zurückblieb und die Athmung gänzlich verhinderte. Einige Versuche der künstlichen Athmung blieben ganz erfolglos, indem die Luft weder in die Lungen eindrang, noch aus denselben auszutreiben war. Ich führte schnell das tracheoskopische Rohr ein und sah nur eine röthliche Flüssigkeit in der Luftröhre, die abgewischt wieder zurückkam; ich führte die Curette im Dunklen in den linken Bronchus ein, konnte aber gar nichts erfassen. Ich machte nun möglichst schnell die Tracheotomie und führte meinen Trachealtrichter ein, aber auch jetzt war ich nicht im Stande, sowohl mit derselben, als auch mit einer anderen Zange, einen Fremdkörper im linken Bronchus zu erfassen. Unterdessen athmete das Kind nicht und die wiederholt vorgenommenen Versuche der künstlichen Respiration blieben erfolglos; das Kind erstickte. Schliesslich ist es mir gelungen, die Bohne in der Tiefe des linken Bronchus bei der unteren Bronchoscopie zu erblicken; die Extraction gelang aber auch jetzt, d. i. bei Gesichtscontrole, nicht; übrigens war das Kind schon todt. Bei der Necroscopie wurde Hyperämie des Gehirns, des Oesophagus, der Luftröhre und der Bronchien sowie deren Aeste, einige Sugillationen in der rechten und eine in der linken Lunge gefunden; die Hälfte der Bohne sammt dem Häutchen steckte in der Tiefe des linken Bronchus und zum Theil im oberen Bronchialaste. Die rechte Lunge war ate-

Digitized by Google

lectatisch, die Thymusdrüse bedeutend vergrössert. In diesem Falle mache ich mir selbst Vorwürfe, dass ich nicht den alten Weg der Extraction nach der Tracheotomie gewählt habe, der sich mir schon in mehreren Fällen so gut bewährt hatte; es war indessen so verlockend, dem kleinen Kinde die Tracheotomie zu ersparen und es erschien mir das Erfassen einer Fisolenbohne nach meinen vorigen Fällen so leicht und einfach, dass ich die Extraction bei der oberen Tracheoscopie gewagt habe. Die Extraction scheiterte an der Unmöglichkeit der gehörigen Erfassung der Bohne, die ich der Enge der Bronchien zuschreiben muss, bei welcher die Branchen der Zange nicht entsprechend aufgemacht werden und zwischen die Bohne und die Bronchialwand eindringen konnten. So gelang es schliesslich nur die eine Seitenhälfte der Bohne herauszuziehen, während die andere gleichzeitig in den linken Bronchus gelangte; hier wurde sie von der Pincette nur weiter geschoben, und da die rechte Lunge bereits atelectatisch war, so musste nach der Verstopfung des linken Bronchus Erstickung erfolgen.

Im Anschlusse an diese Fälle will ich noch einen erwähnen, der während meiner Abwesenheit zur Zeit der Ferien von meinem Assistenten Dr. Nowotny auf meiner Spitalsabtheilung operirt wurde. Es war ein vierjähriger Knabe, der einen Apricosenkern inspirirte und im höchsten Grade der Dyspnoe gebracht wurde. Dr. Nowotny führte am Asphyctischen die Tracheotomie aus und wollte den Kern, der in der Luftröhre über der Bifurcation steckte, bei der unteren Tracheoscopie erfassen, als einer von den assistirenden Aerzten die Lampe umwarf, so dass die Extraction dann im Dunklen vorgenommen werden musste[1]). Sie gelang nicht, indem der Kern aus der Zange glitt und das Kind erstickte bald während der Extractionsversuche. Dieser Fall stellt eine Analogie mit meinem letzten Falle dar; hier war nämlich die Luftröhre so stark durch den Fremdkörper verlegt, dass die Branchen der Zange zwischen letzteren und die Trachealwand nicht eindringen konnten.

Ich habe bis jetzt die Extraction eines Fremdkörpers 3 Mal aus dem Inneren des Kehlkopfes und 15 Mal aus den tieferen Luftwegen vorgenommen; wenn ich dazu den Fall Nowotny's rechne, beträgt die Zahl der vorgenommenen Extractionen 19. Ausserdem habe ich in einem Falle die Anwesenheit einer Fischgräte im Kehlkopfe und in fünf Fällen den Fremdkörper in einem Bronchus oder Bronchialaste constatirt, doch kam es nicht zur Extraction. Desgleichen hat Nowotny während meiner Abwesenheit einen $4^1/_2$jährigen Knaben in meinem Spitalsambulatorium untersucht, der eine Kaffeebohne inspirirt hatte, die nach den Ergebnissen der Untersuchung im rechten unteren Bronchialaste steckte. Sammt diesen Fällen beträgt die Zahl der inspirirten Fremdkörper in meiner Casuistik 26, wobei Fremdkörper, die vom Rachen her in den Kehlkopf eingestochen wurden oder im Sinus pyriformis stecken blieben und dergl., nicht gerechnet werden; es werden hier nur diejenigen Fremdkörper berücksichtigt, die in das Lumen des Kehlkopfes oder der Luftröhre gelangten und entweder daselbst aufgehalten wurden

[1]) Ich habe im Spital nur zwei Auer'sche Gaslampen; wenn der eine Auer'sche Mantel verdorben wird, bleibt nur eine einzige Lampe für 1 bis 2 Tage zum Gebrauch.

Digitized by Google

oder tiefer in die Luftwege geriethen. Da diese Fälle bis auf die oben beschriebenen in meinen „Verengerungen der Luftwege“ und z. Th. auch im Archiv für Laryngologie 1896, Bd. 4 („Die Tracheoscopie und die tracheoscopischen Operationen bei Tracheotomirten“) bereits erwähnt worden sind, so will ich über dieselben nur das anführen, was mir nöthig erscheint, um aus meiner eigenen Casuistik einige Schlüsse zu ziehen.

Unter diesen 26 Fällen kam der Fremdkörper 8 Mal bei bereits tracheotomirten Kranken vor; 4 Mal war es die von der Halsplatte abgeschraubte oder abgerissene Trachealcanüle selbst; in 4 anderen Fällen waren es Gegenstände, mit denen die Kranken in der Trachealfistel manipulirten; in 18 Fällen wurde der Fremdkörper bei Nichttracheotomirten in die Lufwege aspirirt. Es mag die relativ grosse Zahl der Fremdkörper bei den Tracheotomirten auffallen, die beinahe $^1/_3$ der Gesammtzahl beträgt; es verbleiben aber bei mir fast stets 10 bis 20 tracheotomirte Kranke in Behandlung, weshalb auch die Gelegenheit zum Eindringen eines Fremdkörpers in die Luftwege durch die Trachealfistel bei meinen Kranken häufiger ist. Ich muss aber bemerken, dass das Abreissen einer Canüle von der Halsplatte und das Herabgleiten derselben in die Luftröhre auf meiner Spitalsabtheilung sich nur einmal ereignet hat; der Fall betraf einen fast stupiden Kranken, der fortwährend an der Canüle manipulirte, bis er sie abgerissen hatte und somit selbst an dem Unfalle die Schuld trägt; die übrigen Kranken kamen alle von draussen her. Unter den 18 Nichttracheotomirten blieb der Fremdkörper 4 Mal im Kehlkopfe, 2 Mal in der Luftröhre stecken, wurde somit 6 Mal, d. i. in $^1/_3$ der Fälle in dem gemeinsamen Luftrohre aufgehalten; 12 Mal dagegen, d. i. in $^2/_3$ der Fälle gelangte er bis in die Bronchien oder ihre Aeste. Dieses Zahlenverhältniss ist leicht zu erklären; es werden ja meistens solche Körper inspirirt, die wegen ihrer Dimensionen den Kehlkopf und die Luftröhre leicht passiren und diese gelangen in die Bronchien oder Bronchialäste: seltener wird in den Kehlkopf ein Körper von der Grösse aspirirt, dass er schon im gemeinsamen Lufrohre aufgehalten wird. Er bleibt dann am ehesten in der Glottisspalte oder an der unteren Kehlkopfgrenze, d. i. in der Höhe des Ringknorpelbogens, stecken, indem das gemeinsame Luftrohr daselbst am engsten ist; passirt er aber diese Stelle, so wird er in der Luftröhre gewöhnlich erst über der Bifurcation aufgehalten, wenn er zu gross ist, um in einen Bronchus zu gelangen. Viel seltener kommt es vor, dass ein spitziger Fremdkörper sich unterwegs in die Schleimhaut des Kehlkopfes oder der Luftröhre einsticht oder dass ein glatter Fremdkörper in den Sinus Morgagni gelangt und daselbst stecken bleibt.

Unter meinen vier Fremdkörpern im Kehlkopfe war nur einmal eine feine Fischgräte in die hintere Kehlkopfwand vom Kehlkopflumen her eingestochen; sie war fast haarfein und verursachte kein deutliches Schmerzgefühl. Ich schickte nach Cocain behufs der endolaryngealen Entfernung der Gräte, bevor dasselbe aber geholt wurde, hustete die Kranke einige Male und als ich sie nachher untersuchte, fand ich die Gräte nicht mehr da. In den drei anderen Fällen, die mir bei Kindern vorgekommen sind, wurde der Kehlkopf durch den Fremdkörper so verlegt, dass vor allem die Tracheotomie nöthig war. So habe ich bei

Digitized by Google

einem zweijährigen Kinde ein Stück Walnussschale bei der Tracheotomie entfernt, welches an der unteren Kehlkopfgrenze stecken blieb; so entfernte ich einem fünfjährigen Knaben, welcher wegen des aspirirten Fremdkörpers vor einigen Wochen bereits tracheotomirt wurde, ein Knochenstück aus der Glottitisspalte bei der Laryngofissur; so machte ich die Tracheotomie und die Laryngofissur bei einem 11monatlichen Mädchen. Dass in meinen Fällen von Fremdkörpern im Kehlkopfe, bis auf den Fall mit der Fischgräte, zunächst die Tracheotomie nöthig war, ist leicht zu erklären; Fremdkörper von der Grösse, dass sie im Kehlkopfe aufgehalten werden, verlegen denselben gewöhnlich so, dass die Athmung mehr oder weniger erschwert wird. Nur selten geschieht es, dass plattenförmige Fremdkörper diese Lage annehmen, dass sie die Luftströmung nicht verhindern; auch dann aber können sie dieselbe bei zufälligem Lagewechsel sogar plötzlich aufheben. Aehnlich wird auch durch Fremdkörper, die in der Luftröhre über der Bifurcation aufgehalten werden, meistens Stenose hervorgerufen; dieselbe trat auch in meinem Falle der Fisolenbohne, wenn auch nur in mässigem Grade auf und erreichte im Falle Nowotny's des inspirirten Aprikosenkernes diesen Grad, dass das Kind erstickte.

Unter meinen acht Fremdkörpern bei Tracheotomirten wurden zwei in der Luftröhre aufgehalten. Im ersten Falle war es eine von der Halsplatte abgerissene, nicht gefensterte, grosse Canüle, die der Kranke mit dem Thost'schen Dilatatorium trug und an derselben immer etwas zu manipuliren hatte. Sie blieb in der Luftröhre stecken, weil sie wegen ihrer Grösse nicht so leicht hinabgleiten konnte, zumal ich bald, nachdem dies geschehen war, die Extraction vorgenommen habe. Im zweiten Falle war es ein Stück Federfahne mit der die Kranke die Canüle putzten wollte, ohne dieselbe herausgezogen zu haben; die Federfahne brach ab und blieb wegen ihrer Leichtigkeit an der Wand der Luftröhre kleben. In sechs Fällen gelangten auch bei den Tracheotomirten die Fremdkörper tiefer in die Luftwege; so wurden sie auch bei den Tracheotomirten nur in einem Viertel der Fälle in der Luftröhre aufgehalten. Dieses Zahlenverhältniss erklärt sich leicht, wenn man bedenkt, dass die Trachealfistel enger als die Luftröhre ist und somit nicht leicht einen Körper durchlässt, der wegen seiner Dimensionen in der Luftröhre aufgehalten wird; selbst die krumme Canüle gelangt nach mehreren Hustenstössen und tiefen Inspirationen schliesslich doch in einen der Hauptbronchien und dies wäre gewiss auch in meinem oben angeführten Falle trotz der Grösse der Canüle geschehen, wenn ich die Extraction nicht so bald vorzunehmen Gelegenheit hätte. Als nämlich der Kranke zur Extraction chloroformirt wurde, drang die Canüle nach Husten wirklich noch tiefer ein und hemmte auf einmal die Athmung gänzlich, bis ich sie noch weiter in den rechten Bronchus hinunter schob, wobei ich auch keinen deutlichen Widerstand empfand; erst dann wurde der Kranke weiter narcotisirt und schliesslich zog ich die Canüle nicht mehr aus der Luftröhre, sondern aus dem rechten Bronchus heraus.

Unter den 18 Fällen, in denen der Fremdkörper bis in einen Bronchus oder Bronchialast gelangte, befand sich derselbe 15 Mal auf der rechten und 2 Mal auf der linken Seite; in einem Falle konnte

Digitized by Google

sein Sitz nicht ermittelt werden. Dass Fremdkörper leichter in den rechten, als in den linken Bronchus gerathen, ist allgemein bekannt und erklärt sich dadurch, dass der rechte Bronchus weiter ist und von der Luftröhre sich unter einem stumpferen Winkel abzweigt als der linke, und dass der Bifurcationssporn gewöhnlich nicht in der Mitte des Tracheallumens, sondern näher der linken Trachealwand vorspringt. Es fällt indessen die Häufigkeit der rechtssitzenden Fremdkörper zu den linkssitzenden bei mir höher als in der allgemeinen Statistik aus; rechne ich aber noch einen Fall hinzu, den ich zufälliger Weise selbst nicht untersucht habe und nur sein Röntgenogramm mit dem Schatten eines in der Tiefe des linken Bronchus sitzenden Sesselknopfes sah, so beträgt dieses Verhältniss bei mir 15 : 3, d. i. 5 : 1 und weicht somit von der allgemeinen Statistik schon weniger ab. In einem Falle hustete die Kranke ein 3 cm langes, bis 1 cm breites Knochenstück aus, dessen Sitz zu bestimmen mir nicht möglich war, welches aber in einem Bronchus sitzen musste, indem es bei der laryngoscopischen Untersuchung bis an die Bifurcation nirgends zu sehen war. Abgesehen von diesem Falle befand sich in den übrigen 17 Fällen der Fremdkörper 10 Mal im Hauptbronchus und 7 Mal in einem Bronchialaste. Es steckten nämlich: im rechten Hauptbronchus: ein Bleistift, eine Kautschukcanüle, ein Stück Kork, eine doppelte Haarnadel, ein 13 cm langer Zweig, eine Getreideähre, eine abgebrochene Curette und in zwei Fällen eine Fiesolenbohne; im linken Hauptbronchus: eine Neusilbercanüle; im rechten unteren Bronchialaste: ein Schiessbolzen, eine kleine Kautschukcanüle, eine Bleiplombe, ein Zahn und eine Kaffeebohne; im rechten mittleren Bronchialaste: ein Knochenstück; im linken unteren Bronchialaste: ein Melonenkorn. Die drei letzteren Fremdkörper wurden, ebenso wie der erste, nicht extrahirt; es erzählten nur die Kranken von ihnen und ihr Sitz wurde durch die physikalische Brustuntersuchung bestimmt; die Kaffeebohne soll auch spontan ausgehustet worden sein. Die Bleiplombe wurde nicht von mir, sondern von Hermann v. Schrötter, und zwar bei der oberen Bronchoscopie, aus dem rechten unteren Bronchialaste entfernt. Unter den 10 Fremdkörpern in den Hauptbronchien gelang es nur in 4 Fällen, durch die Auscultation festzustellen, dass der Fremdkörper im rechten Bronchus stecken blieb: dies war bei dem Bleistift, der Getreideähre und den beiden Fiesohlenbohnen der Fall. In den 6 übrigen Fällen waren keine auscultatorischen Erscheinungen vorhanden, aus denen man über den Sitz des Fremdkörpers etwas schliessen könnte; derselbe wurde bei fünf bereits Tracheotomirten durch die untere Tracheoscopie festgestellt und bei einer nicht tracheotomirten Person mit Röntgenstrahlen entdeckt (abgebrochene Curette); es haben selbst die beiden in den Hauptbronchien steckenden Canülen keine auscultatorischen Erscheinungen hervorgerufen. Dagegen konnte in allen sieben Fällen, in denen der Fremdkörper bis in einen Bronchialast eingedrungen war, der Sitz desselben durch die physikalische Brustuntersuchung und besonders durch die Auscultation festgestellt werden. Dies erklärt sich dadurch, dass die Bronchialäste wegen ihrer Enge leichter als die Hauptbronchien durch einen Fremdkörper verlegt werden können. Hervorheben will ich noch, dass selbst

Digitized by Google

im Falle einer vollständigen Atelectase oder Infiltration der einen, selbst der grösseren rechten Lunge die Athmung nicht erschwert erscheint, trotzdem sie nach den Ergebnissen der Untersuchung nur noch in der anderen und selbst der kleineren, linken Lunge stattfindet.

Die Folgezustände der längeren Verweilung des Fremdkörpers in einem Bronchus konnten nur in diesen Fällen sich entwickeln, in denen die Extraction nicht bald oder wenigstens nicht im ersten Tage nach dessen Aspiration vorgenommen wurde. Mit Rücksicht darauf muss ich von meinen Fällen folgende abrechnen: Die Metallcanüle im linken Hauptbronchus, das Stück Kork, den Zweig und die abgebrochene Curette im rechten Hauptbronchus und die kleine Canüle im unteren Ast des letzteren. In den 13 übrigen Fällen hat das inspirirte und dann spontan ausgehustete Knochenstück nur Hustenanfälle, sonst aber keine Folgen hervorgerufen; dasselbe war auch bei der in den rechten unteren Bronchialast aspirirten Kaffeebohne der Fall. Die Kautschukcanüle steckte im rechten Hauptbronchus sieben Wochen lang ohne alle Folgezustände; desgleichen rief die fünf Jahre lang im rechten Bronchus verweilende doppelte Haarnadel nur öfters ein Stechen in der Tiefe rechts vom Sternum hervor; die Bleiplombe im rechten unteren Bronchialaste wurde über sechs Wochen lang ohne Folgezustände vertragen. Bei den anderen acht Kranken rief aber der Fremdkörper wichtige Folgezustände hervor: So hat der Knabe, der den inspirirten Bleistift im rechten Bronchus sieben Jahre lang trug, häufig an hartnäckigen Bronchitiden gelitten; bei dem Manne, der vor einigen Monaten ein Knochenstück in den rechten mittleren Bronchialast inspirirt hatte, fand ich eine Infiltration im rechten mittleren Lungenlappen; bei dem Kinde, welches vor einigen Monaten einen Melonenkern inspirirt hatte, war der ganze linke untere Lungenlappen infiltrirt und das Kind fieberte und magerte ab. Unter den von mir operirten Kranken begann im Falle des Schiessbolzens im rechten mittleren Bronchialast am fünften Tage nach dessen Aspiration Pneumonie im rechten Unterlappen sich auszubilden. Im Falle der Getreideähre im rechten Bronchus bei einem achtmonatlichen Kinde war sieben Wochen nach deren Aspiration bereits die ganze rechte Lunge infiltrirt und als das Kind sechs Tage nach der Extraction starb, wurde bei der Necroscopie neben totaler Infiltration der rechten und frischer Pneumonie der linken Lunge Bronchitis purulenta mit colossaler Erweiterung eines vom unteren Bronchialaste abgehenden Zweiges gefunden. Im Falle der Fisolenbohne im rechten Bronchus bei dem sechsjährigen Mädchen war der Beginn der rechtsseitigen Pneumonie schon am zweiten Tage nach der Aspiration zu constatiren und am dritten bereits der ganze rechte Unterlappen infiltrirt; im ähnlichen Falle bei dem einjährigen Kinde war zwei Tage nach der Aspiration der Fisolenbohne die ganze rechte Lunge atelectatisch. Im Falle des hohlen Mahlzahns im rechten unteren Bronchialaste fand ich eine Woche nach dessen Aspiration einen pneumonischen Herd im rechten Unterlappen neben einem kleinen pleuritischen Exsudate. Man ersieht daraus, dass Fremdkörper in den Bronchien nur in der Minderzahl der Fälle halbwegs gut vertragen werden, in der Mehrzahl dagegen mehr oder weniger schwere Folgezustände hervorrufen. Es entsteht nämlich zunächst manchmal Atelectase, häufiger

Digitized by Google

Pneumonie und nachträglich Lungeninduration mit Bronchiectasie, wenn die Pneumonie nicht mit Abcess oder Gangrän der Lunge schliesst. Auch aber in Fällen, in denen der Fremdkörper in den Bronchien gut vertragen zu werden scheint, giebt er gewöhnlich zu häufig wiederkehrenden Bronchitiden Anlass, denen nach mehreren Jahren öfters die Lungentuberculose folgt. Daraus erhellt, dass man in allen Fällen den Fremdkörper aus den Luftwegen, und zwar möglichst bald, zu entfernen trachten soll.

Unter den 22 Fällen von Fremdkörpern in den tieferen Luftwegen wurde die Extraction bei 6 Kranken nicht vorgenommen, indem sich dieselben dazu nicht entschlossen haben; von diesen husteten 2 Kranke den Fremdkörper spontan aus (ein Knochenstück und eine Kaffeebohne) und einer begab sich nach Wien (Bleiplombe von H. v. Schrötter entfernt). So wurde die Extraction bei 16 Personen, und zwar 15 Mal von mir, 1 Mal von Nowotny vorgenommen. In 8 Fällen war die Tracheotomie bereits vorher gemacht; die Trachealfistel gab hier die Gelegenheit zum Eindringen der Fremdkörper ab, diente aber zugleich zur Entfernung derselben auf unblutigem Wege bei der unteren Tracheoscopie (grosse Metallcanüle und Federfahne in der Luftröhre, abgeschraubte Kautschukcanüle, Stück Kork, doppelte Haarnadel, 13 cm langer Zweig im rechten Bronchus, abgerissene Metallcanüle im linken Bronchus, abgeschraubte kleine Kautschukcanüle im rechten unteren Bronchielaste). In einem Falle entfernte ich den Fremdkörper (abgebrochene Curette) bei der oberen Tracheoscopie, somit auch ohne blutigen Eingriff. In 5 Fällen machte ich sofort die Tracheotomie, um nachher die Extraction bei der unteren Tracheoscopie vorzunehmen (Fiesolenbohne in der Luftröhre, Fisolenbohne bei dem sechsjährigen Mädchen und Getreideähre bei dem achtmonatlichen Kinde im rechten Hauptbronchus, Schiessbolzen und hohler Mahlzahn im rechten unteren Bronchialaste); desgleichen wurde die Tracheotomie zur Extraction des Aprikosenkernes aus der Luftröhre von Nowotny ausgeführt. In meinem letzten Falle der Fisolenbohne im rechten Bronchus bei dem einjährigen Mädchen nahm ich die Extraction zuerst bei der oberen Tracheoscopie vor, machte aber dann, nachdem ich nur die eine Hälfte der Bohne entfernt hatte und die andere nicht erfassen konnte, schliesslich doch die Tracheotomie, war aber auch nach dieser nicht im Stande, die andere Hälfte der Bohne aus dem linken Bronchus zu entfernen.

Bei bereits Tracheotomirten oder nach eigens dazu ausgeführter Tracheotomie verwandte ich die untere Tracheoscopie, die mir auch die Entfernung der drei Fremdkörper aus der Luftröhre, der sieben aus dem rechten und des einen aus dem linken Hauptbronchus wesentlich erleichterte, wenn ich auch manchmal nach ausgeführter Tracheoscopie die Extraction selbst schon im Dunklen vornahm (die drei Canülen). Dagegen habe ich die drei Fremdkörper im rechten unteren Bronchialaste bei der unteren Tracheoscopie nicht sehen können und erfasste sie im Dunklen; dasselbe war auch der Fall bei der abgebrochenen Curette, die ich bei der oberen Tracheoscopie aus dem rechten Bronchus entfernt habe. Dagegen sah ich die Fisolenbohne im rechten Bronchus des einjährigen Mädchens bei der oberen Tracheoscopie ganz deutlich und erfasste sie auch bei Gesichtscontrolle; die zurückgebliebene Hälfte

Digitized by Google

der Bohne habe ich aber sowohl vor wie nach der Tracheotomie schon im Dunklen zu extrahiren versucht.

Die Wichtigkeit der Augencontrolle tritt an meinen Fällen deutlich zu Tage. Fremdkörper, wie die kleine Federfahne in der Luftröhre, das Stück Kork und die doppelte Haarnadel im rechten Bronchus, wären ohne Gesichtscontrolle sehr schwer zu erfassen und auch die Extraction des aus dem rechten Bronchus in die Luftröhre vorragenden Zweiges dürfte im Dunklen nicht sofort gelingen. An der im rechten Bronchus steckenden Canüle hatte ich sogar Gelegenheit, die Extractionsversuche im Dunklen und bei der Augencontrolle zu vergleichen. Der Kranke war nämlich so reizbar, dass er den Trachealtrichter nicht länger vertragen konnte, so dass ich mich nur mit einem Einblicke in die Luftröhre begnügt habe und die Extraction im Dunklen vornahm. Ich wollte einen langen stumpfen Haken an den Fensterrand der Canüle anlegen und letztere auf diese Weise herausziehen; ich kam indessen unter das untere Canülenende und war nicht nur nicht im Stande dieselbe herauszuziehen, sondern hatte genug Mühe bis ich den Haken herausbekam. Ich liess schliesslich Cocain holen, bepinselte damit die Luftröhre, führte den Trachealtrichter ein, hakte bei Gesichtscontrolle die Canüle am Rande ihres Fensters an und zog sie dann ganz leicht heraus. Derselbe Kranke gab mir später noch einmal die Gelegenheit, eine belehrende Erfahrung über die Extraction der Fremdkörper aus den tieferen Luftwegen zu machen. Er trug nämlich die Canüle weiter fort, wenn auch sein Kehlkopf nicht mehr verengt war; als aber seine alte Canüle verdorben wurde, führte er sich eine neue, die er eben bekommen konnte, d. i. eine kleine Canüle für Kinder (No. 2 nach Wiener Scala) ein. Diese löste sich bald von der Halsplatte ab und gelangte in den unteren Ast des rechten Bronchus. Ich nahm die Extractionsversuche unmittelbar durch die Trachealfistel vor, indem die längste Bronchialzange, die ich damals besass, zu kurz war, um bei hohem Wuchs des Kranken die tiefsitzende Canüle durch den Trachealtrichter zu erreichen, während ohne letzteren das Instrument doch etwas tiefer eingeführt werden konnte, zumal ich die Trachealfistel dazu nach unten verlängerte. Ich fühlte, dass ich die Canüle im unteren Aste des rechten Bronchus erfasst habe, doch rutschte mir die Pincette beim Herausziehen ab und bei wiederholten Versuchen konnte ich nichts mehr erfassen. Als aber der Kranke aufgestanden war, spuckte er gleich die Canüle aus, die beim Husten nach dem ersten Extractionsversuche wegen geneigter Körperlage und fast normaler Glottisweite bis in den Rachen oder Nasenrachenraum gelangt war. Der Trachealtrichter hätte das Gelangen der Canüle in den Rachen verhindert und deren abermaliges Erfassen im rechten Bronchus oder in der Luftröhre bei Gesichtscontrolle ermöglicht, wie dies bei der Extraction des Zahnes aus dem rechten unteren Bronchialaste der Fall war. Es rutschte mir die Bronchialpincette auch bei der Extraction des Schiessbolzens aus dem rechten unteren Bronchialaste einige Male ab, bis ich ihn noch tiefer schob und erst dann mit Leichtigkeit herauszog (vielleicht war die Spitze desselben in die Bronchialwand eingestochen); auch empfand ich einen Widerstand bei der Extraction der abgebrochenen Curette aus dem rechten Bronchus bei der oberen Tracheoscopie, bis ich durch Drehung der Bronchialpincette die Anstemmung der Curette

Digitized by Google

an der Bronchialwand behoben habe. In allen diesen Fällen habe ich mich nicht getraut, den Fremdkörper im Dunklen so fest zu erfassen und so stark zu ziehen, wie ich dies bei Gesichtscontrolle gethan hätte. Der einzige Misserfolg, den ich unter meinen 15 Extractionen zu verzeichnen habe, ist indessen nicht dem Mangel der Gesichtscontrolle zuzuschreiben, indem ich die Bohne im rechten Bronchus doch bei derselben erfasste und die in den linken Bronchus aspirirte Bohnenhälfte nicht nur im Dunklen, sondern dann auch bei der unteren Bronchoscopie nicht mehr erfassen konnte. Die Ursache des Misserfolges lag in der Enge der Bronchien des einjährigen Kindes, sowie in der festen Obturation derselben, deren Grad man daraus ersieht, dass die rechte Lunge binnen zwei Tagen atelectatisch geworden ist und die linke von der Luft so abgesperrt wurde, dass bei künstlicher Respiration nicht einmal ein Zischen der Luft zu vernehmen war. Im Falle Nowotny schloss das zufällige Umwerfen der Lampe die Gesichtscontrolle im wichtigsten Momente aus; es gelang dann die Extraction des Apricosenkernes im Dunklen nicht, indem derselbe die Luftröhre vollständig verlegte und sich mit der Zange nicht erfassen liess.

Wenn auch die Augencontrolle die Erfassung der Fremdkörper in den tieferen Luftwegen wesentlich erleichtert, so beweisen doch manche meiner Fälle, dass die Extraction derselben öfters auch im Dunklen gelingt. Wenn man nun auf die Vortheile nicht verzichten darf, die uns der Gesichtssinn bietet, so muss man andererseits auch mit den Schwierigkeiten rechnen, denen die Augencontrolle in der Tiefe der Luftwege begegnen kann, und soll bei der Extraction eines Fremdkörpers denjenigen Weg wählen, der für den Kranken am schonendsten erscheint. Bei bereits Tracheotomirten soll man die untere Tracheoscopie immer anwenden, indem dieselbe ganz leicht ausführbar ist und die Einsicht in die Luftröhre, den rechten und den Anfang des linken Bronchus gewährt. Sitzt aber der Fremdkörper tiefer im linken Bronchus oder in einem der Bronchialäste, so reicht die Tracheoscopie nicht mehr aus, sondern man muss die untere Bronchoscopie anwenden, um ihn zur Ansicht zu bringen. Da aber letztere nicht mehr so leicht wie die erstere ist und besonders auf der linken Seite manchen Schwierigkeiten begegnet, so muss man im concreten Falle erwägen, ob sie wirklich nothwendig ist oder unterlassen werden darf. Nach meiner Ansicht sollen scharfe oder spitzige Fremdkörper, die die Bronchialwände leicht verletzen könnten, immer nur unter Augencontrolle, somit bei der unteren Bronchoscopie extrahirt werden. Dasselbe bezieht sich auf Fremdkörper von weicher Consistenz, welche die Orientirung nach dem Tastgefühl erschwert, oder die Ursache der Zermalmung des Fremdkörpers sein kann, wonach Theile desselben in andere Bronchialäste aspirirt werden können. Auch in Fällen, in denen einer der Hauptbronchien obturirt und die entsprechende Lunge für die Athmung bereits unbrauchbar geworden ist, soll, falls man bei der Tracheoscopie den Fremdkörper nicht sehen kann, die untere Bronchoscopie angewendet werden, weil beim Erfassen im Dunklen der Fremdkörper leichter ausgleiten und in den anderen Bronchus gelangen könnte, wo er den Zutritt der Luft zu der noch allein athmenden Lunge verhindern würde. Wo diese Bedingungen nicht vorhanden sind, können die Fremdkörper

Digitized by Google

bei den Tracheotomirten aus den Bronchien oder deren Aesten auch im Dunklen extrahirt werden; auch aber dann ist die untere Tracheoscopie doch nicht zu unterlassen, indem sie nicht nur die Einführung des Instrumentes in die Bronchien, sondern auch nach eventuellem Ausgleiten des Fremdkörpers dessen abermalige Erfassung erleichtert.

Bei den Nichttracheotomirten entsteht die Frage, ob man die Extraction bei der oberen Tracheoscopie resp. Bronchoscopie vornehmen oder zunächst die Tracheotomie ausführen soll. Man soll gewiss trachten, dem Kranken den blutigen Eingriff zu ersparen, man darf aber auch die Tracheotomie für keinen schweren Eingriff halten. Nach meiner Ansicht ist bei Fremdkörpern in der Luftröhre, die eine bedeutende Stenose verursachen oder leicht verursachen könnten, die Extraction nicht bei der oberen Tracheoscopie, sondern bei der unteren nach der Tracheotomie vorzunehmen. Es kann nämlich der Fremdkörper nach einem misslungenen Extractionsversuch mitunter seine Lage so verändern, dass die Luftröhre auf einmal gänzlich verlegt und somit die Athmung unterdrückt wird; es kann dann nöthig sein, die Extraction möglichst schnell auszuführen und dies kann doch leichter bei der unteren als bei der oberen Tracheoscopie gelingen. Desgleichen ist auch bei Fremdkörpern in einem der Hauptbronchien, wenn die entsprechende Lunge für die Athmung unbrauchbar geworden ist, die Extraction nur nach der Tracheotomie vorzunehmen, indem der Fremdkörper, falls er ausgleitet und in den anderen Hauptbronchus gelangt, nach der Tracheotomie doch leichter abermals erfasst und entfernt werden kann. So mache ich mir auch bittere Vorwürfe, dass ich die Extraction der Fisolenbohne aus dem rechten Bronchus bei dem einjährigen Mädchen nicht erst nach der Tracheotomie vorgenommen habe; vielleicht wäre sie auch dann nicht gelungen, jedenfalls aber hätte ich nach der Tracheotomie die Extractionsversuche schneller und auf kürzerem Wege vornehmen können, und vielleicht wären sie dann doch nicht erfolglos geblieben. Dieser Fall stellt ein warnendes Beispiel dar, wie man unter derartigen Bedingungen nicht vorgehen soll. Ich schöpfe aus der Erfahrung, die ich an dem Falle gemacht habe, eine Lehre für mich, die auch für Andere nicht ausbleiben dürfte. Anders ist es in frischen Fällen, in denen noch keine Folgezustände in der Lunge des obturirten Bronchus sich entwickeln konnten, oder in Fällen, in denen der Fremdkörper die Athmung der entsprechenden Lunge nicht verhindert. In solchen Fällen kann die Extraction bei der oberen Tracheoscopie vorgenommen werden; gelingt sie nicht auf diese Weise, so entsteht noch keine Gefahr und man kann noch immer die Tracheotomie ausführen. In Fällen, in denen nicht die ganze Lunge, sondern nur ein Theil derselben für die Athmung untauglich ist, der Fremdkörper aber den Bronchus ziemlich stark verlegt, wird es von der Ausdehnung dieses Theiles abhängen, welchen Weg man wählen soll. Ich möchte in allen Fällen, in denen ein ganzer Lungenlappen infiltrirt ist, lieber die Tracheotomie ausführen und die Extraction erst nach dieser vornehmen, als sie bei der oberen Tracheoscopie versuchen, indem bei zufälliger Verlegung des anderen Hauptbronchus der athmungsfähige Lungentheil vielleicht für die Bedürfnisse des Organismus nicht ausreichen würde.

Digitized by Google

Bei Fremdkörpern in einem Bronchialaste kann nur der ensprechende Lungenlappen von der Athmung ausgeschaltet werden; gleitet der Fremdkörper hier bei der Extraction aus, so kann er höchstens nur einen anderen Bronchialast obturiren und somit nur einen anderen Lungenlappen von der Athmung ausschalten; jedenfalls bleibt dann aber der grössere Theil der Lungen der Luft zugängig. Hier kann die Extraction durch den Kehlkopf ohne Gefahr vorgenommen werden. Um aber den Fremdkörper in den Bronchialästen unter Augencontrolle zu erfassen, muss die obere Bronchoscopie angewendet werden, die übrigens auch bei Fremdkörpern, die im linken Hauptbronchus stecken, in der Regel nöthig wird und selbst bei denjenigen im rechten Hauptbronchus öfters nöthig sein kann. Die obere Bronchoscopie ist aber nicht so leicht und gleichgiltig wie die obere Tracheoscopie; nach Killian darf sie nur nach Morphiumeinspritzung und bei reizbaren Personen nur in der Narcose vorgenommen werden; sie lässt auch einen Reizzustand in den Bronchien zurück, der einige Tage andauert. Ich habe bis jetzt noch keine Extraction eines Fremdkörpers bei der oberen Bronchoscopie vorgenommen, habe aber letztere bei einigen Scleromkranken mit Bronchostenose angewendet; ich fand, dass die Einführung des bronchoscopischen Rohres in den linken Bronchus nicht ganz leicht ist. Allerdings habe ich meine Patienten ohne Narcose und ohne Morphiumeinspritzung untersucht und begegnete Schwierigkeiten, die bei den Fremdkörpern nicht vorhanden sind, als den scleromatösen Wucherungen in den Eingängen der Bronchien, die den Raum beengten und beim Einführen des bronchoscopischen Rohres bluteten; jedenfallls kann ich aber aus diesen Fällen mir eine Vorstellung von den Schwierigkeiten machen, denen die Bronchoscopie auch unter normalen Verhältnissen begegnen muss. Angesichts dieser Schwierigkeiten muss man es gründlich erwägen, ob im concreten Falle die Bronchoscopie wirklich nothwendig ist, ob die Extraction nicht auch bei der oberen Tracheoscopie gelingen kann oder aber ob es nicht rathsamer erscheint, zur Extraction zunächst die Tracheotomie auszuführen. Ich möchte in allen Fällen, in denen der Fremdkörper eine stärkere Verletzung der Bronchialwände verursachen könnte, die Extraction nur nach der Tracheotomie, und zwar bei der unteren Bronchoscopie vornehmen. Ist kein Grund vorhanden, eine gröbere Verletzung zu befürchten, so kann die Extraction durch den Kehlkopf vorgenommen werden; in diesem Falle dürfte sie aber auch bei der oberen Tracheoscopie im Dunklen gelingen. Ob man sich nun mit der letzteren begnügen oder die obere Bronchoscopie anwenden soll, dürfte hauptsächlich davon abhängen, wie grossen Schwierigkeiten die Einführung des bronchoscopischen Rohres begegnet. Ich halte es keineswegs für absolut nöthig, einen Fremdkörper der keine Verletzung verursachen kann, immer nur bei Gesichtscontrolle zu extrahiren; ich möchte auf folgende Weise vorgehen: In entsprechenden Fällen möchte ich zunächst ein möglichst weites tracheoscopisches Rohr durch den Kehlkopf einführen; durch dieses könnte nöthigenfalls nachher das bronchoscopische Rohr von Killian durchgebracht werden. Würde die Einführung des letzteren in den Bronchus nach entsprechender Cocainisirung des Bifurcationsspornes nicht leicht gelingen, so möchte ich es entfernen und die Extraction durch das tracheoscopische Rohr im Dunklen vor-

Digitized by Google

nehmen. Es lässt sich nämlich eine Bronchialpincette leichter als das viel dickere bronchoscopische Rohr in die Bronchien oder die Bronchialäste, besonders auf der linken Seite einführen, zumal sie bei Benutzung eines ziemlich weiten Tracheoscopes leicht gebogen werden kann, wodurch ihre Einführung noch mehr erleichtert wird. Würde die Extraction auf diese Weise nicht gelingen, so könnte man noch immer trotz aller Schwierigkeiten versuchen, das bronchoscopische Rohr durch das tracheoscopische hindurch in die Bronchien einzuführen und die Extraction bei Gesichtscontrole vorzunehmen. Die Einführung des bronchoscopischen Rohres durch das tracheoscopische Rohr hindurch habe ich bei Scleromkranken deshalb manchmal vorgenommen, weil ich zunächst die Luftröhre genau besichtigen und eventuell von scleromatösen Wucherungen befreien wollte; es müssen dazu die Tracheoscope entsprechend weit sein und diese liess ich mir nach der Scala der gebräuchlichen Trachealcanülen verfertigen. In diese Röhren bringe ich einen Introductor hinein, dessen zapfenförmiges Ende den Endtheil des Rohres ausfüllt, über denselben 2—3 cm vorragt und auf Kosten seiner Seiten sowie der hinteren Fläche conisch zuläuft. Dieses Rohr wird sammt dem Introductor unter Spiegelcontrolle, bei Kindern unter Fingercontrolle, in den Kehlkopf eingeführt und sofort tiefer geschoben; dann wird der Introductor herausgezogen. Auch habe ich das Rohr ohne Introductor bei directer Augencontrolle in den Kehlkopf eingeführt; doch werden dann die Stimmlippen vorne vom Rande des Rohres stärker gedrückt. Um sie zu schonen, führe ich nach entsprechender Einstellung des Rohres den Introductor hinein und schiebe sammt diesem das Rohr tiefer hinunter; auf diese Weise werden die Stimmlippen, wie von einem Keil auseinander gedrängt und können nicht leicht beschädigt werden. Das längere tracheoscopische Rohr hat auch den Vortheil, dass es leichte Verkrümmungen der Luftröhre beseitigt und dadurch eine viel bessere Einsicht in die Tiefe, als das Kirstein'sche Rohr gewährt. Abgesehen von Schwierigkeiten der Einführung des bronchoscopischen Rohres, möchte ich die Bronchoscopie auch in jenen Fällen meiden, in denen in Folge eines Fremdkörpers bereits Pneumonie entstanden ist, indem ich bei der letzteren sowohl die Morphiumeinspritzung, als auch die Narcose für weniger gleichgiltig als sonst halte. Allerdings dürfte bei den Kindern auch die obere Tracheoscopie nicht leicht ohne Narcose gelingen; die Kinder vertragen aber die Narcose relativ besser, zumal sie auch leichter einschlafen und es lässt sich dafür bei ihnen das tracheoscopische Rohr in der Narcose bei Fingercontrolle ohne Cocainisirung des Kehlkopfes einführen. Dagegen halte ich die obere Bronchoscopie für besonders wichtig in denjenigen Fällen, in denen ein begründeter Verdacht auf die Anwesenheit eines Fremdkörpers in einem Bronchus oder einem Bronchialaste besteht, ohne dass man in der Anamnese Anhaltspunkte dafür findet, wie dies besonders bei kleinen Kindern leicht der Fall sein kann. Uebrigens ist die Bronchoscopie in allen Fällen anzuwenden, in denen Symptome der Verengerung oder Unwegsamkeit eines Bronchus oder Bronchialastes bestehen, deren Ursache nicht bekannt ist, die sich aber auf keine Compression zurückführen lassen. In solchen Fällen kann die Bronchoscopie nicht nur zur Orientirung über die Natur des Leidens,

Digitized by Google

sondern auch zur Behebung desselben behilflich sein; so habe ich bei Scleromkranken die Wucherungen in den Bronchien zum Theil bei der oberen Tracheoscopie mit scharfer Bronchialzange entfernt, zum Theil mit dem Ende des bronchoscopischen Rohres abgeschabt. Andererseits kann die Bronchoscopie auch dann nöthig sein, wenn verlässliche anamnestische Daten über die Aspiration eines Fremdkörpers vorliegen, ohne dass man den Sitz desselben bestimmen kann; bei metallischen Fremdkörpern kommt uns auch die Röntgenoscopie zur Hilfe; bei den anderen kann man auf sie nicht rechnen. Ich muss noch bemerken, dass man einen Fremdkörper aus den Luftwegen in der Regel möglichst bald zu entfernen trachten soll, um den Folgezuständen, die in der Lunge entstehen könnten, zuvorzukommen, resp. die bereits entstandenen in ihrer Entwicklung zurückzuhalten; nur wenn der Fremdkörper bereits länger in den Luftwegen verbleibt und keine schlimmen Folgen nach sich gezogen hat, kann man einige Zeit für die Einübung des Kranken verwenden, um die Extraction bei der Bronchoscopie sich zu erleichtern. So hat Hermann v. Schrötter in dem oben erwähnten Falle der Bleiplombe, die bereits über sechs Wochen im rechten unteren Bronchialast ohne Folgezustände verblieb, sechs bronchoscopische Versuche im Laufe von einem Monate vorgenommen, bis er bei dem letzten den Fremdkörper ganz genau sah und ohne Narcose extrahirte. Hier war dieses Verfahren ganz berechtigt; in einem frischen Falle wäre es aber rathsamer, die Extraction im Dunklen oder selbst nach der Tracheotomie sofort vorzunehmen, als den Kranken durch das Abwarten der Gefahr der Entwicklung einer Pneumonie auszusetzen.

Zum Schluss will ich noch einige Bemerkungen über die zur Extraction der Fremdkörper aus den tieferen Luftwegen dienenden Instrumente hinzufügen: Die meisten derselben sind zangenartig, indem sie zur Erfassung der Fremdkörper dienen; die Gestalt der Zangen muss aber bei verschiedenen Fremdkö pern verschieden sein. Für viele Fälle passen am besten löffelförmige Zangen, mit denen besonders unebene Körper sich besser erfassen lassen. Glatte rundliche Fremdkörper, wie Obstkerne, Bohnen, Knöpfe und dergl., gleiten aber leicht aus diesen Zangen aus; es passen für sie besser Zangen, deren Branchen nur in der Längsrichtung gekrümmt sind, von denen der Fremdkörper gewissermaassen umklammert wird. Ist aber ein Bronchus durch den Fremdkörper vollständig verlegt, so kann es sehr schwer sein, zwischen letzterem und den Bronchialwänden die Zangenbranchen durchzuführen, zumal die Krümmung derselben dies noch mehr erschwert und die Enge der Bronchien bei kleinen Kindern die Zange entsprechend zu öffnen verhindert. Ein glatter rundlicher Fremdkörper kann auch aus der Zange ausgleiten, wenn die Branchen derselben zu kurz sind, um ihn zu umfassen. Diese Uebelstände erfordern, dass man mit Zangen mit Branchen von verschiedener Form, Grösse und Länge versehen sei; für kleine Kinder muss man auch möglichst zarte Zangen besitzen. Um das Ausgleiten unebener Fremdkörper zu verhüten, sind die Ränder der Zangenbranchen gezahnt; für dickere unebene Körper passen besser klammerartige Zangenbranchen, die am freien Ende gezahnt sind. Für walzenförmige Körper, wie Bleistifte, liess ich mir Zangen mit löffelförmigen Branchen anfertigen, deren Endtheile abgestutzt sind; mit

Digitized by Google

diesen wird der Fremdkörper ringförmig umfasst und, wie mir scheint, fester als durch die divergirenden Zangenbranchen gehalten. Für manche Arten von Fremdkörpern können specielle Instrumente nöthig sein, wie ein Häkchen, welches man bei inspirirtem Knopfe in dessen Oese einführen kann, um dann den Knopf an das bronchoscopische Rohr anzuziehen und sammt diesem zu entfernen, oder der stumpfe Haken, mit dem ich die in den rechten Bronchus gerathene Canüle an ihrem Fensterrande herausgezogen habe. Manchmal dürfte zur Extraction von Fremdkörpern aus den Luftwegen auch mein Bronchiallöffel behilflich sein, den ich einst beim Croup zur Entfernung von Pseudomembranen aus den Bronchien öfters gebraucht hatte; es könnte damit mitunter die Lage des Fremdkörpers so verändert worden, dass er dann leichter zu erfassen wäre, oder es könnte ein Fremdkörper, der durch plötzlichen Lagewechsel die Athmung auf einmal gehemmt hat, in seine frühere Lage gebracht werden. Ich glaube, dass auch die Drahtschlinge zur Extraction der Fremdkörper aus den tieferen Luftwegen verwendet werden könnte, wie sie zu diesem Zwecke manchmal in der Nase verwendet wird: sie dürfte besonders bei kleinen Kindern leichter als die Branchen einer Bronchialzange zwischen einen eingekeilten Fremdkörper und die Bronchialwand sich einschieben lassen. Der Gebrauch der Schlinge wäre bei Fremdkörpern, die keine Verletzung verursachen können, auch im Dunklen zulässig, indem mit derselben sich nichts erfassen lässt. was einen anatomischen Bestandtheil der Luftröhrenzweige bildet und somit nur das erfasst werden kann, was deren Lumen verlegt.

So sehr indessen die Extractionsinstrumente vervollkommnet und den speciellen Fällen angepasst sind, so grosse Fortschritte wir auch in den Untersuchungs- und Extractionsmethoden zu verzeichnen haben, wenn wir bei der Killian'schen Bronchoscopie sogar in die Bronchialäste hineinschauen können, so bleibt doch die spontane Expectoration eines Fremdkörpers aus den Luftwegen für den Kranken am wünschenswerthesten. Unter allen 26 Fällen meiner Casuistik wurde der Fremdkörper dreimal, unter den 22 Fällen von Fremdkörpern in den tieferen Luftwegen zweimal ausgehustet: dies beträgt $^1/_{11}$—$^1/_9$ oder nahezu 10 pCt. der Fälle, wobei ganz leichte Fremdkörper, die bald nach der Aspiration ausgehustetet werden, nicht in Betracht kommen (kleine Speisetheilchen u. dgl.). Es kann aber die Expectorirung eines Fremdkörpers, wenn sie nicht gelingt, auch mit Gefahr verbunden sein, wie dies in dem Fall von Bell (Austrasian med. Gazette 20. XII. 1899 — Intern. Centralblatt für Laryngol. und Rhinol. XVI p. 400) ersichtlich ist. Ein siebenjähriges Mädchen litt in Folge der Aspiration eines Knopfes an Verdichtung der rechten Lunge und Erweiterung des rechten Bronchus; es erstickte schliesslich, als bei einem Hustenanfall der Knopf aus dem rechten Bronchus in den linken gelangte und ihn obturirte. Da die Angaben des Mädchens keinen Glauben fanden, wurden auch keine Extractionsversuche vorgenommen und der richtige Sachverhalt wurde erst bei der Necroscopie erkannt. So darf man auch in Fällen, in denen der Fremdkörper tiefer in die Luftwege gerathen ist, die Versuche der spontanen Expectoration nur dann vornehmen, wenn keine Luftröhrenstenose besteht, keine Folgezustände in den Lungen entstanden sind und der Fremdkörper der-

Digitized by Google

artig ist, dass er keine Verletzung verursachen kann und auch nicht im Stande ist, die Athmung auf einmal zu hemmen. In solchen Fällen ist es rathsam, den Kranken bei stark nach unten geneigtem Oberkörper (vom Querbett herabhängend, mit den Händen am Boden gestützt) nach langsamen, tiefen Inspirationen kräftige Exspirationsstösse bei offener Glottis rasch ausführen zu lassen; auf diese Weise kann der Fremdkörper leichter expectorirt werden. Gelingt die Expectoration nicht, so muss zur Extraction geschritten werden; in Fällen aber, die den oben angegebenen Bedingungen nicht entsprechen, soll man auf Versuche der spontanen Expectoration gänzlich verzichten und sofort die Extration vornehmen.

Ein selbsthaltendes Nasenspeculum.

Von

Dr. **Ernst Urbantschitsch** in Wien.

Da es bei gewissen operativen Eingriffen in der Nase sehr wünschenswerth ist, beide Hände für die chirurgischen Manipulationen zur Verfügung zu haben, liess ich mir ein Nasenspeculum construiren, das am Kopfe des Pat. selbst seine Stütze findet, also nicht in der Hand des Arztes gehalten zu werden braucht. Mit Hilfe dieses Speculums war ich nun schon wiederholt im Stande, eine Crista bezw. Spina des Nasenseptums mit Meissel und Hammer assistenzlos zu entfernen.

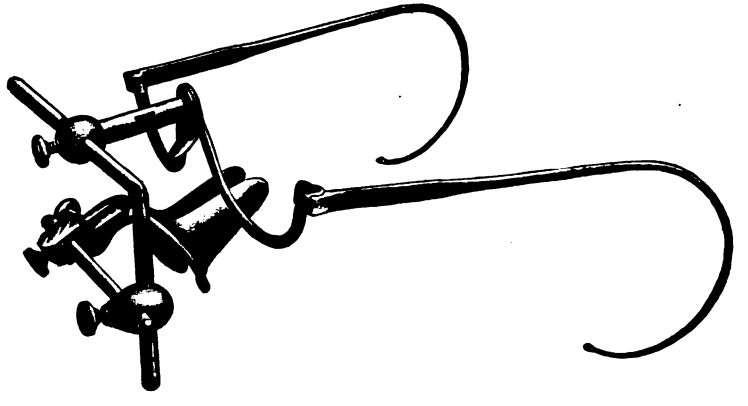

Die Grundlage dieses Instrumentes bildet ein Brillengestell (weshalb man es wohl als „Brillenspeculum“ bezeichnen könnte). Dieses Gestell besteht aus folgenden Theilen: a) aus zwei Kupferdrähten, die der Insertionslinie der Ohrmuschel anzuschmiegen sind; der leichteren Anpassungsfähigkeit halber wurde eben Kupfer für diesen Abschnitt des Apparates gewählt. Die am distalen Ende runden Drähte sind proximalwärts ausgewalzt, also flächenförmig, um hier mit dem frontalen Theile des Brillengestelles ein Charnirgelenk einzugehen. b) Aus

Digitized by Google

einem wellenförmig gebogenen, 3 mm im Durchmesser dicken Neusilberdraht, der ungefähr die Form einer längshalbirten 8 darstellt, die beiden convexen Linien nach abwärts gerichtet. Die Entfernung dieser Neusilberdrahtenden beträgt 11 cm; da aber an diesen Enden noch die je 9 mm langen Gelenktheile für die Verbindung mit den Kupferdrähten angebracht sind, misst die grösste Entfernung dieses (frontalen) Abschnittes 12,8 cm. c) Aus einem kleinen, sattelförmigen Metallplättchen, das von der Medianlinie nach vorne abwärts geht und dem Zwecke dient, durch Aufliegen auf dem Nasenbein eine weitere Stütze des Apparates zu sein. Es zeigt eine Breite von 11 mm an der Basis und verjüngt sich etwas gegen sein freies Ende; seine Höhe beträgt ebenfalls 11 mm. d) Aus einem unmittelbar über diesem Metallplättchen (von ihm nur durch den Neusilberdraht getrennt) in der horizontalen Sagittallinie austretenden, 25 mm langen Aluminiumstab, dem eine Aluminiumkugel aufsitzt. Letztere ist in der Frontallinie durchbohrt; der so erzeugte Gang ist durch eine Schraube verengbar.

Zu diesem Brillengestell gehören noch vier Bestandtheile:

1. Ein rechtwinklig gebogener Stab von 4 mm Durchmesser, dessen einer Schenkel eine Länge von 11 cm, der andere eine solche von $5^1/_2$ cm besitzt. Für den langen Schenkel dient die Bohrung in der Kugel des Brillengestelles zum Durchtritt; die Schraube ermöglicht eine Fixirung desselben in einer bestimmten Stellung.

2. Ein birnförmiger Körper von 19 mm Längsachse bei einer Breite von 11 mm. Dieser ist nach zwei Richtungen durchbohrt, und zwar, wenn das „Stielende“ nach vorne schaut, in der Vertikal- und in der Frontallinie. Die beiden Canäle liegen räumlich unmittelbar hintereinander, also „windschief“; im Centrum communiciren dieselben. Vom „Stielende“ senkrecht gegen die Basis geht eine Schraube, die in das Lumen des vorderen Canals hineinragt und diesen daher verengen kann. Laufen in beiden Canälen Stäbe, so drückt die Schraube auf den vorderen, dieser auf den nach rückwärts zu gelegenen und durch weiteres Zudrehen der Schraube kann eine Fixirung beider Stäbe erzielt werden. Durch diese Anordnung konnte ein weiteres complicirendes Zwischenstück erspart werden.

3. Ein 7 cm langer Stab. Dieser wird durch den eben beschriebenen Verbindungskörper mit dem rechtwinklig gebogenen Stab verbunden, indem er den einen Canal zum Durchtritt benutzt, während der kürzere Schenkel des rechtwinkligen Stabes in den anderen läuft. Die Fixation beider besorgt, wie erwähnt, die eine Schraube.

4. Das Speculum selbst. Es ist ein Collin'sches Nasenspeculum, das sich nur in umgekehrter Stellung befindet, also so, dass die Längsachse des Griffes über dem Körper (den Nasenbranchen) zu liegen kommt. An der Oberseite des Griffes ist ein frontal-durchbohrtes Metallstück mit einer Schraube angebracht, das dem Durchtritt des graden Stäbchens (3) dient, so dass letzteres also von dem Verbindungsstück (2) und dem Speculum (4) fixirbar ist. Die Nasenbranchen können verschieden lang gemacht werden; gewöhnlich eignen sich solche von 38 mm Länge am besten; das gekrümmte Griffende ist 35 mm lang.

Obgleich sich die Benutzung des Instrumentes von selbst ergiebt, dürften sich für den Gebrauch einige Bemerkungen hierzu als practisch

Digitized by Google

erweisen: Vor Allem lasse man den Pat. das Brillengestell selbst anlegen und beschränke sich darauf, ihm dabei nur behilflich zu sein. In der Regel sind nämlich die Pat. viel besser im Stande, die Kupferdrähte dem Ohrrande fest anzuschmiegen, was für den festen Halt des Instrumentes von grosser Wichtigkeit ist: auch ist das eigene Anlegen nicht unangenehm, während die fremde Hand mitunter gewisse Unannehmlichkeiten dem Pat. nicht ersparen kann. Ferner: Sollte das Metallplättchen, das auf das Nasenbein zu liegen kommt, auf dieses drücken, ist dem Uebelstande leicht durch weiche Unterlagen (z. B. Baumwolle, Gaze u. s. w.) abzuhelfen.

Wenn man auch im Stande ist, bei gleicher Zusammensetznng des Instrumentes das Speculum sowohl für die rechte, wie für die linke Nasenseite zu gebrauchen, so wird man doch meist finden, dass das Speculum besser sitzt, wenn sich das Knie des rechtwinklig gebogenen Stabes (1) auf der gleichnamigen Seite befindet.

Die Function der einzelnen Theile des Apparates ist folgende: der rechtwinklig gebogene Stab (1) vermittelt erstens eine Verschiebung des Speculums von rechts nach links und umgekehrt, zweitens vermittelst des kurzen Schenkels auch in der Sagittalebene. Das Verbindungsstück (2) bewirkt die Drehung in der Horizontalebene, ferner eine Verschiebung von oben nach unten [beides mit Hilfe des kurzen Schenkels (1)], dann auch in der Frontallinie [mit Hilfe des graden Stabes (3)], sowie alle Bewegungen, die durch Combination dieser Richtungen resultiren. Der einfache Stab (3) überträgt diese Verschiebungen auf das Speculum (4), das längs dieses Stabes und in seiner Circumferenz verschiebbar ist. Freilich wird durch diese Zusammensetzung das Instrument etwas complicirt, doch erweist sich dieses in der Praxis bei Weitem nicht so complicirt, wie es bei der Beschreibung erscheinen muss.

Bezüglich der Ausführung will ich noch hervorheben, dass ich sämmtliche Bestandtheile zu dem Gestell aus Aluminium ausführen liess (und von dem Gestell selbst auch so viel als ausführbar war), um das Gewicht des Apparates nach Möglichkeit zu verringern, damit der Pat. durch das Instrument möglichst wenig belästigt werde. Der gebrauchsfertige, complete Apparat wiegt blos 6 Decagramm. Er wurde mir von der Instrumentenfabrik H. Reiner (Wien IX., Van Swietengasse 10) in solider Weise für den Preis von 8 Kronen ausgeführt.

Drei Fälle von Verätzung des Ohres mittelst Essigessenz und ein Bericht über den weiteren Verlauf einer vor einem Jahre beobachteten und in dieser Monatsschrift veröffentlichten Verätzung.

Von

Dr. med. **E. Jürgens**, Warschau.

Häufig wird, besonders an den Militärarzt, aber auch an den Gerichtsarzt, die Forderung gerichtet, er solle sein Gutachten darüber abgeben, ob eine frevelhafte Verätzung des betreffenden Ohres, und mit welchem

Digitized by Google

Mittel vorliege, oder ob die Erkrankung des Ohres eine natürliche Ursache habe.

Solche Gutachten mit Genauigkeit abzugeben, ist in der Regel nicht möglich, weil der Ohrenkranke dem Gerichtsarzte zu spät zu Gesichte kommt, in einem Stadium, in welchem sich das Uebel gar nicht mehr von einem ganz gewöhnlichen Ohrenübel zu unterscheiden scheint, und weil wir noch über sehr wenige genaue Beobachtungen des Verlaufes von Verätzungen verfügen.

Ich habe daher nachfolgende drei Fälle wohl der Bearbeitung für werth erachtet, weil die Ursache der Ohrenerkrankung in Verätzung mit Essigsäure gefunden wurde, ein volles Geständniss der absichtlichen Verätzung mit dem Mittel vorlag, und jede Phase der Erkrankung beobachtet werden konnte. Ich hebe bei der Beschreibung meiner Fälle besonders hervor, bis wie lange sie sich von einer gewöhnlichen Ohrenentzündung unterschieden.

A. G. und St. S., beide ganz kürzlich zum Militärdienste angenommen, hatten beschlossen, um vom Dienste freizukommen, sich gegenseitig die Ohren zu verätzen; zu diesem Zwecke hatten sie für etwa 5 Kopeken (10 Pf.) Essigessenz, wie sie unverdünnt in jeder Colonialwaarenhandlung verabfolgt wird, erworben, und hatte der A. G. dem St. S. davon in das rechte Ohr, und dieser dem A. G. in das linke Ohr, ohne irgendwelche Vorsichtsmaassregeln, direct aus der Flasche gegossen. — In diesen beiden Fällen sowohl, wie auch in dem dritten, wo ein nichtmilitärischer Feldscher dem Soldaten F. Essigessenz ins linke Ohr gegossen hatte, um ihn vom Dienste zu befreien, gaben alle drei Patienten auf Befragen an, dass sie eine besondere Schmerzempfindung beim Eingiessen der Essenz nicht gehabt hätten, und die Sache sehr leicht zu ertragen gewesen sei, obgleich G. die Essenz ziemlich lange im Gehörgange gehalten hatte; St. S. hatte sie gleich aus dem Ohre ausgeschüttet. Schmerzen traten bei dem einen Patienten G. erst viel später ein, als der Character des Leidens schon gar nicht mehr von einer subacuten Otitis media purulenta zu unterscheiden war; und waren diese Schmerzen jedenfalls durch den Krankheitsprocess bedingt und ganz unabhängig von der ursprünglichen Verätzung.

A. G. und St. S. kamen fünf Tage nach der Verätzung in meine Beobachtung, F. sah ich in der über ihn tagenden Gerichtsverhandlung, wo ich als Sachverständiger ihn zu untersuchen und mein Gutachten abzugeben hatte.

Die Krankengeschichten der einzelnen Fälle sind folgende:

I. A. G., 22 Jahre alt, hatte sich Essigessenz von S. in den linken Gehörgang eingiessen lassen; dabei war durch unvorsichtiges Giessen die Essenz auch auf die linke Wange und die Umgebung des äusseren Ohres geflossen.

Am Tage nach der Verätzung hatte der untersuchende Arzt Nachstehendes gefunden:

Ein geröthetes, entzündetes Trommelfell; geröthete, entzündete Wände des Gehörganges und rothe Flecken und Streifen auf der linken Wange, am Ohrläppchen und in der Umgebung des linken äusseren Ohres. Dieser erste Befund war auch beim zweiten Falle am rechten Ohre gemacht worden; er braucht daher auch nicht ein zweites Mal notirt zu werden

Digitized by Google

Am fünften Tage der Beobachtung findet sich eine schmutzig-graue streifen- und fleckweise Verfärbnng der Wange und des Ohrläppchens, der Wände des äusseren Gehörganges und des Trommelfelles; stellenweise ist auf der Wange die Epidermisschicht abgeschuppt. Am nächsten, also sechsten Tage nach der Verätzung ist an Stelle der Verfärbung des Trommelfelles ein Defect der ganzen unteren Hälfte desselben entstanden, das Gewebe also einfach necrotisiert und abgestossen. Exsudation aus dem Ohre findet nicht statt, die Verfärbung des äusseren Gehörganges und der Wange ist unverändert geblieben.

Fünf Tage später, also am 11. Tage nach der Verätzung, stellt sich schleimig-eitrige Exsudation aus dem Mittelohr ein, die nach weiteren drei Tagen unter Borbehandlung wieder schwindet, nach weiteren sieben Tagen aber wieder auftritt. Das otoscopische Bild ist jetzt, am 21. Tage, dasjenige einer gewöhnlichen subacuten Otitis media purulenta, doch erinnern die immer mehr schwindenden schmutzig-grauen Verfärbungen auf der Wange noch an den Ursprung der Ohrenerkrankung; im äusseren Gehörgange sind die Verfärbungen schon geschwunden.

Nach 32 Tagen ist das Bild folgendes:

Trommelfell roth entzündet, in der unteren Hälfte desselben eine kleine, runde Perforation; aus dem Mittelohre entleert sich schleimiger Eiter; die untere und hintere Gehörgangswand sind roth, entzündet, etwas verdickt; an Stelle der schmutzig-grauen Flecken sind weissliche getreten, aber bei weitem nicht in deren voller Ausdehnung; sie sehen so aus, als ob die Epidermis an dieser Stelle abgeschuppt wäre. Letztere Erscheinung ist die einzige, die noch an die Ursache des Ohrenübels erinnert, sonst ist das Bild das einer subacuten Otitis media purulenta sinistra. Die abgeschuppten Stellen haben aber an und für sich so gar nichts Characteristisches an sich, das schwerlich sich irgend Jemand entschliessen dürfte, daraufhin die Diagnose einer Verätzung zu machen; sie sehen auf der von der Sonne im Allgemeinen stark eingebrannten Haut, wie sie dem Arbeiterstande characteristisch ist, wie zufällig weniger eingebrannte Stellen aus.

Es wäre also für die Verätzung characteristisch, und zwar so weit auffallend, dass man es für eine Diagnose verwerthen könnte:

a) Starke Röthung des Trommelfelles, der Gehörgangswände und rothe Flecken und Streifen auf der Wange der betreffenden Seite.

b) Am fünften Tage schmutzig-graue Verfärbung aller dieser Theile.

c) Anhaltende schmutzig-graue Verfärbung einzelner Stellen der Wange bis etwa zum 30. Tage.

Nach dem 30. Tage lassen schon keinerlei Erscheinungen mehr auf eine Verätzung schliessen, denn die weissen Flecke allein sind ja wenig auffallend.

II. St. S. Die Erscheinungen bis zum fünften Krankheitstage unterscheiden sich nicht von denen des ersten Falles.

Am fünften Tage finden sich auf der rechten Wange und rechten Seite des Halses schmutzig-graue dunkle Flecken und Streifen; beim Eingang in den äusseren Gehörgang ist die Epidermis abgeschuppt, im äusseren Gehörgang findet sich Eiter. Die Wände des äusseren Gehörganges sind etwas entzündet, das Trommelfell mit macerirter

Digitized by Google

Epidermis bedeckt; ob eine Perforation vorhanden, lässt sich nicht feststellen.

Nach zehn Tagen, also am 15. nach der Verätzung, wird ein bedeutender Trommelfelldefect im unteren Theile des Trommelfelles sichtbar, die Eiterung dauert fort, ist aber sehr geringfügig; die Verfärbung auf der Wange ist die gleiche. Auch hier haben wir jetzt das Bild einer gewöhnlichen Otitis media purulenta dextra, und nur die dunklen Flecken erinnern an die Verätzung. Zwei Tage später hört die Ohreiterung auf, sonst ist das Bild unverändert.

Am 32. Tage sind auch hier an Stelle der dunklen Flecken weisse, scheinbar schwach abgeschorfte Stellen getreten: das Gehörorgan zeigt, abgesehen von einer trockenen Perforation des Trommelfelles, keinerlei Erscheinungen.

Auch dieser Fall hat als Characteristicum:

a) Die Röthung und Entzündung einzelner Theile des äusseren Gehörganges und Flecken auf der Wange in directem Zusammenhange mit den Erscheinungen am Gehörgang. (Erster Tag nach der Verätzung.)

b) Die schmutzig-graue Verfärbung, die bis zum 28.—30. Tage anhält.

III. F. Vom Falle 3 ist mir nur der Befund etwa 100 Tage nach der Verätzung bekannt. Ich fand da eine Otitis media purulenta mit ziemlich beträchtlicher Trommelfellperforation und Eiterung, aber ohne irgend welche äussere Erscheinungen.

Der Ausgang der Verätzung unterscheidet sich in allen drei Fällen nicht von dem einer nicht specifischen Otitis media purulenta, welche in allen drei Fällen auch eintrat; der günstige Verlauf im zweiten Falle, Ausgang in trockene Perforation des Trommelfelles, hat wohl darin seine Ursache, dass die Essigsäure hier nur sehr kurze Zeit verweilt hatte.

Verätzung mit Essigessenz resp. Säure scheint im Königreich Polen unter den Methoden der Gehörgangsverätzungen sehr häufig zu sein; ein Geständniss, wie in diesen drei Fällen, ist aber ungeheuer selten.

Zur Frage des Verlaufes der Ohrverätzungen möchte ich zum Schlusse dieser Arbeit noch über einen Fall berichten, den ich in der No. 4 der Monatsschrift für Ohrenheilkunde 1902 beschrieben habe.[1]) Ich citiere den Befund aus der Arbeit:

Der rechte äussere Gehörgang weist blutig-schieferfarbene, verschorfte Stellen, namentlich an der unteren und einem Theile der hinteren Wand auf. Das Trommelfell fehlt völlig, nicht einmal Reste von ihm und von den Gehörknöchelchen sind vorhanden. Aus der Paukenhöhle werden zerfallene, schieferfarbene Gewebemassen, mit Blut und Eiter vermengt, ausgespritzt.

Nach gründlicher Reinigung tritt die Labyrinthwand der Paukenhöhle sehr deutlich hervor, sie sieht kreideartig weiss aus, keine Spur von Schleimhautüberzug ist zu sehen. Auch die übrigen Wände der Paukenhöhle haben grösstentheils, soweit sich mit Spiegel und Sonde nachweisen lässt, ihre Auskleidung verloren. Die Labyrinthwand macht ganz den Eindruck einer weissgetünchten Wand, ist völlig unempfindlich gegen Berührung, ganz glatt, nirgends sind Fisteln oder Risse zu

[1]) Ein Fall von Mittelohrblutung aus dem Bulbus venae jugularis nach Verätzung. Monatsschrift für Ohrenheilkunde 1902, No. 4.

Digitized by Google

bemerken. Der Eingang in die Tuba Eustachii ist frei, dabei ist die Wand des Bulbus venae jugularis am Boden der Paukenhöhle arrodirt und giebt es recht starke Blutungen aus demselben. Das Gehör ist auf dem kranken Ohre für alle Töne der Bezold'schen Tonreihe geschwunden, auf dem linken, nicht afficirten sehr abgeschwächt.

Ich sprach damals die Vermuthung aus, dass die Verätzung durch Schwefel- oder Salzsäure entstanden sei; der graue Belag, der damals gefunden wurde, schliesst aber vielleicht eine Verätzung mit Essigsäure nicht aus; bestimmt freilich ist das nicht mehr zu beweisen. Die Prognose hielt ich damals für sehr ungünstig, der schweren Zerstörung wegen.

Ich habe nun nach einem Jahr den Fall wiedergesehen und fand zu meinem Erstaunen nachstehendes Bild: Gehörgang normal; Trommelfell fehlt völlig, aber die Wände der Paukenhöhle, auch die Labyrinthwand sind fast völlig epidermisirt. Eiterung aus dem Ohre findet noch in sehr geringem Maasse statt. Merkwürdiger Weise ist auch das Gehör wiedergekehrt, zwar nur sehr unvollkommen, aber doch so weit, dass Patient dicht vor dem Ohre laut gesprochene Worte versteht.

Das Gehörorgan kann also unter Umständen eine ungeheure Regenerations- nnd Widerstandsfähigkeit aufweisen.

Oesterreichische otologische Gesellschaft.

Officielles Protocoll der Sitzung vom 23. Juni 1903.

Erstattet vom Schriftführer.

Vorsitzender: Prof. Dr. Urbantschitsch.
Schriftführer: Dr. Hugo Frey.

I. Prof. Urbantschitsch demonstrirt das Gehirn von einem Pat., der im Mai 1903 wegen Otitis media chronica suppurativa trepanirt worden war; es stellten sich im Verlaufe der Nachbehandlung des Pat, der stets bettlägerig blieb, meningitische Symptome ein, dabei Erscheinungen wie bei Gehirnabscess. Am 30. Mai Exitus letalis. Die Obduction ergab: Meningitis purulenta praecipue basilaris cum haemorrhagia intermeningeali extensa praecipue ad basim. Trepanatio facta ante. Das Interessante an dem Fall war der mächtige Bluterguss in die Meningen, der das reine (klinische) Bild der Meningitis verwischte.

II. Dr. Alt berichtet über einen Fall von intercranieller Complication, bei welchem zur Sicherung der Diagnose die Lumbalpunction vorgenommen worden war. Im Liquor cerebrospinalis konnte Eiter nachgewiesen werden. Trotzdem erfolgte Heilung.

Discussion: Dr. Alexander, Hammerschlag, Alt.

III. Dr. Alexander: Demonstration.

IV. Dr. Frey hält den angekündigten Vortrag: Ueber Ankylosen des Hammer-Amboss-Gelenkes.

Vortr. bespricht zuerst die verschiedenen Ansichten bezüglich des normalen Zustandes in diesem Gelenke und erinnert daran, dass es noch nicht entschieden werden konnte, ob ein vollständig ausgebildetes Gelenk mit Gelenkhöhle existire. Daher bezeichnet es Vortr. als wichtig, nur in solchen Fällen von einer Ankylose des Gelenkes zu

Digitized by Google

sprechen, wo der histologische Nachweis für dieselbe erbracht werden kann und ganz unzweifelhafte Veränderungen vorliegen. Zwei Fälle, die der Vortr. daraufhin untersucht hat, zeigen verschiedene Merkmale der Ankylosirung.

Es handelte sich in dem einen Falle um die fest miteinander verbundenen lateralen Gehörknöchelchen eines jugendlichen Individuums, die bei der Radicaloperation entfernt wurden, im anderen Falle um ein Präparat, das bei einer Hammerextraction am Lebenden gewonnen wurde und wo mit dem Hammer gleichzeitig der Amboss mitfolgte.

Die Untersuchung ergab im ersten Falle eine Verwachsung der Gelenkkörper durch eine knöcherne Brücke, in deren Umgebung man die verschiedenen Stadien der Verkalkung und Verknöcherung beobachten konnte. Im zweiten Falle dagegen war die Ankylosirung nur durch eine bindegewebige, aber ausserordentlich hochgradige Verdickung des Periostes erzeugt, wiewohl auch hier an den Gelenkknorpeln deutliche Wucherungsvorgänge beobachtet werden konnten.

Nach Durchsicht der vorliegenden Literatur und Berücksichtigung seiner Befunde kommt Vortr. zu dem Schlusse, dass nach unseren bisherigen Erfahrungen Ankylosen des Hammer-Amboss-Gelenkes nur als Folgezustände nach chronischen Eiterungen des Mittelohres vorzukommen scheinen, und dass ausserdem die echte Ankylose eine relativ seltene Veränderung darstelle. Es wären zwei Typen zu unterscheiden, und zwar 1. die intraarticuläre und 2. die periarticuläre Ankylose, doch ist es wahrscheinlich, dass auch beide Formen gleichzeitig auftreten können. (Die Präparate werden demonstrirt. Ausführliche Publication erfolgt im Archiv für Ohrenheilkunde.)

V. Dr. Alexander hält seinen angekündigten Vortrag: Ueber Pigment im Epithel des Labyrinthes. (Wird an anderer Stelle ausführlich publicirt.)

Auf Antrag des Dr. Ernst Urbantschitsch werden folgende Beschlüsse gefasst:

1. sei von nun ab jeder Sitzung ein Stenograph behufs Führung eines stenographischen Protocolles beizuziehen;

2. seien keine Einzeleinladungen zu den Sitzungen an die Mitglieder der Gesellschaft mehr abgehen zu lassen; die allgemeine officielle Einladung erfolge von nun ab ausschliesslich in der Wiener klinischen Wochenschrift (in der dem Sitzungstage vorangehenden Nummer).

Niederländische Gesellschaft für Hals-, Nasen- und Ohrenheilkunde.

XI. Jahresversammlung am 9. u. 10. Mai 1903 in Rotterdam.

Vorsitzender: Herr Guye.

Anwesend sind die Herren: Guye, Zwaardemaker, Mink, van Anrooy, Burger, v. Leyden, Braat, de Fouw, Reintjes, Polak, Quix, Baëza, Zaalberg, Kan, Moerman, Loopuyt, Schilperoort, Frederikse, Campagne, Muyderman, v. Selms,

Digitized by Google

Mulder, TerKuile, Brat, Boon, Sasse, Henkes, Moll, Fackeldey, Delsaux und Slotemaker.

In den Vorstand werden wiedergewählt die Herren Guye, Vorsitzender, Moll, Schatzmeister und Burger, Sekretärbibliothekar (Weteringschans 72, Amsterdam).

I. F. H. Quix (Utrecht): Resultate der Experimente über das statische Organ bei Haifischen.

Die Versuchsanordnung ist in der vorjährigen Versammlung ausführlich beschrieben worden (diese Monatsschr. 1902, No. 11).

Im Ganzen wurden 51 Experimente gemacht, deren verschiedene Combination und Distribution über verschiedene Labyrinthabschnitte graphisch vorgeführt wird. Es wurden gemacht: 11 Mal Durchschneidung von Bogengängen zwischen je zwei Ligaturen, 9 Mal ohne Ligatur, 26 Mal Abtragung von zwei oder mehreren Bogengängen sammt Ampulla, 5 Mal Vernichtung der Otholithen im Utriculus und Sacculus.

Abtragung und Vernichtung wurde immer von entweder dynamischen oder statischen oder beiden Störungen vereint gefolgt. Die 11 Durchschneidungen zwischen Ligaturen blieben ganz erfolglos; von den 9 Durchschneidungen ohne Unterbindung wurden 5 von Störungen gefolgt, 4 nicht.

Experimente auf einen einzigen Bogengang wurden 3 Mal gemacht, jedes Mal mit negativem Erfolg.

Zug an den Bogengängen bei den verschiedenen Experimenten löste wiederholte Male Augenbewegungen aus. Einfache Reizung durch Sondendruck, nachdem die Ampullae vorsichtig freipräparirt waren, ergab constante Augenbewegungen, und zwar Druck auf die Ampulla des vorderen Bogenganges: gleichseitiges Auge nach oben, gekreuztes Auge nach unten; Druck auf die Ampulla des externen Bogenganges: gleichseitiges Auge nach vorne, gekreuztes Auge nach hinten; Reizung der Ampulla des hinteren Bogenganges: gleichseitiges Auge nach unten, gekreuztes Auge nach oben. Sämmtliche Bewegungen oft mit kleinen Augendrehungen um die transversale Axe combinirt.

Sondendruck im Labyrinth auf die Otolithen verursachte vielerlei zur Zeit noch nicht zu localisirende Augenbewegungen.

Die Thatsache des negativen Erfolges der Durchschneidung der Bogengänge zwischen Ligaturen, in Verbindung mit dem positiven Ergebniss der Abtragung der Ampullae verträgt sich nicht mit der Mach-Breuer'schen Theorie, nach welcher Strömung der Endolymphe der normale physiologische Reiz wäre. Mit der Goltz'schen Druckhypothese dagegen ist dieses Versuchsresultat ganz gut vereinbar.

Die Erscheinungen bei Reizung der Otolithen plädiren für die Breuer'sche Otolithen-Hypothese. Q. hält es für möglich, bei Haien jeden Otolith isolirt zu reizen.

Die Störungen in Folge von Reizung der Otolithen sind von denjenigen bei Reizung der Bogengänge nur quantitativ, nicht principiell unterschieden.

Phylogenetisch ist das Otolithensystem das älteste Gleichgewichtsorgan, welches bei den höheren Thierklassen neben den Bogengängen in den Hintergrund tritt. Dieses allmähliche Auftreten der Bogengänge neben den Otolithen plädirt nicht für eine neue Function der ersteren,

Digitized by Google

sondern vielmehr für eine Vervollkommnung des Gleichgewichtsorganes.

Eine Stütze für die Meinung, dass nicht Strömung, sondern Druck den physiologischen Reiz bildet, findet G. in der Thatsache, dass bei sämmtlichen Thierklassen die Ampulla immer am Ende des Bogenganges angebracht ist.

Discussion.

Herr Ter Kuile (Enschede) bemerkt, da der Vortr. nur den häutigen Bogengang unterbindet, dass seiner Auffassung nach die Strömung ausserhalb des häutigen Ganges stattfindet. Der häutige Bogengang sei ein in der Perilymphe schwebendes, rudimentäres Organ.

Herr Quix erinnert, dass Mach und Breuer die Flüssigkeitsströmung innerhalb des häutigen Ganges annehmen. Dieselbe schwebt nicht lose in der Perilymphe, sondern ist durch feine Bindegewebsstränge mit der knorpeligen Wand verbunden.

Herr Ter Kuile führt aus, dass er sich die Bewegung der Otolithen als eine durch einen continuirlichen Strom hervorgerufene, periodische vorstellt, analog der Bewegung von Wasserpflanzen in strömendem Wasser. Die Otolithen ruhen auf langen Haaren.

Herr Zwaardemaker (Utrecht) betont, dass die Otolithen und die Maculae in dem häutigen Raume gelegen sind und Bewegungen ausserhalb auf dieselben keinen Einfluss haben können.

Herr Ter Kuile entgegnet, dass die feine Membran die Uebertragung von Flüssigkeitsbewegungen keineswegs verhindert.

H. H. Zwaardemaker (Utrecht): Typen von Hörfeldern.

Z. hat, zusammen mit Herrn Quix, 85 Typen von Hörfeldern bei Labyrinthleiden aus seiner Praxis acustisch berechnet. Von diesen 75 Fällen müssen 18 pCt. traumatischen Ursachen, inclusive Geschäftskrankheiten, 12 pCt. der Syphilis, 27 pCt. anderen Infectionskrankheiten und Intoxicationen, 35 pCt. unbekannten Ursachen zugeschrieben werden. Die Untersuchungsmethode war die gleiche in sämmtlichen Fällen. Zuerst wurden die Grenzen der Tonleiter, dann für C, c^2 und fis^4 die Hörzeit für Lucae'sche Stimmgabeln bestimmt. Die Evaluation der Hörzeitwerthe geschah nach Tabellen, in welchen für jedes Moment der Ausklingungszeit der Energiewerth der Lautschwingung aufgezeichnet war. Der reciproque Werth wurde dann als Maass der Hörschärfe für diesen Ton betrachtet. Nur für die fis^4-Stimmgabel wurde die Schmiegelowsche Methode anstatt der eignen gebraucht. Die Evaluation ergab stark auseinandergehende Werthe, Unterschiede vom Millionfachen. Es war deshalb unmöglich, die Werthe auf der gewöhnlichen Weise graphisch darzustellen. Nur Aufzeichnung der Logarithmen der gefundenen Zahlen wäre möglich gewesen, allein nur zum Schaden der Anschaulichkeit. Z. hat nun die Hörschärfe durch einen Cubus, dessen Seite der Cubikwurzel der repräsentirenden Zahl entsprach, vorgestellt. Man denkt sich, mit einem Blick auf die Graphik, leicht den Inhalt oder die Schwere des Cubus; diese Schwere giebt ohne weiteres die Hörschärfe für den betreffenden Ton an. Z. demonstrirt die Hörfelder.

Herr Burger erkennt dankbar die bedeutenden Erfolge der Analyse so vieler kranker Gehörorgane an. Was die neue Weise der graphischen

Digitized by Google

Darstellung betrifft, so meint er, es sei practischer, vom Cubus anstatt sämmtlicher zwölf nur eine verticale Seite zu zeichnen.

Herr Zwaardemaker antwortet, dass das Bedenken des Herrn Burger theilweise unterfangen wird durch eine von Quix angegebene Methode, nach welcher keine Cubi, sondern Kugeln, die er durch einen Cirkel und eine Ellipse angiebt, gezeichnet werden. Das Zeichnen blos einer Cubusseite, zu der man sich den ganzen Cubus denken müsste, fürchtet er, werde zu Missverständnissen Veranlassung geben.

Herr Guye schliesst sich dieser Meinung an.

Herr Ter Kuile meint, man sollte die Quanta Energie graphisch darstellen.

Herr Zwaardemaker führt aus, dass dies nicht möglich sei, weil dieselben an den Endpunkten der Hörlinie fast unendlich gross sind. Deshalb hat er anstatt derselben den reciproquen Werth, welcher in der Nähe der Grenztöne gleich Null wird, dargestellt.

III. Th. E. Ter Kuile (Enschede): Der Einfluss des Phasenunterschiedes der Töne auf die Klangart.

In Pflüger's Archiv, Bd. 89, hat Vortr. gezeigt, dass Dreiklänge, von denen ein Ton etwas verstimmt ist, regelmässige Wechslungen der Klangart hören lassen, welche dadurch entstehen, dass die Primärtöne und insbesondere die Combinationstöne bei diesen Dreiklangschwebungen im Rhythmus der Schwebung ihre Intensität wechseln. Die Zahl dieser Schwebungen wird von der folgenden Regel bestimmt: „Wenn man von drei Tönen, deren Schwingungszahlen zu einander in einem einfachen Verhältnisse stehen, einen beliebigen um ein Geringes erhöht oder vertieft, so bilden sie bei gleichzeitigem Ertönen Schwebungen, deren Anzahl sich so bestimmen lässt, dass man von je zwei der (unverstimmten) Schwingungszahlen die Differenz und von diesen drei Differenzen die einfachsten Verhältnisszahlen bildet und die Anzahl der Schwingungen, um welche der falsche Ton verstimmt worden, multiplicirt mit der Verhältnisszahl derjenigen Differenz, die den beiden reinen Tönen angehört."

Vortr. hat weiter an bestimmten Beispielen und im Allgemeinen bewiesen, dass diese Wechselungen der Klangart die Folgen der Phasenverschiebung der drei Töne untereinander unter Einfluss der Entstimmung des einen Tones sein müssen. Durch diese Dreiklangschwebungen ist also ein deutlicher Einfluss des Phasenzustandes auf die Klangart nachgewiesen.

Neuerdings kam Lindig[1]) durch Versuche mit der Telephonsirene zu folgendem Resultate:

„Verschiebt man zwei einfache Töne, die ein beliebiges Intervall bilden, in der Phase gegeneinander, so hat dies auf die Klangfarbe des Intervalles keinen Einfluss."

Hensen[2]) sagt: „Die Arbeit von Lindig erledigt, wie ich glaube, die Frage, ob Phasenverschiebungen die Klangempfindung verändern, definitiv, entsprechend der Ansicht von Helmholtz, also in negativem Sinne."

---

[1]) F. Lindig: Ueber den Einfluss der Phasen auf die Klangfarbe Annalen der Physik 1903, X.

[2]) V. Hensen: Ergebnisse der Physiologie, Jahrg. I, Abth. II, S. 801.

Digitized by Google

Wie wenig die Lindig'sche Arbeit die Frage definitiv gelöst hat, ergiebt sich daraus, dass Lindig nur mit Zweiklängen experimentirt hat und dass bei einem Zweiklange von einem bestimmten Phasenunterschied nicht einmal die Rede sein kann.

Letzteres wird vom Vortr. mit zwei Beispielen erläutert: **Figur 1** stellt den Phasenverlauf und den Phasenunterschied bei der Octave, Figur 2 beim Quart (3 : 4) vor. Die horizontalen Linien repräsentiren einen

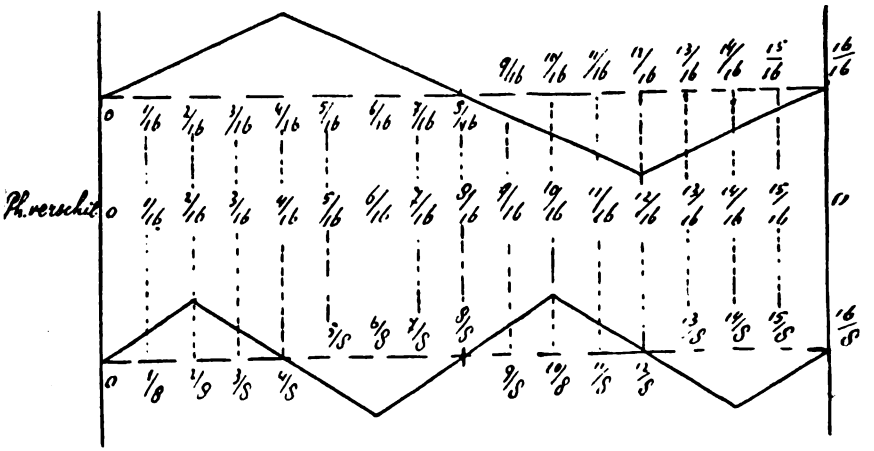

Fig. 1 (1 : 2).

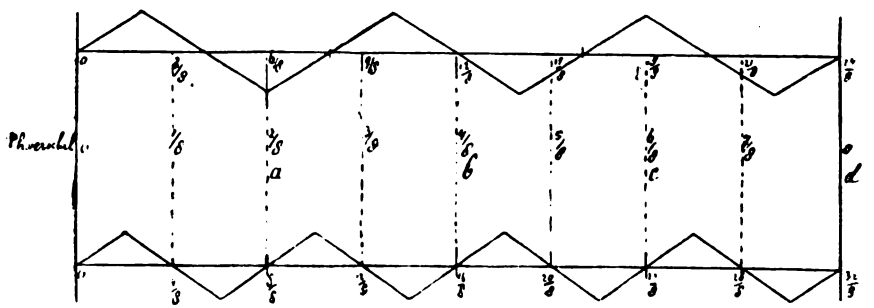

Fig. 2 (3 : 4).

bestimmten Zeittheil. Entlang derselben ist durch Ziffern die Zahl der vom Tone in einer bestimmten Frist gemachten Schwingungen oder Schwingungstheile angegeben. Zwischen den zwei horizontalen Linien ist der Phasenunterschied der zwei Töne angegeben. Man ersieht aus beiden Figuren, dass im Laufe einer Periode des Zweiklanges der Phasenunterschied sämmtliche Werthe zwischen 0 und 1 hintereinander

Digitized by Google

annimmt. Von einem bestimmten Phasenunterschiede kann also bei Zweiklängen keine Rede sein.[3])

Wollte man einwenden, dass man z. B. bei der Octave die Curven der einfachen Töne auf verschiedene Weise combiniren kann, wodurch sehr verschiedene Formen von Superpositionscurven entstehen, so erinnert Vortr. daran, dass er den Phasenunterschied von der Phasenbeziehung im Allgemeinen unterschieden hat. Man kann bei Zweiklängen nicht von einem bestimmten Phasenunterschiede, wohl aber von einem bestimmten Phasenzustand sprechen, der nicht durch die Differenz der Phasen, sondern durch die absoluten Werthe der Anfangsphasen der zwei Töne bestimmt wird. Dem periodischen Auftreten solch' eines bestimmten Phasenzustandes mögen die Schwebungen entstimmter Zweiklänge (Intervalle) zugeschrieben werden. Dies sind nicht die Schwebungen Lindig's, welche mit den Obertönen schwinden und nur in der Interferenz der letzteren bestehen. Die Schwebungen, die Redner meint, bestehen besonders im Stärker- und Schwächerwerden der Combinationstöne, welche nicht höher, im Gegentheil tiefer als die

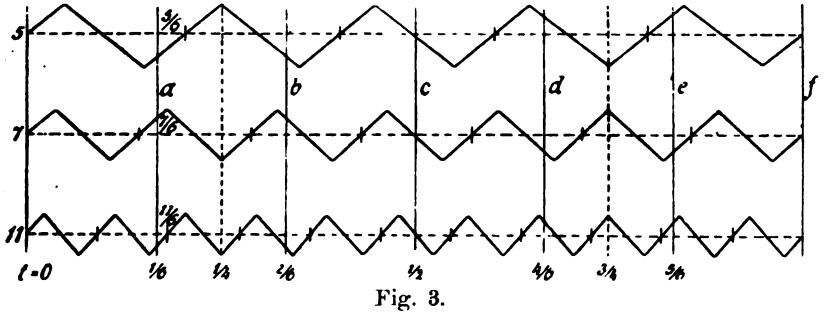

Fig. 3.

Primärtöne sind. Von Obertonschwebungen spürt man bei in gewöhnlicher Weise angeschlagenen guten Stimmgabeln nichts; dahingegen bieten z. B. zwei Stimmgabeln, welche das Quint-Intervall 2 : 3 bilden, bei Entstimmung so deutliche Intensitätswechselungen des Combinationstones dar, dass man mittelst dieses Tones die Stimmgabeln ganz leicht rein abstimmmen kann. Klingen mehr als zwei Töne zusammen, so wird der Phasenunterschiedzustand durch die Unterschiede der Anfangsphasen bestimmt. Bei einem Dreiklange also durch den Unterschied der Anfangsphasen des tiefsten und des mittleren oder des höchsten und des tiefsten Tones. Der Zustand wird von zweien der drei Unterschiede gänzlich bestimmt. In Figur 3 wird der Phasenzustand des Dreiklanges 5 : 7 : 11 erläutert für den Fall, dass sämmtliche drei Töne mit 0 anfangen. Macht nun der mittlere Ton welche (= △) Schwingungen pro Secunde zu wenig, so muss die mittlere Curve immer mehr nach rechts verschoben gezeichnet werden. Wann wird nun infolge dieser Verschiebung der ursprüngliche Zustand wieder hergestellt sein? In der Figur hat, in a, der tiefste Ton $^5/_6$ Schwingung, der höchste $^{11}/_6$

[3]) Vergl. Pflüger's Archiv, Bd. 89, S. 413—415.

Digitized by Google

$= 1 + {}^5/_6$ Schwingung vollführt. Diese beiden nicht entstimmten Töne haben hier also wieder den ursprünglichen Phasenunterschied 0. Das Gleiche ist der Fall in b, c, d. e, f, also auf jedem sechsten Theile der gemeinsamen Periode. In a hat der mittlere Ton $^7/_6$ Schwingung gemacht; ist den andern also $^2/_6$ voraus, bei b $^4/_6$, bei c $= 1$, d. h. die Phasen sind gleich, ebenfalls bei f. Verschiebt sich der mittlere Ton $^1/_3$ Schwingung nach rechts, so tritt in a und d der ursprüngliche Phasenunterschiedzustand ein; bei einer Verschiebung von $^2/_3$ Schwingung in b und e; von $^3/_3 = 1$ Schwingung in c und f. Verschiebt sich also der mittlere Ton um 1 Schwingung, so tritt 3 Mal der ursprüngliche Phasenzustand ein. Bei einer Entstimmung von Λ Schwingungen beträgt die Verschiebung 1 Schwingung in $\frac{1}{\Lambda}$ Secunde. In $\frac{1}{\Lambda}$ Secunde tritt also 3 Mal, demnach in 1 Secunde $3\ \Lambda$ Mal der ursprüngliche Phasenzustand ein. Die Zahl 3 ist aber die einfachste Verhältnisszahl des Unterschiedes der beiden reinen Töne. Für den vorliegenden Fall ist hiermit die Richtigkeit der im Anfange des Vortrages aufgestellten Regel bestätigt.

Redner erwähnt die jüngste Lindig'sche Schrift[4]) und betont die Thatsache, dass die Klänge der Wellensirene, welche Koenig für seine Untersuchungen über den Einfluss des Phasenunterschiedes auf die Klangart benutzte, immer gerade denselben Phasenunterschied hatten.[5]) Man ersieht hieraus ein neues Argument für die Nothwendigkeit, die Begriffe Phasenzustand im Allgemeinen und Phasenunterschied schärfer zu begrenzen, als es bis jetzt geschehen war.

Herr Quix meint, dass aus sämmtlichen Phasenunterschieden zusammen eine gewisse Schwingungsfigur resultirt, welche als solche keinen Einfluss auf die Klangart hat. Dabei betrachtet er nicht jeden Punkt der Abscisse an und für sich, sondern gleichförmige Theile der Schwingungsfigur.

Herr Ter Kuile antwortet, dass, wenn man den Phasenunterschied bei einem Zweiklang für jeden Moment graphisch darstellen will, eine Linie mit einer unendlichen Zahl Discontinuitätspunkte entsteht. Weil dieselbe die Periode 2π hat, kann man sie durch eine Reihe mit unendlich vielen Gliedern, deren erstes Glied ein constantes, jedes folgende Glied eine goniometrische Function eines Vielfaches des unabhängig Veränderlichen ist, vorstellen. Die Coefficienten dieser Glieder kann man nach Fourier bestimmen, indem man zwischen $-\pi$ und $+\pi$ integrirt. Weil die gesagte Linie für alle Zeitmomente dieselbe ist, so kann aus ihrer Form nicht auf einen Einfluss des Phasenunterschiedes auf den Klang geschlossen werden.

IV. H. Zwaardemaker: Sprachgehör und Tongehör.

Z. bespricht die Resultate eines Vergleiches des Sprachgehöres und des Tongehöres seiner oben erwähnten mit Quix berechneten 75 Labyrinthleidenden. Das Sprachgehör wurde nach der Flüstersprache evaluirt und als normale Entfernung mit Wolf 18 m angenommen. Der gefundene Werth in Metern wurde als Zähler, die

[4]) Annalen der Physik 1903, Bd. XI.
[5]) Vergl. Pflüger's Archiv, Bd. 89, S. 346.

Digitized by Google

Zahl 18 als Nenner eingeführt. Es wurde also angenommen, dass die Klangintensität im geschlossenen Raume mit der einfachen Potenz der Entfernung abnimmt, ein empirisches Gesetz, das in den Untersuchungen Vierordt's eine wirksame Stütze finden dürfte.

Das Sprachgehör wird dann mit dem Durchschnittsgehör für die zweite und dritte Zone verglichen. Die Resultate waren überraschend. Die 75 Labyrinthfälle wiesen, insofern sie mit Flüstersprache messbar waren, ein mittleres Sprachgehör von 11,4 pCt., ein mittleres Tongehör von 14,7 pCt. auf. Jetzt wurden auch andere Gruppen von Ohrleiden untersucht. In 28 Fällen von Sclerosis aurium betrug das mittlere Sprachgehör, soweit es überhaupt zu bestimmen war, 2,7 pCt., das Tongehör 2,9 pCt; in 45 Fällen von Trommelfelldefecten oder Narben Sprachgehör 2,5 pCt., Tongehör 11,5 pCt.; in 22 Fällen von seniler Sclerose Sprachgehör 2,6 pCt., Tongehör 11,6 pCt.

Z. demonstrirt eine graphische Vorstellung, welche zeigt, dass für die Mehrzahl der besprochenen Fälle das Verhältnis von Sprachgehör und Tongehör ein ähnliches ist, als die mitgetheilten mittleren Werthe ergaben.

Die erworbenen Resultate sind erhalten durch die Annahme zweier Voraussetzungen: 1. dass im Zimmer die Klangintensität der Entfernung proportional abnimmt, 2. dass die Klangintensität einer Stimmgabel der 1,2 Potenz der Amplitude proportional ist (Zwaardemaker und Quix). Diese empirischen Gesetze finden ihre Erklärung, das erstere in Reflexion an Boden und Wände, das letztere in der ungünstigen Energie-Uebertragung von der Stimmgabel auf die Luft. Sollten theoretisch-physikalische Gesetze hier Geltung haben, nach welchen der Klang dem Quadrat der Entfernung proportional abnimmt und die Klangintensität dem Quadrat der Amplitude proportional ist, so müssten in allen den beschriebenen 170 Fällen nothwendiger Weise Sprachgehör und Tongehör weit auseinander gehen. Die gefundene seltene Uebereinstimmung dürfte als ein Argument für die Richtigkeit der beiden empyrischen Gesetze angesehen werden.

Discussion.

Herr Guye beantwortet die Frage des Vortr., wie wir uns die Gehörszunahme auf Grund der festgestellten Entfernung vorstellen, in dem Sinne, dass er sich bei einer Verbesserung des Gehöres für die Flüstersprache von 1 auf 2 m vorstellt, dass der Kranke jetzt zwei Mal so gut hört. Indessen ist diese Vorstellung eine blos subjective.

Herr Ter Kuile macht sich über diesen Punkt durchaus keine Vorstellung. Zwei Mal besser hören auf 2 als auf 1 m Entfernung erheischt die Annahme einer gewissen Einheit der Hörschärfe. Er bittet um eine Definition der physiologischen Intensität.

Herr Zwaardemaker stimmt bei, dass man sich aus den gefundenen Zahlen a priori gar keine Vorstellung über die Gehörszunahme machen kann. Dennoch thun wir das bei der Behandlung unbewusster Weise. Die Frage nach der physiologischen Intensität drängt sich anfänglich jedes Mal auf; dieselbe kann indessen bei den physiologischen Versuchen ecartirt werden. Dieselbe hat für jeden Ton einen constanten Werth.

Herr Moll bemerkt, dass die subjective Gehörsverbesserung mit

Digitized by Google

der objectiven oft gar nicht übereinstimmt, so dass bei dreifacher Entfernung für die Flüstersprache der Pat. oft keine nennenswerthe Besserung spürt.

Herr Guye bestätigt, dass der Pat. eine Besserung unterhalb einer gewissen Grenze nicht wahrnimmt.

V. A. A. G. Guye (Amsterdam):

A. Der jüngste Anfall auf die Paracentese des Trommelfells (Zaufal-Piffl).

G. giebt einen Ueberblick über die einschlägige Frage und resumirt die Discussionen, die in der Deutschen otologischen Gesellschaft zu Trier 1902 und der Naturforscherversammlung zu Karlsbad 1902 abgehalten wurden. Er bekennt sich als ein Freund der frühen Paracentese bei der Otitis media acuta. Er beschreibt zwei Fälle aus seiner Praxis, welche den Nutzen einer frühen und einer späten Paracentese in glänzender Weise illustiren. Im Anschluss an die Frage der Paracentese spricht er sich hier dann entschieden für die Luftdouche bei der Behandlung der acuten Otitis media aus und schliesst sich den Auffassungen Bezold's an. Die Nachtheile, welche man vielleicht von der Luftdouche gesehen hat, schreibt er dem Gebrauch des alten Politzer'schen Ballons zu, in welchem sich immer Staub ansammelt, anstatt des Mentholinsufflator, in welchem die Luft mittelst eines Wattepfropfens von Staub gereinigt wird.

Herr Quix sieht als Regimentsarzt viele Patienten unmittelbar beim Anfange der Entzündung. Er sah von der früheren Paracentese ausgezeichnete Erfolge. Die gewöhnliche Dauer der Erkrankung ist nur eine Woche, ein Resultat, zu dem auch die Bettruhe beitragen dürfte.

Herr Polak, Herr Kan und Herr Braat erkennen gleichfalls den Nutzen der frühen Paracentese. Letzterer warnt vor Verwechslung mit Myringitis acuta. In diesen Fällen wird mit Carbolglycerin, Eis und Jodvasogen hinter dem Ohre Heilung erreicht.

Herr von Leyden betrachtet das Carbolglycerin als ein Diagnosticum, weil die serösen oder catarrhalischen Formen damit heilen. Lässt es in einigen Tagen den Schmerz nicht verschwinden, so ist die Paracentese angezeigt.

Herr Burger meint, die Mehrzahl der Anwesenden wird sich der Anpreisung der Luftdouche des Vortragenden nicht anschliessen. Er betrachtet die Luftdouche bei der perforativen sowie bei der nichtperforativen Otitis media acuta immer als ein schädliches und überflüssiges Irritament. Bei genügender Perforation ist wie bei anderen acuten Schleimhautentzündungen, der Verlauf ein cyclischer und sind Ruhe und Fernhalten von Reizen angezeigt.

Herr Guye freut sich, dass sämmtliche Redner sich für die frühe Paracentese ausgesprochen haben. Die Trennung zwischen purulente und catarrhalische Entzündungen kann er nicht anerkennen, da das Secret gewöhnlich zuerst serös und später purulent ist. Was die Myringitis betrifft, so glaubt er nicht stark an acute Myringitis ohne Otitis media. Luftdouchen hält er für ungefährlich. Nie hat er üble Folgen gesehen, die er der Luftdouche hätte zuschreiben müssen. Nur mit dem antiken Ballon erachtet er die Einblasungen als gefährlich.

Digitized by Google

B. Ein belehrender Fremdkörper aus dem Gehörgang.

Dieser Fremdkörper ist belehrend, weil er die Gefahren zeigt, denen man sich durch den Gebrauch von Ohrschwämmchen aussetzt. Der betreffende Pat. litt an recidivirenden Ohrschmalzpfröpfen. Seit 25 Jahren werden ihm dieselben vom Vortr. ausgespritzt. Ungeachtet dessen, dass Vortr. es ihm wiederholt verbot, wäscht Pat. sich täglich die Ohren mit einem Schwämmchen aus. Vor einigen Jahren war das vom Stiel losgerathene Schwämmchen im Ohre zurückgeblieben und vom Vortr. daraus entfernt worden. August 1902 hat Vortr. ihm zum letzten Male einen Schmalzpfropf ausgespritzt. Am 23. November stellte er sich wieder ein mit Schmerz und Autophonie im linken Ohre. Der Meatus war geschwollen und schmerzhaft. In der Tiefe fand Vortr. einen schwarzen Körper, den er nicht ohne Mühe und Schmerz entfernen konnte. Derselbe war ein Stück Kautschukröhre, 2 cm lang, 5 mm stark, und rührte vom Ohrschwämmchen her, wo es den Draht, mit welchem das Schwämmchen befestigt war, bekleidet hatte.

VI. G. Brat (Rotterdam): Demonstration eines Falles von geheilter Kehlkopffractur.

Die 63jährige Pat. war, fünf Tage bevor B. sie zum ersten Male sah, mit dem Halse auf den Rand des Regenfanges gefallen: Hochgradige Heiserkeit, blutig tingirter Auswurf, bei Palpation Crepitation, keine Dyspnoe. Nach fünf Viertelstunden aber zunehmende Dyspnoe, welche zu Bewusstseinsverlust führte. Unmittelbar wurde vom Hausarzt eine Oeffnung im Luftwege angelegt und eine Röhre eingebracht, durch welche die Pat. gut athmen konnte. B. fand eine Canüle im Lig. conicum, etwas links von der Medianlinie. Ein subcutanes Emphysem breitete sich bis über die beiden ersten Intercostalräume aus. Die Kehlkopfgegend war geschwollen. Anfänglich konnte das Larynxinnere in Folge Schleimanhäufung nicht gesehen werden. Später zeigte sich der Larynxeingang normal, das Lumen erheblich verengt, die Taschenbänder in deren vorderem Theile geschwollen, die linke Kehlkopfhälfte bewegungslos, die Stimmbänder, soweit sichtbar, roth; auch Schwellung in den Sinus pyriformes. Am 16. Tage nach dem Trauma wurde die Canüle entfernt, worauf sich die äussere Wunde schnell schloss. In wenigen Tagen entwickelte sich nun eine zunehmende Larynxstenose. Intubation mit O'Dwyer'schen und Bleyer'schen Röhren. Zur Abwechslung Dilatation mit Schrötter's Kautschukröhren. Die letzte Behandlung mit Bleyer's Röhre No. 2 fand am 23. Januar 1903 statt. Bei ruhigem Verhalten keine Dyspnoe, wohl nach Anstrengungen. In der Nacht ist die Athmung hörbar. Die Heiserkeit besteht noch unverändert; man hört einen inspiratorischen Stridor; das laryngoscopische Bild ist ziemlich unverändert.

Die Diagnose Larynxfractur stützt sich auf: 1. Crepitation, 2. Emphysem, 3. Schwellung des Schildknorpels sowohl an den Taschenbändern als in den Sinus pyriformes erkennbar, 4. lange dauernde Neigung zur Verengerung des Kehlkopflumens.

Herr Ter Kuile meint, die unterhalb der Glottis gelegene Stenose dürfte Behandlung mit Schrötter'schen Zinnbolzen eher als mit O'Dwyer'schen Tuben indicirt haben.

Digitized by Google

Herr Brat leugnet die Existenz einer Stenose unterhalb der Glottis.

VII. P. C. Loopuyt: Demonstration eines wegen otitischen Kleinhirnabscesses mit glücklichem Erfolge operirten Patienten.

Alte Ohreiterung rechts bei einem 13jährigen Knaben. In der letzten Zeit Kopfschmerzen. Vor fünf Tagen Coma, aus dem Pat., nach ziemlich profuser Eiterabsonderung aus dem Ohre, wieder erwacht. Von Neuem Somnolenz, Kopfschmerz, Erbrechen. Temperatur zuerst 39°, später normal, Bewusstsein intact, Pupillenreaction und Augenbewegungen normal. Puls 40. Im rechten Ohre Eiter; Senkung der hinteren Gehörgangswand; leichte Druckempfindlichkeit über dem Warzenfortsatze. Am selben Tage Radicaloperation. Im Antrum stinkender Eiter; Antrum mit Sulcus sigmoideus zusammengeschmolzen; auf dem Sinus fibrinöser Belag, keine Pulsation. Wegen Besserung des Pulses (72) wird vorläufig abgewartet. Bald wieder Pulsverlangsamung, beiderseitige Papillitis. Probepunction im Sinus ergiebt normal aussehendes Blut. Zwei Tage nach der Radicaloperation Trepanation hinter dem Sinus transversus; Vorwölbung der Dura; nach Incision der Dura Prolaps der Hirnsubstanz. Probepunction nach vorn ergiebt auf 3,5 cm ca. 4 ccm³ dicken, gelbgrünen Eiter. Mittelst der Kornzange wird ein weiteres Quantum Eiter entleert. Drain. Nachdem der Puls noch zwei Tage langsam geblieben, hebt er sich bald, sämmtliche andere Symptome schwinden. Nur die Papillitis bleibt. Sechs Wochen nach der Radicaloperation ist die äussere Wunde geschlossen. Neun Monate post operat. immer noch Papillitis. Heute, 11 Monate post operat., ist der Fundus oculorum normal. Die Secretion aus der Pauke hat noch nicht gänzlich aufgehört.

L. lenkt die Aufmerksamkeit auf die, wie auch in anderen Fällen, lange nachbleibende Papillitis hin.

Herr Kan beschreibt den Fall einer Frau, die wegen Erbrechen, Kopfschmerz und Bewusstlosigkeit aufgenommen wurde und bei der ein sehr ausgedehnter Abscess ausserhalb des Schädels eröffnet und die Radicaloperation gemacht wurde. Deutliche Stauungspapillen. Die Dura in der hinteren sowie in der mittleren Grube wurde normal befunden. Nach der Operation verschwanden sämmtliche Symptome, mit Ausnahme nur der Stauungspapillen, die nach acht Monaten, als der Pat. übrigens vollständig geheilt war, noch fortbestanden.

Herr Ter Kuile erinnert an die Tabelle der Papillitides von Hansen (A. f. O., Bd. 53, S. 196).

Herr Burger machte vor mehreren Jahren in der chirurgischen Klinik die Radicaloperation bei einem Jüngling, der mit bedrohlichen Erscheinungen aufgenommen war. Es wurde ein perisinuöser Abscess eröffnet. Sämmtliche Symptome schwanden gleich nach der Operation. Allein die doppelseitige Stauungspapille blieb nicht nur bestehen, sondern im Verlaufe von einigen Monaten nahm dieselbe an Intensität zu, wie genaue Messungen in der Prof. Straub'schen Poliklinik ergaben. Erst viele Monate später hat sie allmählich abgenommen und ist verschwunden, nachdem die Operationshöhle längst trocken geworden war und nie mehr das geringste Zeichen auf ein endocranielles Leiden hingewiesen hätte.

Digitized by Google

VIII. W. Schilperoort (Rotterdam): Demonstration eines Falles von Paralyse des linken N. recurrens und des rechten M. crico-aryt. posticus bei Syringomyelie.

Die 19jährige Pat. hat bereits seit mehreren Jahren einen Kehlkopfstridor bemerkt, der in der letzten Zeit aber zugenommen hat. Sonst keinerlei Beschwerden. Nur ab und zu Verschlucken. Es besteht ein deutlicher inspiratorischer Stridor; die Stimme ist gut. Stimmbänder bei ruhiger Respiration in Cadaverstellung, das linke weist eine geringe Excavation auf. Bei tiefer Inspiration bleiben die Stimmbänder unbeweglich; die Spitzen der Giesskannen machen dabei zitternde Bewegungen. Linkes Stimmband auch bei der Phonation unbeweglich. Rechtes Stimmband überschreitet die Medianlinie, wobei das rechte Arytänoid vor das linke tritt. Rechts besteht also eine Posticuslähmung noch ohne secundäre Adductorencontractur.

Neurologische Untersuchung (Dr. von Ziegenweidt) ergiebt eine Reihe von Abweichungen, die zu der Diagnose Syringomyelie führen.

S. bespricht die Häufigkeit der Larynxstörungen bei der Syringomyelie. Die einseitige vollständige Recurrensparalyse ist am häufigsten. Die Posticuslähmung bildet bei der Syringomyelie nur ein sehr vorübergehendes Stadium. Im Gegensatze zu der Tabes, wo gewöhnlich Respirationsstörungen im Vordergrunde stehen, sind bei Syringomyelie Phonationsstörungen häufiger. In dem vorliegenden Falle aber fehlen dieselben dank der ausgezeichneten Hyperfunction des rechten Stimmbandes.

Herr Zwaardemaker bittet nachdrücklich um Geruchs- und Geschmacksuntersuchung bei diesem Patienten. Diese Sinneswerkzeuge werden von den Neurologen vernachlässigt. Nicht unwahrscheinlich sind in solchen Fällen Unterschiede der Reizbarkeit für verschiedene Qualitäten.

IX. P. J. Zaalberg (Amsterdam): Die Gussenbauer'sche Operationsmethode. Demonstration von drei operirten Patienten.

Im Jahre 1894 hat Gussenbauer (Wiener klin. Wochenschr. 1895, Mai) eine Operationsmethode angewendet zur Abtragung einer Geschwulst, die hauptsächlich in der Orbita, im Siebbeine und den Keilbeinhöhlen ihren Sitz hatte. Z. beschreibt diese Operation, welche wesentlich in einer temporären Resection des knöchernen Nasenskelettes besteht und die er, nach dem Beispiele Winckler's[6]), in einigen Fällen hochgradiger combinirter Nebenhöhlenentzündung gemacht hat. In zwei Fällen war früher die Luc'sche doppelseitige Fronto-Ethmoid-Operation ohne Erfolg gemacht worden. Z. hat die Wunde primär wieder verschlossen. Ueber Nachschmerzen wurde nicht geklagt, ebensowenig über Doppeltsehen. Das Gesicht ist die ersten Tage gewaltig geschwollen und suffundirt. Die Choanaltampons entfernt Z. unmittelbar nach der Operation, die übrigen Tampons können längere Zeit liegen bleiben. Die Blutung ist sehr stark, wurde indessen durch Anwendung von Adrenalin sehr wesentlich verringert. Z. erwähnt, dass nach der Operation eine geringe Cyanose bestand und dass der Puls beschleunigt

[6]) Naturforscherversammlung in Hamburg.

Digitized by Google

war, Erscheinungen, welche vielleicht dem Adrenalin zugeschrieben werden müssen. Nach Entfernung der Tampons werden Irrigationen gemacht. Das subjective Resultat ist ein ganz ausgezeichnetes und keiner der Patienten beschwert sich wegen der immer etwas entstellenden Narbe.

Herr Braat erachtet das cosmetische Resultat als ein ganz vorzügliches bei den demonstrirten drei Patienten und weit besser als bei den Patienten Winkler's, die er in Hamburg sah. Es dürfte dasselbe dem primären Verschlusse der Wunde zu verdanken sein.

X. Th. E. Ter Kuile: Demonstration einer Stimmbandaffection, zur Diagnose.

Der Pat., ein 27jähriger Arbeiter, ist etwas heiser seit einem Jahre. Die Schliessung der Stimmritze ist eine unvollständige. Die vordere Hälfte des linken Stimmbandes trägt ein einige Millimeter grosses, mit einer weissen cholesteatomähnlichen Masse bedecktes Geschwür mit leichtrothem undeutlichen Rande.

In der Discussion wird die Meinung ausgesprochen, dass die Affection eine carcinomatöse und der weisse Belag durch Leptrothrix verursacht sei.

XI. F. H. Quix: Demonstration microscopischer Präparate.

A. Tuberculose in adenoiden Vegetationen.

Noch immer harrt die wichtige Frage der Beziehung zwischen Tuberculose und adenoiden Vegetationen ihrer Lösung. Ausser den theoretischen Fragen, welche hier walten, ist es überaus wichtig festzustellen, inwiefern die Operationsindication durch das Auffinden von Tuberculose in diesen Vegetationen abgeändert werden soll. Zu allererst bedürfen wir statistischer Kenntnisse über das Vorkommen von Tuberculose in adenoiden Wucherungen. Die Angaben gehen sehr auseinander. Während die meisten, u. A. Lermoyez, Gottstein, Lewin, wiederholt riesenzellenhaltige Tuberkel fanden, hat Broca bei 200 Fällen nicht ein einziges Mal Tuberculose gesehen. Das Vorkommen von Riesenzellen mit umgebenden Epitheloidzellen genügt zur Diagnose Tuberculose nicht, weil dieselben auch infolge Resection auf einen eingewanderten Fremdkörper entstehen können. Multiple Tuberkel mit typischen Riesenzellen werden allgemein als tuberculös angenommen. Tuberkelbacillen sind nur selten und dann auch nur sporadisch angetroffen worden. Q. zeigt zwei Präparate. Das eine zeigt multiple Tuberkel in jedem Bilde, in dem anderen sind dieselben nur äusserst sparsam vorhanden. Die microscopische Untersuchung soll systematisch geschehen und muss man die Tonsillenmasse in mehreren Tiefen untersuchen.

B. Sogenannte Schleimpolypen und Hypertrophien der Muschelschleimhaut.

Ein Vergleich dieser beiden pathologischen Gewebe ergiebt den Eindruck, dass wir es bei den sog. „Schleimpolypen" nur mit einer umschriebeneren Hypertrophie zu thun haben. Mehrere Stellen der beiden Affectionen zeigen ganz ähnliche Bilder.

Herr Zwaardemaker betont die practische Bedeutung der Frage der Tuberculose in adenoiden Wucherungen. Es fragt sich, inwiefern die Operation tuberculöser Vegetationen die Gefahr einer Miliartuberculose herbeiruft.

Digitized by Google

Herr Moll unterstützt die Anregung zur microscopischen Untersuchung abgetragener Vegetationen. Bei bestehender Tuberculose in denselben erblickt er darin eine neue Indication für die Operation.

Herr Frederikse hat an zahlreichen untersuchten Nasenpolypen immer völlig intactes Epithel gesehen, während das unterliegende Gewebe stark imbibirt war. Fast sämmtliche Bindegewebsdrähte waren von der Flüssigkeit aus einander gedrungen. Was ist die Bedeutung der vielen eosinophilen Zellen, die man in den Nasenpolypen findet?

Herr Quix antwortet, dass man bei guter Härtungsmethode in der Regel beobachten kann, dass die Flüssigkeitsansammlung in den erweiterten, mit feinem Endothel bekleideten Lymphgefässen sitzt.

Herr Burger betont die ausserordentlichen Schwierigkeiten einer systematischen microscopischen Untersuchung abgetragener Adenoide. Diese Untersuchung ist sehr zeitraubend, weil bei negativem Ergebniss eine grosse Anzahl Schnitte untersucht werden sollen. Vor zwei Jahren hat Dr. Polak Daniels etwa 30 Fälle aus B.'s Praxis sorgfältig untersucht; das Resultat war negativ in sämmtlichen Fällen.

Herr Quix stimmt bei, dass die Schwierigkeiten gross sind. Die bis jetzt erhaltenen Resultate gehen weit auseinander: ein Forscher fand auf 200 Fälle kein einziges Mal Tuberculose, ein anderer auf 11 Adenoide 1 Mal. Lewin zählte alle die veröffentlichten Statistiken zusammen: auf 900 Adenoide in 5 pCt. Tuberculose. Es wäre nun sehr wichtig, die Fälle, in welchen Tuberculose und diejenigen, in welchen solche nicht gefunden wird, während längerer Zeit zu verfolgen.

Herr Guye meint, dass die Anwesenheit von Tuberculose nie eine Contraindication sein kann. Es ist im Gegentheil immer erwünscht, einen tuberculösen Herd auszuschalten.

Herr Zwaardemaker dahingegen bemerkt, dass das Operiren in tuberculösem Gewebe eine Aussähung der Tuberculose im Gefolge haben kann. Es ist von Bedeutung, ob die Tuberculose der Rachenmandel primär oder vielmehr Theilerscheinung einer allgemeinen Drüsentuberculose ist. Bei der Indication sollen die mechanischen Störungen den Ausschlag geben. Sind dieselben nicht erheblich, so betrachte man die tuberculöse Pharynxtonsille als ein Noli me tangere.

Herr Quix schliesst sich dem Vorredner an mit der Bemerkung, dass der Herd nicht immer gänzlich entfernt werden kann. Ein abgekapselter ruhender Tuberkel ist weniger gefährlich als ein an die Oberfläche gerückter. Die Chirurgen operiren, wenn die Operation keine radicale sein kann, Tuberculose am liebsten nicht.

Herr Fackeldey dagegen betrachtet den Verdacht auf Tuberculose als eine zwingende Indication für Adenotomie auch ohne hochgradige mechanische Störungen. In solchen Fällen erlebte er von der Adenotomie einen äusserst günstigen Einfluss auf den allgemeinen Zustand und theilt zwei eclatante Beispiele dieser Art mit.

XII. A. C. H. Moll (Arnheim):

A. Demonstration eines Falles von Epiglottisgeschwür zweifelhafter Art.

Seit einem halben Jahre, bei ausgezeichnetem Allgemeinzustande, ein Substanzverlust am Rande der Epiglottis bei einem Manne mittleren Alters. Das Geschwür hat einen infiltrirten Rand, verursacht keine

Digitized by Google

Beschwerden und ist die ganze Beobachtungszeit stationär geblieben. M. erörtert die diagnostischen Möglichkeiten.

Die meisten der Anwesenden neigen dahin, den Fall als Tuberculose zu betrachten.

B. Demonstration eines Falles von geheiltem Carcinoma epiglottidis.

Bei einem älteren Herrn entwickelte sich mit unbestimmten Halsbeschwerden ein Ulcus an der Epiglottis. Die Untersuchung eines excidirten Stückchens ergab das unzweideutige Resultat Carcinom. Weil die Ausdehnung nach unten hin nicht mit Gewissheit festzustellen war, verzichtete M. auf die endolaryngeale Methode und machte am 12. Juni 1902, nach Tracheotomie, die Pharyngotomia subhyoidea. Das Carcinom war auf den Kehldeckel beschränkt; derselbe wurde mit dem Paquelin grösstentheils abgetragen. Die Heilung ging ohne Störung von statten; die Epiglottis zeigt jetzt ein vollständig glattes und dünnes Vorkommen. M. demonstrirt das microscopische Präparat: ein vom Plattenepithelium ausgehendes, im Subepithelialgewebe diffus wucherndes Epithelialcarcinom.

XIII. P. Ph. L. Kan (Leiden): Demonstration broncho- und oesophagoscopischer Instrumente und des bronchoscopischen Phantomes Killian's.

XIV. H. Burger (Amsterdam): Tödtliche Blutung nach Adenotomie.

Im März 1902 ist in B.'s Poliklinik ein Fall von Verblutung nach der Amputation der drei Tonsillen bei einem 11jährigen Knaben vorgekommen. Die Adenotomie wurde ohne Narcose mit dem Kirstein'schen Messer gemacht; die Blutung war nicht besonders stark. Nach einer Stunde wurde der Pat. wieder in's Spital gebracht und in die Rotgans'sche Klinik aufgenommen. Er hatte eine profuse Blutung aus dem Nasenrachenraume, der tamponirt wurde. Dieselbe Nacht trat ohne erneuerte Blutung Exitus ein. Bei der Section zeigte sich, dass der Pat. an Leucämie gelitten hatte, und zwar an der gemischten, überwiegend lymphatischen Form. Ein halbes Jahr später erschien in der Poliklinik ein Knabe von 16 Jahren mit starker Vergrösserung der drei Tonsillen; dieselben hatten ein blass-cyanotisches Aspect und zeigten Sugillationen. Eingedenk des früheren Falles hat B. diesen Pat. nicht operirt. Blutuntersuchung (Dr. Frederikse) zeigte, dass auch dieser Pat. an Leucämie litt (36 Leucocythen auf 400 Chromocythen). Im Binnengasthuis, wo Pat. nach kurzer Zeit wegen heftigen Nasenblutens auf die Abtheilung des Directors Dr. Stumpff aufgenommen wurde, wurde die Diagnose durch klinische Untersuchung bestätigt. Nach einigen Wochen Tod. Auch hier wurde die Diagnose obductorisch bestätigt.

Leucämie als Todesursache war in der Literatur der adenoiden Vegetationen unbekannt; Hämophilie ist ein paar Mal vorgekommen. Weil, wie wir erfahren haben, Leucämie ohne deutliche auswendige Symptome vorkommen kann, so weiss B. nur ein Mittel, um sich vor Zufällen, wie den oben beschriebenen, zu schützen, nämlich dieses, dass man Mandeloperationen nur mit Vorkenntniss des Hausarztes macht. In besuchten Polikliniken ist indessen dieses Mittel nicht anwendbar.

Digitized by Google

Die Gefahr der Verblutung ist ausserordentlich klein. Ausser zwei oder drei Fällen mit hämorrhagischer Diathese sind in der Literatur nur drei Fälle von Verblutungstod verzeichnet auf eine ganz ungeheure Anzahl Adenotomien. (In B.'s Poliklinik wurden vom 16. September 1896 bis 1. Januar 1903 2200 Adenotomien gemacht.) Fälle von nicht tödtlicher, dennoch ernster Blutung sind in der Literatur etwa 40 zu finden. Als ursächliche Momente sind angegeben: das Alter (die Hälfte der Bluter war älter als 15 Jahre); das Operiren zur Zeit einer acuten Entzündung in den oberen Luftwegen oder der Menstruation; die Vernachlässigung der nöthigen Ruhe nach der Operation; die Verwundung benachbarter Organe (Vomer, Tubenwülste, weicher Gaumen); die Amputation eines abnorm entwickelten Tuberculum anterius atlantis und vor Allem das unvollständige Operiren resp. das Sitzenlassen halbwegs amputirter Adenoidtheile.

B. demonstrirt Blut- und Leberpräparate seiner beiden Leucämici.

Herr Muyderman fragt, ob auch die Tonsillen geblutet haben.

Herr Burger antwortet, dass Blutung nur aus dem Nasenrachenraum constatirt worden ist.

Herr Zaalberg hat es gesehen, dass grosse Lappen Pharynxschleimhaut mit abgeschnitten wurden. Er meint, dass solche Läsionen zu einer ernsten Blutung Veranlassung geben können.

Herr Burger antwortet, dass er keinen wesentlichen Unterschied erblicken kann zwischen der unvermeidlichen Verwundung der Schleimhaut des Nasenrachenraumes und solcher des tieferen Pharynxabschnittes. Es ereignet sich ab und zu bei der Operation mit dem Ringmesser, dass ein Schleimhautlappen des Mundtheiles mit amputirt wird. Mitunter bleiben Stücke der amputirten Rachenmandel an halbwegs abgeschnittenen Schleimhautlappen hängen und werden dann mit Zange oder Scheere abgetragen. Dabei sah B. nie eine erhebliche Blutuug.

Herr Braat kann sich mit der Meinung Moritz Schmidt's, dass das Messer nicht scharf sein soll, nicht vereinigen. Im Gegentheil ergiebt der Gebrauch stumpfer Instrumente die Gefahr, dass Blutgefässe abgerissen werden und damit grössere Aussicht auf Blutung als bei der scharfen Durchschneidung.

Herr Kan dahingegen hält scharfe Instrumente für gefährlich. Er hat in vier Fällen die Tamponade des Nasenrachenraumes machen müssen. In drei von diesen Fällen war ein frisch geschliffenes Messer gebraucht worden. Von diesen vier Patienten waren drei zwischen 16 und 20 Jahren, der vierte war jünger.

Herr Fackeldey macht gleichfalls eine neu geschliffene Curette vor dem Gebrauch immer mit einem Eisen etwas stumpf. Vor zehn Jahren operirte er eine Pharynxmandel bei einem kräftigen Manne. Die Blutung war nicht sehr stark, allein dieselbe dauerte trotz der Tamponade am zweiten Tage, während vier Tage fort. Die Blutung stand schliesslich, wie F. meint, hauptsächlich unter Einfluss von Secale cornutum, welches auch in anderen Fällen gute Dienste leistete.

Herr v. Leyden fragt, ob in dem Falle B.'s Adenoidreste zurückgeblieben waren, weil die Gaumenmandeln nicht bluteten.

Herrn Burger ist dies nicht bekannt. Auch ist bei der Section der Nasenrachenraum nicht untersucht worden.

Digitized by Google

Herr Muyderman meint, mit dem Ringmesser könnten leicht die Tubenwülste verwundet werden.

Herr Guye theilt diese Meinung nicht. Als den bedeutendsten ätiologischen Factor betrachtet er das Alter. Bei Erwachsenen ist die Gefahr weit grösser. Dass die Blutung eine arterielle sein kann, hat er einmal gesehen nach einer Tonsillotomie. Er wurde am Tage nach der Operation zum Pat. hingerufen, der die ganze Nacht geblutet hatte. Er sah eine kleine Arterie gegen die hintere Pharynxwand aufspritzen. Die Blutung stand bald auf Andrücken einer mit Liquor stypticus getränkten Watte. Uebrigens sah er eine bedeutende Blutung bei einem hämophilen Kinde und eine bei einer zur Zeit der Menstruation operirten Dame.

Herr Brat hatte zwei Mal eine ernste Blutung, das eine Mal bei einem 19jährigen Fräulein nach Amputation der drei Tonsillen, wobei ein neu geschliffenes Tonsillotom gebraucht wurde, das andere Mal bei einem Knaben, 12 Jahre alt, aus hämophiler Familie. Bei beiden Patienten stand die Blutung, wie er meint, in Folge erniedrigten Blutdruckes.

Herr Kan erwähnt die Möglichkeit der Blutung durch Verletzung von Schleimhautverdickungen am Septum, wenn die Curette zu weit nach vorne geführt wird. Dies kann namentlich geschehen mit der Beckmann'schen Curette, welche stärker als die Gottstein'sche und Kirstein'sche gebogen ist.

Herr Moll sah in seiner vieljährigen Praxis nur selten eine ernste Blutung. Vor längerer Zeit, als er noch mit der Woakes-Loewenberg'schen Zange arbeitete, hat er ein Mal eine solche erlebt, die er einer Verwundung des Septums mit dieser Zange zuschrieb. Mit der Kirstein'schen Curette ist dies übrigens fast unmöglich. Als vornehmste Ursache der Blutung betrachtet er das unvollständige Operiren. Man soll nach der Operation immer palpiren. Auch führt er nach beendigter Operation einen mit Acid. tannic. ac. gallic. getränkten Tampon ein.

Herr Ter Kuile theilt einen Fall von Tod nach Tonsillotomie, nicht durch Verblutung, sondern im Anschluss an eine Entzündung, mit. Der Patient war ein blasses Knäblein von sieben Jahren. Acht Tage p. operat. und nachdem er schon wieder die Schule besucht hatte, wurde der Knabe krank mit mässigem Fieber. Erst vier Tage später wurde T. K. herbeigeholt. Er fand die Seitenwände des Rachens und den weichen Gaumen wie necrotisirt aussehend. Keine Röthung, keine Infiltration, nur geringes Fieber. Am nächsten Tage Schwellung auf beiden Seiten im Trigonum cervicale superius; sehr schlechter Allgemeinzustand. Probeincision im linken peritonsillären Gewebe mit negativem Ergebniss. Am selben Abend Exitus letalis. T. K. kann kein anderes ätiologisches Moment entdecken als sehr schlechte, cariöse Zähne.

XV. H. Braat (Arnheim):

A. Ein Fall von gestieltem Osteom im äusseren Gehörgange.

Der Fall ist bemerkenswerth, weil die Geschwulst sich auf einem schmalen Stiele unmittelbar am Eingange des knöchernen Gehörganges auf dessen hinterer Wand entwickelte und auch wegen seines schnellen

Digitized by Google

Wachsthums. Vor anderthalb Jahr hatte B. die Geschwulst, welche damals nicht grösser als eine kleine Erbse war und mit einem dünnen Stiele der Gehörgangswand aufsass, gesehen. Pat. hatte dann die Operation abgelehnt. Sondenberührung war damals wie jetzt sehr schmerzhaft. Jetzt kam die Pat., weil das Ohr vollständig taub geworden und weil neuralgische Schmerzen und Ohrensausen aufgetreten waren. In Narcose wurde der Stiel leicht abgebrochen und das eingekeilte Osteom mit einem schmalen Meissel herausgehebelt. Darauf sind sämmtliche Beschwerden verschwunden. Die Patientin war erst 18 Jahre alt.

B. Ein Fall von Stimmbandlähmung bei acuter Strumitis. Die 16jährige Pat. erkrankte acut mit Schmerz, Fieber und Husten (Influenza?) und bekam einige Tage später plötzlich heftige Athemnoth. B. fand sie am nächsten Morgen im Bette in sitzender Stellung mit starkem in- und exspiratorischen Stridor und matter, klangloser Stimme. Der Kehlkopf machte keine respiratorischen Bewegungen. Laryngoscopisch fand er das linke Stimmband in medianer Stellung, das rechte in starker Abduction, beide ohne respiratorische Bewegungen. Die linke Seite des Halses vor der Trachea trug eine faustgrosse, harte, druckempfindliche, sich unter dem M. sterno-cleido-mastoideus fortsetzende Geschwulst (acute Entzündung der Schilddrüse). Der Larynx war etwas nach rechts dislocirt. Wenn auch die Luftröhre im Spiegelbilde nicht gesehen werden konnte, so war offenbar der Stridor die Folge von Druck der Geschwulst auf die Trachea. Die linksseitige Posticusparalyse lässt sich durch directen Druck der Geschwulst auf den Recurrens erklären. Die Bewegungsanomalie am rechten Stimmbande ist weniger leicht zu deuten, weil an der rechten Halsseite gar keine Abweichung wahrnehmbar war. Unter Application von Eis und Jodvasogen trat eine Besserung der subjectiven Beschwerden zugleich mit einer deutlichen Verkleinerung der Geschwulst ein. Nach zehn Tagen war der Stridor verschwunden und die Stimme normal. Das rechte Stimmband functionirte jetzt normal, während das linke noch immer in der Medianlinie fixirt stand. Nach einigen Tagen plötzlicher Rückfall und Wiederkehr sämmtlicher obengenannten Erscheinungen, welche dann allmählich und definitiv nachliessen und verschwanden. Auch die linksseitige Posticuslähmung ist allmählich verschwunden.

Herr Burger schliesst aus der Beschreibung, dass keine musculöse Paralyse zugegen war. Das rechte Stimmband stand in starker Abduction, in Betracht auf die linksseitige Einengung der Glottis also eine ganz normale Position. Erst bei der Phonation trat auf dieser Seite die Bewegungsstörung auf. Als Folge von Recurrensparalyse kann B. dieselbe nicht erklären. Er betrachtet den Fall als eine linksseitige Posticuslähmung mit einer functionellen Adductorenparese, einer hysterischen Erscheinung, wie man dieselben ja oft auf organische Abweichungen superponirt findet. Diese Auffassung ist mit der Linksseitigkeit des primären Leidens durchaus im Einklange.

Herr Kan meint, dass die Posticuslähmung ein inflammatorische, unmittelbar von der Thyreoidea auf die Kehlkopfmuskeln fortgepflanzte sein dürfte. Es ist befremdend, dass die Entzündung der Schilddrüse sich nur auf eine Seite beschränkt hat.

Digitized by Google

Herr Braat wiederholt, dass das Ergebniss der ganz schmerzlosen Palpation der rechten Seite ein negatives war.

XVI. F. H. Quix: Eine neue Methode zur Untersuchung des Geschmackssinnes.

Q. erinnert an die Bedeutung der Chorda tympani für den Geschmack. Für die Feststellung von Chordaaffection muss die Geschmacksuntersuchung eine topographische sein. Die Methoden, welche den Geschmack in toto bestimmen, können uns nicht helfen. Die Application von Geschmacksstoffen in flüssiger Form ist ungenau, weil das Fluidum auf der feuchten Zunge abfliesst; bei Application von Crystallen dagegen kann man nicht dosiren.

Q. bedient sich eines dickflüssigen Tropfens, der den Geschmacksstoff in willkürlicher Concentration enthalten kann und sich leicht local appliciren lässt. Eine 1—2proc. Gelatinelösung ist dazu gut geeignet. Als Vertreter der Geschmacksarten nimmt er Zuckerlösungen von 30, 40, 60 pCt., Kochsalz 10—20 pCt., Murias chinini 0,1—0,4 pCt. und Acidum tartaricum 2—4 pCt.

Für Säuren muss die Gelatinlösung etwas stärker sein. Um Pilz- und Bacterienentwicklung vorzubeugen, fügt man bei 100 g der Lösung einige Tropfen Formol hinzu.

Die niedrigsten der angegebenen Concentrationen werden normaliter in der Regel gekostet, während stärkere bereits einen intensiven Eindruck verursachen. In der Klinik genügen drei Reizstoffe. Der Tropfen wird auf der Zunge nur ganz allmählich flüssig, lange nachdem die Geschmacksempfindung aufgetreten ist. Es versteht sich, dass auch vom Pharynx und Larynx der Geschmackssinn mittelst dieser Methode untersucht werden kann. Die Larynxspritze ist ein ganz geeignetes Instrument für die Application der Tropfen.

Bei einer Person fand Q. im Rhinopharynx in der Umgebung der Tube Perception nur für süss und bitter, während sauer und Salz sogar in stärkster Concentration nicht percipirt wurden. Solche Thatsachen sind nicht ohne Bedeutung für die Deutung von Geschmacksempfindungen, welche bisweilen Geruchseindrücke begleiten.

Zur Hervorbringung des intensivsten Reizes wird der Geschmacksstoff in reiner Crystallform, und zwar am Ende gekrümmter Stäbchen, applicirt. Es wurden Stäbchen von Candiszucker, Acidum tartaricum, Klippensalz und comprimirtem Murias chinini gebraucht. Vor dem Gebrauche werden die Stäbchen etwas angefeuchtet, nachher mit einer in Alcohol getränkten Watte desinficirt.

Auf diese Weise lässt sich der Geschmackssinn sowohl qualitativ wie auch quantitav bestimmen.

XVII. H. van Anrooy (Rotterdam).

A. Ein Fall von primärer Mastoidentzündung.

Vor 14 Tagen hat der Patient, ein Bauer, von einer Kuh einen Schlag hinter das linke Ohr bekommen. Es entstand vorübergehende Schwellung und zunehmende Schmerzhaftigkeit. Die Schmerzen waren nach dem Ohre und der Stirn ausstrahlend. Sonst keine Beschwerden. Gehörgang und Trommelfell zeigen sich normal, ebenfalls die Hörschärfe. Die Mastoidgegend war druckempfindlich und etwas geschwollen. Als die Schmerzen in einigen Tagen immer zunahmen, wurde Pat. in's

Digitized by Google

Krankenhaus aufgenommen; Bettruhe, Eisblase. Geringe Temperaturerhöhung; nach einigen Tagen entwickelte sich unter zunehmender Schwellung hinter dem Ohre eine acute Paukenentzündung. Durch Paracentese wurde jetzt mucopurulentes Secret entleert. Dennoch wurde die Mastoidoperation nothwendig. Es wurde bei derselben in den Warzenzellen eine grosse Menge Eiter gefunden. Die Heilung ging ungestört von Statten. Ein deutlicherer Fall einer primären, traumatischen Mastoiditis wurde wohl noch nicht beschrieben.

B. Ein Fall von Orbitalabscess nasalen Ursprungs.

In der Augenklinik des Dr. de Haas sah v. A. ein 20jähriges Mädchen mit Protrusio bulbi links, starker Schwellung und Röthung des oberen Augenlides, beschränkter Beweglichkeit des Bulbus und heftigen Schmerzen oberhalb des Auges. Die Beschwerden waren einige Tage zuvor acut aufgetreten. Dr. de H. konnte aus der linken Seite der Orbita Eiter aspiriren und mit einer feinen Sonde 4 cm medial- und rückwärts eindringen. Das Resultat der Nasenuntersuchung war ein völlig negatives; anamnestisch war nur dann und wann einige Schwellung der Nasenwurzel von der Umgebung bemerkt; auch war die Pat. dumpf und gedächtnisschwach. In Chloroformnarcose hat v. A. die Pat. nach der von Gruenwald angegebenen Methode operirt. Nach hinterer Nasentamponade wurde durch eine der Augenbraue parallelen Incision die Orbita eröffnet, dann Haut und Periost zurückgeschoben und, nachdem viel Eiter entleert worden, constatirt, dass man durch einen grossen Defect in der Lamina papyracea hindurch in's Siebbein eindringen konnte. Mit dem scharfen Löffel wurde dann eine breite Verbindung mit der Nasenhöhle dargestellt und ein Jodoformgazestreifen von der Wunde aus durch die Nase nach aussen geführt und die Wunde grösstentheils verschlossen. Heilung in drei Wochen. v. A. meint, dass hier eine Mucocele im Siebbeine allmählich Usur der Lamina papyracea verursacht hat. Die Mucocele sei in Eiterung übergegangen und habe beim Durchbruche in die Augenhöhle die stürmischen Erscheinungen verursacht. Keine Symptome seitens der Stirnhöhle. In der Nase nirgends Caries. Diabetes nicht vorhanden.

XVIII. Th. E. Ter Kuile: Mittheilung eines Falles von otogenem Hirnabscess und dreier extraduralen Abscesse.

1. Ein mit Erfolg operirter grosser Abscess im linken Temporallappen bei einem 15jährigen Mädchen. Ter Kuile betont die Nothwendigkeit einer frühen Operation trotz unsicherer Zeichen. Was die Methode betrifft, so hält er es nicht für erforderlich, bei einer jungen weiblichen Person die doppelte Eröffnung des Schädels, welche nach der Statistik die besten Heilungschancen bietet, vorzunehmen. Unter den Symptomen, die ausführlich erörtert werden, ist hervorzuheben der starke Fötor ex ore, der am Tage nach der Operation verschwunden war und den ter Kuile als eine dem Hirnabscesse eigene Erscheinung betrachtet, die starke, gleichfalls nach der Operation verschwundene Albuminurie, die geringe Schilddrüsenschwellung, welche in der der Operation folgenden Woche deutlich zunahm, und das Unlustgefühl. ter Kuile versucht schliesslich aus den Erscheinungen zu beweisen, dass der Abscess ganz nahe am Seitenventrikel seinen Sitz gehabt haben müsse.

Digitized by Google

2. Ein nach aussen perforirter extraduraler Abscess bei einem Bauer, der einen fast die ganze rechte Schädelhälfte einnehmenden subcutanen Abscess erzeugt hatte. Der extradurale Abscess war, wie sich bei der Operation herausstellte, oberhalb des Processus zygomaticus ossis temporis perforirt, nachdem er durch Perforation des Tegmen tympani vom Kuppelraume aus entstanden war. Bei der Operation wurde die obere Gehörgangswand abgetragen, der Warzenfortsatz aber unberührt gelassen. Es folgte vollständige Heilung auch der Paukenhöhlenentzündung.

3. Perisinuöser Absess bei einem neunjährigen Mädchen, durch zwei Operationen geheilt. Vor der Operation bekam t. K. den Eindruck, dass die Schleimhaut am Boden der Paukenhöhle nach oben gewölbt war. Er führt aus, dass ein Abscess um den Sinus transversus und um den Bulbus venae jugularis herum im Stande sei, die Schleimhäut des Paukenbodens emporzuheben.

4. Meningitis ventricularis mit reichlichem Exsudat bei einem in die hintere Schädelgrube hineingewucherten Cholesteatom bei einem 37jährigen Manne. Bei der Radicaloperation wurde eine 2 cm im Durchschnitt messender Cholesteatomkugel, die auf die rechte Kleinhirnhämisphäre und auf die mediale Seite des Sinus transversus drückte, entfernt. Nach anfänglichem Wohlbefinden während dreier Tage p ötzliches Coma. Kleinhirnpunction ergab negatives Resultat. Die Knochenwunde wird nach dem Schläfenlappen hin vergrössert und derselbe punctirt. Dabei werden 60 ccm Flüssigkeit entleert. Dieselbe enthielt, wie die Untersuchung im Winkler'schen Laboratorium lehrte, $1^1/_2$ pCt. Eiweiss, und wurde dasselbe als aus dem Ventrikel, nicht aus einem Abscesse stammend betrachtet Nachdem das Coma zeitweise zurückgegangen war und Pat. wieder gesprochen hatte, Wiederkehr des Coma und Tod am nächsten Morgen. Keine Section.

Herr Kan erinnert an die topographischen Verhältnisse des Bulbus venae jugularis, welcher sich oft in die Paukenhöhle vorwölbt, auch oft in andere Theile des Schläfenbeines eindringen kann. Der Boden der Pauke ist oft ganz dünn. Ein peribulbärer Abscess kann zweifellos in der Paukenhöhle sichtbar werden.

Herr Moll kann sich mit der Operationsmethode im Falle 2, wo der Warzenfortsatz uneröffnet blieb, nicht einverstanden erklären.

Herr ter Kuile stimmt zu, dass die Möglichkeit existirte, dass später die Eröffnung der Mastoidzellen nothwendig geworden wäre. Der Verlauf hat indessen gezeigt, dass dieselben gesund gewesen.

XIX. J. H. Polak (Haag): Ein antiseptisches Mittel zur Verhütung des Beschlagens der Kehlkopfspiegel.

P. lobt den Spiritus saponatus kalinus als desinficirendes und schleimlösendes Mittel. Für die Desinfection des Kehlkopfspiegels ist dasselbe ausserordentlich geeignet, wenn man dieselben 15 Minuten darin liegen lässt. P. erinnert an seine früheren Untersuchungen (Dissertation, Amsterdam 1901), welche den grossen Werth dieses Mittels als Desinficiens bewiesen haben, während dagegen das Desinfectionsvermögen des absoluten Alcohols nur ein ziemlich unbedeutendes ist. Auch ist der Seifenspiritus ein gutes Mittel zur Verhütung des Beschlagens der Spiegelchen. Nur muss man die Rückseite derselben gut abfegen und

Digitized by Google

den überschüssigen Spiritus von der spiegelnden Seite entfernen. Nun hat man den Vortheil, dass der Spiegel längere Zeit klar bleibt und dass derselbe mit einer desinficirenden Schicht, auf welcher kein Mucus oder Eiter antrocknet, bedeckt ist. Das Mittel soll vom Apotheker vollständig klar geliefert werden.

Amsterdam, September 1903. H. Burger.

II. Referate.

Otologische:

Faits cliniques de complications d'otite moyenne purulente aiguë Von Dr. Vernieuwe, Assistent an der Universität Gand. (La presse oto-laryngologique Belge 1902, No. V.)

Beschreibung dreier Fälle von endocraniellen Complicationen nach acuter Mittelohrentzündung. Verf. hält für ein fast sicheres Zeichen einer endocraniellen Complication das Vorhandensein einer Schmerzhaftigkeit und Infiltration in der Gegend des Foramen mastoideum, welche bei diesen drei Fällen vorher nachzuweisen war.

A. Sonntag (Berlin).

Zwei Fälle von Aneurysma der Arteria carotis cerebri. Von Dr. von Zur-Mühlen in Riga. (Zeitschr. f. Ohrenheilk., XLI, 1.)

Im ersten Falle war bei einer 57jährigen Frau plötzlich rechtsseitiges mittelstarkes Ohrensausen aufgetreten; auf dem Kopfe mit dem Stethoscop überall lautes, systolisches Blasen nachweisbar, welches bei Compression der Carotis rechts bedeutend schwächer wird. Vor neun Monaten Fall auf den Kopf mit Erbrechen und kurz andauernder Bewusstlosigkeit, Geruchverlust für einige Zeit. Es wird per exclusionem die Wahrscheinlichkeitsdiagnose auf Aneurysma der Arteria cerebri anterior (Olfactoriusbetheiligung) gestellt. Entstehung durch den Fall wahrscheinlich, doch ist auch Lues nicht ausgeschlossen. Spontanheilung möglich; nach Angabe der Pat. Abnahme des Sausens in letzter Zeit.

Beim zweiten Falle (24jähriges Fräulein) bestand beiderseits starker pulsirender Exophthalmus und Venenzeichnung auf beiden Schläfen; am Hinterkopfe starkes Schwirren zu fühlen, mit dem Stethoscop über den ganzen Kopf verbreitetes systolisches Sausen, besonders rechts, welches bei Compression der Carotis comm. dextra schwächer wird, während das Schwirren am Hinterkopfe ganz verschwindet. Es bestand linksseitige Hemianopsie, entsprechende Atrophie der Opticushälften, hemianoptische Pupillenreaction. Durch die ophthalmoscopische Untersuchung wurde die Diagnose auf ein rupturirtes Aneurysma der Carotis im Sinus cavernosus dexter gestellt. Im rechten Ohre und in der rechten Kopfseite bestand Klopfen und Poltern, ausserdem Schwerhörigkeit. Nach vorheriger methodischer Compression der Carotis (4—5 Mal täglich je 5 Minuten 16 Tage hindurch) wurde dieselbe unterbunden; schon

Digitized by Google

am Tage darauf bedeutende Abnahme des rechtsseitigen Exophthalmus und der venösen Stauung in der Schläfengegend, Abnahme des Schwirrens, allmählich auch des linksseitigen Exophthalmus. Damit völliger Schwund der Kopfschmerzen. Gehör nach zwei Monaten etwas gebessert, die subjectiven Geräusche wesentlich gemindert; Flüstersprache von 2 auf 5 m Entfernung verstanden. Keller.

Notiz.

VII. internationaler Congress für Otologie, Bordeaux 1.—4. August 1904.

Baron Léon de Lenval aus Nizza hat gelegentlich der internationalen otologischen Congresse eine Summe von 3000 Fr. zur Gründung eines Lenval-Preises gestiftet.

Auf dem V. internationalen Congresse in Florenz 1895 wurde bebestimmt:

„1. Que l'intérêt de cette somme, accumulé dans l'intervalle de deux Congrès otologiques, serait accordé à l'auteur ayant réalisé les progrès les plus marqués sur le traitement pratique des affections de l'appareil auditif pendant la période en question, ou à l'inventeur de quelque appareil facilement portatif susceptible d'améliorer notablement l'audition des personnes sourdes;

2. Que la somme de 3000 Francs serait deposée dans une banque publique entre les mains du président du Jury;

3. Que le Congrès otologique international élirait chaque fois un Jury de sept membres, qui ferait connaître sa décision à la dernière séance de chaque Congrès.“

Die Jury zählt folgende Mitglieder: Präsident Politzer (Wien), Benni (Warschau), Gellé (Paris), Pritchard (London), Saint John Roosa (New York), Kirchner (Würzburg), Grazzi (Florenz), Moure (Bordeaux).

Die Zuerkennung des Preises erfolgt auf dem VII. internationalen Congresse in Bordeaux. Jene Collegen, die an der Preisbewerbung theilnehmen wollen, werden gebeten, den Titel ihrer Preisarbeit vor dem 1. Juli 1904 an den Präsidenten des Congresses, Dr. E. J. Moure in Bordeaux, Cours du Jardin-Public 25bis, zu senden.

Alle für die **Monatsschrift** bestimmten **Beiträge und Referate** sowie alle **Druckschriften, Archive** und **Tausch-Exemplare** anderer Zeitschriften beliebe man an Herrn Hofrath Prof. Dr. **L. v. Schrötter** in Wien IX, Mariannengasse 3, zu senden. Die Autoren, welche Kritiken oder Referate über ihre Werke wünschen, werden ersucht, 2 Exemplare davon zu senden. Beiträge werden mit 40 Mark pro Druckbogen honorirt und die gewünschte Anzahl Separat-Abzüge beigegeben

Verantwortlicher Redacteur: Prof. Dr. Ph. Schech in München.
Verlag von Oscar Coblentz. Expeditionsbureau: Berlin W. 30, Maassenstrasse 13.
Druck von Carl Marschner, Berlin SW., Ritterstrasse 41.

Digitized by Google

Monatsschrift für Ohrenheilkunde

sowie für

Kehlkopf-, Nasen-, Rachen-Krankheiten.

Organ der Oesterreichischen otologischen Gesellschaft u. der Münchener laryngo-otologischen Gesellschaft.

(Neue Folge.)

Mitbegründet von weil. Prof. Dr. Jos. Gruber, Prof. Dr. M. Rüdinger, Prof. Dr. R. Voltolini und weil. Prof. Dr. Fr. E. Weber-Liel

und unter Mitwirkung der Herren

Docent Dr. **E. Baumgarten** (Budapest), Prof. Dr. **A. Bing** (Wien), Privatdocent Dr. **G. Brühl** (Berlin), Docent Dr. **Gomperz** (Wien), Dr. **Heinze** (Leipzig), Prof. Dr. **Heymann** (Berlin), Prof. Dr. **Hopmann** (Cöln), Prof. Dr. **Jurasz** (Heidelberg), Dr. **Keller** (Cöln), Prof. Dr. **Kirchner** (Würzburg), Dr. **Koch** (Luxemburg), Dr. **Law** (London), Prof. Dr. **Lichtenberg** (Budapest), Dr. **Lublinski** (Berlin), Dr. **Michel** (Cöln), Prof. Dr. **Onodi** (Budapest), Prof. Dr. **Paulsen** (Kiel), Dr. **A. Schapringer** (New-York), Dr. **J. Sendziak** (Warschau), Dr. **E. Stepanow** (Moskau), Prof. Dr. **Strübing** (Greifswald), Dr. **Weil** (Stuttgart), Dr. **Ziem** (Danzig).

Herausgegeben von

Prof. Dr. L. v. SCHRÖTTER Wien. **Prof. Dr. PH. SCHECH** München. **Prof. Dr. E. ZUCKERKANDL** Wien.

Prof. Dr. V. URBANTSCHITSCH Wien.

Achtunddreissigster Jahrgang.

Berlin 1904.
Verlag von Oscar Coblentz.

Digitized by Google

Digitized by Google

Sach-Register.

A

Abortivbehandlung der Tonsillitiden 44.
Abscess: des Gehirns 287; des Grosshirns 33; des Kleinhirns 297; der Nasenscheidewand 40; der Rachenmandel 395; des Schläffenlappens 243.
Acetylen: in der Laryngologie 244; Otologie 244; Rhinologie 244.
Actinomycose des Kehlkopfs 464.
Adenoide Cachexie 245; Vegetationen: Behandlung derselben 517, Entwicklung des Schädels und der Mundhöhle bei denselben 500. Instrument zur Entfernung derselben 421, bei normaler Rachenmandel 422, und Nasenfremdkörper 32. operative Entfernung derselben 180.
Adenoiditis chronica, kindliche 40.
Adenotomie, Blutungen nach 335, 496.
Adrenalin bei Nasen- und Halskrankheiten 379.
Aerzte, Specialbuchhaltung für 557.
Amaurose bei Nebenhöhlenleiden 286.
Ameisenfresser, Ohrtrompete desselben 1.
Amyloidtumor: des Kehlkopfs 87; der Luftwege 86; der Trachea 87.
Aneurysma: der Aorta: Diagnose des 511, grosses 370: der Carotis im Mittelohr 117.
Angina: und Sinusthrombose 380; Vincenti: 423, u. Mandelschanker, Differentialdiagnose 560; d. Zungentonsille 67.
Angiom der Ohrmuschel 509.
Ankylose des Hammer-Amboss-Gelenkes 291.
Anomalie des Ductus nasolacrymalis 111.
Anosmie 400.
Anschlussapparat, electrischer 239.
Antrum Highmori, Endotheliom des 48.
Aortenaneurysma: Diagnose des 511, grosses 370.
Arteria carotis, Verätzung der 436.
Arthritis coicoarytaenoidea rheumatica et gonorrhoica 560.
Aryknorpel, habituelle Subluxation desselben 295.
Arzneimittel, Nebenwirkungen derselben auf das Gehörorgan 360.
Asepsis bei Nasenoperationen 461.
Aspergillus fumigatus in beiden Nasenhöhlen 378.
Aspirin. Wirkung auf das Gehörorgan 456.
Asthma und Palpitatio cordis 40.
Athemreizwirkung auf den Kehlkopf 46.
Atresie des äusseren Gehörgangs 57, 229.
Atticspüler 358.
Auffange- und Schutzvorrichtungen bei der operativen Entfernung der adenoiden Vegetationen 180.
Augenerkrankungen und Nasen-Erkrankungen. Beziehungen zwischen denselben 33.
Augenhintergrund, Veränderungen am 455.
Augen- und Nasenkrankheiten, Beziehungen zwischen 129.

B

Bacteriologie und Drüsenfieber 234.
Basisfractur, Diagnose derselben 37.
Beckmann'sches Messer, Modification desselben 440.
Berliner otologische Gesellschaft 360, 451, 553.
Bindegewebsgeschwulst vor dem Ohre 283.
Blaulichtbehandlung 41.

Digitized by Google

Blutegel in der Trachea 53.
Blutleitererkrankungen, otogene 79.
Blutnachweis durch Wasserstoffsuperoxyd Merck 300.
Blutungen: nach Adenotomie und Tonsillotomie 335, 496; des Larynx, traumatische 138.
Bogengänge: Benennung derselben 242; Flüssigkeitsverschiebung in denselben 558; des Labyrinths 242; Richtung derselben 242.
Bronchoscopie Killian's 423.
Bronchus, Fremdkörper im 35, 423.
Buchhaltung für Aerzte 557.
Bulbärparalyse, progressive 374.
Bulbusoperation bei otogener Pyämie 288.
Bulling's Inhalationsverfahren 32.

C

Cachexie, adenoide 245.
Carcinom: des Kehlkopfs 29, 45, 247, 514; des Larynx: Casuistik desselben 489, chirurgische Eingriffe bei 520, endolaryngeale Behandlung desselben 520, Operation 512.
Caries: und Ostitis 354; des Wurmfortsatzes 281, 323.
Carotis-Aneurysma im Mittelohr 117.
Chlorom: Casuistik 78; im Ohre 78; im Schläfenbein 78.
Choanalatresie, angeborene 472.
Cholesteatoma ossis temporis 286.
Chromophotographie der Schallschwingungen und Vocale 497.
Chromsäure, Wirkung der 139.
Cocainexperimente, Ersatz der diagnostischen 420.
Cocainvergiftung 134.
Crista acustica 72.
Cylinderzellencarcinom des Mittelohres 292.
Cysten der Rachenmandel 127.

D

Decubitus, Behandlung des 48.
Diphtherie, maligne 559.
Drehversuche an Taubstummen 447.
Drüsenfieber 234.
Ductus nasolacrymalis, Anomalie des 111.
Durchleuchtungslampe, aseptische 48.

E

Echinococcus der Mandel 43.
Elastische Fasern im Gehörorgan 364.
Empyem: der Nasennebenhöhlen 69; der Nebenhöhlen 128; der Stirnhöhle, Operation desselben 517.
Endoscopie der Nase 39.
Endotheliom: des Antrum Highmori 48; der Nasenhöhle 415.
Epipharynx, Tumor des 516.
Epithelialbildungen a Trommelfell 242.
Ethmoidalschleimhaut, Degeneration der 419.
Exophthalmus bei Nebenhöhlenleiden 286.
Extraduralabscess 511, 513.
Extremitäten, Lähmungen der 376.

F

Facialislähmung in Folge Hypoplasie des Nerven 370.
Farbenhören, acustisch-optisches 517.
Fibrolipom der Gaumentonsille, congenitales 335.
Fibromyxom des Rachens 246.
Fieber, Verlauf des pyämischen bei otogener Sinusphlebitis 244.
Fistula colli congenita 32.
Fremdkörper: im Bronchus 66, 85, 423; Entfernung aus der Trommelhöhle 21; im Gehörgang 126, 288; inspirirte 341; des Kehlkopfs 33; im Laryxneingang 47; in der Nase 32, 227; Oesophagoscopie bei 465; in der Speiseröhre: 30, vermeintlicher 373.

G

Galvanische Reaction 38.
Gaumen: Aetiologie des hohen 41; gummöses Infiltrat desselben 67, 134; hoher 192.
Gaumenlähmung 422.
Gaumenplastik aus der Nasenscheidewand 421.
Gaumentonsille, congenitales Fibrolipom der 335.
Geburt und Kehlkopftuberculose 86.
Gehörgang: Atresie desselben 57, 229; Fremdkörper im 126, 288; der Idioten 84; Missbildungen desselben 292; Schusswunde des äusseren 20; Tumor desselben 26.

Digitized by Google

Gehörgangs-Fracturen, Zustandekommen von 454.
Gehörgangswand, Necrose der 281, 323.
Gehörknöchelchen: Extractionen der 459; Gelenksverbindungen derselben 38.
Gehörorgan: und Aspirinwirkung 456; elastische Fasern im 364; und Natrium salicylicum 456.
Gehörschärfe: Bestimmung derselben in Mikro-Millimetern 376; Prüfung der 418
Gelenks-Verbindungen der Gehörknöchelchen 38.
Geruch, Rindencentren desselben 83.
Geruchsstörungen bei Mittelohreiterungen 456.
Geschmacksstörungen bei Mittelohreiterungen 456.
Geschwülste des Kehlkopfs, tuberculöse 46.
Gesichtsentstellung durch Trauma 41.
Glasspiegelchen für die intratympanale Otoscopie 353.
Graphische Methode bei Sprachorganuntersuchung 247.
Grosshirnabscess 33.
Gummöse Infiltration des Gaumens 134.

H

Halsärzte, wirtschaftliche Stellung 128.
Halskrankheiten, Adrenalinbehandlung bei 379.
Hals- und Ohrenärzte, Vereinigung westdeutscher 370.
Halsschleimhäute, Xerosen der 423.
Hammer-Amboss-Gelenk, Ankylose desselben 291.
Herpes der Ohrmuschel und Neuritis 558.
Heufieber 138.
Hippokrates, Rhinologie desselben 245.
Hirnabscess, otitischer 376.
Hirneiterungen, Lähmungen und Sprachstörungen bei otogenen 375.
Hirnerkrankungen, otogene 79.
Hirnhäute, Lähmungen und Sprachstörungen bei den otogenen Eiterungen der 375.
Hirnhauterkrankungen, otogene 79.
Hirnleiden, otitische 376.
Höhlen im Stirnbein 243.
Hörempfindungen, Localisation der 60.
Hörnerv, pathologische Anatomie desselben 191.
Hörvermögen, spontane Wiederkehr desselben 80.
Husten, Lehre vom 521.
Hypoplasie des Nerven als Ursache von Facialislähmung 370.
Hysterie und Ohroperationen 293.

I

Idioten, Gehörgang und Rachenmandel der 84.
Inhalationsverfahren nach Dr. Bulling 32.
Iritis und Nasenkrankheiten 293.

K

Kehlkopf: Amyloidtumor desselben 87; Athemreizwirkung auf den 46; Chirurgie desselben 89, 141; Fremdkörper desselben 33; Fremdkörper-Entfernung aus dem 380; Hygiene desselben 191; Krebs desselben 45.
Kehlkopfcatarrh, Menthol-Einathmungen bei 319.
Kehlkopfgeschwülste, tuberculöse 46.
Kehlkopfpapillome: bei Kindern, Behandlung der 87, 424; und narbige Stenose 424.
Kehlkopfspiegel, neuer 32.
Kehlkopfstridor, angeborener, bei Säuglingen 191.
Kehlkopftuberculose während der Geburt 86; während der Schwangerschaft 86.
Keilbeinhöhle und N. opticus 80.
Keilbeinwand, Tumor der vorderen 329.
Keratosis circumscripta laryngis 67.
Kieferhöhle und Zähne, Beziehungen der Gefässe derselben 249.
Killian'sche Radicaloperation 371, 461.
Kindesalter, Sprachstörungen im 246.
Kleinhirn, Abscess desselben 297.
Knochenblasen in der Nase 82.
Knochenersatz 421.
Knochenwundhöhlen, Paraffin-Ausfüllung von 372.
Knorpel in der Pharynxtonsille 51.
Knorpelersatz 421.
Kopfknochenerschütterung als Ursache von Trommelfellriss 411.

Digitized by Google

Kopfverletzungen, Diagnose derselben 37.
Krebs der Nase 38; der Stirnhöhle, primärer 294; der Zungenmandel, primärer 265.

L

Labyrinth: Bogengänge: Lage derselben im Schädel 558; des menschlichen 242, Entwicklungsstörungen des häutigen 35; Missbildungen desselben 292; Necrose desselben 286; der Taubstummen 35.
Labyrinthaffectionen, pathologische Anatomie der 509.
Lähmungen: der Extremitäten 376; des Gaumens 422.
Laryngofissur bei Carcinom 29.
Laryngologie, Acetylen in derselben 244.
Laryngologische Wiener Gesellschaft 67.
Laryngo-otologische Gesellschaft zu München 29.
Laryngotomie bei Kehlkopfpapillomen im Kindesalter 87.
Larynx: Actinomycose 464; Intubation des 379; Keratosis circumscripta des 67; Narbenstenosen des 88; Parästhesie des 135; Syphilis des 285.
Larynxblutungen, traumatische 138.
Larynxeingang, Fremdkörper im 47.
Larynxcarcinom: 29, 514; Casuistik desselben 489; chirurgische Behandlung desselben 247, 520; endolaryngeale Behandlung des 520; Operation 512.
Larynxtuberculose, Therapie der 381.
Leukocytenwerthe: bei Ohrenerkrankungen 78; bei Schläfenbeinerkrankungen 78.
Lipoma tonsillae palatinae 334, 560.
Luftdouche 72.
Luftdurchgängigkeit der Nase 8.
Luftwege, Amyloidtumoren der 86.
Lungentuberculose: mit retrolabyrinthärer Neuritis 377; und Ozäna 81
Lymphsystem und Drüsenfieber 234.

M

Macroglossie 84.
Mandel, Echinococcus der 43.
Mandelschanker und Angina Vincenti, Differentialdiagnose 560.
Marey'sche Methode zur Einzeichnung des gesprochenen Wortes 296.
Mastoiditis, acute 363.
Mastoidoperation und Schädelindexmessung 418.
Meningitis und eitrige Mittelohrentzündung, Beziehungen zwischen denselben 333, 466.
Mentholeinathmungen: bei Kehlkopfcatarrh 319; und Nasencatarrh 319.
Mischinfection im Rachen 344.
Mittelohr: Aneurysma der Carotis im 117; Cylinderzellencarcinom desselben 292; pathologische Anatomie desselben 137.
Mittelohreiterung: chronische 286, 288 553; Geruchsstörungen bei 456; Geschmacksstörungen bei 456; intracranielle Complicationen bei 418; Todesfälle nach derselben 241.
Mittelohrentzündungen: acute 362; Behandlung der acuten 73; Diagnose der tuberculösen 241; u Meningitis. Beziehungen zwischen 406; Pathologie der tuberculösen 241; tuberculöse 241.
Mittelohrtuberculose, isolirte 417.
Münchener laryngo-otologische Gesellschaft 29.
Mund- und Nasenathmung, Vergleichung von 498.
Mundhöhle, Entwicklung derselben bei adenoiden Vegetationen 500.
Muschel, Sarcom der 135.
Musculus: crico-arytaenoideus posticus, Vulnerabilität desselben 247; tensor veli, clonischer Krampf des 516.

N

Narbenstenosen des Larynx. Behandlung der 88.
Nasales Schmecken 457.
Nase: electrische Beleuchtung der 289; Endoscopie der 39; Fremdkörper in der 227; Hygiene der 191; Knochenblasen in der 82; Krebs der 38; Luftdurchgängigkeit der 8; Nebenhöhlen der 76; ausgelöste Reflexe der 17; operative Verkleinerung der 419.
Nasencatarrh, Mentholeinathmungen bei 319.

Digitized by Google

Nasen- und Augenerkrankungen, Beziehungen zwischen denselben 33.
Nasenerkrankungen, psychische Veränderungen bei 294.
Nasenfremdkörper bei adenoiden Vegetationen 32.
Nasenhöhlen: Aspergillus fumigatus in beiden 378; Endotheliome der 415; Microorganismen der normalen 81; Synechien in den 462.
Nasenkrankheiten: Adrenalinbehandlung bei 379: und Augenkrankheiten, Beziehungen zwischen 129; und Iritis 293.
Nasen- und Mundathmung, Vergleichung von 498.
Nasenmuschel, muschelförm Wülste unterhalb der 425.
Nasennebenhöhlen: Empyem der 68; Endoscopie der 39; Erkrankungen der 293, 378; und Ohrenerkrankungen 449.
Nasenoperationen, Asepsis bei 461.
Nasenpolypen, Recidive der 420.
Nasenrachen: cystoscopische Untersuchung des 84; Invasionsstelle für Krankheiten 284.
Nasenrachenerkrankungen, psychisch. Veränderungen bei 294.
Nasenscheidewand: Abscesse der 40; Deviationen der 462; Gaumenplastik aus der 421; operative Behandlung der Verbiegungen der 430.
Nasenschleimhaut: intraepitheliale Drüsen der 82; Regeneration der 81.
Nasenverstopfung 559.
Natrium salicylicum, Wirkung auf das Gehörorgan 456.
Nebenhöhlen: Empyem der 128; der Nase 76.
Nebenhöhlenleiden m. Exophthalmus und Amaurose 286.
Necrose: des Labyrinthes 286; syphylitische des Oberkiefers 245.
Nervenpfropfung 70.
Nervöse Störungen nach Tonsillotomie 549.
Nervus: facialis. Einfluss desselben auf die Warzenfortsatzoperation 242; opticus und Keilbeinhöhle 80.
Neurasthenie intranasalen Ursprungs 378, 420.
Neuritis acustica, toxische 558; retro labyrinthäre b. Lungentuberculose 377.
Neurose, traumatische 37.
Niederländische Gesellschaft f. Hals-, Nasen- und Ohrenheilkunde 496.

O

Oberkiefer: Prothese 124; Resection desselben 121; syphilitische Necrose desselben 245.
Oberkieferhöhle, Spaltbildung in der 519.
Oesophagoscopie b. Fremdkörpern 465.
Oesophagoscopisches 31.
Oesterreichische otologische Gesellschaft 21, 55, 445.
Ohr: Bindegewebsgeschwulst vor dem 283; Chlorom im 78; electrische Beleuchtung desselben 289; Operationen am 34; Operationen bei Hysterischen 293; pathologische Anatomie desselben 191; des Zahnwales 136.
Ohrform, fötale 419.
Ohrgeräusche: 516; objective 376; wahrnehmbare 451.
Ohrmuschel: Angiom der 509; Herpes der 558; Pyocyaneus-Perichondritis derselben 243; rudimentäre 370.
Ohrtrompete des Ameisenfressers 1.
Ohrenärzte, wirthschaftliche Stellung 128.
Ohrenerkrankungen und Leukocytenwerthe 78
Ohren- und Nasennebenhöhlen-Erkrankungen 449.
Ohrenheilkunde, Handbuch der (Kirchner) 374.
Ohrenkrankheiten: Ptyalin im Speichel bei 194; Rhodanreaction im Speichel bei 194
Ohrenuntersuchungen in der Dorfschule 77.
Olfractometer für die Praxis 83.
Operationen am Ohre 34.
Operationshöhle, Ausfüllung derselben mit Paraffinum solidum 330.
Osteohypertrophie pneumique 84.
Osteom des Sinus frontalis 518.
Ostitis und Caries 354.
Otitis: media: 63, Prophylaxe der acuten 49, suppurativa 22.
Otitische Gehirnleiden 376.
Otochirurgie, diagnostische Irrthümer in derselben 211.
Otogene: Pyämie 36; Senkungs-Abscesse 416.

Digitized by Google

Otolithiasis, Casuistik der 357
Otologie: Acetylen in derselben 244; Stimmgabel in der 461.
Otologisch-laryngologische Gesellschaft zu München 29.
Otologische: Berliner Gesellschaft 451, 553; österreichische Gesellschaft 21, 55, 445.
Otoscopie, Glasspiegelchen für die intratympanale 353.
Ozäna: Aetiologie der 377; Diagnose der 81; und Lungentuberculose 81; Paraffinbehandlung bei 506.

P

Pachymeningitis, gangränöse 300.
Palpitatio cordis und Asthma 40.
Papillome des Kehlkopfs, Laryngotomie 87.
Paraesthesia laryngis 135
Paraffin als cosmetisches Heilmittel 424.
Paraffinausfüllung von Knochenwundhöhlen 372.
Paraffinbehandlung bei Ozäna 506.
Paraffininjectionen, subcutane 81.
Parageusie 400.
Parosmie 400, 453.
Paukenhöhle, seltene Verletzung der 369.
Paukenhöhlenentzündung, cyclischer Verlauf 376.
Pemphigus der Schleimhaut 68.
Pharyngitis: Behandlung der catarrhalisch-hypertrophischen 246; chronica und Rachentonsillenhypertrophie 85; phlegmonosa und Sinusthrombose 380; Therapie der 225; Tuberculose 463.
Pharynx: Chirurgie des 141; Erkrankungen desselben und Lymphdrüsenschwellung 516; -Oesophagus, Chirurgie des 89; Polyp desselben beim Säugling 516; pulsirende Gefässe des 42.
Pharynxtonsille, Knorpel in der 51.
Pharynxtuberculose beim Kinde 519.
Phobien intranasalen Ursprungs 420.
Physiologie, Stimmgabel in der 461.
Plattenepithelcarcinom 69.
Plessimeter 129.
Polypen: der Nase, Recidive der 420; des Pharynx beim Säugling 516.
Pseudophobien intranasalen Ursprungs 378.
Ptyalin im Speichel 194.
Pulsirende Gefässe des Pharynx 42.
Pulverbläser 442.
Pyämie: Bulbusoperation bei otogener 288; otitische 36, 79.
Pyocyaneus-Perichondritis der Ohrmuschel 243.

R

Rachen: Eingangspforten der Tuberculose im 43; Fibromyxom des 246; Hygiene des 191; Mischinfection im 344.
Rachenmandel: Abscess der 395; Cysten der 127; Entzündung der 395; Hypertrophie der 85; der Idioten 84; Misserfolge bei Behandlung der hyperplastischen 237; normale und adenoide Vegetationen der 422; tuberculöses Ulcus der 61.
Rachenscheere 53.
Radiumbestrahlung, Wirkung der 503.
Reflector, leichter 520.
Reflexe, von der Nase ausgelöste 17.
Reflexneurosen, nasale und die normalen Reflexe 334.
Retrolabyrinthäre Neuritis b. Lungentuberculose 377.
Revolverschuss 557.
Rhinitis: diphtherische 559; hypertrophica und Rachentonsillenhypertrophie 85.
Rhinologie: Acetylen in der 244; des Hippokrates 245.
Rhino-otiatrisches Ambulatorium des israelitischen Spitals in Krakau 305.
Rhinosclerom: in Ostpreussen 463; Thiosinaminversuche bei 40; post Trauma 41.
Rhodanreaction im Speichel 194.

S

Salpingoscop mit Sondirungsvorrichtung 239.
Salpingoscopie 84.
Sarcom der unteren Muschel 135.
Schädel: Entwicklung desselben bei adenoiden Vegetationen 500; Lage der Labyrinth-Bogengänge im 558; Schallleitung im 26, 77; Tumor desselben 31.
Schädelindexmessung und Mastoidoperation 418.

Digitized by Google

Schallleitung: im Schädel 26, 77; und Schallempfindung 369; Theorie der 136.
Schallschwingungen, Chromophotographie der 497.
Scharlachotitis, Frühformen derselben 243.
Schläfenbein: Chlorom im 78; Sinus sigmoideus im kindlichen 78.
Schläfenbeinerkrankungen, Leukocytenwerthe bei 78.
Schläfenlappen, Abscess desselben 243.
Schläfenlappenabscess, geheilter 327.
Schleimhautpemphigus 68.
Schnupfen, Behandlung des nervösen 39.
Schriftstörungen 376.
Schusswunde des Gehörganges 20.
Schutzvorrichtungssystem, oberes 269.
Schwangerschaft und Kehlkopftuberculose 86.
Sclerom, Vorkommen desselben in Deutschland 44.
Sehnervenscheiben, Veränderungen an den 79.
Senkungsabscesse, otogene 416.
Septumpolypen, blutende 69.
Sinus: frontalis, Osteom des 518; maxillaris, breite Trepanation 377; sigmoideus im kindlichen Schläfenbein 77.
Sinusitis sphenoidalis 379, 518.
Sinusphlebitis: tuberculosa 244, 452; Verlauf des pyämischen Fiebers bei der otogenen 244.
Sinusthrombosen: 458; und Angina 380; otogene 511, 515.
Sondirungsvorrichtung in Verbindung mit dem Salpingoskop 239.
Speichel: Ptyalin im 194; und Rhodanreaction in demselben 194.
Speiseröhre, Chirurgie der 141; Fremdkörper in der 30, 378.
Speiseröhrenstrictur, Thiosinamin-Behandlung bei 470.
Sprachgehör 501.
Sprachorgane, Untersuchung der 247.
Sprachstörung: 370, 376; im Kindesalter 246.
Spülapparat in Tischform 240.
Stimme, absolute Intensität der 500.
Stimmbildung, Rindencentren der 83.
Stimmgabel in der Otologie und Physiologie 461.
Stirnbein, Höhlen in demselben 243.
Stirnhöhle: Killian'sche Radical-Operation 371; primärer Krebs der 294; Zweitheilung der 295.
Stirnhöhleneiterungen, Killian'sche Radicaloperation bei 461.
Stirnhöhlenempyem, Operation desselben 517.
Stottern in den Niederlanden, Frequenz desselben 508.
Strubell'sche Statistik 184.
Struma intratrachealis 545.
Strumen: intratracheale 62, 388; vasculosa 511.
Subluxation des Aryknorpels 295.
Synästhesie 517.
Synechien in der Nasenhöhle 462.
Syphilis: gravis 129; laryngis 285; der Trachea 505.

T

Tanzmäuse 510.
Taubheitsimulation, Entdeckung 374.
Taubstumme: Drehversuche an denselben 447; der Luzerner Anstalt Hohenrain 293.
Taubstummheit: 36; Anatomie und Pathogenese der 556; hereditär-degenerative 242, 282, 517.
Taubstummenlabyrinthe 35.
Thigenol 58.
Thiosinamin: bei Oesophagusstrictur 470; bei Rhinosclerom 40.
Thrombose des Sinus, otitische 515.
Thyrotomie, Folgen einer medianen 380.
Tic, Heilung 379.
Todesfälle nach Mittelohreiterung 241.
Tonsille: des Pharynx, Knorpel in der 51; der Zunge, Angina 67.
Tonsillen-Hypertrophie und Wachsthum 519.
Tonsillarsclerose 67.
Tonsillitiden, Abortivbehandl. der 44.
Tonsillotomie: Blutungen nach 496; nervöse Störungen nach 549.
Tonwahrnehmung, Localisation derselben 220.
Trachea: Amyloidtumor der 87; Blutegel in der 53; Chirurgie der 89, 141; Struma der 547; Syphilis der 505.
Trauma: als Ursache von Gesichtsentstellung 41; als Ursache von Rhinosclerom 41.
Trichloressigsäure, Wirkung der 139.
Trigeminus, Reflexneurose des 420.

Digitized by Google

Trommelfell: Epithelialbildungen an demselben 242; vordere Falte am menschlichen 292; Verletzungen desselben 106, 240.
Trommelfellriss durch Kopfknochenerschütterung 411.
Trommelhöhle, Fremdkörper in der 21.
Tuberculose: Eingangspforten derselben im Rachen 44; des Larynx, Therapie der 381; des Mittelohres, isolirte 417; und Pharyngitis 463; des Pharynx beim Kinde 519.
Tuberculöse Mittelohrentzündung 241.
Tumor: des Epipharynx 516; des äusseren Gehörganges 26; am Halse als Ursache von Zungendislocation 422; der Keilbeinwand 329; der Schädelbasis 31.

U

Universalspritze 442.
Untersuchungslampe mit Stativ 239.

V

Vena jugularis: Unterbindung der 37; Verätzung der 436.
Verätzung: der A. carotis 436; der Vena jugularis 436.
Verbiegungen der Nasenscheidewand, Operation 430.
Verdauungscanal, Amyloidtumoren desselben 86.
Vereinigung westdeutscher Hals- und Ohrenärzte 31, 370.
Vergiftung mit Cocain 134.
Verletzungen d. Trommelfells 106, 240.
Vocale, Chromophotographie der 497.
Vincent'sche Angina 423, 464.
Vulnerabilität des M. crico-arytaenoideus posticus 247.

W

Wachsthum und Mandelhypertrophie 519.
Warzenfortsatz: isolirte Caries desselben 281, 323; Einfluss des N. facialis bei Operation am 242.
Warzentheil, operative Eröffnung des 37.
Wasserstoffsuperoxyd zum Blutnachweis 300.
Westdeutsche Hals- und Ohrenärzte. Vereinigung 370.
Wiener laryngologische Gesellschaft 67.
Wort, Einzeichnung d. gesprochenen 296.
Wülste, muschelförmige 425.

X

Xerosen der Halsschleimhäute 423.

Y

Yohimbin: anästhesirende Wirkung des 71; Spiegel 83.

Z

Zähne und Kieferhöhle, Beziehungen der Gefässe derselben 249.
Zahnwal, Ohr desselben 136.
Zunge: Hypertrophie der 84; Lipom der 560.
Zungenbein, Dislocation des 422.
Zungenmandel, primärer Krebs der 265.
Zungentonsille, Angina der 67.
Zungentonsillotom 119.
Zweitheilung der Stirnhöhle 295.

Namen-Register.

Alexander 22, 25, 26, 81, 232, 233, 292, 446.
Alt 21, 57, 229, 281, 297, 323, 325, 326, 406.
van Anrooy 514.

Baëza 508.
Barth 85, 463.
Bartha 294.
Baumann 557.
Baumgarten 560.
Baurowicz 411.
Beek 518.
Bentzen 41.
Berclai 42.
Bergh 549.
Bernhardt 70.
Beyer 453, 457, 555.
Bing 27, 220, 281, 323, 445.
Blau 362.
Bloch 192.
Blondiau 557.
Blumenfeld 423.
Boenninghaus 136.
du Bois Reymond 46.
Bókai 48.
Botella 47, 247, 560.

Digitized by Google

Botey 43.
Böhm 106.
Brat 505.
Broeckaert 247, 507.
Brondgeest 515.
Bruder 191.
Brühl 84, 460.
Bruck 75, 361, 364, 365.
Brunzlow 292.
Buhl 284.
Bukofzer 420.
Burger 336, 499, 506, 512.
Buss 32.

Champeaux 379.
Chavanne 38.
Chiari 67, 330.
Choconshitzky 20.
v. Chylarz 84.
Cisneros 520.
Citelli 81.
Cohn 472.
Compaired 378, 420.
Conrad 464
Cordes 53.
Courtade 245, 559.
Cuvillier 379, 517.

Deile 335, 378, 419.
Delangre 41.
Delsaux 505.
Demars 246.
Dennert 369, 452.
Depangher 421.
Dölger 395.
Donogány 38.
Dunbar 138.

Ehrenfried 365, 368, 369.
Eitelberg 80
Escat 246.
Eschweiler 517.
Eulenstein 418.
Eversbusch 33.
Ewald 232.

Fabian 33.
Fackeldey 31, 373.
Falta 111.
Fein 67.
Felix 81.
Fischer 379.
Föderl 421.
Fränkel 520.
Frankenberger 545.
Frederikse 508.
Freudenthal 377.
Frey 26, 28, 29, 77, 280, 282, 291, 322, 324, 327, 328, 447.
Friedmann 376, 451.
Fuchsig 40.

Gellhaus 319.
Glas 40, 67, 69.
Glatzel 8.
Gluck 70, 71, 89, 141.
Godskesen 86.
Gomperz 26, 58, 281, 282, 323, 324, 326, 327, 328, 417, 449.
Gowseeff 374.
Goyanes 518.
Gradenigo 295.
Gramstrap 285.
Grevers 500.
Grimmer 241.
Grönbech 133, 286
Grosskopff 227.
Grossmann 72, 244, 364, 368, 452, 453.
Grunert 137, 289.

Haike 71, 361, 362, 456.
Hajek 68, 69, 420, 423.
Halàsz 40, 354, 470.
Hamm 519.
Hammerschlag 25, 242, 246, 280, 281, 282, 322, 323, 324, 325, 517
Hansen 295.
Hanszel 67.
Harmer 87.
Haug 66, 127, 289.
Hecht 127, 238, 240.
Heerfordt 132.
Heindl 67.
Heine 34, 72, 75, 362, 364, 367, 368, 553.
Henkes 513.
Henrici 464.
Hertz 519.
Herzfeld 71, 225, 364, 365, 460, 555.
Heschelin 36.
Hirschfeld 453.
Hirschmann 39.
Hölscher 241.
Hölzel 36.
Hopmann 370, 373.
Hrach 41.

Jacobson 72, 94.
Jaques 419.
Jensen 130.
Johanni 87.
v. Jordán 44.
Jürgens 193, 436.

Kahler 68, 88.
Kan 496, 511, 515.
Katz 72, 362, 364, 365, 367, 368.
Katzenstein 46, 364, 366.
Kaufmann 328
Kayser 41.
Kiär 134, 287.
Kikuchi 82.
Killian 76.
Kirschner 48, 374.
Klein 132, 285.
Kleyensteuber 48.
König 77.
Körner 78, 376.
Körte 70, 71.
Koschier 69.
Krause 381.
Kretschmann 462.
Kuttner 334.

v. Lallich 84.
Lamann 269.
Lange 292, 459, 460.
Lehr 71, 364
Leimer 37.
Lénart 38.
Lewy 75, 243, 454, 555.
van Leyden 499.
Littaur 32, 374.
Litwinowicz 119.
Lucae 72, 75, 367, 460.
Lüders 372.
Lundsgaard 132.

Maas 370.
Mader 65, 237, 238.
Maier 456.
Manasse 191.
Mann 422.
Marx 31.
Max 57, 228.
Meisling 131.
Mendoza 380.
Meyer 88, 139.
Meyjes 496, 503, 508, 516.
Moll 503.
Moses 373.

Digitized by Google

v. Mosetig 282.
Moszkowicz 81.
Muyderman 506, 508.

Nager 293.
Navratil 462.
Nawratzki 84.
Nehab 32.
Némai 45.
Neubauer 424.
Neudörfer 419.
Neuenborn 370, 371, 372, 373.
Neufeld 46.
Neumann 26, 230, 281, 446, 451.
Neumayer 30, 31, 191, 388.
Nörregaard 283.
Nowotny 341.

Onodi 80, 83. 243, 294, 560.
Oppikofer 35.

Panzer 57.
Passow 454, 460, 555.
Paunz 424.
Pell 511.
Péraire 246.
Peyser 71, 367.
Pierre 40.
Pluder 295.
Politzer 21, 55, 229, 446.
Pollak 60, 280, 322, 327, 521.
Poszvek 57.
Preisich 423.
Prevost 559.

Quix 461, 501, 509.

Ramon de la Sota y Castra 520.
Randall 242.
Rayet 294.
Rebbeling 417.
Reinhard 32, 361, 371, 372.
Reintges 371.
Réthi 17, 39, 67, 68.
Reuter 418.
Ricard 244.
Richter 300.
Rode 138.
Röpke 293, 371, 373, 415.
Rosenbaum 237.
Roth 68.
Rothenaicher 442.
Rothmann 70, 71.
Rudloff 78.
Rudolphy 293.
Ruprecht 440.

Sack 344, 368.
Sakehiko Ito 43.
Saltykow 86.
Sarai 243, 517, 558.
Sargon 379.
Sato 242.
Schaffer 233, 239.
Schäfer 29.
Schech 127, 237, 238, 240.
Scheier 369.
Schilling 418.
Schirmuski 357, 430.
Schleifstein 424.
Schmidt 38.
Schmiegelow 129, 284, 286.
Schönstadt 75.
v. Schrötter 465.
Schulte 117.
Schulze 241.
Schwabach 74, 360, 362, 366, 453.
Seitz 237.
Sendziak 265.
Sessous 369.
Siebenmann 377, 556.
Sikkel 500, 504.
Sokolowsky 463.
Sonntag 365.
Spalding 516
Spiess 85.
Spira 305
Stacke 71.
Stella 559.
Stenger 37.
Stoeckel 71.
Streit 44.
Strubell 83, 184, 249, 378, 489.
Struycken 376, 497, 508, 509, 516
Suckstorff 78.

Takabatake 79, 244, 245, 375.
Tenzer 455.
Thanisch 358.
Thiele 461.
Tollens 380.
Trautmann 234.
Treitel 245, 369.
Tsakyroglous 53.
Tuixans 519.

Uchermann 376.
Urbantschitsch, E. 26, 58, 180, 242, 329, 416, 425.
Urbantschitsch, V. 21, 56, 60, 229, 281, 323, 325, 376, 446.

Valentin 84, 516.
Valude 131.
Vaquier 377, 422.
Variot 191.
Vascal 379.
Veis 49.
Voss 243, 458, 460, 555.

Warnecke, 48, 461.
Walsuji 364.
Weil 68.
Wilhelm 68.
Wittmack 422, 558.

Zaalberg 506, 508, 511.
Zarniko 82.
Zaufal 37.
Ziem 293, 400.
Zolk 336.
Zuckerkandl 1, 51.
Zünd-Burguet 247, 296.
Zwaardemaker 498, 508.

Druck von Carl Marschner, Berlin SW.

Digitized by Google

Monatsschrift für Ohrenheilkunde

sowie für

Kehlkopf-, Nasen-, Rachen-Krankheiten.

Organ der Oesterreichischen otologischen Gesellschaft u. der Münchener laryngo-otologischen Gesellschaft.

(Neue Folge.)

Mitbegründet von weil. Prof. Dr. Jos. Gruber, Prof. Dr. N. Rüdinger, Prof. Dr. R. Voltolini und weil. Prof. Dr. Fr. E. Weber-Liel

und unter Mitwirkung der Herren

Docent Dr. **E. Baumgarten** (Budapest), Hofrath Dr. **Beschorner** (Dresden), Prof. Dr. **A. Bing** (Wien), Privatdocent Dr. **G. Brühl** (Berlin), Docent Dr. **Gomperz** (Wien), Dr. **Heinze** (Leipzig), Prof. Dr. **Heymann** (Berlin), Dr. **Hopmann** (Cöln) Prof. Dr. **Jurasz** (Heidelberg), Dr. **Keller** (Cöln), Prof. Dr. **Kirchner** (Würzburg), Dr. **Koch** (Luxemburg), Dr. **Law** (London), Prof. Dr. **Lichtenberg** (Budapest), Dr. **Lublinski** (Berlin), Dr. **Michel** (Cöln), Prof. Dr. **Onodi** (Budapest), Prof. Dr. **Paulsen** (Kiel), Dr. **A. Schapringer** (New-York), Dr. **J. Sendziak** (Warschau), Dr. **E. Stepanow** (Moskau), Prof. Dr. **Strübing** (Greifswald), Dr. **Weil** (Stuttgart).

Herausgegeben von

Prof. Dr. L. v. SCHRÖTTER Wien. **Prof. Dr. PH. SCHECH** München. **Prof. Dr. E. ZUCKERKANDL** Wien.

Prof. Dr. V. URBANTSCHITSCH Wien.

Dieses Organ erscheint monatlich. Man abonnirt auf dasselbe bei allen Buchhandlungen und Postanstalten des In- und Auslandes.
Der Preis für die Monatsschrift beträgt 12 R.-M. jährlich; wenn die Monatsschrift zusammen mit der Allgemeinen medicinischen Central-Zeitung bestellt wird, nur 8 R.-M.

Jahrg. XXXVIII. Berlin, Januar 1904. No. 1.

I. Originalien.

Ueber die Ohrtrompete des Ameisenfressers.

Von

E. Zuckerkandl.

In der bekannten Monographie J. Hyrtl's über das Gehörorgan[1]) macht der geschätzte Autor die Bemerkung, dass bei Myrmecophaga jubata die Tuba ossea zu fehlen scheine. Die betreffende Stelle lautet: „Die Tuba Eustachii ossea scheint zu fehlen: ich konnte wenigstens bei drei Exemplaren, die ich untersuchte, nirgends eine Oeffnung der Trommelhöhle finden, die zur Rachenhöhle oder den Choanen führte." Diese Angabe muss sehr auffallen, denn die Trommelhöhle ist bei Myrmecophaga in typischer Weise ausgebildet und demnach ohne Eustachi'sche Röhre gar nicht denkbar. Eine Nachuntersuchung scheint bis heute nicht angestellt worden zu sein, da noch im Jahre 1900 A. Denker

[1]) Vergl. anatom. Untersuchungen über das innere Gehörorgan. Prag 1845.

Digitized by Google

in einem Referate[2]) angiebt, dass bei Myrmecophaga jubata eine Eustachi'sche Röhre überhaupt zu fehlen scheine und in der That, wie auch schon Hyrtl hervorhebt, keine Verbindung zwischen der Paukenhöhle und dem Nasenrachenraume, welche als Ohrtrompete gedeutet werden könnte, existire. Denker schliesst dem noch die Bemerkung an: „Da es nicht möglich ist, dieses physiologische Räthsel an der Hand eines macerirten Schläfenbeines zu lösen, so wäre es sehr erwünscht, wenn an einem Weichtheilpräparat, das mir leider nicht zur Verfügung steht, die Ventilationsverhältnisse der Paukenhöhle des Ameisenfressers möglichst bald klargestellt würden."

Den Wunsch, den dieser Autor ausspricht, kann ich erfüllen, da ich im vorigen Jahre Gelegenheit hatte, den Nasenrachenraum von Myrmecophaga jubata zu untersuchen. Eine besonders geartete Verbindung zwischen der Trommelhöhle und der Pars nasalis pharyngis besteht bei diesem Thiere nicht, sondern es findet sich eine fast 15 cm lange Eustachi'sche Röhre, welche mit einem etwa 3 mm langen Ostium pharyngeum tubae beginnt und mit dem lateralen Ende an dem Rande einer Oeffnung des Schläfenbeines haftet, die in die Paukenhöhle mündet. Es unterscheidet sich demnach die Anlage der Tuba Eustachii bei Myrmecophaga nicht von der der meisten übrigen Säugethiere. Wie es gekommen ist, dass die Autoren das Ostium tympanicum am macerirten Schläfenbein nicht erkannten, wird später erörtert werden, und ich wende mich jetzt der Besprechung der Tuba zu.

Die Tuben wurden zunächst macroscopisch präparirt, ihr Ansatz am Schläfenbein festgestellt und durch Abtragung der Röhrchen die Tuba ossea bestimmt. Hierauf habe ich sie mit dem Microtom in Serienschnitte zerlegt und nachstehendes Verhalten constatirt:

Die bemerkenswertheste Eigenthümlichkeit der Röhre ist das Fehlen von Knorpel in den Tubenwänden; diese werden ringsherum ausschliesslich von fibrösem Gewebe aufgebaut, eine Organisation, die z. B. auch an den Tuben von Echidna, Bradypus und vom Delphin festgestellt werden konnte, und die in geringerer Vollkommenheit auch bei der Ratte und dem Murmelthiere auftritt. Bei Echidna ist die fibröse Canalwand gegen die Schleimhautschicht nicht scharf begrenzt; ähnlich verhält sich die Tuba des Bradypus, während man beim Delphin an dem häutigen Rohre deutlich zwei Schichten unterscheidet, eine innere, die Schleimhaut, und eine äussere adventitielle Hülle derselben.

Ueber die Tuba Eustachii der Ratte und des Murmelthieres bemerkt Rüdinger[3]), dass der Knorpel nicht bis zur Pharynxöffnung hinabzureichen scheine, sondern hier durch ein dichtes Fasergewebe vertreten werde.

Bei Myrmecophaga jubata ist eine Abgrenzung der Schleimhaut gegen das fibröse Rohr kaum angedeutet, zumal adenoides Gewebe fehlt. Das Tubenlumen nimmt in lateraler Richtung an Höhe ab; die Länge des Spaltes beträgt am Ostium pharyngeum 2,5—3 mm, weiter

[2]) Zur vergl. Anatomie und Entwicklungsgeschichte des Gehörorganes der Säugethiere. Ergebnisse der Anatomie und Entwicklungsgeschichte, Bd. 9. Wiesbaden 1900.

[3]) Beitr. zur vergl. Anatomie u. Histol. der Ohrtrompete. München 1870.

Digitized by Google

aussen 2 mm, in der Nähe des Ostium tympanicum nur 1,5 mm. Dasselbe zeigt in den verschiedenen Zonen des Rohres keine gleiche Form. Nahe dem Ostium pharyngeum ist es einfach gebogen, wie die Figur 1

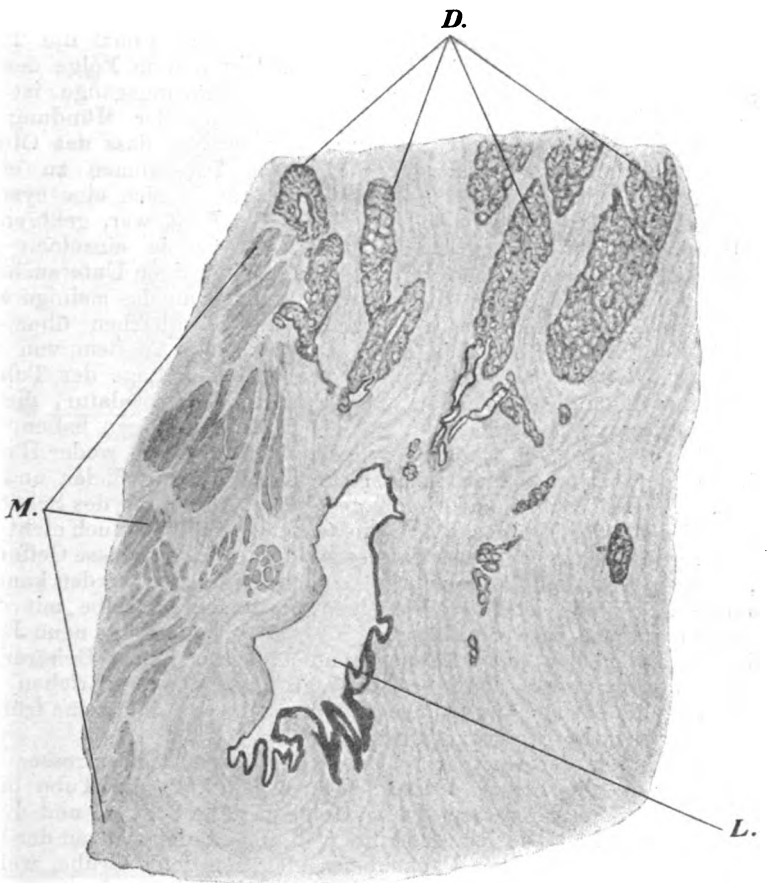

Figur 1.

Querschnitt durch die Tuba von Myrmecophaga jubata nahe dem Ostium pharyngeum. Vergrössert, etwa $^{20}/_{1}$.
D. Drüsen. *L.* Tubenlumen. *M.* Musculatur.

zeigt, und von der Abtheilung der Lichtung, die Rüdinger als Sicherheitsröhrchen bezeichnet hat, ist nichts zu sehen. Lateral von der pharyngealen Oeffnung scheint das Lumen stellenweise sehr lang zu sein, doch rührt diese Erscheinung von der Einmündung langgestreckter

Digitized by Google

Drüsengänge her (Fig. 2). Es treten nämlich im Umkreise der Eustachischen Röhre grössere und kleinere Drüsenpakete auf, die in grösserer oder geringerer Entfernung von der Tubenlichtung untergebracht sind, und deren sehr verschieden lange Ausführungsgänge insgesammt gegen das Tubenlumen verlaufen. Solche Drüsen erstrecken sich bis an das laterale Ende der Tuba und die Tubenlichtung bietet an vielen Schnitten ein verzweigtes Aussehen dar, zumal die Tuba und die Drüsengänge ihr Epithel verloren haben und in Folge dessen ziemlich weit klaffen. Einer der grossen Ausführungsgänge ist an einer umschriebenen Stelle, und zwar gerade an der Mündung in die Tuba, zu einem grossen Cystenraum erweitert, so dass das Object den Eindruck macht, als erweitere sich das Tubenlumen zu einer Blase. Auch an einem Seitenast des Ganges findet sich eine cystöse Dilatation. Die Drüsen, von welchen schon die Rede war, gehören in die Gruppe der alveolaren Drüsen und enthalten in einzelnen der Alveolen Schleimzellen. Doch wird es bei einer künftigen Untersuchung nothwendig sein, ein besser conservirtes Exemplar als das meinige war, vorzunehmen, um über die Drüsenzellen und desgleichen über das Epithel des Tubenlumens in's Klare zu kommen. An dem von mir untersuchten Objecte war nämlich die oberflächliche Lage der Tubenepithelien vollständig abgefallen. Auch die Tubenmusculatur, die an meinem Objecte verletzt war, wird man zu berücksichtigen haben.

Tuba ossea. Wie schon Eingangs erwähnt, konnte weder Hyrtl noch Denker am macerirten Schädel eine Tubenöffnung finden und an der von W. H. Flower[4]) auf Fig. 69 gegebenen Abbildung des Schädels (basale Ansicht) von Myrmecophaga jubata ist die Oeffnung auch nicht bezeichnet. Die Tuba ossea dieses Thieres stellt nun eine so grosse Oeffnung dar, dass sie von den Untersuchern gar nicht übersehen werden konnte. Aus diesem Grunde möchte ich meinen, dass man dieselbe mit dem Foramen caroticum verwechselt habe. Hyrtl[5]) hat allerdings neun Jahre nach dem Erscheinen seiner Monographie über das innere Gehörorgan des Foramen caroticum von Myrmecophaga Tamandua beschrieben und richtig abgebildet; aber es ist immerhin möglich, dass ihm seine frühere Angabe nicht mehr gegenwärtig war.

Im Umkreise der Os tympanicum liegen beim Ameisenfresser vier Oeffnungen: 1. die Fissura Glaseri (Fig. 3 *F. g.)*, 2. die Tuba ossea (Fig. 3 *T. o.*), 3. das Foramen stylomastoideum (Fig. 3 *F. st.*) und 4. das Foramen caroticum. Die letztgenannte Oeffnung findet sich an der vorderen Wand der hinter dem Paukenbein gelegenen tiefen Grube, welche auch das Foramen jugulare (Fig. 3 *F. j.)* aufnimmt[6]), und zwar unter und vor dieser Oeffnung. Die Fissura Glaseri liegt zwischen der Bulla tympanica und dem Schuppenteile des Schläfenbeines, das Foramen

[4]) Einleitung in die Aetiologie der Säugethiere. Leipzig 1888.

[5]) Beiträge zur vergl. Aetiologie. Denkschrift der Kaiserl. Academie, Bd. 6, Wien 1854.

[6]) Ich gebe die Abbildung eines anderen Schädels von M. jubata, da mir das Cranium von M. jubata, an dem ich die Tuba präparirte, nicht mehr zur Verfügung steht; bemerkt sei jedoch, dass in Bezug auf die Topik der aufgezählten Oeffnungen zwischen beiden vollständige Uebereinstimmung herrscht.

Digitized by Google

stylomastoideum am hinteren Rande des Paukenbeines in der Verlängerung des oberen Randes der äusseren Gehörgangsöffnung. Die Tuba ossea liegt am caudalen Rande der Bulla. Die eigenthümliche Lage der

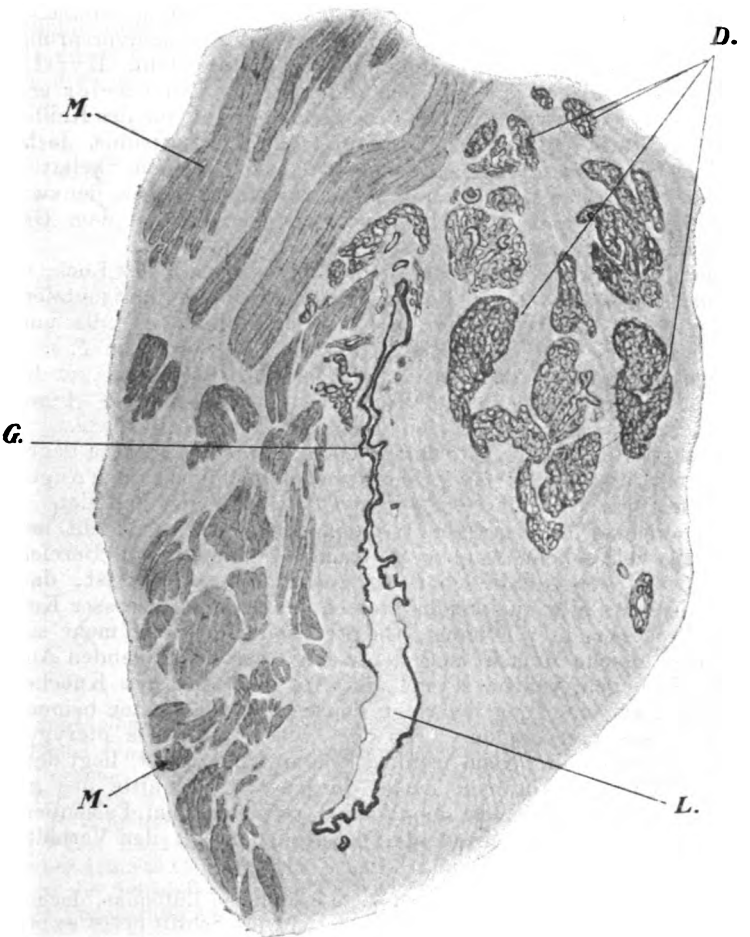

Figur 2.

Querschnitt durch die Tuba von Myrmecophaga jubata lateral von dem der Figur 1. Vergrössert, etwa $^{20}/_{1}$.

D. Drüsen. *G.* Drüsengang. *L.* Tubenlumen. *M.* Musculatur.

Oeffnung macht es nothwendig, die nachbarlichen Skelettstücke genauer zu betrachten. Wie schon Flower angiebt, ist der Schädel von Myrmecophaga durch den ausserordentlich verlängerten Gaumen ausgezeichnet, an dessen Zusammensetzung der Oberkiefer, das Gaumenbein und die

Digitized by Google

in der Mittelebene gleichfalls zusammenstossenden Flügelbeine in der angegebenen Reihenfolge betheiligt sind. An dem abgebildeten Exemplar ist der Gaumenfortsatz des Oberkiefers (in der Mittellinie gemessen) 171 cm, der des Palatinums 116 cm, der des Flügelbeines 37 cm lang. Zwischen dem Gaumenteile des Pterygoids *(Pt.)* und der Bulla tympanica *(B. t.)* findet sich ein hohler, pneumatischer Knochenvorsprung (*V.*), dessen Höhle mit der Trommelhöhle in Verbindung steht. Hyrtl, nach dessen Angabe dieser pneumatische Raum schon von Cuvier erwähnt wurde, verlegt die Cavität in den Processus pterygoideus des Keilbeins[7]). Auch Flower beschreibt den Vorsprung mit dem Luftsinus, doch kann aus seiner Schilderung nicht entnommen werden, welchem Skelettheil er den Sinus zuschreibt, denn er spricht nur von einem Raume, der zwischen dem Flügelbeine und dem Alisphenoid gelegen, neben dem Gaumen einen ovalen Vorsprung veranlaßt.

Die Tuba ossea bildet ein dickwandiges, rundliches Loch, dessen Durchmesser gegen 3 mm betragen. Es liegt bei horizontaler Einstellung des Schädels fast an der tiefsten Stelle der Bulla und von demselben führt eine flache Rinne (Fig. 3, von der Linie *T. o.* durchschnitten) gegen den hinteren Rand des Flügelfortsatzes zur Choane hin. Die Tuba ossea mündet medial vom Paukenringe 3—4 mm vor der Fenestra cochleae am Boden der Trommelhöhle in diese.

Was nun die Skelettheile anlangt, welche die Tuba ossea begrenzen, so kann man über die Provenienz ihres vorderen Randes keinen Augenblick im Zweifel sein; derselbe wird vom Os tympanicum gebildet. Ueber die Abstammung des hinteren Grenzrandes ist es mir nicht möglich, eine völlig verlässliche Angabe zu machen, da in diesem Bereiche die Verwachsung der Nähte schon so weit vorgeschritten ist, dass die Grenzlinien der hier aneinander stossenden Knochen (grosser Keilbeinflügel, Processus pterygoideus, Os pterygoideum) nicht mehr sichtbar sind. Das gleiche Moment mag den wenig übereinstimmenden Angaben zu Grunde liegen, welche Hyrtl und Flower über den Knochen des Luftsinus machen. Hyrtl verlegt denselben, wie früher bemerkt, in den Processus pterygoideus, Flower zwischen das Os pterygoideum und das Alisphenoid. Nach meinem Präparat beurtheilt, liegt der Luftsinus hinter dem Foramen ovale, in jenem Abschnitte des grossen Keilbeinflügels, der sich in den Winkel zwischen dem Felsenbein und der Squama temporalis einschiebt.[8]) Verglichen mit den Verhältnissen

---

[7]) Hyrtl beschreibt auch noch einen occipitalen Luftsinus, der mit dem Cavum tympani communiciren soll. In der citirten Schrift heisst es nämlich: „Der Körper des Hinterhauptbeines erzeugt zwei flügelartige Fortsätze, die mit dem Processus pterygoideis des Keilbeins und mit dem inneren Rande des Trommelhöhlenknochens verwachsen und eine nicht unbedeutende Höhle einschließen, die nach außen und oben mit der eigentlichen Trommelhöhle in Verbindung steht. Etwas Aehnliches findet sich in keinem Säugethiergeschlecht.“ Ich habe dies nicht finden können; die Paukenhöhle ist nach hinten unten abgeschlossen und steht hier (am macerirten Präparat) nur durch das Foramen caroticum mit der oben erwähnten Grube, in die auch das Foramen jugulare mündet, in Communication.

[8]) Die Schläfenbeinschuppe ist nur rechterseits mit dem Schläfenbein verwachsen, linkerseits nicht.

Digitized by Google

am menschlichen Schädel würde es sich demnach um jenen Theil des grossen Keilbeinflügels handeln, den man als Spina angularis bezeichnet. Dieselbe ist bei Myrmecophaga ausserordentlich verlängert und mit einem pneumatischen Raume versehen, welcher bis an die cerebrale Fläche der mittleren Schädelgrube reicht. Der vor dem ovalen Loch befindliche Antheil des grossen Keilbeinflügels und desgleichen der Körper des Sphenoids enthalten keine Lufträume. Der verlängerte Abschnitt des grossen Keilbeinflügels scheint nun mit der Bulba tympanica

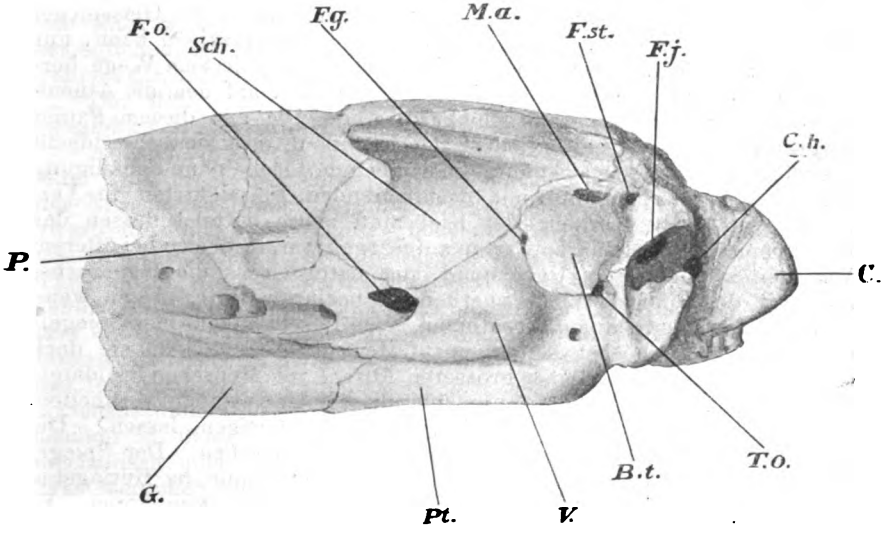

Figur 3.

Linke Schädelhälfte von Myrmecophaga. Basale Ansicht. Natürliche Grösse. *B. t.* Bulba tympanica. *C.* Condylus occipitalis. *C. h.* Canalis hypoglossi. *F. o.* Foramen ovale. *F. j.* Foramen jugulare. *F. g.* Fissura Glaseri. *F. st.* Foramen stylomastoideum. *G.* Gaumenbein. *M. a.* Aeusserer Gehörgang. *P.* Scheitelbein. *P. t.* Os pterygoideum. *Sch.* Schuppe des Schläfenbeines. *T. o.* Tuba ossea. *V.* Lufthaltiger Vorsprung zwischen *B. t.* und *P. t.* Die unbezeichnete Oeffnung zwischen *B. t.* und *V.* führt durch einen langen Canal in die Schädelhöhle zum Sulcus caroticus und dürfte zum Durchtritt eines Emissarium venosum gedient haben. Rechts fehlt dieses Loch.

die Umrandung der Tuba ossea zu formiren. Die Entscheidung hierüber bleibt im Uebrigen der Untersuchung eines Schädels von Myrmecophaga vorbehalten, an welchem die Nähte im Umkreise der Tuba ossea und die des Pterygoidbeines noch zu erkennen sind. Das ist jedoch nur ein Detail; der wesentliche Punkt, nämlich das Vorhandensein des typischen Ventilationsapparates bei Myrmecophaga jubata, ist durch diese Schrift festgestellt.

Digitized by Google

Zur Prüfung der Luftdurchgängigkeit der Nase.

Von

Dr. **Glatzel** (Liegnitz).

Vor zwei Jahren hatte ich, den Gedanken Zwaardemaker's weiter ausbauend, einen Spiegel zur Prüfung der Nasenathmung herstellen lassen. Bekanntlich liegt der Methode das Princip zu Grunde, den in der Ausathmungsluft enthaltenen Wasserdampf auf einer kühleren Spiegel- oder Metallfläche sich niederschlagen zu lassen. Auf einem Glasspiegel ist der Athembeschlag, wovon sich Jeder leicht überzeigen kann, nur schlecht zu sehen. Es war mir s. Z. ein auf galvanischem Wege hergestelltes Metallpapier in die Hände gekommen, auf dem die Athemflecke sehr viel besser wahrnehmbar waren. Die aus diesem Papier hergestellten Spiegel hatten jedoch den Nachtheil, dass sie sich schlecht desinficiren liessen; zwar konnte die spiegelnde Fläche ohne Schädigung derselben gewaschen und mit desinficirenden Flüssigkeiten in Verbindung gebracht werden; der Klebestoff aber, mittelst dessen das Metallpapier auf festem Pappcarton aufgezogen war, löste sich bei öfterem Waschen zuweilen, ein Uebelstand, der naturgemäss die Gebrauchsfähigkeit des Spiegels nicht unerheblich beeinträchtigte. Denn wenn auch bei normaler, ruhiger Ausathmung eine Beschmutzung des Spiegels mit Nasensecret höchst selten einzutreten pflegte, so kam sie doch namentlich bei Prüfung einer grösseren Anzahl von Menschen (Soldaten, Schülern etc.) vor. Ich habe nun, um diesem Uebelstande abzuhelfen, Spiegel aus vernickeltem Zinkblech[1]) fertigen lassen. Die Athemflecke sind auf denselben ausgezeichnet zu sehen. Der Spiegel lässt sich, ohne dass die spiegelnde Fläche auch nur im Geringsten leidet, mit heissem Wasser waschen, auskochen und desinficiren. Er entspricht also nunmehr auch allen hygienischen Anforderungen, die man an ein solches Instrument stellen kann.

Ueber die Art der Anwendung des Spiegels habe ich mich s. Z. ausführlich geäussert; ich möchte daher für die Leser dieser Zeitschrift aus meinen früheren Arbeiten nur das Nachfolgende hervorheben. Bei einer grossen Anzahl von Nasenaffectionen, z. B. Muschelhypertrophien, Verbiegungen, Leisten und Dornen der Nasenscheidewand etc. ist es nothwendig, bevor man der Frage einer Operation näher tritt, festzustellen, ob bezw. in welchem Grade die freie Nasenathmung beeinträchtigt ist.[2]) Eine alleinige Speculirung der Nase würde hier nicht zum Ziele führen, denn jeder Arzt weiss, dass oft trotz vorhandener anatomischer Hindernisse die Nasenathmung eine genügend freie ist. Das Innere beider Nasenhälften symmetrisch zu gestalten, liegt keine Veranlassung vor. Nur die Störung der Function darf bei den angeführten anatomischen Verengerungen die Indication, die Wieder-

[1]) Die neuen Spiegel sind, wie die früheren, von Herrn Dr. Oscar Schneider, Berlin W., Bülowstrasse 7, sowie in allen grösseren Instrumentenhandlungen zum Preise von 3 Mark zu beziehen.

[2]) Mit der Behinderung der Nasenathmung geht bekanntlich auch eine Störung des Geruchssinnes Hand in Hand.

Digitized by Google

herstellung derselben das Ziel der Operation sein, vorausgesetzt natürlich, dass die in Rede stehenden anatomischen Verengerungen nicht aus anderen Gründen (z. B. nasalen Reflexneurosen, Nebenhöhleneiterungen etc.) ihre operative Entfernung rathsam erscheinen lassen.

Besteht behinderte Nasenathmung, so wird es je nach dem Grade derselben zu vorübergehender oder dauernder Mundathmung mit allen ihren schädlichen Folgen kommen, die hauptsächlich darin ihren Grund haben, dass die eingetretene Luft nicht genügend vorgewärmt, durchfeuchtet und filtrirt wird.

Die rechtzeitige Wiederherstellung der freien Luftdurchgängigkeit der Nase wird Schädigungen schwererer Art verhüten. Um dies zu ermöglichen, ist aber eine frühzeitige Erkennung der Functionsstörung nothwendig.

Der Methoden, welche practisch für die Prüfung der Luftdurchgängigkeit der Nase in Betracht kommen, giebt es nicht viele.

Auf die subjectiven Angaben der Patienten ist sehr oft kein Verlass. Zum Theil liegt dies daran, dass in manchen Fällen von Verbiegung der Nasenscheidewand die entsprechend weitere Seite gewissermaassen vicariirend eine Nasenathmung noch ermöglicht, so dass die Patienten von der Verengerung der anderen Seite nicht belästigt werden.[3]) Zum Theil findet die Unsicherheit der Angaben der Patienten aber darin seine Erklärung, dass in der That das Schwellgewebe der Muscheln und des Tuberculum septi häufigen und raschen Füllungsschwankungen unterworfen ist. Es genügen ja bekanntlich oft Temperaturunterschiede der Inspirationsluft, Lagewechsel des Patienten, die Einführung des Nasenspeculums oder ganz leichte Sondenberührung etc., um Unterschiede in dem Füllungszustande des Schwellgewebes der Muscheln mechanisch oder reflectorisch auszulösen. Es ist ferner zu beachten, dass Menschen deren Beruf eine mehr sitzende und ruhige Lebensweise (Handwerker, Bureaubeamte) bedingt, lange Zeit auch mit weniger luftdurchgängiger Nase nur geringe oder gar keine Beschwerden haben werden. Treten an solche Leute plötzlich erhöhte körperliche Anstrengungen heran, wie sie z. B. der Militärdienst mit sich bringt, so werden sie ihr Luftbedürfniss durch die Nase allein nicht befriedigen können, sondern Mundathmer werden, ohne sich von der eigentlichen Ursache Rechenschaft zu geben, da sie ja bisher von ihrer behinderten Nasenathmung nicht belästigt wurden.

Es stellt sich also das Bedürfniss heraus, durch objective Untersuchungsmethoden zu einer baldigen diesbezüglichen Diagnose zu gelangen. Dass hier eine Speculirung der Nase nicht zum Ziele führt, habe ich schon erwähnt. Sie würde nur die Feststellung von anatomischen Veränderungen, Leisten, Dornen, Verbiegungen der Nasenscheide-

---

[3]) Es wird dies allerdings nur so lange der Fall sein, als keine Zunahme des Muschelgewebes in die Excavation hinein, wie sie so häufig zu beobachten ist, stattgefunden hat.

[4]) Z. B. den von R. Kayser im Archiv für Laryngologie, Bd. 3, S. 101, angegebenen Apparat. Auch ein Instrument von G. Spiess (s. Heymann's Handbuch, Bd. III, Nase, S. 218), das eine rasche Beurtheilung etwa vorhandener Verschiedenheiten in der Durchgängigkeit der beiden Nasenhöhlen gestatten soll, ist noch zu complicirt.

Digitized by Google

wand etc., aber nicht ohne Weiteres eine exacte functionelle Diagnose ermöglichen.

Wie stellen wir nun objectiv den Grad der Behinderung der Nasenathmung fest? Ich lasse hier alle Methoden, welche eine genaue Messung der absoluten, durchgeströmten Luftmenge anstreben[4]), als zu zeitraubend und umständlich ausser Betracht und möchte nur auf die in der Praxis anwendbaren Methoden eingehen, d. h. also Methoden, die ohne grossen Zeitaufwand zum Ziele führen.

Als Prüfung durch das Gefühl kann die von Schech empfohlene Methode bezeichnet werden. Schech lässt ein Nasenloch zuhalten und durch die vorgehaltene Hand den aus dem anderen Nasenloch während der Ausathmung ausströmenden Luftstrom abschätzen. Durch einen Vergleich zwischen beiden Seiten soll dann die verengte Nasenseite, sowie der Grad der Verengerung festgestellt werden. Es liegt auf der Hand, dass diese Methode nur sehr unsichere und subjective Resultate ergeben kann.

Zuverlässigere Ergebnisse liefert schon die Prüfung durch den Gehörssinn. Der Untersuchende kann sowohl an der Sprache des Patienten, wie an dem sogen. Stenosengeräusch bei der Athmung hören, ob die Nasenathmung frei ist oder nicht. Lässt man einen Patienten mit behinderter Nasenathmung sprechen, so hört der Prüfende an der geschlossenen Nasensprache (Rhinolalia clausa) besonders bei den Consonanten m, n und ng, bei denen die Luft durch die Nase entweichen muss, dass die Nase verstopft ist. Bei einiger Uebung kann man sogar an der Klangfarbe heraushören, ob die Verstopfung in der Nasenhöhle oder im Nasenrachenraume sitzt; in letzterem Falle haben wir es mit der hinteren Rhinolalia clausa, der sogenannten „todten Sprache" W. Meyers, in ersterem Falle mit der vorderen Rhinolalia clausa zu thun. Hierbei ist es aber nicht ohne Weiteres möglich anzugeben, ob beide Nasenseiten verengt sind oder nur eine und welche; auch ist bei geringer Behinderung der Nasenathmung die geschlossene Nasensprache nicht so deutlich ausgeprägt, dass sie sofort in's Ohr fällt.

Die Prüfungsmethode mittelst des Stenosengeräusches wird in der Weise ausgeführt, dass man jedes Nasenloch gesondert zuhält, sodann ein- und ausathmen lässt und auf das dabei entstehende Athmungsgeräusch achtet. Bei freier Nasenathmung ist dasselbe hauchend, etwa so klingend, wie wenn man ein weiches „f" oder „w" ausspricht. Bei stenosirter Nase klingt das Geräusch mehr dem „ch" ähnlich und kann dabei von Rasselgeräuschen begleitet sein. Auch gegen diese Methode lässt sich Manches einwenden. Bei nicht völlig ruhiger Umgebung — bei Massenuntersuchungen, für welche ich gerade die „Spiegel- oder Hauchprobe" empfehle, wird eine solche selten zur Verfügung stehen — ist es zuweilen auch für einen Feinhörigen recht schwierig, zu entscheiden, ob Stenosengeräusch vorliegt oder nicht. Die Schwierigkeit wächst, wenn die Stenose an sich nicht sehr erheblich ist. Um die verengte Nasenseite mittelst des Stenosengeräusches festzustellen, müssen wir jede Nasenseite gesondert prüfen. Es ist also einmal gegenüber einer Methode, bei der beide Nasenseiten gleichzeitig geprüft werden können, die doppelte Zeit

Digitized by Google

nothwendig, ferner wird durch das Andrücken des Nasenflügels an das Septum mobile, wie das Zuhalten meist ausgeübt zu werden pflegt, infolge der durch das Nachlassen des Druckes entstehenden Hyperämie eine wenn auch geringe, so doch jedenfalls subjectiv deutlich merkbare Verengerung am Introitus dieser Seite künstlich hervorgerufen, wodurch auch das Athemgeräusch beeinflusst werden kann. Verschliesst man die zu prüfende Nasenseite dadurch, dass man die Volarfläche des Daumens von unten her gegen die Nasenöffnung anlegt, so vermeidet man zwar den eben erwähnten Uebelstand; es müsste dann aber wohl nach jedesmaliger Prüfung eine Waschung der Hände als hygienische Forderung[5]) hingestellt werden, die sich bei Massenprüfungen nur schwer durchführen liesse. Ich muss ferner erwähnen, dass bei gesonderter Prüfung der beiden Nasenseiten zuweilen der Nasenflügel der offenen Seite besonders bei etwas forcirterer Inspiration und Vorhandensein einer stärkeren Verbiegung vorn an der Nasenscheidewand angesaugt wird, obwohl dies bei natürlicher Athmung durch beide Nasenlöcher nicht geschieht. Es kann also durch die Prüfungsmethode eine inspiratorische Insufficienz vorgetäuscht werden, die in Wirklichkeit nicht besteht. Schliesslich tritt bei dieser Methode auch noch dadurch eine Beeinträchtigung des Prüfungsergebnisses ein, dass die Druckverhältnisse in der Nase durch sie geändert werden. Da der ganze In- bezw. Exspirationsstrom durch eine Nasenseite zu gehen gezwungen wird, werden Hindernisse, die sich demselben in den Weg stellen, leichter überwunden; es kann bei solcher Prüfung eine Nasenseite durchgängig erscheinen, die bei natürlicher d. h. gleichzeitiger, doppelseitiger Athmung vielleicht viel weniger durchgängig oder luftundurchgängig ist. Also auch dieser Prüfungsmethode stellen sich mancherlei Schwierigkeiten und Bedenken entgegen.

Um eine zuverlässigere Methode zur Prüfung der Luftdurchgängigkeit der Nase an der Hand zu haben, begann ich die zuerst von Zwaardemaker[6]) angebene, practisch bisher, wie ich meine, mangels eines geeigneten Intrumentes so gut wie gar nicht geübte Methode anzuwenden. Die Form, die ich dem Spiegel gegeben habe, erscheint mir handlich und zweckmässig. Wie Fig. 1 und 2 zeigt, sollen die Handgriffe ein Berühren der spiegelnden Fläche verhindern; der Ausschnitt ermöglicht ein exactes Anlegen an die Oberlippe, so dass von dem Exspirationsstrom nichts verloren geht; die Halbkreise sollen die Beurtheilung der Grösse der Athemflecken und einen Vergleich zwischen rechts und links erleichtern. Die Rückseite des Spiegels gleicht der Vorderseite vollkommen, so dass ohne Verzug die Untersuchung vier Mal hinterander vorgenommen werden kann. Inzwischen ist meist der erste Athembeschlag geschwunden und der Spiegel steht zur frischen Benutzung bereit. Das Verschwinden der Athemflecke kann durch Luftzug, etwas Drehen des Spiegels oder dergl. beschleunigt werden; da ein Abwischen des Beschlages nachträgliches Putzen mit einem Lederläppchen

---

[5]) Oft glauben gerade bei dieser Art der Prüfung die Patienten sich besonders anstrengen zu müssen, so dass nicht selten dabei Secret hinausgeschleudert wird.

[6]) Archiv für Laryngolie, Bd. I. S. 175.

Digitized by Google

erfordert, so empfiehlt es sich, die Athemflecke spontan verschwinden zu lassen. Die Prüfung wird nun in sehr einfacher Weise folgendermaassen vorgenommen.

Nachdem der zu Untersuchende etwa vorhandenes Nasensecret durch Schneuzen (jedes Nasenloch muss dabei gesondert zugehalten werden) entfernt und einen etwaigen engen Halskragen, der den Abfluss des Blutes aus den Muschelvenenplexus erschwert, geöffnet hat, wird er aufgefordert, bei geschlossenem Munde in natürlicher Weise durch die Nase tief ein- und auszuathmen; nun drückt man ihm während

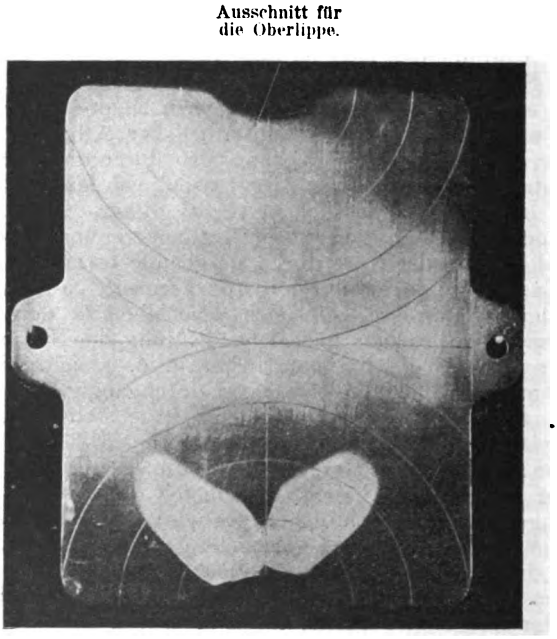

Figur 1.

Normale Athemflecke, ca. 5 Secunden nach der Ausathmung photographirt; dieselben reichten unmittelbar nach der Ausathmung bis etwa zum 4. Halbkreis. Sog. negativer Ausfall der Spiegelprobe.

der Einathmung den Spiegel mit dem Ausschnitte horizontal an die Oberlippe, etwa in Höhe der Mitte derselben, achtet dabei zunächst auf das im Spiegelbilde gut sichtbare Spiel der Nasenflügel und beobachtet dann die während der ruhigen[7]), aber völligen Ausathmung entstehenden Athemflecke. Bei normaler beiderseitiger freier Nasenathmung entstehen dann zwei symmetrische Athemflecke von

[7]) Ein zu rasches, forcirtes Ausathmen kann das Resultat beeinträchtigen.

Digitized by Google

schmetterlingsflügelförmiger Gestalt[8]), unmittelbar nach der Ausathmung bis zum 4. Halbkreise und darüber reichend und symmetrisch bleibend, während sie langsam — in etwa 2—3 Minuten — verschwinden. (Figur 1.) An der Peripherie sind die Athemflecke am dünnsten und daher am flüchtigsten. Ist der Athemfleck auf einer Seite entweder sofort nach der Ausathmung deutlich kleiner oder verschwindet er rascher, so handelt es sich mit Sicherheit um eine einseitige functionelle, sagen wir zunächst nur exspiratorische Nasenstenose. (Figur 2.) Reichen die Athemflecke beiderseits unmittelbar nach der Ausathmung nur bis etwa zum 1. Halbkreise oder

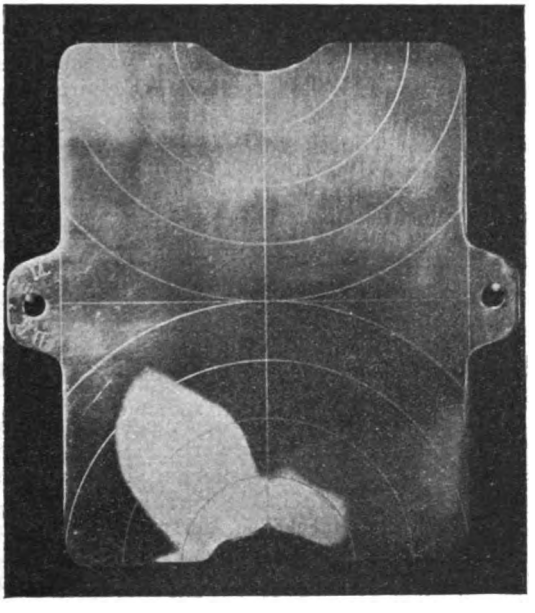

Figur 2.

Rechtsseitige Nasenstenose, ca. 5 Secunden nach der Ausathmung photographirt. Positiver Ausfall der Spiegelprobe.

wenig darüber, sind sie dünn und verschwinden sie rascher, so liegt sicher eine doppelseitige functionelle, sagen wir zunächst auch nur exspiratorische Naseninsufficienz vor. Man sieht solche Bilder z. B. bei adenoiden Vegetationen, bei quergestelltem Septum mobile nach Traumen etc. Absolute Maasse für die Grösse normaler Athemflecke lassen sich naturgemäss nicht geben. Dieselbe ist abhängig:

[8]) Die im Heymann'schen Handbuche, Bd. III, Nase, S. 217 abgebildeten Athemflecke sind mir in ihrer Form nicht recht verständlich.

Digitized by Google

1. von der Temperatur des Spiegels; würde man z. B. versehentlich den Spiegel vor der Benutzung längere Zeit am Ofen oder in der Sonne haben liegen lassen, so könnte er die Temperatur der Ausathmungsluft (ca. 36,6° C.) erreichen, ja noch wärmer werden, so dass überhaupt keine Athemflecke entstehen. Bei gewöhnlicher Zimmertemperatur (16° C.) ist aber die Temperaturdifferenz zwischen Exspirationsluft und Metallspiegel eine zur Entstehung der Athemflecke stets völlig genügende;

2. von der vitalen Luftcapacität der Lungen; dieselbe hängt einmal ab von dem Alter der Patienten; bei Kindern ist sie kleiner wie bei Erwachsenen; sie wird ausserdem aber auch noch von dem Brustumfang und dem Geschlechte, allerdings nur in geringerem in praxi keine Rolle spielenden Maasse beeinflusst;

3. von der Temperatur und dem Feuchtigkeitsgehalt der Aussenluft; bei heisser, trockener Luft sind die Athemflecke kleiner und verschwinden rascher, da schon während der Exspiration Wasserdampf verdunstet.

Das Prüfungsergebniss wird jedoch durch diese Momente bei einseitiger Naseninsufficienz nicht weiter beeinflusst, da es dabei hauptsächlich auf einen Vergleich zwischen der Luftdurchgängigkeit der beiden Nasenseiten ankommt. Zweifel darüber, ob bei beiderseits abnorm kleinen Athemflecken doppelseitige Nasenstenose vorliegt oder ob die Kleinheit der Flecke etwa nur durch ungünstige Temperatur- oder Feuchtigkeitsverhältnisse der Luft oder durch den warm gewordenen Spiegel verursacht ist, lassen sich leicht dadurch beseitigen, dass man durch vorhergehende Prüfung eines freien Nasenathmers, etwa des Untersuchers selbst, die eben erwähnten Punkte ausschaltet.

Auf einige Einwände, die gegen die Spiegelprobe in's Feld geführt wurden, habe ich früher bereits geantwortet.[9]) Ich möchte auch davon hier das Wesentliche nochmals hervorheben. Es ist behauptet worden, dass nur der positive Ausfall der Spiegelprobe, wie er in der Verkleinerung und in dem rascheren Verschwinden eines oder beider Athemflecke zum Ausdruck kommt, verwerthbar ist, und zwar dieser streng genommen nur für die Exspiration, dass dagegen aus dem negativen Ausfall der Spiegelprobe (d. h. also aus symmetrischen, grossen Athemflecken) nicht auf eine freie Luftdurchgängigkeit der Nase geschlossen werden könne, da **rein** inspiratorische Naseninsufficienzen, wie z. B. das Ansaugen der Nasenflügel während der Einathmung oder flottirende Tumoren etc., die sich dem Luftstrom nur bei der Einathmung entgegenstellten, auf dem Spiegel nicht zum Ausdruck kämen.

Ich habe hierzu bemerkt, dass nach den einwandfreien experimentellen Untersuchungen Paulsen's[10]) der Inspirationsstrom in ganz ähnlicher Weise die Nasenhöhle durchzieht wie der Exspirationsstrom, intranasale Hindernisse sich demgemäss dem ersteren in ganz ähnlicher

[9]) Therapie der Gegenwart, September und November 1901.
[10]) Heymann, Handbuch der Laryngol. und Rhinol., Bd. III, 1, S. 165.

Digitized by Google

Weise entgegenstellen werden wie dem letzteren. Form und Richtung eines Hindernisses spielen im Verhältniss zur Grösse desselben eine untergeordnetere Rolle, vorausgesetzt, dass man, wie ich wiederholt betont habe, nur bei deutlich positiver oder negativer Spiegelprobe diesbezügliche Schlüsse zieht. Ich habe dementsprechend auch ausnahmlos in Fällen, in denen die exspiratorische Spiegelprobe positiv ausfiel, d. h. eine ausgesprochene ein- oder doppelseitige Verkleinerung der Athemflecke sich zeigte, durch Zuhilfenahme des inspiratorischen Stenosengeräusches sowie der subjectiven Angaben der Patienten inspiratorische Insufficienz feststellen können, so dass meines Erachtens eine solche Nachprüfung eben unnöthig wird. Uebrigens würde eine exspiratorische Naseninsufficienz, die ich durch die positive Spiegelprobe festgestellt habe, gleichgiltig ob auch die Inspiration gehindert ist, genügen, die Mundathmung mit ihren schädlichen Folgen herbeizuführen.

Ich komme nun zu den sogenannten **rein** inspiratorischen Naseninsufficienzen. Auch hierbei versagt, wie ich glaube, dargethan zu haben, die Spiegelprobe nicht. Es wurde mir vorgehalten, dass man das Ansaugen der Nasenflügel, welche eine rein inspiratorische Insufficienz repräsentire, doch nie durch die Spiegelprobe feststellen könne. Diesen Einwendungen konnte ich die bekannte Thatsache entgegenhalten, dass eine der häufigsten Ursachen[11]) besonders einseitigen inspiratorischen Ansaugens der Nasenflügel eine Deviation der Nasenscheidewand in ihrem vorderen Profile ist. Hier wird also die positiv ausfallende Spiegelprobe nicht nur nicht versagen, sondern im Gegentheile die wahre Ursache der Naseninsufficienz aufdecken.

Doppelseitiges Ansaugen der Nasenflügel wird beobachtet bei Atrophie (besonders Inactivitätsatrophie) der Nasenflügelknorpel und -Muskeln sowie bei Muskellähmung (Facialislähmung). Zur Inactivitätsatrophie der Mm. dilatatores et levatores alae nasi führen bekanntlich alle jene Processe, welche lange Zeit hindurch die Athmung durch die Nase beeinträchtigen. Solche Patienten werden zu habituellen Mundathmern. Wird nun bei der Untersuchung von ihnen verlangt, dass sie bei geschlossenem Munde allein durch die Nase athmen sollen, so wird infolge Ansaugens der Nasenflügel ein inspiratorische Insufficienz eintreten. Dieselbe kann aber keine rein inspiratorische sein, sondern muss sich infolge der die habituelle Mundathmung verursachenden intranasalen Hindernisse auch exspiratorisch geltend machen; es würde also auch hier die Spiegelprobe nicht nur nicht versagen, sondern gerade auf die eigentliche Ursache der Insufficienz hinweisen.

Bei der relativ kleinen Zahl von Patienten, bei denen nach lange behinderter Nasenathmung das nasale Hinderniss erst vor kürzerer Zeit beseitigt worden ist, kann, wenn durch Athmungsübungen, Massage, Dilatatoren etc. die erwähnte Inactivitätsatrophie noch nicht beseitigt worden ist, eine durch das Ansaugen der Nasenflügel bedingte rein inspiratorische Insufficienz bestehen bleiben. Das ist aber nach meinen Beobachtungen nicht so oft der Fall. Denn Kinder mit adenoiden

---

[11]) Heymann, l. c., Bd. III, 1, S. 279.

Digitized by Google

Vegetationen, die doch fast immer lange Zeit Mundathmer waren, bleiben nach der Operation, vorausgesetzt, dass sie gründlich ausgeführt worden ist, doch recht häufig sofort dauernd und ganz von ihren Beschwerden befreit.

Ist eine Facialislähmung Ursache des Ansaugens der Nasenflügel, so würde der sonst typische Befund wohl ohne Weiteres auch auf die Ursache der rein inspiratorischen Insufficienz hinweisen. Im Uebrigen möchte ich auch hier hervorheben, dass es bei Anwendung der Spiegelprobe, wenn man den Spiegel immer schon während der Inspiration an die Oberlippe anlegt, ein Leichtes ist, auf Veränderungen der Nasenöffnungen, die man im Spiegelbilde ausgezeichnet sieht, zu zu achten.

Aus Vorstehendem ist also ersichtlich, dass das Ansaugen der Nasenöffnungen nur in der Minderzahl der Fälle eine rein inspiratorische Naseninsufficienz repräsentirt, und dass in der grossen Mehrzahl der Fälle die Spiegelprobe durch den gleichzeitigen Nachweis der exspiratorischen Nasenstenose auf die eigentliche Ursache auch des Ansaugens der Nasenflügel hinweisen wird.

Es ist ferner behauptet worden, dass bei flottirenden Tumoren etc. im Naseninnern, die sich ventilartig dem Luftstrom beim Inspirium hindernd in den Weg legen, demselben beim Exspirium aber ausweichen, die Spiegelprobe versagen müsse. Wenn ein Nasentumor flottiren soll, so wird er immer mehr oder weniger lang gestielt sein müssen; es wird sich also meist um Polypen handeln, die wie gewöhnlich aus dem mittleren Nasengange oder vom vorderen Ende der mittleren Muschel in das Nasenlumen hineinhängen. Solche Fälle habe ich mehrfach mit dem Spiegel untersucht. Es bestand inspiratorische Insufficienz, aber keine reine, sondern auch eine exspiratorische, denn gleichzeitig war der Athemfleck auf der betreffenden Seite erkennbar kleiner als auf der freien. Dass eine Respirationsphase bei flottirenden Tumoren stärker beeinträchtigt werden kann als die andere, ist durchaus verständlich. Bei einer gewissen Grösse dieser Tumoren wird aber nur ganz ausnahmsweise eine Respirationsphase völlig frei bleiben. Dies bestätigte sich auch in dem entgegengesetzten Falle, in dem ein flottirender Tumor sich dem Exspirationsstrom hindernd in den Weg stellte, beim Inspirium aber nicht unerheblich auswich. Es handelte sich um einen etwa kirschgrossen Nasenrachenpolypen. Hier gab die Spiegelprobe ein sehr deutliches Resultat, indem der Athemfleck auf der einen Seite fast gänzlich fehlte; die Inspiration war aber keineswegs völlig frei, sondern gleichfalls merklich beeinträchtigt. Also auch hier wieder ein flottirender Tumor mit wesentlicher Beeinträchtigung einer Respirationsphase und geringerer Beschränkung, aber keineswegs Freibleiben der anderen. Also auch hier versagt die Spiegelprobe nicht; dass es sich um flottirende Tumoren handelte, bewies die direct zu beobachtende Beweglichkeit derselben. Die Probe ergab in der einen Reihe von Fällen ein erkennbares, in der zweiten ein viel deutlicheres Resultat, als das Inspirationsgeräusch es lieferte. Hiernach möchte ich die Spiegelprobe als eine den anderen zur Zeit üblichen Prüfungsmethoden die functionelle Diagnostik der Nase betreffend mindestens ebenbürtige, bei Massenprüfungen diesen über-

Digitized by Google

legene Methode empfehlen. Ist eine functionelle Insufficienz diagnosticirt, so muss natürlich durch eine genaue Speculirung des Naseninnern die Art des zu beseitigenden Hindernisses festgestellt werden. Es erscheint mir aber bei Klagen eines Patienten über behinderte Nasenathmung richtiger, nicht sofort zur Speculirung der Nase zu schreiten, wie das häufig zu geschehen pflegt, sondern zunächst immer festzustellen, ob und inwieweit diese Klagen durch eine functionelle Untersuchung objective Bestätigung erfahren. Ein solches Verfahren dürfte die noch immer vorhandene Hyperactivität auf dem Gebiete der Nasenchirurgie nicht unwesentlich einschränken.

Die von der Nase ausgelösten Reflexe.

Von

Doc. Dr. **L. Réthi** in Wien.

In seinem am 16. October 1903 in der k. k. Gesellschaft der Aerzte in Wien gehaltenen Vortrag beschäftigte sich Urbantschitsch u. a. mit den von den sensiblen Nerven ausgelösten Lähmungen der oberen und unteren Extremitäten; er weist da auch auf Schrift- und Sprachstörungen hin infolge von Erkrankungen des Mittelohres, sowie durch Drucktamponade; ähnliche Reflexerscheinungen wie vom Ohr leitet er auch von der Schleimhaut der Mund- und Nasenhöhle ab.

Die folgenden von drei Fällen aus meiner Beobachtung abgeleiteten Bemerkungen beziehen sich auf die von der Nase abhängigen Erscheinungen. In einem Falle handelte es sich um Parese eines Beines und in zwei Fällen um vertigoähnliche Zustände.

Der Fall von Parese betraf einen etwa 25jährigen Mann, der vor vier Jahren an Influenza erkrankt war und danach an starker eitriger Absonderung aus der linken Nasenseite und öfters in den Vormittagsstunden auftretenden linksseitigen Schläfenschmerzen litt.

Die linke mittlere Muschel war in toto polypös hypertrophirt, die untere mässig vergössert; im mittleren Nasengang Eiter. Es ergab sich ein Empyem der vorderen und mittleren Siebbeinzellen. Kiefer- und Stirnhöhle waren eiterfrei. Ich resecirte die vordere Hälfte der linken mittleren Muschel, um dann das Siebbein zu eröffnen und tamponirte diese Nasenseite, wie ich dies seit vielen Jahren principiell nach derartigen Eingriffen thue. Patient begab sich etwa eine Viertelstunde nach der Tamponade nach Hause.

Als der Kranke am nächsten Tage erschien, fiel mir der schleppende, unsichere Gang desselben auf; er erzählte, er habe zwei Stunden nach der Operation bemerkt, dass das rechte Bein z. Th. versage; das Gefühl sei in demselben nicht so sicher wie im anderen Bein. Ich entfernte den Tampon; der Kranke gab an, die Schwere im Bein sei verschwunden und in der That war nun kein Unterschied gegen früher zu bemerken.

Digitized by Google

Vor einem Jahr entfernte ich bei einem etwa 20jährigen Mädchen eine Hypertrophie der linken unteren Muschel. Die Nase wurde tamponirt und die Kranke nach Hause geschickt. Am nächsten Tag erzählte sie, dass der Gang unsicher geworden sei, dass sie zuweilen Schwindel bekomme und beim Gehen schwanke. Es war jedoch kein schleppender Gang, keine Schwäche der Beine vorhanden, wie im vorigen Falle. Nach Entfernung des Tampons verschwanden sämmtliche Erscheinungen.

Einige Monate später sah ich einen ganz ähnlichen Fall; bei einem 30jährigen Mann wurde die stark hypertrophirte mittlere Muschel abgetragen und die Nase tamponirt. Am nächsten Tage erschien er in Begleitung und gestützt und erzählte, dass er Tags vorher, schon nahe seiner etwa 20 Minuten entfernten Wohnung, wohin er sich zu Fuss begab, von immer heftiger werdendem Schwindel befallen wurde und sich geradezu den Häusern entlang weiter bewegen musste. Auch zu Hause beim Stehen, Sitzen und Liegen hat er das Schwindelgefühl nicht los werden können; es habe bis nun unverändert angehalten. Parese einer Extremität war nicht vorhanden. Ich entfernte den Nasentampon und nach 1—2 Minuten war der Kopf frei, das Schwindelgefühl verschwunden und der Gang sicher.

Einen Zusammenhang zwischen Nasenleiden und schwindelähnlichen Zuständen hat man nicht selten Gelegenheit zu beobachten; doch ist er selten so eclatant wie in den eben beschriebenen Fällen und der Vortrag von Urbantschitsch veranlasst mich nun zu einigen Bemerkungen.

Ich habe in diesen drei Fällen s. Z. auch einen Zusammenhang zwischen Operation, d. h. Tamponade und dem unsicheren Gang bezw. der Parese des rechten Beines angenommen, mir aber die Sache derart zurecht gelegt, dass durch die Tamponade Stauungen in den cerebralen Organen verursacht wurden und die geschilderten Erscheinungen lediglich auf diese Circulationsstörungen zurückzuführen seien. Ich stehe von vornherein der Annahme reflectorisch von der Nase ausgelöster Erscheinungen nicht etwa ablehnend gegenüber; habe ich ja s. Z. über eine Reihe von Fällen berichtet, die ich als nasale Reflexe aufgefasst habe. Neuralgien, Asthma, Reflexhusten und -Niesen[1]), Quincke'sches Hautödem[2]), nasale Bronchitis[3]) etc.; ich habe auch Fälle beschrieben, in denen Neurosen durch nasale Eingriffe entstanden sind[4]), doch giebt es für eine grosse Reihe von Fällen einfachere Erklärungen und näher liegende Ursachen.

Es darf auch nicht ausser Acht gelassen werden, dass manche Erscheinungen von der Nase beeinflusst werden können, die ihren Ursprung gar nicht in der Nase bezw. im Rachen haben. So zeige ich z. B. meinen Hörern gelegentlich einen Fall von früher vorhanden gewesenem Asthma, in dem eine polypöse Hypertrophie der unteren und mittleren Muschel

---

[1]) Ueber Reflexneurosen, bedingt durch Erkrankungen der Nase und des Nasenrachenraumes. Wiener med. Presse 1886.

[2]) Arch. internat. de Rhinol. Laryngol. 1892.

[3]) Wiener med. Presse 1897.

[4]) Internat. klin. Rundschau 1889.

Digitized by Google

vorhanden war und damals durch Cocainisirung und Entfernung einer unteren Muschel das Asthma anscheinend behoben wurde; aber schon nach 14 Tagen stellte es sich wieder ein; Entfernung der unteren Muschel der anderen Seite wirkte wieder anscheinend günstig, aber auch nur für einige Wochen; ich entfernte dann noch die Hypertrophien der mittleren Muscheln, jedes Mal wieder nur mit vorübergehendem Erfolg. Es wurde auch nach Empyem der Nebenhöhlen gefahndet, doch erwiesen sich diese sämmtlich als gesund. Seit einem Jahre hat sich lediglich nach Luftveränderung das Asthma nicht wieder eingestellt. Ich habe aber vor vielen Jahren auch gezeigt, dass man Rachenhyper- und -Parästhesien durch leichte Aetzung anscheinend gesunder Rachenpartien in der Gegend der schmerzhaften Stellen heilen könne.[5]) Unzweifelhaft können also nervöse Erscheinungen reflectorisch von der Nase abhängig sein oder von hier aus beeinflusst werden.

Nun wissen wir aber, dass zwischen Nasenschleimhaut und dem Schädelinneren ein ausgesprochener Zusammenhang besteht und dass die nasalen Lymphbahnen direct mit dem Subdural- und Subarachnoidalraum communiciren; die Annahme liegt daher nahe, dass durch die Tamponade Circulationsstörungen und gehinderter Abfluss von Blut und Lymphe aus der Schädelhöhle bedingt werden können, dass also die nervösen Störungen direct als Druckerscheinungen aufzufassen wären. Für eine solche Annahme würde insbesondere das nicht momentane, sondern das der allmählichen Stauungszunahme entsprechende langsame Auftreten der Erscheinungen sprechen.

Die Entscheidung, ob es sich bei dem Auftreten dieser nervösen Erscheinungen überhaupt — von den Ohrenfällen sehe ich ganz ab — thatsächlich um eine Reflexwirkung oder um eine Stauungserscheinung handelt, ist schwer. Urbantschitsch hat das Ohr bezw. die Nase cocainisirt und gefunden, dass die bei Druckeinwirkung auftretenden Schrift- und Sprachstörungen nach der Cocainisirung nicht ausgelöst werden. Allerdings muss man berücksichtigen, dass beim Cocain nicht nur die anästhesirende, sondern auch eine gefässverengernde Wirkung in Betracht kommt, die diesbezüglich vielleicht nicht ohne Bedeutung ist. Immerhin ist aber die Angabe von Urbantschitsch über die Aehnlichkeit in der Wirkung bei Ohren- und Nasenerkrankungen geeignet, die Annahme einer rein mechanischen Entstehung in diesen Fällen zu erschüttern.

---

[5]) Ueber Sensibilitätsneurosen des Rachens. Internationale klinische Rundschau 1887.

Digitized by Google

Eine quere Schusswunde des äusseren Gehörganges.

Von

Dr. med. **B. Cheronshitzky,** Warschau.

In der chirurgischen Abtheilung des Rothen Kreuzes zu Warschau hatte ich die Gelegenheit, folgenden Fall zu beobachten und für einige Zeit in meine Behandlung zu nehmen. Es handelte sich um einen 18jährigen Postdiener M. U., der von seinem Collegen in einem unschuldigen Spiel eine Schusswunde aus einem grossen sechsläufigen Postrevolver in die rechte Schläfe bekam. Die 8—9 mm weite Eingangsöffnung der Wunde lag $2^1/_2$ cm vor dem Ohr, in der Höhe der oberen Hälfte des Jochbogens. Letzterer war intact. Aus dem rechten äusseren Gehörgang floss ein wenig Blut. Bei genauer Untersuchung fand ich die Gehörgangswand in der Mitte unten und vorne stark zerfetzt. Die Ausbreitung der Zerstörung derselben genau festzustellen war sehr schwer. Doch so viel war sicher, dass das Trommelfell unberührt geblieben ist. Die Kugel fand sich weit entfernt von der Eingangsöffnung der Schusswunde, nämlich unter der Haut am Nacken, gerade in der Mittellinie, zwischen den Spinen des sechsten und siebenten Halswirbels. Ein seichter Einschnitt in die Haut an dieser Stelle genügte, um die Kugel herauszuholen. Letztere war gegen jegliche Erwartung von bedeutender Grösse: 11 mm dick und 21 mm lang; die Spitze vollständig zerdrückt und abgeflacht, so dass hier die Dicke der Kugel etwa 13—14 mm betrug.

Die Temperatur war normal, die Schmerzen nicht bedeutend, das Allgemeinbefinden gut. Antiseptische Wundbehandlung und Ohrspülungen führten rasche Heilung herbei. Im Gehörgang blieb trotz gründlicher Ausstopfungen desselben unter erhöhtem Druck eine nicht unbedeutende Verengerung nach, die das Gehör wenig beeinträchtigte. Der Patient verliess das Krankenhaus sehr befriedigt.

Merkwürdig ist der Weg, den die Kugel in dem beschriebenen Fall zurückgelegt hat. Gleich von vorne herein stiess sie auf ein mächtiges Hinderniss in der Gestalt des starken Jochbogens, den sie nicht im Stande war durchzubrechen. Sie bog deswegen schroff nach unten und hinten um und durchbohrte den äusseren Gehörgang quer in der Mitte, wobei sie hauptsächlich die vordere und untere Wand desselben verletzte. Dann stiess sie auf den compacten Warzenfortsatz, dem sie ebenfalls ausweichen musste, um weiter nach unten und hinten durch die Weichtheile des Halses gegen den Nacken zu wandern, bis sie endlich unter der Haut zwischen den Spinen des sechsten und siebenten Halswirbels liegen blieb.

Digitized by Google

Oesterreichische otologische Gesellschaft.

Officielles Protocoll der Sitzung vom 26. October 1903.

Erstattet vom Schriftführer.

Vorsitzender: Prof. Dr. Urbantschitsch.
Schriftführer: Dr. Hugo Frey.

I. Docent Dr. F. Alt demonstrirt ein achtjähriges Mädchen, bei welchem ein in der Trommelhöhle eingekeilter Fremdkörper operativ entfernt wurde. Das Kind hatte sich einen Stein in das rechte Ohr gesteckt. Die Angehörigen und der Hausarzt versuchten vergeblich, den Stein zu entfernen. Das Kind wurde in das Wiedenerspital gebracht, da inzwischen heftige Schmerzen aufgetreten waren. Bei der otoscopischen Untersuchung war ein Stein im rechten knöchernen Gehörgange zu sehen, dahinter ein schmales Segment entzündeten Trommelfelles wahrnehmbar. Beim Ausspritzen des Ohres kam Wasser aus der Nase hervor. Die Membran war also perforirt. Das Kind war sehr ungeberdig, so dass an eine instrumentelle Entfernung ohne Narcose nicht zu denken war. Ich versuchte in der Narcose mit den verschiedensten Instrumenten den Stein zu entfernen; er war fest eingekeilt und rührte sich nicht. Zu einer Ablösung der Ohrmuschel wollte der Vater seine Zustimmung nicht geben, so dass zunächst jeder weitere Extractionsversuch aufgegeben werden musste. Erst nach zwei Tagen erhielt ich die Zustimmung des Vaters und führte folgenden Eingriff aus.

Ablösung der Ohrmuschel, Lostrennung des hinteren Antheiles des knorpeligen Gehörganges vom knöchernen, Abmeisselung eines Theiles der hinteren oberen knöchernen Gehörgangswand, bis es endlich gelang, mit einer winkelig abgebogenen Curette den Fremdkörper herauszuhebeln.

Der Stein war vierkantig und lag mit einer breiten Basis im knöchernen Gehörgange, mit der Spitze in der vorderen Trommelhöhlenwand, wahrscheinlich in der Tube eingekeilt.

Discussion.

Prof. Urbantschitsch erwähnt einen ähnlichen Fall, bei welchem der Fremdkörper auch so fest sass, dass er nur nach vorhergegangener partieller Wegmeisselung des Annulus tympanicus entfernt werden konnte.

II. 1. Hofrath Prof. Dr. Politzer demonstrirt an einem Patienten die Ausfüllung der durch eine Trepanation des Warzenfortsatzes erzeugten Wundhöhle mit Paraffin und die folgende primäre Vereinigung der Wundränder.

2. Ich erlaube mir weiter kurz auf einen Versuch hinzuweisen, den ich bei der Eröffnung des Warzenfortsatzes gemacht habe.

Bekanntlich gelangt man bei der Mastoidoperation, wo die Eröffnung des Antrums indicirt ist, ziemlich leicht in dasselbe, namentlich bei pneumatischen Warzenfortsätzen, wo das Antrum ziemlich gross ist und mehr nach hinten und peripheriewärts reicht wie sonst. Schwieriger ist dies bei diploëtischen Warzenfortsätzen, wo das Antrum meist kleiner ist und nicht so weit nach hinten und aussen reicht wie sonst. In

Digitized by Google

diesen Fällen ist es oft wichtig, den Moment der Eröffnung des Antrums zu constatiren, eine Aufgabe, die nicht immer ganz leicht ist, weil die diploëtische Umgebung desselben es oft nicht ohne Weiteres erkennen lässt.

Dringt man in solchen Fällen zu weit vor, so läuft man Gefahr, den Amboss zu luxiren. Es empfiehlt sich daher, bei der einfachen Eröffnung des Warzenfortsatzes und Antrums in solchen Fällen zur Constatirung des bereits eröffneten Antrums einen pneumatischen Trichter in den äusseren Gehörgang einzuführen und die Luft in demselben abwechselnd zu verdichten und zu verdünnen. Zeigt es nun, dass die Flüssigkeit in der Wundhöhle conform der Compression des Ballons sich bewegt, dann ist man sicher, bereits das Antrum erreicht zu haben.

III. Docent Dr. Alexander demonstrirt folgende Fälle:

1. Otitis media suppurativa chronica lateralis utriusque, Abscessus lobi temporalis sinistri. Operation, Heilung.

Aus der Krankengeschichte. Anamnese: Martha P., 16 Jahre alt, aus Krumau (Böhmen), seit dem 15. Lebensjahre beiderseitig Ohrenfluss nach Scharlach, rechts radical operirt 1898 an der Ohrenklinik in Prag. Seit 14 Tagen vor der Aufnahme hat Pat. mehrere Tage hindurch mehrmals täglich erbrochen, seit längerer Zeit besteht Schwindel, unsicherer Gang, Kopfschmerz, angeblich Fieber. Aufnahme in die Ohrenklinik in Wien am 11. August 1903.

Status praesens: Mittelgrosses, schwächliches, anämisches Individuum. Ohrbefund rechts: Gehörgangsöffnung unter linsengross. Operationshöhle von Eiter und Cholesteatommassen erfüllt, nach deren Ausräumung sich die Wände von Granulationen bekleidet zeigen, erbsengrosse retroauriculäre Fistel nach Radicaloperation in mittlerer Höhe eines im Uebrigen flach vernarbten Hautschnittes. Links: Gehörgang maximal verengt, von dickem, hochgradig fötidem Eiter erfüllt, spontane und Percussionsschmerzhaftigkeit über dem Warzenfortsatze und der Schläfenspitze.

Keine nachweisbaren Erkrankungen in Brust- und Baucheingeweiden. Pat. macht den Eindruck einer Schwerkranken, ist apathisch und antwortet nur mit „ja“ und „nein“ auf an sie gerichtete Fragen. Gangstörungen nicht zu controliren, da Pat. nur mit fremder Stütze zu gehen vermag. Bewegungen des Kopfes und der Halswirbelsäule frei. Augenhintergrund (Dr. Lauber) normal, von Seiten der übrigen Hirnnerven keine nachweisbaren Störungen. Temperatur 38,1, Respiration 16, Puls 70.

12. August. Operation (Alexander) in ruhiger Chloroformnarcose. Typischer, 8 cm langer Hautschnitt, Freilegung und Eröffnung des Warzenfortsatzes. Corticalis dünn, weich, Inneres diploëtisch, auffallend blutreich, stellenweise sklerotisch; folgt Freilegung des Antrums, aus welchem mehrere Tropfen dicken, gelben, hochgradig fötiden Eiters hervorquellen, das nahezu in ganzer Ausdehnung erreichte Tegmentum wird abgetragen, wonach sich die geröthete, stark gespannte Dura in die mittlere Schädelgrube einstellt. Durchführung der Radicaloperation, Säuberung der von Polypen erfüllten Paukenhöhle, Ausschabung des Tubenostiums, Plastik nach Panse mit Fixation beider Lappen durch je eine Knopfnaht. Folgt Abtragung der weichen Partie nach hinten, wobei der sonst unveränderte Sinus auf Haselnussgrösse freigelegt wird.

Digitized by Google

Die Lüftung der Dura ergiebt einen extraduralen Abscess an der mittleren Schädelgrube, aus welcher ungefähr 10 ccm dicken, gelben, fötiden Eiters unter hohem Drucke nach aussen strömen. Hierauf Incision der auf Guldengrösse freigelegten Dura der mittleren Schädelgrube, worauf sich wie oben beschaffener Eiter aus dem intraduralen Raume entleert. Die Menge desselben beträgt ungefähr 20 ccm. Danach stellt sich der geschwollene, tiefroth gefärbte Schläfenlappen ein, aus welchem sich, nachdem auf 2 cm Tiefe incidirt worden ist, im Strome etwa 150 ccm grüngelben, hochgradig fötiden Eiters entleeren. Mit dem Reste des Eiters gelangen auch gangränöse Gewebsfetzen aus der Abscesshöhle heraus. Es stellt sich nun die vorher nicht vorhanden gewesene Pulsation an Dura und Cerebrum ein. Drainage der Abscesshöhle durch einen Jodoformgazestreifen, Wundversorgung, Verband. Bacteriologischer Befund: Bacteriengemisch mit Bacterium coli und Streptococcen.

Decursus: Unmittelbar nach der Operation Puls 110, Respiration 32, Temperatur 37,4. Reactionsloser Wundverlauf. Erster Verbandwechsel einen Tag nach der Operatien, seither bis 9. September jeden zweiten Tag, bis 10. October täglich, sodann bis 27. October jeden zweiten Tag Verbandwechsel. Abscesshöhle geschlossen seit 20. August. Pat. erfährt durch eine Milchcur bedeutende Gewichtszunahme und wurde am 27. October mit folgendem Ohrbefund entlassen: Linkes Ohr: Retroauricularwunde durch lineare Narbe geschlossen, Radicaloperationshöhle bis auf die Tubenregion epithelisirt, Hörweite links wie vor der Operation, Conversationssprache ad concham, Flüstersprache 0, Acumeter 0. Keine nachweisbaren functionellen Störungen, vollkommenes Wohlbefinden. Pat. wird angewiesen, nach Ausheilung der Operationshöhle links das rechte Ohr, das, wie erwähnt, vor fünf Jahren operirt worden ist, nachoperiren zu lassen, und wird für December 1903 zur Aufnahme bestimmt.

2. Otitis media suppurativa chronica sinistra, Pyaemia ex otitide, Thrombophlebitis sinus transversi sinistri. Radicaloperation mit Vereinigung des Sinus und der Vena jugularis interna am Halse und Anlegung einer Jugularis-Hautfistel.

Aus der Krankengeschichte: Adolf W., Landarbeiter aus Bruck a. L., 21 Jahre alt, aufgenommen am 11. October 1903.

Anamnese: Linksseitige chronische Mittelohreiterung seit dem neunten Lebensjahre, wiederholt Schmerzen im Bereiche des linken Ohres, in letzter Zeit Fieber, Schwindel, keine Schüttelfröste, kein Erbrechen.

Status: Mittelgrosses, kräftiges, gut genährtes Individuum. Rechts: Trommelfell getrübt. Links: Gehörgang von einem Polypen verlegt, der fast bis an das äussere Gehörgangsende reicht. Die eingeführte Sonde gelangt durch die hintere Gehörgangswand auf 2 cm Tiefe auf rauhen Knochen. Reichliche, hochgradig fötide Eitersecretion. Linke Warzenfortsatzgegend in Kinderhandtellergrösse flach kugelig geschwollen, Haut darüber gering geröthet. Es besteht Spontan- und Druckschmerzhaftigkeit des linken Warzenfortsatzes, des Hinterhauptes, des linken Vorderhalses. Active und passive Bewegungen des Kopfes und der Halswirbelsäule um ungefähr ein Drittel des normalen Bewegungsumfanges verringert. Keine nachweisbare Erkrankung der übrigen Hirn-

Digitized by Google

nerven, der Brust- und Baucheingeweide. Gang unsicher, schwankend, Augenhintergrund normal. Puls 120, Temperatur 38,5—40,1, Respiration 28.

12. October. Operation (Alexander) in ruhiger Chloroformnarcose. 8 cm langer Hautschnitt über der Convexität der Geschwulst, Freilegung und Eröffnung des Warzenfortsatzes. Corticalis dünn, weich, Inneres von einem wallnussgrossen vereiterten Cholesteatom erfüllt, hintere knöcherne Gehörgangswand zum Theil destruirt. Durchführung der Radicaloperation mit Plastik nach Panse. Freilegung des Sinus, wobei sich unter Pulsation perisinös einige Tropfen Eiter entleeren. Laterale Sinus wand grauroth gefärbt, resistent. Die Spaltung ergiebt einen leeren Sinus.

Folgt Freilegung der Vena jugularis interna im mittleren Halsdrittel — sie enthält wenig Blut — mit doppelter Unterbindung der Vene unterhalb der Vena faciei communis, die gleichfalls chirurgisch ligirt wird. Die Ligatur an der Vena jugularis interna wird möglichst weit central angelegt, so dass das periphere Venenende möglichst lang ausfällt. Sodann werden vom ursprünglichen Hautschnitte vom oberen und unteren Ende direct nach hinten 2 je 7 cm lange Schnitte geführt und der resultirende rechtwinklige Lappen nach hinten umgeschlagen und mit einem Haken nach hinten gezogen, der Sinus transversus wird von der freigelegten Region nach aufwärts bis etwa 2 cm in der sagittalen Medianebene des Kopfes freigelegt. Es ergiebt sich in einer Entfernung von 1 cm über dem Knie an der Aussenfläche der Dura ein guldengrosser, flacher Entzündungsherd und diesem entsprechend im Sinus selbst ein grüngelber, verjauchter Thrombus, der nach Spaltung des Sinus auf die ganze Länge entfernt wird. Danach stellt sich aus dem peripheren Sinusabschnitt eine Blutung ein, die durch aufgelegte Jodoformgaze anstandslos steht. Nun wird auch der Sinus nach abwärts bis an den Bulbus freigelegt, wobei sich gleichfalls in dem oberen Ende ein obturirender, fötider, gelbgrüner Thrombus ergiebt, nach dessen Entfernung sich wenige Tropfen Blut aus dem Sinus entleeren.

14. October. Das ligirte periphere Venenende wird in den oberen Hautwinkel vorgezogen, durch drei Knopfnähte daselbst fixirt und sodann wieder eröffnet. Es entleeren sich aus der Vene etwa 15 Tropfen einer serös-hämorrhagischen Flüssigkeit. In die Vene wird nun auf eine Länge von etwa 3 cm ein Gazestreifchen vorgeschoben, die Hautwunde drainirt und durch fünf Knopfnähte geschlossen.

Bacteriologischer Befund: Im Eiter aus dem Warzenfortsatze und perisinösem Abscess microscopisch und culturell ein Bacteriengemisch. Thromben microscopisch und culturell steril.

Verlauf: Reactionsloser Wundverlauf. Bis 22. October jeden zweiten Tag Verbandwechsel, wobei stets der in das periphere Venenende eingeführte Streifen eitrig durchtränkt erscheint und nach Vorziehen desselben noch einige Tropfen dicken, gelben, nicht fötiden, manchmal von Luft (Gasblasen) durchsetzten Eiters vorquellen. Die regionäre Wunde am Ohre zeigt sich seit 25. October von Granulationen bedeckt. Am 29. October Secundärnaht des Hautlappens und Drainage durch den unteren Wundwinkel. Peripheres Jugularisende seit 22. October verödet, Halswunde seit 3. November linear vernarbt, vollständiges Wohlbefinden, keine Beschwerden.

Digitized by Google

Epikrise: Durch den Fall wird die gute Verwendbarkeit der von Alexander angegebenen Methode der Versorgung des peripheren Jugularisendes (Anlegung einer Jugularishautfistel) illustrirt. In dem Falle handelt es sich, von der Thrombose im oberen Theile des Sinus lateralis abgesehen, um eine Thrombophlebitis im unteren Theile des Sinus, die sicher bis in die unmittelbare Nähe des Bulbus reichte. Ob sie den Bulbus selbst betraf, kann nicht exact bewiesen werden, da der Bulbus nicht freigelegt worden ist. Immerhin scheint das nach der Entfernung des Thrombus tropfenweise vorquellende Blut eine obturirende Thrombose auszuschliessen. Der Erkrankungsherd im unteren Theile des Sinus und im Bulbus wurde nun durch den sowohl nach oben geschlitzten Sinus als nach abwärts durch das angelegte offene Jugularisende drainirt erhalten und die gute Wirkung dieser letzteren Drainage äusserte sich in dem continuirlichen Abflusse von Eiter durch das periphere Venenende bis acht Tage nach der Operation. Alexander verweist kurz auf seine bisher von ihm derart operirten Fälle, in welchen er stets von der Anlegung der Jugularis-Hautfistel nur Gutes gesehen hat und empfiehlt diese Operationsmethode. Merkwürdig erscheint der bacteriologische Befund, welcher im Warzenfortsatze und perisinösem Eiter microscopisch und culturell ein Bacteriengemisch ergab, während die grüngelben, fötiden Thromben sich steril erwiesen. Alexander bringt diesen Befund in Analogie mit dem nicht seltenen Befunde der Sterilität des Eiters in Empyemen und Hirnabscessen, erinnert an die Thatsache, dass ab und zu frische, tiefroth gefärbte, anscheinend reine Thromben bereits infectiös gefunden werden, und zieht daraus die Lehre, dass sich der Operirende nach dem macroscopischen Befunde des Thrombus nach keiner Richtung hin ein Bild seiner Infectiosität machen kann.

Discussion.

Docent Dr. Hammerschlag bemerkt, dass die von Dr. Alexander beschriebene Methode nicht originell ist. Die Einnähung des distalen Endes der Vena jugularis in die Halswunde wurde bereits von Clutton im Jahre 1892 ausgeführt. Der von Clutton beschriebene Fall ähnelt in einem weiteren Punkte dem von Dr. Alexander eben beschriebenen, und zwar darin, dass Clutton ebenfalls erst die Einnähung des peripheren Stumpfendes der Jugularis vornahm und erst mehrere Tage später, nachdem die Anwesenheit von Eiter im Venenrohre sichergestellt war, das periphere Ende öffnete.

Docent Alexander: Ich bin kein Freund von Prioritätsstreitigkeiten und habe nirgends Urheberrechte bisher in Anspruch genommen. Wenn aber von diesem Verfahren selber die Rede ist und seine Neuheit angezweifelt wird auf Grund der Operation von Clutton, so nehme ich für das von mir beschriebene Operationsverfahren vollkommen die Priorität in Anspruch, weil von früheren Operateuren weder diese Art der Versorgung des peripheren Venenendes (Anlegung einer Jugularis-Hautfistel), noch auch die Operation selbst vor mir angegeben und von mir zuerst als typischer Eingriff hingestellt worden ist. Schliesslich ist ja die Schlitzung des oberen Endes, die Exstirpation der Jugularis und Aehnliches auch ein Verfahren der Drainage. Aber es bedeutet nur

Digitized by Google

ein vollkommenes Missverstehen meiner Methode, wenn man dieselbe mit diesen beiden anderen identificiren wollte.

IV. Dr. H. Neumann demonstrirt histologische Präparate eines Tumors des äusseren Gehörganges, der wegen seiner eigenthümlichen Structur eine sichere Diagnose nicht stellen liess. Dem Aussehen nach handelte es sich entweder um ein Chondromyxosarcom oder um eine der in der Parotis gelegentlich zu beobachtenden gutartigen Mischgeschwülste (Chondromyxom). Die vor fünf Monaten operirte Patientin hat sich unterdessen schon als geheilt vorgestellt. Der Tumor hatte der Patientin durch nach dem Hinterhaupte ausstrahlende Schmerzen und häufige stärkere Blutungen Beschwerden verursacht.

Discussion.

Docent Dr. Gomperz erwähnt im Anschlusse daran einen Fall, wo er bei Entfernung eines Polypen eine exorbitante Blutung sah. Ende 1902 kam eine 28jährige Frau zu ihm, die eine Granulationsgeschwulst im äusseren Gehörgange mit stinkender Eiterung aufwies. Beim Ausspritzen fiel ihm eine starke Blutung auf. Die Frau gab an, dass es schon einmal bei dem Versuche, den Polypen herauszunehmen, sehr stark geblutet hätte. G. verwendete Cocain und Adrenalin und exstirpirte den Polypen mit der Schlinge. Bei der Operation schoss ein Blutstrahl aus dem Gehörgange, wie bei einer arteriellen Blutung, so dass der erste Gedanke der an eine Carotisblutung war. Mit vieler Mühe brachte G. die Blutung zum Stehen und überwies dann die Frau der Klinik Politzer. Die von Hofrath Weichselbaum vorgenommene Untersuchung des Tumors ergab das Vorhandensein eines epithelialen Carcinoms.

Docent Alexander: Der Patientin wurde ein operativer Eingriff vorgeschlagen; sie lehnte ihn ab und wurde zwei Tage später entlassen. Ein Stückchen des Tumors wurde mit der kalten Schlinge entfernt, dabei trat eine sehr heftige Blutung auf, die mit Jodoformgaze gestillt wurde.

V. Dr. Ernst Urbantschitsch demonstrirt ein nach seinen Angaben gefertigtes selbsthaltendes Nasenspeculum aus Aluminium, das sich bei operativen Eingriffen sehr gut bewährt hat. Die Befestigung erfolgt mittelst einer brillenartigen Vorrichtung.

VI. Dr. Hugo Frey hält seinen angekündigten Vortrag: Weitere Untersuchungen über die Schalleitung im Schädel.

Vortr. recapitulirt die Ergebnisse seiner früheren einschlägigen Arbeiten, insbesondere bezüglich der Schallfortleitungen einer Pyramide zur anderen und berichtet hierauf über einige neue Ergebnisse.

Mittelst der microphonischen Beobachtungsmethode constatirte er, dass Schallwellen, die durch eine an irgend einem Punkte des Schädels aufgesetzte Stimmgabel auf denselben übertragen werden, in dem Endpunkte des von dem ersten Punkte aus gezogenen grössten Durchmessers am stärksten wieder gehört werden, dass also bezüglich der Schallausbreitung im knöchernen Schädel eine directe Beziehung zwischen je zwei diametral gegenüberliegenden Punkten besteht. Dadurch wird ein schon längere Zeit beim normal Hörenden beobachtetes Phänomen erklärt, nach dem bei einer bestimmten Stellung der Stimmgabel an

Digitized by Google

einem Scheitelbein ihr Ton nicht in dem zunächst liegenden gleichseitigen, sondern in dem Ohre der anderen, entfernteren Seite gehört wird.

Dass dort, wo die Pyramiden in das Schädelgehäuse eingebettet sind, Beeinflussungen des oben geschilderten Verhaltens durch sie hervorgerufen werden, ist nach den Versuchsergebnissen des Vortr. wahrscheinlich, wenn auch die Art dieser Beeinflussung noch nicht genau erkennbar ist.

Weiterhin gelang dem Vortr. der Nachweis, dass an ein und demselben Punkte des Schädels nicht nur von der Oberfläche, sondern auch von der Durchschnittsfläche her gleiche Schallintensitäten erhalten werden, und zwar auch in verschiedenen Radien.

Es ergiebt sich aus den Versuchen, dass bei der geschilderten Anordnung Schallwellenzüge sich zwischen der Stimmgabel und dem diametral gegenüberliegenden Punkte über die ganze Oberfläche des Schädels vertheilen. Man erhält daher, je näher man einem dieser beiden Gegenpunkte kommt, um so mehr an lebendiger Kraft, also um so grössere Schallintensitäten. An der grössten Circumferenz in der Mitte zwischen beiden Punkten muss demzufolge ein Minimum an lebendiger Kraft wahrgenommen werden. Inwieweit zu diesem einfachen Zusammenlaufen von Schallwellenzügen an den beiden Gegenpunkten noch Interferenzerscheinungen treten können, lässt sich nach den vorliegenden Untersuchungen noch nicht entscheiden.

Discussion.

Prof. Bing: Die sog. gekreuzte Perception, welche Dr. Frey mit seiner Beobachtungsthatsache — dass der Stimmgabelton von einer Stelle am macerirten Schädel aus an der correspondirend gegenübergelegenen Stelle am stärksten gehört wurde — in Verbindung bringen und erklären zu können glaubt, halte ich nicht für gekreuzte Perception, sondern, wie ich dies schon früher dargethan, blos für gekreuzte Projection. Wir können nämlich den Frontalschnitt des Schädels in der Ebene der Pyramiden gewissermaassen als (halbes) Ellipsoid ansehen, in dessen Brennpunkten eben die Labyrinthe gelegen sind. Wenn nun bei einem normal hörenden Individuum eine tönende Stimmgabel in der Mittellinie des Schädels (Oberkiefer, Scheitel) aufgesetzt wird, pflanzen sich die Schwingungen durch die Kopfknochen nach beiden zur Medianlinie doch gleich gelegenen Labyrinthen hin gleichmässig fort und es kommen dem Hörnerven jeder Seite die Schallimpulse aus gleicher Entfernung und in gleicher Intensität zu. Der Ton wird dabei eigentlich nicht so sehr in den Ohren, als vielmehr von der Ansatzstelle der Stimmgabel herkommend wahrgenommen resp. dorthin projicirt, also gewissermaassen nach der Spitze eines Dreieckes, dessen Schenkel von der Ansatzstelle zu den Labyrinthen verlaufen und dessen Basis die zwischen letzteren gezogene Horizontale darstellt. Denkt man sich über dieser Basis in derselben Ebene, doch in entgegengesetzter Richtung, ein gleiches Dreieck errichtet, so geben beide Dreiecke zusammen ein Parallelogramm, in dessen lange Diagonale die Resultirende fällt, in deren Richtung der wahrgenommene Ton projicirt wird.

Bringt man die tönende Stimmgabel näher der Seite eines Ohres mit den Kopfknochen in Contact, z. B. an dem Warzentheile des rechten Schläfebeines, so wird der Ton nur (eigentlich vorwaltend) im rechten

Digitized by Google

Ohre gehört; denn die Schwingungen, die sich ja wieder nach beiden Labyrinthen fortpflanzen, gelangen zum nahen rechten Labyrinthe auf kurzem Wege, haben dagegen zum entfernteren linken Labyrinthe eine längere Wegstrecke zurückzulegen. Der rechte Hörnerv erhält daher Impulse von grösserer Intensität, während dem linken Labyrinthe die Schwingungen in einer dem Wegunterschied entsprechend verminderten Intensität zukommen; die stärkeren Impulse rechterseits übertönen die linksseitig schwächeren — der Ton wird im rechten Ohre gehört, nach welchem auch die Resultirende des entsprechend gedachten Parallelogramms hinzieht.

Analog verhält sich die Tonwahrnehmung auch von anderen Stellen der Schädelhälfte aus, wo die Stimmgabel näher einem Ohre aufgesetzt wird; denn bezüglich der Tonwahrnehmung und deren Localisation kommen hauptsächlich die Intensität der Impulse (Summe der lebendigen Kraft), die Ansatzstelle und die Functionstüchtigkeit des nervösen Hörapparates in ihrer nach physikalischen Gesetzen erfolgenden Ein- und Rückwirkung auf beide Ohren in Betracht.

Wenn nun von manchen Punkten der Schädelhälfte dies- oder jenseits der Mittellinie (Tuber parietale, frontale) der Ton nach der entgegengesetzten Seite klingt, so glaube ich nicht, dass dies vorwaltende Wahrnehmung durch das Ohr der anderen Seite also gekreuzte Perception — sondern nur gekreuzte Projection ist, und dass hier die Resultirende, in welcher diese Projection erfolgt, in die andere Diagonale des Kräfteparallelogramms fällt.

Es ist schwer anzunehmen, dass gerade von diesen Punkten aus die Leitung durch das Gefüge der Knochen zum Ohr der entgegengesetzten Seite eine soweit bessere sei — dass durch dieselbe der Verlust von Intensität (auf dem immerhin weiteren Wege) übercorrigirt würde.

Und horcht man genauer zu — so nimmt man den hinüberklingenden Ton in derselben Weise wahr — wie er von der Oberkiefermitte oder vom Scheitel — als projectirter klingt — und da meist nur für höhere Stimmgabeln und dass bei wiederholten Versuchen der Ton dann doch auf derselben Seite bleibt.

Ich habe mich hier gegen die Annahme einer gekreuzten Perception als solche gewendet und nicht gegen Frey's gewiss richtige Beobachtungsthatsache; ob diese mit der gekreuzten Projection in Beziehung ist — lässt sich zunächst nicht sagen. — Es liegen die Verhältnisse am macerirten Schädel doch anders, als beim Lebenden und dort, wo das auscultirende Ohr des Untersuchers den Ton am stärksten wahrnimmt — befindet sich der Acusticus des Untersuchten eben nicht.

Dr. Frey giebt vorläufig für die erwähnte Beobachtung keine Erklärung. Vielleicht wäre die Vorstellung der ellipsoiden Form des Schädels hierbei nicht so ohne weiteres von der Hand zu weisen; man könnte sich denken, dass die Schwingungen im Hohlraum des Schädels in die Brennpunkte gesammelt werden und von diesen wieder in der Richtung der Leitstrahlen in dem correspondirend entgegengesetzten Punkt der Schädeldecke zusammentreffen.

Immerhin glaube ich hat die Annahme der directen Kopfknochenleitung, welche von mir gegenüber der sog. cranio-tympa-

Digitized by Google

nalen Leitung — seit jeher festgehalten und durch klinische Beobachtungsthatsachen gestützt worden ist — in den Ergebnissen der Untersuchung Frey's über Schalleitung im Knochen auch ihre experimentelle Bestätigung erhalten.

Dr. Hugo Frey kann sich mit der von Prof. Bing gegebenen Erklärung nicht befreunden. Er findet den Wert seiner Untersuchungsmethode gerade darin begründet, dass es mit ihr möglich ist, gewisse Schalleitungsphänomene am Schädel objectiv darzustellen und aufzunehmen. Wie Prof. Bing selbt zugiebt, zweifelt er nicht an der Richtigkeit der mitgetheilten Beobachtungen. Findet man aber nun objectiv eine grössere Summe lebendiger Kraft in der Nähe des Gehörorgans der einen Seite, so ist es doch gewiss das einfachste, anzunehmen, dass dort, wo mehr Schall ist, auch mehr gehört wird. Die Projection auf diese Seite erfolgt dann analog wie beim Weber'schen Versuch bei einem Schallleitungshinderniss, wo auch der Stimmgabelton nur in dasjenige Ohr lateralisirt wird, in welchem er stärker klingt, trotzdem auch das andere Ohr eine Hörempfindung hat.

Die Phänomene der Kopfknochenleitung als subjective zu erklären, geht heute wohl doch nicht mehr an; das hat zwar vor circa einem halben Jahrhundert Harlens, seither aber auch Niemand mehr mit Ausnahme weniger Autoren, die ihre Ansichten nicht auf physikalische oder physiologische Beobachtungen, sondern auf rein speculativer Basis aufbauten.

Der Vergleich des Schädels mit einem Ellipsoid, welches Brennpunkte für den Schall besitze, sei gewiss ein sehr interessanter Gedanke, aber es sei doch nur ein Vergleich, dessen Zulässigkeit erst zu beweisen ist, und die supponirten Brennpunkte müssten doch vor Allem einmal in ihrer Existenz demonstrirt werden. Gerade in dem Umstande, dass die hier erörterten Probleme in das Bereich der objectiv erforschbaren Thatsachen gerückt wurden, sieht Vortr. das bescheidene Verdienst seiner Arbeiten. Bezüglich der Frage der cranio-tympanalen oder reinen craniellen Knochenleitung nähert sich der Standpunkt des Vortr. dem des Herrn Prof. Bing fast vollständig.

Sitzungsberichte der laryngo-otologischen Gesellschaft, München.

18. Sitzung am 20. April 1903.

Vorsitzender: Prof. Haug.
Schriftführer: Dr. Hecht.

1. Demonstration von Dr. F. Schäfe: Carcinoma laryngis mittels Laryngofissur geheilt.

Pat., 40 Jahre alter Kutscher, der seit $^3/_4$ Jahren wegen chronischer Heiserkeit verschiedentlich behandelt wurde, zeigt das Bild einer linksseitigen Stimmbandanschwellung mit starker Röthung. Im vorderen

Digitized by Google

Drittel höckerige Prominenz, die sich herauf gegen das Taschenband erstreckt. Durch Probeexcision und microscopische Untersuchung wird Plattenepithelkrebs festgestellt. Operation unter Localanästhesie mit Tropacocain. Tracheotomie. Laryngofissur (ausgeführt von Professor Dr. Stubenrauch). Am gespaltenen Kehlkopfe lässt sich deutlich erkennen, dass die Geschwulst allein auf das linke Stimmband beschränkt ist. Daher wird von einer halbseitigen Exstirpation des Kehlkopfes Abstand genommen und nur das erkrankte Stimmband von der vorderen Commissur bis zum Processus vocalis unter Mitnahme der umliegenden Schleimhautpartie excidirt. Nach Abschabung des Knorpels und Verschorfung der Wunde wird die Schleimhaut oberhalb wie unterhalb vom Knorpel abpräparirt und über den freistehenden, sich leicht bewegenden Aryknorpel zusammengenäht. Die Canüle wird sofort nach der Operation entfernt und die Halswunde durch Naht geschlossen. Schluckbeschwerden sind nach der Operation nicht vorhanden und ist am zehnten Tage nach der Operation der Pat. wieder vollkommen dienstfähig. Heute, $^3/_4$ Jahre nach überstandener Operation, ist Pat. frei von jedem Recidiv und die Stimme völlig intact. Der Spiegelbefund ergiebt ein Bild wie bei einem einseitigen Stimmbandcatarrh. An Stelle des excidirten Stimmbandes hat sich eine etwas geröthete, nach dem freien Rande scharf begrenzte, bandartige Narbe gebildet, die sich mit Hilfe des eingenähten Aryknorpels frei wie ein Stimmband bewegt und mitschwingt.

Vortrag von Dr. H. Neumayer: Zur Casuistik der Fremdkörper in der Speiseröhre. (Autoreferat, Vortrag erscheint in der Münchener med. Wochenschrift.)

Der Vortr. berichtet über eine grössere Anzahl (13) von Fremdkörpern in der Speiseröhre, welche mit Hilfe des Oesophagoscopes nachgewiesen und zum grössten Theile und meist ohne Schwierigkeit unter Leitung des Oesophagoscopes extrahirt werden konnten.

Die Oesophagoscopie ist nicht nur das sicherste, sondern auch bei Gegenwart von spitzen, die Wandung der Speiseröhre leicht verletzenden Fremdkörpern das schonendste Verfahren, um die Gegenwart eines Fremdkörpers nachzuweisen. Bei einer Reihe von Fällen, die der Vortr. zu beobachten Gelegenheit hatte, war von anderer Seite Sondirung, Durchleuchtung mit Röntgenstrahlen vorgenommen worden, ohne dass es gelungen wäre, den Fremdkörper mit Sicherheit festzustellen. Die vorsichtige Untersuchung mit dem Oesophagoscope führte in allen Fällen selbst bei kleinsten Fremdkörpern wie bei einem Knochensplitterchen, das sich in die Wand festgebohrt hatte, zum Ziele.

Was die unter Leitung des Oesophagoscopes vorgenommenen therapeutischen Eingriffe anlangt, so sprechen dieselben gleichfalls für den grossen Wert der Methode.

Von den 13 beobachteten Fällen konnte in 11 Fällen die Extraction des betr. Fremdkörpers ohne Schwierigkeit und ohne Nachtheil für den Pat. ausgeführt worden. In zwei Fällen handelte es sich um sehr grosse, unbeweglich festgekeilte Fremdkörper (in dem einen Fall um ein Knochenstück, in dem anderen um eine Gebissplatte), welche unter Leitung des Oesophagoscopes nicht mobilisirt werden konnten und bei denen die Oesophagotomie ausgeführt werden musste.

Digitized by Google

19. Sitzung am 15. Juni 1903.

Vorsitzender: Prof. Schech.
Schriftführer: Dr. Hecht.

(Zu dieser Sitzung waren die Specialärzte für Chirurgie sowie für Magen-Darmkrankheiten geladen.)

Vortrag von Dr. H. Neumayer: Oesophagoscopisches mit Demonstration. (Autoreferat; Vortrag erscheint in der Münchener med. Wochenschrift.)

Der Vortr. berichtet über seine Erfahrungen, die er im Laufe von sieben Jahren durch Anwendung der Oesophagoscopie gesammelt hat.

An der Hand einer grösseren Reihe von Krankengeschichten bespricht er den grossen diagnostischen Wert des Oesophagoscopes bei gutartigen und malignen Stenosen. Eine Anzahl von Abbildungen illustriren das Aussehen verschiedener Narbenstenosen, die Veränderungen, welche durch Carcinome hervorgerufen werden, den Anblick, den Fremdkörper der verschiedensten Art (Gebisse, Knochensplitter etc.), im Oesophagoscope gesehen, bieten.

Der grosse therapeutische Wert des Oesophagoscopes ist bei der Behandlung der Fremdkörper zu erkennen.

Unter Leitung des Oesophagoscopes gelingt die Extraction der meisten Fremdkörper selbst aus beträchtlicher Tiefe ohne Schaden für den Pat. und es ist in jedem Falle eines Fremdkörpers in der Speiseröhre die ösophagoscopische Extraction vor Allem zu versuchen und einer Oesophagotomie oder dem Versuche, den Fremdkörper mit Sonden in den Magen zu stossen oder mit Zangen oder Münzenfänger nach oben zu bringen, unbedingt vorzuziehen. Vortr. demonstrirt zum Schlusse seines Vortrages die Ausführung einer ösophagoscopischen Untersuchung.

Wegen der vorgeschrittenen Zeit wird auf eine Discussion verzichtet.

Vereinigung westdeutscher Hals- und Ohren-Aerzte.

XI. Sitzung vom 26. Juli 1903 in Köln.

I. Fackeldey (Cleve): Unsere Stellungnahme zur ärztlichen Bewegung, zum § 4 der Standesordnung, zur kassenärztlichen Frage.

II. Marx (Witten): Demonstration eines Patienten mit Tumor der Schädelbasis.

Es handelt sich um ein grosses, mit dem Septum fest verwachsenes Sarcom, welches die faciale Wand des rechten Oberkiefers und den harten Gaumen durchbrochen hat. Zwei Versuche, den Tumor auszuschälen (es wurde bei der zweiten Operation die Carotis communis unterbunden) misslangen wegen profuser Blutungen. Auffallender Weise ist der Tumor nach dem zweiten Eingriffe wesentlich geschrumpft, so dass der Patient, ein 26jähriger Bergmann, seine Arbeit wieder auf-

Digitized by Google

nehmen konnte. M. macht auf die grosse Seltenheit eines gutartigen Verlaufs derartiger Tumoren in diesem Alter besonders aufmerksam.

III. Littaur (Düren): Ein Fall von Fistula colli congenita.

Bei dem 22jährigen Patienten lässt sich der Fistelgang von der äusseren Oeffnung als derber Strang, der senkrecht am Kehlkopfe verläuft, bis zum Kieferwinkel verfolgen; bei Druck auf die Fistel sieht man hinter der rechten Tonsille am oberen Rande den Eiter hervorspritzen. Bezüglich der Therapie ist L. der Auffassung, dass zu sicherer Heilung die Totalexstirpation angezeigt sei.

IV. P. Reinhard (Köln): Ueber das Inhalationsverfahren nach Dr. Bulling (Reichenhall).

Es handelt sich bei diesem System um ein Zerstäuben der Flüssigkeit in kleinste Tröpfchen, was durch Hineinleiten eines Stromes comprimirter Luft erreicht wird. Die von Hofrath v. Schrötter (Wien) angestellten Versuche haben ergeben, dass bei dieser Art der Inhalation die Flüssigkeit bis in die feinsten Bronchien dringt. Bei den an der Schrötter'schen Klinik weiter gemachten Versuchen, auf diesem Wege dem Organismus Medicamente zuzuführen, hat sich gezeigt, dass z. B. inhalirte Jodnatriumlösung im Harn ausgeschieden wurde.

Die Errichtung Bulling'scher Inhalatorien dürfte nicht nur in Spitälern, Sanatorien etc., sondern namentlich bei Bergwerken, in Fabriken, grossen Städten angezeigt sein, um so für die Hygiene der Lunge zu sorgen.

R. giebt noch eine Beschreibung des neu errichteten Emser Inhalatoriums nach Dr. Bulling und demonstrirt das Verfahren an mehreren Apparaten.

V. Nehab (Ems): Demonstration einer neuen Art von Kehlkopfspiegeln, die nicht beschlagen.

Der auf beiden Seiten mit Glimmerplättchen belegte Spiegel ist durch einen dünnen Platindraht mit einer kleinen electrischen Batterie verbunden und wird auf diese Weise dauernd erwärmt. Die Idee stammt von Zahnarzt Kesler (Berlin).

VI. C. Reinhard (Duisburg): Ueber gleichzeitigen Befund von Fremdkörpern der Nase bei adenoiden Vegetationen.

R. hat sehr häufig bei Kindern, die ihm wegen Fremdkörper der Nase zugeführt wurden, Hyperplasie der Rachenmandel feststellen können, die den Angehörigen bisher nicht aufgefallen war, aber seiner Auffassung nach für die Kinder die directe Veranlassung zum Einführen der Fremdkörper wurde. Das durch die Adenoiden verursachte Jucken in den Naseneingängen sowie die übrigen daraus resultirenden Beschwerden veranlasst nach R.'s Ansicht die Kinder dazu, mit den Fingern in der Nase zu bohren und bei dieser Gelegenheit werden die gerade zum Spielen in den Fingern befindlichen Gegenstände in die Nase gebracht.

Discussion.

Buss (Münster i. W.) berichtet über einen Fall, in welchem nach Operation von Adenoiden die Beschwerden nicht schwanden, dagegen aufhörten, als später durch Niesen ein Fremdkörper (Hollundermark) aus der Nase geschleudert wurde; wahrscheinlich war das Kind auch durch die aus der Hyperplasie der Rachenmandel resultirenden Beschwerden zum Einführen des Fremdkörpers veranlasst worden.

Hopmann (Köln).

Digitized by Google

Fabian (Mülheim a. d. Ruhr):

a) Ueber einen Fall von Grosshirnabscess.

Im Anschlusse an eine acute Otitis media und externa hatten sich bei der 38jährigen Patientin heftige halbseitige Kopfschmerzen eingestellt, die F. veranlassten (ca. zwei Monate nach Beginn der Otitis), die Mittelohrräume freizulegen.

Im Antrum wenig Eiter, Gehörknöchelchen in Granulationen gehüllt und cariös. Die auf Fünfpfennigstückgrösse freigelegte Dura normal. Drei Tage nach der Operation Temperatur 40,6, Schüttelfrost; Erysipel, das nach zwölf Tagen zurückging; trotzdem blieb mässiges Fieber und Kopfschmerzen. Als sich Somnolenz einstellte, wurde der Schläfenlappen punctirt und, da Eiter gefunden wurde, die deutlich vorgetriebene Dura gespalten und ein grosser Abscess eröffnet. Trotzdem dauerten die Fiebererscheinungen sowie schwere Cerebralsymptome an; das Bewusstsein war häufig getrübt, Somnolenz und Coma wechselten ab; Tage lang lag Pat. im tiefsten Sopor (Harninsufficienz und Lungenödem traten ein), aber alle Erscheinungen besserten sich, nachdem aus dem Abscess weitere Eitermengen entleert waren.

Ungefähr $2^1/_2$ Monate nach Eröffnung des Abscesses waren alle Erscheinungen bis auf mässige Schleimsecretion aus dem Ohre sowie Gedächtnisschwäche für einzelne Worte zurückgegangen.

F. ist der Ansicht, dass vielleicht auch das Wunderysipel als ätiologisches Moment für den Abscess mit in Betracht käme.

Discussion.

Marx (Witten) berichtet über einen von ihm operirten Fall von Hirnabscess, der ohne Herdsymptome verlief, aber nach der Ausheilung bei dem 20järigen Pat. hysterische Erscheinungen zurückliess.

b) Zur Casuistik der Fremdkörper des Kehlkopfes.

Es handelt sich um eine 3 cm lange, $1^1/_2$ cm breite eiserne Klammer, die von einem siebenjährigen Knaben aspirirt wurde. Die in Chloroformnarcose angestellten Versuche, den Fremdkörper auf endolaryngealem Wege zu entfernen, misslangen; hochgradige Dyspnoe veranlasste F., die Laryngofissur anzuschliessen, und konnte so der im unteren Kehlkopfraume fest eingekeilte Fremdkörper entfernt werden. Zur Ruhigstellung wurde noch die obere Tracheotomie ausgeführt. Entfernung der Canüle nach sieben Tagen. Die Stimme ist vollkommen intact geblieben.

Moses (Cöln).

II. Kritiken.

Die Erkrankungen des Auges in ihren Beziehungen zu den Erkrankungen der Nase und deren Nebenhöhlen. Von Prof. Dr. Eversbusch in München. Sep.-Abdr. aus Gräfe-Sämisch, Handbuch der gesammten Augenheilkunde, II. Theil, Capitel XVI, A. 1, Leipzig bei W. Engelmann.

Der durch seine ophthalmologischen Arbeiten schon längst rühmlichst bekannte Autor hat in der vorliegenden Arbeit den Beweis geliefert, dass er auch auf dem so schwierigen Grenzgebiete der Nasenkrankheiten vollkommen zu Hause ist. In klarer und anziehender Weise bespricht E.

Digitized by Google

zuerst an der Hand von 13 sehr instructiven Zeichnungen die anatomischen Verhältnisse der Nebenhöhlen und ihre Beziehungen zu dem Sehorgan und wendet sich dann zu den speciellen Ursachen des Ueberganges entzündlicher Erkrankungen der Nebenhöhlen auf die Orbita und die Schädelhöhle, wobei angeborene Defecte in den angrenzenden Wänden, Verlegung der Ausführungsgänge der Höhlen, Behinderung des Secretabflusses, besondere Virulenz des angesammelten Eiters, sowie Infection durch die Lymphbahnen der Nase die Hauptrolle spielen.

Der allgemeinen Symptomatologie folgt dann eine ebenfalls durch vortreffliche Abbildungen illustrirte detaillirte Beschreibung der einzelnen Nebenhöhlenerkrankungen. Unter anderen interessanten Fällen ist besonders ein Fall von periodisch wiederkehrendem Exophthalmus zu erwähnen, der durch ein Empyem der Siebbeinzellen mit zeitweiligem mehr oder weniger unterbrochenen Secretabflusse verursacht war.

Primäre Erkrankungen der Nase und ihrer Nebenhöhlen können die Augenhöhle und das Sehorgan dadurch in Mitleidenschaft ziehen, dass entweder mechanische Störungen auftreten oder entzündliche Affectionen, veranlasst durch Verschleppung von Infectionsträgern aus der Nase und den erkrankten Nebenhöhlen. Die Ansichten über die Entstehung der functionellen und objectiv wahrnehmbaren Störungen des Auges, wie von Flimmerscotom, Einschränkung des Gesichtsfeldes, verminderter Leistungsfähigkeit des M. rectus internus und externus, Herabsetzung des Accomodationsvermögens, ferner die von fibrillären Zuckungen im Gebiete des M. orbicularis palpebr. und von Blepharospasmus, sind immer noch sehr getheilt, doch ist an dem wirklichen Vorkommen dieser Störungen nicht im Mindesten zu zweifeln. Auch Eversbusch beobachtete, dass dem Ausbruche einer sympathischen Erkrankung des zweiten Auges ein gelegentlich sehr heftiger Schwellungszustand der Nase vorausging, dass diese zunächst regelmässig beschränkt blieb auf die dem ersterkrankten Auge entsprechende Seite der Nasenhöhle, um erst im weiteren Verlaufe auf die gegenüberliegende Seite überzugehen; ferner beobachtete E., dass die jeweiligen Exacerbationen der Iridocyclitis sympathica verbunden waren mit mehr oder weniger erheblichen catarrhalischen Erscheinungen der Nase, oder wenn sie schon vorhanden waren, mit einer Zunahme derselben, die auch den Kranken selbst auffällig war. Den Schluss der Abhandlung von E. bildet die Behandlung der von der Nase und ihren Nebenhöhlen ausgehenden Augenerkrankungen, wobei der Verfasser seine vollkommene Vertrautheit mit den modernen Radicaloperationen an den Tag legt. weshalb das Werkchen allen Ophthalmo- und Rhinologen bestens empfohlen sei. Schech.

Operationen am Ohre. Die Operationen bei Mittelohreiterungen und ihren intracraniellen Complicationen. Für Aerzte und Studirende. Von Dr. B. Heine, 1. Assistent der Kgl. Universitäts-Ohrenklinik und Privatdocent an der Universität Berlin. Mit 29 Abbildungen im Texte und 7 Tafeln. Berlin 1904. Verlag von S. Karger.

In dem vorliegenden Buche hat H. die operative Behandlung der Mittelohreiterungen und ihrer Complicationen geschildert, wie sie an der Lucae'schen Klinik üblich und erprobt ist; das Buch ist geschrieben

Digitized by Google

„für jeden Arzt, der sich mehr oder weniger speciell mit der Ohrenheilmethode beschäftigt, für den Chirurgen und für den Anfänger in unserem Specialfach; den fertigen Otologen wird es vielleicht interessiren, von den seinen abweichende oder mit ihnen übereinstimmende Ansichten zu hören, die auf der Erfahrung an einem grossen, gleichmässig bearbeiteten Material basiren.“ Man darf sagen, dass Heine die sich gestellte Aufgabe glänzend gelöst hat. Das Buch ist mit grosser Klarheit und Frische geschrieben und enthält in knapper, übersichtlicher Darstellung alles über Operationen am Ohr Wissenwerthe; die kritische Verwerthung der Erfahrungen an dem grossen Material der „Berliner Universitäts-Ohrenklinik“ wird nicht nur jeden Arzt interessiren, sondern auch dem otologisch geschulten Leser bei der Darstellungskunst Heine's ein Vergnügen und Gewinn sein. Gustav Brühl.

III. Referate.

a) Otologische:

Drei Taubstummenlabyrinthe. Ein Beitrag zu der Lehre von den Entwicklungsstörungen des häutigen Labyrinthes. Von Dr. Ernst Oppikofer, pract. Arzt in Basel.

Der Verf. beschreibt und bespricht in der Zeitschrift für Ohrenheilkunde (Bd. XLIII, Bezold-Festgabe) das Ergebniss der Obduction von zwei Fällen aus der oto-laryngologischen Universitätsklinik von Prof. Siebenmann in Basel, von denen das rechte Gehörorgan des ersten Falles (von Prof. Siebenmann am deutschen Otologencongress zu Heidelberg 1900 demonstrirt) sowie die beiden Gehörorgane des zweiten Falles dem Verf. zur Verfügung standen.

Der Obductionsbefund des ersten Falles ist, kurz zusammengefasst, folgender: macroscopisch keine besonderen Veränderungen. Microscopisch: „Hypoplasie des Ganglion spirale und der aus ihm abgehenden Fasern bei wenig atrophischem Acusticusstamme. Im ferneren mangelhafte Entwicklung und stellenweises Fehlen des Corti'schen Organes, embryonales Stadium der Membrana tectoria in der Spitzenwindung und der Stria vascularis in allen Windungen. Normales Verhalten des übrigen Labyrinthes sowie des Mittelohres.“

Beim zweiten Falle fand der Verf. ebenfalls keine macroscopischen Veränderungen. Knöchernes Labyrinth normal. Microscopisch: Cortisches Organ und Membrana tectoria höchst mangelhaft ausgebildet; Striaepithel streckenweise gefaltet und sehr kernarm. Im Ganglion cochleare wenig Ganglienzellen und Nervenfasern; die laterale Sacculuswand in Falten gelegt; die Macula sacculi sowie der Nervus saccularis atrophisch. Im übrigen Labyrinth normales Verhalten. Musculus tensor tympani und M. stapedius atrophisch. Als einziger Unterschied zwischen rechtem und linkem Labyrinth findet sich rechts abnorme Grösse des häutigen Ductus im letzten Achtel der Basal- und im ersten Viertel der Mittelwindung.

Digitized by Google

38 trefflich ausgeführte Abbildungen (auf 13 Tafeln) erleichtern das Verständniss dieser wissenschaftlichen Abhandlung. Als Anhang ist ein ausführliches Literaturverzeichnis über diesen Gegenstand beigegeben, für das wir dem Verf. ebenso Dank wissen wie für seine ganze gediegene Arbeit. Ernst Urbantschitsch.

Histologischer Beitrag zur Taubstummheit. Von Dr. Hölzel in München. (Zeitschr. f. Ohrenheilk., XLIII.)

Histologischer Befund eines im Anschluss an chronische Mittelohreiterung ertaubten Gehörorganes; klinische und anamnestische Daten fehlen. Obliteration der Paukenhöhle mit Verlust sämmtlicher Gehörknöchelchen, desgl. Aditus und Antrum obliterirt; tympanales Ende der Tuba blindsackförmig knöchern geschlossen. Hyperostose der Labyrinthwand mit knöchernem Verschluss beider Fenster; in der Schnecke, besonders der ersten Windung, Knochen- und Bindegewebsneubildung. Corti'sche Membran fehlt ganz, von dem ganzen Corti'schen Organ nur in der Mittel- und Spitzenwindung deutliche Reste. Auch in den Bogengängen Bindegewebs- und Knochenneubildung. Ueber das Verhalten der Nerven liess sich nichts eruiren, da das Präparat zu lange in Alcohol gelegen hatte. Verf. legt besonderen Werth auf die Obliteration der Mittelohrräume nach Mittelohreiterung, welche ausserordentlich selten beobachtet zu sein scheint. Für die totale Taubheit war der knöcherne Verschluss beider Fenster genügender Grund. Keller.

Zur Casuistik der otogenen Pyämie. Von Dr. Heschelin in Odessa. (Chirurgia 1903, IV, russisch.)

H. berichtet über 24 Fälle, welche er in seiner Spital-Abtheilung behandelt resp. operirt hat und kommt zum Schlusse, dass als Causalmoment der otogenen Pyämie am meisten (aber nicht ausschliesslich wie Leutert meint) die Sinusthrombose ist. Insbesondere bestätigen diese Meinung die Pyämiefälle, welche (12 an Zahl) aus Otitis chr. entstanden sind; in 10 von diesen ist die Sinusthrombose bewiesen durch Operation bezw. Section, in 1 hat die Operation und Section den negativen Befund erwiesen und in 1 Falle ist der Befund unbestimmt, da die Patientin (doppelseitige chronische Otorrhoe) nach mehrtägigem, pyämischen Fieber mit Schüttelfrösten sich der weiteren Beobachtung entzog. — Von den 12 acuten Otitiden mit pyämischem Fieber sind bei 5 während der Operation Sinusthromben gefunden; bei 1 letal abgelaufenen (Meningitis) ist weder in operatione noch in sectione ein Thrombus gefunden; die übrigen 6 genasen nach gewöhnlicher Aufmeisselung (ohne Operation auf den Sinus), — also ist der Befund unbestimmt. Die Jugularis wurde unterbunden in 4 acuten Fällen (alle genasen) und in 1 chron. (letal). Von den 12 acuten starben 2 (1 Meningitis und 1 Amyloid der inneren Organe nach mehreren Metastasen); von den 12 chronischen starben 9 (!); als Todesursachen: alle kamen in's Spital in sehr elendem Zustande nach längerem pyämischen Fieber mit schon verjauchten Thromben des Sinus, Bulbi, sogar der Jugularis selbst, dann mit necrotischer, weitgehender Pachy- und Leptomeningitis, mit Cerebral- und Cerebellar-Abscessen und dergl. —

Digitized by Google

Metastasen waren bei 9 acuten und 2 chronischen; es prävalirten bei den acuten die Metastasen in die peripherischen Organe, bei den chronischen die Hirnhaut- und Hirncomplicationen.

Was die Art und Weise des Operirens betrifft, so verfährt H. folgendermaassen: Nach 3—4 Schüttelfrösten mit entsprechender Temperatur wird die gewöhnliche Aufmeisselung ausgeführt mit Freilegung des Sinus transversus und nachfolgender Punction; ist flüssiges unverändertes Blut constatirt, ist die Operation damit beendet; ist aber der Sinus thrombosirt, dann wird er gespalten, die vordere Wand excidirt, der Thrombus entfernt und dann tamponirt. Hält aber das Fieber auch nach diesem Eingreifen an (Beweis, dass im Bulbus Thromben sind), dann wird die Vena jugularis ligirt, was auch geschehen kann, wenn der Thrombus schon bei der ersten Operation vereitert ist. Autoreferat.

Operative Eröffnung des Warzentheiles bei Otitis media purulenta acuta mit Ausbreitung des Processes unter dem Warzenfortsatze. Bericht aus der otiatr. Univ.-Klinik zu München. Von Dr. F. Leimer. (Zeitschr. f. Ohrenheilk., XLIII.)

17 Fälle von Bezold'scher Mastoiditis werden einer eingehenden Schilderung in Bezug auf Pathogenese, Aetiologie und Operationsverfahren unterzogen. Keller.

Beitrag zur Unterbindung des centralen Endes der V. jugul. int. nach Durchtrennung der Clavicula bei otogener septischer Sinus jugularis-Thrombose. Von Prof. Zaufal in Prag. (Prager med. Wochenschrift, XXVIII, No. 32.)

Beschreibung eines Falles von Sinus jugularis-Thrombose, welcher durch tiefe Unterbindung der V. jugul. nach Durchtrennung der Clavicula in drei Monaten geheilt wurde. Durchtrennung der Clavicula $1\,^1/_2$ cm vom Sternoclaviculargelenk nach aussen ist erforderlich, wenn man die Abgrenzung des Abschlussthrombus gegen das gesunde Venenrohr prüfen und gefahrlos die Ligatur um eine ganz gesunde Partie der Vene legen will.
Brühl.

Ueber den Wert der otitischen Symptome zur Diagnose von Kopfverletzungen bezw. Basisfractur. Ein Beitrag zur Lehre über die traumatische Neurose. Aus der Ohrenklinik der Kgl. Charité Berlin, Director weil. Geh. Medicinalrath Prof. Dr. Trautmann. Von Stabsarzt Dr. Stenger, früher 1. Assistent der Klinik. (Berliner klin. Wochenschr., 2 Februar 1903.)

Bei der Beurtheilung der Symptome von Seiten des Ohres in Fällen von Kopfverletzungen unterscheidet Stenger zwischen frischen und älteren Läsionen; bei ersteren kann der Abfluss von Cerebrospinalflüssigkeit als ziemlich sicheres Zeichen einer Basisfractur gelten; wichtig ferner sind die bei auftretender Blutung gleichzeitig beobachteten Fissuren im knöchernen Gehörgang, die meistens weiter nach innen führen. Die Zerreissung des Trommelfelles ist für die Diagnose belanglos. Wirklichen Werth können nur die functionellen Symptome haben. Die bei Kopfverletzungen vorkommenden Läsionen des Gehörorgans äussern

Digitized by Google

sich in Hörstörungen und Gehörsempfindungen, Schwindel und Nervenlähmungserscheinungen; die ersteren Symptome sind die wichtigsten; sie sind verschieden, je nachdem der N. acusticus in seinem Kern, Verlauf oder Ausbreitungsbezirk betroffen ist. Verfasser bespricht die einzelnen Vorkommnisse, sowie den Werth der Stimmgabeluntersuchung; bei dieser ist sicher zu verwerthen die Abkürzung der Perceptionsdauer vom Knochen aus auf der erkrankten Seite und der Ausfall der hohen Töne. Schwindel weist auf eine Verletzung der Bogengänge hin, wobei auch Nystagmus beobachtet wird. Die Nervenlähmungserscheinungen betreffen fast nur den Facialis und Opticus. Dies sind nach Stenger die Hauptsymptome der sogenannten traumatischen Neurose nach Kopfverletzungen. Die Diagnose derselben ist gesichert, sobald die functionelle Untersuchung des Gehörorgans einen positiven Befund für eine traumatische Verletzung ergiebt. P. Reinhard (Köln).

Zur Anatomie und Entwicklung der Gelenkverbindungen der Gehörknöchelchen beim Menschen. Von Dr. Schmidt in Chur. (Zeitschr. f. Ohrenheilk, XLIII.)

Verf. hielt eine Neubearbeitung des Themas, welches seit Rüdinger keiner eingehenderen Untersuchung unterzogen worden war, mit Rücksicht auf die wesentlichen Fortschritte in den technischen Untersuchungsmitteln für angezeigt und ist dabei wiederholt zu Anschauungen gekommen, welche von den bisherigen Angaben oft wesentlich abweichen, besonders bezüglich der Streitfrage, ob Meniscus, Symphyse oder freies Gelenk. Die sehr ausführliche Arbeit, welche auch die Entwicklungsgeschichte und Literatur eingehend berücksichtigt, eignet sich nicht zu einem kürzeren Referate. Keller.

Réaction galvanique de l'auditif, sa valeur au point de vue du diagnostic. Von Dr. F. Chavanne in Lyon. (Revue hebdomadaire de laryngologie, d'otologie et de rhinologie.)

Verf. hat 100 Fälle auf die galvanische Erregbarkeit des Acusticus nach der sog. „äusseren Methode" untersucht, indem er den positiven Pol auf den Nacken, den negativen auf den Eingang des äusseren Gehörganges setzte. Er kommt zu dem Resultate, dass die galvanische Reaction uns kein sicheres Hilfsmittel für die Diagnose in der Otologie an die Hand giebt. A. Sonntag (Berlin).

---

b) Rhinologische:

Ueber den primären Krebs der Nase. Von Dr. L. Lénart u. L. Donogány. (Orvosi Hetilap 1903, No. 21.)

Dieser Vortrag wurde in der Gesellschaft der Aerzte gehalten. 7 eigene Fälle und 80 in der Literatur gesammelte Fälle bilden die Grundlage der Arbeit. Ein Fall ist ätiologisch erwähnenswerth; bei diesem waren multiple Polypen vorhanden und das Carcinom entwickelte sich aus den den Polypen bedeckenden Basalzellen. Am häufigsten

Digitized by Google

geht das Carcinom — in der Hälfte der Fälle — von der mittleren Muschel aus, dann der Reihe nach von der unteren Muschel, Septum, Rachendach, mediale Wand der Highmorshöhle und Sinus sphenoidalis. Metastasen waren nur in einem Falle vorhanden. Vom Sarcom kann das Carcinom klinisch nicht unterschieden werden, nur durch die histologische Untersuchung, daher die Wichtigkeit derselben. Endonasal kann nur im Beginne operirt werden und später können nur sehr radicale Operationen helfen. Die Prognose ist schlecht; bisher wurden nur zwei definitive Heilungen beschrieben. Discussion. Baumgarten.

Ueber Endoscopie der Nase und deren Nebenhöhlen. Eine neue Untersuchungsmethode. Von Dr. A. Hirschmann in Berlin. (Arch. für Laryngol. etc. 1903, Bd. XIV, pag. 195.)

Da ein genauer Einblick in die Oberkieferhöhle überhaupt, insbesondere aber für die möglichst frühzeitige Diagnose der malignen Neubildungen von allergrösster Wichtigkeit ist, so war es H.'s Bestreben, die Besichtigung der Oberkieferhöhlenwandung auf möglichst leicht zugänglichem Wege zu erreichen. Zu diesem Zwecke machte er sich die von Nitze erfundene Cystoscopie zu Nutze und construirte ein Instrument, das er kurzweg Endoscop nannte. Dieses Instrument, welches übrigens auch für die Untersuchung der Nasengänge, des Nasenrachens, sowie des Ohres verwendbar ist, hat eine Länge von 15 cm, einen Durchmesser von 4 mm. Es besteht aus einem runden Schafttheil und einer abschraubbaren Kuppe, welche ein länglich-ovales, auf vier Volt eingestelltes Dittel'sches Glühlämpchen trägt. Am unteren Ende des Schaftes befindet sich ein rechtwinkliges Prisma, und das von Nitze angegebene terrestrische Fernrohr, welches das durch das Prisma aufgenommene Bild vergrössert zur Anschauung bringt. Das trichterförmige Ocularende des Schaftes trägt zu Orientirungszwecken einen Knopf, welcher gleichzeitig die Richtung von Prisma und Glühlämpchen angiebt. Das Instrument wird durch einen Bohrcanal von 6 mm Durchmesser eingeführt, welcher vom Alveolus eines zuvor extrahirten Backzahnes oder von einer alten Zahnlücke aus angelegt wird und hat bei den angegebenen Verhältnissen der Dicke des Instrumentes zur Weite des Bohrloches jenes diejenige freie Beweglichkeit, welche erforderlich ist, um auch in räumlich kleinen Höhlen alle Buchten gründlich absuchen zu können. Nachdem H. an einem Materiale von 21 Fällen die Brauchbarkeit seines Instrumentes erprobt hat, giebt er seine Erfahrungen und Resultate, zum Theil in vortrefflichen Abbildungen endoscopischer Bilder, bekannt und fordert zu weiteren Versuchen auf.

Beschorner.

Zur Behandlung des nervösen Schnupfens. Von Doc. Dr. L. Rèthi. (Wiener med. Wochenschr. 1903, No. 23.)

In manchen Fällen von Rhinitis nervosa wird durch die locale Behandlung ein Erfolg verzeichnet; bei der Hydrorrhoea nasalis lassen manchmal alle Mittel im Stich, so auch Orthoform, Anästhesin etc. In einem solchen Falle hat Rèthi mit dem Adrenalin gute Wirkung erzielt.

Baumgarten.

Digitized by Google

Zur Aetiologie und Pathologie der Abscesse der Nasenscheidewand. Von Dr. Ernst Fuchsig in Wien. (Wiener klin. Wochenschr. 1903, No. 13.)

In einem Falle war die Ursache ein Trauma, im anderen Falle unbekannt. Verf. bespricht die Entstehung der Abscesse und des Hämatoms. Er hat darin ganz Recht, dass nicht immer nach dem Trauma ein Bruch entstehen muss, sondern dass es genügt, wenn eine Fissur oder Abhebung des Periostes eintritt. Das Hämatom kann rhinogen oder hämatogen inficirt werden. Verf. theilt die Abscesse nach Wroblewsky ein: 1. Traumatische mit oder ohne Hämatombildung, a) rhinogene, b) hämatogene Infection; 2. nichttraumatische, a) rhinogene Infection (Rhinitis, Erysipel, Dentale), b) metastatische nach Infectionskrankheiten. Auch Verf. fand, dass die Abscesse aus den Hämatomen sich langsamer entwickeln und dass erst später die Verstopfung der Nase auftritt, also zu einer Zeit, in welcher schon der Abscess vorhanden ist.

Baumgarten.

Ein Fall von Palpitatio cordis und Asthma, bedingt durch Verstopfung der Nase. Von Dr. Heinrich Halàsz. (Magy. orvosok lepdo 1903, No. 2 u. 3.)

Nach Entfernung der vorhandenen Crista septi und der hypertrophischen Muschelantheile sind die im Titel erwähnten Erscheinungen bei dem 52jährigen Patienten geschwunden. Einige Daten aus der ersten Periode der Reflexneurosenerkrankungen bilden die Einleitung der Arbeit.

Baumgarten.

Behandlung der kindlichen Adenoiditis chronica. (Traitement de l'adénoidite chronique infantile) Von Dr. Pierre in Berck-sur-Mer. (Arch. internat. de laryngol. etc., Bd. XVI, Mai/Juni 1903.)

In Fällen, wo es sich nicht sowohl um adenoide Vegetationen des Nasenrachenraumes als um inselförmige Schwellungen der Schleimhaut desselben mit massenhafter Absonderung gelben, zähen, geballten Schleimes handelt, cauterisirt P. mit Argent. nitric. in Substanz zwei Mal wöchentlich, im Ganzen 5—6 Mal, den ganzen Nasenrachenraum und erzielt damit nicht nur Besserung des localen Leidens, sondern des davon abhängigen gesammten Allgemeinbefindens, insbesondere was Schlaf, Appetit und Aussehen anlangt.

Beschorner.

Ueber Thiosinaminversuche bei Rhinosclerom. Von Dr. Emil Glas (Klinik Prof. Chiari). (Wiener klin. Wochenschr. 1903, No. 11.)

Das Präparat ist ein Derivat des ätherischen Senföls (Allylsulfoharnstoff) und wurde zur Erweichung von Narbengewebe, besonders bei Oesophagusstricturen empfohlen. In fünf Fällen von Sclerom und in einem Falle von Lues wurde es zur Injection verwendet, doch kann es auch innerlich genommen werden. In dem einen Falle von Sclerom trat nach der neunten Injection so starke Schwellung der subcordalen Wülste auf, dass die Tracheotomie gemacht werden musste, aber bald darauf konnte das Schrötter'sche Rohr No. 7 und No. 9 ganz leicht eingeführt werden. Ohne Dilationsverfahren hat das Mittel keinen Einfluss, aber es empfiehlt sich als Adjuvans zum Dilatationsverfahren,

Digitized by Google

da es die Scleromwülste in der Nase und im Kehlkopfe weicher macht. Dies sieht man auch an dem Präparate, welches nach Injection entfernt und untersucht wurde. Die Gewebe sind gequollen. Bei stärkerer Stenose des Kehlkopfes ist aber von der Anwendung abzusehen.

Baumgarten.

Rhinosclerom post Trauma. Von Dr. Hrach in Przemyšl. (Wiener med. Wochenschr. 1903, No. 13.)

Bei einem Soldaten erschien nach einem Trauma am linken Septum eine Geschwulst. Die microscopische Untersuchung ergab Rhinosclerom. Da der Fall einen Polen betraf, kann es nicht geleugnet werden, dass derselbe aus einer Scleromgegend stammt. Das Trauma ist aber unserer Ansicht nach nicht die Ursache des Scleroms, sondern blos die Ursache seines schnelleren Wachsthumes. Baumgarten.

Durch Trauma bedingte Entstellung des Gesichtes, behandelt mit Einlagerung von Paraffin; Anwendung von Vulcanitmasken bis zu vollständiger Formwiederherstellung. (Malformations traumatiques de la face, traitées par l'inclusion de la paraffine; application de moules en vulcanite au maintien du modelage jusqu'à restauration complète.) Von Dr. Delangre in Tournai. (Arch. internat. de laryngol. etc., Bd. XVI, Mai/Juni 1903.)

Ein 40jähriger Officier hatte sich durch Sturz vom Pferde arge Verletzungen des Gesichtes, namentlich der Nasenknochen, zugezogen, dergestalt, dass die Deformationen des Gesichtes ausserordentlich auffällige geworden waren. Trotz vielfacher chirurgischer Eingriffe zu cosmetischem Zwecke und trotz sinnreicher Prothesen konnte eine Besserung des abschreckenden Aussehens nicht erzielt werden. D. nun injicirte in sechs Sitzungen Paraffin und deponirte geeigneten Ortes 18 ccm davon. Er formte dasselbe durch Aufpressen von Vulcanitmasken, die auf vorher in gewünschter Weise modellirtem Gyps abgegossen waren, und erzielte mit diesem Vorgehen eine namentlich die Nase anlangende, sehr erfreuliche Besserung. Beschorner.

Methoden und Erfolge der Blaulichtbehandlung. Von Dr. Gustav Kaiser in Wien. (Wiener klin. Rundschau 1903, No. 17.)

Uns interessiren die beiden Fälle von Lupus, da besonders die Nase auch erkrankt war. Die Besserung und Heilung erfolgte nach 42 und 72 Sitzungen. Der Erfolg auf den Bildern ist scheinbar auffallend.

Baumgarten.

c) Pharyngo-laryngologische:

Beitrag zur Aetiologie des hohen Gaumens. Klinisch-craniometrische Untersuchungen. Von Dr. S. Bentzen in Kopenhagen. (Arch. für Laryngol. etc. 1903, Bd. XIV, pag. 203.)

Nach einer flüchtigen Betrachtung der Literatur über den oben genannten Gegenstand und einer kurzen Uebersicht über die verschiedenen Ansichten, die Aetiologie des hohen Gaumens betreffend, geht B. zu

Digitized by Google

den craniometrischen Untersuchungen zunächst anderer Autoren, dann zu seinen eigenen über, die er an 394 Individuen vorgenommen hat, spricht über den Gang dieser Untersuchungen, die Technik der Messungen, Berechnung der Maasse und beschäftigt sich, nachdem er dargethan, wie sich die Gaumenhöhe zu verschiedenen physiologischen Phänomenen verhält und von denselben abhängig ist, mit dem Einflusse einzelner pathologischer Factoren auf jene. Solcher pathologischer Zustände, die für eine abnorme Gaumenhöhe verantwortlich gemacht werden, sind es vornehmlich drei: 1. die adenoiden Vegetationen des Nasenrachenraumes, d. h. der durch dieselben bedingte orale Respirationsmodus, 2. die Deviation des Septums und 3. die Rachitis. Was die adenoiden Vegetationen anlangt, welche, wenn sie in der Menge vorhanden sind, dass sie orale Respiration herbeiführen, von den meisten Forschern als Ursache zu hohem Gaumen erachtet werden, so ist auch B. der Meinung, dass sie den Gaumen stets höher machen, als er ohne sie geworden wäre, während es von der ursprünglichen Höhe abhänge, ob Hypsistaphylie entstehe oder nicht, dass zweitens die Deviatio septi narium oft die Ursache des hohen Gaumens darstellt, ist gleichfalls nicht zu leugnen, namentlich wenn gleichzeitig adenoide Vegetationen und orale Respiration vorhanden sind, am allerhäufigsten, wenn sich die pathologischen Zustände mit Leptoprosopie (oder Rachitis) zusammenfinden; und was schliesslich die Rachitis betrifft, so kommt B. zu dem Resultate, dass sie die Entwicklung des leptoprosopen Gesichtstypus begünstigen kann. Ist dies der Fall, so muss auch die Rachitis dadurch eine der Ursachen des hohen Gaumens werden. Uebrigens, meint B., sei derselbe keineswegs auf die Wirkung einer einzigen und einzelnen Ursache zurückzuführen und könne vielmehr das Product vieler Factoren sein. So spielt das Alter eine ziemlich bedeutende Rolle: Vor der Pubertät wird die Hypsistaphylie seltener, nach derselben häufiger gefunden werden; ferner das Geschlecht: das weibliche zeigt den hohen Gaumen öfter als das männliche. Ein bestimmtes Verhältnis zwischen hohem Gaumen und Gesichtsform vermochte B. zwar nicht zu constatiren, wohl aber fand er, dass vor dem Zahnwechsel die Hypsistaphylie am häufigsten bei Chamäprosopen, aber nach dem Zahnwechsel am häufigsten bei Leptoprosopen vorkommt. Für den wichtigsten Factor hält B. die geerbte Disposition, da dieser zweifellos immer vorhanden sei. Beschorner.

Zwei Beobachtungen von grossen pulsirenden Gefässen des Pharynx. (Deux observations de gros vaisseaux pulsatiles du pharynx.) Von Dr. J. Boulai in Rennes. (Arch. internat. de laryngol. etc., Bd. XVI. Mai/Juni 1903.)

Beide Fälle betrafen Damen im Alter von 55 und 50 Jahren. Bei der einen zeigte sich rechterseits am hinteren Pharynxwinkel ein fast gänsekieldickes, isochronisch mit dem Radialpulse pulsirendes Gefäss. Die Pulsation wurde von der Patientin zeitweilig selbst wahrgenommen. Im anderen Falle liess sich, gleichfalls rechterseits, ziemlich im Pharynxwinkel ein kleingänsekieldickes, stark pulsirendes Gefäss erkennen.

Digitized by Google

Pat. hat davon niemals etwas wahrgenommen. Es handelte sich einerseits wohl um einen Ast der Carotis, andererseits um eine erweiterte Arter. vertebralis bezw. pharyngea ascendens. Hier hätte eine Operation der adenoiden Vegetationen, an denen die Dame litt, leicht verhängnissvoll werden können. Beschorner.

Untersuchungen über die im Rachen befindlichen Eingangspforten der Tuberculose. Aus dem patholog.-anatom. Institut des Krankenhauses im Friedrichshain zu Berlin, Prosector Prof. Dr. v. Hansemann. Von Dr. Sakehiko Ito aus Fuknoka (Japan).

Der Inhalt der sehr fleissigen Arbeit, bei der die Zahl der Microtomschnitte über 8000 betrug, lässt sich am besten mit den Schlussworten des Verfassers wiedergeben; es heisst dort: „In 104 secirten Fällen habe ich also die Gaumen-, Rachen-, Zungentonsillen, Valleculae epiglotticae und Schleimdrüsen des Zungengrundes genau microscopisch untersucht. Dabei habe ich sichere primäre Tuberculose derselben in keinem einzigen Fall nachweisen können. Dagegen erkrankten nach meiner Meinung secundär an Tuberculose: a. die Gaumentonsillen in fünf Fällen, b. die Rachentonsillen in zwei Fällen, c. Valleculae epiglotticae in einem Falle, d. die Schleimdrüsen des Zungengrundes in einem Falle, wobei zu bemerken ist, dass in einem Fall Gaumentonsillentuberculose, Rachentonsillentuberculose und Valleculaetuberculose gleichzeitig bei demselben Individuum vorkamen, während in einem anderen Falle Rachentonsillentuberculose und Schleimdrüsentuberculose vergesellschaftet war, sodass sich die Anzahl der als secundär erkrankt aufzufassenden Fälle auf sechs beläuft."

Ein Literaturverzeichniss ist beigefügt.

P. Reinhard (Köln).

Echinococcus der rechten Mandel. Von Botey. (Original: Archivos de Ginecopatologia, Obstetricia y Pediatria. Ausführliches Referat von Sarabia: Revista de Medic. y Cirurg. Prácticas, 7. November 1903.)

Bei einer 14jährigen Fabrikarbeiterin bestanden seit ca. drei Wochen rechtsseitige Halsbeschwerden, in den letzten Tagen so stark, dass die Deglutition wesentlich erschwert war. Bei der Untersuchung zeigte sich die rechte Mandel stark geschwollen, ebenso war die Gegend vor und über der Mandel stark angeschwollen und gespannt, jedoch ohne Infiltration und deutliche Entzündungssymptome; es war, als ob vor und über der Mandel etwas sässe und von innen die Gegend vordränge. Die Uvula war verdrängt und durch die Schwellung fast unsichtbar, jedoch ebenso wie der Gaumenbogen ohne Infiltration. Kein Verdacht auf Lues oder Tuberculose. Keine Drüsenschwellungen am Halse.

Mehrfache Punction des oberen Mandelpoles blieb ohne Resultat. Drei Tage nach einem Versuch mit dem Galvanocauter kam aus der dadurch gesetzten Oeffnung ein Membranstückchen, das mit der Pincette vollständig herausgezogen wurde und sich als eine gefaltete Blase entpuppte. Nach der Extraction blieb ein cylindrisches Loch, das nach aussen von der Mandel führte, und in das die Hälfte des Zeigefingers eindringen konnte. Eine Sonde gelangte bis zum Mandibularwinkel.

Digitized by Google

Die Höhlung war mit dickem, käsigem, stinkendem Eiter in geringer Menge gefüllt.

Die Untersuchung im pathologischen Institute in Barcelona ergab, dass es sich um einen Echinococcus mit Haken und Scolex handelte. Die Blase war 4 cm lang, 2,2 cm breit, die Wand über 1 mm dick.

M. Kaufmann (Mannheim).

Ueber das Vorkommen des Scleroms in Deutschland. Von Dr. H. Streit in Königsberg. (Arch. f. Laryngol. etc. 1903, Bd. XIV, pag. 257.)

Die Arbeit hat zum Zweck, die Ausbreitungsweise des Scleroms innerhalb des Deutschen Reiches zu untersuchen und cartographisch zu illustriren, wie dies von Anderen bereits für einige Länder der österreichischen Monarchie geschehen ist. Zu diesem Zwecke hat St. die bis jetzt veröffentlichten Scleromfälle gesammelt, sämmtlich nachgeprüft und registrirt, soweit sie ihm völlig einwandsfrei erschienen, ausserdem aber nicht veröffentlichte Fälle, soweit sie ihm durch briefliche Mittheilungen einer Anzahl Autoren zugänglich wurden, hinzugefügt. Aus dem hierdurch gewonnenen Materiale geht hervor, dass die Invasion des Scleroms in Deutschland eine sehr grosse ist und dass es sich um zwei Herde handelt (abgesehen von einzelnen sporadischen Fällen) nämlich um Masuren (Ostpreussen): Oletzko, Lyck, Johannisburg und um Schlesien: Neisse, Neustadt, Leobschütz und Ratibor. Dementsprechend und da nach St.'s Meinung die bisherigen Maassregeln, weitere Ausbreitung der Krankheit zu verhüten, nicht genügen können, macht er folgende Vorschläge: Für das Sclerom soll Anzeigepflicht bestehen. Es sind Nachforschungen über gemachte Sclerombeobachtungen bei den practischen Aerzten oben genannter Kreise zu erheben; gegebenen Falles sind dieselben auf die gesammte Aerzteschaft Ostpreussens und Schlesiens auszudehnen und event. staatlicherseits ärztliche Commissionen zur Erforschung der Krankheit an Ort und Stelle abzuordnen. Die sclerom-verdächtigen Individuen werden auf Staatskosten zwecks genauer Feststellung der Diagnose Specialärzten überwiesen, und wenn diese feststeht, in einem besonderen Scleromheim isolirt. Die nicht völlig einwandsfreien publicirten Scleromfälle sind staatlicherseits an geeignete Specialärzte zu überweisen und von diesen nachzuprüfen, über nicht publicirte Fälle aber sollen nach Möglichkeit Recherchen angestellt werden.

Beschorner.

Ueber Abortivbehandlung der Tonsillitiden. Von Franz v. Jordán, Primarius in Budapest. (Orvosi hetilap 1903.)

Schon vor vier Jahren machte Verf. Mittheilung über Wirkung des Chinins auf Tonsillitiden und erhärtet jetzt seine Wahrnehmungen durch die neuere Mittheilung.

In seiner ersten Publication scheint Verf. von B. Fränkel's Erfahrungen über die Behandlung der Angina (Berliner klin. Wochenschrift 1881) keine Kenntniss zu haben und kommt daher ganz unabhängig von Fränkel zu übrigens auch ganz abweichenden und sehr

Digitized by Google

interessanten Schlüssen über seine Chininbehandlung, die ausführlicher reproducirt zu werden verdienen.

Sein erster Patient war vor sieben Jahren ein Herr mit lacunärer schwerer Tonsillitis und mit Fieber bis nahezu 41° C., dem er Abends 1 g Chinin, und zwar halbstündlich $^1/_2$ g, verabreichte. Pat. hatte in der Nacht sehr profusen Schweiss, war am Morgen fieberfrei, subjectives Befinden gut, locale Symptome verschwanden am selben Tage.

Unter den seither behandelten zahlreichen Patienten befindet sich auch der Verf. selbst und solche, bei welchen früher die Erkrankung mehrere Tage lang mit Fieber anhielt.

1. Jordán wünscht ausdrücklich, dass Chinin sulf. in vollen Dosen, und zwar Abends um 7 und um $^1/_2$8 Uhr je 0,5 g, verabreicht werde (bei Kindern in, dem Alter entsprechenden, verkleinerten Dosen), worauf nach durchschnittlich vier Stunden der kritische profuse Schweiss einzutreten pflegt — der nach Verf. nicht der Chininwirkung, sondern der „Krisis" zuzuschreiben ist — und am folgenden Abend ist auch die Restit. ad integrum da.

2. Diese volle Abenddosis von Chinin übt die Wirkung auf alle Formen der selbstständigen Tonsillitis aus, also auch bei sogen. interstitiellen Entzündungen, wenn noch kein Gewebszerfall eingetreten ist; versagt aber bei Tonsillenerkrankung von Diphtherie und Scharlach (Sepsis), ist also geradezu ein differential diagnostisches Mittel in den betreffenden Fällen. Bei drei Kindern, denen Verf. Chinin bisulf. per rectum einverleibte, war keine Wirkung eingetreten; zwei von diesen zeigten sich bald als scharlachkrank und eines hatte Diphtherie.

3. Chinin wirkt nicht prophylactisch gegen die Tonsillitiden. Das wird mit einem interessanten Fall illustrirt. Beim Pat. mit rechtsseitiger lacunärer Tonsillitis war nämlich der Nachtschweiss und afebrile Zustand Morgens auf das Chinin eingetreten; doch am folgenden Abend setzte wieder hohes Fieber ein, weil jetzt die Entzündung der anderen, linksseitigen Tonsille folgte. Abermals je 0,5 g Chinin um 7 und $^1/_2$8 Uhr und am nächsten Tage war Pat. geheilt. Diese Zweitheilung der Erkrankung wäre ohne Chininbehandlung gar nicht zu beobachten gewesen.

Die angeführten Beobachtungen können ohne theoretische Erörterungen sich blos auf die Empirie stützen; Chinin scheint Verf. ein Specificum gegen Tonsillitiden, wie gegen Malaria zu sein.

Ref. möchte nun die Chininbehandlung bei schweren Tonsillitiden mit hohem Fieber, ferner bei solchen Patienten angelegentlich empfehlen, bei denen die Erkrankung lange zu verlaufen und zu Abscedirungen zu führen pflegt. Bei Leuten, die eine Tonsillitis leicht zu überstehen pflegen, dürfte es sich wegen der Chininsymptome kaum verlohnen, ein ganzes Gramm Chinin zu ordiniren. Némai (Budapest).

Erfahrungen über den Kehlkopfkrebs. Von Doc. Dr. Josef Némai. (Orvosi Hetilap 1903, No. 15.)

Vortrag, gehalten in der Gesellschaft der Aerzte, ist nicht für Specialisten bestimmt gewesen. Némai erwähnt einige Fälle, bei welchen die Diagnose zwar auf Carcinom gestellt wurde, und wieder andere, bei

Digitized by Google

welchen Carcinom diagnosticirt wurde und keines vorhanden war. In leichteren Fällen hätte man aber endolaryngeal nichts erreicht. Er concludirt, dass es besser sei, lieber die Thyreotomie in zweifelhaften Fällen zu machen, als den günstigen Zeitpunkt einer Operation zu versäumen. Er ist kein Freund der Totalexstirpation, man muss trachten, so früh als möglich zu operiren. Manche Carcinome entwickeln sich sehr langsam, auch ist deren Malignität eine sehr variable. Baumgarten.

Tuberculöse Kehlkopfgeschwülste. Aus der med. Universitäts-Poliklinik in Berlin, Director Geh.-Rath Senator. Von Dr. Ludwig Neufeld. (Berliner klin. Wochenschr., 2. Februar 1903.)

Nach einem kurzen geschichtlichen Ueberblick über Beobachtungen von Tuberculomen des Larynx, deren erstes nach Autor 1877 von Ariza beschrieben ist, und die nach Gerhardt zu den seltensten Geschwülsten unter den zahlreichen Entartungsformen des Larynx Tuberculöser gehören, geht Verf. auf die Schwierigkeiten der Diagnose ein. Differential-diagnostisch kommen in Betracht: syphilitische Anschwellungen und bösartige Neubildungen. In fast allen Fällen entscheidet erst das Microscop, aber selbst dies kann zu Irrthümern führen. Die beiden Fälle, deren Krankengeschichten folgen, betreffen einmal eine vermuthlich primäre Larynxtuberculose, das andere Mal einen vom Stimmband ausgehenden Tumor, also zwei sehr seltene Vorkommnisse. Die Diagnose wurde beide Male durch das Microscop gestellt, und die Geschwulst auf endolaryngealem Wege mit gutem Erfolg entfernt. Den Schluss der Arbeit bilden therapeutische und prognostische Bemerkungen. P. Reinhard (Köln).

Ueber die Wirkung der Athemreize auf den Kehlkopf. Von Dr. R. du Bois-Reymond und Dr. J. Katzenstein in Berlin. (Arch. f. Laryngol. etc. 1903, Bd. XIV, pag. 107.)

Die Arbeit zerfällt in zwei Theile. Der erste, von du Bois-Reymond herrührend, beschäftigt sich mit einem neuen Kehlkopfathemreiz; der zweite, von Katzenstein, behandelt das Thema der „experimentellen Erzeugung dauernder Medianstellung der Stimmlippe". Was den ersten Theil anlangt, so bringt er die Resultate der Experimente von du Bois-Reymond an Thieren, namentlich Hunden, gewissermaassen als Ergänzung derjenigen von Grossmann und von Kreidl. Diese Letzteren entdeckten bei künstlicher Athmung durch Lufteinblasung einen Reflex, den sie als ein Analogon zu den Hering-Breuer'schen Steuerungsreflexen erklären, und der darin besteht, dass sensible Erregungen auf die Bahn des Vagus zum Kehlkopfcentrum gelangen und reflectorisch perverse Athembewegungen des Kehlkopfes auslösen. Auf Grund der Beobachtungen von du Bois-Reymond muss nun bei künstlicher Athmung durch Druck auf die Brust ein neuer Reflex angenommen werden, der darin besteht, dass sensible Erregungen von der Thoraxwand ausgehend auf einer spinalen Bahn zum Kehlkopfcentrum gelangen und reflectorisch die der Bewegung des Brustkorbes entsprechende Athembewegung des Kehlkopfes auslösen. Der zweite

Digitized by Google

Theil der Arbeit gipfelt in dem experimentellen Nachweise, dass nach Vagusdurchtrennung bei Hunden die vom Lungenvagus ausgehenden Athemreize fortfallen, die Stimmlippe in der Ausdehnung ihrer Bewegungen beeinträchtigt wird, die Blutathemreize aber, unter deren geringerem Einflusse die verminderten Stimmlippenbewegungen mit zu Stande kamen, fortbestehen. Wird nun der M. crico-arytaenoideus post. ausgeschaltet, so ist die Wirkung der Blutathemreize auf die Erregung der Verengerer und der accessorischen Erweiterer beschränkt. Da die Thätigkeit dieser letzteren nur eine ganz geringe sein kann, so erhalten die Verengerer nunmehr ein so grosses Uebergewicht, dass eine dauernde annähernde Medianstellung resultirt, die dem klinisch beobachteten zweiten Stadium der Recurrensparalyse entspricht. Zum Schlusse verbreitet sich K. noch weiter über den Erfolg der Durchschneidung des Lungenvagus und der Verengererfasern und über accessorische Erweiterer des Kehlkopfes, deren Existenz von Einigen als erwiesen angesehen, von Anderen rundweg geleugnet wird, wobei er sich mit Entschiedenheit für die Ansicht der Ersteren ausspricht. Beschorner.

Grosser Fremdkörper im Larynxeingang; Entfernung auf natürlichem Wege. Von E. Botella. (Original: Boletin de Laringologia etc. de Madrid. Ausführliches Referat von Sarabia: Revista de Medicina y Cirurgía Prácticas, 14. November 1903.)

Junger Mann von 19 Jahren, kommt mit Halsschmerzen, Fremdkörpergefühl und Schluckbeschwerden. Vor zehn Tagen verschluckte er einen Knochen; darauf schwerer Erstickungsanfall. Im Spital vorgenommene Extractionsversuche (ohne Spiegel) ohne Erfolg, so dass man, zumal der Erstickungsanfall vorbeiging, annahm, der Knochen sei schon herausgekommen. Zu Hause dann drei Tage heftige Deglutitionsbeschwerden, allmählich geringer werdend; doch besteht noch, wie erwähnt, geringer Schluckschmerz, Fremdkörpergefühl, beständiges Räuspern, belegte Stimme.

Laryngoscopisch bemerkt man eine dreieckige weisse Stelle, die ca. $^1/_2$ cm unter der Epiglottis links heraussieht; die Untersuchung ist wegen Ueberhängens der Epiglottis und Schwellung der Rachenwand sehr schwierig, ein richtiger Einblick in's Innere des Larynx gar nicht zu erreichen.

Unter Cocainanästhesie des Pharynx Extractionsversuche; der dritte Versuch ist erfolgreich und fördert ein dreieckiges Knochenstück zu Tage, 1,2 cm lang, 0,7 cm hoch. Die weitere Untersuchung zeigte aber hinten über den Aryknorpeln noch ein Knochenstückchen; die Extraction desselben gelang, trotz der grossen dazu nöthigen Kraftentfaltuug, ohne besondere Verletzung, durch geschicktes Heraushebeln. Es war rechteckig, 3,3 cm lang, 2 cm dick, 1,2 cm hoch.

Sehr geringe Blutung, sofortige Erleichterung; nach vier Tagen beschwerdefrei.

Der Fall ist interessant sowohl wegen der Grösse des Fremdkörpers, als auch wegen der relativen Beschwerdefreiheit. Die zwei Lamellen, die bei der ersten Extraction auseinander gerissen wurden, hatten recht-

Digitized by Google

winklig zusammengehangen; die verticale Lamelle hing in den Oesophagus hinein, die horizontale lag über den Aryknorpeln.

M. Kaufmann (Mannheim).

Neuere Mittheilungen über die locale Behandlung des Decubitus. Von Prof. Dr. Johann Bókai. (Orvosi Hetilap 1903, No. 22.)

Es werden die guten Resultate von 16 neueren Fällen berichtet, bei welchen bei vorhandenem Decubitus die neueren Broncetuben, die mit Alaungelatine bedeckt werden, angewendet wurden. Es gelingt in den meisten Fällen, die secundäre Tracheotomie zu umgehen und die Verwachsungen zu verhüten. Baumgarten.

Das Endotheliom (Cylindrom) des Antrum Highmori. Von Dr J. Kirschner in Berlin. (Arch. f. Laryngol., Bd. 15, H. 1.)

Eingehende histologische Studie über das Endotheliom der Oberkieferhöhle an Hand zweier Fälle von Jansen, welche K. auf Anregung Priv.-Doc. Dr. Oestreich's untersucht hat. Einzelheiten müssen aus er interessanten Arbeit ersehen werden. Brühl.

Zum Aufsatze von Dr. Warnecke „Eine aseptische Durchleuchtungslampe". Von Dr. Kleyensteuber in Cassel. (Arch. f. Laryngol. etc. 1902, Bd. XIII, pag. 157.)

Zur Bemerkung von Dr. Kleyensteuber. Von Dr. Warnecke in Hannover. (Ebendaselbst 1902, Bd. XIII, pag. 158.)

K. weist darauf hin, dass Vohsen's Durchleuchtungslampe allen Anforderungen der Asepsis genügt, was von Warnecke (Archiv für Laryngol. etc., Bd. XII, pag. 307) nicht berücksichtigt wurde. W. hingegen hält die Vohsen'sche Glas-Metallschutzhülle im Sinne der Auskochbarkeit für nicht so vollkommen wie seine (Warnecke's) Glasschutzhülle mit Gummidichtung, da das Bindemittel zwischen Glas und Metall dem Auskochen nicht widersteht. Beschorner.

Alle für die **Monatsschrift** bestimmten **Beiträge und Referate** sowie alle **Druckschriften, Archive** und **Tausch-Exemplare** anderer Zeitschriften beliebe man an Herrn Hofrath Prof. Dr. **L. v. Schrötter** in Wien IX, Mariannengasse 3, zu senden. Die Autoren, welche Kritiken oder Referate über ihre Werke wünschen, werden ersucht, 2 Exemplare davon zu senden. Beiträge werden mit 40 Mark pro Druckbogen honorirt und die gewünschte Anzahl Separat-Abzüge beigegeben

Verantwortlicher Redacteur: Prof. Dr. Ph. Scheoh in München.
Verlag von Oscar Coblentz. Expeditionsbureau: Berlin W. 30, Maassenstrasse 13.
Druck von Carl Marschner, Berlin SW., Ritterstrasse 41.

Digitized by Google

Monatsschrift für Ohrenheilkunde

sowie für

Kehlkopf-, Nasen-, Rachen-Krankheiten.

Organ der Oesterreichischen otologischen Gesellschaft u. der Münchener laryngo-otologischen Gesellschaft.

(Neue Folge.)

Mitbegründet von weil. Prof. Dr. Jos. Gruber, Prof. Dr. M. Rüdinger, Prof. Dr. R. Voltolini und weil. Prof. Dr. Fr. E. Weber-Liel

und unter Mitwirkung der Herren

Docent Dr. **E. Baumgarten** (Budapest), Hofrath Dr. **Beschorner** (Dresden), Prof. Dr. **A. Bing** (Wien), Privatdocent Dr. **G. Brühl** (Berlin), Docent Dr. **Gomperz** (Wien), Dr. **Heinze** (Leipzig), Prof. Dr. **Heymann** (Berlin), Dr. **Hopmann** (Cöln) Prof. Dr. **Jurasz** (Heidelberg), Dr. **Keller** (Cöln), Prof. Dr. **Kirchner** (Würzburg), Dr. **Koch** (Luxemburg), Dr. **Law** (London), Prof. Dr. **Lichtenberg** (Budapest), Dr. **Lublinski** (Berlin), Dr. **Michel** (Cöln), Prof. Dr. **Onodi** (Budapest), Prof. Dr. **Paulsen** (Kiel), Dr. **A. Schapringer** (New-York), Dr. **J. Sendziak** (Warschau), Dr. **E. Stepanow** (Moskau), Prof. Dr. **Strübing** (Greifswald), Dr. **Weil** (Stuttgart).

Herausgegeben von

Prof. Dr. L. v. SCHRÖTTER Wien. **Prof. Dr. PH. SCHECH** München. **Prof. Dr. E. ZUCKERKANDL** Wien.

Prof. Dr. V. URBANTSCHITSCH Wien.

Dieses Organ erscheint monatlich. Man abonnirt auf dasselbe bei allen Buchhandlungen und Postanstalten des In- und Auslandes.
Der Preis für die Monatsschrift beträgt 12 R.-M. jährlich; wenn die Monatsschrift zusammen mit der Allgemeinen medicinischen Central-Zeitung bestellt wird, nur 8 R.-M.

Jahrg. XXXVIII. Berlin, Februar 1904. No. 2.

I. Originalien.

Zur Prophylaxe der acuten Otitis media.

Von

Dr. **Jul. Veis** (Frankfurt a. M.).

Um nicht alte, längst bekannte Dinge zu wiederholen, möchte ich von den Ursachen der Otitis media acuta nur eine herausheben, die mir eine grössere Rolle zu spielen scheint, als ihr gemeinhin zuerkannt wird. Es ist dies das fehlerhafte Schneuzen der Nase!

Die allermeisten Menschen reinigen sich die Nase in der Weise von Schleim, dass sie den Naseneingang fast hermetisch zuhalten, nur einen minimalen Spalt offen lassen und durch diesen gewöhnlich mit grosser Gewalt und lautem Geräusche Luft und Secret herausblasen. Je mehr nun die Nase verstopft und je stärker der Druck ist, der angewendet werden muss, um das Secret durch den schmalen Spalt herauszubefördern, um so leichter wird es vorkommen, dass unbeabsichtigt der „Valsalva'sche Versuch" gemacht, d. h. Luft und event. infectiöse Massen in die Ohrtrompete und in das Mittelohr hineingeschleudert werden.

Digitized by Google

Dies mag ja oft ohne schädliche Folgen stattfinden, aber wenn Schnupfen besteht oder der Schleim in der Nase und dem Nasenrachenraume durch Masern, Scharlach, Diphtherie, Keuchhusten etc. besonders infectiös ist, dann genügt oft ein einmaliges heftiges Schneuzen oder auch Niesen bei ganz verstopfter Nase, um eine schwere Otitis media hervorzurufen. Ist das Secret nicht so infectiös, z. B. beim gewöhnlichen Schnupfen, so kann die Folge zu heftigen Schneuzens ein einfacher seröser Mittelohrcatarrh sein, wie er ja immer in Schnupfenperioden in kleinen Epidemien auftritt.

Bei ganz kleinen Kindern, wo die Tuba Eustachii weit und kurz ist und gewöhnlich eine mehr oder weniger grosse Rachenmandel besteht, wird das unmittelbare Uebergreifen der Entzündungsprocesse auf die Tube und das Mittelohr in den meisten Fällen ohne Vermittelung des Schneuzactes (und des Niesens?) vor sich gehen, anders dagegen bei grösseren Kindern und besonders bei Erwachsenen. Da wird man bei Ohrentzündungen so gut wie immer auf die Frage, ob beim Schneuzen plötzlich ein Knall oder Luftdruck im Ohre entstanden sei, eine bejahende Antwort bekommen. Es lässt sich wie ein bestätigendes Experiment an, wenn man es beobachtet, wie ein Patient entgegen der Vorschrift nach einer Nasenspülung schneuzt, einen Knall im Ohre spürt und prompt eine heftige Otitis media bekommt. Genau so verhält es sich m. E. mit den meisten Ohrentzündungen, die — bei intactem Trommelfelle — durch Baden entstehen: Wasser kommt in die Nase, es wird geschneuzt und gehustet und die Folge ist ein Hineintreiben des keineswegs indifferenten Badewassers in das Ohr.

Nun wird in allen Lehrbüchern empfohlen, um Ohrcomplicationen zu vermeiden, beim Schneuzen die eine Seite der Nase zuzuhalten und die andere dann stark auszuschnauben. Das geht ja sehr schön, so lange beide Nasenseiten gut luftdurchgängig sind und nicht gar zu heftig geblasen wird. Ist aber eine Nasenseite verstopft und versucht man, dieselbe auszublasen, so treibt man unfehlbar die Luft und alles, was sie mitreisst, in's Mittelohr.

Ich möchte deshalb als Normalmethode empfehlen, die Nase beim Schnauben vollständig offen zu lassen und so in das vorgehaltene Taschentuch auszublasen. Sobald man sich daran gewöhnt hat, kann man dabei eine Kraft entfalten, die zur Reinigung vollständig genügt und andererseits das Ohr nicht im Geringsten gefährdet. Sollte wirklich einmal etwas kräftigerer Druck zur Entfernung des Secretes nöthig sein, so kann schliesslich das ältere Verfahren einmal angewendet werden, es sollte aber nur ausnahmsweise geschehen und dann nur mit der grössten Vorsicht! Ganz sicher entbehrlich ist es aber, wenn man durch ein cocainhaltiges Schnupfpulver für freie, luftdurchgängige Nase sorgt, oder durch Nasenspülungen mit Kali permanganat-Lösung, die wirklich in der Coupirung des Schnupfens Gutes zu leisten scheint.

Die Methode des Schneuzens bei Offenlassen der Nase ist also meiner bestimmten Ueberzeugung nach im Stande, den meisten eitrigen und catarrhalischen Mittelohrentzündungen Erwachsener und vielen derartigen Erkrankungen bei Kindern vorzubeugen und deshalb geeignet und berechtigt, die bisher empfohlene Art des Schneuzens zu verdrängen.

Digitized by Google

Ueber Knorpel in der Pharynxtonsille.

Von

E. Zuckerkandl.

K. Reitmann hat in dieser Monatsschrift 1903, No. 8 über das häufige Vorkommen von Knorpel in dem Bindegewebsgerüst der Gaumentonsille eine Arbeit veröffentlicht, in der er die bisher beobachteten Fälle bespricht, neue Fälle beschreibt und die embryologische Grundlage dieser Bildung festzustellen sucht. Nach Reitmann's Beobachtung handelt es sich zumeist um hyalinen Knorpel, der unabhängig von den nachbarlichen Skeletttheilen zur Entwicklung gelangt; eine Beziehung des Knorpels zum zweiten Kiemenbogen ist wohl nicht auszuschliessen, bislang aber keineswegs bewiesen. Bemerkt sei, dass es nur einem wissenschaftlichen Vorurtheile zuzuschreiben ist, überall dort, wo Knorpel angetroffen wird, an Beziehungen zum Skelet zu denken. Knorpel entwickelt sich unabhängig vom Skelet in der bindegewebigen Grundlage von Organen, wenn die mechanischen Verhältnisse ein solches Gewebe fordern. Ich verweise hier blos auf die Eustachi'sche Ohrtrompete, deren Knorpel auch erst nachträglich entstanden zu sein scheint. In der Wand derselben findet man z. B. bei Echidna, Bradypus, Myrmecophaga und anderen Thieren nur fibröses Gewebe, welches möglicher Weise einen älteren Zustand des Organes darstellt.

Aehnlich wie im Bindegewebsgerüste der Gaumentonsille kann es zur Entwicklung von Knorpel in der Pharynxtonsille kommen: ich habe dies in der Leiche eines ausgewachsenen Löwen gefunden und gebe in den folgenden Zeilen die Beschreibung dieses Falles. Behufs des Studiums der Pharynxtonsille habe ich vor mehreren Jahren auch die Tonsilla pharyngea des Löwen untersucht. Das Object wurde in eine Serie von 147 Schnitten zerlegt und in allen Knorpelstücke gefunden; dieselben bilden Stäbe, Kerne, Scheiben oder besitzen ganz unregelmässige Formen.

Die Tonsille zeigt in gehärtetem Zustande an der dicksten Stelle einen Durchmesser von 4 mm; dieselbe setzt sich aus nachstehenden Schichten zusammen:

a) oberflächlich aus adenoidem Gewebe,
b) nach aussen aus einer bindegewebigen Platte und
c) aus einer zwischen beiden eingeschobenenen Drüsenlage.

Das adenoide Gewebe ist mehr als 3 mm dick, besteht aus einer mehrschichtigen Lage von Knötchen, die in ein gefässhaltiges Bindegewebe eingetragen sind (*A*). Stellenweise erstrecken sich die Bindegewebssepta bis an die subepitheliale Schicht. Die Gefässe sind in grosser Anzahl vorhanden und mit Blut gefüllt. Das oberflächliche Epithel ist grösstentheils abgefallen, die noch vorhandenen Theile desselben enthalten cylindrische Zellen, die aber so schlecht erhalten sind, dass ihr feineres Verhalten nicht untersucht werden konnte.

Die äussere etwa 0,5 mm dicke Bindegewebslage der Pharynx-

Digitized by Google

tonsille enthält stellenweise Fettläppchen und bildet die Grundlage für die Septa des Organes (*B*).

Die zwischen der äusseren Bindegewebsplatte und den Knötchen eingeschobene Drüsenschicht (*D*) besitzt eine Dicke von 0,5 mm, ist aber im Bereiche der stärkeren Septa dicker, da sich hier leistenförmige Fortsätze der Drüse stellenweise bis nahe an die Oberfläche der Tonsille erstrecken. Ueber das Epithel der Schläuche kann ich wegen des zu schlechten Zustandes des Objectes nichts aussagen.

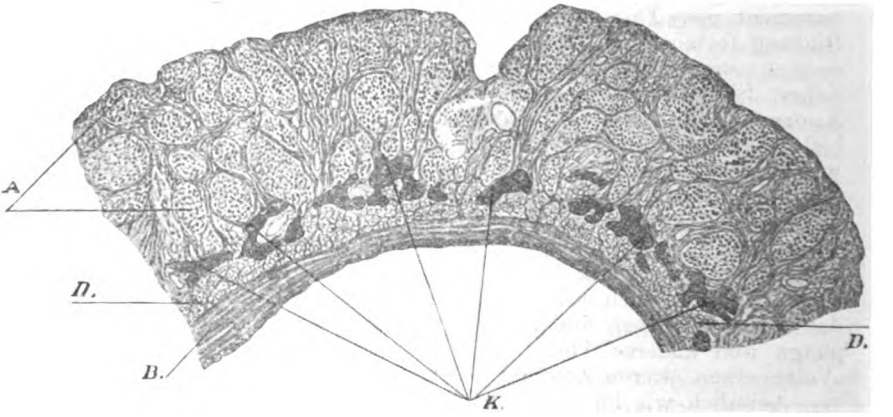

Querschnitt durch die Pharynxtonsille eines Löwen. Vergrössert.
A. Adenoides Gewebe. *B*. Bindegewebsplatte. *D*. Drüsen. *K*. Knorpel.

Die Knorpelmassen (*K*) liegen in dem Bindegewebe zwischen den Drüsen und den Knötchen. Dieselben sind hyalin und vom Perichondrium umschlossen. Die Grösse, Form und Zahl der Knorpelstücke ist in den einzelnen Schnitten eine sehr verschiedene; es finden sich kleine neben grossen, und ein Schnitt enthielt 14 Knorpelstücke. Bei der Reconstruction der Knorpelstücke ergiebt sich eine mit Fortsätzen versehene Knorpelplatte, die stellenweise das ganze Organ betrifft und deren Mächtigkeit nach beiden Seiten hin abnimmt.

Das Vorkommen von Knorpel in der Pharynxtonsille des Löwen kann nicht als eine regelmässige Bildung betrachtet werden. Ich hatte Gelegenheit, die Pharynxtonsillen eines älteren Löwenembryos sowie eines neugeborenen Löwen zu untersuchen und habe in keiner auch nur die Spur von Knorpel gefunden. Die Pharynxtonsille beider besteht aus einer basalen Bindegewebsplatte, aus einer oberflächlichen, diffusen, adenoiden und einer zwischen beiden eingeschobenen drüsigen Schicht.

Digitized by Google

Zwei Fälle von Blutegeln in der Trachea.

Von

Dr. **M. Tsakyroglous** aus Smyrna.

Sieben Fälle von Blutegeln in den oberen Luftwegen gelangten im Jahre 1903 zu unserer Beobachtung. Sechs derselben kamen in dem hiesigen türkischen Civilspitale und der eine in meiner privaten Praxis vor, und zwar sass der Blutegel bei einem Falle in der Nase, bei zwei im Pharynx, bei weiteren zwei im Kehlkopfe und schliesslich bei zwei — das erste Mal — in der Trachea.

Von diesen zwei letzten Fällen soll hier die Rede sein.

Der erste Fall betraf einen jungen Hirten aus der Umgebung der Stadt, 25 Jahre alt, welcher am 21. Juli 1903 wegen Hämoptoe, Dyspnoe und Schlaflosigkeit in's Spital eintrat, Symptome, die er selbst dem Verschlucken eines Blutegels zuschrieb. Durch die Laryngoscopie bemerkten wir, dass der kleine Blutegel die Glottis passirt und sich unter derselben angesaugt hatte. Wir versuchten ihn wie gewöhnlich mit der Fauvelschen Zange herauszuziehen. Es gelang uns aber nicht, weil der Kehlkopf sehr empfindlich und irritirt war und sich bei der leisesten Berührung schloss, so dass der Parasit nicht zu sehen war. Wir anästhesirten deshalb den Larynx mit Cocain und so gelang es uns, während einer tiefen Inspiration die Glottis zu passiren und den Blutegel herauszubringen.

Der zweite Fall betraf einen 50jährigen Mann, bei dem die Extraction nach Cocainisirung keinen Schwierigkeiten begegnete. Es scheint uns, dass das Cocain ein starkes Gift für Blutegel ist, denn in beiden Fällen kam der Parasit wie betäubt heraus und starb nach wenigen Minuten, während die Thiere bei Extractionen ohne Cocain sich sehr lebhaft bewegen und am Leben bleiben.

Im ersten Falle war der Blutegel sechs Tage, im zweiten neun Tage in der Trachea. Schliesslich muss ich erwähnen, dass es bei der Extraction des Blutegels mit der Zange nöthig war, denselben erst ein paar Secunden lang zu zwicken, bis der Parasit los liess, sonst gleitet er aus der Zange und bleibt sitzen.

Die Seltenheit solcher Fälle liess mir meine Beobachtungen mittheilenswerth erscheinen.

Eine Rachenscheere.

Von

Dr. **H. Cordes** (Berlin).

Von Halle wurde in der Berliner klin. Wochenschr. 1902, No. 17, zur Beseitigung von Granula und hypertrophischen Seitensträngen des Pharynx statt der Aetzung oder der galvanocaustischen Verbrennung oder der Abtragung mit anderen Instrumenten zuerst die Entfernung

Digitized by Google

der pathologischen Gebilde mit der Scheere empfohlen. Halle hat zwei dazu geeignete Modelle construirt, von denen das eine längere Zeit von mir benutzt wurde. Die Methode hat sich durchaus bewährt und hat alle Vorzüge, welche von Halle erwähnt worden sind; speciell möchte ich hervorheben die schnelle Heilung, welche in circa acht Tagen vollendet ist, und die geringe Reaction und in Folge dessen die geringe Belästigung der Behandelten. Schliesslich ist noch hervorzuheben die Schnelligkeit, mit der man den Eingriff beendigen kann. Mit zwei Scheerenschnitten ist die doppelseitige Pharyngitis lateralis, so weit sie im oralen Theile des Pharynx sichtbar ist, entfernt.

Leider gelingt nun mit der Halle'schen Scheere der Eingriff nicht immer mit der erwähnten Schnelligkeit. Ungeübten Operateuren passirt es häufig und selbst geübten hin und wieder, dass die Neubildung nicht gänzlich abgetrennt wird, sondern am unteren Theile an der Pharynxwand hängen bleibt, wenn man, wie es am bequemsten ist, von oben nach unten schneidet. Das mehrere Centimeter lange Gebilde hängt dann an einer schmalen Brücke haftend in den Hypopharynx herab und ist dann meist wegen der Würgebewegungen, die durch den als Fremdkörper wirkenden Theil ausgelöst werden, recht mühsam zu entfernen. Auf diese Weise geht dann ein Vortheil der Scheerenoperation, die Schnelligkeit und Annehmlichkeit für den Patienten, verloren.

Dieser geschilderte Uebelstand liess bei anderen Collegen und auch bei mir den Wunsch nach einer Scheere, bei der ein solches Vorkommniss ausgeschlossen, rege werden.

Ein solches Modell habe ich nun construirt und durch die Firma H. Pfau in Berlin anfertigen lassen.

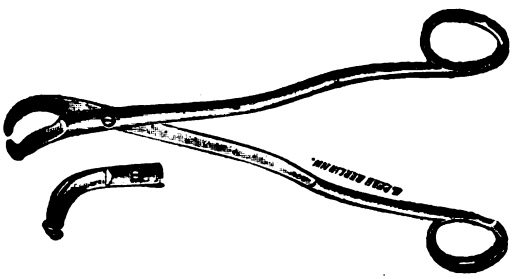

Wie aus der Abbildung ersichtlich, sind die Branchen fast rechtwinkelig abgebogen, die Schneiden geschweift und am Ende mit einem Knopfe versehen. Durch die Biegung der Schneiden ist es ermöglicht, dass die Scheere zugleich von unten und von oben abschneidet.

Die Scheere wird geschlossen an die Seitenwand des Rachens eingeführt, dort geöffnet, und indem man durch die Scheerenöffnung hindurchsieht, wird der Seitenstrang in die Oeffnung hineingedrückt. Derselbe sitzt dann beim Schliessen der Scheere stets am inneren Theile derselben. Auch Ungeübten gelingt es mit dieser Scheere, wie ich

Digitized by Google

mich häufig in Aerztecursen überzeugen konnte, stets, die kleine Operation correct auszuführen, vorausgesetzt, dass sie durch Herunterdrücken der Zungenwurzel sich ein hinreichend grosses Gesichtsfeld schaffen.

Grössere Granula kann man selbstverständlich ebenso entfernen.

Oesterreichische otologische Gesellschaft.

Officielles Protocoll der Sitzung vom 23. November 1903.

Erstattet vom Schriftführer.

Vorsitzender: Prof. Dr. Urbantschitsch.
Schriftführer: Dr. Hugo Frey.

1. Hofrath Prof. Politzer demonstrirt einen Fall, der anfangs dieses Jahres in seine Klinik aufgenommen wurde. Die 20jährige Pat. hat im 12. Lebensjahre Scharlach überstanden. Ob damals ein Ohrenfluss bestand, kann sie nicht angeben. Seit dem 16. Jahre bemerkt sie eine Abnahme des Gehörs und in der letzten Zeit ein Rauschen im Ohre, leichten Schwindel, Druckgefühl im Auge, Stirnkopfschmerz.

Bei der Aufnahme zeigte sich im linken Ohre ein grosser Trommelfelldefect, durch den der grösste Theil der inneren Trommelhöhlenwand freigelegt war; Promontorium und Trommelfellrest von grauer, sehniger Farbe. Im hinteren oberen Quadranten das Stapesköpfchen deutlich sichtbar, der lange Ambossschenkel nicht zu sehen, offenbar durch die langbestandene Eiterung verloren gegangen. Rinne negativ, Luftleitung verkürzt, Kopfknochenleitung verlängert; Conversationssprache links ca. 30 cm. Die Hörweite wird weder durch Lufteintreibung noch durch Massage verbessert. Da das Stapesköpfchen deutlich sichtbar und in der Tiefe der Fenestra ovalis Narbengewebe zu erkennen war, schlug der Vortr. der Pat. die Stapesextraction vor und führte sie am 31. Januar aus, und zwar ohne Cocainisirung, da angesichts der vollständigen Epidermisirung dieselbe erfolglos bleiben musste. Es gelang leicht, mit einem kleinen Häkchen den Stapes zu extrahiren.

Unmittelbar danach auffallende Hörverbesserung. Pat. hörte laute Sprache über 6 m. Der weitere Vorgang war folgender: Zunächst wurde das ovale Fenster mit Silk bedeckt, darüber Xeroformgaze gelegt und Pat. im Bette in Seitenlage fixirt. Trotzdem war in Folge der Unruhe der Pat. am nächsten Tage die Xeroformgaze durchfeuchtet. Es wurde zur Verhinderung des Abflusses von Liquor ein in geschmolzenes Paraffin getränktes Wattebäuschchen eingeführt und darüber Xeroformgaze gelegt. Am fünften Tage post operat. konnte Pat. im Zimmer herumgehen, dabei bestand geringer Schwindel. Neun Tage post operat. wird die Watte entfernt, die Fenestra ovalis erscheint mit röthlichem Gewebe verklebt. Hörweite 3 m.

Von da ab bis zur Entlassung (19. März) hat die Hörweite geschwankt. Einmal trat intercurrent eine Otitis externa auf, nach deren Ablauf die Hörweite sich wieder besserte.

Digitized by Google

Pat. wurde Anfang Juli wieder wegen des Zustandes ihres anderen Ohres aufgenommen und da erwies sich die Hörweite am linken Ohre wieder um 2 m geringer. Die Narbe, welche die Fenestra ovalis verschliesst, grauglänzend, eingesunken. Ausserdem in der Gegend der Fen. rot. eine Membran, durch deren Durchtrennung Vortr. noch eine Hörverbesserung zu erzielen dachte. Sie wurde mit einem gekrümmten Messerchen durchschnitten, wonach die Hörweite auf 4 m, dann am 7. Juli auf 6 m stieg und nach einigen Schwankungen stationär blieb. Die heutige Untersuchung ergab Hörweite für Conversationssprache 5 m, also jedenfalls ein gutes Resultat, nachdem sie vor der Operation nur 30 cm betragen hatte.

Der Vortragende bemerkt zu diesem Falle:

Die Stapesextraction wurde schon öfter, insbesondere in Amerika von Jack u. A., bei verschiedenen Ohraffectionen ohne Auswahl ausgeführt. In der Mehrzahl der Fälle jedoch, namentlich wo die Extraction wegen Otosclerose ausgeführt wurde, war das Resultat ungünstig. P. hat sich schon früher gegen diese Indication ausgesprochen, weil dadurch der Verschluss des Foramen ovale durch Knochenneubildung nicht hintangehalten werden kann. Ebenso ist P. gegen die Extraction bei noch bestehender Eiterung. Er erinnert hier an den in seinem Lehrbuche erwähnten Fall eines Kindes, das später an Miliartuberculose zu Grunde ging und bei dem der Stapes früher durch Zufall entfernt wurde. Es zeigte sich, dass das Granulationsgewebe in das Labyrinth, die Schnecke und den Vorhof hineingewuchert war und dieselben theilweise ausfüllte.

Die strenge Indication besteht nur in Fällen von abgelaufener Mittelohreiterung, wobei das Labyrinth durch die Functionsprüfung intact befunden werden muss. Wenn in solchen Fällen Massage, künstliches Trommelfell, Synechotomie etc. keine wesentliche Besserung bewirken und die Hörweite hochgradig herabgesetzt ist, kann die Extraction des Stapes dem Pat. vorgeschlagen werden.

Was die Operation an der Fenestra rotunda anlangt, so hat P. darüber in einer früheren Sitzung bereits kurz referirt und will nur erwähnen, dass er sie an der Klinik wiederholt mit günstigem Erfolge ausgeführt hat. Es ist darin ein Verfahren zu erblicken, das die intratympanalen Operationen in der Nische der Fenestra ovalis (vestibule) in günstiger Weise ergänzt. P. wird Gelegenheit nehmen, darüber ausführlicher zu sprechen, für heute mag der Hinweis auf die Wichtigkeit dieser intratympanalen Operationen genügen.

Discussion.

Prof. Urbantschitsch hat von den Operationen an den Fensternischen nur vorübergehende Effecte gesehen und findet es bemerkenswerth, dass in dem Falle Politzer's ein bleibender Erfolg eintrat. Was die Erscheinungen von Schwindel anbelangt, theilt U. einen Fall von Radicaloperation mit, die einen Pat. betraf, der unter anderem an heftigem Schwindel litt. Bei der Operation entfernte U. durch eine unbeabsichtigte plötzliche Bewegung des Pat. den Steigbügel; am nächsten Tage war der Schwindel bei dem Pat. verschwunden. Pat. wurde erst am achten Tage post operat. regelrecht verbunden und merkwürdiger Weise trat seit der Operation der Schwindel nicht mehr auf.

Digitized by Google

Vor mehr als 20 Jahren passirte es dem Redner, dass er bei der Untersuchung des runden Fensters dasselbe durch eine nicht vorausgesehene Bewegung des Pat. durchstiess und so mit der Knopfsonde in die Schnecke gelangte, worauf Flüssigkeit austrat. Er verschloss die Oeffnung durch Tamponade unter Anwendung von Druck. Es trat kein Schwindel auf. Pat. fühlte sich am nächsten Tage vollkommen wohl und auch das Gehör blieb weiterhin ungeschädigt.

2. Docent Dr. Alt demonstrirt macro- und microscopische Präparate von Cylindroma auriculae.

3. Dr. Poszvek (Oedenburg) demonstrirt einen Fall von Atresie des äusseren Gehörganges. Es handelt sich um einen circa 20jährigen Pat., dem vor zwei Monaten durch einen Säbelhieb die Ohrmuschel fast ganz abgetrennt wurde. Ein Arzt nähte die Ohrmuschel an, die vollständig anheilte. Der Pat. hörte kurze Zeit nach der Heilung der Wunde gar nichts, jetzt fühlt er sich im Allgemeinen besser und hört direct in's Ohr gesprochene Worte. Die otoscopische Untersuchung zeigt ein noch granulirendes Gewebe, das selbst für die feinste Sonde undurchgängig ist. Der Vortragende erlaubt sich nun die Frage, welcher operative Eingriff hier gemacht werden soll, da er der Ueberzeugung ist, dass man die Restitutio ad integrum, die er dem Pat. wünsche, hier bringen wird.

Discussion.

Hofrath Politzer glaubt, dass die Atresie möglicher Weise nicht tief hinein reicht, nachdem Pat. aus der Luft die Stimmgabel und auch von gewisser Distanz gesprochene Worte hört, und hält den Fall für die Operation geeignet. Man müsste aber erst die Atresie ausschneiden und dann Thiersch'sche Transplantation vornehmen, um Recidive zu vermeiden. Vielleicht sollte man erst die Cutis durchtrennen, nach rechts und links ablösen und dann die beiden Hautlappen nach vorn und hinten tamponiren.

Dr. Panzer hat einen ähnlichen Fall bei einem Kinde gesehen, dem durch ein rollendes Rad der Gehörgang förmlich herausgerissen wurde. Hofrath Weinlechner hat damals alles genäht und versuchte auch, durch Naht den Gehörgang nach hinten zu fixiren, die Atresie war aber absolut nicht zu verhindern.

Dr. Max hat vor circa zehn Jahren einen einschlägigen Fall an der Wiener Poliklinik operirt. Es handelte sich um eine vollständige Verwachsung des Meatus auditorius externus bei einem jungen Manne, wahrscheinlich hervorgerufen durch zum Zwecke der Selbstverstümmelung vorgenommene Manipulationen behufs Befreiung vom Militärdienste. Vom Eingange war nichts zu sehen, in der Concha markirte blos eine seichte Grube die frühere Stelle des Einganges. Max machte in diese Vertiefung einen kreuzförmigen Einschnitt, präparirte die Haut von der Unterlage ab und gelangte durch eine ungefähr 2 cm tiefe Bindegewebsschicht in den knöchernen Gehörgang. Um eine grössere Hautpartie zu gewinnen, entfernte Max den Tragus nach Lospräparirung seiner Haut und verwendete dieses so erhaltene Stück zur Deckung des Wundcanales. Teilweise durch Nähte und theilweise durch Tamponade brachte Max die so freipräparirte Haut mit der des knöchernen Gehörganges in innigen Contact und er konnte schon nach circa einer Woche die

Digitized by Google

Verwachsung der abpräparirten Haut mit der des intacten knöchernen Gehörganges constatiren. Das Trommelfell fehlte vollkommen und die Schleimhaut der Paukenhöhle zeigte fibröse Structur. Der Gehörgang des anderen Ohres war normal, das Trommelfell zeigte totale Perforation.

Urbantschitsch hat den Fall später gesehen und konnte sich davon überzeugen, dass der Gehörgang frei geblieben war.

Prof. Urbantschitsch glaubt auch, dass man durch einfache Lückenbildung nicht zum Ziele gelangen wird, sondern nur in der von Politzer angegebenen Art. Er hat in seiner Praxis einen einzigen Fall mit völliger beiderseitiger Atresie durch monatelanges Einlegen von Drainröhrchen dauernd geheilt.

Doc. Gomperz behandelte im hiesigen Kinderkrankeninstitute ein vierjähriges Kind, das durch eine chronische Otitis eine nur für eine Haarsonde durchgängige Stenose des äusseren Gehörganges bekommen hatte. Das Gewebe sah ähnlich aus wie im Falle Poszvék. Zwar war das Diaphragma schon epidermisirt, zeigte aber durch seine Röthung, dass es noch jung sei. Durch systematisches Einlegen von Laminariastiften und Wattetampons von immer zunehmender Dicke gelang volle Heilung. Es wäre also der Mühe werth, durch Punction im Falle Poszvék die Dicke der Membran zu prüfen und dann event. bei dünner Membran durch systematisches Einlegen von Laminaria und später Wattetampons Heilung anzustreben.

Dr. Ernst Urbantschitsch sah einen Fall von totaler Atresie, die dadurch entstanden war, dass ein Pat. sich Acid. tartar. in den Gehörgang eingeführt hatte. Es trat hierauf eine Mittelohrentzündung und Meningitis auf, nach deren Ablauf sich vollständiger Verschluss des äusseren Gehörganges einstellte. Um die Dicke des obturirenden Gewebes festzustellen, versuchte er es mit der Punctionnadel zu durchstechen; es war aber trotz aller Bemühungen nicht möglich, durchzudringen. Pat. verweigerte jeden grösseren operativen Eingriff; es konnte daher keine Heilung erzielt werden.

4. Dr. Ernst Urbantschitsch bespricht die Erfolge, die er mit Anwendung des „Thigenol“ erzielt hat. In mehreren Fällen von acuter eitriger Mittelohrentzündung (ohne Perforation) bewährte sich besonders die schmerzstillende Wirkung des Präparates, jedoch gingen auch die entzündlichen Symptome relativ rasch zurück. Ausserdem wurde das Thigenol mit günstigem Erfolge bei Gehörgangsentzündungen und bei Pruritus des Meat. aud. ext. von U. verwendet. Verschieden war die Wirkung des Mittels bei chronischen eitrigen Mittelohrentzündungen. In einigen Fällen bewährte es sich sehr gut, in anderen Fällen blieb der Erfolg aus. Besonders hervorzuheben wäre eine überraschende gute Wirkung in zwei Fällen von Cholesteatom und in einem Falle von Caries cavi tympani. Letzterer Fall wird demonstrirt.

5. Prof. Urbantschitsch demonstrirt kleine, für die Untersuchung der Mittelohrräume bestimmte Reflexspiegel aus Glas in einem Durchmesser von 3—5 mm, die ein viel deutlicheres Spiegelbild ergeben als die bisher verwendeten Metallspiegelchen.

* * *

Digitized by Google

Officielles Protocoll der Sitzung vom 14. December 1903.

Erstattet vom Schriftführer.

Vorsitzender: Prof. Dr. Urbantschitsch.
Schriftführer: Dr. Hugo Frey.

A. Administrativer Theil.

1. Secretär Doc. Dr. Josef Pollak erstattet den Bericht über das abgelaufene Vereinsjahr.

M. H.! Das wissenschaftliche Leben in dem abgelaufenen Jahre, dem achten Jahre des Bestehens unserer Gesellschaft, war ein recht lebhaftes. Es fanden 8 Sitzungen statt. In denselben wurden 8 Vorträge gehalten, und zwar von den Herren Prof. Urbantschitsch, Doc. Alexander und Dr. Frey je 2, Doc. Alt und Dr. Neumann je 1, 1 vorläufige Mittheilung erstattete Herr Doc. Hammerschlag. Es fanden 31 Demonstrationen statt, und zwar durch die Herren Doc. Alt 6, Dr. Frey 5, Doc. Alexander 4, Hofrath Politzer 4, Prof. V. Urbantschitsch 3, Dr. E. Urbantschitsch 3, Doc. Hammerschlag 2, Doc. Gomperz, Dr. Neumann, Poszvék und Hanke je 1.

An die Vorträge und Demonstrationen schlossen sich lebhafte, z. Th manchmal sehr lebhafte Discussionen, an denen sich die Herren Politzer, V. Urbantschitsch, Bing, Pollak, Gomperz, Hammerschlag, Alt, Alexander, Frey, Max und Panzer wiederholt betheiligten.

Von der Thätigkeit der Gesellschaft wäre ausserdem noch Folgendes zu erwähnen:

Unserer Eingabe an die hohe k. k. Statthalterei und das hohe k. k. Ministerium des Innern in Angelegenheit des „Audiphon Bernard" wurde von der Behörde stattgegeben und wir können es als Erfolg verzeichnen, dass diese schwindelhaften Anpreisungen aus den Blättern verschwunden sind.

Die otologische Gesellschaft hat ferner im abgelaufenen Jahre der Tiefseeforschungsgesellschaft „Adria" und dem Mediciner-Congresse je eine Subvention gewährt.

Ueber Einladung des „Verein der Aerzte in Steiermark" traten wir mit demselben im regelmässigen Schriftenaustausch.

Die Zahl der Mitglieder unseres Vereins betrug Ende December 1902 42, neu aufgenommen wurde 1, ausgeschieden sind 2, verbleiben für 1903 41.

M. H.! Ich kann meinen Bericht nicht schliessen, ohne eines Vorkommnisses im abgelaufenen Jahre zu gedenken, das wohl Ihre und die Entrüstung jedes anständigen und gebildeten Menschen hervorgerufen hat. Es ist Ihnen allen wohlbekannt, dass unser hochverehrter Meister und Lehrer, Herr Hofrath Prof. Politzer, im niederösterreichischen Landtage und im Gemeinderathe der Stadt Wien Gegenstand der masslosesten und ungerechtesten, einfach unqualificirbaren Angriffe war. Die „Otologische Gesellschaft" hatte ursprünglich beabsichtigt, diesen unerhörten Angriffen gegenüber in solenner Weise Stellung zu nehmen und Herrn Hofrath Politzer ihrer unbegrenzten Anhänglichkeit, Ver-

Digitized by Google

ehrung und Hochachtung feierlichst zu versichern. Diese Kundgebung hat Herr Hofrath Politzer in seiner Bescheidenheit abgelehnt.

Nun, m. H., ich kann es mir aber dennoch nicht versagen, in unserer heutigen Jahresschlusssitzung darauf zurückzukommen und mit wenigen, aus Herzen kommenden Worten Herrn Hofrath Politzer zu versichern, dass wir uns in der Sache mit ihm vollständig solidarisch fühlen und beantrage, dass diese Kundgebung unserer Treue und Anhänglichkeit und vollsten Hochachtung für unseren hochverehrten Lehrer und Meister dem Protocolle einverleibt werde. (Bravo!)

Dieser Antrag wird einstimmig angenommen.

2. Hofrath Politzer dankt in bewegten Worten für die ihm zu Theil gewordene Ehrung.

3. Doc. Pollak ladet die Anwesenden zur Wahl des Bureaus ein und verkündet nach Abgabe der Stimmzettel und erfolgtem Scrutinium:

Zum Präsidenten wurde mit allen gegen 1 (leerer Stimmzettel) Hofrath Prof. Politzer, zum Vicepräsidenten Prof. A. Bing neugewählt.

Die beiden Herren danken für die Wahl und versprechen, die Interessen der Gesellschaft in denkbar bester Weise zu wahren. Hofrath Politzer dankt im Namen der Gesellschaft ausserdem dem vorjährigen Präsidenten Herrn Prof. Urbantschitsch in herzlichster Weise für die umsichtige und zielbewusste Thätigkeit, die er im abgelaufenen Jahre für die Gesellschaft entwickelt hat, sowie dem Cassirer Herrn Doc. Gomperz, dem Secretär Herrn Doc. Pollak und dem Schriftführer Herrn Dr. Frey für die tadellose Durchführung ihrer Agenden im Interesse der Gesellschaft.

Zum Cassirer wird Herr Doc. Gomperz, zum Secretär Herr Doc. Pollak, zum Schriftführer Herr Dr. H. Frey wiedergewählt.

Herr Prof. Urbantschitsch dankt den Mitgliedern der Gesellschaft für das ihm geschenkte Vertrauen und den Mitgliedern des Bureaus für die ihm gewährte Unterstützung und wünscht allen recht fröhliche Feiertage und Neujahr.

B. Wissenschaftlicher Theil.

Den Vorsitz übernimmt Herr Prof. Bing.

Prof. Victor Urbantschitsch hält den angekündigten Vortrag: „Ueber Localisation der Hörempfindungen".

Vortr. bespricht seine neueren Untersuchungen über die Localisation der Hörempfindungen als Ergänzung der von ihm im Jahre 1881 im Archive für Physiologie mitgetheilten Beobachtungen. Bei Einwirkung eines Stimmgabeltones auf das Ohr, besonders deutlich bei der Zuleitung des Tones durch den Hörschlauch, zeigt sich, dass der Ton an einer bestimmten Stelle des Ohres oder dessen nächster Umgebung scheinbar gehört wird. Diese Localisationstelle erscheint bald punkt-, bald streifen- oder scheibenförmig und abhängig von der Tonhöhe, so zwar, dass verschieden hohe Töne häufig verschieden localisirt werden. Bei diotischer Tonzuleitung wird der Ton entweder in beiden Ohren gehört oder aber in die Mitte des Kopfes localisirt, wofür der Vortr. die Bezeichnung „subjectives Hörfeld" vorgeschlagen hat. Auch diese subjectiven Hörfelder zeigen eine von der Tonhöhe abhängige Lage in der Kopfmitte (betreffs der Richtung von vorn nach hinten).

Digitized by Google

Bei ungleicher Hörfähigkeit beider Ohren, besonders wenn diese beträchtlich ist, tritt das subjective Hörfeld aus der Kopfmitte gegen das besser hörende Ohr, diesem um so näher, je geringer die Hörfunction des anderen Ohres ist.

Untersuchungen, die der Vortr. bezüglich des Einflusses der Aufmerksamkeit auf die Hörfunction anstellte, ergaben, dass diese auf die Hörwahrnehmung und auf das Auftreten und die Lage des subjectiven Hörfeldes einen bedeutenden Einfluss zu nehmen vermag. Die darüber von U. angeführten Beobachtungen werden in einer demnächst erscheinenden Mittheilung eine ausführliche Schilderung finden.

U. bespricht schliesslich die durch Schalleinwirkungen ausgelösten sensitiven Empfindungen, die an der Hörgrenze und besonders bei den jenseits der jedesmaligen Hörgrenze, aber dieser ganz nahe, befindlichen Tönen auftreten. In Fällen, wo durch methodische Hörübungen anfänglich nicht gehörte Schalleinwirkungen zur Perception gelangten, zeigten sich vor dem Auftreten der Hörempfindungen sensitive Empfindungen, die im Verhältniss zu den stärker hervortretenden Hörempfindungen immer schwächer erschienen und schliesslich ganz verschwanden.

Sitzungsberichte der laryngo-otologischen Gesellschaft, München.

20. Sitzung am 19. October 1903.

Vorsitzender: Prof. Haug.
Schriftführer: Dr. Hecht.

1. Demonstration von Dr. Hecht: Solitäres, symptomloses, tuberculöses Ulcus der Rachenmandel.

M. H.! Die 23jährige Pat., M. Sch., kam vor einigen Tagen wegen einer chronischen linksseitigen Mittelohreiterung in meine Behandlung. Pat. leidet ausserdem an einer linksseitigen, ziemlich ausgedehnten Lungenphthise und ist erblich belastet.

Als zufälliger Nebenbefund ergab sich bei der Untersuchung auf dem flachen, persistirenden Rachenmandelrest etwa in der Mitte des Nasenrachendaches ein ovaläres, ziemlich tiefes Ulcus mit steil abfallenden Rändern und geringem schleimig-eitrigen Belag. Nase, Nasenrachenraum und Rachen sind sonst vollkommen in Ordnung und zeigen nichts von der Norm Abweichendes. Irgend welche subjectiven oder sonstigen objectiven Symptome dieses Ulcus, von dessen Existenz Pat. keine Ahnung hatte, sind nicht vorhanden.

Per exclusionem und auf Grund der bestehenden Lungenphthise und der wohl auch tuberculösen Ohraffection dürfen wir dieses Ulcus wohl auch als tuberculöses ansprechen.

Der Infectionsweg dürfte wohl in den Lymphbahnen zu suchen sein oder man könnte auch annehmen, dass eine Infection des Rachen-

Digitized by Google

mandelrestes durch directen Sputumcontact beim Husten zu Stande gekommen ist.

Wenn auch keine Beschwerden durch dieses Ulcus bestehen, so dürfte es sich doch wohl empfehlen, diesen weiteren tuberculösen Herd aus dem Organismus auszuschalten. Die microscopische Untersuchung wird uns dann wohl endgiltigen Aufschluss über die Natur des Ulcus geben.

Die Tuberculose der Rachenmandel ist ja keineswegs selten; doch wurde meines Wissens bisher die Diagnose stets an excidirten Stücken durch das Microscop gestellt.

Der Befund eines isolirten tuberculösen Ulcus der Rachenmandel am Lebenden ohne eine macroscopisch wahrnehmbare Mitbetheiligung der Nachbarorgane ist meines Wissens eine so seltene Erscheinung, dass ich hierin einen Grund zur Demonstration der Pat. erblicken zu dürfen glaubte.

2. Demonstration von Dr. H. Neumayer: Zwei Fälle von Struma intratrachealis.

Vortr. berichtet über zwei Fälle, welche er in den letzten zwei Jahren zu beobachten Gelegenheit hatte und bei denen sich in der Trachea in der Höhe der oberen Trachealringe die Luftröhre stark stenosirende Tumoren vorfanden.

Die beiden Fälle betrafen zwei Schwestern in den zwanziger Jahren, die von einer im Verlaufe von mehreren Monaten sich langsam steigernden Athemnoth befallen wurden. Zu gleicher Zeit machte sich eine mässige Volumszunahme der Glandula thyreoidea bemerkbar. Luetische Infection wird in beiden Fällen negirt und kann auch kein Zeichen hierfür nachgewiesen werden. Ein Bruder der Patientinnen starb an einem chronischen Lungenleiden. Bei den beiden Patientinnen konnten keine phthisischen Veränderungen gefunden werden. Die Krankheit verlief ohne Fieber. Die Untersuchung der Luftwege ergab in beiden Fällen einen Tumor, der in der Trachea seinen Sitz hatte und der das Lumen der Luftröhre beträchtlich einengte, so dass selbst in der Ruhe starker in- und exspiratorischer Stridor vorhanden war.

Bei der einen Pat. nahm der Tumor die Hinterwand und die beiden Seitenwände der Trachea in der Höhe des 3. Trachealringes ein und liess median nur eine enge sagittal verlaufende Spalte frei. Im zweiten Falle erhob sich der Tumor ausschliesslich von der Hinterwand der Luftröhre gegenüber den oberen 3—4 Trachealringen und ragte wie eine Halbkugel fast das ganze Lumen ausfüllend vor. Zwischen Scheitel des Tumors und Vorderwand der Trachea blieb ein enger sichelförmiger Spalt offen, durch den sich die Athemluft hindurch zwängte.

Die Oberfläche beider Tumoren war, so weit sie übersehen werden konnte, frei von Ulcerationen und liess durch die Schleimhaut hindurch eine Anzahl von Gefässen erkennen.

Im ersten Falle liess der Tumor entsprechend den Ursprungsstellen (Hinter- und Seitenwände der Trachea) drei Lappen erkennen, die sich bei der Sondenuntersuchung ziemlich derb anfühlten; eine Schmerzempfindung wurde dabei nicht ausgelöst.

Im zweiten Falle handelte es sich um einen vollkommen glatten

Digitized by Google

Tumor, der bei der Sondenuntersuchung sich ähnlich verhielt wie der vom ersten Falle.

Das langsame Wachsthum der beiden Tumoren, welches mit einer gleichzeitigen Vergrösserung der Schilddrüse zusammen ging, erweckte den Verdacht, dass es sich vielleicht um Fälle von Struma intratrachealis handeln könne. Ein Versuch mit Jod innerlich liess eine langsame aber deutliche Abnahme der Geschwulst in beiden Fällen erkennen, und es kann dieser therapeutische Erfolg, da eine luetische Erkrankung wohl ausgeschlossen werden durfte, als wichtige Stütze für die Richtigkeit der Diagnose angeführt werden. Gleichzeitig verkleinerte sich auch die in beiden Fällen etwas vergrösserte Schilddrüse.

Bei den wenigen (7) bisher veröffentlichten Fällen von Struma intratrachealis, mit denen die vorstehend geschilderten Fälle in mehrfacher Hinsicht (Sitz und Form des Tumors, Alter der Patienten, gleichzeitige Vergrösserung der Glandula thyreoidea) übereinstimmen, wurde die Diagnose entweder erst post mortem oder nach Exstirpation des Tumors gestellt.

3. Demonstrationen von Prof. Haug: A. Otitis media chron. perf. purul. Sinusthrombose. Senkungsabscess bis fast zur Clavicula. Heilung.

M. H.! Die 19jährige Pat. hatte, als sie vor über Jahresfrist in die Poliklinik gebracht wurde, eine chronische rechtsseitige, eitrige Mittelohrentzündung, die zur Abscedirung auf dem Warzenfortsatze und zu einer completen Facialislähmung geführt hatte. Sie war auf dem Lande in Behandlung des Baders gewesen, der auch direct über der Incisura mastoidea eine saftige Querincision ausgeführt hatte. Als trotz der Behandlung des ländlichen Heilkünstlers die Sache immer schlechter wurde, sich die rasendsten Schmerzen einstellten mit starkem Fieber, Kräfteverfall und Abmagerung verbunden, entschloss man sich endlich, die klinische Hilfe aufzusuchen. Und fast wäre es zu spät geworden. Die Pat. war bei ihrer Vorstellung bis zum Skelett abgemagert, wies eine fahlgelbe, leicht bräunliche Hautfarbe auf und hatte typische pyämische Fieberattaken.

Die objective Untersuchung ergab: complete Facialislähmung, ziemlich tiefgehende tuberculöse Ulceration der Präauriculargegend, starke, stinkende, jauchig-blutige Secretion aus dem Meatus, hintere Gehörgangswand sehr stark herabgetreten, Trommelfell weit zerstört und mit Granulationen überwachsen, am Warzenfortsatze schmerzhaft teigige, z. Th. bläulichroth verfärbte Infiltration, an der Spitze des Processus zwei tiefgehende Fistelgänge, die auf lauter rauhen Knochen führen. Die Kiefergelenksgegend, die Schuppenregion und die Sinuspartie spontan und bei Beklopfen sehr schmerzhaft, ebenso der Anfang der Jugularis. Drüsenschwellungen in der ganzen seitlichen Halsgegend. Caput obstipum. Temperatur 39,9°.

Die sofort vorgenommene Operation ergab eine mächtige cariös-tuberculöse Zerstörung der ganzen Pars mastoidea mit Uebergreifen auf die Decklage der Schädelgrube. Dura mit sulzigen Granulationen bedeckt, verdickt, schwartig. Der Sinus sigmoideus war auf eine Strecke von gut 2 cm mit einem peripher ganz dickschwartigen, central aber puriform erweichten Thrombus verstopft, der sich bis an die Umbiegung

Digitized by Google

in die Jugularis nach unten und ziemlich weit nach hinten zu im Verlaufe des Sinus fortsetzte. Zudem fand sich noch ein ausgedehnter epiduraler Abscess über und unter dem Sinus, der sich ganz weit nach hinten erstreckte und durch einen feinen Fistelcanal mit dem Sinus in Verbindung stand. Der Sinus wurde an seiner lateralen Partie, so weit der Thrombus solide war, excidirt, weiterhin nach den übrigen Richtungen vorsichtig excochleirt, wobei lediglich aus der jugularen Partie ein wenig Blut nachsickerte. Ausserdem wurde die Paukenhöhle noch ausgeräumt und der sicht- und fühlbare kranke Knochen in so weiter Ausdehnung abgetragen, dass ein ganz riesiger Defect von nahezu Kleinhandtellergrösse geschaffen war, dessen plastische Deckung nur zum Theile gelang.

Der Erfolg des operativen Eingriffes auf das Allgemeinbefinden war ein ausgezeichneter; binnen kurzer Zeit hatte sich das Mädchen wieder völlig erholt, hatte ein kräftiges und gesundes Aussehen erlangt und war ordentlich dick geworden. Die Secretion aus der Wundhöhle hatte bedeutend nachgelassen und nun konnte Pat. leider nicht ganz bis zur Heilung behandelt und beobachtet werden, da sie wieder in ihre Heimath zurückkehren musste. Aber ein Vierteljahr nachher kam sie plötzlich wieder, körperlich zwar nicht wieder weiter herabgekommen, jedoch mit einer ganz unförmlichen colossalen Aufschwellung und Infiltration der ganzen seitlichen Halsregion bis auf die Clavicula herunter: es hatte sich ein ganz riesiger tiefer Senkungsabscess längs des Musc. sternocleidomastoideus und der Gefässscheiden mit drohendem Durchbruche in's Mediastinum gebildet.

Die Operation ergab auch die völlige Richtigkeit dieser Annahme, indem der Eiter in der sehr gefährlichen Region der grossen Gefässe, die Gefässscheide umspülend, sich von oben nach der Clavicula zu gesenkt hatte. Durch zwei je 18 und 15 cm lange, tiefe Incisionen längs des Sternocleidomastoideus wurde bei dem späteren grösstentheils stumpfen Vorgehen im Trigonum caroticum dem ca. 4 Esslöffel Eiter enthaltenden Abscesse genügender Abfluss geschaffen.

Und woher war dieses gekommen? Ein Fistelgang führte längs der hinteren Partie des Kopfnickers nach aufwärts in ein neuerdings cariös gewordenes Stück des Knochens und durch das wieder in einen Extraduralabscess neben dem hinteren Ende des z. Zt. obliterirten Sinus. Durch die Wegnahme dieses weiteren kranken Stückes wurde nun der Defect natürlich neuerdings noch grösser als zuvor, doch konnte zur Noth Deckung geschaffen werden durch einen Hautperiostlappen von hinten und oben her.

Die Sache nahm nun einen verhältnissmässig eigenartigen Verlauf, indem die Abscesshöhle wohl sich schloss, aber die allzu grosse Wundhöhle gelangte vorläufig noch nicht zur Epidermisirung; es schossen immer mächtige Granulationen auf, bis endlich durch einen erneuten Eingriff die Ueberhäutung in richtige Bahnen gelenkt werden konnte. Es wurde der grösste Theil der Wundhöhle mit Epidermisinseln aus der Haut des Oberarmes besetzt, die, zum Glücke fast sämmtlich haften bleibend, eine rasche Ueberhäutung erzielten.

Jetzt ist blos noch der allerdings auch nicht kleine Knochendefect — gut über wallnussgross — in der Regio mastoidea vorhanden als

Digitized by Google

glatte Knochenhöhle. Dieser Hohlraum wird in einiger Zeit mit Paraffin abgeschlossen werden.

(Vorzeigung der anwesenden Patientin mit ihren colossalen Narben am Halse und dem Defecte hinter dem Ohre.)

B. Ein Fall von totaler Schneckennecrose.

Die Pat., an einer chronischen Mittelohreiterung leidend, wies in der letzten Zeit starke Symptome von Labyrinthreizung auf, weshalb die Stacke'sche Operation ausgeführt wurde, wobei constatirt werden konnte, dass sich der Process lediglich auf den Atticus und den Aditus beschränkte. Die laterale Atticuswand war cariös, Hammer und Amboss, beide cariös, lagen in Granulationen. An der Labyrinthwand neben der Steigbügelregion fand sich eine graue, verfärbte Stelle, die jedoch nicht fistulös durchbrochen war. Der Steigbügel selbst war noch relativ gesund und blieb stehen. Die Wunde war sofort wieder vernäht worden.

Die vor der Operation ausserordentlich stürmischen Erscheinungen liessen nach derselben rach nach, ebenso die stinkende Eiterung; aber ungefähr nach einem Monate traten wieder sehr starke neuerliche Schwindelerscheinungen auf und gleichzeitig zeigten sich Granulationen hinten und oben; sie wiesen bei ihrer Entfernung den cariösen Steigbügel eingelagert auf.

Die Granulationen wuchsen wieder nach, wurden wieder entfernt und trotzdem kam die Sache nicht zu einer definitiven Besserung, bis sich 14 Tage später erst ein Stückchen Labyrinthwand — die frühere graue Stelle — abstiess und eingeleitet durch einen sehr starken Schwindel, etliche Tage darauf die ganze Schnecke mit ihren $2^1/_2$ Windungen in toto exfoliirt hatte; sie war nicht cariös, lediglich necrotisch.

Nach diesem Vorkommniss heilte der ganze Process in überraschend kurzer Zeit völlig aus, so dass nunmehr die ganze frühere eiternde Paukenfläche trocken übernarbt ist. Eine Betheiligung des Facialis fand sich während des ganzen Krankheitsverlaufes niemals; weder Parese, auch leichtester Natur, noch Paralyse konnte jemals constatirt werden. Es ist dieses Factum bemerkenswerth, weil Schneckennecrosen zumeist mit Facialparesen complicirt auftreten.

Die functionelle Prüfung ergab eine absolute Taubheit auf dem geprüften Ohre. Scheinbare Hörreste erwiesen sich als eine Uebertragung auf die andere gute Seite auf dem Wege der Knochenleitung.

(Demonstration des Schneckenpräparates unter der Lupe.)

Discussion.

Mader: Ad I möchte ich erwähnen, dass wir auf der Politzer'schen Klinik einen ähnlichen Fall hatten, in welchem aber die Thrombose die ganze Jugularis bis unter das Schlüsselbein einnahm. Es wurde nach vorausgegangener Unterbindung die ganze Jugularis geöffnet und ausgeräumt. Der Heilungsverlauf ging glatt von statten; erst lange nach der Vernarbung bekam die Pat. ebenfalls einen Abscess ganz nahe dem Schlüsselbeine. Nach Eröffnung desselben folgte definitive Heilung.

Bei Fall II ist hervorzuheben, dass die Hörprüfung eine scheinbare Perception von mittleren und hohen Tönen ergab, in Wirklichkeit war das labyrinthlose Ohr völlig taub. Es ist das der reguläre Befund in solchen Fällen und darf derselbe für gewöhnlich folgendermaassen erklärt werden: Die Leitung erfolgt per Knochen intracraniell. Dass

Digitized by Google

bei der ersten Untersuchung die tieferen Töne nicht gehört worden, ist begründet durch zwei Dinge: erstens tönen tiefe Stimmgabeln bedeutend schwächer als hohe; zweitens leitet der Knochen sogar bei gleicher Intensität tiefe Töne schlechter als hohe. Ich stütze mich bei solcher Erklärung auf meine Experimentaluntersuchungen (siehe XIII. internationaler Congress, Paris: Mader: Microphonische Studien am schallleitenden Apparate des Menschen). Die Meinung, welche auf dem letzten Otologentage ausgesprochen wurde, dass in solchen Fällen die Perception durch den Paukenapparat der gesunden Seite erfolge, kann man angesichts ihrer Begründung Experimenten gegenüber unmöglich gelten lassen: es soll nämlich die klinische Beobachtung, dass tiefe Töne nicht gehört werden, bei hohen aber der Paukenapparat des gesunden Ohres nicht ausgeschlossen werden kann, der Beweis dafür sein, dass eine Knochenleitung nicht existire. Vielleicht darf ich den Herrn Vortragenden bitten, sich hierzu noch kurz zu äussern.

Haug antwortet auf Mader's Anfrage, dass er vollständig der Anschauung Mader's betr. der Schallperception bei ertaubtem Ohre beipflichte. Das Vernommene wird nicht mehr durch den scheinbaren Hörrest des tauben Ohres percipirt, sondern durch Knochenleitung zum anderen intacten Ohre.

4. Vortrag von Dr. H. Neumayer: Fünf bronchoscopische Fremdkörperfälle.

Der Vortr. bespricht die Erfahrungen, die er mit der Killian'schen Bronchoscopie gemacht hat, an der Hand von fünf Fällen, in denen Fremdkörper in die tieferen Luftwege eingedrungen waren. Es handelte sich durchweg um Kinder, und zwar im Alter von neun Monaten bis zu 13 Jahren. In drei Fällen war der Fremdkörper (Kaffeebohne, Knochensplitter, Bleistifthülse) in den rechten Bronchus, in einem Falle (Nagel) sogar in einen Bronchus zweiter Ordnung der rechten Lunge eingedrungen.

Im fünften Falle, neunmonatliches Kind, lag ein aspirirtes Fleischstückchen quer über die Bifurcation gebreitet nach dem rechten Bronchus zu.

Die Extraction der Fremdkörper konnte in vier Fällen unter Leitung des Bronchoscopes vorgenommen werden, und zwar drei Mal durch die Bronchoscopia directa und einmal durch die Bronchoscopia indirecta, d. h. nach Vornahme der Tracheotomie.

Im fünften Falle konnte der Fremdkörper (Nagel) zwar durch das Bronchoscop sichtbar gemacht werden, er glitt aber bei dem Versuche, denselben mit der Zange zu fassen, tiefer in den Bronchus hinab, so dass er unseren Blicken entschwand. Dieser Fremdkörper wurde einige Stunden nach Vornahme der Bronchoscopie ausgehustet und eine Bronchoscopia indirecta, wie geplant war, überflüssig gemacht. Der Fremdkörper ist wohl durch die Einführung des Bronchoscopes mobilisirt und somit die Ausstossung erleichtert worden.

In sämmtlichen Fällen konnte demnach die Anwesenheit der Fremdkörper mit dem Bronchoscope ohne Schwierigkeit festgestellt und ein erfolgreicher therapeutischer Eingriff unter Leitung des Bronchoscopes in fast allen Fällen und ohne nachtheilige Folgen ausgeführt werden.

Digitized by Google

Wiener laryngologische Gesellschaft.

Sitzung vom 1. Mai 1903.

1. Fein demonstrirt zwei Fälle von Keratosis circumscripta laryngis. Histologisch war die Verdickung in dem einen Falle eine dichte verhornte Epithelschicht.

In der Discussion machten Chiari auf die gleichzeitige circumscripte Verdickung auch des von der Keratosis nicht befallenen Stimmbandes, Menzel auf das gleichzeitige Bestehen einer typischen Leucoplakie der Schleimhaut aufmerksam.

2. Hanszel führt eine Patiention aus der Klinik vor, bei welcher ein gummöses Infiltrat des weichen Gaumens besteht, das ein auffallend blasses, perlucides Aussehen darbietet. Ein gleiches Infiltrat findet sich an der Urethra.

3. A. Heindl demonstrirt ein Rhinosclerom. Die Pat. stammt aus Ungarn.

4. E. Glas stellt zwei Fälle von Tonsillarsclerose vor.

Im ersten Falle handelt es sich um eine 52jährige Private, welche sich durch Aufpäpeln eines syphilitischen Enkelkindes inficirte. Der zweite Fall betrifft einen 32jährigen Pat., Infectionsmodus unbekannt. Differentialdiagnostisch ist bemerkenswerth die häufige Einseitigkeit der Affection, die Induration, die Ulceration, der indolente Bubo, der durch Umfang, Sitz im retromaxillaren Raume, Hartnäckigkeit und Einseitigkeit characterisirt ist.

Erörterung der Infectionsmöglichkeiten und statistische Daten über die Häufigkeit der Primäraffecte der Mundrachenhöhle.

An der Discussion betheiligten sich Heindl, der bemerkt, dass der Primäraffect der Tonsillen nicht so selten sei als bisher angenommen wird, und Réthi, welcher anknüpfend an ein vom Vortr. demonstrirtes Präparat von Mandeltuberculose über die Ergebnisse seiner Untersuchungen über latente Rachenmandeltuberculose berichtet.

Sitzung vom 10. Juni 1903.

1. Chiari demonstrirt einen Pat., bei welchem er mittelst galvanocaustischer Schlinge und einer von ihm construirten conchotomähnlichen Kehlkopfzange nach vorher gemachter Tracheotomie einen grossen soliden, weichen Tumor des Larynx entfernte. Histologisch zeigte der Tumor grösstentheils grosse, den Mikulicz'schen Rhinoscleromzellen ähnliche Rundzellen, welche mit zahlreichen hyalinen Kugeln erfüllt waren, ferner spärliches Fasergewebe, dickwandige Gefässe nebst einzelnen adenoiden Haufen. An der Oberfläche geschichtetes Plattenepithel. Eine Einreihung der Geschwulst war bisher nicht möglich.

Réthi erinnert an einen vor ca. zehn Jahren demonstrirten Fall. Es handelte sich um ein grosses ödematöses Fibrom von der Interarytänoidalschleimhaut ausgehend, das mit der galvanocaustischen Schlinge entfernt wurde.

2. Hanszel stellt ein 18jähriges Mädchen mit einer eigenthümlichen fieberhaften Angina der Zungentonsille vor, die in die

Digitized by Google

Categorie der Angina diphteroidea, membranacea, Vicenti etc. einzureihen wäre. Die bacteriologische Untersuchung ergab nur verschiedene Coccen. Eine Diphtherieheilseruminjection blieb ohne localen Einfluss.

Réthi hält ebenfalls die Erkrankung für eine im Abklingen begriffene Entzündung der Zungentonsille. Das Bild erinnert an die Pharyngitis fibrinosa.

3. Wilheim a. G. stellt 12 Pat. aus der Klinik Chiari vor, welche ihre verschiedenen Nebenhöhlen wegen chronischer Antritis durch eigens markirte Röhrchen nach Dr. Weil von den natürlichen Ostien aus selbst ausspülen. In $^3/_4$ der Fälle war die Durchleuchtung nach Vohsen positiv.

Roth und Réthi, beide Anhänger der conservativen Behandlung von chronischen Kieferhöhleneiterungen, betonen, dass die vorgebrachte Methode der Selbstausspülung gewiss sehr zu begrüssen wäre, doch in vielen Fällen nicht ausführbar sei. In diesen Fällen müsse eine künstliche Oeffnung angelegt werden.

Hanszel und Réthi betonen die Unzuverlässigkeit der Vohsenschen Durchleuchtungsresultate, Heindl will von diesem diagnostischen Hilfsmittel bei länger dauernder Erkrankung immer positiven Aufschluss erhalten haben.

Weil constatirt, dass er 1895 die ersten Selbstausspülungen demonstrirte und freut sich über die Ergebnisse der Nachprüfungen dieser conservativsten Behandlungsmethode.

Sitzung vom 4. November 1903.

1. Kahler stellt einen Fall von Schleimhautpemphigus vor, in welchem vorzugsweise die Zunge betroffen ist. Blasenbildung konnte nicht beobachtet werden.

2. Hajek demonstrirt eine Pat. mit einem combinirten Empyem der linksseitigen Nebenhöhlen der Nase, in welchem Falle mehrere Radicaloperationen und intranasale Eingriffe vorgenommen wurden. Als besonders bemerkenswerth an diesem Falle betont der Vortr. 1. das Bestehen einer circumscripten Erkrankung der Stirnhöhle (Nebenbucht der Stirnhöhle), 2. die nur scheinbar erfolgte Heilung der Stirnhöhle nach der osteoplastischen Methode, 3. die rasche Heilung der Keilbeinhöhlenaffection nach Eröffnung, was beweist, dass die Hauptbedingung zur Heilung der Empyeme in einer Daueröffnung an der tiefsten Stelle der Nebenhöhlen gegeben ist.

Discussion.

Roth frägt an, ob die angeführte Nebenbucht mit dem Ductus nasofrontalis in Verbindung stand oder ob der Eiter die Haupthöhle passiren musste und wenn dies letztere der Fall, warum die Schleimhaut der Haupthöhle gesund blieb? Hierauf antwortet Hajek, dass nur in der Nebenbucht der Eiter stagnirte, während aus der Haupthöhle der Abfluss relativ frei war und betont, dass der Contact der Schleimhaut mit Eiter noch nicht genügt, um Entzündung hervorzurufen. Eine weitere Frage Roth's, warum Hajek mit Rücksicht auf die sub Punkt 3 seiner Ausführungen ausgesprochenen Meinung noch Radicaloperationen der Kieferhöhle vornimmt, wird dahin beantwortet, dass doch zumeist pathologisch veränderte Schleimhautpartien aus der Kieferhöhle entfernt werden

Digitized by Google

müssen. Weil erkundigt sich nach dem genauen Sitze der Stirnkopfschmerzen, worauf Hajek meint, daß die bei der Nebenhöhlenaffection auftretenden Schmerzen durchaus inconstant sind. Chiari macht auf die guten Resultate der Plombirung der Kieferhöhlen nach v. Mosetig aufmerksam, die er in drei Fällen vorgenommen hat und ersucht um diesbezügliche Versuche.

3. Koschier demonstrirt eine von Depangher construirte conchotomartige Zange für adenoide Vegetationen.

Hierzu sprechen Heindl, Réthi, Läufer und Chiari, die ihre verschiedenen Methoden der Adenotomie skizziren.

4. Glas demonstrirt

a) zwei histologische Präparate von sog. „blutenden Septumpolypen". Mit Rücksicht auf die Thatsache, dass in einzelnen Fällen anamnestisch keine Blutungen zu ermitteln waren und die Histologie dieser Tumoren mit den Nasenpolypen wenig gemein hat, hält er die Bezeichnung „gutartige Septumtumoren" für richtiger;

b) eine durch Probepunction einer Kieferhöhle gewonnene serös blutige Flüssigkeit, welche Cholestearincristalle in grosser Menge enthielt. G. hält dafür, dass es sich hier um eine seröse Antritis mit Cholestearinbildung handele;

c) das histologische Präparat eines Plattenepithelcarcinoms des Nasenrachens, welches in das lymphoide Gewebe der Rachentonsille hineinwächst. Das Carcinom wucherte von rückwärts in die Keilbeinhöhle, dann choanalwärts. Es bestanden basale Symptome. Ausserdem Empyem der rechtsseitigen Nebenhöhlen.

Discussion.

Hajek spricht ad b) und glaubt, dass es sich um eine Schleimhautcyste gehandelt habe, Réthi ad a) hält die blutenden Septumpolypen für polypöse Hypertrophien und meint, dieselben histologisch nicht specificiren zu sollen, Roth ad c) erwähnt das Factum, dass Nebenhöhleneiterungen nicht selten das Vorhandensein maligner Neubildungen markiren können.

Glas betont im Schlussworte nochmals die histologische Verschiedenheit zwischen Nasenpolypen und blutenden Septumpolypen, macht auf die schwierige Differentialdiagnose zwischen Cysten und seröser Antritis aufmerksam und kennt ebenfalls Fälle, in denen Kieferhöhlenempyeme maligne Tumoren markirten. Dr. Hanszel.

Berliner otologische Gesellschaft.

Sitzung vom 10. März 1903.

Vorsitzender: Herr Schwabach.
Schriftführer: Herr Katz.

Vor der Tagesordnung demonstrirt Herr Bruck einen Duralvarix, welcher am Dache der Operationshöhle eines vor drei Jahren wegen Mastoiditis operirten Kindes seinen Sitz hat. Seit etwa einem halben Jahre beobachtete B. einige Male eine Blutblase an dieser Stelle, welche

Digitized by Google

nach einigen Wochen unter Entleerung einer röthlich-braunen Flüssigkeit platzte.

Hierauf spricht zuerst Herr Körte zu dem von ihm und Herrn Bernhardt angekündigten Vortrage über Nervenpfropfung (N. facialis mit N. hypoglossus). Die Operation wurde bei einer Pat. ausgeführt, welcher wegen eines weit vorgeschrittenen Processes die Unterfläche des Felsenbeines bis an die Gegend des Canalis carotic. resecirt werden musste. Es war dabei nicht zu vermeiden, dass ein grosses Stück des Facialis geopfert wurde. K. versuchte nun zunächst, die beiden Facialisstümpfe aneinander zu nähen, musste aber davon abstehen, da die Nähte sofort durchschnitten. Er entschloss sich in Folge dessen, den peripheren Facialisstumpf mit dem Hypoglossus zu verbinden, dessen Freilegung ihm leichter erschien als die des Accessorius. Die Freilegung geschah in der Weise, dass durch einen Schnitt am linken Unterkiefer entlang der Digastricus und hinter ihm der Hypoglossus aufgesucht und bis zur Schädelbasis verfolgt wurde. Der Facialisstumpf wurde an den Hypoglossus mit zwei Catgutsuturen festgebunden. In der ersten Zeit nach der Operation hatte Pat. Mühe, beim Essen den Bissen aus der linken Seite des Mundes herauszubefördern, doch gelang ihr dies bald gut. Herr Prof. Bernhardt, der jetzt die Behandlung der Pat. übernahm, sah nach einem halben Jahre die ersten Anzeichen einer wiederkehrenden Function des Facialis. Wenn man die Pat. jetzt unbefangen betrachtet, ist von einer Facialislähmung auf den ersten Blick absolut nichts zu sehen. Die Mundwinkel stehen gleich hoch, die Nasolabialfalte ist links ebenso deutlich ausgeprägt wie rechts. Nur sind noch nicht Bewegungen der Muskeln, die von den oberen Aesten versorgt werden, eingetreten. Kennedy und Gluck wählten in ihren Fällen den Accessorius anstatt des Hypoglossus und auch K. will das nächste Mal den Accessorius vorziehen.

Herr Bernhardt behandelte die Pat. mit faradischem und constantem Strome. Während kurze Zeit nach der Operation bei sämmtlichen vom Hypoglossus versorgten Muskeln EAR. zu constatiren war und die vom Facialis versorgten natürlich ganz gelähmt waren, traten nach $^1/_2$jähriger Behandlung die ersten Anzeichen der wiederkehrenden Function der Facialis in der schon von Herrn Körte beschriebenen Weise auf. Auf faradischen Strom reagiren jetzt sämmtliche Aeste des Facialis. Bemerkenswerth ist die Erscheinung, dass die Zunge nach links hinüber geht, wenn die Pat. den linken Mundwinkel hochzieht. Von Störungen im Hypoglossusgebiete ist sonst nur zu bemerken, dass die linke Hälfte der Zunge etwas flacher erscheint als die rechte. Experimentell zeigte zuerst Manasse bei Thierversuchen, dass unter dem Microscope deutlich sichtbar die Nervenfasern des einen Nerven in den angelegten durchschnittenen Nerv hineinwuchsen.

Herr Gluck erwähnt, dass er schon im Jahre 1896 in einem in der Hufeland'schen Gesellschaft gehaltenen Vortrage die Nervenpfropfung empfohlen habe. In seinem noch nicht veröffentlichten Falle hatte er den Facialisstumpf mit dem Accessorius verbunden.

Herr Rothmann hält ebenfalls die Verbindung mit dem Accessorius geeigneter als mit dem Hypoglossus.

Digitized by Google

Herr Stoeckel ist gleichfalls für den Accessorius, schon weil derselbe wohl regelmässig stärker sei als der Hypoglossus.

Herr Rothmann empfiehlt, mit der Nervenpfropfung erst längere Zeit abzuwarten, da sich oft, wenn auch erst nach längerer Zeit, die Function ohne eine derartige Operation einstelle.

Herr Peyser erwähnt einen kürzlich aus der Schwartze'schen Klinik von Grunert beschriebenen Fall von completer Facialislähmung, welche drei Jahre bestand. Nach einer dann erfolgenden Radicaloperation verschwand die Lähmung wieder, ohne dass während der Operation irgend etwas am Facialis vorgenommen wurde.

Herr Stacke berichtet über eine Abscessoperation, welche er nach einer Schussverletzung des Ohres ausführte. Das Geschoss wurde an der Schädelbasis gefunden. Der Facialis wurde bei der Operation durchtrennt. St. nähte beide Enden aneinander und sah nach acht Monaten völlige Wiederherstellung der Function. In einem anderen von ihm beobachteten Falle verschwand die Lähmung nach $^5/_4$ Jahren.

Herr Gluck glaubt, dass in vielen Fällen von Facialislähmung wohl Compressionszustände vorliegen. In seinem Falle habe die Lähmung fünf Jahre lang bestanden, ehe er operirt habe.

Nach Herrn Herzfeld ist die Stelle von grosser Wichtigkeit, wo der Nerv durchtrennt ist. Wenn dies, wie bei Operationen in der Regel, innerhalb des Fallopi'schen Canals geschieht, so kann, weil dann der Nerv gleichsam in einer Schiene liegt, durch welche ihm der Weg vorgezeichnet ist, auch noch nach längerer Zeit eine Heilung eintreten, während dies bei Durchtrennungen an der Schädelbasis nicht möglich ist.

Herr Lehr sah eine während einer Ohreiterung entstandene Facialislähmung spontan nach sechs Monaten heilen.

Herr Rothmann glaubt, dass es keines Leitweges, wie ihn der Fallopi'sche Canal bietet, bedarf, um die Nervenenden sich finden zu lassen, auch ohne einen solchen treten Heilungen ein.

Herr Körte betont nochmals im Schlussworte, dass er in weiteren Fällen ebenfalls den Accessorius statt des Hypoglossus wählen werde. Den Facialis habe er auch deshalb nicht zusammengenäht, weil der Nerv dann mitten durch die Höhle gezogen wäre und bei der Tamponade zerstört worden wäre. Sensible Nerven könnten sich auf grosse Strecken finden, von motorischen habe er es noch nicht gesehen.

Herr Haike spricht hierauf über die anästhesirenden Wirkungen des Yohimbins (Spiegel) in Ohr und Nase. Zu seinen Versuchen wurde er angeregt durch eine Beobachtung des Herrn Prof. Löwy von der thierärztlichen Hochschule. Derselbe stellte nämlich fest, dass Inhalation von Ammoniakdämpfen bei Thieren, deren Nasenschleimhaut mit 1 proc. Yohimbinlösung bestrichen war, keinen Athemstillstand verursachte. H. fand als Resultat seiner Versuche Folgendes: Die 1 proc. Lösung bewirkt Anästhesie der Conjunctiva nach zehn Minuten mit Hyperämie, in Ohr und Nase ist sie wirkungslos. Eine $1^2/_3$ proc. Lösung wirkte im Ohre anästhesirend, während in der Nase erst eine 2 proc. Lösung wirksam war. Zur Herstellung der $1^2/_3$ proc. Lösung musste wegen der geringen Löslichkeit des Yohimbins in Wasser $^1/_3$ Alcoholzusatz genommen werden, während die Herstellung der 2 proc. Lösung für die Nase mit kochendem Wasser gelang. Aetzungen mit Trichloressigsäure

Digitized by Google

und zum grössten Theile auch Cauterisationen wurden gut vertragen. Ein Vorzug gegenüber dem Cocain ist die völlige Ungiftigkeit; in keinem Falle wurden Intoxicationserscheinungen bemerkt. Gefässzusammenziehend wirkt Yohimbin ebenfalls nicht, was z. B. bei Entfernung von hypertrophischen Muschelenden von Vortheil sein kann. Die Anästhesie tritt nach 3—5 Minuten ein und hält etwa 20 Minuten an. Am besten wirkt die frischbereitete Lösung, welche sich aber auch einige Wochen in dunkler Flasche aufbewahrt hält.

Auf eine Frage des Herrn Ritter bemerkt Herr Haike, dass er Yohimbin bei Entfernung von Cristen am Septum noch nicht angewendet habe.

Herr Katz hat in Gemeinschaft mit Herrn Beyer mit Yohimbin Versuche angestellt und hat ebenfalls mit einer 1 proc. Lösung in der Nase keine Anästhesie erreichen können.

Sitzung vom 12. Mai 1903.

Vorsitzender: Herr Lucae.
Schriftführer: Herr Schwabach.

Demonstrationen vor der Tagesordnung:

Herr Grossmann zeigt einen 69jährigen Mann mit doppelseitiger Pulsation der seitlichen Pharynxpartien, rechts stärker sichtbar als links. Der Pat., der an allgemeiner Arteriosclerose leidet, klagt über keine Beschwerden im Halse. Beim Untersuchen des Augenhintergrundes wurde ebenfalls doppelseitige Pulsation auch hier rechts stärker als links gefunden.

Herr Lucae demonstrirt einen Apparat zur Luftdouche, welcher sich von dem von ihm in der Januarsitzung demonstrirten nur dadurch unterscheidet, dass er statt mit flüssiger Kohlensäure mit 1200 Litern comprimirter Luft gefüllt ist. Da Vortr. öfter bei der Anwendung der Kohlensäure stärkere Röthung der Paukenhöhlenschleimhaut und einmal eine Ohnmacht bei einem bleichsüchtigen Mädchen sah, hat er diese Modification angegeben und glaubt, dass bei diesem Apparate sich keine Nachtheile herausstellen werden. Eine Füllung reicht für 200 Ohren; der Druck bleibt bis zum Ende der gleiche.

Herr Jacobson stellt zur Erwägung, ob nicht gerade Kohlensäure ein geeigneteres Mittel zur Luftdouche sei als athmosphärische Luft, welche Sauerstoff enthalte. Dieser letztere gerade würde nach der jetzt herrschenden Anschauung von den Arterien des Mittelohres resorbirt und bewirke so eine Abnahme der Dichtigkeit der Luft und ein Wiedereinsinken des Trommelfelles. Kohlensäure würde nicht resorbirt werden und in Folge dessen nachhaltiger in der Wirkung sein.

Herr Lucae hat besondere Vortheile von der Anwendung flüssiger Kohlensäure nicht gesehen.

Tagesordnung:

Herr Katz: Histologische Demonstration der Crista acustica.

Die grundlegenden Untersuchungen über die Crista acustica und Cupula terminalis sind bei Fischen gemacht worden. Dem Vortr. ist

Digitized by Google

es gelungen, ausser anderen Präparaten von Kaninchen und Katzen ein besonders instructives Präparat von der Crista acustica einer Tanzmaus herzustellen, welches über den Zusammenhang von Crista acustica und Cupula terminalis einige Klarheit bringt. Auf jeder Hörzelle befindet sich ein Bündel von Hörhaaren. In der Mitte dieses Bündels sind die Hörhaare sehr lang und reichen hoch hinauf, die seitlichen sind viel kürzer und legen sich an die Mitte an. Beim Einlegen der Präparate in Osmiumsäure oder Salpetersäure werden die freien Enden der langen Hörhaare von der Säure angegriffen, sie lockern sich auf und verwandeln sich schliesslich in eine gelatinöse Masse. In dem vorliegenden Präparate der Tanzmaus ist nichts von dieser gelatinösen Masse zu sehen; die Hörhaare sind in relativ grosser Länge frei sichtbar. Es beweist dieses Präparat, dass diese gelatinöse, undurchsichtige Masse, die in früheren Präparaten erschien, nur ein Kunstproduct war.

Herr Heine: Zur Behandlung der acuten Mittelohr-Entzündung.

Vortr. bespricht die jetzt acut gewordene Frage der Indicationsstellung der Paracentese nach ausführlicher Zusammenfassung der seit dem Vorjahre bestehenden Controverse zwischen Zaufal, Piffl, Grunert u. A. Der Zweck des Vortrages ist, auch in dieser Gesellschaft die Discussion über diese Frage zu eröffnen. Der Standpunkt der hiesigen Universitäts-Ohrenklinik ist folgender: Ein pneumonieähnlicher Verlauf der acuten Mittelohrentzündung, wie er nach Zaufal bei dem völligen Sichselbstüberlassen der Krankheit erfolgt, ist hier nie beobachtet worden. Es liegt dies wohl an äusseren Verhältnissen; die Klinik ist in ihrem Raume zu beschränkt, um jede acute Mittelohrentzündung zwecks genauer Beobachtung aufnehmen zu können und bei poliklinischer Behandlung, wie sie hier durchgeführt werden muss, sind die Bedingungen zu einem cyklischen Verlaufe und einer durch keine äusseren Einflüsse gestörten Heilung nicht gegeben. Ausgespritzt wird ausser zu diagnostischen Zwecken niemals, ebenso wird die Luftdouche verworfen. Die Therapie besteht in schwereren Fällen in Bettruhe, warmen bis heissen Umschlägen von essigsaurer Thonerde auf das Ohr und lockere Einführung eines sterilen Gazestreifens in den Gehörgang. In den bei Weitem meisten Fällen verlaufen die auf diese Art behandelten Fälle complicationslos. Die Indication zur Paracentese ist durch die Symptomentrias Vorwölbung, Fieber, starke Schmerzhaftigkeit gegeben; falls nicht alle drei Symptome sicher zu constatiren sind, wird von Fall zu Fall entschieden. Es wird vorläufig unter Ruhe und warmen Umschlägen abgewartet; sollten stärkere Schmerzen auftreten, der Warzenfortsatz druckempfindlich werden und meningeale Reizerscheinungen auftreten, wird sofort paracentesirt. Starke Druckempfindlichkeit und Periostitis bildeten sich nach Ausführung der Paracentese häufig zurück. Eine rechtzeitige Paracentese kann lebensrettend wirken, wie folgender Fall lehrt. Ein Arbeiter, der seit drei Wochen heftige Ohrenschmerzen hatte, suchte endlich die Poliklinik wegen derselben auf. Das Trommelfell erwiess sich als mässig geschwollen, die Temperatur war 38,4. Nach der sofort vorgenommenen Paracentese entleerten sich zwei Tropfen dicken Eiters. Es bestand Nackenstarre. Obgleich die Lumbalpunction eitrige Flüssigkeit ergab, wurde operirt. Nach 13 Tagen

Digitized by Google

trat der Exitus letalis ein. Die Section ergab eine Basilarmeningitis. Das Trommelfell hatte der Eiterung drei Wochen Widerstand geleistet, nicht aber die Fenstermembran.

Die Discussion wird bis zur nächsten Sitzung vertagt.

Sitzung vom 9. Juni 1903.

Vorsitzender: Herr Lucae.
Schriftführer: Herr Schwabach.

Discussion über den in der vorigen Sitzung von Herrn Heine gehaltenen Vortrag: Zur Behandlung der acuten Mittelohrentzündung.

Herr Schwabach stimmt mit Herrn Heine darin vollkommen überein, dass keine allgemein giltige Schablone bei der Behandlung der Mittelohrentzündungen und speciell bei der Indicationsstellung zur Paracentese gelte, sondern dass man von Fall zu Fall entscheiden müsse. Bei streng durchgeführter Bettruhe, Abführmitteln und feuchtwarmen Umschlägen sehe man im Allgemeinen einen günstigen Verlauf. Bei Kindern habe er früher sofort paracentesirt, habe aber in letzter Zeit bei diesen öfter abgewartet und auch ohne Paracentese Heilung eintreten sehen. Im Allgemeinen paracentesire er, wenn bei den sonstigen bekannten Bedingungen nach 24 Stunden kein Nachlass der Schmerzen auftrete. Da die Zahlen aus poliklinischem Materiale aus verschiedenen Gründen zu statistischen Zwecken nicht verwendet werden könnten, habe er 146 Fälle von acuter Mittelohrentzündung, welche er im letzten Jahre in der Privatpraxis behandelt habe, zusammengestellt. Von diesen seien 51 mit schon perforirtem Trommelfelle in Behandlung gekommen. Von den 95 anderen wären 59 ohne Paracentese geheilt, der Rest von 36 wäre paracentesirt worden. Sowohl von den Paracentesirten als auch von den schon mit Perforation in Behandlung Gekommenen sei bei je 4 die Aufmeisselung des Warzenfortsatzes erforderlich gewesen.

Herr Jacobson hält es bei der grossen Divergenz der diesbezüglichen Ansichten, die sich namentlich auf der vorjährigen Versammlung der deutschen otologischen Gesellschaft in Trier kundgegeben hat, für zweckmässig, die Discussion nicht auf die Trommelfellparacentese zu beschränken, sondern auch auf die übrigen therapeutischen Maassnahmen auszudehnen, welche bei der Behandlung der acuten Mittelohrentzündung in Betracht kommen. Er empfiehlt demgemäss, gesondert zu debattiren 1. über die Application von Blutegeln, natürlichen und künstlichen, auf Warzentheil oder Tragus, 2. über Application von Eisbeutel, feuchtwarmer, heisser Umschläge bezw. Cataplasmen, 3. über die Trommelfell-Paracentese mit Lanzennadel oder Galvanocauter, mit oder ohne vorhergehende Desinfection des Gehörganges und des Trommelfelles, 4. über die Anwendung von Ohrtropfen und pulverförmigen Medicamenten, 5. über die Ausspülung des Mittelohres vom Gehörgange oder von der Tuba aus, 6. über die Luftdouche vom Gehörgange oder von der Tuba aus und 7. über die innerliche Darreichung von antifebrilen Mitteln (Salicyl und dergl.). Selbst wenn hierdurch ein grösserer Zeitaufwand beansprucht würde, hält er dies bei der Wichtigkeit des Gegenstandes für kein Unglück. Denn gegenüber der deutschen otologischen Gesellschaft, bei welcher eine grosse Anzahl von Vorträgen und Dis-

Digitized by Google

cussionen in zwei Tagen erledigt werden musste, sei die Berliner otologische Gesellschaft in der glücklichen Lage, mit der Zeit nicht so sehr geizen zu müssen. Werde die Discussion heute nicht beendet, so solle man sie in der nächsten Sitzung fortsetzen. Am zweckmässigsten wäre es wohl, wenn Herr Heine, welcher in seinem Vortrage am ausführlichsten die Paracentese, weit kürzer die Ausspülungen des Ohres und die Luftdouche besprochen hatte, nun auch bezüglich der anderen bei der Behandlung der acuten Mittelohrentzündungen in Betracht kommenden, vorhin aufgezählten therapeutischen Maassnahmen uns seinen resp. den heutigen Standpunkt der Lucae'schen Klinik mittheilen würde und wenn im Anschlusse hieran hauptsächlich diejenigen Herren das Wort ergriffen, welche mit den genannten Maassnahmen ungünstige Erfahrungen gemacht haben. Denn dass man mit jeder derselben günstige Erfolge erzielen kann, sowohl mit wie ohne Blutegel, mit heissen wie mit kalten Umschlägen, ist bei einer Krankheit, die so sehr verschieden, in der Mehrzahl der Fälle aber günstig verläuft, wie die acute Mittelohrentzündung nach Jacobson selbstverständlich.

Herr Heine bemerkt Herrn Jacobson, dass er in seinem Vortrage „Zur Therapie der acuten Mittelohrentzündungen" nicht die gesammte Therapie habe besprechen wollen, sondern dass es seine Absicht gewesen sei, nur die Paracentesefrage in dieser Gesellschaft zur Discussion zu bringen.

Herr Bruck regt an, bei dieser Gelegenheit auch gleich die noch immer herrschende Unklarheit der Nomenclatur zu beseitigen. Die Benennung der einzelnen Krankheitsformen sei keine einheitliche. Die Begriffe acuter Catarrh und acute Entzündung würden häufig für dieselben und für ganz verschiedene Krankheitsformen gebraucht. Als acuter Catarrh z. B. solle nur der ohne Entzündungserscheinungen und Fieber einhergehende acute exudative Process bezeichnet werden.

Herr Heine hat das Eingehen auf diese heikle Frage mit Absicht unterlassen. Im Uebrigen erklärt er sich bereit, bis zur nächsten Sitzung im Sinne des Herrn Jacobson eine Uebersicht über die zur Zeit in der Universitätsklinik üblichen Behandlungsmethoden bei der acuten Mittelohrentzündung zu geben.

Herr Lewy hält bei dem so verschiedenen Verlaufe der acuten Mittelohrentzündungen eine Einigung auf dem gewöhnlichen statistischen Wege nicht für möglich. Eine Masernotitis verlaufe anders wie eine Scharlachotitis. Es müssten daher sämmtliche Infectionsotitiden gesondert besprochen werden. Brauchbar für eine gute Statistik seien ausserdem nur die Fälle, bei welchen dauernd auf Bettruhe gehalten wurde. Es sei daher nur möglich, das Material aus grossen Kliniken oder aus der Praxis des practischen Arztes zu bekommen.

Herr Schönstadt demonstrirt eine Paracentesenadel mit halbmondförmiger schneidender Fläche, welche namentlich weniger Geübten, welche häufig mit der Lanzennadel das Trommelfell nur ritzen, gute Dienste leisten soll. Ausserdem möchte er die Beziehungen der Adenotomie zur acuten Mittelohrentzündung in den Bereich der Discussion gezogen wissen.

Herr Lucae äussert gegen das neue Instrument Bedenken, da es immer eine gewisse Gewalt erfordere, mit einer schneidenden Fläche in

Digitized by Google

eine Membran senkrecht einzudringen. Er hält ein möglichst spitzes Instrument für zweckmässiger. Im Anschlusse an die Discussion über die Paracentese erwähnt er zwei Fälle von acuter Mittelohrentzündung bei Sclerose mit verdicktem Trommelfelle. Im ersten Falle hatte man mit der Paracentese bis zum 14. Tage gewartet. Es resultirte völlige Taubheit. Im zweiten Falle war auf dem einen Ohre paracentesirt worden, das andere Trommelfell perforirte. Während bei diesem letzteren eine starke Hörstörung für hohe Töne zurückblieb, wurde das andere wieder vollkommen normal hörend. Bei Sclerose soll man daher die Paracentese frühzeitig ausführen.

Herr Heine glaubt, dass in dieser Gesellschaft über die Indicationsstellung zur Paracentese wohl Uebereinstimmung herrscht. Er möchte übrigens zur Vorsicht bei der Voraussage der schmerzlindernden Wirkung der Paracentese bei Kindern rathen, der Nachlass der Schmerzen trete nicht immer prompt ein. Die Zahl der Mastoiditiden bei paracentesirten und nichtparacentisirten Patienten der Universitätsklinik hat er noch nicht festgestellt; er hat aber den Eindruck, dass bei acuten Mittelohrentzündungen, welche frühzeitig zur Behandlung kommen, die Aufmeisselung des Warzenfortsatzes selten nöthig werde.

A. Sonntag (Berlin).

II. Kritiken.

Die Nebenhöhlen der Nase in ihren Lagebeziehungen zu den Nachbarorganen auf 15 farbigen Tafeln dargestellt. Von Dr. Gustav Killian, Professor e. o. in Freiburg i. B. Jena 1903, Verlag von Gustav Fischer. Preis 25 M.

Der Atlas verdankt seine Entstehung der zufälligen Beobachtung, dass an mit Formalin injicirten Köpfen sich die Nebenhöhlenschleimhaut sehr leicht vom Knochen ablösen liess, ohne zu zerreissen. K. stellte nun eine Reihe von Präparaten her, an welchen die Nebenhöhlen der Nase auf diese Weise völlig von ihren Knochenhüllen befreit wurden: So gelang es, Bilder zu gewinnen, welche die Topographie der Nebenhöhlen zu den Nachbarorganen (Nase, Mund, Orbita, Gehirn) in glänzender Weise veranschaulichen. Jeder der 15 Tafeln ist eine Beschreibung beigegeben, deren Gesammtheit eine topographische Anatomie der Nasennebenhöhlen an Beispielen darstellt; besonders bei der Bezeichnung der Siebbeinzellen und der Stirnhöhle kamen die rein morphologischen Bezeichnungen auf Grund der neuen entwicklungsgeschichtlichen und vergleichend-anatomischen Forschungsresultate zur Anwendung. Die Bilder sind glänzend ausgeführt und geben ganz neue, ungewohnte Eindrücke. Ref., der eine grosse Reihe von Schädeln zum Studium der Nebenhöhlen durchsichtig gemacht und die Höhlen selbst mit Metall ausgegossen hat, fand unter den Killian'schen Bildern manche, die ihn an seine (bildlich nicht gut darstellbaren) eigenen Präparate erinnerten; so ist es verständlich, dass ihm das Studium des Killian'schen Atlas einen ganz besonderen Genuss bot. Es ist nicht zu bezweifeln, dass

Digitized by Google

Jeder, der sich mit dem Studium der Nasennebenhöhlen befassen will, das Killian'sche Werk studiren muss; selbst der Erfahrenste wird aus dem Atlas noch freudig Belehrung schöpfen können. Die ganze Art der bildlichen wie textlichen Darstellung und die vorzügliche Ausstattung des Werkes ist so sehr geeignet, alte Freunde der Rhinologie zu befestigen und neue zu gewinnen, dass Killian für dieses hervorragend schöne und lehrreiche Werk der ganz besondere Dank der Rhinologen gebührt. Gustav Brühl.

Ohrenuntersuchungen in der Dorfschule. Ein Beitrag zur Schularztfrage. Von Dr. König in Konitz i. Westpr.

Der Autor hat bei 787 Schulkindern den Ohrenbefund erhoben und zugleich Nase und Nasenrachenraum genau untersucht. Von den Untersuchten hatten nur ca. zwei Fünftel beiderseits normale Hörschärfe; die Schwerhörigkeit war in ca. 9 pCt. der Fälle durch Eiterungen, in ca. 17 pCt. durch eine vergrösserte Rachenmandel, in ca. 14 pCt. durch vergrösserte Halsmandeln, in ca. 60 pCt. durch catarrhalische Leiden der Ohrtrompete oder des Mittelohres bedingt. Ca. 15 pCt. der untersuchten Knaben werden wegen Ohrenleiden nicht im stehenden Heere dienen können.

Die Ergebnisse dieser Untersuchungen, vor Allem aber auch der Umstand, dass die sich bei Schulkindern findenden Ohrenkrankheiten durch geeignete Behandlung im Allgemeinen günstig beeinflusst werden, zeigen die Nothwendigkeit schulärztlicher Aufsicht und möglichster Fürsorge. C. Stein.

Weitere Untersuchungen über die Schallleitung im Schädel. Von Dr. Hugo Frey, Assistent der k. k. Universitätsklinik für Ohrenkranke (Vorstand Hofrath Prof. Dr. Adam Politzer) in Wien.

Nachdem uns der Verf. schon einmal mit den Resultaten seiner Schallleitungsversuche bekannt gemacht hatte (Zeitschr. f. Psychologie u. Physiologie der Sinnesorgane, XXVIII), bekräftigt und erweitert er seine damals aufgestellten Thesen durch experimentelle Studien, die er im physiologischen Institute der k. k. Universität Wien anstellte. Die erwähnten Thesen sind kurz zusammengefasst folgende:

1. Fortleitung des Schalles im Knochengewebe, vorzüglich in der compacten Substanz.

2. Von einem Gehörorgane ausgehende Schallwellen verbreiten sich insbesondere nach den symmetrischen Punkten der anderen Schädelhälfte, also zur gegenüberliegenden Pyramide.

3. Bestehen einer Schallübertragung von Ohr zu Ohr per Knochen, und zwar durch den knöchernen Schädel allein vermittelt.

4. Voraussichtlich gleiche Verhältnisse am lebenden Schädel (wie am macerirten).

Die gewiss allseitig mit grossem Interesse aufzunehmenden Experimente des Verf.'s zeigten, dass ein dem Schädelknochen zugeführter Stimmgabelton seine grösste Intensität — ausser an der Ansatzstelle selbst — an dem diametral gelegenen Punkte des Schädels erreicht. Dabei spielt die Pyramide als solche bei der Uebertragung eines Tones

Digitized by Google

von einem Gehörorgane auf's andere nicht die allein ausschlaggebende Rolle, wenn sie auch nicht ganz bedeutungslos hierfür sein mag.

Da die Untersuchungen mit der grössten Genauigkeit und unter Zuhilfenahme der feinsten Instrumente (wie des Microphons) ausgeführt sind, bieten sie eine Garantie für ihre Richtigkeit — von der sich übrigens Jedermann leicht überzeugen kann — und sind daher vollauf geeignet, neues Licht in die Physiologie der Schallfortpflanzung zu werfen. Ernst Urbantschitsch.

III. Referate.

a) Otologische:

Die neueste Chloromcasuistik mit Rücksicht auf die Localisation des Chloroms im Schläfenbeine und im Ohre. Von Prof. Körner. (Zeitschrift f. Ohrenheilk., XLV, 2.)

Im Anschlusse an die früheren Mittheilungen (cf. diese Monatsschrift 1896, 462) des Verf.'s theilt derselbe die seitdem publicirten vier weiteren Fälle von Chlorom mit; es war nicht bei allen eine Untersuchung der Ohren intra vitam oder post mortem vorgenommen worden; im Allgemeinen ergab sich in der Hälfte sämmtlicher bisher in der Litteratur bekannt gewordenen 24 Fälle eine Betheiligung der Ohren (Durchbruch der Geschwulstmassen in's Mittelohr und Warzenfortsatz). Keller.

Die Leucocytenwerthe bei den entzündlichen Erkrankungen des Ohres und Schläfenbeines, sowie bei den intracraniellen Complicationen derselben. Von Dr. Suckstorff in Rostock. (Zeitschr. f. Ohrenheilk., XLV, 2.)

Angeregt durch die Mittheilungen Curschmann's über die Wichtigkeit der Leucocytenzahlen in diagnostischer Beziehung bei Eiterungen, stellte S. derartige Untersuchungen bei Ohraffectionen an, um festzustellen, ob die Leucocytenzahl etwa steigt, wenn der eitrige Process schon den Knochen ergriffen hat oder Complicationen, wie Meningitis, Sinusthrombose, Hirnabscess, auftreten. Es ergab sich aber nach den allerdings nicht sehr zahlreichen Untersuchungen, dass hier die Leucocytenzählung keinen Indicator für einen etwaigen chirurgischen Eingriff abzugeben vermochte. Keller.

Ueber den Verlauf des Sinus sigmoideus am kindlichen Schläfenbeine. Von Dr. Rudloff in Wiesbaden. (Zeitschr. f. Ohrenheilk., XLV, 3.)

R. weist auf Grund seiner Untersuchungen an 14 Kinderschädeln darauf hin, dass die Macewen'sche Linie, d. h. die Verbindungslinie der tiefsten Stelle der Incisura parietalis des Schlafebeines mit der Warzenfortsatzspitze, welche beim Erwachsenen die mittlere Partie des Blutleiters, zuweilen aber seine hintere, links häufig seine vordere Grenze bezeichnet, beim Kinde eine andere Geltung hat, insofern hier die vordere Grenze des Sinus verschieden weit hinter dieser Linie liegt, und zwar

Digitized by Google

in der Höhe der Wurzel des Proc. Zygomaticus beim Neugeborenen 6 mm, bei 2—3jährigem Kinde 10 mm, beim 6jährigen 3 mm, beim 10jährigen 7 mm, in der Sutura parieto-mastoidea in noch grösserem Abstande, entsprechend obigen Altersbestimmungen in 7, 17, 6, 16 mm. Es ist also beim Kinde der Sinus bei der Operation an einer anderen Stelle zu suchen als beim Erwachsenen. Die Bedeutung dieses Hinweises wird an einem Falle der eigenen Praxis vom Autor nachgewiesen.

Keller.

Beitrag zur Statistik der otogenen Hirn-, Hirnhaut- und Blutleitererkrankungen. Aus der Ohren- und Kehlkopfklinik in Rostock. Von Dr. Takabatake. (Zeitschr. f. Ohrenheilk., XLV, 2.)

T. hat die von Körner in der Zeitschrift für Ohrenheilkunde veröffentlichten (54) operativen Fälle auf die Häufigkeit der verschiedenen intracraniellen Complicationen von Ohr- und Schläfenbeineiterungen hin geprüft. Auf die Einzelheiten kann hier nicht näher eingegangen werden; es sei nur hervorgehoben, dass in den 54 Fällen die Primärerkrankung, entgegen den gewöhnlichen Anschauungen, weit häufiger einen acuten als chronischen (30 : 20) Verlauf hatte. Da K. jede Knocheneiterung im Schläfenbeine möglichst frühzeitig operirt, wird dadurch dem Auftreten von Hirnabscessen, Septomeningitis und Sinusphlebitis, überhaupt von intracraniellen Complicationen, wie sie im chronischen Stadium beobachtet werden, vorgebeugt.

Keller.

Die Veränderungen an den Sehnervenscheiben bei den otogenen Erkrankungen des Hirns, der Hirnhäute und der Blutleiter. Von Dr. Takabatake in Nagasaki. (Zeitschr. f. Ohrenheilk., XLV, 3.)

Der Aufsatz ist eine Fortsetzung der Mittheilungen Körner's aus den Grenzgebieten der Ohrenheilkunde (Deutsches Archiv für klinische Medizin, 73. Band).

Verf. kommt zu folgenden Schlusssätzen:

1. Veränderungen am Sehnerven können bei allen intracraniellen Complicationen der Ohr- und Schläfenbeineiterungen fehlen.

2. Sie kommen viel häufiger bei der Combination mehrerer Arten als beim Vorhandensein einer einzigen der möglichen intracraniellen Entzündungen vor.

3. Die einseitig stärkere Ausprägung der Sehnervenveränderung beweist nicht eine ausschliessliche Erkrankung oder stärkere Verbreitung der ursächlichen Erkrankung in der gleichseitigen Schädelhälfte.

4. Ein maassgebender Einfluss auf die Stellung der Prognose ist den Veränderungen am Sehnerven nicht beizumessen; selbst das Auftreten oder die Zunahme der Neuritis oder der Stauungserscheinungen nach der Entfernung des Eiters aus der Schädelhöhle verschlechtert für sich allein die Prognose noch nicht.

Keller.

Beiträge zur Casuistik der otitischen Pyämie. Von Dr. R. Freytag in Magdeburg. (Zeitschr. f. Ohrenheilk., XLV, 2.)

Der eine unter drei von Fr. veröffentlichten Fällen otitischer Pyämie lässt sich in ausgezeichneter Weise als Osteophlebitispyämie im Sinne Körner's deuten; ein zweiter beweist die Thatsache auf's Neue, dass

Digitized by Google

die im Allgemeinen als harmlos geltende Freilegung des Sinus gleichwohl von recht üblen Folgen begleitet sein kann; es entwickelte sich eine perisinuöse Eiterung, die zur Thrombose führte. Verf. hält eine mindestens 14tägige Bettruhe für derartige Fälle für erforderlich. Bei dem dritten Falle handelte es sich um doppelseitiges Warzenfortsatzempyem und acute Necrose des einen Warzenfortsatzes, die schon wenige Wochen nach Beginn der Ohreiterung eine vollkommene war.

Keller.

Spontane Wiederkehr des Hörvermögens in einem Falle von totaler Taubheit post scarlatinam. Von Dr. Eitelberg in Wien. (Zeitschr. f. Ohrenheilk., XLV, 2.)

Bei zehnjährigem Kinde stellte sich nach leichtem Scharlach links eine Otorrhoe für die Dauer von zehn Tagen ein, rechts, ebenfalls nur für kurze Zeit, Schmerz im Warzenfortsatze ohne Ohrfluss, jedoch gesellte sich beiderseits totale Taubheit hinzu; Ohrbefund zehn Wochen nach der Erkrankung im Uebrigen normal. Bei indifferenter Behandlung trat nach einigen Monaten eine allmähliche Besserung des Gehörs ein, so dass Orgeltöne und Glockengeläute vernommen wurden, bis nach weiteren zwei Monaten plötzlich auch das Verständniss für die Sprache sich wieder einstellte. Eine Untersuchung konnte aus äusseren Gründen nicht vorgenommen werden.

Keller.

---

b) Rhinologische:

Das Verhältniss des Nervus opticus zu der Keilbeinhöhle und insbesondere zu der hintersten Siebbeinzelle. Von Prof. Dr. A Onodi in Budapest. (Arch. f. Laryngol. etc. 1903, Bd. XIV, pag. 360.)

Das Verhältniss des Nervus opticus zu der Keilbeinhöhle und durch die Erkrankungen der Keilbeinhöhle bedingte Sehstörungen bilden in der Rhinologie und Ophthalmologie den Gegenstand der Erörterungen, insbesondere wegen des bekannten anatomischen Verhältnisses des Chiasma, des Nervus opticus und des Canalis opticus zur Keilbeinhöhle. Es wurde auch die Erkrankung der Scheide des Nervus opticus und seines Knochencanales mit den pathologischen Veränderungen des Keilbeinkörpers und seiner Höhle in Zusammenhang gebracht. Da dieser Zusammenhang nur in einigen Fällen auch durch die Section Bestätigung fand und in den anderen Fällen nur die Kenntniss der anatomischen Verhältnisse zur Annahme eines causalen Zusammenhanges führte, hat O. diese Frage und besonders das Verhältniss der hinteren Siebbeinzelle zum Nervus opticus einer Untersuchung unterworfen. Diese Untersuchung nahm er an neun Schädeln und gehärteten Köpfen in Bezug auf das Verhältniss der im kleinen Keilbeinflügel sich befindenden hinteren Siebbeinzelle zum Sehnerven vor und gestattet die kritische Beurtheilung der publicirten Fälle, um nur das Wichtigste zu erwähnen, wohl die Annahme eines causalen Zusammenhanges zwischen Erkrankungen der Keilbeinhöhle und des Nervus opticus in einzelnen Fällen, doch sind die allgemein angenommenen Beziehungen

Digitized by Google

der Keilbeinhöhle zum Nervus opticus und die daraus gezogenen Schlüsse zur Erklärung der vorhandenen Sehstörungen dahin zu corrigiren, dass dieser causale Zusammenhang ebenso durch die Erkrankung der hintersten Siebbeinzellen begründet werden kann; daher die häufigen negativen Befunde hinsichtlich der Sehstörungen bei Empyemen, Caries und Necrose der Keilbeinhöhle. Beschorner.

Die Beziehungen der Ozäna zur Lungentuberculose nebst Bemerkungen über die Diagnose der Ozäna. Von Dr. A. Alexander in Berlin. (Arch. f. Laryngol. etc. 1903, Bd. XIV, pag. 2)

A. macht den Begriff „Ozäna" nicht von dem Vorhandensein des Bacillus mucosus abhängig, sondern von dem Gelingen des Nachweises sich zersetzender, übelriechender Secrete. In diesem Sinne aufgefasst und nach Sichtung von 50 Fällen genau beobachteter und auf den Zustand ihrer Lungen hin untersuchter Ozänakranker glaubt A. behaupten zu dürfen, dass die Ozäna zweifellos eine Disposition zur Erkrankung an Lungenphthise schafft und dass dementsprechend die Ozäna fernerhin nicht mehr als prognostisch durchaus gutartige Erkrankung zu betrachten sein dürfte. Beschorner.

Die Microorganismen der normalen Nasenhöhle. Von Dr. Eugen Felix in Bukarest. (Wiener med. Presse 1903, No. 14 u. 15.)

Sehr lesenswerthe Arbeit, die fast alles Bekannte über dieses Thema vereinigt. In der Nase sind pro Stunde 1500 Microorganismen gefunden worden, in London 14000. Manche Autoren fanden hoch oben in der Nase keine Microorganismen, andere dagegen ja, und zwar Bacillen weniger als Coccen. In der normalen Nase wurden ja schon Tuberkelbacillen, Diphtheritis- und Pseudodiphtheritisbacillen gefunden, ebenso Ozäna- und Rhinosclerombacillen. Verf. hat bei Wärterinnen lepröser Kranken diesen Bacillus nie nachweisen können, weil er wahrscheinlich nicht lebend den Kranken verlässt.

Die nasale Phagocytose besteht nicht für alle Microorganismen. Baumgarten.

Ueber subcutane Paraffin-Injectionen. Von Dr. Ludwig Moszkowicz. (Wiener klin. Wochenschr. 1903, No. 2.)

Verf. plaidirt für das zuerst von Gersuny verwendete Vaselin, das härtere Paraffin hat mehr Schattenseiten. Kleine Anfälle ereignen sich auch bei Vaselin, jedoch bei einer guten Spritze, Vorsichtsmaassregeln, entsprechendem Fingerdrucke der anderen Hand sind die Resultate sehr gut. Collaps (Leiser) wurde nicht beobachtet. In 28 Fällen von Sattelnase durchweg gute Erfolge. Baumgarten.

Zur Frage der Regeneration der Nasenschleimhaut beim Menschen. Von Dr. S. Citelli in Catania. (Arch. f. Laryngol. etc. 1903, Bd. XIV, pag. 350.)

C. entnahm zu curativen Zwecken jungen, leicht reizbaren Individuen, bei welchen die Nasenathmung behindert und häufig das Gefühl der Verstopfung der Nase vorhanden war, ein Stückchen der Schleimhaut der freien Nasenmuschel. Die an diesem Materiale vorgenommenen

Digitized by Google

Untersuchungen führten zu dem Resultate, dass nach Entfernung von oberflächlichen Theilen der Nasenschleimhaut, wobei die tiefen Schichten fast unbeschädigt bleiben, in Folge der Proliferationsprocesse, welche nach dem Operationsacte auftreten, die anatomische Beschaffenheit der Schleimhaut nur geringfügige Veränderungen erleidet. Die Drüsen und auch die Schwellkörper, also die für die Function der Schleimhaut wichtigsten Organe, bleiben erhalten; nur an Stelle des laxen Gewebes der oberflächlichen Schicht der Schleimhat tritt fibröses Bindegewebe. Der Knochen erleidet in Folge des Operationsactes gar keine Veränderung. Durch die Retraction des Narbengewebes bleibt jedoch eine Einsenkung an der Schleimhaut, an der Stelle der Operation zurück, ein Umstand, der von dem wohlthuendsten Effect ist in den Fällen von Stenose der Nasenhöhle bei diffuser Hypertrophie der unteren Nasenmuschel. Mit Recht ist also die totale Turbinectomie jetzt fast vollständig aufgegeben worden, weil dadurch ein sehr wichtiger Theil der Nasenschleimhaut zerstört wurde und weil die Fossae nasales eine zu grosse Ausdehnung gewinnen, so dass auch die Function derselben Einbusse erleidet. In Fällen diffuser Hypertrophie der unteren Nasenmuschel ist deshalb die Entfernung von Stückchen der Schleimhaut, wie es C. beschreibt, das beste therapeutische Mittel. Galvanocaustische Aetzungen sind, weil sie ihre zerstörende Wirkung weit über jenen Punkt, der geätzt werden soll, hin ausdehnen, zu verwerfen. Beschorner.

Ueber intraepitheliale Drüsen der Nasenschleimhaut. Von Dr. Zarniko in Hamburg. (Zeitschr. f. Ohrenheilk., XLV, 3.)

Z. führt an der Hand von Präparaten den Nachweis, dass die bei der histologischen Untersuchung von Neubildungen des Naseninnern zeitweilig im Schleimhautepithel aufgefundenen knospenförmigen Gebilde als intraepitheliale mehrzellige Schleimdrüsen ohne Ausführungsgang zu bezeichnen sind, im Gegensatze zu Cordes, welcher dieselben nicht als selbstständige Schleimdrüsen auffasst, sondern einen Zusammenhang derselben mit intraepithelialen Drüsen findet. Z. reiht hieran noch Angaben über die Häufigkeit des Befundes intraepithelialer Drüsen in der menschlichen Nasenschleimhaut und über ihr Vorkommen an anderen Stellen des menschlichen und thierischen Körpers. Keller.

Der histologische Bau der Knochenblasen in der Nase nebst Bemerkungen über Wachsthum und Entstehung derselben. Von Dr. J. Kikuchi-Japan. (Arch. f. Laryngol. etc. 1903, Bd. XIV, pag. 308.)

15 Fälle mit genauer Angabe des anatomischen und histologischen Befundes. K. fasst das Ergebniss seiner Untersuchungen in Folgendem zusammen: 1. Die Knochenblase kann schon in der Knorpelzeit der fötalen Muscheln entstehen (in K.'s Fall 4. Fötusmonat), sie ist als eine aberrirte Siebbeinzelle in der mittleren Muschel aufzufassen, denn 2. die Beschaffenheit der Innenschleimhaut der Knochenblase ist identisch mit derjenigen der Siebbeinzellen. Ihre Schleimdrüsen localisiren sich an der Mündungsgegend der Blase; 3. die Erweiterung resp. Verdünnung der Knochenwand der Blase wird durch Resorptionsprocesse im Anschlusse an eine im Ablaufe begriffene Entzündung allmählich eintreten.

Beschorner.

Digitized by Google

Die Rindencentren des Geruches und der Stimmbildung. Von Prof. Dr. A Onodi in Budapest. (Arch. f. Laryngol. etc. 1903, Bd. XIV, pag. 73.)

Unsere Kenntnisse über die Riechnerven und deren Centren, über den Faserverlauf sind bisher von pathologisch-anatomischer Seite nur sehr wenig ergänzt. Man kann nur mit Wahrscheinlichkeit darauf schliessen, dass beim Menschen das Riechcentrum in dem Gyrus hypocampi und im Uncus zu suchen ist. Die klinischen Erfahrungen zeigen, dass Läsionen im Bereiche des erwähnten Faserverlaufes Störungen und Verlust des Geruchssinnes hervorrufen können, dass eine partielle Kreuzung der Riechfasern im Grosshirne besteht und dass eine Association zwischen den Riechcentren und dem corticalen Trigeminusgebiete auch nicht ausgeschlossen ist. Was die Frage des Rindencentrums der Stimmbildung betrifft, so ist auch hier z. Zt. eine strenge Localisation ausgeschlossen. Während bei der Frage der Riechcentren Anatomie und Histologie die Grundlage zu weiteren Forschungen bilden müssen, ist bei der Frage nach den Phonationscentren in der Rinde bisher die Physiologie die einzige Grundlage gewesen, während die Pathologie in dieser Frage zur Zeit noch aus Hypothesen besteht, welche nicht zu verwerthen sind. Es müssen noch mehrere physiologische offene Fragen gelöst werden, um dann mit genauen klinischen Beobachtungen und pathologisch-histologischen Untersuchungen dieses wichtige Capitel der Pathologie aufzubauen. Beschorner.

Ueber Yohimbin (Spiegel) als Anästheticum. Von Dr. Alexander Strubell in Dresden. (Wiener klin. Wochenschr. 1903, No. 24.)

Das Präparat, aus der Rinde des Baumes erzeugt, hat auch eine anästhesirende Wirkung. Bei den Thierversuchen (Loewy, Lewitt, Müller) ergaben sich eine Anzahl von interessanten Experimenten, Herzlähmung, Schwellung der Genitalien etc., weshalb das Mittel auch als Aphrodisiacum verwendet wird. Eine 1proc. bis 2proc. Lösung anästhesirt unter Zeichen der Hyperämie die Conjunctiva; in der Nase ebenfalls; Schlingenoperationen wurden schmerzlos gemacht, galvanocaustische Brennungen nur oberflächlich, in der Tiefe muss mit Cocain nachgeholfen werden. Verf. glaubt durch eine Combination von Yohimbin und Adrenalin das Cocain event. zu ersetzen. Baumgarten.

Ein Olfactometer für die Praxis. Von Prof. Dr. A. Onodi in Budapest. (Arch. f. Laryngol. etc. 1903, Bd. XIV, pag. 185.)

O. wählt als Riechstoffe das angenehm riechende Janon und das unangenehm riechende Aethylbisulfid in zwei verschieden starken Concentrationen. Sein Olfactometer besteht aus einem Glascylinder, dessen eines Ende schmäler und für die Nasenöffnung bestimmt ist. In der Mitte des Cylinders findet sich eine Oeffnung, in welche ein mit einem Haken versehener Glasstöpsel eingeführt wird. An ersteren bringt man ein wenig Watte an, die mit dem betreffenden Riechstoffe getränkt wurde. O. wendet vier solcher Glascylinder an, welche mit der Stärke der Riecheinheiten bezeichnet sind. Bei detaillirten und genauen olfactometrischen und odorimetrischen Untersuchungen bedient er sich nach wie vor der allerdings wesentlich complicirteren Zwaardemaker'schen Methode. Beschorner.

Digitized by Google

Nachtrag zu der Mittheilung „Die cystoscopische Untersuchung des Nasenrachens oder Salpingoscopie". (Arch. f. Laryngol. etc., Bd. XIII, Heft 3.) Von Prof. Dr. A. Valentin in Bern. (Arch f. Laryngol. etc. 1903, Bd. XIV, pag. 194.)

V. bemerkt berichtigend, dass sein von Reiniger, Gebbert & Schall ausgeführtes Microcystoscop nicht nach dem Muster desjenigen von Dr. Reichert, sondern nach dem von A. Hirschmann in Berlin construirt wurde. Beschorner.

---

c) Pharyngo-laryngologische:

Rachenmandel und Gehörorgan der Idioten. Aus der Irren- u. Idiotenanstalt zu Dalldorf. Von Dr. Brühl u. Dr. Nawratzki. (Zeitschr. für Ohrenheilk., XLV, 2.)

Gaumen- und Rachenmandelhyperplasien wurden bei der Untersuchung von 271 Idioten bedeutend häufiger gefunden als bei Schulkindern und Taubstummen, auch Schwerhörigkeit erheblich häufiger als bei Schulkindern. Doch ist dieser Befund in keine Beziehung zur Entstehung der Idiotie zu bringen, gleichwohl wird gewiss die durch jene Erkrankungen bedingte Aprosexia nasalis und auralis die Idiotie verstärken, weshalb eine zweckmässige Behandlung ebenso nöthig erscheint wie bei geistig gesunden Kindern. Es liess sich auch in manchen Fällen nach Entfernung der Rachenmandeln ein Fortschritt in der geistigen Entwicklung feststellen, eine günstige Beeinflussung der Idiotie selbst aber war nicht zu constatiren. Keller.

Ueber einen Fall von Hypertrophie der Zunge bei Osteohypertrophie pneumique. Von Dr. Ernst von Chylarz (Klinik Nothnagel.) (Wiener klin. Rundschau 1903, No. 9.)

Nach dem Auftreten eines Pleuraempyems zeigten sich einerseits Trommelschlägelfinger, andererseits eine Vergrösserung der Zunge. Verf. glaubt nicht, dass Acromegalie die Ursache sei. Könnte nicht in diesem Falle daran gedacht werden, dass durch die Stauung event. die Lymphgefässe der Zunge eine Rolle spielten? Baumgarten.

Ein Fall von Macroglossie. Von Dr. Nicolaus von Lallich in Sebenico. (Wiener med. Presse 1903, No. 7.)

Die Zunge eines 19jährigen Mädchens hing bis zum Kinn herab, die Nahrung konnte es nur mit Hilfe der Finger in den Mund bringen. Die Zunge wurde zwei Mal operirt, der Erfolg war ein guter, da der Mund geschlossen werden konnte. Der Oberkiefer bildete aber mit dem Unterkiefer einen Winkel, wodurch das Kauen beeinträchtigt wurde. Die microscopische Untersuchung des excidirten Zungentheiles zeigte Bindegewebe, Atrophie der Muskelfasern und ein mit Lymphe gefülltes cavernöses Maschenwerk. Baumgarten.

Digitized by Google

Die Hypertrophie der Rachentonsille bei Soldaten und ihre Beziehungen zur Rhinitis hypertrophica und Pharyngitis chronica. Von Dr. E. Barth in Sensburg. (Arch. f. Laryngol. etc. 1903, Bd. XIV, pag. 82.)

Nach Mittheilung der Ergebnisse bereits vorliegender Statistiken über die Häufigkeit der hypertrophischen Rachentonsille verbreitet sich B. über die Resultate seiner Untersuchungen bei 561 Soldaten. Er bespricht die Untersuchungsmethode, klassificirt die verschiedenen Formen der Rachentonsille, verbreitet sich über die Folgezustände der Rachenmandelhypertrophie bei Soldaten und geht dann zur Hypertrophie der Gaumentonsillen, der Beschaffenheit der Pharynxschleimhaut und den Formveränderungen des Gesichtsskelettes über. Die Resultate seiner Untersuchungen gipfeln der Hauptsache nach in folgenden Schlusssätzen: Es empfiehlt sich hinsichtlich der Klassification der verschiedenen Entwicklungsformen der Rachentonsille vier Categorien aufzustellen: 1. Eine Rachentonsille, welche sich aus dem Niveau der Rachenschleimhaut heraushebe, ist nicht mehr vorhanden: 32 pCt. seiner Untersuchten. 2. In der Uebergangsfläche des Rachendaches in die hintere Rachenwand ist ein Granulationspolster erkennbar, indem es aus dem Niveau der umgebenden Rachenschleimhaut deutlich hervortritt: 36,8 pCt. 3. Die Concavität zwischen hinterer Rachenwand und Rachendach ist von einer Wucherung ausgefüllt, welche auch das Rachendach bedeckt und bis an den oberen Rand der Choanen heranreicht: 21,4 pCt. 4. Die Wucherung füllt den ganzen oberen Rhinopharynx aus, dergestalt, dass ihre vordere Fläche einen Theil der Choanen bedeckt: 9,8 pCt. Die Hypertrophie der Rachentonsille hat einen unerkennbaren Einfluss auf die Entwicklung der Rhinitis hypertrophica; besonders die Hypertrophie der hinteren Muschelenden findet sich um so öfter, je stärker die Hypertrophie der Rachentonsille. Diese ist unvergleichlich häufiger als die Hypertrophie der Gaumentonsille. Pharyngitis findet sich bei Soldaten sehr häufig (ca. 30—40 pCt.); oft bestand hierbei Deviation der Nasenscheidewand, immer aber irgend ein pathologischer Zustand des obersten Luftweges. Hinsichtlich des Gesichtsskelettes zeigte sich im Allgemeinen eine stärkere Gaumenwölbung bei den stärker entwickelten Rachentonsillen, desgleichen häufiger Difformitäten der Zahnreihen, obgleich die genannten Anomalien auch bei den geringeren Entwicklungsgraden der Rachentonsille anzutreffen sind. Der V-förmige Zahnbogen fand sich bei 1,3 pCt., aber nicht ausschliesslich bei hypertrophischer Rachentonsille.

Beschorner.

Ein Fremdkörper im linken Hauptbronchus. Von Dr. Gustav Spiess. (Deutsche med. Wochenschr. 1903, No. 8.)

Verf. hebt die Wichtigkeit der Bronchoscopie hervor, denn nur dieser hat seine Patientin, die bereits 1½ Jahre einen Fremdkörper im Bronchus hatte, der Bronchitis und Dämpfungserscheinungen im linken Unterlappen hervorrief, zu verdanken, dass sie gerettet wurde. Tracheotomie wurde gemacht und nach acht Sitzungen gelang es, den Knochen, der unter der Bifurcation lag, aus dem linken Bronchus herauszuholen.

Baumgarten.

Digitized by Google

Ueber die sogenannten Amyloidtumoren der Luftwege und des Anfangstheiles des Verdauungscanales. Von S. Saltykow in Basel. (Arch. f. Laryngol. etc. 1903, Bd. XIV, pag. 321.)

Dergleichen Neubildungen sind sehr selten und nur 16 Fälle in der Litteratur verzeichnet. S. fügt diesen noch zwei weitere hinzu nebst genauer macroscopischer und microscopischer Beschreibung. Der erste Fall betrifft einen 56jährigen Maler, der andere einen 80jährigen Mechaniker. Bei der Leiche jenes fand sich, der Spitze des rechten Arytänoidknorpels entsprechend, ein in dem Winkel zwischen der rechten Plica ary-epiglottica und dem rechten Taschenbande gelegener Knoten von Erbsengrösse, welcher von der Schleimhaut überdeckt war, derbe Consistenz und eine fast transparente Beschaffenheit zeigte und mit dem Aryknorpel in Verbindung stand. Bei der microscopischen Untersuchung fand sich im Stroma, in typischer Weise vertheilt, amyloide Substanz. Im anderen Falle sah man bei der Section (gleichfalls als zufälligen Befund) auf der Zungenwurzel links von der Mittellinie einen submucösen, gelbröthlichen, kirschkerngrossen, derben Knoten und ergab die Amyloidreaction im frischen Zustande ein positives Resultat. Ueber die Genese dieser Amyloidtumoren und die eigentliche Ursache des eigenartigen Auftretens des Amyloids an ganz umschriebenen Stellen lässt sich z. Zt. Sicheres noch nicht sagen. Nach den chemischen Untersuchungen von Krawkow ist zur Bildung des Amyloids die Chondroitinschwefelsäure nothwendig, welche vom Knorpel- und vom elastischen Gewebe producirt wird. Ein auffallender Zusammenhang zwischen der localen Amyloidose und dem Knorpel- sowie elastischen Gewebe ist jedenfalls nicht zu leugnen. Beschorner.

Die Kehlkopftuberculose während der Schwangerschaft und Geburt. Von Dr. N. Godskesen in Kopenhagen. (Arch. f. Laryngol. etc. 1903, Bd. XIV. pag. 286.)

48 Krankengeschichten einschlägiger Fälle, aus denen hervorgeht, dass die Prognose der mit Schwangerschaft complicirten Kehlkopftuberculose im Allgemeinen höchst ungünstig ist, dass es aber immerhin eine wohl kleine Anzahl von Fällen giebt, wo dieses Leiden gutartig verläuft, wo es Neigung zeigt, sich nur langsam zu entwickeln, ja wo es sogar eine gewisse Tendenz zu spontaner Genesung zeigt, und dass die Schwangerschaft in solchen Fällen keinen absolut verhängnissvollen Einfluss zu haben braucht. Von grossem Werthe für günstigen Verlauf der Krankheit ist entschieden die frühzeitig ausgeführte curative Tracheotomie und sind hierbei die Indicationen von M. Schmidt zu befolgen, so dass man in Stenosenfällen während der Schwangerschaft nicht wartet, bis diese gefährlich werden, und dass man ausserdem die Operation vornimmt, wenn in der letzten Hälfte der Schwangerschaft eine schwere oder schnell vorschreitende Kehlkopftuberculose auftritt, selbst wenn keine Stenose sich ausbildet, besonders wenn die Kranke Beschwerden beim Schlucken hat, ein während der Schwangerschaft ganz besonders unangenehmes und gefährliches Symptom. Zu der Frage, ob es in gewissen Fällen von Kehlkopftuberculose als berechtigt und günstig angesehen werden muss, die Unterbrechung der Schwangerschaft

Digitized by Google

durch künstlich eingeleiteten Abortus anzuempfehlen, giebt G. der Ansicht Raum, dass da, wo die möglichst baldige Unterbrechung der Schwangerschaft die einzigen wirklichen Chancen für dauernde Rettung bietet — und dergleichen Fälle giebt es —, gar kein Zweifel obwalten könne, dies zu thun; die Rücksicht auf das Kind müsse hierbei ganz in den Hintergrund treten. Was die Prophylaxe anlangt, so steht ganz ausser Zweifel, dass nicht nur Frauen mit Kehlkopftuberculose, sondern auch solche, bei denen sie stehen geblieben oder geheilt ist, durch eintretende Schwangerschaft der grössten Gefahr ausgesetzt werden; meist ist auch andererseits die Möglichkeit vorhanden, dass, wie G. an drei Beispielen darthut, wenn das Larynxleiden radical geheilt ist, eine Schwangerschaft ohne Recidiv überstanden werden kann. Richtig aber ist es gewiss in allen solchen Fällen, dringend vor Schwangerschaft zu warnen. Beschorner.

Ueber die Behandlung der Kehlkopfpapillome im Kindesalter, mit besonderer Berücksichtigung der Laryngotomie. Von Dr. L. Harmer in Wien. (Arch. f. Laryngol. etc. 1903, Bd. XIV, pag. 58.)

H. bestreitet jedwede Berechtigung, die Laryngofissur wegen Papillom bei Kindern zu machen, weil diese Operation keinerlei wesentlichen Nutzen verspricht, sondern nur unangenehme Folgezustände nach sich ziehen kann und geeignet ist, ein langes Siechthum zu erzeugen und die sociale Existenz der Betroffenen schon in frühester Jugend zu untergraben. H. erachtet für die am meisten berechtigte, weil schonendste Operation die Tracheotomie, welche kaum jemals Schaden anstiftet und wenn nothwendig jeder Zeit ein expectatives Verhalten gestattet; wolle man aber durchaus die Papillome chirurgisch durch eine äussere Operation beseitigen, so wäre eher die Pharyngotomia subhyoidea, nicht die Laryngotomie am Platze. H. theilt vier einschlägige Krankenbezw. Operationsgeschichten von vier Kindern in dem Alter von 5, $5\frac{1}{2}$, 9 und 8 Jahren mit. Beschorner.

Ueber einen Amyloidtumor des Kehlkopfes und der Trachea. Von J. U. Johanni in Basel. (Arch. f. Laryngol. etc. 1903, Bd. XIV, pag. 331.)

Genaue macroscopische und microscopische Beschreibung einer wesentlich im unteren, respiratorischen Theile des Kehlkopfes etablirten, die Gegend des Cricoidknorpels und ferner den obersten Theil der Trachea plateauartig einnehmenden Amyloidgeschwulst, die bei einer 66jährigen Frau intra vitam lebensgefährliche Stenoseerscheinungen gemacht hatte und in gewisser Beziehung auch unter den Todesursachen eine Rolle gespielt haben dürfte. J. ist der Meinung, dass die locale Amyloidose in diesem Falle mit nachweisbaren chronisch-entzündlichen Veränderungen in causalem Zusammenhange gestanden hat und dass die Amyloidsubstanz als Verbindung eines wahrscheinlich in vielen Geweben vorhandenen Eiweisskörpers mit der Chondroitinschwefelsäure anzusehen sei, welch' letztere für gewöhnlich hauptsächlich im Knorpel und in solchen Geweben vorhanden ist, welche besonders reich an elastischen Elementen sind. Es handelt sich bei diesem Processe nach

Digitized by Google

J.'s Ansicht um eine feste Verbindung eines Eiweisskörpers mit der genannten Säure, während diese selbst normaler Weise nur lose mit dem Organismus verbunden ist und daher leicht abgegeben wird.

Beschorner.

Klinische Beiträge zur Behandlung der Narbenstenosen des Larynx. Von Dr. Otto Kahler (Klinik Prof. Chiari). (Wiener klin. Rudschau 1903, No. 20 u. 21.)

Die Arbeit behandelt die narbigen Stenosen des Larynx mit Ausnahme der Scleromfälle und deren Behandlung. Die betreffenden Patienten waren alle tracheotomirt und die Entfernung der Canüle gelang in den meisten Fällen, wenn auch oft nach zweijähriger Behandlung. Die Stenosen kamen zu Stande nach Typhus 5, Diphtherie 2, Lues 2, Perichondritis idiopathica 2, Tuberculose 1, Verletzung 1, Stenose nach Thyreotomie 11, unbekannter Ursache 2 Mal. Es wurden meist die Schrötter'schen Röhren und Zinnbolzen angewendet, ein Mal blos die Intubation, mit sehr gutem Erfolge. Ferner musste in einigen Fällen die Schornsteincanüle längere Zeit hindurch getragen werden. Es wurden auch die Glasröhren benutzt, ferner mussten öfter zum Beginne die Harpune und Seidenfaden verwendet werden. Merkwürdiger Weise wurde die Laryngofission nur in Ausnahmefällen versucht, die Ausschneidung der Narben, eventuelle Transplantation mit nachfolgender Intubation führt in manchen Fällen schneller zum Ziele. Die Dilatationscanülen werden als nicht gut verwendbar erklärt; Ref. hat auch diese mit Erfolg verwendet, und zwar bei einer traumatischen Stenose (Wiener med. Presse 1900, No. 47), und ist der Meinung, dass durch die Laryngofission die Dauer der Behandlung — die ganz in dem Sinne Verf.'s ausgeführt wird — eine kürzere ist, da man schneller über die ersten Schwierigkeiten hinwegkommt.

Baumgarten.

Ein neuer Apparat zur Demonstration des laryngoscopischen Bildes. Von Prof. Dr. E. Meyer in Berlin. (Arch. f. Laryngol. etc. 1903, Bd. XIV, pag. 192.)

Der Apparat besteht aus einem im Wesentlichen Kirstein's leuchtendem Auge entsprechenden Beleuchtungsapparate. An jeder Seite desselben ist in einem Winkel von 45° zu der den Kehlkopfspiegel mit dem Reflector verbindenden Linie ein Planspiegel angebracht, in dem je ein rechts und links aufgestellter Beobachter das Kehlkopfbild scharf und deutlich übersehen kann.

Beschorner.

Alle für die **Monatsschrift** bestimmten **Beiträge und Referate** sowie alle **Druckschriften, Archive** und **Tausch-Exemplare** anderer Zeitschriften beliebe man an Herrn Hofrath Prof. Dr. **L. v. Schrötter** in Wien IX, Mariannengasse 3, zu senden. Die Autoren, welche Kritiken oder Referate über ihre Werke wünschen, werden ersucht, 2 Exemplare davon zu senden. **Beiträge werden mit 40 Mark pro Druckbogen honorirt und die gewünschte Anzahl Separat-Abzüge beigegeben**

Verantwortlicher Redacteur: Prof. Dr. Ph. Schech in München.

Verlag von Oscar Coblentz. Expeditionsbureau: Berlin W. 30, Maassenstrasse 13.

Druck von Carl Marschner, Berlin SW., Ritterstrasse 41.

Digitized by Google

Monatsschrift für Ohrenheilkunde

sowie für

Kehlkopf-, Nasen-, Rachen-Krankheiten.

Organ der Oesterreichischen otologischen Gesellschaft u. der Münchener laryngo-otologischen Gesellschaft.

(Neue Folge.)

Mitbegründet von weil. Prof. Dr. Jos. Gruber, Prof. Dr. N. Rüdinger, Prof. Dr. R. Voltolini und weil. Prof. Dr. Fr. E. Weber-Liel

und unter Mitwirkung der Herren

Docent Dr. **E. Baumgarten** (Budapest), Hofrath Dr. **Beschorner** (Dresden), Prof. Dr. **A. Bing** (Wien), Privatdocent Dr. **G. Brühl** (Berlin), Docent Dr. **Gomperz** (Wien), Dr. **Heinze** (Leipzig), Prof. Dr. **Heymann** (Berlin), Dr. **Hopmann** (Cöln) Prof. Dr. **Jurasz** (Heidelberg). Dr. **Keller** (Cöln), Prof. Dr. **Kirchner** (Würzburg), Dr. **Koch** (Luxemburg), Dr. **Law** (London), Prof. Dr. **Lichtenberg** (Budapest), Dr. **Lublinski** (Berlin), Dr. **Michel** (Cöln), Prof. Dr. **Onodi** (Budapest), Prof. Dr. **Paulsen** (Kiel), Dr. **A. Schapringer** (New-York), Dr. **J. Sendziak** (Warschau), Dr. **E. Stepanow** (Moskau), Prof. Dr. **Strübing** (Greifswald), Dr. **Weil** (Stuttgart), Dr. **Ziem** (Danzig).

Herausgegeben von

Prof. Dr. L. v. SCHRÖTTER Wien. **Prof. Dr. PH. SCHECH** München. **Prof. Dr. E. ZUCKERKANDL** Wien.

Prof. Dr. V. URBANTSCHITSCH Wien.

Dieses Organ erscheint monatlich. Man abonnirt auf dasselbe bei allen Buchhandlungen und Postanstalten des In- und Auslandes.
Der Preis für die Monatsschrift beträgt 12 R.-M. jährlich; wenn die Monatsschrift zusammen mit der Allgemeinen medicinischen Central-Zeitung bestellt wird, nur 8 R.-M.

Jahrg. XXXVIII. Berlin, März 1904. No. 3.

I. Originalien.

Der gegenwärtige Stand der Chirurgie des Kehlkopfes, Pharynx-Oesophagus und der Trachea.[1])

Von

Prof. Dr. **Th. Gluck** (Berlin).

(Mit 5 Tafeln.)

Die Geschichte der Frage von der Resection und Exstirpation lebenswichtiger Organe ist ein lebendiges Beispiel dafür, dass der mit Blut und Eisen gezeichnete Weg der operativen Chirurgie ein Weg ist per aspera ad astra. Eine lange Kette von Vor- und Mitarbeitern concurrirt bei der Lösung auch dieser Probleme; neben beachtenswerthen Fortschritten waren schwere Misserfolge zu beklagen; bei aller Anerkennung des redlichen Strebens fehlte es nie an herbster oder

[1]) Nach zwei Vorträgen auf der 10. Versammlung süddeutscher Laryngologen zu Heidelberg, Pfingsten 1903, und auf dem Annual Meeting der Britisch Medical Association zu Swansea, Juli 1903.

Digitized by Google

abweisender Kritik. Die Geschichte der Wissenschaften ist eben in toto wie in partibus die Chronologie des menschlichen Geistes. Viele Irrthümer und Zweifel müssen widerlegt werden; an Stelle deren sind neue Wahrheiten zu substituiren. Das Alles kann nur allmählich, nach und nach sich ereignen und sich erst per multa rerum discrimina Anerkennung verschaffen. Die Menschen sehen eben nur immer, was wir erreicht, Gott allein, was wir gewollt; auch ist unumwunden einzuräumen, dass das Ideal operativer Behandlung leider nur relativ selten verwirklicht ist.

Das Bild einer Staaroperation kann ein ästhetischer Genuss sein für jeden Mediciner, weil es dem Operateur gelingt, dem Patienten mit einem minimalen Einschnitt, der kaum ein Tröpfchen Blut fliessen lässt, das Augenlicht wiederzugeben.

Der Anblick grosser chirurgischer Organoperationen erweckt wohl schwerlich jemals analoge Empfindungen. Wem aber der kühne Wurf gelungen, seinen Kranken ein Helfer zu sein durch neue, eingreifende und bisher unmöglich erscheinende Operationsmethoden, dessen chirurgische Kühnheit würde selbst der Sarcasmus eines Hyrtl mit jus chirurgicorum impune occidendi nicht identificiren wollen.

Die folgenden Ausführungen sollen sich mit der Exstirpation zweier wichtiger Organe beschäftigen.

Neben verschiedenen operativen Bestrebungen an den Luft- und Schlundwegen bezwecken sie in erster Linie, die Totalexstirpation des Pharynx und des Kehlkopfes bei malignen Geschwulstbildungen darzustellen.

Analysiren wir die historische Entwicklung dieser Operationen, so kommen wir mit Sendziak zu folgender chronologischen Gliederung:

1. bis zum Jahre 1870, der Zeit des therapeutischen Nihilismus;
2. 1870—73 beginnt mit Billroth's erster Laryngectomie die Morgenröthe einer rationellen Therapie — und enthusiastische Begeisterung;
3. von 1881—1887/88 die Periode der Meinungsschwankungen und nüchternen Kritik bis zur Erkrankung Kaiser Friedrich's;
4. seit dieser hochdramatischen Epoche bis heute die eifrige Hingabe an die Erforschung der technischen und klinischen Aufgaben bei diesen krankhaften Störungen.

Die Passionszeit Kaiser Friedrich's hatte Laien und Aerzte in höchstem Maasse erregt, und das erfolgreiche Studium dieses modernen Morbus caesareus ist eine Huldigung, welche die ärztliche Kunst den Manen des Kaisers darbringt, so dass selbst sein Märtyrerthum zum Segen seiner leidenden Mitmenschen geworden ist.

Die Methoden der Behandlung der Luftröhrenverengerungen auf chirurgischem Wege sollen uns jetzt kurz beschäftigen. König sen. et junior, Küster und Enderlen, Schimmelbusch, v. Mangold und Galatti und von Hacker haben die Chirurgie dieser Processe besonders gefördert.

Viele Trachealstenosen sind durch extratrachealen Druck bedingt; immerhin giebt es eine beträchtliche Anzahl, bei welchen, wie beim Kehlkopfe, das stenosirende Moment in intratrachealen Narben liegt

Digitized by Google

von verschiedener Provenienz und bald grösserer, bald geringerer Beeinträchtigung des Lumens.

Wenn die Bronchoscopie, die Intubation und die intratrachealen Methoden erschöpft sind, so muss zunächst die Tracheotomie, womöglich unterhalb der Strictur, zur Ausführung gelangen. Seit meiner Arbeit über prophylactische Resection der Trachea im Jahre 1881 habe ich die Möglichkeit, grosse Abschnitte der Trachea zu excidiren und die Stümpfe zu mobilisiren und einander zu nähern, mit anderen Autoren vertreten.

Dass auch ein Narbencanal unter Umständen einen Ersatz des Trachealrohres zu bilden vermag, beweist folgender Fall einer von mir geheilten Laryngectomie.

Der in ein Hautknopfloch eingenähte Trachealstumpf war während der Nachbehandlung necrotisch geworden und so tief in das Mediastinum herabgesunken, dass nach Exfoliation der Trachealringe eine meiner langen Hummerschwanzcanülen erst in einer Tiefe von 10 cm nach abwärts von dem erwähnten Hautknopfloch das Lumen erreichte. Es hat sich nun um die Canüle herum ein 10 cm langes, derbfibröses Rohr, ein neuer Luftschlauch, als Ersatz des Trachealabschnittes gebildet, und die Configuration des äusseren Narbe ist derjenigen bei ungestörtem Verlaufe der Nachbehandlung absolut identisch gestaltet.

Bruns, Küster und Andere haben tracheale Resectionen bei verschiedenen pathologischen Zuständen mit dauerndem Erfolge ausgeführt.

Das untere Trachealsegment besitzt eine unerwartete Beweglichkeit, die operative Eingriffe in dieser Richtung relativ bequem und sicher gestattet.

Wir haben in einer Anzahl von Fällen sogar bei jungen Kindern, die wegen Intubationsstenosen secundär tracheotomirt waren, obliterirende Narbendiaphragmen radical mit vollem Erfolge beseitigt in folgender Weise:

Zunächst wurde die tiefe Tracheotomie zwischen Isthmus der Schilddrüse und Arteria anonyma möglichst tief im Jugulum ausgeführt; sodann folgte die transversale Excision der trachealen Hautfistel und quere Resection der Trachea im Bereiche des Narbengebietes unter Blosslegung der vorderen Wand des Oesophagus.

Es werden so viele Trachealringe resecirt, event. auch der Ringknorpel, bis zwei weite und bequem zu adaptirende Lumina am oberen und unteren Stumpfe resultiren.

Nach dieser queren Resection wird die circuläre Naht angelegt, und zwar in den hinteren Abschnitten der Circumferenz von innen, in den vorderen von aussen.

Alle Reflexerscheinungen und bronchitischen Störungen pflegen rasch zu verschwinden; die Patienten, vor der Operation völlig aphonisch, sprechen stets deutlich und laut und klangvoll, wenn die Resection das Gebiet der Cartilago cricoidea nicht zu überschreiten brauchte. Die äussere Wunde wird über der Trachealresectionsnaht oft völlig geschlossen, bisweilen bis auf eine kleine, mit einem feinen Jodoformstreifen zu versehende Drainageöffnung. Nach verschieden langer Zeit, $^1/_4$, $^1/_2$ bis 1 Jahr nach dem Eingriffe, je nach dem Alter des Individuums, kann die Canüle definitv entfernt werden.

Digitized by Google

In der Zwischenzeit tragen die Patienten Fenstercanülen, die äussere Canülenöffnung ist mit Korken, Ventil oder Schieberplatte für den Sprechact geschlossen. Ist der Trachealdefect nach der Resection so gross, dass die Mobilisirung des unteren Stumpfes nicht genügt, um die beiden Lumina in für Naht geeignete Berührung zu bringen, dann vermögen wir durch etappenmässige Hautlappenplastik ein artificielles tracheales Schaltstück zu bilden.

In einem ersten Acte wird die hintere Circumferenz durch einen rechteckigen Hautlappen, z. B. von der rechten Halsseite, gebildet, dessen oberer und unterer Rand an die Trachealstümpfe durch Suturen fixirt werden. Nach solidem Anheilen dieses Lappens wird ein rechteckiger Hautlappen von der linken Halsseite entnommen und mit der Epidermisfläche nach innen umgeklappt, darauf mit Suturen an den angefrischten rechten Lappen fixirt und somit die Trachealrinne zu einem Rohre geschlossen.

Ueber die Wundfläche dieses Lappens muss ein zweiter mit Periost oder Knochen versehener Hautlappen gedeckt werden, um der so gebildeten Vorderwand des trachealen Ersatzrohres die nöthige Resistenz zu geben.

Im unteren Trachealstumpfe muss natürlich während der Dauer der plastischen Eingriffe eine Canüle getragen werden. Die Haut, welche implantirt ist, nimmt im Laufe der Zeit eine schlüpfrige, mucöse Beschaffenheit an ohne anatomisch nachweisbare Metaplasie ihres Gewebes; die Borkenbildung hört auf und es findet eine völlige Adaptation an dem neuen Standorte, an dem sie neuen Zwecken dient, statt.

Ist das neue Trachealrohr nicht widerstandsfähig genug gegen äussere Compression trotz des Periost- oder Knochenlappens, so genügt es, eine Trachealfistel als Sicherheitsventil persistiren zu lassen, um dyspnoischen Zuständen vorzubeugen. Diese lippenförmige Fistel kann bequem für den Sprechact mit dem Finger oder mit einer kleinen entsprechenden, am Kragen anzubringenden Pelotte geschlossen werden.

Bei Erörterung der Laryngoplastik werde ich über einen Fall berichten, der nach diesem Verfahren geheilt ist.

Fisteln der Trachea, die in Folge von Substanzverlusten, welche durch exfoliative Knorpelnecrose der vorderen und Seiten-Circumferenz der Trachea und Hautnecrose entstanden sind, schliessen Patienten, indem sie durch einen instinctiven Act den Kopf beugen und auf diese Weise durch temporären Schluss des Defectes laut zu sprechen in der Lage sind.

Ist keine Trachealfistel vorhanden, so kann in Folge von Narbenbildungen verschiedener Provenienz an der vorderen Circumferenz der Trachea, oder in Folge von Knorpelschwund, ähnlich wie er von Rose bei dem Drucke der Strumen auf die Luftröhre geschildert ist, im Bereiche alter Tracheotomienarben ein zu stenotischem Athemtypus führender Zustand eintreten, indem bei der Respiration diese mehr oder weniger membranöse Portion ventilartig in das Tracheallumen aspirirt wird.

Bei derartigen Affectionen, welche abgesehen von der Erstickungsgefahr zu Dilatation des Herzens und Myodegeneration führen können, habe ich wiederholt nach dem Vorgange von Schimmelbusch, König u. A. mit gestielten Periostknochen Weichtheillappen vom Sternum nach Excision der membranösen vorderen Trachealwand oder

Digitized by Google

nach breiter Anfrischung der Fistel den Defect ersetzt. Auch da blickt die Epidermisfläche des Ersatzlappens in das Tracheallumen nach der Operation. Nach 8—10 Tagen wird die Ernährungsbrücke durchtrennt und der Stiel des Lappens auf die Sternalwunde zurückgeklappt.

Bei Zerstörungen des Schildknorpels, welche eine Verengerung bedingen, muss man nach Spaltung des Kehlkopfes ein Stück Knorpel oder Knochen einsetzen; dazu könnte das Zungenbein benutzt werden in Form gestielter Lappen. v. Mangold räth, Knorpel von den Rippen zu entnehmen und in einem ersten Acte unter die Halshaut unter dem Kinn zu implantiren und diesen fest einheilen zu lassen. Nach der Einheilung (4—7 Monate) vermag man dann einen Hautlappen zu bilden, in dem der nunmehr eingeheilte Knorpel sich befindet. Das Stück Knorpel soll conisch, rautenförmig sein, so dass es die beiden Kehlkopfhälften auseinanderdrängt.

Es werden mithin durch die Bronchoplastik eingesunkene Knorpelränder aufgerichtet, das Hinderniss in toto beseitigt und nun eine Knochenplatte vom Manubrium sterni heraufgeklappt. Bei der Kehlkopfknorpelplastik werden die plastischen Zwecken dienenden Theile der Nachbarschaft entnommen.

Wir vermögen also heutzutage mit voller Aussicht auf einen positiven Erfolg auch an der Trachea vom Ligamentum cricotracheale bis herab zum Jugulum die verschiedenen Methoden der Incision und Excision transversalen und verticalen Naht, combinirt mit einfachen oder doppelten gestielten Lappen der Haut, welche nach Bedürfniss mit Periost, Knochen oder Knorpel unterfüttert sind, zu benutzen, um eine ganze Reihe beachtenswerther plastischer Operationen an dem defecten oder obliterirten stenotischen Trachealrohre auszuführen.

Wie aus den Berichten der belgischen laryngologischen Gesellschaft vom 6. Juni 1903 hervorgeht, sind diese Methoden in jüngster Zeit u. A. von Prof. Moure in Bordeaux mit einwandfreien Resultaten benutzt worden.

Die Versuche von von Hacker, bei narbigen Processen im Tracheallumen aus der Substanz der Luftröhre selbst nach besonders erörterter Technik Lappen zu bilden, die Stümpfe zu adaptiren in complicirten Nahtlinien, dürften wohl doch häufig an Gewebsnecrosen scheitern; ebenso scheint mir der Versuch von Foederl, nach Laryngectomie den Trachealstumpf zu mobilisiren und emporzuziehen, um ihn durch Suturen an das Zungenbein zu verankern, gewagt, da hierbei doch die Trachea der Necrose anheimfallen könnte, ganz abgesehen von den besonderen Gefahren der Laryngectomie.

Ich will damit nur andeuten, dass der Mobilisation der Trachea gewisse Grenzen gesetzt sind und stehe im Uebrigen nicht an, auch die Bestrebungen der genannten Autoren in vollstem Maasse anzuerkennen, da gewiss auch in dieser Richtung Fortschritte möglich sind.

So schöne Resultate mit den soeben skizzirten Methoden erzielt werden können, so sind eben die Misserfolge auf diesem Gebiete doppelt beklagenswerth und von schweren Schädigungen für die Patienten gefolgt. Es wird daher noch fernerer Arbeit bedürfen, um die Resultate in noch mehr Fällen als bisher prognostisch sicherer zu gestalten.

Im Jahre 1897 hat mein damaliger Assistent, Herr Dr. Oppenheimer in Stuttgart, eine eingehende Arbeit „Ueber entzündliche Pro-

Digitized by Google

cesse und tiefgehende Eiterungen am Halse“ veröffentlicht. Es werden daselbst Fälle angeführt, in denen retropharyngeale Eiterungen in das Mediastinum anticum und posticum durchgebrochen sind. Das Mediastinum anticum ist für solche Verhältnisse viel leichter zugänglich, indem der Eiter besonders bei Kindern zwischen den Intercostalräumen durchbrechen kann oder, wie in einem unserer Fälle, das Sternum perforirt. Auch sind Operationen am Mediastinum anticum in stetig wachsender Zahl mit Erfolg ausgeführt worden.

Die Behandlung der Mediastinitis postica wurde in chirurgischen Lehrbüchern nicht erörtert; die unmittelbare Nähe wichtigster Organe und die versteckte Lage rechtfertigten das Zaudern selbst kühner Operateure.

Schon vor Quenu, Hartmann und Bryant sind von mir Leichenversuche in dieser Richtung unternommen (von 1892 ab); auch haben wir damals und später Versuche gemacht, die Bronchien vom Mediastinum posticum aus zu incidiren.

Anselm Schwarz hat 1903 eine Arbeit über die Anatomie chirurgicale des bronches extrapulmonaires verfasst.

Er führt daselbst aus, dass wir unter extrapulmonären Bronchien einen primitiven Abschnitt verstehen vor dem Ursprunge des ersten Collateralastes, welcher mit den entsprechenden venösen und arteriellen Gefässstämmen die Lungenwurzel bildet, während die collateralen Aeste mit den entsprechenden Blutgefässen die primitiven Lungenstiele bilden.

Nur der Stammbronchus vor dem Abgange der ersten Collaterale ist der eigentliche chirurgische Abschnitt der extrapulmonalen Bronchien, und dieselben können mit Aussicht auf Erfolg nur vom Mediastinum posticum aus freigelegt werden.

Eine Thoraxresection, welche die 5., 6., 7. und 8. Rippe betrifft (Thorax-Thürflügelschnitt, U-förmiger Schnitt mit äusserer Basis) gestattet leicht eine Ablösung der Lunge rechts sowohl wie links und entblösst den Bronchus, den man nun zu eröffnen in der Lage ist. Die Tiefe, in der der Bronchus sich befindet, ist etwa 7 cm von der Rippenoberfläche. Diese Bronchotomia postica ist eine hier durchaus berechtigte Operation; man kann dabei den Bronchus etwa 1—2 cm von der Bifurcation entfernt eröffnen.

Der transpleurale Weg ist nur ausnahmsweise zu empfehlen. Nach Eröffnung der Pleura (6—10 cm) dringt der Finger in das Cavum, die Lunge collabirt und man fühlt nach innen den völlig freien Bronchus. Bei dem extrapleuralen Verfahren wird die Pleura gelöst, was unschwer in vielen Fällen gelingt, ohne durch Einreissen Pneumothorax zu veranlassen.

In einem auf dem Congress für innere Medicin (1900) gehaltenen Vortrage „Ueber Entwicklung der Lungenchirurgie“ berichtete ich über einen Knaben, der am 28. Mai 1898 aufgenommen wurde mit der Anamnese, dass eine grosse, mit einem Wollfaden umwickelte Nadel aus einem sogen. Pustrohr in die Luftwege aspirirt worden sei. Ausser heftigen Schmerzen und Reflexhustenanfällen hatte das Kind dauernd Temperaturen bis 41° C.

Ein Röntgenbild ergab, dass die Nadel quer vor dem siebenten Halswirbelkörper im linken Bronchus steckte. Links hinten entwickelte

Digitized by Google

sich intensive Dämpfung; dabei bestand Anorexie und starke Abmagerung, krampfhafte Reflexhustenanfälle, Schüttelfröste mit Temperaturen von 40° und darüber. Unter diesen Umständen am 18. Juni Resection der 3., 4. und 5. Rippe bis zu ihren hinteren Gelenk-Verbindungen. Vom Mediastinum posticum aus Incision der von schmierigem Eiter bedeckten Pleura, Tamponade des Lungenabscesshohlraumes. Ein Pneumothorax entsteht nicht, da bereits Adhäsionen den Lungenherd fixirt haben mussten im Bereiche der Operationswunde.

Bei der Palpation vom Mediastinum posticum aus muss sich die Nadel aus ihrer queren Lage verschoben und gelockert haben, so dass sie nicht sicher gefühlt werden konnte. Die Wunde wird sorgfältig tamponirt.

Am folgenden Tage bei einem heftigen Krampfhustenreflexe wird die Nadel mitsammt dem Wollfaden exspectorirt. Letzterer hat wohl als Infectionsträger den eitrigen Process in der Lunge und im Mediastinum posticum inducirt, der die Operation nothwendig machte. Der am 28. August 1898 entlassene Kranke ist heute ein gesunder und kräftiger Jüngling.

Schon damals wies ich auf einen meiner geheilten Fälle hin, in welchem nach einer Lungenresection Patient während der Nachbehandlung und so lange noch die kleinste Lungenfistel bestand, bei geschlossenem Mund und Nase unbehindert in- und exspiriren konnte.

Für Geschwülste, welche den mediastinalen Theil der Trachea ergriffen haben oder pathologische Processe, die eine Compression so tief gelegener Luftröhrensegmente bedingen, sind besonders lange, mit inneren Canülen versehene Hummerschwanzcanülen neuester Construction unentbehrlich und in meiner Klinik in verschiedener Länge und Weite vorräthig; auch habe ich wiederholt von denselben bei mediastinalen Processen mit palliativem Erfolge Gebrauch gemacht.

Helfen auch diese Canülen nicht mehr, dann ist der asphyctische Tod unvermeidlich; an sich gehen derartige Patienten post tracheotomiam in der überragenden Anzahl der Fälle an Blutungen oder septisch ungemein schnell zu Grunde.

Meine Erfahrungen über Lungenresection lehren nun, wie schon erwähnt, dass die Patienten von Lungenwunden aus und später von Lungenfisteln unbehindert athmen können; dasselbe lehren meine Experimente.

Nach Costopneumopexie und Pneumotomie kann man die Trachea eines Thieres abklemmen; sofort stellt sich eine retrograde Athmung von hinten her, von der Lungenwundfläche aus, ein. Die Lungenwundfläche, welche eine ausreichende Athmung gestattet, ist dabei eine überraschend kleine.

Wem fiele hierbei nicht ein classisches Paradigma aus Dubois Reymond's Vorlesungen ein. Wenn man einer Ente den Oberschenkel amputirt, so athmet das Thier mit abgeklemmter Trachea, da die luftführenden Räume des Os femoris mit den Lungen in Zusammenhang stehen, gewissermaassen antipersistaltisch von dem Canal des Oberschenkelknochens aus.

Es handelt sich hierbei nicht etwa um interessante physiologisch Experimente und Registrirung zufälliger klinischer Operationsbefunde.

Digitized by Google

Ich habe erst kürzlich in einem Falle, bei dem die qualvollsten Compressionserscheinungen vorhanden waren, weil jede andere mechanische Hilfe versagte, die Anlegung einer Lungenfistel vorgeschlagen. Herr Geheimrath B. Fränkel und Senator unterstützten diesen Vorschlag, den v. Schrötter in seinem Werke „Ueber Erkrankungen der Luftröhre" ebenfalls schon vom theoretischen Standpunkte aus erwägt. Sind doch alle Autoren darüber einig, wie erstaunlich tolerant Lungenwunden sind. Dieselben behalten vielfach lange Zeit das Aussehen frisch durchschnittenen, im Zustande fibröser Degeneration befindlichen Lungengewebes, ohne einen schützenden Granulationswall, und trotzen den verschiedensten äusseren Einflüssen.

Die einmal formirte und functionirende persistirende Lungenfistel bietet nicht mehr Gefahren, wie die Trachealfistel post tracheotomiam.

Die Versuche, den traumatischen Pneumothorax bei mediastinalen und pulmonalen Operationen zu vermeiden oder gefahrloser zu gestalten, werden dem Vorschlage der Anlegung von Lungenfisteln als lebensrettender Operationen nur förderlich sein.

Ausser den Experimenten von Willard-Delorme und Duplay über Costopneumopexie und Decortication pulmonaire sei hier Karewsky erwähnt, der mit Hilfe von Terpentinseidenfäden extrapleurale Suturen mit und ohne Rippenresection anlegt um die Intercostalmuskeln, und damit breite, solide, flächenhafte Adhäsionen der Lunge erzielt, endlich die Versuche aus von Mikulicz's Klinik, um den Pneumothorax traumaticus zu einem relativ gefahrlosen Ereignisse zu gestalten.

Bei der Darstellung der Chirurgie der Luftwege dürfte diese wichtige Frage in Zukunft nicht unerörtert bleiben.

Ich stelle nunmehr die These auf: In Fällen von Tracheo- und Bronchostenosen, bei welchen eine directe mechanische Hilfe versagt und Vitalindication vorliegt, ist dem Patienten das Anlegen einer Lungenfistel vorzuschlagen.

Man genügt durch die soeben geschilderten operativen Maassnahmen einer Vitalindication, und der vorgeschlagene neue chirurgische Weg gehört zu den direct lebensrettenden Eingriffen.

Bei benignen polypösen und papillomatösen Geschwulstbildungen hat die endolaryngeale Methode in den Händen der Laryngologen grosse Triumphe gefeiert; Geheimrath B. Fränkel hat nun, wie Exc. Moritz Schmidt schreibt, das Verdienst, zuerst darauf hingewiesen zu haben, dass diese Operationsmethode bei circumscripten, frühzeitig diagnosticirten Cancroiden der Stimmlippen mit Erfolg anwendbar ist. Es werden dann einwandfreie Fälle von Schmidt selbst, Geheimrath Fränkel, Jurasz und Edmund Meyer mitgetheilt.

In der überwiegenden Mehrzahl der Fälle wird jedoch auch bei den circumscripten Tumoren der Sitz, die Ausdehung und die maligne Tendenz der Geschwulstbildung die Thyreotomie, welche von Butlin und in Sonderheit von Sir Felix Semon mit so ausserordentlichen Resultaten geübt wird, als Normalverfahren zu erachten sein.

In der Decembernummer der „Annales des maladies de l'oreille et du larynx" findet sich eine Mittheilung von Sir Felix Semon „Thyrotomie et laryngectomie dans le cancer du larynx" und im Januarheft des „Internationalen Centralblattes für Laryngologie und Rhinologie" er-

Digitized by Google

örtert derselbe die Frage der Weglassung der Tamponade und der sofortigen Entfernung der Tracheotomiecanüle nach Kehlkopfspaltung wegen maligner Kehlkopfneubildungen.

Ich muss nun anerkennen, dass ich, seitdem unsere endolaryngeale Technik eine subtilere geworden ist, mein Urtheil dieser Frage gegenüber folgendermaassen zu präcisiren vermag:

1. Sorgfältige Untersuchung setzt uns in zahlreichen Fällen in die Lage, auch Frühstadien des Carcinoms, z. B. an den Stimmlippen, zu erkennen.
2. Die Thyreotomie ist für diese Fälle nicht nur eine palliative, sondern eine segensreiche radicale und dabei conservative Methode.
3. Bei circumscripten Carcinomexcisionen ist nach der Thyreotomie ohne Tamponade und Liegenlassen von Trachealcanülen eine tadellose Heilung in überraschend kurzer Zeit möglich.

Ueber den auf Grund geheilter Fälle in jüngster Zeit von Grünwald gemachten Vorschlag, nach Laryngofissuren, ja auch nach Pharyngotomia subhyoidea, ohne Canüle und ohne Tamponade theils am hängenden, theils am gesenkten Kopfe vorzugehen und mit sofortiger, möglichst exacter Etagennaht den Eingriff zu beenden, vermag ich aus eigener Erfahrung kein maassgebendes Urtheil abzugeben; es hat aber gewiss etwas im höchsten Maasse Beunruhigendes, wenn man den Patienten genau überwachen muss während der Nachbehandlung, um bei Eintritt von Oedema glottidis sofort die Canüle einschieben zu können.

Meine Technik bei diffusen Papillombildungen und bei umschriebenen Carcinombildungen der Stimmlippen bestand in folgendem Vorgehen:

a) Medianer Hautschnitt vom Zungenbeine oder von der Incisura thyreoidea bis zum unteren Rande des Ringknorpels nach tiefer Tracheotomie.

b) Incision der Fascie und Beiseiteziehen der Muskeln bis zur Blosslegung des Larynx. Sorgfältige Blutstillung.

c) Spaltung des Ligamentum conoid. und des Schildknorpels genau in der Medianlinie mit meiner Kehlkopfscheere, nachdem mit feinem Messer, während der Kehlkopf mit einem einzinkigen Haken nach vorn gezogen wird, in der Mitte der Incisura thyreoidea der Kehlkopf eröffnet wurde.

d) Application einer Cocain-Antipyrinlösung (Cocain. Antipyrini āā 5,0, Aq. dest. 100,0, Acid. carbolic. 1,0) oder Adrenalin 1 : 1000 unter entsprechendem 5proc. Cocainzusatz. Darauf Exstirpation alles Kranken mit Messer oder Scheere und Pincette und Thermocauter bei genügender Beleuchtung des Larynxinnern. Hierauf genaue secretdichte Jodoformgaze-Tamponade des Larynx, Knorpelnaht. Die Trachealcanüle bleibt liegen. Pat. steht am Operationstage auf, kann stets unbehindert schlucken.

e) Nach 48—72 Stunden wird die Tamponade, nach 4—5 Tagen die Canüle definitiv entfernt; nach 12—20 Tagen ist die äussere Heilung beendet; eine secundäre Hautnaht erschien überflüssig.

Bei Tuberculose des Larynx und der Epiglottis, wo eine Indication zu ausgedehnten chirurgischen Eingriffen vorliegt, haben wir folgende Operation ausgeführt:

Digitized by Google

Totale Laryngofissur; Exenteration des Larynx, event. mit Resection erkrankter Knorpeltheile; Exstirpation der Epiglottis; zum Schluss Anwendung des Thermocauters, secretdichte Jodoformgazetamponade der Wundhöhle, Einlegen einer Canüle.

Die Patienten schlucken nach diesem Eingriffe ohne jede Störung.

Nach etwa acht Tagen werden von den seitlichen Spalträndern des Schild- und Ringknorpels schmale Streifen resecirt. Totale Laryngoplastik mit gestieltem Lappen, wenn möglich Brückenlappen von der Regio submentalis; derselbe wird an die Schleimhaut der Sinus pyriformes und an die hintere und seitliche Circumferenz der Trachea mit Nähten exact fixirt. Ebenso werden 1—2 Suturen den Hautlappen in der Tiefe des Kehlkopfhohlraumes fixiren. Handelt es sich um ein bärtiges Individuum, so muss man eine bartlose Gegend zur Hautplastik wählen. Ein Jodoformtampon sichert die Lage des Lappens auf seiner neuen Unterlage. Nach der Heilung besitzt Pat. ein Laryngoschisma artificiale, welches den Sprechact nicht hindert, da die Knorpelplatten der Cartilag. thyreoideae zusammenfedern.

Laryngoscopisch ist ein wenn auch enger Aditus ad laryngem vorhanden, da, wo die oberen Lappenränder mit der Schleimhaut der Sinus pyriformes zusammengewachsen sind. Man ist in der Lage, bei solchen Laryngoplastiken den ganzen früheren Kehlkopfraum mit Haut exact auszutapeziren.

Diese Haut nimmt die oben erwähnte mucöse Beschaffenheit an. Zum ersten Male habe ich vor sieben Jahren mit glänzendem, noch heute andauerndem Erfolge diese Operation bei einem jungen Kaufmann gemacht, dem ich wegen käsiger Orchitis und Epididymitis tuberculosa einen Hoden entfernt hatte und der an bacillärer Lungenphthise litt bei schwerster Kehlkopftuberculose mit Deglutitionsstörungen und Dyspnoe. Hier kann ich mit Fug und Recht behaupten, dass ich einen organischen künstlichen Kehlkopf durch totale Laryngoplastik gebildet habe.

Patient trägt keine Canüle, athmet durch sein Laryngoschisma, erscheint kerngesund und leistet in seinem Berufe sehr viel.

Er spricht mit lauter modulationsfähiger Stimme laut und anhaltend und ist im Stande, die Tonleiter zu singen. Der cutane Aditus ad laryngem ist ein etwa doppelt linsengrosser elliptischer Spalt; und gerade dem Umstande, dass die Exspirationsluft die freien Leisten dieses Spaltes zum Schwingen bringt, verdankt der Patient seine glänzende laute Sprachfähigkeit.

Ein zu weiter Spalt hätte höchstens eine laute Flüstersprache gestattet, da ja jede Muskelwirkung für die vicariirend als Stimmbänder dienenden Hautleisten fehlt.

Es ist also hier die Kehlkopftuberculose wie eine chirurgische Localtuberculose behandelt und hat die Therapie einen dauernden Heilerfolg erzielt. Vor allen Dingen muss ich auf das Resultat meiner Methode der totalen Laryngoplastik als ein geradezu verblüffendes hinweisen.

Wir kämen jetzt zu der Beschreibung der Technik einer Hemilaryngectomie.

Ist keine Tracheotomie vorausgegangen, so verfahre ich bei nicht

Digitized by Google

vorhandener Dyspnoe folgendermaassen. Ein Medianschnitt wird vom Zungenbein bis zum unteren Rande des Ringknorpels geführt. Die Arteria hyoidea und cricothyreoidea werden unterbunden. Von den Enden dieses Schnittes führe ich rechtwinklig zu dem Medianschnitt auf der Seite der Erkrankung zwei 4 cm breite Querschnitte nach aussen. Der so umschnittene rechteckige Hautlappen wird zurückpräparirt und nach aussen umgeklappt, so dass der innere Rand des Kopfnickers freiliegt.

Die kranke Larynxseite wird nun in situ skelettirt, indem die Muskelansätze (Musculi sterno- hyo- und cricothyreoidei) unter sorgfältiger Blutstillung abgetrennt werden. Die Arteria laryngea superior wird vor dem Eintritte in den Larynx gefasst, das Zungenbeinhorn jenseits der Klemme mit der Kehlkopfscheere durchtrennt und nun die Unterbindung ausgeführt.

Die Schilddrüse wird nach abwärts vom Larynx gezogen und, wenn nöthig, ein hoch hinaufreichender Strumapol zwischen Clamps resecirt und doppelt unterbunden.

Die Lösung der Weichtheile vom Larynx wird mit den Fingern, welche mit sterilen Tupfern umwickelt sind, ausgeführt. Erst nachdem alle vorbereitenden Acte beendet sind, die Blutung sicher steht, und die Larynxhälfte, die entfernt werden soll, auch hinten bis zur Mittellinie isolirt ist, wird zur Resection geschritten.

Jetzt kann man die Tracheotomie machen und eine Hahn'sche Pressschwammtamponcanüle einlegen; es ist aber auch möglich, ohne dieselbe am hängenden Kopfe die Hemilaryngectomie gefahrlos auszuführen. Nachdem der Pat. in die Hängelage gebracht und das Kopfende des Operationstisches an das Fenster gerückt ist, wird die totale Laryngofissur als letzter Operationsact ausgeführt und nun die oben erwähnte Cocainadrenalinlösung applicirt. Hierauf wird rasch die Membrana hyo- thyreoidea auf der kranken Seite und die Schleimhaut quer gespalten, darauf das Ligament und die Schleimhaut zwischen Schild und Ringknorpel ebenfalls quer, beides bis zur Medianlinie. Endlich wird unter subtilster Schonung des Oesophagus die sonst völlig isolirte und mobile kranke Kehlkopfhälfte in der hinteren Medianlinie gespalten und der Organtheil entfernt.

Jetzt wird der zur Plastik bestimmte Hautlappen in den durch die Hemilaryngectomia entstandenen Wundtrichter gelagert, an den Wundrand der Schleimhaut des Sinus pyriformis, ebenso unten an die Trachea, und in der Medianlinie an die stehengebliebene Kehlkopfhälfte angenäht, nachdem schon vorher ein etwa im Oesophagus oder Pharynx entstandener Defect auf das Exacteste vernäht ist. Ein zweiter entsprechend zurecht geschnittener, zungenförmiger Hautlappen mit oberer Basis aus der Regio hyoidea vermag von oben in den Larynxraum hineingeschlagen zu werden und mit Hilfe von zweckmässig angelegten Suturen zum völligen cutanen Abschlusse der Wunde nach oben einwandfrei beizutragen. Mit Jodformgaze wird der Larynxraum nun sorgfältig austamponirt. Vorher war schon nach beendeter Exstirpation ein dünner Ernährungsschlauch von einem Nasenloch aus in den Oesophagus eingeführt; dieser Schlauch bleibt dauernd liegen, bis dem Patienten das Schlucken erlaubt werden kann.

Digitized by Google

Um die Canülenöffnung werden zum Zwecke der Drainage ebenfalls Jodoformgazestreifen eingeführt.

Selbstverständlich kann man auch ohne die beschriebene Lappenplastik die Hemilaryngectomie ausführen, ich halte aber die Laryngoplastik für ungemein werthvoll, in erster Linie wegen der Rolle, welche sie spielt bei der exacten Naht und Tamponade als ein heroisches Mittel, um die Schluckpneumonie zu verhüten.

Zweitens aber ist die entfernte Larynxhälfte nach beendeter Heilung durch einen mit Haut austapezirten Hohlraum ersetzt, welcher als ein beachtenswerthes Aequivalent des verlorengegangenen Organtheiles betrachtet werden kann, wie ich bereits oben auseinander gesetzt habe.

Das Laryngoschisma ist in keiner Weise störend, kann jedoch auf Wunsch, wenn nothwendig, beseitigt werden, wovon ich jedoch stets abrathe. Ist man in der Lage, nach der Thyreotomie eine atypische Resection zu machen, dann hat die plastische Deckung des Defectes mit ganz dünnen gestielten Hautlappen begreiflicher Weise noch vollkommenere Resultate, combinirt mit Hautknorpellappen vom Zungenbeine oder Schildknorpel in mannigfach variirter, den sonstigen Principien der allgemeinen Chirurgie adaptirter Technik.

Bei primären Carcinomen der Epiglottis, welche auf den Zungengrund übergegriffen haben, bin ich von einer Pharyngotomia subhyoidea ausgegangen. Eine Incision entsprechend dem unteren Rande des Os hyoideum legt die Epiglottis frei, die Mucosa am oberen Rande der Cartilag. thyroidea wird durchtrennt und der Kehldeckel an seiner Basis abgeschnitten, eventuell mit dem Thermocauter.

In einem Falle habe ich die Epiglottis, das Zungenbein und den Zungengrund im Zusammenhang exstirpirt. Ueber den ungewöhnlichen Erfolg und Heilerfolg in diesem Falle werde ich weiter unten berichten. Unser sonstiges Verfahren hierbei bietet nichts Originelles, so dass ich mich mit dieser kurzen Erörterung dieses zu den Kehlkopfoperationen gehörenden Eingriffes begnügen darf. Nur auf ein wesentliches Moment möchte ich aufmerksam machen.

Nach Exstirpation des Zungengrundes und der Epiglottis wegen Carcinom bleibt eine Canüle in der Trachea liegen. Ist der Eingriff ausgedehnt gewesen, so ist die Gefahr einer Schluckpneumonie sehr gross, wogegen selbst die Wundtamponade nicht schützt. Wir glauben nun für solche Fälle a) in der secretdichten Tamponade des Larynx vom Aditus her, b) in dem Uebernähen des Tampons zur absolut sicheren Fixation, c) in dem temporären plastischen Verschluss des Aditus ad laryngem ein einwandfreies Mittel gefunden zu haben, um Schluckpneumonie zu bannen.

Zur Erläuterung unserer Technik in bestimmten Fällen lasse ich eine Beschreibung derselben folgen, bemerke aber, dass wir dieselbe in den letzten zwei Jahren, trotzdem sie gute Resultate ermöglichte, wesentlich modificirt haben.

In Fällen nämlich, wo bereits die Tracheotomie ausgeführt war oder wenn bei fehlender Dyspnoe eine einleitende Tracheotomie vermieden werden konnte, ziehen wir jetzt vor, anstatt mit der prophylactischen Trachealresection zu beginnen, erst am Schlusse der Operation, nachdem der skelettirte und allseitig mobile Larynx am hängenden Kopfe

Digitized by Google

abgetrennt war, unterhalb des Zungenbeines Kehlkopf und Trachea aus der Wunde herauszuziehen, die Luftröhre mit starken Nähten anzuschlingen und vor den Nähten den Kehlkopf unterhalb des Ringknorpels etwa abzuschneiden.

Zum Schlusse wird der Trachealstumpf mit Suturen in das geschilderte Hautknopfloch circulär eingenäht.

Bei diesem Vorgehen fliesst nicht ein Tropfen Secret oder Blut in die Luftwege.

Die jetzt zu erörternde Art vorzugehen dürfte aber für gewisse Verhältnisse dennoch gebraucht werden müssen.

Fall I. Totale Exstirpation des Kehlkopfes, des Epiglottis, Resectio des Pharynx, Exstirpation erkrankter Lymphdrüsen.

I. Schnittführung. Zwei Querschnitte werden, der obere dicht über dem Zungenbeine, der untere dicht unterhalb der Cartilago cricoidea, von der Mitte des rechten bis zum Hinterrande des linken Kopfnickers geführt. Längs des Hinterrandes des linken Kopfnickers werden beide durch einen Längsschnitt verbunden, der Hautlappen nach rechts zurück präparirt.

II. Freilegung des Larynx. Der linke Kopfnicker wird in der Höhe der beiden horizontalen Schnitte quer durchtrennt; der Omohyoideus wird da, wo er von hinten unter den Kopfnicker tritt, durchgeschnitten. Dann dringt man von hinten her stumpf unter den Kopfnicker vor und versucht den Muskel sammt dem Packet indurirter Lymphdrüsen, die vor und unter dem Muskel liegen, von den grossen Gefässen abzuschieben. Dies gelingt leicht bei der Carotis, aber mit der V. jugularis sind die Drüsen so fest verwachsen. dass man es vorzieht, das Gefäss ober- und unterhalb des Drüsenpackets zu unterbinden und zu durchschneiden. Darauf werden erst links, dann rechts die Mm. sternothyreoid. und sternohyoid. in der Nähe des Unterrandes der Cart. cric. durchschnitten. Es folgt die Unterbindung beider Art. thyreoid. superiores oberhalb des Abganges A. cricothyreoid. Man kann jetzt nach Durchtrennung des derben Fascienblattes, das ihn an die Vorderfläche der Trachea anheftet, den breiten Isthmus der Gland. thyreoidea nach abwärts schieben, bis die oberen vier Trachealringe frei liegen, letztere werden auch in ihrem seitlichen Umfange freigelegt, so dass die ganze Circumferenz der Trachea frei ist, bis auf ihre Hinterfläche, wo sie vorläufig mit dem Oesophagus in Verbindung bleibt. Endlich werden die Mm. sternohyoideus, omohyoideus und thyreohyoideus rechts und links an ihren Insertionen am Zungenbeine abgeschnitten, dabei werden rechts und links die Artt. laryngeae sup. unterbunden und durchschnitten.

III. Durchschneidung der Trachea. Das Ligamentum cricotracheale wird aus freier Hand quer durchgeschnitten, durch die vordere Wand der so eröffneten Trachea werden zwei Fadenzügel eingelegt, in den Unterrand der Cart. cricoidea setzt man einen scharfen Haken ein, die Fadenzügel und der Haken werden nach vorn angezogen und so die Querwunde in der Trachea zum Klaffen gebracht.. Nunmehr scheidet man die Trachea von dem Unterrande der Cart. cricoid. ringsherum ab und streift von der Hinterfläche der Trachea den Oesophagus mit dem Finger etwa 2 cm weit los. Nun kann man den Trachealstumpf mit Leichtigkeit in das Niveau der Haut vorziehen. Dann wird zuerst der vordere Umfang mit ein paar Matratzennähten an die Haut angenäht,

Digitized by Google

darauf der Unterrand des grossen viereckigen Hautlappens wieder in seine natürliche Lage gebracht und an ihn der Hinterrand des Trachealstumpfes angenäht. Somit ist die Trachealöffnung rund herum mit Haut umsäumt und gegen die übrige Wunde abgeschlossen. Zur ferneren Narcose benutzt man eine gewöhnliche Canüle.

IV. Exstirpation des Kehlkopfes. Man dringt über dem Zungenbeine ein, durchschneidet den Ansatz des M. mylohyoideus und geniohyoideus beiderseits sowie die Ligamenta glossoepiplottica med. lateralia und gelangt so vor der Epiglottis in den Rachenraum. Sofort wird mit einem langen Gazestreifen von der Wunde her die Mundhöhle fest ausgestopft. Weiterhin durchschneidet man mit der Knochenscheere das Zungenbein beiderseits medialwärts von dem Ansatze des M. biventer. Wenn man nun das Zungenbein mit einem scharfen Haken nach abwärts zieht, hat man einen guten Einblick von oben auf die Hinterfläche der Epiglottis, den Sinus pyriformis und den Kehlkopfeingang. Man sieht das Carcinom, welches links den ganzen Sinus pyriformis, die Basis der Epiglottis und das Lig. aryepiglotticum einnimmt. Es wird nun beiderseits die Membrana thyreohyoidea von den Zungenbeinhörnern abgetrennt, wobei die Schleimhaut gleich mit durchschnitten wird, dann folgt beiderseits die Durchtrennung der Mm. constrictores pharyngis inf. sammt der bedeckenden Schleimhaut und schliesslich wird die Vorderwand des Oesophagus in der Höhe des Oberrandes des Schildes der Cartilago cricoidea quer abgeschnitten. Es erübrigt noch, die Vorderfläche des Oesophagus von der Rückfläche des Larynx abzustreifen, was sich leicht auf stumpfem Wege machen lässt.

V. Schluss der Wunde. Der Abschluss der Oesophagus-Pharynxwunde machte grosse Schwierigkeiten. Namentlich war die Spannung der Nähte, welche die Vorderwand des Oesophagus zum Zungengrunde hinauf gezogen, sehr gross. Immerhin gelang schliesslich die Vereinigung des Defectes in querer Richtung. Eine Naht in der Längsrichtung war ausgeschlossen, weil von der hinteren Rachenwand nur ein etwa 5 cm breiter Streifen stehen geblieben war, aus welchem sich kein hinreichend weites Rohr bilden liess. Vor Schluss der Schleimhautwunde wurde durch die Nase ein weiches Gummirohr in den Oesophagus gelegt. Um die Schleimhautnaht zu stützen, wurden vor derselben die noch vorhandenen Muskelstümpfe und Fascienstreifen nach Möglichkeit zu einer zweiten Schicht durch Nähte vereinigt, dazu wurden auch die ziemlich weit hinaufreichenden oberen Lappen der Gland. thyreoid. verwandt. Dann wurde der Hautlappen zurückgeklappt und in seiner früheren Lage vernäht, was bei seinem Unterrande schon bei Versorgung der Trachea geschehen war. Zur Drainage wurden zwei Gazestreifen unter den Hautlappen gelegt und aus den unteren Wundwinkeln herausgeleitet. Leichter Compressivverband.

Fall II. Tumor, der vom linken Lig. aryepiglott. ausgegangen sein soll und der sich jetzt auf die linke Rachenwand bis nahe hinauf an die Tonsille erstreckt, den Sinus pyriformis ausfüllt und im Oesophagus ringförmig nach abwärts geht, wo man seine untere Grenze vom Munde aus mit dem Zeigefinger noch gerade erreichen kann.

Operation. I. Abschnitt: Freilegung des Kehlkopfes von vorn. Längsschnitt in der Mittellinie, etwas oberhalb des Zungenbeines be-

Digitized by Google

ginnend und bis in's Jugulum reichend. Haut und Fascien werden bis auf die Membrana hyothyreoidea, den Schildknorpel und Ringknorpel in einem Zuge durchtrennt. Unterbindung der A. cricothyreoidea. Das tiefe Blatt der Halsfascie wird, wo es vor dem Isthmus der Schilddrüse sich an den Ringknorpel anheftet, quer durchschnitten, der Isthmus der Schilddrüse wird stumpf nach abwärts gedrängt, bis die oberen Trachealringe freiliegen.

Querschnitt durch Haut und Platysma bis zum Vorderrande des Kopfnickers beiderseits. Vena jugularis ant. wird unterbunden. Mm. sternohyoideus, omohyoideus und thyreohyoideus werden unterhalb des Zungenbeines abgeschnitten. Mm. sternohyoideus und sternothyreoideus werden am Unterrande des Ringknorpels quer durchtrennt. M. sternothyreoideus wird vom Schildknorpel abgetrennt. Die Muskelstümpfe bleiben mit den Hautlappen beiderseits in Verbindung und werden auf beiden Seiten mit dem Hautlappenstumpf vom Kehlkopfe abgedrängt und mit stumpfen Haken nach aussen abgezogen. Der obere Pol der Schilddrüse scheint auf beiden Seiten vom Tumor mitergriffen zu sein. Man unterbindet beiderseits die A. thyreoidea sup. doppelt und durchtrennt sie, dann wird beiderseits der obere Pol der Schilddrüse quer abgeschnitten. Die geringe Blutung aus den Schnittflächen wird durch einige Nähte gestillt. Die unteren Hälften der Schilddrüse werden stumpf vom Ringknorpel und der Trachea nach aussen weggedrängt.

Die A. laryngea sup. wird beiderseits vor dem oberen Horn des Schildknorpels, da wo sie in die Membr. hyothyreoidea eintritt, unterbunden.

Damit liegt die ganze Vorderseite des Kehlkopfes frei.

II. Abschnitt: Abtrennung des Kehlkopfes vom Zungenbeine. Quere Durchtrennung des Pharynx am hängenden Kopfe.

Man zieht das Zungenbein mit scharfem Haken nach vorn und oben und schneidet hart an seinem unteren Rande die Membrana thyreohyoidea durch. Dann dringt man mit kleinen Schnitten an der Hinterfläche des Zungenbeines nach oben und hinten vor und eröffnet so die Rachenhöhle zwischen Zungengrund und Vorderfläche der Epiglottis. Der Schnitt wird nach beiden Seiten hart am Unterrande des Zungenbeines erweitert bis dahin, wo das Cornu sup. cart. thyreoideae mit dem Lig. thyreohyoid. laterale an das Cornu majus oss. hyoid. angeheftet ist. Nun kann man den Kehlkopfeingang vorziehen, so dass er (am hängenden Kopfe) nach oben gerichtet ist, die Athemluft frei passiren lässt und gegen das Hineinfliessen von Blut gesichert ist. Man sieht jetzt, dass man, wenn der Schnitt in der Höhe des Zungenbeines wagerecht quer durch die Rachenwand rund herum weitergeführt wird, auf der rechten Seite weit im Gesunden bleibt, dass aber links der obere Rand des Tumors stehen bleiben würde. Gleichwohl entschliesst man sich, in dieser Weise vorzugehen, da es bei der Enge des Raumes sehr schwer sein würde, vor Entfernung des Larynx um den oberen Pol der Geschwulst an der seitlichen Rachenwand herumzukommen. Es werden also beiderseits die Lig. thyreohyoidea durchgeschnitten. Dann arbeitet man sich mit dem Finger medialwärts von der Carotis int. ausserhalb der Mm. constrictores pharyngis in die Tiefe und dringt in den mit lockerem Bindegewebe erfüllten Raum hinter der hinteren

Digitized by Google

Pharynxwand vor. Der Finger der anderen Hand arbeitet von der anderen Seite entgegen und wenn beide sich begegnen, ist der Pharynx ringsherum losgelöst und kann quer abgeschnitten werden. Die Blutung ist gering und steht leicht auf Tamponade.

III. Abschnitt. Durchtrennung von Oesophagus und Trachea.

Während der Larynx beständig leicht nach vorn und oben angezogen wird, löst man mit dem Finger die hintere Pharynxwand und den Anfangstheil des Oesophagus hinten von der Unterlage los, bis man zur Höhe der oberen Trachealringe nach abwärts gelangt ist. Hier befindet sich, wie man von aussen durch die dünne Oesophaguswand deutlich fühlen kann, die untere Grenze des Tumors.

Nun wird der Larynx kräftig nach vorn angezogen, so dass die unteren Trachealringe im Jugulum in das Niveau der Hautwunde kommen. Eine starke Nadel mit dickem Faden wird seitlich neben dem unteren Wundwinkel durch den Hautrand eingestochen, fasst ein breites Stück der Trachealwand und wird etwa 1 cm von der Einstichsöffnung durch die Haut wieder ausgestochen. Ebenso verfährt man auf der anderen Seite. Dann wird beiderseits unter den Fäden zwischen Haut und Trachea ein Jodoformgazestreifen eingelegt und darüber werden beide Fäden fest geknotet.

Oberhalb der Fäden schneidet man von vorn nach hinten erst die Trachea und dann den Oesophagus quer ab.

IV. Abschnitt. Exstirpation des Tumorrestes aus der seitlichen linken Rachenwand.

Man schneidet mit der Knochenscheere das Zungenbein in der Mitte durch, die linke Hälfte wird nach vorn und aussen angezogen. Nun ist (am hängenden Kopfe) die obere Grenze des Tumors gut zu sehen. Man umschneidet ihn im Gesunden und vollendet die Exstirpation auf stumpfem Wege, indem man von oben her mit dem Finger hinter den Tumor eindringt und ihn herausschält. Die linke Hälfte des Zungenbeines wird mitentfernt.

V. Abschnitt. Versorgung der Wunde.

In die Trachea kommt eine gewöhnliche Canüle, in den Oesophagus ein weiches Gummirohr, das vorn aus der Wunde herausgeleitet wird. Um den Stumpf des Oesophagus wird hinten und seitlich Jodoformgaze fest eingestopft. Der vordere Umfang des Oesophagus wird mit der hinteren Trachealwand durch einige Nähte vereinigt.

Im oberen Theile der Wunde heftet man die Schleimhaut des Zungengrundes und der seitlichen Pharynxwände, so weit dies möglich ist, an die äussere Haut, indem man die Fäden über Jodoformgazestreifen knotet. Den Abschluss gegen die Mundhöhle bildet ein grosser, fester Ballen steriler Gaze, der ebenso wie die Tampons, welche den Rest der Wunde ausfüllen, vor dem Herausfallen dadurch geschützt wird, dass man die Hautränder darüber durch einige Nähte zusammenzieht.

Wenn wir beispielsweise nach Exstirpation des Larynx, der Epiglottis und Zungenwurzel, sowie der vorderen Wand und der Seitenwände des Pharynx bei Carcinomen nach beendeter Operation den Zungenstumpf durch tiefgreifende Nähte an die Haut der Unterkinngegend verankert und Jodoformtampons über der Nahtlinie fixirt haben, so wird zunächst keine Plastik gemacht, sondern verschieden lange Zeit,

Digitized by Google

4—6 Wochen gewartet und dann erst zum Verschlusse des Defectes geschritten nach der provisorischen Narbenbildung.

Der Defect, der sich inzwischen erheblich verkleinert hat, stellt ein etwa gleichschenkliges Dreieck dar mit oberer Basis und unterer Spitze. Im Grunde des Defectes liegt die hintere Pharynxwand, deren Seitenränder mit der äusseren Haut etwa entsprechend beiden Innenrändern der Musculi sternocleido-mastoidei vernarbt sind. Die Basis des Dreiecks wird gebildet von dem Narbensaume zwischen Zungenstumpf und Unterkinnhaut; die Spitze des Dreiecks entspricht dem Trachealstumpfe, hinter demselben liegt der Eingang zum Oesophagusstumpfe.

War es nun bei der Exstirpation der Geschwulst verabsäumt worden oder nicht möglich gewesen, den Trachealstumpf durch ein Hautknopfloch des Jugulums hindurch zu ziehen und circulär einzunähen, so ist die hintere Trachealwand des Luftröhrenstumpfes mit dem Defectrande der vorderen Oesophaguswand verlöthet.

Diese Verlöthungsstelle resp. die Hautmanschette, welche die hintere Trachealwand deckt, muss mit feinem scharfen Messer vorsichtig angefrischt werden, um genügend wunde Nahtflächen zu gewinnen; es wird also mit diesen Schnitten die Spitze des Dreiecks angefrischt.

Nun wird von den Endpunkten des einen Schenkels des Defectdreiecks je ein Querschnitt nach aussen durch die Haut angelegt, etwa 3—4 cm lang, einander parallel, die Endpunkte dieser Schnitte werden miteinander durch einen Längsschnitt verbunden und die somit rechteckig umschnittene Hautfläche in Form eines Lappens mit der Epidermisfläche nach innen gegen die hintere Pharynxwand herumgeklappt. Dieser Lappen sei mit *a* bezeichnet.

An den Endpolen des entsprechenden Defectdreieckschenkels der anderen Seite werden zwei analoge Querschnitte angelegt und entlang des Narbensaumes zwischen Haut und hinterer Pharynxwand der Narbensaum excidirt und die somit umschnittene rechteckige Hautfläche nach aussen zurückpräparirt. Der Lappen sei mit *b* bezeichnet.

Es folgt nun die Anfrischung der Basis des Defectdreiecks, d. h. der Narbenlinie zwischen Zunge und Unterkinnhaut in ihrer ganzen Länge.

Um die Unterkinnhaut genügend zu mobilisiren, wird von der Medianlinie je ein Schnitt schräg gegen den Kieferwinkel aufwärts ausgeführt, so dass in der Mitte ein Hautdreieck in Form eines Spornes entsteht.

Nach Bedürfniss werden nun die gebildeten Hautlappen so weit als zulässig tunnellirt, mobilisirt resp. von ihrer Unterlage lospräparirt, die Schnitte im Narbengewebe vertieft, Narbengewebe da und dort excidirt, die Blutungen durch Ligatur sorgfältig gestillt.

Unter Hebung des Kopfes überzeugt man sich, ob die Lappen sich für Naht bequem adaptiren lassen. Der Lappen *a* wird nun mit der Epidermisfläche nach innen herumgeklappt und exact oben an die Substanz der Zunge, unten an die gelöste vordere Defectwand des Oesophagus genäht, während der freie Rand der Längsseite des Lappenrechtecks an den Wundrand der entgegengesetzten Seite, also an denjenigen der hinteren Pharynxwand, exact angeheftet wird.

Digitized by Google

Nun wird der Lappen *b* mit seiner Wundfläche auf den somit reconstruirten Pharynxdefect gelagert und in folgender Weise befestigt:

1. Der untere Querrand des Rechtecks wird mit der gelösten Hinterwand des Trachealstumpfes vernäht.

2. Der obere Querrand wird mit den mobilisirten Schrägschnitten und dem dreieckigen Hautsporn vernäht.

3. Die lange Seite des Hautrechtecks wird mit dem Hautrande vernäht, welcher auf der Seite entstanden ist, welcher der Lappen *a* entnommen wurde.

Bei der Naht wird das unterliegende Gewebe nach Möglichkeit mitgefasst, damit keine Blutungen und Buchten im Gewebe entstehen. Damit ist die Plastik beendet.

Von der Nase aus war vor Schluss der Nähte ein Ernährungsschlauch in den Oesophagus geschoben worden.

Es folgt nun Einlegen der Canüle und leichter Compressivverband.

(Schluss und Tafeln folgen.)

Ueber Verletzungen des Trommelfelles durch indirecte Gewalt.

Von

Willy Böhm, München.[1])

Eine häufige, auch oft in Criminalfällen zur Begutachtung kommende Verletzung bilden die Rupturen des Trommelfells. Dieselben können sehr verschiedene Ursachen haben.

Häufig sind es directe Verletzungen durch schlanke, stabförmige Gegenstände, Zündhölzchen, Strohhalme, Stricknadeln etc.

Ein zufälliger Stoss gegen den Ellbogen eines Menschen, der sich mit einem Ohrlöffel, Bleistift oder dergl. im Ohre kratzt, treibt den Gegenstand gegen das Trommelfell, gewöhnlich gegen den hinteren obern Quadranten, oder indem er an der schiefen Ebene nach vorn und abwärts gleitet, in die vordere Hälfte der Membran hinein.

Nächstdem kommen chemische und thermische Verletzungen in Betracht. Die Liste der bekannt gewordenen Fälle ist lang und erstreckt sich von dem Feuerbecher, der zu den Folterwerkzeugen des Mittelalters gehörte und dazu diente, flüssiges Blei in die Ohren zu giessen, bis auf unsere Zeit, wo zum Zwecke der Militärdienstbefreiung sich die Fälle grässlicher Selbstverstümmelung durch Eingiessen concentrirter Schwefelsäure etc. häufen.

Weit häufiger sind indirecte Verletzungen, die besonders durch plötzliche Luftdruckschwankung hervorgebracht werden, vor allem die sogenannten Ohrfeigenrupturen.

Es wäre falsch, anzunehmen, dass es einer sehr heftigen Ohrfeige bedarf, um eine Perforation des Trommelfells hervorzurufen. Denn es

[1]) Vortrag, gehalten in der Sitzung der Laryngo-otologischen Gesellschaft München vom Januar 1904.

Digitized by Google

genügt schon ein mässig heftiger Schlag mit der flachen Hand gegen die Ohrmuschel, um das Trommelfell zum Platzen zu bringen, wenn nur der Gehörgang für einen Moment luftdicht abgeschlossen ist. Die Vulnerabilität wird begünstigt durch weiten und krümmungsschwachen Gehörgang und mehr senkrechte als schräge Ausspannung der Membran. Dass ein dünnes atrophisches Trommelfell, besonders wenn es noch dazu Verkalkungen enthält, weniger widerstandsfähig ist, als eines, welches seine Elasticität bewahrt hat, ist ohne Weiteres einzusehen; ferner, dass der Sitz der Perforation in der überwiegenden Mehrzahl links ist, da ja die meisten Leute Rechtshänder sind und mit der ausfahrenden Hand natürlich das linke Ohr treffen.

Dass Detonationen in der Nähe des Ohres, die ja sehr heftige Luftdruckschwankung hervorrufen, das Trommelfell perforiren können, ist durch die zahlreichen Verletzungen beim Militair bekannt. Auch doppelseitige Perforationen kommen nicht selten zur Beobachtung, besonders bei Dynamitexplosionen. Es sind solche Fälle von Moos, Keller, Heinert, Colles etc. mitgetheilt.

Auch plötzliche Luftcompression durch Sprung in's Wasser, besonders bei seitlichem Aufschlagen auf die Wasserfläche, kann zur Perforation Veranlassung geben. Ein Fall von doppelseitiger Perforation aus gleichem Anlasse ist von Ostmann mitgetheilt.

Auch bei Caissonarbeitern sollen unter besonders ungünstigen Umständen während des ansteigenden Druckes Perforationen vorkommen.

Umgekehrt, durch Luftverdichtung an der Innenseite des Trommelfells können Perforationen entstehen, so bei heftigem Husten, starkem Niesen und Schneuzen, bei zu kräftiger Anwendung des Politzer'schen Verfahrens und des Valsalva'schen Versuches. Littre, Ogsthon, Schwartze, Lannois haben derartige Fälle mitgetheilt. Welsford theilt einen Fall doppelseitiger Ruptur mit, die bei einem mit Bronchitis und Emphysem behafteten 60jährigen Manne in einem heftigen Hustenanfall zu Stande kam.

Dass auch durch Luftverdünnung im äusseren Gehörgang Perforationen entstehen können, beweisen die von Hüttig mitgetheilten Fälle, wobei durch Küsse auf's Ohr Perforationen des Trommelfells veranlasst wurden.

Zu einer vierten Gruppe von Verletzungen, die bisher wenig bekannt ist, möchte ich einige Beiträge liefern. Es ist dies die Entstehung von Rupturen des Trommelfells durch blosse Kopfknochenerschütterung. In der Litteratur doppelseitiger Verletzungen habe ich nur einen Fall, der von Stankowsky mitgetheilt wurde, gefunden. Durch einen sehr heftigen Schlag entstand nicht nur auf dem linken Ohr, sondern auch auf dem nicht getroffenen rechten eine Perforation, daneben eine Labyrinth-Erschütterung links, was auf die Heftigkeit des Schlages schliessen lässt.

Fälle einseitiger Trommelfellverletzung durch Schädelerschütterung theilt Corradi mit. Sie betreffen einen Radfahrer, der bei einem heftigen Sturz mit der Schläfe auf den Boden stiess, und einen Offizier, wo ein Schneeballwurf Ursache der Perforation war. Aehnliche Fälle veröffentlicht Urbantschitsch in Schwartze's Handbuch, und Chimani,

Digitized by Google

der gelegentlich der Untersuchung von 5000 ohrenkranken Soldaten mehrere derartige Fälle beobachte.

Corradi meinte, aus der Art der Perforation Schlüsse auf deren Entstehung ziehen zu können, indem er fand, dass bei Perforationen, die durch Luftdruckschwankung entstanden, die durchlöcherte Partie, entsprechend der dünnsten Partie des Trommelfells und der Stelle der grössten Excursion der Membran, in der Mitte des Trommelfells vor oder hinter dem Umbo sass und eine runde oder ovale Form hatte, während bei den durch Schädelerschütterung entstandenen Verletzungen die Perforation mehr länglich, strichförmig und vor Allem randständig war. Es scheint ihm natürlich, dass, wenn die Molecüle eines aus verschiedenen Theilen zusammengesetzten Körpers so geschüttelt werden, dass eine Continuitätstrennung entsteht, diese vorzugsweise an der Stelle zu Stande kommt, wo der grösste Unterschied an Densität, Consistenz und Elasticität der verschiedenen Gewebe, aus welchen dieser Körper besteht, sich befindet, um so mehr, wenn eben wie bei dem Trommelfelle und dem knöchernen Rahmen, welcher dasselbe enthält, der genannte Unterschied sehr bedeutend ist. Mit dieser physicalischen Ueberlegung stimmen die von ihm beobachteten Fälle überein. Seine daraufhin angestellten Experimente an der Leiche misslangen allerdings, wohl desshalb, weil an der Leiche die zum Einriss notwendige Spannung der Membran fehlt.

Dass diese Schlussfolgerungen nicht zutreffend sind, wird bestätigt durch drei, in der letzten Zeit in der Poliklinik des Herrn Prof. Haug hier neuerdings beobachtete einwandsfreie Fälle von Perforationen durch Contrecoup.

Fall 1. Am 16. Juni kam eine 43jährige Händlersfrau in die Poliklinik, welche angab, seit acht Tagen Sausen und Schmerzen auf dem linken Ohre zu haben. Die Untersuchung ergab nur eine geringe Hämorrhagie in der Gegend des Umbo links, während rechts eine längliche, leicht klaffende, trockene Perforation in der Gegend vor dem kurzen Fortsatze zu sehen war. Auf Befragen gestand die Frau, dass sie vor acht Tagen von ihrem Manne, der im angetrunkenen Zustand sich befand, geschlagen worden sei, und zwar, wie sie sich bestimmt erinnerte, auf das linke Ohr. Darauf sei sie kurze Zeit ohnmächtig geworden. Ohrensausen und Schmerzen beständen seit der Zeit fort. Die Schwerhörigkeit ist mässig.

Die Gehörprüfung ergab ein Gehör für Flüstersprache rechts 2 m, links 1 m. Weber wird bestimmt nach rechts lateralisirt, der Rinne'sche Versuch ist beiderseits positiv, jedoch stark verkürzt, besonders für hohe Töne.

Es bestand somit eine beiderseitige Trommelfellruptur, die links bereits wieder verheilt war und ausserdem eine beiderseitige Labyrintherschütterung, die links grösser wie rechts war, entsprechend der directen Gewalteinwirkung auf dieser Seite.

Der zweite, von uns beobachtete Fall betraf einen 23jährigen Arbeiter, der acht Tage vorher infolge einer Streiterei einen Schlag auf das linke Ohr erhalten hatte. Seit dieser Zeit besteht ein geringer Grad von Schwerhörigkeit und Schmerzen links. Die Untersuchung ergab eine kleine, trockene Perforation links unten und vor dem Umbo,

Digitized by Google

daneben leichte Trübung und Verkalkung des Trommelfells. Das rechte atrophische Trommelfell zeigte in der Gegend des Lichtreflexes und entlang demselben eine röthliche Narbe, die sich hart bis zum Rand fortsetzte und dann nach oben in der Mitte in eine breitere, etwas mehr geröthete Narbe überging.

Die Gehörprüfung ergab eine geringe Abschwächung für Flüstersprache rechts, eine etwas stärkere links, die aber auch, durch den chronischen Catarrh bedingt, schon vorher bestanden haben kann, keine Lateralisation, Rinne positiv, wenig verkürzt.

Es handelt sich also hier um beiderseitige Mittelohraffection mit doppelter Ruptur, ebenfalls durch eine linkseitige Ohrfeige bedingt.

Der dritte, erst in der jüngsten Zeit beobachtete Fall ist der interessanteste, zumal er auch als Unfall zu begutachten stand.

Ein 30jähriger Tagelöhner war vor sechs Wochen dadurch verunglückt, dass ihm beim Verladen ein Baumstamm mit grosser Wucht gegen den Unterkiefer stiess, und zwar auf der linken Seite, wodurch ihm mehrere Zähne ausgeschlagen wurden. Er wurde kurze Zeit ohnmächtig, erholte sich aber bald. Erst allmählich stellten sich Schmerzen am rechten Ohr und Schwerhörigkeit ein, ausserdem eine traumatische Neurose.

Die Untersuchung am 25. November ergab am rechten Ohr eine trockene Perforation im unteren Quadranten, etwa ein Viertel des Trommelfells einnehmend. Der etwas verkalkte Hammergriff ragt in die Perforation hinein, auch hinten und vorn von der Perforation sind Verkalkungen.

Links ist eine mässige Röthung vorhanden, die Hammercontouren sind jedoch deutlich sichtbar, keine Perforation. Von einer Fractur des Unterkiefers oder der Gehörgangswand war nichts mehr zu constatiren. Die Gehörprüfung ergab Flüstersprache rechts $^1/_4$ m, links 1 m.

Weber wird nicht deutlich lateralisirt. Der Rinne ist links für tiefe Töne negativ, für hohe gleich, jedoch stark verkürzt, während er rechts total negativ ist.

Es war in diesem Falle eine grössere Perforation eines atrophischen Trommelfells entstanden, die ebenfalls durch Contrecoup hervorgerufen war.

Dass die Perforation nach dem Unfalle entstanden ist, was sich ja so nicht ohne Weiteres sagen liesse, geht daraus hervor, dass Patient erst einige Monate vorher eine Militärübung abgedient hatte und bei der ohrenärztlichen Untersuchung nichts Wesentliches gefunden wurde.

In das etwas überraschende Ergebniss der Gehörprüfung, die geringe Perceptionsfähigkeit links bei fast negativen Befund, kam bald dadurch Licht, dass der Patient bereits einen Tag später mit einer eitrigen Mittelohrentzündung wiederkam, durch die in wenigen Tagen ein grosser Theil des Trommelfells zur Einschmelzung kam.

Dem ganzen Verlaufe nach und dem Aussehen, handelte es sich um eine tuberculöse Entzündung, was auch durch einmaligen positiven Ausfall der Untersuchung auf Tubercelbacillen bewiesen wurde.

In allen diesen Fällen wird also die Theorie Corradi's nicht bestätigt, der annimmt, dass die Ruptur stets an der Grenze der ungleichartigen Medien statthabe. Dies giebt uns zugleich einen Finger-

Digitized by Google

zeig, wie wir uns die Entstehung derartiger Perforationen zu denken haben. Es handelt sich offenbar nicht um Irradiation der angreifenden Kraft auf das schwächere Medium (Trommelfell), sondern wir haben es mit richtigen Contrecoup-Rupturen zu thun.

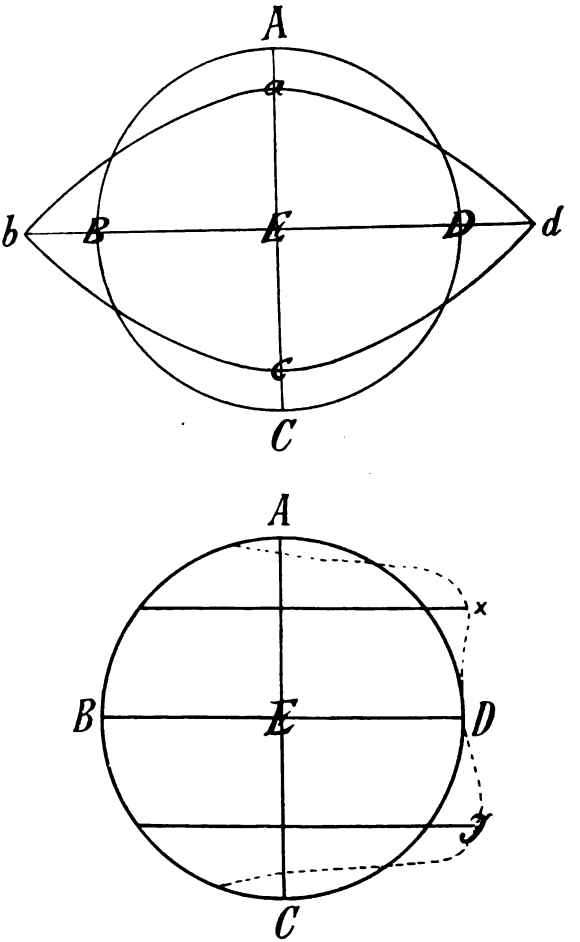

Wir haben uns heute gewöhnt, den Schädel als ganze elastische Hohlkugel zu betrachten und nehmen nach den experimentellen Untersuchungen von Bergmann und Messerer an, dass bei Gewalteinwirkungen am Schädel eine Formveränderung des elastischen Schädelgehäuses stattfindet, und dass diese Elasticitätsgrenze ausser an der von der einwirkenden Gewalt zunächst betroffenen Stelle am meisten

Digitized by Google

an der gegenüberliegenden und den von beiden um 90° entfernt liegenden Punkten überschritten wird.

Zur Erklärung diene obiges, Tillmann's „Handbuch der speciellen Chirurgie" entnommenes Schema: Bei Compression des Schädels in verticaler Richtung vom Scheitel gegen die Wirbelsäule wird aus der Hohlkugel A B C D die Ellipse a b c d. Compressionsfracturen können hier entstehen bei a und c, während bei b und d, als den am meisten gedehnten Schädelstellen, Berstungsbrüche erfolgen. Wird dagegen der Schädel A B C D nur am Punkt D ohne Gegendruck comprimirt, so kann hier ein Compressionsbruch entstehen, während bei x und y Berstungsfracturen erfolgen können. Ebenso wie bei Schädelverletzungen Basisfracturen als reine Berstungsbrüche parallel der Druckrichtung zu Stande kommen, so ist auch die Ruptur des Trommelfells in diesen Fällen als reine Berstungsruptur aufzufassen, als ob durch Zug an der Peripherie das Trommelfell zerrissen würde. Compressionsrupturen des Trommelfells dürften so gut wie ausgeschlossen sein, da es ja einer zu seiner Ebene senkrecht auftreffenden Gewalt mit Erfolg auszuweichen im Stande ist, wie wir uns ja täglich beim Catheterismus und seinen Ersatzverfahren überzeugen können. Die Excursionen in dieser Richtung dürften immerhin mehrere Millimeter betragen. Dagegen ist in der Ebene des Trommelfells selbst eine Dehnung fast unmöglich, weshalb es in diesem Falle sehr bald zur Ruptur kommen muss. Es ist also keine Compression, wie man früher annahm, und auch keine Irradiation im Sinne der Theorie Corradi's, die die Ruptur des Trommelfells bei Schädelerschütterungen zu veranlassen pflegt, sondern es handelt sich um reine, durch Ueberdehnung verursachte Berstungsbrüche, bedingt durch den durch die Elasticität der Schädelknochen hervorgerufenen Contrecoup.

Eine wichtige Anomalie des Ductus naso-lacrymalis.

Von

Dr **Marczel Falta,**

Augen- und Ohrenarzt in Szeged.

Angefangen von den Thränenpünktchen bis zur nasalen Mündung der Thränenableitungswege kennen wir Berichte über Anomalien jeder einzelnen bildenden Theile dieser Wege, welche meistens durch von denselben verursachte pathologischen Zustände entdeckt wurden. In den meisten Fällen ist es das Thränenträufeln, dass die Aufmerksamkeit auf den Zustand der Thränenwege lenkt, dann die einseitigen Augen-Erkrankungen, vorzüglich aber die schon weiter vorgeschrittenen Krankheiten dieser Wege: Catarrhe, Verengerungen, Erweiterung des Thränensackes, Blennorrhoe, eitrige Entzündung etc.

Wicherkiewicz[1]) beschreibt eine Reihe von Anomalien der Thränenwege, wie doppelte Thränenpunkte und Canälchen; Fehlen der

[1]) Angeborene Defecte der Thränenwege. Ref. Suppl.-Heft d. Centralbl. für Augenheilkunde 1894.

Digitized by Google

Punkte und Canälchen; kleine Spalten statt der Punkte; Cilienwuchs in den Canälchen. Die Abweichungen des Ductus naso-lacrymalis betreffend, finde ich in der mir zugänglichen Litteratur Erwähnung über abnorme Richtung seines Verlaufes, über verschiedene Länge und über Atresie der nasalen Mündung. Sehr ausführlich befasst sich Rochon-Duvigneaud[2]) mit dem verschiedenen Verlaufe des Thränencanals. Cirincione[3]) giebt in seiner Abhandlung über die Thränensackentzündung der Neugeborenen vier Fälle an, in welchen er Atresie der Nasenmündung des Thränencanals fand.

Der zu beschreibenden Anomalie des Ductus naso-lacrymalis ähnliche in der Literatur zu finden, ist mir nicht gelungen, und so steht es mir an, diese als eine noch nicht beschriebene, bisher allein dastehende Anomalie zu betrachten. Abgesehen aber von der Interessantheit dieser Anomalie halte ich die Mittheilung besonders wichtig, um bei den verschiedenen therapeutischen Eingriffen an eine Möglichkeit ihres Vorhandenseins zu denken, wodurch man, besonders in der rhinologischen Praxis einen uncorrigirbaren Kunstfehler vermeiden kann. Die Beschreibung des Falles ist folgende:

Frau B., 43 Jahre alt, aus Uj-Verbász, stellte sich bei mir am 25. September 1903 mit der Klage vor, dass sie schon seit zwei Wochen unter dem rechten Auge eine Entzündung habe, das daselbst sehr geschwollen war, und nachdem die Geschwulst aufgebrochen, ist viel Eiter herausgekommen; die Eiterung besteht auch noch jetzt vollauf. Bei der Untersuchung fand ich das gewöhnliche Bild der eitrigen Thränensackentzündung mit Durchbruch auf die Gesichtsoberfläche. Mit der durch die Fistel geführten Sonde konnte ich eine rauhe, von Periost entblösste Stelle an dem Thränenbeine finden. Patientin wurde aus meiner Privatheilanstalt am 17. October 1903 geheilt entlassen; die Fistel war vernarbt, an deren Stelle konnte man noch eine röthliche Einziehung sehen. Der Hausarzt wurde gebeten, noch einige Zeit lang die Sondenbehandlung fortzusetzen.

Der Fall hätte garnichts Besonderes auf sich gehabt, wenn ich bei der ersten Sondenführung nicht bemerkt hätte, dass die Sonde nach dem Passiren der inneren Mündung des Ductus naso-lacrymalis unter einem ungewöhnlich grossen Winkel vom inneren Augenwinkel nach aussen geneigt werden musste, um damit weiter gehen zu können, was in dieser Richtung mit einer Aluminiumsonde, deren Durchmesser dem Bowman No. 4 entsprach, mit der grössten Leichtigkeit ausgeführt werden konnte. Die Vorzüge der Aluminiumsonde will ich hier nicht näher erörtern, ihre Leichtigkeit selbst giebt ihr schon den Vorzug über Sonden aus anderen Materialien. Die ungewöhnliche Lage der Sonde drängte mich mit doppelter Neugierde, zum Nasenspiegel zu greifen, und zu meiner Ueberraschung fand ich die Spitze der Sonde dicht an der Nasenscheidewand (siehe Figur 1), wo doch unter normalen Verhältnissen die Spitze der Sonde im Winkel zwischen der unteren Nasenmuschel und der lateralen Nasenwand zu liegen kommt.

[2]) Zur Anatomie und Pathologie der Thränenwege. Ophthalm. Klinik 1899, No. 23.

[3]) Clinica oculistica. Anno II, 1900.

Digitized by Google

Von einer Blutung ist keine Spur vorhanden. Die Sonde langsam zurückziehend, war es leicht zu sehen, dass die Spitze im Körper der unteren Nasenmuschel verschwindet, und bei weiterem Zurückziehen eine wulstförmige Erhabenheit unter der Schleimhautoberfläche der unteren Nasenmuschel sich zurückbildet, bei wiederholtem Einführen der Sonde aber wieder ersichtlich wird. Als die Sondenspitze am Körper der unteren Nasenmuschel wieder erschien, war es mit Gewissheit festzustellen, dass die wulstförmige Erhabenheit die Sonde in sich barg. Es war nun ausser allem Zweifel, dass sich in diesem Falle ein abnormer Verlauf des Ductus naso-lacrymalis und eine Anomalie der unteren Nasenmuschel vorfindet.

Natürlich dachte ich auch im ersten Augenblick daran, ob nicht ich selbst einen falschen Weg gebahnt und unwillkürlich einen neuen Canal bildete, aber nach gründlicherer Untersuchung konnte diese Möglichkeit ausgeschlossen werden. Schon selbst der Umstand, dass die Einführung der Sonde mit einer Leichtigkeit geschah, besonders aber dass diese nicht mit der geringsten Blutung verbunden war und eine solche sich auch nach dem Entfernen der Sonde nicht zeigte, war ein Beweis dafür, dass hier die Sonde in einem präformirten Canal hervorgleitet. Es muss auch noch bemerkt werden, dass Pat. bisher wegen ihres Thränensackleidens in keiner fachmännischen Behandlung stand und die Einführung der Sonde andererseits noch nie versucht wurde. Die nächste Frage war nun, ob auch nicht der normal gelegene Thränencanal vorhanden ist und ob man nicht mit einem doppelten Thränencanal zu thun hatte.

Die Untersuchung musste natürlich von der Nase aus geschehen; bevor ich aber hier eine Sonde einführte, um nicht mit derselben etwa eine Verletzung hervorzurufen, wodurch sich eine Blutung einstellen und das Gesichtsfeld verdeckt werden konnte, ging ich erst mit einem Bernheim'schen Spiegel in die Nasenhöhle ein und untersuchte gründlich die Gegend, wo der Ductus naso-lacrymalis bezw. dessen Mündung unter normalen Verhältnissen aufzufinden ist, fand aber überall glatte Schleimhautoberfläche.

Alsdann nahm ich die Untersuchung mit der Sonde vor, konnte aber keine Spur einer Oeffnung auffinden. Nebenbei muss ich bemerken, dass mehrere Versuche angestellt wurden, die Aluminiumsonde vom Thränensack aus in die gewohnte normale Richtung des Ductus naso-lacrymalis einzuführen, dies scheiterte aber immer an einem knöchernen Widerstande und ist die Sonde während der Manipulationen vorgedrungen, so kam sie immer in den abnorm verlaufenden Thränencanal zu liegen. Es waren nun unbestreitbare Beweise dafür, dass sich hier nur ein Thränencanal vorfand und dass derselbe nicht in die untere Choane, sondern in die mittlere mündete, noch präciser bestimmt in den Raum, der durch die Nasenscheidewand und die mediale Wand der unteren Nasenmuschel gebildet wird.

Unter normalen Verhältnissen verläuft der Ductus naso-lacrymalis nach unten, aussen und etwas nach rückwärts; seine Länge schwankt zwischen 10—15 mm; seine Nasenmündung liegt nach Arlt vom hinteren Rande der äusseren Nasenöffnung 30—35 mm. Die Richtung seines Verlaufes giebt mit annähernder Pünktlichkeit eine Linie, die wir von

Digitized by Google

der Mitte des inneren Lidbandes zur durch die Nasenflügel und das Gesicht gebildete Furche gezogen denken.

Die Lage des rechtsseitigen Ductus naso-lacrymalis im vorliegenden Falle wird, wie auch aus Fig. 1 ersichtlich, durch die Oberfläche der unteren Nasenmuschel gegeben; von der lateralen Nasenwand läuft derselbe auf der unteren Nasenmuschel gegen die Nasenscheidewand, ein wenig von hinten nach vorne die Richtung nehmend. Die Länge des Thränencanals von der lateralen Nasenwand bis zur Nasenmündung beträgt 17 mm, die Entfernung der Nasenmündung vom vorderen Ende der unteren Nasenmuschel 18 mm, vom Nasenboden 10 mm und vom hinteren Rande der äusseren Nasenöffnung 25 mm. Ist in den Ductus naso-lacrymalis keine Sonde eingeführt, so ist derselbe gänzlich unbemerkbar, obzwar man nach Sondendurchführung eine beträchtliche Nasenmündung mit der gut ausgebildeten Hasner'schen Klappe sehen kann, wird aber die Sonde zurückgezogen, so schmilzt alles ein in die Schleimhaut der unteren Nasenmuschel. Nachdem ich mir aber die Stelle gemerkt habe, wo die Sondenspitze beim Zurückziehen verschwindet, gelang es mir, unschwer eine entsprechend gekrümmte Sonde von der Nase aus in den Ductus naso-lacrymalis einzuführen. Eine Sonde von 2 mm Durchmesser konnte ohne Schwierigkeit eingeführt werden.

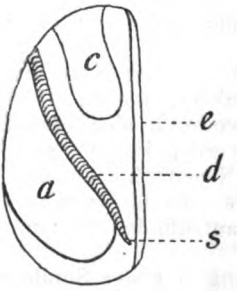

Figur 1.

a rechte untere Nasenmuschel.
c rechte mittlere Nasenmuschel.
e Nasenscheidewand.
d Ductus naso-lacrymalis.
s Sondenende.

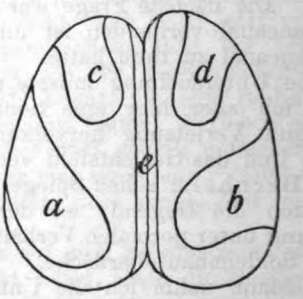

Figur 2.

a rechte untere Nasenmuschel.
b linke untere Nasenmuschel.
c rechte mittlere Nasenmuschel.
d linke mittlere Nasenmuschel.
e Nasenscheidewand.

Es lag nun nahe, auch die Verhältnisse der linken Thränenwege zu untersuchen. Mit einer dünnen Sonde konnte ich ohne Schlitzung des oberen Thränenröhrchens durch dasselbe in den linksseitigen Ductus naso-lacrymalis hineingerathen, wodurch es festgestellt werden konnte, dass das linksseitige Thränencanalsystem vom normalen nicht im Geringsten abweicht. Die Nasenmündung des Thränencanals befand sich an der gewohnten Stelle in der lateralen Nasenwand, unter dem Dache der unteren Nasenmuschel, vom hinteren Rande der äusseren Nasenöffnung 35 mm, vom vorderen Ende der unteren Muschel 23 mm entfernt.

Digitized by Google

Die abnormale Lagerung des rechtsseitigen Ductus naso-lacrymalis hat ihren Ursprung höchstwahrscheinlich einer schon bei der Entwicklung entstandenen Abnormität zu verdanken. Nach der Entwicklungslehre fällt die Bildung des Thränencanals schon in eine frühzeitige Periode des fötalen Lebens. Von der Nasenhöhle führt zum Auge eine offene Spalte, die zwischen dem ersten Kiemenbogen und dem Schädel liegt. Das mediale Ende des ersten Kiemenbogens giebt zwei Fortsätze ab: den Oberkieferfortsatz und den Unterkieferfortsatz. Dadurch, dass der Oberkieferfortsatz mit dem von dem Seitentheile des Schädels kommenden äusseren Nasenfortsatz verwächst, wird die Spalte zwischen dem Auge und der Nasenhöhle bis auf den Thränencanal geschlossen.

Im vorliegenden Falle musste bei der Verschliessung dieser Spalte eine Abweichung vor sich gehen, die vielleicht auch durch einen pathologischen Vorgang hervorgerufen werden konnte und wodurch der abnormale Verlauf des Ductus naso-lacrymalis entstanden ist.

Bei der Pat. konnte man weder am Gesichte noch an der äusseren Nase irgend eine Assymetrie wahrnehmen, in der Nasenhöhle aber, wie aus Fig. 2 ersichtlich, war die Wölbung der unteren Nasenmuscheln von einander ziemlich abweichend.

Die linke untere Muschel bildet mit der lateralen Nasenwand nahezu einen rechten Winkel, der Einblick in den Raum zwischen Seitenwand und Muschel ist frei, zeigt hingegen an der rechten Seite einen Spitzwinkel; der Raum zwischen Muschel und Seitenwand ist eng und gedrungen. Diese Abweichung in den beiden Nasenhälften ist so auffallend, dass man geradezu herausgefordert wird, sich die Frage zu stellen, ob nicht im gegebenen Falle der abnormale Verlauf mit der abnormalen Lage der unteren Nasenmuschel in irgend einen Zusammenhang steht. Und es ist sehr wahrscheinlich, dass sich die untere Nasenmuschel den veränderten Verhältnissen angepasst hat, indem ihre Lage bedeutend steiler ist als die der gegenseitigen unteren Nasenmuschel, sicherlich um dem Zwecke zu dienen, dass das Abfliessen der Thränen in dem über ihre Oberfläche verlaufenden Ductus naso-lacrymalis möglichst leicht vor sich gehen könne.

In der Aetiologie der Erkrankung der Thränenwege spielen vorwiegend die Nasenkrankheiten eine Rolle. Die verschiedensten Krankheiten der Nasenhöhle können die Nasenmündung des Ductus naso-lacrymalis zum Verschluss bringen durch Zuschwellung, durch Druck oder durch Versperrung. Durch Catarrhe und Entzündungen der Nasenschleimhaut kann die Zuschwellung der Mündung entstehen; das Zusammengedrücktsein und die Versperrung können neben denselben Erkrankungen durch Neubildungen, Concremente und Fremdkörper der Nase hervorgerufen werden. Selbst jenes Thränenträufeln, dessen Entstehung man auf reflectorischem Wege von der Nase aus annimmt, wird meistens durch wirkliche Erkrankungen der Nasenhöhle oder ihrer Nebenhöhlen verursacht.

Im vorliegenden Falle finden wir die Ursache der Dacryocystitis purulenta auch in der Nasenhöhle. Nach Aussage der Pat. besteht die Thränensackentzündung seit zwei Wochen, aber so weit sie sich erinnern kann, leidet sie schon seit sieben Jahren an Thränenfluss. Und nachdem weder im Auge, noch in der Nase eine Spur pathologischer Veränderungen

Digitized by Google

wahrzunehmen ist und auch die Thränenwege der anderen gesunden Seite ganz normal sind, kann man mit voller Berechtigung die Entstehung der Thränensackentzündung der abnormalen Lage des Ductus naso-lacrymalis zuschreiben.

Welche Rolle in der Physiologie der Thränenableitung dem Musculus orbicalis bezw. seiner den Thränensack umgebenden Fasern, welche der eingeathmeten Luft zufällt, ist hier nicht der Zweck zu besprechen. Soviel ist aber sicher, dass die Thränenwege auch so beschaffen sind, dass ihre Function, die Leitung der Thränen in die Nasenhöhle, nach den elementaren Gesetzen der Physik vor sich gehen könne. Beweis dessen der beinahe perpendiculare Verlauf des Ductus naso-lacrymalis, dass derselbe auch etwas nach hinten gerichtet ist, kann ausser Acht gelassen werden. Diese senkrechte Lage des Thränencanals ist eine Hauptbedingung zum freien Abfliessen der Thränen, weil eben dadurch ermöglicht wird, dass das Gesetz der Gravitation in vollem Maasse zur Geltung kommen kann und die Thränen schon durch ihr Selbstgewicht abfliessen können.

Im vorliegenden Falle konnte eben das Gravitationsgesetz nicht zur vollen Geltung kommen, weil die Thränen nicht wie unter normalen Verhältnissen senkrecht ablaufen konnten, da der Thränencanal in einer gebrochenen Linie, beiläufig unter einem 120gradigen Winkel in der Nasenhöhle verläuft. Es war nun immer ein Hinderniss vorhanden, welches die Thränen überwältigen mussten, damit das Abfliessen mit der Secretion Schritt halten könne, bis dieses Hinderniss langsam und langsam unüberwindlich wurde, wodurch Thränenträufeln, später Thränenverhaltung, Catarrh und Entzündung entstanden ist. Dass die alleinige Ursache der Thränensackerkrankung in der abnormalen Lage des Ductus naso-lacrymalis gesucht werden kann, dafür spricht auch der Umstand, dass man gleich beim ersten Versuche mit einer verhältnissmässig dicken Sonde durch den Canal konnte und nirgends eine Verengerung gefunden wurde, im Gegentheil war der auf der unteren Nasenmuschel gelegene Theil des Thränencanals ziemlich weit.

In der Aetiologie der Thränenwegerkrankungen muss auch nun neben den Krankheiten der Nase und deren schon bekannten Abnormitäten der durch die Missbildung der unteren Nasenmuschel hervorgebrachte knöcherne Verschluss des Canalis naso-lacrymalis und die dadurch entstandene abweichende Lage des Thränencanals Platz finden.

In der rhinologischen Praxis greift man sehr oft zu Aetzmitteln, zur Galvanocaustik und zu den verschiedensten schneidenden Instrumenten, deren Anwendung bei Manchen zur wahren Leidenschaft wird. Es wird vielleicht nicht nutzlos sein, die Aufmerksamkeit der Rhinologen auf die beschriebene Anomalie zu lenken, um, bevor die eben erwähnten Eingriffe in der Nase vorgenommen werden, auch mit der Eventualität zu rechnen, dass der Ductus naso-lacrymalis unter der Schleimhaut der unteren Nasenmuscheloberfläche liegen könne, denn die Zerstörung des Thränencanals ist ganz und gar nicht gleichgiltig für den, den sie betrifft.

In der Augenpraxis ist die beschriebene Abweichung sozusagen eben nur interessant, da abgesehen davon, dass bei den Erkrankungen der Thränenwege der Augenarzt schon bei der mit einiger Sorgfalt vorgenommenen Untersuchung oder während der Behandlung die Anomalie

Digitized by Google

entdecken wird, die Auffindung derselben auf die Behandlung gar keinen besonderen Einfluss hat. Hingegen fordert die Anomalie seitens der Rhinologen grössere Beachtung, denn bei der beschriebenen Lage des Ductus naso-lacrymalis kann man schon mit den einfachsten Aetzmitteln einen äusserst grossen Schaden anrichten, indem dadurch Verengerungen oder sogar Verschluss des Thränencanales hervorgerufen werden können.

Nachdem es nun nicht ausgeschlossen ist, dass sich die beschriebene Anomalie vorfinde, muss man an diese Eventualität besonders in dem Falle denken, wenn auch eine Erkrankung der Thränenwege vorhanden ist oder wenn die Kranken von sich selbst oder befragt über Thränenträufeln klagen. Ist der thränenableitende Apparat gesund, so sei der Arzt vorsichtig, wenn die unteren Nasenmuscheln ungewohnt steil von der lateralen Nasenwand abfallen, wenn eine auffallende Assymetrie zwischen den beiden unteren Muscheln vorhanden ist und, wie aus Fig. 2 ersichtlich, die eine untere Muschel steil abwärts, die andere beinahe im rechten Winkel zur seitlichen Nasenwand steht. Die Anomalie ist mit Sicherheit nur mit der Sonde oder mittelst Durchspülung einer farbigen Flüssigkeit durch den Ductus naso-lacrymalis festzustellen.

Aus dem Landkrankenhaus Fulda.

Aneurysma der Carotis im Mittelohre.

Von

Dr. **Schulte.**

Folgender, meines Wissens in der Literatur einzig dastehender Fall dürfte wohl von allgemeinem Interesse sein.

Am 8. X. 1903 erschien in meiner Sprechstunde eine 26jährige Patientin mit der Klage, das linke Ohr eitere seit einigen Wochen wieder, auf der linken Kopfseite verspüre sie Schmerzen, die Eiterung trete seit sechs Jahren von Zeit zu Zeit auf, vor vier Jahren sei sie einmal an dem Ohr behandelt worden, nach Ausspülungen höre die Eiterung immer bald auf. Nach Reinigung des Gehörganges ergab die Untersuchung: Trommelfell verdickt, Hammergriff leicht retrahirt, vorn unten eine mehr wie erbsengrosse Perforation, aus derselben ragt, sie ganz ausfüllend, ein kugeliger Tumor von glatter Oberfläche und rothblauer Farbe hervor, der Tumor liegt der unteren und vorderen Gehörgangswand an, seine höchste Prominenz entspricht etwa dem hinteren Ansatze des Trommelfelles. Unter dem Tumor quillt Eiter hervor, Pulsation wird nicht bemerkt. Hörvermögen gleich mittellaute Flüstersprache in nächster Nähe. Ich stellte die Diagnose auf alte Perforation, aus derselben ein Polyp in den Gehörgang ragend, die Kopfschmerzen Folge von ungenügendem Eiterabfluss durch Verstopfung der Perforation durch den Polypen. Da der Polyp sich mit der Schlinge nicht fassen liess, ätzte ich ihn mit Chromsäure, bemerkte aber bei dieser Manipulation, dass der vermeintliche Polyp eine Blase sei, die sich leicht eindrücken liess. Nun nahm ich eine durch Eiterretention vorgestülpte

Digitized by Google

Narbe mit ungenügend grosser Perforation im unteren Theile an. Ich verhehlte mir nicht, dass die vorgestülpte Partie zu scharf von dem übrigen Trommelfelle abgesetzt sei, dass ferner die vorgestülpte Partie zu stark hervorrage, um die Diagnose einer Narbe sicher erscheinen zu lassen, aber eine andere Erklärung des Bildes konnte ich mir nicht geben. Ich beschloss daher, die vorgestülpte Partie zu incidiren, um dem Eiter Abfluss zu verschaffen. Im Momente der Incision nun schoss ein starker Strom hellrothen Blutes aus dem Gehörgange, das Ohr, die Kopfseite und meine Hände überfluthend. Glücklicher Weise stand die Blutung auf Tamponade, auch floss aus der Tube kein Blut aus. Die Diagnose war mir sofort klar, ich hatte die Carotis interna oder vielmehr einen vorgestülpten Theil ihrer Wandung — ein Aneurysma derselben — incidirt. Auf Befragen gab die Kranke nun auch an, dass sie seit etwa einem Jahre an Sausen im linken Ohre leide, dasselbe nehme bei körperlichen Anstrengungen sehr zu. Die Kranke trat sofort in's hiesige Landkrankenhaus ein; bedenklich war einerseits schon die Eröffnung des Aneurysma an und für sich, andererseits die Complication mit der Eiterung. Anfangs ging alles gut, aber nach drei Tagen, am 11. X., trat eine heftige, durch Tamponade und permanenten manuellen Druck nicht stillbare Blutung aus dem Gehörgange auf, auch durch die Tube floss das Blut durch Mund und Nase aus. Da durch Druck auf die Carotis communis die Blutung erheblich nachliess, ohne dass Beschwerden von Seiten des Gehirns auftraten, unterband Dr. Schneider jun. die linke Carotis communis, worauf die Blutung sofort völlig aufhörte. Am anderen Tage gab die Kranke an, das Sausen im Ohre sei verschwunden, doch Abends trat wieder eine geringe Blutung aus Ohr und Nase auf und so täglich bis zum 15. X. An diesem Tage wurde eine Injection von 40 g 10proc. Merck'scher Gelatine gemacht, am 19. X. eine zweite. Die Blutungen kehrten vom 15. X., dem Tage der ersten Injection, bis zum 26. X. nicht wieder, an diesem Tage jedoch stellte sich wieder Blutabgang aus Ohr und Nase ein und so täglich bis zum 30. X., und zwar trotz fester Tamponade des Gehörganges. Am 29. X. war die dritte Gelatine-Injection gemacht werden und von da an bis zum 11. XII. alle 2—3 Tage eine solche, im Ganzen bekam die Kranke 19 Injectionen. Eine geringe Blutung erfolgte noch am 7. XI. und am 18. XI., dann trat keine mehr auf und die Kranke wurde am 14. XII. aus der klinischen Behandlung entlassen.

Der so ungehofft glücklich verlaufene Fall bedarf noch der Erörterung einiger Fragen. Dass es sich zunächst um ein Aneurysma, und zwar um ein solches der Carotis interna gehandelt haben muss, ist wohl zweifellos. Arterielle Blutungen aus dem Mittelohre können auch noch aus der A. meningea media stammen, die Lage der Blase vorn unten schliesst diese Möglichkeit jedoch aus. Zur Entstehung des Aneurysma ist zunächst nothwendig, dass die dünne Knochenschicht, welche die Carotis an ihrem Bogen vom Cavum tympani trennt, gefehlt hat. Wie bekannt, kommt diese Anomalie ebenso wie ein Hineinragen des Carotisbogens in das Mittelohr an der vorderen unteren Ecke congenital vor. Bei der Behandlung vor vier Jahren ist die Kranke im Ohre geätzt worden, und ich nehme an, dass damals die Wandung der Carotis mitgeätzt worden ist, hierdurch die Wandung verdünnt wurde, und so die

Digitized by Google

Möglichkeit für dieselbe sich auszustülpen gegeben war. Zweitens interessirt sehr der Verlauf der Eiterung. Es bestand die Gefahr einer Allgemeininfection durch Vereiterung sich etwa bildender Thromben sowie die der Eiterretention durch die wochenlange Tamponade im Mittelohre und Warzenfortsatze. Doch auch in dieser Beziehung verlief der Fall sehr günstig, die Tampons haben anfangs bis zu 14 Tagen gelegen, ohne dass irgend welche bedenkliche Erscheinungen aufgetreten sind. Gegen Ende der Behandlung hat die Eiterung sogar ganz aufgehört. Bei der Entlassung war die Perforation durch eine rothe Masse ausgefüllt, die sich nicht genauer deuten liess. Was nun die Behandlung angeht, so hatte die Unterbindung der Carotis communis keinerlei cerebrale Störungen zur Folge, das Auftreten einer wenn auch geringen Blutung aus dem Ohre am folgenden Tage bewies ja auch, dass ein Collateralkreislauf sich wieder hergestellt hatte. Die Injectionen der Gelatine machten an der Injectionsstelle etwa einen Tag andauernde mässige Schmerzen, Fieber oder gar Tetanus traten nicht auf. Ich möchte annehmen, dass neben der Unterbindung der Carotis communis auch die Injectionen von Gelatine — deren günstige Wirkung bei Aneurysmen ja vielfach gerühmt wird — sehr zum guten Verlaufe des Falles beigetragen haben.

Ein Zungentonsillotom.

Von

Dr. **O. Litwinowicz,**

Assistenzarzt a. d. ambulator. Klinik f. Hals- u. Nasenkranke in Heidelberg.

Wenn ich zu der Menge neuer Instrumente, die fast täglich beschrieben und empfohlen werden, noch eines hinzufüge, so geschieht es deshalb, weil dieses Instrument bereits seit zwei Jahren in unserem Ambulatorium im Gebrauche ist und sich als sehr nützlich erwiesen hat und weil es ausserdem von verschiedenen Fachcollegen, die es angewandt haben, sehr günstig beurtheilt worden ist.

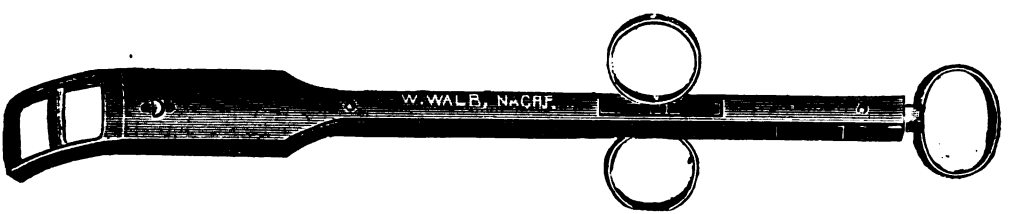

Das Zungentonsillotom, auf das ich hier aufmerksam machen möchte, ist keine neue Erfindung, sondern nur eine von Prof. Jurasz angegebene Modification, denn es gleicht im Principe vollständig dem Schütz'schen Adenotom. Es besteht wie dieses aus einem viereckigen, etwas oblongen Fenstermesser, dessen oberer querliegender Theil nach innen zu scharf ist. Das Messer bewegt sich in einem festen Rahmen in der Längs-

Digitized by Google

richtung des Instrumentes. Im Ganzen unterscheidet sich das Zungentonsillotom von dem Schütz'schen Adenotom nur dadurch, dass es dem Zwecke entsprechend eine bedeutend kleinere Biegung zeigt. Die Guillotine, die Schütz zur Entfernung der adenoiden Vegetationen umgebaut hat, ist hier in gleicher Weise der Lage der Zungentonsille angepasst. Die beistehende Abbildung macht jede nähere Beschreibung überflüssig.

Das Instrument[1]) ist in allen Theilen leicht zerlegbar und kann gut sterilisirt werden. Beim Zusammenlegen der einzelnen Theile muss man aber genau aufpassen, dass das Messer in den Rahmen richtig eingesetzt wird und sich im Rahmen leicht bewegt. Beim Gebrauche benutzt man zur Controle den Kehlkopfspiegel, lässt den Kranken die Zunge herausziehen und fixiren und legt das Fenstermesser fest auf den Zungengrund so auf, dass die Zungentonsille sich in der Guillotine befindet. Selbstverständlich ist die Anwendung dieses Instrumentes nur dann indicirt, wenn die Hypertrophie der Zungentonsille deutlich abgrenzbar ist, also gelappt oder tumorartig hervorragt. Mehr oder weniger diffuse und breite Verdickungen der Zungenbalgdrüsen werden noch immer am besten mit einer Curette oder mit chemischen oder thermischen Aetzmitteln (Galvanocaustik) beseitigt.

Sitzungsbericht der laryngo-otologischen Gesellschaft, München.

21. Sitzung vom 16. November 1903.

(Ordentliche Generalversammlung.)

Vorsitzender: Prof. Schech.
Schriftführer: Dr. Hecht.

I. Generalversammlungs-Bericht.

1. Die Zahl der wissenschaftlichen Gesellschaften, mit welchen die laryngo-otologische Gesellschaft München im Schriftenaustausch steht, ist die gleiche wie im Jahre 1902 geblieben.

2. Die Versammlung beschliesst einstimmig, dem Fonds für das Pettenkofer-Haus den Betrag von 100 M. zu überweisen.

3. Geschäftsbericht des Schriftführers.

Im abgelaufenen Berichtsjahre fanden statt: 7 wissenschaftliche Sitzungen mit 8 Vorträgen und 7 Demonstrationen.

Der Mitgliederbestand der Gesellschaft beträgt zur Zeit 20 ordentliche Mitglieder und 1 correspondirendes Mitglied.

4. Dem Kassenführer wird auf Grund des Kassenberichtes Entlastung ertheilt.

---

[1]) Das Instrument kann unter der Bezeichnung des Jurasz'schen Zungentonsillotoms von dem Instrumentenmacher W. Walb Nachf., Heidelberg, Bergheimer Str. 22, bezogen werden.

Digitized by Google

5. Der Bibliothekar berichtet über den derzeitigen Stand der Bibliothek.

6. Die Neuwahl des Vorstandes ergiebt die Wiederwahl der bisherigen Vorstandschaft:

I. Vorsitzender:	Prof. Schech.
II. „	Prof. Haug.
I. Schriftführer:	Dr. Hecht.
II. „	Dr. Mader.
Kassenführer:	Dr. Hecht.
Bibliothekar:	Prof. Schech.

II. Demonstration von Dr. Fessler (a. G.): Ein Fall von Oberkiefer-Resection links wegen Rundzellensarcom mit Prothese durch Zahnarzt Dr. Henrich.

Dionys Helmer, 40 Jahre alt, Söldner von Bernbeuern b. Schongau, bemerkte vor drei Monaten eine rasch zunehmende Auftreibung des linken Oberkiefers und Gaumens mit Schwellung der Wange bis zum Auge herauf. Dabei magerte er sichtlich ab. Bald stellte sich übelriechender, eitriger, auch blutiger Ausfluss aus dem linken Nasenloche ein. Die Backen-, auch die Mahlzähne des linken Oberkiefers lockerten sich immer mehr, so dass sie leicht von seinem Arzte ausgezogen werden konnten, zum Theil auch selbst ausfielen. An Stelle der Zahnlücken wucherten schnell leicht blutende Granulationen hervor. Besonders an Stelle der 2. und 3. Mahlzähne bildete sich eine stinkend eiternde Höhle, aus welcher der Arzt mehrmals eitrig zerfallene Fleischmassen entfernen konnte. Die letzte Erscheinung namentlich veranlasste den Kranken, in München specialärztliche Hilfe zu suchen.

Ich fand bei dem abgemagerten, sehr blutarmen Manne, dessen Frau und drei Kinder gesund sind, der auch selbst früher nie krank war, eine ödematöse Schwellung der linken Wange bis zum unteren Augenlide. Beim Erheben der Oberlippe erscheint der ganze Alveolarfortsatz linkerseits stark verdickt, die Fossa canina von dem vorgebuchteten Oberkiefer ausgefüllt. Die Vorwölbung ist prall elastisch gespannt, von dunkelrother Schleimhaut bedeckt, fühlt sich an einer kleinen Stelle vorn etwas weich an. Eine Punction an dieser Stelle ergiebt einige Tropfen Blut mit zahlreich vermehrten Rundzellen.

Der Alveolarfortsatz erscheint linkerseits in ganzer Ausdehnung verkürzt, theilweise in die Geschwulstmasse einbezogen; diese wuchert namentlich aus den Zahnlücken hellroth heraus. Von den Zahnlücken der hintersten Mahlzähne gelangt die Sonde leicht nach oben vorn in eine verjauchte Höhle. Auch der harte Gaumen ist bis über die Mittellinie nach rechts durch die Neubildung nach abwärts gedrängt, der weiche Gaumen dagegen normal.

Der Befund vom vorderen Naseneingange ergiebt eine Verschiebung der Nasenscheidewand nach rechts, Vorwucherung der Geschwulst in den unteren und mittleren Nasengang ist deutlich, doch erscheint die obere Muschel intact.

Halsdrüsen sind nicht zu finden, auch keine Ohrdrüsen. Die inneren Organe sind gesund; Urin ist eiweiss- und zuckerfrei. Lues wird negirt. Die Frau und die drei Kinder sind gesund.

Digitized by Google

Am 21. X. 1903 wurde in Chloroform-Morphiumnarcose bei sitzender Stellung mit Langenbeck'schem V-förmigen Wangenlappenschnitt der linke Oberkiefer in typischer Weise resecirt.

Bei Loslösung des Wangenlappens nach oben ergab sich, dass die Neubildung bereits in der Regio infraorbitalis den Oberkieferknochen bis in das Unterhautfettgewebe durchbrochen hatte, die Schonung der zu den Wangen- und Nasenmuskeln ziehenden Facialisäste von vornherein werthlos war. Dagegen konnten durch möglichst hoch angelegte Schnittführung nach aussen und oben zum wenigsten die zum Mundwinkel führenden Facialisäste erhalten bleiben. Dabei wurde auch der



Mehr von links.



Etwas von rechts.

Helmer, drei Monate nach der Operation. Ohne Oberkieferprothese beide Male aufgenommen. Schnittnarbe nur in der Nasenwangenfalte sichtbar.

Verlauf und die Ausmündung des Ductus stenonianus in die Wangenschleimhaut geschont. Das obere Ende des äusseren Schenkels vom V-förmigen Schnitt wurde ausserdem an den Rand des Jochbogens gelegt, so dass die Innervation des Musc. orbicularis oculi nicht zerstört wurde.

Durch Zurückschlagen des Wangenlappens nach oben über das Auge wurde vollkommener Raum geschaffen, um den Oberkiefer am Joch- und Nasenbein zu durchtrennen; auch die Infraorbitalfläche desselben musste geopfert werden, da die Geschwulst bis dorthin reichte. Alsdann wurde durch rasche Schnitte der intacte weiche Gaumen in der Mundhöhle quer abgetrennt. Als nun zum Schlusse versucht wurde,

Digitized by Google

von der nasolabialen Falte aus weit rechts im Gesunden den harten Gaumen von vorn nach rückwärts durch einige Meisselschläge schnell zu durchtrennen, ergab sich, dass der linke Oberkiefer in seinem Körper vollkommen durch die weiche Geschwulstmasse zerfallen war und so in drei Theilen aus seinen gelockerten Verbindungen herausgedreht werden musste.

Die Blutung war augenblicklich stark, konnte aber durch Tamponade rasch beherrscht werden.

Es ergab sich weiter, dass die grau-röthlichen Geschwulstmassen längs der Carotis am Ursprung der Art. maxillaris interna hoch hinauf

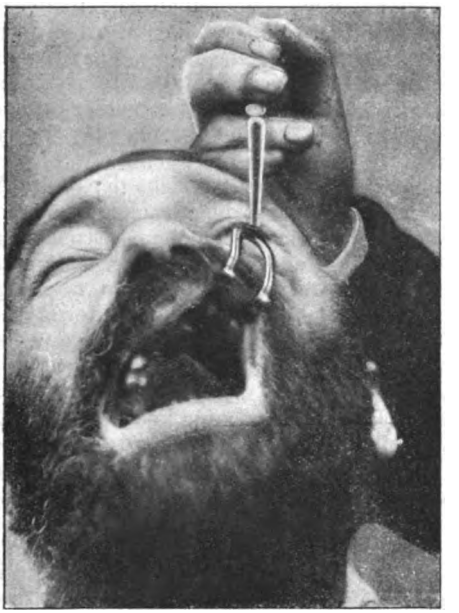

Helmer, drei Monate nach der Operation. Einsicht in die Mundhöhle, zeigt den Defect des harten Gaumens.

in die Siebbeinzelllen bis zum Keilbein reichten, so dass es den Eindruck machte, als wenn gerade dort der primäre Sitz des Neoplasmas zu suchen sei. Mit der Scheere wurde hier bis auf die Basis cranii alles verdächtige Gewebe weggenommen, wobei die Art. maxillar. interna knapp an ihrem Ursprung unterbunden werden musste. Die Siebbein- und Keilbeinzellen wurden alsdann noch gründlich mit dem Thermocauter-Rundbrenner verschorft.

In die faustgrosse Höhle wurde nach Helferich ein vierseitig prismatisch geformtes Gestell aus Kupferdraht eingepasst und mit Jodoformgaze überzogen. Darüber legte sich der Wangenlappen sehr gut zur Fixation durch Knopfnähte an Nase und am Mundwinkel herab.

Digitized by Google

Der Kranke erholte sich von dem schweren Eingriffe rasch, die Ernährung litt, weil das Velum palati intact geblieben, das mit Jodoformgaze bedeckte Drahtgestell ein Verschlucken durch die Nasenhöhle verhütete, in gar keiner Weise. Die Heilung des Wangenlappens erfolgte ohne Fieber oder Eiterung glatt in acht Tagen. Das Drahtgestell wurde nach fünf Tagen, um ein Schrumpfen der schön granulirenden Wundhöhle zu vermeiden, erneuert.

14 Tage nach der Operation wurde durch Zahnarzt Dr. Henrich dieses Drahtgestell durch eine aus zwei Theilen zusammengefügte Hartgummiprothese ersetzt, deren oberer rundlicher Theil den Defect des Gesichtsschädels ersetzte. Diese Prothese konnte von dem Pat. leicht von der Mundhöhle aus in die rasch mit Schleimhaut sich immer mehr auskleidende Wundhöhle wie ein Kloss nach oben eingeschoben werden, während an ihrer Unterfläche der zweite untere flache Theil als Gaumenplatte mit einer künstlichen Zahnreihe durch Metallstifte alsdann angefügt wurde. An diese Hartgummiplatte legte sich der wohlerhaltene weiche Gaumen so gut an, dass die vorher nasale Sprache des Operirten vollkommen aufgehoben wurde.

Am 15. December 1903 stellte sich der drei Wochen nach der Operation in die Heimat entlassene Kranke wieder vor mit frischem gesunden Aussehen, sichtlich gehobenem Ernährungszustande. Die Wundhöhle zeigte sich bis auf einige kleine Stellen in ihrem obersten Bereiche schon vollkommen von Schleimhaut überzogen; von Recidiv konnte an der gut übersehbaren Fläche der hinteren und oberen Rachenwand, der oberen Nasenmuschel nichts gesehen werden. Interessant und bezeichnend für den Werth des primären Drahtgestelles sowohl als der secundären, ausserordentlich geglückten Prothese war die Bemerkung des Operirten: Nach Herausnahme der Prothese nur für einige Stunden ziehe sich die Wundhöhle so deutlich und rasch zusammen, dass er Mühe habe, den Kloss wieder in dieselbe hineinzudrücken.

Die äussere Veränderung der operirten Gesichtshälfte ist ausser der Schnittnarbe im Schatten der Nase sehr gering. Pat. kann Augen und Mund vollkommen schliessen. Speichelfluss ist nicht vorhanden. Geringer Thränenfluss hörte acht Tage nach der Operation ganz auf.

Die im königlichen pathologischen Institut München ausgeführte microscopische Untersuchung des Neoplasmas ergab stromaarmes Rundzellensarcom.

3. Demonstration einer Oberkieferprothese, angefertigt für den obigen Fall von Oberkieferresection durch Dr. med. Henrich.

Der Patient Dionys Helmer wurde mir am 7. November von Herrn Privatdocent Dr. Fessler überwiesen behufs Anfertigung eines Ersatzes für den durch Resection wegen Rundzellensarcoms entfernten Oberkiefer. Da der Defect im Gesichtsschädel sehr gross war, und der Patient infolge der Narbencontraction den Mund nicht genügend weit öffnen konnte, war es nicht möglich, einen zusammenhängenden Abdruck der durch die Operation geschaffenen Höhle und des noch vorhandenen Oberkiefers zu erhalten. Man war also gezwungen, sowohl die Abformung des ganzen Gebietes in zwei Abtheilungen vorzunehmen, als auch den anzufertigenden Ersatz aus zwei Stücken zusammenzusetzen.

Digitized by Google

Zunächst wurde aus Abdruckmasse ein gut in den Defect passender Kloss gefertigt, dessen Basis dem verlorengegangenen Theil des Gaumendaches entsprach. Ein im Bogen von der Medianlinie nach hinten ziehender Wulst aus Abdruckmasse, in den man die Zähne des Unterkiefers einbeissen liess, ersetzte provisorisch den fehlenden Processus alveolaris mit seinen Zähnen und bot zusammen mit den noch im rechten Oberkiefer vorhandenen Zähnen einen sehr guten Anhalt für die richtige Articulation des Gebisses. Ueber diesen Kloss zum Teil weggreifend wurde nun ein weiterer Abdruck vom rechten Oberkiefer genommen, in dem noch der Eckzahn, der erste Prämolar und der dritte Molar standen. Beide wurden dann ausserhalb des Mundes wieder zusammengesetzt.

Der nach den gewonnenen Gypsmodellen in Kautschuk ausgeführte Ersatz setzte sich dann im Wesentlichen aus den gleichen Teilen zusammen, wie sie sich beim Abdrucknehmen ergeben hatten; nur war der künstliche linke Alveorlarfortsatz mit seinen Zähnen nicht an dem Obturator angebracht, sondern bildete mit dem Zahnersatz für den rechten Oberkiefer eine zusammenhängende Gaumenplatte mit 11 Zähnen, die rechterseits durch zwei federnde Klammern am ersten Prämolar und am dritten Molar festgehalten wurde. Links wurde die Verbindung mit dem Obturator durch zwei aus der Gaumenplatte nach oben ragende runde Metallstifte hergestellt, die in zwei entsprechende in den Obturator einvulcanisirte Führungshülsen geschoben werden. Pat. führt nun zunächst den Obturator, der aus Hartkautschuk und innen hohl hergestellt ist, in den Defect ein und setzt dann sein künstliches Gebiss darauf, indem er die Stifte in die Hülsen, die behufs leichterer Auffindung nach unten zu trichterförmig erweitert sind, einschiebt, was er nach einiger Uebung bald erlernt hat.

Nach ca. vier Wochen stellte sich der Pat. nochmals vor. Es zeigte sich am rechten Rand des Höhleneinganges eine Druckstelle. Bei näherer Prüfung ergab sich, dass diese wunde Stelle nur dann von der Prothese gedrückt wurde, wenn sie nicht richtig (d. h. nicht genügend nach oben geschoben) sass. Es stellte sich auch des Weiteren heraus, dass die Narbe in der linken Wange jetzt dem Einsetzen und Hinaufdrücken des Obturators grösseren Widerstand entgegensetzte, als gleich beim ersten Einsetzen. Drückte man die Prothese mit Gewalt in ihre richtige Lage, so hörte der Druckschmerz links auf, dagegen klagte Patient über heftige Spannung und Schmerzen in der Narbe; wurde die Prothese dann sich selbst überlassen, so rutschte sie allmählich wieder nach unten und der Schmerz links trat wieder auf. Auf weiteres Befragen gab Pat. an, dass er Nachts mit offenem Munde schlafe und die Zahnreihen nicht geschlossen halten könne; infolgedessen schmerze es ihn auch am heftigsten Morgens, wenn er versuche, die in der Nacht herausgedrückte Prothese wieder an ihren Platz zu bringen.

Um nun dieser sehr unangenehmen Narbencontraction und ihren Folgen vorzubeugen, wurde, nachdem ungefähr zehn Minuten lang die Kiefer fest zusammengepresst gehalten waren und dadurch die vorher nochmals mit Gewalt an ihren Platz gebrachte Prothese die Narbe wieder einigermaassen gedehnt hatte, was aus dem Nachlassen des Spannungsschmerzes und dem Verbleiben des Apparates in der richtigen

Digitized by Google

Lage zu schliessen war, aus Abdruckmasse ein passender Keil geformt, der links zwischen die leicht geöffneten Zahnreihen eingelegt wurde, und in dem sich die Kauflächen einzelner oberer und unterer Backzähne abformten. Dieser Keil wurde dann in Hartkautschuk ausgeführt und dem Patienten mitgegeben, damit er ihn Nachts zwischen die Zahnreihen klemme, um so den sonst während des Schlafes fehlenden Druck auf die Prothese hervorzubringen und so der Narbencontraction entgenarbeiten zu können. Es wurde auch als zweckmässig das Tragen einer entsprechenden Kieferbandage während der Nacht empfohlen. Um ein Verschlucken des Keiles zu verhüten, ist derselbe an seinem vorderen Ende durchlocht und kann so mittelst einer Schnur an der linken Ohrmuschel fixirt werden.

Wie Patient brieflich mittheilte, thut ihm dieser kleine Hilfsapparat sehr gute Dienste, und er hat nicht mehr über Druckschmerzen zu klagen.

4. Vor der Tagesordnung theilt des ferneren Dr. Trautmann mit, dass er jetzt nach über $3^1/_2$ Jahren Gelegenheit hatte, den seiner Zeit von ihm operirten Fall von tuberculösem Tumor in der Gegend des rechten Aryknorpels zu untersuchen. Die Lunge ist intact, ebenso ist im Larynx selbst und insbesondere an der früher erkrankten Partie nicht das geringste Abnorme festzustellen. Dieser Erfolg spricht für die jedesmalige operative Entfernung tuberculöser Larynxtumoren bei guter Lungenbeschaffenheit.

5. Haug berichtet über einen durch Ablösung der Ohrmuschel aus dem Gehörgange entfernten Fremdkörper.

Ein achtjähriger Knabe hatte sich — wann ist absolut nicht herauszubringen — vor längerer Zeit beim Spielen etwas in's Ohr gesteckt und soll seit einem halben Jahre auf der einen Seite schlecht hören. Seit ca. 14 Tagen bestehen Schmerzen und auch Ausfluss aus dem Ohre. Entfernungsversuche seien nicht vorgenommen worden.

Die objective Untersuchung ergiebt den linken Meatus hochgradig verschwollen und nach Entfernung des eitrig-hämorrhagischen Secrets sieht man eine grosse Masse von Granulationen und ganz in der Tiefe des Sinus des Gehörganges lässt sich mit der Sonde ein sehr harter glatter Körper nachweisen, der mauerfest eingekeilt liegt. Beim Verdrängen mit ganz kleinen Ohrtrichtern kann man einen schwarzbraunen Körper erkennen. Es musste sich also der Wahrscheinlichkeit nach um einen Johannisbrotkern oder eine Kaffeebohne handeln.

Da nun die Extractionsversuche durch den Gehörgang von vornherein so ziemlich als absolut erfolglos zu betrachten waren und sich ausserdem schon ziemlich stark ausgesprochene Reiz- und Retentionserscheinungen (Fieber u. s. w.) eingestellt hatten, musste hier, als der einfachsten und sichersten Methode, zur Ablösung der Muschel geschritten werden.

Es wurde, wie üblich annähernd bei der Radicaloperation vorgegangen, die Ohrmuschel abgeklappt und der Gehörgang ausgelöst. Nun liess sich in der Tiefe des Sinus des Gehörganges, der völlig mit Granulationen durchwuchert war, der glänzend schwarzbraune Körper deutlich constatiren bei Beleuchtung mit der electrischen Stirnlampe. Seine Entwicklung und Auslösung war nun nicht so ganz einfach, da

Digitized by Google

er erstens infolge des langen Liegens sehr aufgequollen und macerirt und theilweise mit Granulationen schon durchsetzt war, zweitens felsenfest incarcerirt lag. Indes gelang es doch, ihn gut mittelst eines Löffelchens erst ab- und dann herauszuhebeln.

Es handelte sich um einen ganz enorm aufgequollenen Johannisbrotkern, der die Grösse einer mittelgrossen Kirsche erreicht hatte.

Nun konnten auch die durch den Fremdkörper verursachten tieferen Veränderungen betrachtet werden: Das Trommelfell war abgesehen von der entzündlichen Schwellung usurirt, in die Paukenhöhle hineintapezirt, der Hammergriff ziemlich stark aus der normalen Richtung nach vorne seitwärts verschoben und um die Achse gedreht; es musste also eine allmähliche Subluxation im Hammer-Ambossgelenk stattgefunden haben.

Nach Auslösung und Rücklagerung der Ohrmuschel und des Gehörganges Schluss durch primäre Naht. Tamponade des Meatus.

Der Verlauf war ein völlig zufriedenstellender. Die Secretion war anfangs eine sehr reichliche. An der Durchtrennungspartie des Gehörganges bildeten sich Granulationen, die jedoch durch Aetzung mit Chromsäure und Tamponade so zur Rückbildung gebracht werden konnten, dass das Gehörgangslumen völlig normal für die Dauer blieb. Das Trommelfell hatte sich sehr rasch wieder erholt. Die Hörfähigkeit, anfänglich etwas reducirt, war schon nach etlichen Tagen wieder zur Norm zurückgekehrt, so dass der Fall mit einer in jeder Beziehung normalen functionellen Restitutio ad integrum drei Wochen nach der Operation endigte.

Discussion.

Prof. Schech fragt an, ob die Otologen häufiger gezwungen seien, behufs Entfernung von Fremdkörpern zur temporären Ablösung der Ohrmuschel zu schreiten.

Prof. Haug (auf Schech's Anfrage): Operative Entfernungen von Fremdkörpern aus dem Ohre durch Ablösung der Ohrmuschel sind relativ nicht sehr häufig im Verhältnis zur Anzahl der Fremdkörper im Ohre; die Ablösung muss gewöhnlich gemacht werden, wenn durch anderweitige unrichtige Extractionsversuche der Fremdkörper so tief gerathen ist, dass er von vorne her nicht mehr zu entfernen war, wenn sich noch dazu schwerere Reizerscheinungen (Retentionssymptome, meningeale Reizungen etc.) eingestellt haben. Sonst lassen sich die allermeisten Fremdkörper, sofern sie vorher nicht in ihrer Lage künstlich verändert wurden, durch den Gehörgang entfernen, und zwar zumeist mit der Spritze. Blos in den Gehörgang eingedrungener Gips (oder Wachs, bei Abgüssen unrichtig abgenommen u. s. w.) erfordert die Ablösung a priori, da eine Entwicklung dieser hart gewordenen Masse aus dem korkzieherartig gewundenen Meatus von vorne her nicht möglich ist.

6. Dr. Hecht demonstrirt drei Präparate mit Rachenmandelcysten.

Bei sämmtlichen drei Fällen wurden die Cysten bei der Operation als Nebenbefund beobachtet:

Der erste Patient, ein 21jähriger Bäcker, kam wegen chronischer Mittelohreiterung in Behandlung.

Die ein Drittel des Vomers verdeckende Rachenmandel schnitt sich bei der Operation (Schütz) ziemlich derb. Dieselbe zeigt auf ihrer Oberfläche verstreut eine Reihe kleiner, kugeliger Cystchen, sowie eine

Digitized by Google

diffuse, streifig-sehnige, grau-blaue Epitheltrübung, letztere wohl ein Residuum früherer Entzündungsprocesse.

Der zweite Fall, ein 16jähriger Schreinerlehrling, hatte neben einer Crista septi und doppelseitiger, chronischer, hyperämischer Rhinitis eine grosse Rachenmandel (3/4). Die freie Oberfläche zeigte nichts Abnormes, dagegen zeigte sich auf der Schnittfläche eine ca. 1/2 grossbohnengrosse, mit eingedicktem, gelbgrünen Secret angefüllte Cyste. Ein Theil des Secretes war schon bei der Operation durch die Nase zu Tage gefördert worden.

Der dritte Patient, ein 17jähriger Mechaniker, kam wegen linksseitiger, chronischer Mittelohreiterung in Behandlung. Die postrhinoskopische Untersuchung ergab das Vorhandensein eines mässig grossen Rachenmandelrestes mit glatter, nicht zerklüfteter Oberfläche; die Rachentonsille ragte in schiefer Richtung von rechts oben nach links unten, so dass sie links über den Choanalrand reichte und der linken Tube auflag. Die linke Rosenmüller'sche Grube imponirte als schlitzförmiger Spalt. Bei Excision der Tonsille (Schütz) kommen mehrere erbsen- bis bohnengrosse, käsige, gelbgrüne, geruchlose Brocken zur Nase heraus. Die Tonsille selbst zeigt auf der inneren Fläche eine grosse, durch mehrere Zwischenwände in verschieden grosse Kammern getheilte Cyste, die die ganze Rachenmandel einnimmt. Mehrere Kammern zeigen noch ihren käsigen Inhalt.

Vereinigung westdeutscher Hals- und Ohren-Aerzte.

XII. Sitzung vom 25. October 1903 in Köln.

I. Fackeldey (Cleve): Ueber die wirthschaftliche Stellung der Hals- und Ohrenärzte.

F. befürwortet 1. eine gesetzliche Scheidung der Aerzte in praktische Aerzte und Specialärzte, 2. die Zahlung der specialärztlichen Leistungen nach den von der wirthschaftlichen Commission gemachten Vorschlägen (spec. für Kassenpraxis).

Discussion.

Neuenborn, Kronenberg, Löwenstein (Elberfeld), Hansberg, Busch, Röpke, Hirschmann, Lüders, Moses.

Es wird folgende Resolution für die Kassenpraxis angenommen:

1. Es ist freie Arztwahl anzustreben.
2. Es ist den Patienten zu gestatten, die Specialärzte ohne Ueberweisung durch den Kassenvorstand oder den practischen Arzt zu consultiren.
3. Die Honorirung hat nach Einzelleistung (möglichst ausserhalb des Pauschale) stattzufinden.

II. Hopmann: Vorstellung eines geheilten Falles von chronisch-fötidem Empyem des gesammten Nebenhöhlensystems.

Pat. war lange Zeit wegen Nerven- und Magenleiden behandelt, bis als Ursache seiner Beschwerden eine eitrige Rhinitis constatirt

Digitized by Google

wurde, die zur operativen Eröffnung beider Highmorshöhlen (von der Fossa canina aus) und (in längeren Zwischenräumen) der Siebbeine, der Keilbeinhöhlen und der Stirnhöhlen Veranlassung gab.

III. Lieven (Aachen).

a) Vorstellung von zwei Fällen von Syphilis gravis.

Im ersten Falle handelt es sich um eine in China acquirirte Lues, die nach zwei Jahren zu tiefen Geschwüren an Nase, Stirn und Unterlippe, sowie zu vollkommener Einschmelzung des ganzen freien Nasenrandes, der Nasenspitze und des häutigen Septums führte. Schmierkur, Sublimatinjectionen, Jodkali, Zittmann-Kur hatten keinen Erfolg; erst die Anwendung von Calomelinjectionen führte zur Vernarbung.

Beim zweiten Patienten liegt ein typischer Fall tertiärer Nasenlues vor, der mit theilweiser Sequestrirung des harten Gaumens, Verlust des knöchernen Septums etc. verlief und durch Hg und Jod günstig beeinflusst wurde.

Dass in beiden Fällen keine stomatitischen Erscheinungen auftraten, erreichte L. durch eine Zahnpasta, bestehend aus Kali chloricum, Salol, Ol. menth. und Sapo medicat. mit starkem Glycerinzusatz, sowie durch ein adstringirendes Mundwasser.

b) Demonstration eines transportabelen Apparates zur Galvanisation und Electrolyse mit Trocken-Elementen.[1])

c) Demonstration eines neuen Plessimeters.

Dasselbe ist an den Längskanten umgebogen, „so dass beim Auflegen des Instrumentes ein Resonanzraum zwischen der Platte des letzteren und der Haut entsteht". Dieser Raum verstärkt den durch Anschlagen mit dem Hammer erzeugten Percussionsschall.[2]) Moses (Köln).

Verhandlungen des dänischen oto-laryngologischen Vereins.

26. Sitzung vom 28. October 1903,
gemeinschaftlich mit der Ophthalmolog. Gesellschaft zu Kopenhagen.

Vorsitzende: Prof. Dr. E. Schmiegelow.
Prof. Dr. Edm. Jensen.
Schriftführer: Dr. Jörgen Möller.
Dr. Erik Brun.

E. Schmiegelow: Ueber das Verhältniss zwischen den Krankheiten der Nase und denen des Auges.

Entzündungszustände der Nase und ihrer Nebenhöhlen geben oft zu Augenkrankheiten Anlass. Während der letzten paar Jahre hat S. im St. Josephs-Spital 63 Patienten mit Nebenhöhlenerkrankungen behandelt; oft war das Leiden doppelseitig, so dass im Ganzen 65 Kieferhöhlenempyeme und 17 Stirnhöhlenempyeme behandelt wurden. Fast

[1]) Electrotechniker Schuën (Aachen).
[2]) Lütgenau & Cie., Düsseldorf.

Digitized by Google

in allen Fällen von Stirnhöhlenempyem war auch Entzündung der vorderen Siebbeinzellen vorhanden. Ein Mal bestand eine isolirte Mucocele der vorderen Siebbeinzellen. Nur zwei Mal hat S. ein Keilbeinhöhlenempyem nachweisen können und ein Mal eine cancröse Neubildung in dieser Gegend. Ferner wurde ein Patient mit Endotheliom des Oberkiefers behandelt. Bei 17 Patienten wurden Augenleiden gefunden, nämlich: bei 6 Thränenfluss, 1 Blepharoconjunctivitis, 2 ciliare Neuralgien, 1 Strabismus convergens, 5 Dislocation des Augapfels, 2 Amaurose. Nicht in allen Fällen wurde Ophthalmoscopie vorgenommen, wo sie aber vorgenommen wurde, fand man keine krankhaften Veränderungen. Dagegen fand man ein Mal Flimmerscotom und accomodative Asthenopie.

S. bespricht dann näher die Krankheiten der Thränenwege und der Hornhaut und die orbitalen Neuralgien in ihrem Verhältnisse zu den Nasenkrankheiten, ferner das palpebrale und orbitale Oedem als Ausdruck einer rhinogenen vasomotorischen Reflexneurose, ferner die phlegmonösen Entzündungen im periorbitalen Gewebe im Anschluss an eine acute oder chronische Nebenhöhleneiterung; bisweilen bildet die orbitale Entzündung das einzige Symptom des Nebenhöhlenleidens. Demnächst bespricht S. die Dislocationen des Bulbus in Folge eines orbitalen, aus den Siebbeinzellen hervorgehenden Emphysems. Dann bespricht er die rhinogenen Paresen des äusseren Muskelapparates, die Mydriasis und die Accommodationsparese, welche oft im Anschlusse an Nasenleiden auftreten und nach deren Beseitigung verschwinden. Auch erwähnt er kurz die von Kuhnt und Ziem bei jüngeren Individuen beobachteten Cataracte der hinteren Corticalis und geht dann zur Frage von der rhinogenen Entstehung der Irido-chorioiditis hinüber; er meint, ein solche Entstehungsweise sei nicht zu verleugnen. Schliesslich erwähnt er die Beobachtungen von Fällen, wo papilläre Veränderungen, Gesichtsfeldeinengungen, Amblyopie und Amaurose durch ein Leiden der Keilbeinhöhle oder der hinteren Siebbeinzellen verursacht zu sein scheint.

In vielen Fällen ist die Diagnose des dem Augenleiden zu Grunde liegenden Nebenhöhlenleidens eine ausserordentlich schwierige, jedenfalls darf es der Augenarzt niemals versäumen, in zweifelhaften Fällen eine rhinologische Untersuchung ausführen zu lassen.

Edm. Jensen wünscht folgende zwei Fragen zur Discussion besonders hervorzuziehen: 1. Welches sind die Augenleiden, welche die Gedanken auf das Anwesen eines Nebenhöhlenleidens hinlenken müssen. 2. Wie wird sich in diesen Fällen der Augenarzt der Therapie gegenüber stellen müssen.

Ein Nebenhöhlenleiden ist sicher vorhanden in den meisten Fällen von acuten inflammatorischen Processen der Wandungen und der Weichtheile der Orbita. Von Wichtigkeit ist es, hier zu erinnern, dass das Nebenhöhlenleiden nicht andere Symptome zu geben braucht. J. referirt ein paar Krankengeschichten: die orbitalen Symptome waren hier wohl deutlich, nicht aber besonders beunruhigend, wahrscheinlich, weil es ein Stirnhöhlenempyem war; sobald die Siebbeinzellen mit einbezogen werden, wird das orbitale Gewebe mit grösserer Heftigkeit reagiren; oft findet man sogar die klassischen Symptome einer orbitalen Phlegmone, ohne dass in der Orbita selbst irgend eine Eiterung besteht; das war der

Digitized by Google

Fall bei einem von Schmiegelow erwähnten Patienten, nur ein Symptom fehlte: venöse Stauung im Augengrunde, die ophthalmoscopische Untersuchung hat deshalb in solchen Fällen grosse Bedeutung. Auch die chronischen orbitalen Entzündungen, insofern sie nicht von syphilitischer oder tuberculöser Natur sind, stehen am häufigsten zu einem Nebenhöhlenleiden in Beziehung. Ein ziemlich seltenes Leiden hebt J. besonders hervor, eine mehr oder weniger harte Schwellung zwischen dem Bulbus und der inneren Orbitalwand, die sich bei der Operation als eine sich weit nach hinten ziehende Cyste zeigt; dieses Leiden verdankt seinen Ursprung unzweifelhaft einer Mucocele der Siebbeinzellen.

Andere Augenleiden können mit einiger Wahrscheinlichkeit mit Nebenhöhlenleiden in Verbindung gesetzt werden, erstens die Supraorbitalneuralgien; die Neuritis retrobulbaris event. auch intraocular wahrnehmbare Neuritis optica könnte vielleicht durch ein Keilbeinhöhlenempyem verursacht werden und ist in einzelnen Fällen wirklich auch so entstanden; vielleicht könnte auch eine doppelseitige Stauungspapille so entstehen. Recidivirende einseitige Augenmuskellähmungen könnten vielleicht aus einer Entzündung in der Gegend der Fissura orbitalis sup. entstehen.

Mehr zweifelhaft ist es, ob Chorioiditis, Iritis, Cataract u. s. w. zu einem Nebenhöhlenleiden in Beziehung stehen können, doch lässt es sich nicht gänzlich leugnen. Eine grössere Skepsis wäre dagegen Fällen von Amblyopie und Gesichtsfeldeinengungen gegenüber angemessen.

Was die Behandlung betrifft, muss man natürlich nach einer radicalen Behandlung des Grundleidens streben. Leichtere Fälle heilen gewöhnlich durch einfache, conservative Behandlung; vielleicht neigen aber die Ophthalmologen dazu, die Grenzen dieser Fälle etwas weiter zu ziehen als die Rhinologen; das Material ist ja in den beiden Specialitäten auch insoweit verschieden, als die Ophthalmologen durchgehends die Fälle mit vorwiegenden Augensymptomen, die Rhinologen diejenigen mit nasalen Symptomen und geringeren Augensymptomen zur Untersuchung bekommen. Die Abschätzung der Bedeutung der Nebenhöhlenleiden wird dann leicht etwas verschieden.

Valude meint, dass diejenigen Leiden der Stirnhöhle, welche sich nach der Orbita zu verbreiten, durchgehends eine bessere Prognose haben und durch kleinere Eingriffe geheilt werden können, was ja insoweit wünschenswerth wäre, weil ja doch die Radicaloperation oftmals schwere Entstellungen herbeiführt, gelegentlich auch Läsion der Trochlea mit Diplopie.

Was die Behandlungsmethode betrifft, ist es wunderlich, dass es gerade ein Augenarzt ist (Kuhnt), der es vorgeschlagen hat, die Siebbeinzellen von der Orbita aus auszuräumen. Man muss unbedingt diejenige Methode vorziehen, welche den Orbitalinhalt am meisten schont, also die endonasale Operation.

Es wäre wünschenswerth, wenn die betreffenden Leiden immer von Rhinologen und Ophthalmologen gemeinsam behandelt würden.

Meisling: Ein Theil der Orbitalleiden zeigen mit den Nebenhöhlenleiden eine deutliche Verbindung. Dagegen wäre es von Interesse, ob man durch die Nebenhöhlenleiden eine Aufklärung der Pathogenese gewisser tieferer Augenleiden bekommen könnte. Im Gegensatz zu

Digitized by Google

Prof. Jensen meint M., es wäre wohl denkbar, dass z. B. eine Iridocyclitis durch eine Infection den Nn. ciliares entlang entstehen könnte, ebenso wie eine Neuritis optica durch ein Keilbeinhöhlenleiden verursacht werden kann. Gewisse Nasenleiden, Ozäna z. B., findet man sehr häufig bei Patienten mit Augenerkrankungen. Vorübergehende Hemianopsie sowie recidivirende Augenmuskellähmungen könnten wohl durch ein Keilbeinhöhlenleiden ihre Erklärung finden. Schliesslich bittet M. Prof. Schmiegelow, sich über die Behandlung des Nasenleidens bei skrophulösen Augenerkrankungen äussern zu wollen.

Edm. Jensen pointirt, dass wir bisher nichts Sicheres über den Zusammenhang zwischen Chorioiditis und Nebenhöhlenleiden wissen.

Schmiegelow: Die acuten Nebenhöhlenleiden, welche orbitale Symptome geben, schwinden meistens bei einer weniger eingreifenden Behandlung; bei chronischer Eiterung aber ist Radicaloperation nothwendig. Das kosmetische Resultat ist bei der Killian'schen Operation ein sehr gutes. Hirschmann hat thatsächlich einen Fall von Chiasmaleiden bei Keilbeinhöhleneiterung veröffentlicht. Bei scrophulösen Erkrankungen genügt eine Behandlung des Eczems und der Fissur nicht, das eitrige Schleimhautleiden muss in zweckmässiger Weise behandelt werden.

Lundsgaard hat während des letzten Jahres zwei Fälle von Tenonitis bei Nebenhöhlenleiden beobachtet. Ferner bespricht er zwei Fälle, welche wahrscheinlich, nicht aber sicher, durch eine Nebenhöhleneiterung verursacht waren; in dem einen Falle trat recidivirender Exophthalmus und Irido-cyclitis auf; ein Nebenhöhlenleiden liess sich doch nicht bestimmt nachweisen.

Vald. Klein hatte den letztgenannten Patienten untersucht. Es waren keine Zeichen eines Nebenhöhlenleidens vorhanden; ein Leiden in der Keilbeinhöhle oder in den hinteren Siebbeinzellen könne aber ohne nachweisbare Symptome bestehen.

Gramstrup meinte, es wäre denkbar, dass auch umgekehrter Weise ein Orbitalleiden, ein Trauma z. B., zu einem secundären Nebenhöhlenleiden den Anlass geben könne.

Edm. Jensen kennt keinen Fall — ausser traumatischer Läsion —, wo eine primäre orbitale Eiterung ein Nebenhöhlenleiden veranlasst hatte. Er meint auch, der Fall Lundsgaard's wäre wahrscheinlich durch ein Nebenhöhlenleiden veranlasst, doch könnten die wiederholten Recidive auch in anderer Weise erklärt werden.

Lundsgaard legt in diagnostischer Hinsicht das Hauptgewicht auf den beträchtlichen Exophthalmus, der schwerlich anders als durch ein Nebenhöhlenleiden veranlasst, erklärt werden konnte.

Schmiegelow: Es giebt Beobachtungen über Neurosen der Nasenhöhle, z. B. Niessanfälle, welche dann auftreten, wenn der Patient nicht die richtigen Brillen trägt. Die Diagnose der Nebenhöhlenleiden ist bisweilen ohne Probepunction unmöglich; er meint, es wäre im Falle Lundsgaard's berechtigt gewesen, die Nebenhöhlen der Reihe nach zu eröffnen.

Heerfordt räth dazu, mit der Annahme der rhinogenen Entstehung von bulbären Leiden sehr skeptisch zu sein. Die anatomischen Verhältnisse machen eine solche Entstehungsweise unwahrscheinlich,

Digitized by Google

namentlich ist die Tunica fibrosa bulbi sehr resistent, so dass man sogar nur sehr selten retrobulbäre Abscesse den Bulbusinhalt angreifen sieht. Es giebt keine besonderen Verbindungsbahnen zwischen dem Bulbus und den Nebenhöhlen; über die Lymphbahnen ist nicht viel bekannt. Ein Uebertragen durch die Blutbahn wäre möglich, aber unwahrscheinlich, da die Infection dann einen beträchtlichen Umweg machen müsste. Nicht alle orbitalen Eiterungen — ausser den vom Bulbus ausgehenden — stammen von den Nebenhöhlen; es kann hier ebensowohl wie anderswo eine Ostitis oder Periostitis entstehen; er erwähnt einen solchen Fall, wo Eiter tief in der Orbita gefunden wurde.

Edm. Jensen: In dem erwähnten Falle ist es nicht aufgeklärt, ob eine Kieferhöhlenentzündung vorhanden war oder nicht, indem die Kieferhöhle nicht eröffnet wurde.

Lundsgaard meint, ein extrabulbäres Leiden könne sehr wohl eine Iritis oder Chorioiditis geben, indem Toxine die unverletzte Bulbuswand durchsetzen können. Experimentell lässt sich durch Einträufelung von Streptococcentoxinen in den Conjunctivalsack Iritis erzeugen, ohne dass die Hornhaut ergriffen wird.

Meisling meint auch, Dr. Heerfordt nehme auf die Verpflanzung durch das Bindegewebe zu wenig Rücksicht.

Heerfordt: Eine Bindegewebsentzündung müsste allzu viele feste Gewebe durchsetzen. Eine Verpflanzung die Venen entlang lässt sich auch nicht annehmen, da keine Nerven diesen Weg nehmen.

Schmiegelow: Ebensowohl wie eine Keilbeinhöhlenentzündung auf den N. opticus übergreifen kann, kann sich auch entlang des N. oculomotorius, abducens, trochlearis, der Venen u. s. w. die Orbita erreichen und von da aus in den Bulbus gelangen. Ueber die Lymphgefässe findet man in der Anatomie von Zuckerkandl Aufklärung; es besteht ein sehr intimes Verhältnis zwischen den Lymphbahnen der Nase und denen der Orbita.

Grönbech bespricht einen Fall, wo die Behandlung eines Nasenleidens (adenoide Vegetationen und Conchahypertrophien) scheinbar eine bedeutende Besserung der Sehschärfe herbeiführte. Es ergab sich jedoch später, dass der Patient simulirte.

27. Sitzung vom 25. November 1903.

Vorsitzender: Prof. Dr. E. Schmiegelow.
Schriftführer: Dr. Jörgen Möller.

I. Schmiegelow zeigte einen Patienten vor, welcher „sich die Nase beissen konnte“ (dänisches Sprichwort um etwas Unerreichbares zu bezeichnen). Seine nicht besonders grosse und recht wohl geformte Nase hatte ein sehr weiches Gerüst und die Nasenspitze konnte in Folge dessen mit dem Finger ziemlich weit herabgedrückt werden; ausserdem bestand eine ganz abnorme Beweglichkeit des Unterkiefers, welcher sehr weit nach vorn geschoben werden konnte, so dass er die herabgedrückte Nasenspitze zwischen den Zahnreihen fassen und festhalten konnte. Uebrigens bot Pat. das Bild einer ausgesprochenen Acromegalie dar.

Digitized by Google

II. Gottlieb Kiär: Drei Fälle von Cocainvergiftung.

1. Behufs galvanocaustischer Behandlung einer hypertrophischen Rhinitis wurde ein schmaler Tampon mit 10proc. Cocainlösung eingelegt. Nach etwa fünf Minuten wurde die Sprache allmählich langsamer, Pat. verlor das Gedächtniss und starrte verständnisslos vor sich hin; schnell wurde der Tampon entfernt und die Galvanocaustik vorgenommen, wonach sie collabirte; die Gesichtsfarbe war cyanotisch, die Haut feucht, nicht kalt, der Puls klein, beschleunigt, Respiration ebenfalls beschleunigt, die Pupillen ein wenig erweitert, der Blick starrend, leer; nachher wurde sie unklar, Hallucinationen und starke Unruhe traten auf; nach zehn Minuten jedoch kehrte das normale Bewusstsein wieder; sie wusste gar nichts von dem, was passirt war. 2. Eine andere Pat. bekam nach Einlegen eines ähnlichen Cocaintampons Erbrechen und Kältegefühl, wurde jedoch nicht unklar; nach zehn Minuten hatte sie sich wieder erholt. 3. Eine dritte Pat. bekam wiederholtes Erbrechen, welches durch sechs Stunden andauerte, ferner Kopfschwere und Kältegefühl. Leichtere Fälle von Cocainvergiftung sind gar nicht so selten, aber auch schwerere Fälle kommen vor; K. kennt aus der Literatur vier Fälle mit letalem Ausgange. Die Toleranz dem Cocain gegenüber ist bei den verschiedenen Menschen ausserordentlich verschieden; Braun hat z. B. einmal in einer Sitzung 4 g Cocain verbraucht, ohne Anästhesie zu erreichen und ohne Vergiftung, während in anderen Fällen ein paar Pinselungen mit 4proc. Cocainlösung die schwersten Erscheinungen hervorrufen. Man kann aber das Cocain schwerlich entbehren; es lässt sich nur theilweise durch andere Präparate, β-Eucain, Holoctin u. s. w., ersetzen. Roe will die Vergiftung dadurch verhüten, dass er im Voraus dem Pat. eine grosse Dosis Digitalis und Whisky einverleibt. Vergiftungen werden mit horizontaler Lagerung, frischer Luft und Stimulantien behandelt; ein specifisches Antidot giebt es nicht.

Vald. Klein fragt, ob nicht die gleichzeitige Verwendung von Adrenalin durch die Gefässcontraction die Vergiftung verhüten könnte.

Jörgen Möller fürchtet, dass, wenn man durch die starke Gefässcontraction die Absorption des Cocains verhindert, man auch keine Anksthesie bekomme.

Grönbech verwendet immer ein Theil Cocain muriat. auf zehn Theile Adrenalinlösung und ist damit sehr zufrieden. Uebrigens hat er einmal nach einer leichten Pinselung im Nasenrachen mit 10proc. Cocainlösung einen Patienten collabiren sehen.

Schmiegelow meint, das psychische Moment spiele in dieser Beziehung eine grosse Rolle.

III. Gottlieb Kiär: Ein Fall von gummöser Infiltration des Gaumens.

Eine 46jährige Frau klagte über ein bischen Schleim im Halse, keine Schluckbeschwerden; die Inspection gab ein mit Rücksicht auf dieser Anamnese erstaunliches Resultat: Das ganze Gaumensegel war stark geschwollen, fest infiltrirt, die orale Fläche bildete eine einzige grosse, unregelmässige Geschwürsfläche mit scharfen, unterminirten Rändern, die Umgebungen stark geröthet und geschwellt; das Zäpfchen war an seiner Basis fast durchgetrennt; das Geschwür erreichte auch die Seitenwände und etwas die Hinterwand des Schlundes, ferner fand

Digitized by Google

man am harten Gaumen in der geschwollenen, schwammigen Schleimhaut zerstreute Geschwüre. Sie war vor 15 Jahren wegen Syphilis behandelt worden; später kein Ausbruch.

IV. Vald. Klein: Drei Fälle von Paraesthesia laryngis.

1. Ein junger Mann hatte ein trockenes Gefühl in der Kehle und musste fortwährend räuspern, es war, als wenn ihm „eine Brotkrume in der Kehle steckte". Während des Essens verschwanden die Empfindungen vollständig. Er war übrigens gesund und hatte seinen Militärdienst ohne Beschwerden durchgemacht. In den oberen Luftwegen wurde nichts Besonderes gefunden, nur an der Schlundwand eine kleine Granulation, welche jedoch nicht mit der Parästhesie in Verbindung zu stehen schien; Lungenbefund ebenfalls normal. Das besprochene Gefühl bestand unverändert bis etwa zwei Jahre später, als er heiser wurde; aber erst nach einigen Monaten fand er sich bei K. ein und hatte damals eine anfangende Kehlkopfphthise und eine ausgesprochene Lungenphthise. Die Geschwüre heilten durch Behandlung mit sulphoricinsaurem Phenol-Natrium. 2. Eine 32jährige Lehrerin hatte seit einem halben Jahre „nervöses Husten" und klagte ausserdem über ein zusammenschnürendes Gefühl in der Kehlkopfgegend. Die Erscheinungen fehlten während des Schlafes und während des Essens. Nichts Besonderes bei der Untersuchung der oberen Luftwege, nur an der Schlundwand ein paar Granulationen, doch wurden die krankhaften Empfindungen nicht durch die Berührung derselben ausgelöst. Bei der Untersuchung des Auswurfes wurden Tuberkelbacillen gefunden. Sie ist jetzt nach einem Jahre Sanatorienbehandlung geheilt; kein Kehlkopfleiden. 3. Eine 48jährige Wittwe hatte ab und zu ein stechendes Gefühl in der Kehlkopfgegend; während des Essens keine Beschwerden; sie befürchtete eine maligne Neubildung. Die Untersuchung der oberen Luftwege zeigte nichts Abnormes. Durch roborirende Behandlung schwanden die lästigen Gefühle und gleichzeitig ergab es sich, dass sich das Climacterium eingefunden hatte. K. meint, dass solche Parästhesien bisweilen einige Bedeutung haben können, indem sie theils als Vorläufer einer sich entwickelnden Tuberculose auftreten, theils zur Erkennung des beginnenden Climacteriums führen können.

Grönbech hat mehrmals das Zusammentreffen einer Tuberculose mit solchen Parästhesien beobachtet, ohne dass eine causale Verbindung zwischen beiden bestand; er hatte bisweilen Fälle von Kehlkopftuberculose gesehen, in denen die am Kehlkopfe localisirten Empfindungen nach Behandlung eines bestehenden Rachenleidens verschwanden.

Klein betont, dass die Parästhesie durch die Behandlung einiger vorhandenen Granulationen nicht beeinflusst wurde. Er meint, solche Parästhesien können durch eine von einem Lungenleiden ausgehende Reflexwirkung entstehen oder durch die vorhandene Anämie veranlasst werden.

Schmiegelow macht darauf aufmerksam, dass es ausserordentlich schwierig sein kann, die Ursache einer Parästhesie aufzufinden; oft sind es Hyperplasien, welche hinter den Gaumenbögen versteckt sitzen.

V. Schmiegelow: Fall von Sarcom der rechten unteren Muschel.

Dr. Kiär hat in der Sitzung vom 23. November 1901 diesen Fall besprochen. Im Januar 1902 wurde die Geschwulst durch eine partielle

Digitized by Google

Oberkieferresection radical entfernt und es hat sich später kein Recidiv entwickelt. Die vordere und die innere Wand der Kieferhöhle sammt der unteren Muschel wurden entfernt.

VI. Schmiegelow: Doppelseitige Recurrensparalyse.

Eine 41jährige Frau mit ausgesprochenen Erstickungsanfällen wurde in das St. Joseph-Spital aufgenommen; sie war wegen zunehmender Schluckbeschwerden äusserst entkräftet. Die Stimme war klangvoll, die Respiration aber in hohem Grade behindert; dementsprechend zeigte die Laryngoscopie eine doppelseitige Abductorenlähmung. Die Ursache war ein Cancer oesophagi. In Schleich'scher Anästhesie wurde Tracheotomie vorgenommen. Sie lebt noch nach einem halben Jahre und befindet sich leidlich wohl, trägt immer noch die Canüle.

II. Kritiken.

Das Ohr des Zahnwales, zugleich Beitrag zur Theorie der Schallleitung. Von Georg Boenninghaus. Zoologische Jahrbücher, Abtheilung für Anatomie und Ontogenie der Thiere, 1903.

B. hat an dem Kükenthal'schen Materiale von Phocoena communis die Morphologie und den grob-anatomischen Bau des Gehörorgans untersucht und von den in der Literatur angegebenen Daten ausgehend. Einiges über das Ohr des Zahnwales berichtet sowie die interessanten Verhältnisse des knöchernen Gehörorganes bei diesem Thiere mit Rücksicht auf die bestehenden Theorien der Schallleitung beim Menschen discutirt.

In der rudimentären Entwicklung des äusseren Ohres ähnelt der Wal sehr dem Seehund. Den permanenten Verschluss des äusseren Ohres bringt B. damit in Zusammenhang, dass in der Ruhelage des Thieres der äussere Gehörgang unter das Wasserniveau zu liegen kommt und infolgedessen eine äussere Gehörgangsöffnung überflüssig wird. Beim Zahnwal ist eine Drehung des vorderen Keilbeins und zugleich eine Verlängerung desselben eingetreten. Hauptsächlich hierdurch ist es erreicht, dass die Nasenöffnung auf der Höhe der Stirne zu liegen kommt, infolgedessen kann der Wal bei horizontaler Ruhelage an der Oberfläche ungestört athmen. Der Tubenknorpel ist zu Grunde gegangen.. Die Eröffnung des allein nicht klaffenden Tubenostium geschieht durch den Musculus salpingopharyngeus, durch den Rest des Gaumentheiles des Musculus dilatator tubae und in eigenartiger Weise durch den Musculus constrictor pharyngis superior. Die Eröffnung der Tube findet wie stets nur beim Schlingact statt. Schlingt der Wal nun, während er sich mit der Nasenöffnung unter Wasser befindet (dies scheint B. mit Unrecht als Thatsache anzunehmen, Anm. des Ref.), so wird die Luft im Mittelohre verdünnt, eine Schädigung der Schallleitung trete aber nicht ein, da der Schallleitungsapparat fixirt ist.

An der Schädelbasis findet sich eine grössere Anzahl voluminöser Lufträume, die von einer Schleimhaut ausgekleidet werden, deren Mutter-

Digitized by Google

boden die Schleimhaut der Paukenhöhle ist. Die arterielle Blutversorgung des Gehirns geschieht beim Wale vom Wirbelcanale aus durch die stark vergrösserten Arteriae meningeae spinales.

Beim Wale sind die Gehörknöchelchen ankylosirt. B. fasst diese Ankylose als Folge der Bewegungsunfähigkeit der Gehörknöchelchen auf und deutet sie von der Obliteration des äusseren Gehörganges her. Die Schallleitung zum ovalen Fenster wird durch andere Momente unterstützt. 1. Die ankylosirten Gehörknöchelchen sind stark verdickt und verdichtet. 2. An der Aussenfläche der Bulla hat sich eine trichterförmige Einziehung des Knochens gebildet und mit der Trichterspitze ist der verdickte Processus folianus verwachsen. Den Trichter stellt B. als functionellen Ersatz der Ohrmuschel dar. Der moleculare Schallleitungsweg wäre danach: Schalltrichter, Processus folianus, Hammerkopf, Ambosskörper, langer Ambossschenkel, Steigbügel. B. betont die beim Wale vorhandene acustische Isolirung des Labyrinthes, die ihm wegen der Leichtigkeit des Ueberganges der Schallwellen von Wasser auf die Knochen des Labyrinthes erforderlich erscheint. Auch diese Schallleitung kann nur eine moleculare sein.

B. nimmt auch für das Hören der höheren Säugethiere und des Menschen ein moleculares Mitschwingen des Labyrinthwassers an, durch welches die Basilarfasern durch Mitschwingung in Bewegung gesetzt werden sollen. Der Stoss der Steigbügelplatte erzeugt im Labyrinthwasser neben der Molecularbewegung eine Massenbewegung, die jedoch in einem Her- und Hinströmen der Flüssigkeit, nicht in einer Wellenbewegung besteht. Sie hat mit der Reizung des Corti'schen Organs direct nichts zu thun.

Die acustische Isolirung des Labyrinthes, wie sie beim Wale besteht, ist beim Landsäugethiere nicht so nothwendig, denn der Uebergang der Schallwellen aus der Luft auf das Labyrinthwasser ist an und für sich schwer. Acustisch isolirend wirken bei den Landsäugethieren die Lufträume in der Nähe des Labyrinthes und die Dichtheit der Labyrinthkapsel. Resonanzvermindernd wirken in der Paukenhöhle unregelmässige Gestaltung der Paukenhöhle, Theilung durch Scheidewände u. s. w.

Der mit grossem Fleisse durchgeführten Untersuchung sind 28 Abbildungen im Texte und 2 lithographische Tafeln beigegeben.

Alexander.

III. Referate.

a) Otologische:

Einige Ergebnisse der pathologisch-anatomischen Forschung des kranken Mittelohres im letzten Jahrzehnt mit Streiflichten auf die Praxis. Von Prof. Dr. K. Grunert in Halle a. S. (Münch. med. Wochenschr. 1904, No. 5.)

Grunert giebt in gedrängter Kürze einen Ueberblick über die Fortschritte, welche auf dem Gebiete der Pathologie des Mittelohres in den letzten zehn Jahren zu verzeichnen sind. In der Arbeit, die

Digitized by Google

naturgemäss für ein kurzes Referat nicht geeignet ist, werden einzelne Gesichtspunkte erörtert, welche auf Grund dieser Fortschritte für die Praxis von Bedeutung sind. Rudloff (Wiesbaden).

---

b) Rhinologische:

Weiterer Beitrag zur Ursache und specifischen Heilung des Heufiebers. Von Prof. Dr. Dunbar. (Deutsche med. Wochenschr. 1903, No. 9.)

Lediglich die Gramineenpollenkörner, nicht aber die Pollenkörner von Linden, Rosen u. s. w. enthalten die Substanz, die bei den zu Heufieber disponirten Personen durch Impfung einen Heufieberanfall auslöst, und zwar sind es die Stärkestäbchen des Inhaltes der Gräserpollenkörner, durch welche die wirksame Substanz repräsentirt wird. Bei den zu Heufieber Disponirten wird der Anfall durch Einträufelung einer Lösung des Pollentoxins in die Augen, durch Application auf die Nasenschleimhaut oder durch subcutane Injection zu jeder Jahreszeit hervorgerufen, während die Lösung bei Controlpersonen unwirksam bleibt.

Durch Impfung von Thieren mit Pollentoxin wurde ein Serum hergestellt, durch welches das Toxin in vitro vollständig bezw. annähernd vollständig neutralisirt werden konnte. Auf Grund dieser durch das Experiment gesicherten Thatsache hofft der Autor ein Heilserum herstellen zu können, durch welches er den Heufieberkranken, sei es durch die angegebene äusserliche Anwendungsweise, sei es durch subcutane Injection, Linderung resp. Heilung zu bringen im Stande ist. Rudloff (Wiesbaden).

Neuere Erfahrungen über das Wesen und die Behandlung des Heufiebers. Von Dr. Arthur Thost, Hamburg. (Münchener med. Wochenschrift 1903, No. 23.)

Unter Bezugnahme auf die Arbeit von Dunbar weist Thost darauf hin, dass nach den bisher feststehenden Ergebnissen dieser Arbeiten das von Dunbar hergestellte Pollentoxin eine grosse differentialdiagnostische Bedeutung hat, insofern als es nur bei den zu Heufieber disponirten, nicht aber bei anderen Personen einen Anfall auszulösen vermag. Man wird also durch Einträufelung in's Auge eines zu Heufieber Disponirten eine Reaction erzielen, während sie nicht eintritt bei Leuten, welche ein ähnliches Leiden, z. B. nervösen Schnupfen, haben. Daran schliessen sich einige Bemerkungen über sonstige erprobte therapeutische Maassnahmen. Von den Kurorten verdient Helgoland an erster Stelle genannt zu werden. Rudloff (Wiesbaden).

---

c) Pharyngo-laryngologische:

Zur Casuistik der traumatischen Larynxblutungen. Von Dr. Friedrich Rode in Triest (Klinik Prof. Chiari). (Wiener klin. Rundschau 1903, No. 20)

Die Blutungen im Kehlkopfe können durch Fremdkörper oder durch Operationen entstehen. Bei ersteren sind es fast nie die Fremdkörper

Digitized by Google

als solche, die Blutungen verursachen, sondern die consecutiven Perichondriten, Necrosen etc., wie dies bei Rivington zu lesen ist. Bei roher Extraction kann die Blutung erfolgen, wie in dem von Rehan beschriebenen Falle. Bei Operation im Kehlkopfe beschreibt Grünwald die erste starke Blutung, die bekanntlich einen bösen Verlauf hatte, nach Galvanocaustik Heinze. Bei Operationen von tuberculösen Veränderungen hat Heryng Blutungen beschrieben. Auch in dem mitgetheilten Falle wurde von der Epiglottis wegen Tuberculose blos ein Stück erst entfernt, worauf eine starke Blutung erfolgte, die weder nach Adrenalin noch galvanocaustischer Aetzung sistirte, jedoch vor Unterbindung der Carotis, die schon ausgeführt werden sollte, von selbst sistirte.

Verf. meint, dass diese Operation event. auch nicht zum Ziele geführt hätte, sondern nur eine Tamponade à la Belloque, bei welcher der Faden des Tampons bei der Trachealöffnung herausgeführt werden musste und dort fixirt werden sollte. Wenn eine Laryngofission in einem solchen Falle gemacht werden muss, so würden wir glauben, dass eine totale Abtragung der Epiglottis mit dem Paquelin die Blutung stillen dürfte.

Hervorheben wollen wir die plausible Erklärung dieser Blutungen. Verf. meint, dass nachdem der laryngeale Theil der Epiglottis bedeutend blutreicher ist als der linguale und die Tuberculose sich gerade besonders an dem laryngealen Theile verbreitert, dass deshalb die grösseren Blutungen bei Tuberculose der Epiglottis anlässlich der Operation vorkommen. Baumgarten.

Histologische Beiträge zur Wirkung der Trichloressigsäure und Chromsäure. Von Dr. Meyer zum Gottesberge in Herford. (Zeitschrift für Ohrenheilkunde, XLIV, 1.)

Die Untersuchungen wurden angestellt an excidirten Stücken der mittleren Muscheln, Ohrpolypen und Gaumenmandeln, welche in vivo an circumscripten Stellen geätzt worden waren; in der Wirkung der beiden Aetzmittel auf die Gewebe zeigte sich kein wesentlicher histologischer Unterschied. Je nachdem die Aetzung eine oberflächliche oder tiefergehende war, zeigte sich die Epithelschicht entweder nur in eine körnige, zum Theil necrotische Masse verwandelt mit stärkerer Füllung der Gefässe und Blutaustritt in die Umgebung, oder es war die Epithelschicht bei intensiverer Aetzung ganz geschwunden mit oberflächlicher Necrose der angrenzenden Gewebsschicht. In 5—8 Tagen erfolgte Abstossung des Schorfes mit macroscopisch sichtbarem Defecte; es bleibt eine mit Epithel bekleidete Einsenkung zurück, also keine Granulations- und Narbenbildung. Klinische Beobachtung und experimentelles Ergebniss stehen mithin in Einklang und ist der Gebrauch beider Aetzmitiel, wenn es sich nicht um Beseitigung bedeutender Hypertrophien handelt, besonders auch der geringen entzündlichen Reaction wegen zu empfehlen. Keller.

Digitized by Google

Notizen.

Die **Società italiana di laryngologia, di otologia e di rinologia** theilt in einem vom 11. März 1904 aus Siena datirten Rundschreiben mit, dass anlässlich des VIII. Congresses dieser Gesellschaft eine historische Ausstellung über den Entwicklungsgang und die Fortschritte unserer Specialfächer stattfinden wird. Die Herren Fachcollegen werden eingeladen, sich mit Beiträgen, Instrumenten, Monographien, Tafeln, Photographien u. A. zu betheiligen, um ein möglichst reichhaltiges Material zur Ausstellung zu bringen. Des Näheren wolle man sich an den Secretär Herrn Dr. Ottavio Lunghini in Siena wenden.

Die **XIII. Versammlung der Deutschen otologischen Gesellschaft** wird am 20. und 21. Mai d. J. im Langenbeckhause in Berlin unter dem Vorsitze des Herrn Geh. Med.-Rath Prof. Lucae stattfinden. Herr Prof. Siebenmann (Basel) hat ein Referat über die Anatomie der Taubstummheit übernommen. Mit der Versammlung wird eine Ausstellung von Instrumenten, Präparaten, Apparaten und Lehrmitteln verbunden sein, insbesondere soll alles auf die Taubstummheit Bezügliche zur Ausstellung gelangen: Präparate, Abbildungen, Untersuchungstabellen und Veröffentlichungen. Ausserdem wird um Einsendung von Abbildungen von Ohrenkliniken und Polikliniken gebeten.

Anmeldungen für die Ausstellung nimmt entgegen Herr Privatdocent Dr. Gustav Brühl, Berlin C. Alexanderstr. 50, Anmeldungen von neuen Mitgliedern und von Vorträgen oder Demonstrationen für die Versammlung Prof. Hartmann, Berlin N. W., Roonstr. 8.

Der nächste (achte) **Röntgencurs in Aschaffenburg** (im Electrotechnischen Laboratorium) beginnt zu Pfingsten. Der Curs ist honorarfrei und mit practischen Uebungen verbunden. Die Theilnehmerzahl ist etwa 30. Nähere Auskunft ertheilt Medicinalrath Dr. Roth, kgl. Landgerichts- und Bezirksarzt (Aschaffenburg) oder die Geschäftsleitung des Electrotechnischen Laboratoriums.

Alle für die **Monatsschrift** bestimmten **Beiträge und Referate** sowie alle **Druckschriften, Archive** und **Tausch-Exemplare** anderer Zeitschriften beliebe man an Herrn Hofrath Prof. Dr. **L. v. Schrötter** in Wien IX, Mariannengasse 3, zu senden. Die Autoren, welche Kritiken oder Referate über ihre Werke wünschen, werden ersucht, 2 Exemplare davon zu senden. Beiträge werden mit 40 Mark pro Druckbogen honorirt und die gewünschte Anzahl Separat-Abzüge beigegeben.

Verantwortlicher Redacteur: Prof. Dr. Ph. Schech in München.
Verlag von Oscar Coblentz. Expeditionsbureau: Berlin W. 30, Maassenstrasse 13.
Druck von Carl Marschner, Berlin SW., Ritterstrasse 41.

Digitized by Google

Monatsschrift für Ohrenheilkunde

sowie für

Kehlkopf-, Nasen-, Rachen-Krankheiten.

Organ der Oesterreichischen otologischen Gesellschaft u. der Münchener laryngo-otologischen Gesellschaft.

(Neue Folge.)

Mitbegründet von weil. Prof. Dr. Jos. Gruber, Prof. Dr. N. Rüdinger, Prof. Dr. R. Voltolini und weil. Prof. Dr. Fr. E. Weber-Liel

und unter Mitwirkung der Herren

Docent Dr. **E. Baumgarten** (Budapest), Hofrath Dr. **Beschorner** (Dresden), Prof. Dr. **A. Bing** (Wien), Privatdocent Dr. **G. Brühl** (Berlin), Docent Dr. **Gomperz** (Wien). Dr. **Heinze** (Leipzig). Prof. Dr. **Heymann** (Berlin), Dr. **Hopmann** (Cöln) Prof. Dr. **Jurasz** (Heidelberg). Dr. **Keller** (Cöln), Prof. Dr. **Kirchner** (Würzburg), Dr. **Koch** (Luxemburg), Dr. **Law** (London), Prof. Dr **Lichtenberg** (Budapest), Dr. **Lublinski** (Berlin), Dr. **Michel** (Cöln), Prof. Dr. **Onodi** (Budapest), Prof. Dr. **Paulsen** (Kiel), Dr. **A. Schapringer** (New-York), Dr. **J. Sendziak** (Warschau), Dr. **E. Stepanow** (Moskau), Prof. Dr. **Strübing** (Greifswald), Dr. **Weil** (Stuttgart), Dr. **Ziem** (Danzig).

Herausgegeben von

Prof. Dr. L. v. SCHRÖTTER Wien. **Prof. Dr. PH. SCHECH** München. **Prof. Dr. E. ZUCKERKANDL** Wien.

Prof. Dr. V. URBANTSCHITSCH Wien.

Dieses Organ erscheint monatlich. Man abonnirt auf dasselbe bei allen Buchhandlungen und Postanstalten des In- und Auslandes.
Der Preis für die Monatsschrift beträgt 12 R.-M. jährlich; wenn die Monatsschrift zusammen mit der Allgemeinen medicinischen Central-Zeitung bestellt wird, nur 8 R.-M.

Jahrg. XXXVIII. Berlin, April 1904. No. 4.

I. Originalien.

Der gegenwärtige Stand der Chirurgie des Kehlkopfes, Pharynx-Oesophagus und der Trachea.

Von

Prof. Dr. **Th. Gluck** (Berlin).

Mit 5 Tafeln.

(Schluß.)

Beabsichtigen wir eine uncomplicirte Laryngectomia totalis auszuführen, so wird ein thürflügelartiger Lappen umschnitten, zunächst in der Höhe des Zungenbeines ein Querschnitt und diesem parallel ein zweiter Schnitt in der Höhe des Ringknorpels, beide Schnitte von einem Musc. sternocleidomastoideus zum anderen; die Enden beider Schnitte werden miteinander durch einen Verticalschnitt verbunden; alsdann schlägt man den Hautlappen in seiner ganzen Dicke zurück.

Hierauf machen wir im Jugulum einen etwa 4 cm langen Querschnitt und indem man den so gebildeten etwa 3 cm breiten Brückenlappen tunnelirt, erhält man ein Hautknopfloch.

Digitized by Google

Durch dieses zieht man nach der Exstirpation des Larynx den mit Nadeln und Seidenfäden armirten Trachealstumpf hindurch und legt eine exacte Circulärnaht an.

Um den Trachealstumpf nach der Laryngectomie bequem durch den Hautlappen hindurchziehen zu können, muß nach beendeter Tunnellirung entsprechend dem Querschnitte im Jugulum in der Medianlinie die Fascie senkrecht gespalten werden, weil dieselbe sonst dem genügenden, die exacte Naht ermöglichenden Vorziehen einen energischen Widerstand setzt und dadurch in dieser Phase der Operation eine unangenehme Störung eintreten kann.

Das Fixiren der vorderen Oesophaguswand an die hintere Trachealwand ist principiell nach unseren Erfahrungen zu unterlassen, weil gerade an diesem Punkte so leicht Fisteln entstehen können, welche zu den unangenehmsten Störungen führen müssen. Unser Streben geht vielmehr dahin, Trachealstumpf und Oesophagus resp. Pharynx grundsätzlich voneinander zu trennen durch einen organischen Gewebswall, am besten einen gut ernährten Hautlappen, der die in Frage stehenden Abschnitte des Schlundrohres deckt, während die hintere Trachealwand ihrerseits gedeckt ist von der Wundfläche des Hautknopfloches, welches wir schon beschrieben haben.

Bei diesem Verfahren ist eine sichere Vernarbung des Luftcanales und des Schlundrohres zu erwarten; letzteres kann man, wenn es anders nicht ausführbar, auch secundär plastisch reconstruiren, stets jedoch muss die primäre plastische Deckung des Trachealstumpfes in der geschilderten Weise auf das Exacteste bei dem ersten Operationsacte durchgeführt werden.

Die Pharynxwunde wird immer exact genäht und auf ihr der Thürflügellappen mit Nähten fixirt.

Zur totalen Laryngectomie führe ich keine einleitende Tracheotomie aus, nur bei zwingender Dyspnoe wird von dieser Regel abgewichen.

In der Phase der Operation, wo am hängenden Kopfe der Larynx durch einen Querschnitt entlang den oberen Rändern der Schildknorpel abgetrennt werden soll, wird ein starker Seidenfaden in der Medianlinie, dicht unter dem Zungenbein, ein zweiter durch die Incisura thyreoidea gezogen; zwischen diesen beiden stark angezogenen Fäden eröffnet der Querschnitt die Kehlkopfhöhle; der Larynx wird nach vorn angezogen und eine kleine Canüle in denselben eingelegt und mit Suturen fixirt. Die Durchschneidung erfolgt gradatim mit kleinen Scheerenschnitten zwischen Clamps oder Péans.

Sobald der Querschnitt vollendet ist, wird an der hinteren Circumferenz des Kehlkopfes die retrolaryngeale Pharynxschleimhaut senkrecht gegen den Larynx quer durchtrennt und sorgfältig von seinem Hinterrand gelöst bis herab zur Ringknorpelplatte, während Péans jede blutende Stelle fassen und Unterbindungen exact angelegt werden.

In der Medianlinie und zu beiden Seiten werden jetzt mit Nadeln armirte starke Seidenfäden durch die Trachea in der Höhe des zweiten Ringes etwa gezogen; über diesen Fixationsnähten wird der Kehlkopf in der Höhe des Ringknorpels von der Trachea quer abgeschnitten; reicht die Erkrankung weiter nach abwärts, dann muss natürlich auch

Digitized by Google

nach denselben Principien mehr von der Trachea fortfallen eventuell unter Resection der Struma.

Die Ränder des Schleimhautdefectes im Pharynx werden mit Péans gefasst und nach Einführung eines Schlauches durch ein Nasenloch in den Oesophagus wird letzterer durch eine Sutur an den Schlauch geheftet. Ueber dem Schlauche wird die Pharynxschleimhaut auf das Exacteste genäht; über dieser Schleimhautnaht folgt, wenn genug Gewebe vorhanden ist, eine einfache oder doppelte Etagennaht nach Analogie der Darmnaht. Darauf folgt die Jodoformtamponade des Wundtrichters, nachdem die geringste Blutung durch Umstechungsnähte und Ligaturen gestillt war.

Der Hautthürflügellappen wird nur mit zwei bis drei Matratzennähten auf den genähten Pharynxdefect aufgeheftet und auch im Uebrigen sorgfältig in seine ursprüngliche Lage durch Suturen fixirt. Es folgt ein leichter Compressivverband.

Es wird also der Larynx an der Vorderseite und an beiden Seiten blossgelegt, die Muskelansätze dicht am Larynx abgeschnitten. Die Schilddrüse wird nach der Seite und abwärts vom Larynx abgezogen. Die A. laryng. super. wird beiderseits vor dem Eintritt in den Larynx unterbunden. Dann lagere ich den Kranken so, dass sein Kopf über die Tischkante herabhängt, und schneide die Ligamente zwischen Schildknorpel und Zungenbein durch, dann bringe ich einen Gazetampon durch die Wunde nach oben in den Pharynx, um das Eindringen des Speichels in die Wunde zu verhindern, ziehe den Eingang des Larynx nach vorn in den vorderen Theil der Wunde und trenne den Oesophagus von der Vorderfläche des Larynx ab, bis der ganze Larynx bis zum unteren Rande des Ringknorpels blossgelegt ist und in den vorderen Theil der Wunde gezogen werden kann. Zuletzt wird ein 4—5 cm langer Querschnitt tief unten im Jugulum gemacht, und von diesem Querschnitt aus wird die Haut nach oben bis zur oberen Wunde abgelöst, so dass eine 4—5 cm breite Hautbrücke geschaffen wird, hierauf ziehe ich zwei starke Fäden unter dem Ringknorpel durch die Trachea, schneide den Larynx dicht über den Fäden gerade ab und ziehe den Trachealstumpf an den Fäden unter der Hautbrücke nach vorn. Die Oeffnung der Trachea wird jetzt in die knopflochartige quere Hautwunde im Jugulum gebracht und hier definitiv fixirt, indem man ihren Rand ringsherum an die Ränder der Hautwunde annäht. Zum Schutz für die Wunde wird die Oeffnung im Pharynx durch eine oder mehrere Reihen von Nähten geschlossen, alle Taschen der Wundhöhle dicht mit Jodoformgazestreifen vollgestopft. Dann wird die Haut über der Gaze zusammengenäht. Zur Ernährung des Patienten führt man eine Kautschuktube durch die Nase in den Oesophagus ein.

Um den Larynx mit dem Pharynx zu exstirpiren, legt man, wie ich bei der Laryngectomie soeben beschrieben habe, jedoch von einem Längsschnitte in der Medianlinie aus, zunächst den ganzen Larynx bloss und lagert hierauf den Patienten so, dass der Kopf über die Tischkante nach hinten herabhängt, dann durchschneide ich zwischen Zungenbein und Kehlkopf die Bänder und ziehe den Aditus laryngis nach vorn in den vorderen Teil der Wunde. Die Innenfläche des

Digitized by Google

Pharynx ist jetzt gut zu sehen und man durchschneidet ohne Schwierigkeiten die Seitenwände und den vorderen Rand des Pharynx gerade über dem Tumor, schrittweise zwischen Clamps und Ligaturen. Dann schiebe ich nach vorn die abgelösten Gewebe zwischen Pharynx resp. Oesophagus und Wirbelsäule und löse den Pharynx so weit von der Wirbelsäule, bis ich über dem unteren Pol der Geschwulst herausgekommen bin. Ich schneide hierauf den Oesophagus so weit als möglich unter dem Tumor ab und löse dann auf eine kurze Strecke den Oesophagus von der Vorderwand der Trachea ab. Nun wird der Larynx von der Trachea aus, gerade wie bei der Laryngectomie, abgeschnitten und der Trachealstumpf unter die Hautbrücke und in das Knopfloch im Jugulum hineingezogen und hier genau angenäht. Ich sorge nun für die Wunde durch ihre Abschliessung gegen den Mund durch Nähen der Pharynxwände oder, wenn man den Pharynx sehr hoch abgeschnitten hat, mittelst eines Jodoformgazebausches. Eine Kautschuktube wird zur Ernährung des Patienten in den Oesophagus gebracht. Die Wundhöhle wird mit Jodoformgaze ausgestopft und die Haut darüber zusammengenäht.

Das Zusammennähen des Pharynxstumpfes ist ungemein wichtig; führt man nämlich den Jodoformtampon von der Wundhöhle in den offenen Pharynxstumpf ein, dann bekommen viele Patienten unerträgliche Reflexerscheinungen und produciren enorme Mengen eines zähen Schleimes. Die Reflexe und die Scheimproduction fehlen so gut wie vollkommen, wenn eine exacte Pharynxstumpfnaht ausgeführt ist und der Tampon nur den intermediären Wundtrichter ausfüllt unterhalb der Nahtlinie.

Auch wenn nur eine partielle Naht möglich ist, kann man gut und sicher tamponiren und es doch so einrichten, dass der Tampon so extrapharyngeal gelagert und fixirt wird, dass die Reflexe ausbleiben. In manchen Fällen muß man Strumalappen mitentfernen, dann wird begreiflicher Weise Arteria thyreoidea sup. et infer. unterbunden, oder das Strumagewebe zwischen Clamps und Ligaturen resecirt; die Arteria pharyngea ascendens kann ebenfalls vor der Durchschneidung ligirt werden während der Pharyngectomie.

Es ist überraschend, wie sicher, unblutig und elegant sich nach diesen Principien die Operation vornehmen läßt; ja wir haben in einer Anzahl von Fällen ausser dem Pharynx noch den Halstheil des Oesophagus bis tief in das Mediastinum exstirpirt; den Stumpf der Speiseröhre mit eingeführten Péans fixirt, einen Ernährungsschlauch hineingeschoben und denselben mit einer Sutur befestigt, das Mediastinum posticum secretdicht austamponirt. In anderen Fällen musste der Zungengrund mit resecirt werden und auch hierbei bewährte sich die Methode vollkommen.

Wenn bei malignen Geschwulstbildungen Larynx und Pharynx geopfert werden müssen, dann ist man in der Lage, nach der referirten von uns angegebenen Methode mit denkbar grösster Sicherheit nicht nur den Oesophagus und den Hypopharynx, sondern auch den Mesopharynx, ja bis gegen die Schädelbasis die Schlundresection auszudehnen vielfach von einem einzigen Längsschnitte aus, ohne jede Kieferresection.

Für andere Localisationen der Geschwulstbildung bleiben selbstverständlich die üblichen Methoden der Pharyngotomia subhyoidea,

Digitized by Google

lateralis mediana und des Kocher'schen Normalschnittes in ihrem vollen Umfange zu Recht bestehen.[1])

Für ausgedehnte Radicaloperationen, wie sie sich bei der Malignität dieser Tumoren ja häufig genug empfehlen, kann ich unsere neue und an vielen Fällen erprobte Methode auf das Allerdringendste empfehlen.

Handelt es sich überhaupt um ausgedehntere Operationen, welche stets die Gefahr der Schluckpneumonie in sich bergen, so muss man nach vorausgegangener Tracheotomia inferior entweder den Larynxraum dicht tamponiren, oder durch Nähte verschliessen (z. B. die Epiglottis oder einen gestielten Hautlappen über den Aditus ad laryngem nähen). Es muss eben auch hierbei möglichst temporär oder definitiv ein organisches Diaphragma geschaffen werden, welches die Wundsecrete und die Mundflüssigkeiten etc. für die Dauer der Heilung von den Luftwegen sicher fern hält.

Sollen krebsig erkrankte Drüsen mit der Laryngectomie oder Pharyngectomie entfernt werden, so gehe ich in verschiedener Weise vor, je nachdem wie die Drüsen mit dem Organ verwachsen oder beweglich sind. Bewegliche Drüsen entferne ich durch einen besonderen Schnitt, welcher an der vorderen Wand des M. sternocleidomastoid. geführt wird. Von diesem Schnitt aus kann man die Drüsen und nötigenfalls Stücke der V. jugularis und eine Carotis entfernen, ohne dass eine Communication mit der Laryngectomiewunde entsteht.

Die Wunde heilt dann per primam und das ist wichtig, denn wenn die grossen Gefässe oder ihre unterbundenen Stümpfe in einer eiternden Wunde freiliegen, dann können leicht Blutungen plötzlich eintreten. Sind die Drüsen mit dem Larynx verwachsen, dann entferne ich sie im Zusammenhange mit diesem. Hat man es mit grossen Drüsentumoren zu thun und muss man die Muskeln oder die Gefässe mit ihnen entfernen, dann muss man zum Verticalschnitt in der Mittellinie Querschnitte hinzufügen. In diesen Fällen suche ich die Gefässe oder ihre unterbundenen Stümpfe zu schützen, indem ich sie mit Hautlappen bedecke und darüber nähe. Auf solche Weise wird die Gefässgegend von der grossen Wunde getrennt und man ist gegen Blutungen gesichert.

Die Exstirpation des Larynx und Pharynx gestaltet sich also folgendermaassen:

I. Längsschnitt vom Zungenbeine bis zum Lig. crico-tracheale.

II. Etwa 4—5 cm langer Querschnitt einen Querfinger etwa über dem Jugulum, Tunneliren des Brückenhautlappens bis zum Endpunkte der Längsincision.

III. Skelettiren des Larynx mit dem Messer und mit sterilem Mull armirten Fingern stumpf unter sorgfältigstem Fassen blutender Gewebe mit Klemmen.

IV. Ligatur der Arter. laryngea superior vor ihrem Eintritte beiderseits durch Fassen mit Clamps und Durchtrennen der Hörner vor der Abklemmung mit Kehlkopfscheere, hierauf sorgfältige Ligatur.

V. Struma vorsichtig gelöst und wenn nöthig obere Pole zwischen Ligaturen nach Abklemmen durchtrennt.

[1]) Cf. hierzu auch Pharyngotomie pour l'ablation des tumeurs de la portion buccale du pharynx par le Professeur Orlow (1903).

Digitized by Google

VI. Am Larynx auf der Seite, wo etwa Drüsen unter Muskeln zu fühlen, die Muskeln geopfert unter denselben Cautelen.

VII. In ähnlicher Weise wird auch der Pharynx gelöst. Eventuell isolirte Ligatur der Art. pharyngea ascendens, falls sie im Verlaufe der Operation verletzt wird. Unter Umständen muss die Thyreoidea superior auf einer oder beiden Seiten unterbunden werden, falls Strumatheile dennoch fallen müssen.

VIII. Nun provisorische Tamponade des Wundraumes; das Kopfende des Operationstisches an das Fenster; weitere Operation am hängenden Kopfe; ein starker Seidenfaden in die Incisura thyreoidea und unter das Zungenbein in der Medianlinie.

IX. Eröffnung des Larynx dicht am Schildknorpelrande; sofortiges Fassen der Schleimhaut mit grossen Klemmzangen zwischen den angezogenen Fixationsfäden. Cocain-Adrenalin-Pinselung, um Reflexe und Blutungen zu vermeiden. Einlegen einer kleinen Canüle in den Larynx und Fixation derselben mit Suturen.

X. In ähnlicher Weise schrittweise zwischen Klemmzangen successives Abbinden und Reseciren des Pharynx circulär bis auf die Wirbelsäule.

XI. Exactes Vernähen des oberen Pharynxstumpfes.

XII. Der mit sterilem Tupfer armirte Finger streift den Pharynx resp. Oesophagus so weit von der Wirbelsäule ab, bis normales und gesundes Gewebe vorliegt.

XIII. Quere Trennung des Larynx, nachdem die oben geschilderten Trachealnähte angelegt sind, und Versorgung des Trachealstumpfes wie bei der Laryngectomie. Bei der queren Trennung des Oesophagus vom Hypopharynx oder des Oesophagus selber an einem noch tieferen Punkte seines mediastinalen Abschnittes werden die Speiseröhrenwandungen mit eingeführten Péans provisorisch fixirt; ebenso wird der von der Halswunde aus eingeführte Ernährungsschlauch mit einer sicheren Sutur an den Oesophagus genäht. Es folgt nun Revision; wenn nöthig Umstechungsnähte und Ligaturen, falls die Blutung nicht sicher gestanden hat; secretdichte Wundtamponade mit Jodoformgaze, sichere Naht der äusseren Haut und leichter Compressivverband.

Patient wird nach all' diesen Operationen angewiesen, keine Schluckbewegungen auszuführen und allen Schleim und Speichel auszuspucken. Zähne, Zunge und Mundhöhle werden fleissig gereinigt und mit sterilen Tupfern (0,5proc. essigsaure Thonerde, wenn nöthig) fleissig ausgewischt.

Die Patienten verlassen am Tage nach der Operation schon stundenweise und länger das Bett, müssen jedenfalls aufsitzen, um Stagniren des Bronchialsecretes und hypostatische Zustände zu vermeiden.

Die Trendelenburg'sche resp. Hahn'sche Canüle benutzen wir so gut wie nicht mehr bei derartigen Operationen, wodurch die Läsion der Schleimhaut und Tracheobronchitis traumatica sicher vermieden wird. Weder bei der Operation noch während der Nachbehandlung fliesst bei gelungener Asepsis ein Tropfen Blut oder Wundsecret in die Luftwege, eine Schluckpneumonie ist mit absoluter Sicherheit ausgeschlossen.

Es ist ein wichtiges Erfordernis für einen günstigen Verlauf der Operation, dass der Magen absolut leer ist.

Operirt man am hängenden Kopfe, so fliesst leicht aus dem Oeso-

Digitized by Google

phagusstumpfe der Mageninhalt aus und überschwemmt das Operationsgebiet; auf diesen Punkt ist peinlich zu achten, weil die Wunde begreiflicher Weise dann in schwerster Weise inficirt werden kann.

Bei Fällen, wo nur die Tracheotomie gemacht werden konnte oder bei inoperablen Recidiven, welche den Schluckact unmöglich machen, zögern wir nach Helferich's Vorgange nicht mit der rechtzeitigen Gastrostomie, um die Ernährung zu heben, und Schmerzen und Zerfall der Geschwulstmassen herabzusetzen.

Fragen wir nach der Entwicklungsdauer der Larynx- und Pharynxkrebse, so kenne ich Fälle, wo Patienten Jahre lang behandelt worden waren, bevor die Diagnose feststand bei glandulären Krebsen des Kehlkopfes, in anderen Fällen waren 2—3 Jahre vergangen, einige Patienten hatten ausser offenbarem Krebs viele papillomatöse Wucherungen, welche auf endolaryngealem Wege entfernt worden waren und die Diagnose noch mehr erschwerten. Langenbeck zog bereits die Aufmerksamkeit auf die Thatsache hin, dass bei bösartigen Geschwülsten, z. B. des Oberkiefers die Schleimhaut des Antrum Highmori von diffusen Papillomen ergriffen sein könnte. Der Krebs kann also längere oder kürzere Zeit bestehen mit ernsteren subjectiven Störungen oder ohne solche, bevor er diagnosticirt und operirt wird.

Am Petiolus der Epiglottis können z. B. grössere Krebse vorhanden sein, ohne nothwendig ernstere Störungen zu veranlassen. Retrolaryngealtumoren können in Zersetzung übergehen und putrid werden und von Drüsenschwellungen begleitet sein, bevor sich die Erkrankung in ihrer Schwere kundgiebt. Andererseits sind oft kleine Tumoren, wenn Schwellung und Oedem oder Athem- und Schlingbeschwerden, Blutungen und Heiserkeit auftreten, die Ursache hochgradigster Beschwerden.

Wir müssen stets eingedenk sein, dass die frühe Diagnose und Radicaloperation der einzige Weg ist, der über das Schicksal des Patienten entscheidet. Wir unterschreiben aus vollster Ueberzeugung Sir F. Semon's Ausspruch: „Für mich steht es fest, dass die Aussichten bei einer frühen äusseren Operation eines inneren Kehlkopfkrebses mindestens ebenso gut, vielleicht sogar besser sind als bei malignen Tumoren in irgend einem anderen Theile des menschlichen Körpers.“ Ich wünschte, dass diese tröstliche Ueberzeugung allgemein bekannt würde. Leider lässt die microscopische Untersuchung der kleinsten Tumorfragmente uns häufig im Stich.

Der Pathologe verlangt nun zur Sicherung seiner Diagnose die Untersuchung tieferer Theile des Tumors. Um diese tieferen Theile zur Verfügung zu stellen, müsste man den Larynx exstirpiren oder reseciren und dann würde die Untersuchung für diesen besonderen Fall keinen practischen Werth haben. Auf eine Wahrscheinlichkeitsdiagnose hin zu operiren, dazu würden weder Patient noch Arzt sich entschliessen können.

Oft täuscht auch die laryngoscopische Untersuchung. Z. B. wir nehmen in einem Falle eine einfache Affection der Schleimhaut an und halten eine enfache Thyreotomie für ausreichend und das Operationsresultat gestaltet sich derartig, dass wir unverzüglich den Larynx exstirpiren müssen. Das sind tragische Ueberraschungen, welche bei aller Erfahrung nicht zu vermeiden sind. Deshalb kann eine Reservatio

Digitized by Google

mentalis in Bezug auf das spätere Operationsresultat in solchen Fällen dem Diagnostiker nicht übel genommen werden.

Es giebt Fälle, wo von den ersten Symptomen, welche den Kranken veranlassten sich untersuchen zu lassen und die Diagnose gestellt wurde, bis zum Tode etwa $1^1/_2$ Jahre verfliessen; in anderen wird die Diagnose gestellt, der Patient verweigert die Operation, ist nach etwa $^1/_2$—1 Jahre genöthigt, sich tracheotomiren zu lassen; nach der Tracheotomie kann wieder ein Jahr und darüber vergehen, bis Schluckbeschwerden und Zerfall der Geschwulst allmählich das tödtliche Ende herbeiführen. So wechselt je nach Sitz und Structur des Tumors und nach seiner Wachsthumsenergie die Dauer des Leidens, falls eine radicale operative Behandlung abgelehnt wird. Drüsentumoren am Halse entwickeln sich bei endolaryngealen Krebsen verhältnissmässig spät; ebenso kommt es relativ selten zu Metastasen.

Um die Schwierigkeiten einer exacten Diagnose und einen Typus der Carcinomentwicklung im Larynx zu erörtern, sei auf zwei Fälle hingewiesen aus der grundlegenden Arbeit von Geheimrath B. Fränkel.

Bei Fall I diagnosticirte Geheimrath B. Fränkel bei der ersten Untersuchung einen pachydermischen Wulst am rechten Processus vocalis. Drei Monate später hatte die Geschwulst sowohl in der Richtung von vorn nach hinten, wie von oben nach unten an Ausdehnung zugenommen. Die microscopische Untersuchung des Tumors ergab atypische, weit in das Bindegewebe hineinragende Zapfen, stellenweise ohne scharfe Grenzen, aber ohne Perlen, ein Befund, der, wenn auch für Carcinom nicht durchaus beweisend, so doch in hohem Grade verdächtig war. Nach der endolaryngealen Entfernung der Geschwulst stellte sich nach weiteren zwei Monaten ein Recidiv ein.

Eine erneute histologische Untersuchung ergab jetzt unzweifelhaft Carcinom. Auf Laryngofisssur und Exstirpation der rechten Stimmlippe incl. Processus vocalis durch Geheimrath Eugen Hahn erfolgte glatte Heilung. Patient ist seit über fünf Jahren vollkommen gesund und hat eine verhältnissmässig sehr gute Stimme.

Auch im Falle II stellte F. zuerst die Diagnose auf Pachydermia diffusa mit Knötchenbildung. Drei Monate später ergab die microscopische Untersuchung des unterdess deutlich grösser gewordenen subglottischen Knötchens zweifellos Carcinom. Die Radicaloperation — Exstirpation der rechten kranken Stimmlippe durch Laryngofissur wurde von mir gemacht und erzielte völlige Heilung. Die exacte Bestätigung dieses günstigen Erfolges gab die zwei Jahre später ausgeführte Autopsie.

Pat. erlag einem primären Darmkrebs (Adenocarcinom mit Uebergang in Cylinderzellencarcinom), es handelte sich also um den immerhin seltenen Fall, dass eine Person an zwei Carcinomen erkrankt war.

Nach dem Sectionsprotocoll war der Larynx frei von jedem Verdacht eines Recidivs des Carcinoms.

Die zwei Krankengeschichten sind Beispiele dafür, dass auf dem Boden der Pachydermie sich Carcinom entwickeln kann. Für die Klinik sind die Fälle auch dadurch bemerkenswerth, dass beide Mal die Operation des Kehlkopfkrebses vollständige Heilung erzielte. Im Anschluss an die mitgetheilten Fälle bespricht Verf. die Schwierigkeiten einer sicheren Diagnose endolaryngealer Geschwülste. Die klinischen Beob-

Digitized by Google

achtungen lassen in zahlreichen Fällen darüber einen Zweifel, ob Krebs oder eine andere Ursache der nachgewiesenen Geschwulst zu Grunde liegt. In solchen Fällen ist die Diagnose nur dadurch zu sichern, dass „endolaryngeal" herausgenommene Stücke des Tumors microscopisch untersucht werden. Aber auch hier wiederum bleibt eine Reihe von Beobachtungen übrig, welche histologische Bilder zeigen, aus welchen kein positiver Schluss gezogen werden kann. Folgende Momente sprechen nach F. für Carcinom.

Erstens atypische, epitheliale Zapfen, welche tief und sich verzweigend in das Bindegewebe hineinragen und welche einen unregelmässigen Aufbau, besonders das Fehlen der basalen Zellen und eine verstrichene Grenze gegen das Bindegewebe hin erkennen lasssen. Kommen ferner in diesen Zapfen im Kehlkopfe auch riesenzellenartige Conglomeratzellen und Perlen vor, so wird die Diagnose mit grösster Wahrscheinlichkeit gestellt werden können.

Gesichert wird sie durch atypische, epitheliale Inseln (Alveolen) im Bindegewebe, welche mit der Oberfläche nicht zusammenhängen. Es gehört aber zur Diagnose des Krebses ein Präparat, welches nicht nur Epithel, sondern auch das angrenzende Bindegewebe (die Basis) zeigt. Man darf sich also nicht mit der Entnahme ganz oberflächlicher Stücke begnügen. Für Papillom ist maassgebend epitheliale Verdickung, welche nach aussen wächst und sich unten gegen das Bindegewebe hin mit gut ausgeprägten Basalzellen und scharfer Grenze absetzt. Das Bindegewebe schickt Papillen, d. h. gefässtragende Schlingen, in diese epithelialen Massen hinein.

Am schwierigsten ist die positive Diagnose in manchen Fällen von Pachydermie, wenn es nämlich zu Zapfenbildung nach innen kommt. Hier muss der Aufbau der Epithelzellen und die Grenze gegen das Bindegewebe hin unserem Urtheile als Maassstab dienen.

Aus der Pars libera des linken Stimmbandes des bei der Section von Fall II gewonnenen Kehlkopfes wurde ein Stück herausgenommen, es war dies das Stimmband, von dem intra vitam Pachydermia diffusa gesehen worden war. Auch an der Leiche ist nichts bemerkt worden, was den Verdacht einer bösartigen Neubildung rechtfertigen konnte, und doch zeigen sich bei dieser Pachydermia diffusa an den Präparaten in die Tiefe strebende, theilweise verästelte, sog. atypische Zapfen. Alle Zapfen aber grenzen gegen das Bindegewebe hin mit scharfer Linie ab und zeigen hier wohl ausgebildete basale Zellen.

Auch in dem vorderen Theile der rechten Stimmlippe handelt es sich um eine Pachydermie, aber die Uebergänge von diesen Erscheinungen bis zu dem wirklichen Carcinom geben Beispiele für die Schwierigkeit der Beurtheilung, die bei verschiedenen Beobachtern differentiell diagnostisch der Discussion unterliegt. F. hat das Ende des Carcinoms da angenommen, wo in atypischen Zapfen ein regelmässiger Aufbau der Epithelien, besonders der Basalzellen gegen das Bindegewebe hin vorhanden ist.

Die Erläuterungen des Verf.'s werden ergänzt und vertieft durch vortreffliche microscopische Tafeln, die auf zahlreichen Figuren die im Texte erläuterten Ansichten zu verificiren befähigt sind.

Bis Mitosen — Microben oder ähnliches uns von Zweifeln erlösen,

Digitized by Google

wird Willkür und Erfahrung einzelner Beobachter hier zu entscheiden berufen sein.

Wenn die Diagnose in einschneidende Therapie umgesetzt werden soll, so dürfen wir uns ebenso wenig wie der Richter mit blossen Verdachtsgründen begnügen, müssen vielmehr den objectiven Wahrheitsbeweis unzweifelhaft erbringen.

Wann etwa analog der Probelaparotomie eine probatorische Laryngofissur mit Excision des kranken Gewebes in diagnostisch schwierigen Fällen zur Anwendung gelangen darf, darüber spricht sich der Schöpfer der endolaryngealen Methode nicht aus. Vom allgemein chirurgischen Standpunkte würde wohl hier eine ernste Discussion einzusetzen haben. Im Uebrigen ist nur zu constatiren, dass, was die Besten und Erfahrensten des Faches im Einzelfalle zu diagnosticiren heutzutage noch ausser Stande sind, das eben als ein unerfüllbares Postulat zu erachten ist, bis exacte differentiell-diagnostische Kriterien gefunden werden.

Müssen die Principien für die dem Messer zugänglichen Carcinome resp. malignen Geschwülste, überhaupt die verschiedenen Gewebe und Organe bei der Behandlung einheitliche sein, so ist es dringend erforderlich, den Begriff der Radicaloperation präcise zu fixiren. Der Kehlkopf und speciell die circumscripten, endolaryngealen Carcinome der Stimmlippen scheinen innerhalb gewisser Grenzen eine Sonderstellung einzunehmen. Immerhin ist von Fall zu Fall genau zu erwägen, wie weit man bei Operationen conservative Gesichtspunkte zu vertreten berechtigt ist. Vom allgemein chirurgischen Standpunkte haben wir ganz andere Grundsätze für den Begriff der Radicaloperation auf dem Boden der Erfahrungen über Recidive gelernt und gelehrt.

Nehmen wir beispielsweise den Gebärmutterkrebs als Paradigma; derselbe ist in der ersten Zeit eine umschriebene Krankheit und folglich auch der chirurgischen Behandlung zugänglich; dieselbe kann definitive Heilungen ergeben, so lange der Krebs begrenzt ist, während später nur eine palliative Behandlung möglich ist. Um die Operation radical auszuführen, muss nicht nur der krebsige Tumor entfernt werden, sondern gleichzeitig auch alle Gewebe und Wege, auf welchen er sich hätte weiter verbreiten können, wie z. B das Beckenzellgewebe, das Zellgewebe der Blutgefässe, die Beckenganglien und die unteren Lumbarganglien. Ein derartiger Eingriff kann nur auf abdominalem Wege ausgeführt werden, so dass die abdominale totale Hysterectomie, gefolgt von dem Evidement der iliolumbopelvianen Gegend, die einzige radicale und rationelle Operation des begrenzten Gebärmutterkrebses ist. Jeder andere Eingriff muss als unvollständig und palliativ bezeichnet werden.

Ist nun einmal der anatomische Character der Geschwulst, ob Carcinoma medullare, ob Scirrhus, nicht ohne Bedeutung für die operative Ausdehnung, so sind die topographischen Beziehungen je nach dem anatomischen Sitze der Geschwulst ganz besonders maassgebend.

Concentriren wir unsere Betrachtung wieder auf die Gebilde des Halses, so wird jeder Chirurg heute zugeben, dass wir bei rechtzeitig diagnosticirten umschriebenen Carcinomen z. B. der Stimmlippen Dauerresultate durch conservative Excisionen im Gesunden erzielen können; beim Pharynx und Halstheile des Oesophagus liegen die Verhältnisse

Digitized by Google

wegen des lymphatischen Apparates insonderheit ganz anders, und hier würden wir uns cum grano satis principiell auf den radicalen bei Erörterung des Gebärmutterkrebses erläuterten Standpunkt stellen, d. h. auch bei relativ kleinen Geschwülsten muss eine ausgedehnte Operation ausgeführt werden, soll anders ein Recidiv mit einiger Sicherheit vermieden werden.

So wird häufig genug bei Pharynxtumoren und denjenigen des Oesophagus auch der Larynx mitexstirpirt werden müssen und anliegende Gewebe etc. weit im Gesunden, soll die Operation radical heilen.

Ich entsinne mich eines Falles besonders, wo von Geheimrath Julius Wolff der Larynx entfernt war, der Patient $4^1/_2$ Jahr später an Lungencarcinom starb, nachdem er vorher eine Fractura femoris spontanea bei Knochencarcinom erlitten hatte.

An der Narbe und am Halse war alles ohne Spur eines Recidivs tadellos verheilt, wie das Sectionspräparat ergab.

Bei Pharynxtumoren und denjenigen des Oesophagus liegen die Verhältnisse für die Drüsentumoren am Halse und für die metastatische Propagation viel günstiger.

Die Kehlkopfkrebse sind entweder primär oder secundär, die letzteren sind viel seltener und meist durch continuirliche Propagation aus der Nachbarschaft des Pharynx entstanden. Die häufigste Form des Larynxkrebses ist das Epitheliom (Carcinoma platicellulare oder keratodes).

Die Medullarcarcinome sind seltener und gefährlicher; die dritte Form ist der fibröse Krebs. Ausser diesen Haupttypen sehen wir ab und zu Adenocarcinome (Carcinoma glandulare). Die Epitheliome finden sich meist im Innern (des Larynx), doch treten dort auch Medullarcarcinome auf; ausserdem beobachten wir als besondere Form den polypoiden Krebs; der diffuse Krebs erscheint ebenso wohl im Larynx als im Pharynx. Sehr wichtig ist der ventriculäre Krebs, der sich in den Morgagni'schen Ventrikeln entwickelt. Die larvirte Form des Larynxkrebses entsteht in der Tiefe und entwickelt sich sehr langsam, so dass, wenn die Diagnose an der Oberfläche gestellt werden kann, der Larynx schon vielfach zerstört sein dürfte und der günstige Augenblick für die Operation versäumt sein wird.

Ich möchte das Präparat eines exstirpirten Larynx erwähnen, in dessen Innern sich ein keratoider Krebs entwickelt hatte, während, vollständig von diesem getrennt, auf der anderen Seite der retrolaryngealen Schleimhaut polypöser Krebs von uns gefunden wurde.

Die Anfangsform des Larynxkrebses kann sich in der Gestalt gestielter Tumoren darbieten, zuweilen mit relativ breiter Basis und oft genug bleiben diese Jahre lang stationär und können, wenn auch höchst selten, durch endolaryngeale Operation, in vielen Fällen durch einfache Laryngofissur und Exstirpation des Kranken geheilt werden.

In anderen Fällen ist das Wachsthum der Geschwulst progressiv und ergreift die submucösen Gewebselemente in grösserem Umfange; dann kann nur Resection oder Exstirpation bis weit in die gesunden Theile in Frage kommen.

Symptome, wie Heiserkeit, Schmerzen (z. B. nach dem Ohre ausstrahlend), erschwertes Schlingen, können auch bei anderen Krank-

Digitized by Google

heiten (wie Tuberculose, Syphilis etc.) auftreten. Dyspnoe, Husten, fötider Athem, vermehrte Secretion, Salivation, Blutung, putride Ulceration und Necrose, erweichte Drüsen sind sichere Zeichen, eröffnen aber für die Operation wenig Aussichten. Die Perioden im Verlaufe der Krankheit sind folgende: Erste Periode: Bildung des Tumors, zweite: Ulceration, dritte: Zerstörung, Necrose und Putrification. Es ist Aufgabe der Diagnose, den Process in der ersten Periode zu erkennen.

Ich vertrete folgenden Standpunkt: Ist der Krebs in seiner Entstehung und, wie oft, im weiteren Verlaufe eine locale Krankheit, dann muss es möglich sein, ihn in diesem Zeitraum durch locale Behandlung zu heilen. Dies sprach Virchow aus und jeder Chirurg sollte bei Behandlung dieser Krankheit an diese beherzigenswerthen Worte denken.

Es ist nicht einzusehen, warum die pathologischen Anatomen und Laryngologen sich nicht entschliessen konnten, eine probatorische Laryngofissur anzurathen, so lange als die microscopische Untersuchung auch nur den Schatten eines Zweifels gestattet an der Malignität des Leidens.

Oft ist die Frage ventilirt worden, ob es nicht Aufgabe der Wissenschaft sei, bei schwerer Krankheit dem gequälten Patienten durch Abkürzung seiner Leiden zu helfen, mit anderen Worten sein Leben absichtlich zu verkürzen. Wir halten die Lebensverlängerung für die ehrwürdigste Aufgabe der Medicin. Wenn z. B. bei Magenkrebs die Gastroenteroanastomose das Leben um fünf Monate verlängern kann, so wird der Patient durch die Operation von seinen qualvollen Schmerzen und seinem traurigen Zustande erlöst und wir haben ausser für die Verlängerung seines Lebens auch für die Euthanasie Sorge getragen und auch dies ist eine sehr wichtige und nicht zu unterschätzende Pflicht.

Die primären Krebse der Stimmbänder geben für die Operation eine gute Prognose, desgleichen die Krebse der Epiglottis. Befindet sich der Krebs an einer anderen Stelle des Larynx, so ist die operative Prognose für circumscripte Excisionen zweifelhaft und ein radicaleres Verfahren zu empfehlen.

Von den endolaryngealen Krebsen erscheinen die glandulären im Allgemeinen maligner wie die oben beschriebenen gestielten oder breiter basigen Krebse der Schleimhaut. Sie entgehen oft lange Zeit der Diagnose, geben jedoch bei Radicaloperation keine günstige Prognose.

Bei Pharynxkrebsen kann man die Beobachtung machen, dass oft kleine Geschwülste enorme Drüsentumoren zu verursachen im Stande sind.

Auch in Bezug auf Recidivfähigkeit kann man nur allgemeine Angaben machen.

Ich habe in a priori scheinbar prognostisch günstigen Fällen von endolaryngealen Tumoren Recidive in erschreckender Weise auftreten sehen. Andererseits haben wir 4—6 Jahre lange und darüber dauernde Heilungen durch sehr ausgedehnte Operationen von laryngo-pharyngealen Geschwülsten mit Drüsen- und Gefässresectionen erzielt. In einem Falle musste ein Carcinom der Epiglottis und Zungenbasis durch Pharyngotomia subhyoidea operirt werden; trotz profuser Darmblutungen drei Wochen post operationem heilte alles mit tadelloser Function, ohne Canüle (hierüber cf. die Publication v. Eiselsberg (Wien); ein Jahr später wurde ein Drüsencarcinom durch eine $4^1/_2$ stündige Ope-

Digitized by Google

ration entfernt; seitdem sind vier Jahre vergangen; Patient ist blühend und gesund. In einem ähnlichen Falle von einem ganz kleinen an der erwähnten Stelle und an der Zungenbasis sitzenden Carcinom entfernten wir bei einem 68jährigen Manne ein secundäres Carcinom des Halses von enormem Umfang mit Carotis communis, externa und interna und Jugularis communis aus dem Jugulum bis zur Schädelbasis. Prima intentio in drei Wochen. Der Pat. verweigerte die Operation der Zungen-Epiglottistumoren, fühlte sich seit acht Monaten sehr wohl und sein laryngologischer Berather theilte mir mit, dass der Tumor kleiner geworden sei, bis dann später das beständige Wachsthum den Patienten hinwegraffte.

Das sind nicht zu erklärende Anomalien des Verlaufs, bei denen das Wachsthum zweifellos maligner Tumoren temporär sistirt, um früher oder später wieder zu beginnen.

In Betreff der Gefährlichkeit der grossen Larynxoperationen, theilen diese Eingriffe alle diejenigen Gefahren, die durch Narcotica, Erregung, Shok etc. bedingt sein können.

Diabetes, Herzaffectionen, hohes Alter bilden an sich keine unbedingte Contraindication für Operationen, und ich habe wiederholt und radical in derartigen Fällen durch die betr. Operationen Heilung erzielt.

Plötzlich auftretende unstillbare Diarrhoe mit Collapszuständen auch nach Heilung der Wunde bei älteren Leuten kann den Verdacht auf bis dahin latente Lebercirrhose bestärken. Einen solchen höchst merkwürdigen Fall, durch Section bestätigt, habe ich beobachtet.

Nach Operationen am Halse und am Larynx und Pharynx können zuweilen unstillbare Darmblutungen auftreten. Diese Blutungen brauchen nicht von einem Krebs des Magens oder der Därme abzuhängen, sondern können einfach durch Stauung bedingt sein. Ein solcher Fall ist von mir beobachtet und definitiv geheilt. Die Ligatur der Carotis kann Hemiplegie der entgegengesetzten Seite veranlassen. Die Resection des Gefässes kann unmittelbar von Bewusstlosigkeit gefolgt sein, welche in einigen Stunden oder Tagen in den Tod übergeht. In einer Reihe von Fällen verlief der Heilungsprocess tadellos trotz Resection der grossen Halsgefässe sammt des Nervus vagus und anderer Halsnerven. Die Blosslegung der Carotis nach Resection der Jugularvene kann eine Alarmblutung zur Folge haben, wenn die Wunde nicht aseptisch bleibt. Wir vermeiden diese Blutungen dadurch, dass wir die Gefässgegend mit einem über sie genähten Hautlappen schützen; die Carotis wird sorgfältig mit Hautlappen bedeckt und dieses Hautdiaphragma bildet einen sicheren Schutz für die Gefässe und trennt diese von den eigentlichen Wundhöhlen. Wenn bald nach der Operation die Temperatur steigt und die Pulsfrequenz 130—140 beträgt, der Puls unregelmässig wird, so kann die Frage entstehen, ob es sich um Sepsis, Jodoformintoxication oder Delirium cordis handelt. Sofort entfernen wir den Verband und die Nähte und erneuern die Tamponade mit steriler Gaze oder mit essigsaurer Thonerde oder mit Campherwein. Innerlich reichen wir Valeriana, Campher und Tct. Strophanti, machen Sauerstoffeinathmungen und wenden äusserlich Alcoholeinreibungen an.

Bronchitis behandeln wir mit feuchten Einpackungen, Inhalationen, häufigem Canülenwechsel, ohne zuviel zu reizen. Ein unerwarteter Herzstillstand kann in den ersten 36 Stunden nach der Operation, aber

Digitized by Google

auch 3—4 Wochen später, nach Heilung der Wunde, erfolgen. Auch einen solchen unerwarteten Fall haben wir leider erlebt.

Embolische Affectionen, die wir nach Operationen am Becken, Exstirpation des Rectum ab und zu beobachten, treten so gut wie nie nach Operationen am Larynx und Pharynx auf. Im Allgemeinen lassen wir unsere Patienten am Operationstage aufstehen.

Der erste secretdichte Verband kann 6—8—10 Tage liegen bleiben; wir wechseln nur die Canüle, wenn Temperatur und Puls eine solche Behandlung gestatten. Der Pat. wird angewiesen, niemals zu schlingen, sondern Alles auszuspucken. Ernährung, Verdauung, Sauberkeit, Hygiene des Krankenzimmers sind sehr wichtige Punkte. Eine Pflegerin für den Tag, eine andere für die Nacht, welche beide zuverlässig und mit dieser Pflege vertraut sind, sind nicht zu entbehren. Nach Ablauf dieser ersten Nachbehandlungsperiode wird der Verband 1 Mal, höchstens 2 Mal in 24 Stunden gewechselt.

Mediastinitis haben wir vermieden, auch in den meisten Fällen ausgedehntere Gewebsnecrosen, z. B. der Struma oder der hinteren Wand der Trachea.

Nach Strumectomie bei Krebs des Larynx haben wir Myxödem und schwere Ernährungsstörungen beobachtet und beschrieben, Symptome, welche bei der Behandlung mit Thyreoidintabletten dauernd verschwinden können. Profuse Salivation, conische Erweiterung des peripheren Stumpfes des Oesophagus mit Oedem der Schleimhaut sind unangenehme Complicationen; auch haben wir Reizung des N. vagus, bestehend in Reflexhusten und Anfällen von Singultus, wiederholt beobachtet.

Betreffend die Structur der beobachteten Tumoren, so beobachteten wir einmal ein Chondrosarcom des linken Schildknorpels bei einem 12jährigen Mädchen; nach der Hemilaryngectomie dauert die Heilung seit fast vier Jahren an. Einmal bestand bei einer 22jährigen schwangeren Frau ein Sarcom des Ringknorpels; Heilung seit vier Jahren. Einmal hatten wir bei einer 27jährigen Dame ein cavernöses Sarcom; in diesem Falle exstirpirten wir fast den ganzen Larynx; vollkommene Heilung seit neun Jahren. In einem anderen Falle handelte es sich um ein cavernöses Sarcom der Zungenwurzel und des linken Sinus pyriformis. Bei einer 24 Jahre alten schwangeren Frau erzielte die Exstirpation durch Pharyngotomia subhyoidea seit $5^1/_2$ Jahren andauernde volle Heilung. Bei einem 54 Jahre alten Manne mit Sarcom nach Hemilaryngectomie Heilung seit 13 Jahren. Bei einem Sarcom eines 60jährigen Mannes erfolgte der Tod nach Exstirpation des Larynx.

Unter den Krebsfällen waren nur zwei glanduläre; in beiden Fällen waren sehr ausgedehnte Operationen erforderlich. Der eine lebte $4^1/_2$ Jahre nach der Operation und starb dann an einem Recidiv; der zweite ist geheilt. Krebsgeschwülste der Epiglottis beobachteten wir zweimal. Der erste Fall wurde von Prof. Fränkel per vias naturales operirt, und ich exstirpirte die krebsig erkrankte Drüsen an der rechten Seite des Halses, die Dame ist seit fünf Jahren geheilt. Im zweiten Falle handelte es sich um einen Medullarkrebs der Epiglottis und der Zungenwurzel; nach der Pharyngotomia subhyoidea und der Radicaloperation auch der enormen Drüsentumoren der rechten Halsseite ist der Patient ohne Canüle, spricht und schluckt wie ein Gesunder und

Digitized by Google

befindet sich in voller Gesundheit seit über fünf Jahren (er ist jetzt 59 Jahre alt). Die anderen Fälle betrafen Carcinome von meist grosser Ausdehnung, doch boten sie histologisch nichts Erwähnenswerthes. Ein Fall, ein 64jähriger College, bei welchem ich wegen Epithelioma planocellulare das linke Stimmband exstirpirte, war $2\frac{1}{2}$ Jahre lang gesund; dann starb er an Cylinderepithelkrebs des Quercolons. Es handelte sich um einen Fall von Uebergang von Pachydermie des Larynx in Krebs. Die Autopsie zeigte, dass der Larynx vollständig gesund war und frei von Recidiven.

Es handelte sich also um einen Fall von Auftreten zweier verschiedener Carcinome an zwei Organen bei demselben Individuum.

In einem Falle handelte es sich um ein Cancroid des rechten Taschenbandes und, von diesem unabhängig, in der linken retrolaryngealen Gegend sass ein breitbasiger, pilzartiger Krebs.

Fünfmal machten wir Exstirpationen der Stimmbänder nach Laryngofissur mit ausgezeichneten dauernden Resultaten (Heilung seit $1\frac{1}{2}$, $2\frac{1}{2}$, $3\frac{1}{2}$ und 4 Jahren) bei Carcinomen.

In anderen Fällen haben wir die Hemi- oder Totallaryngectomie, mit und ohne Exstirpation des Pharynx und Larynx, ausgeführt. Wir machten 35 Hemilaryngectomien, wovon drei Fälle tödtlich verliefen, einer nach 24 Tagen (schon geheilt) an plötzlichem Herzshok, einer, unabhängig von der Operation, an Phlegmone septica der rechten Glutäalgegend und der dritte nach fünf Tagen an Pneumonie.

Unter 22 Totalexstirpationen einer Serie hatten wir nur einen Todesfall, und zwar am 11. Tage an Jodoformvergiftung bei einem 70jähr. Manne.

Unter den 27[2]) transversalen Resectionen und Exstirpationen des Larynx und Pharynx, meist verbunden mit Drüsen- und Gefässexstirpation, hatten wir nur einen Todesfall an secundärer Carotisblutung und in einem Falle von Carotisligatur trat Hemiplegie der anderen Seite mit Bewusstlosigkeit und fünf Tage nach der Operation der Tod ein. Wie glänzend die gemachten Fortschritte waren, mag man aus der Thatsache ersehen, dass unter neun (freilich sehr schweren) Fällen einer früheren Serie vier Fälle mit dem Tode endeten und dass wir bei unseren ersten Fällen bis zum Jahre 1889 bei 10 Operationen nur zwei Heilungen erzielten.

Was wir über die Magenkrebse gesagt haben, das gilt auch und in höherem Grade von den Regionen, die hier in Frage kommen. Die Operation verlängert das Leben, erneuert die Hoffnung, und wenn wirklich nach $1-1\frac{1}{2}$ Jahren in verzweifelten Fällen Recidive eintreten, dann ist nach unseren Erfahrungen die erfolgreiche Operation von grossem Nutzen gewesen. In der Zwischenzeit fühlen sich die Patienten wieder gesund und haben nach Berichten ihrer Angehörigen die Zeit zum Theil zufrieden, in einigen Fällen sogar glücklich verlebt, bis das Recidiv den Tod herbeiführte.

Wir sind auch der Meinung, dass die statistischen Berichte erst Werth haben, wenn die Fälle nach frühzeitiger Diagnose einer Radicaloperation unterworfen werden. Ich könnte von meinen Patienten mehr

[2]) Cf. hierzu am Schlusse die letzte eigene Statistik bis April 1904 und Krönlein's klinische Nachträge (1903).

Digitized by Google

als 30 lebende Fälle demonstriren, bei dem ältesten Falle sind 13 Jahre nach der Operation verstrichen; auch unter den schon Verstorbenen haben Einzelne 11, 8, $6^1/_2$, $5^1/_2$, $4^1/_2$ und $3^1/_2$ Jahre nach der Operation in bester Gesundheit gelebt und ein Theil von ihnen ist dann an anderen Krankheiten, nicht an Recidiven, gestorben.

In einem Falle entstand acht Jahre nach einer Hemilaryngectomie eine Krebsgeschwulst der anderen Kehlkopfhälfte und der Drüsen; der Patient lebte nach der zweiten Radicaloperation noch über zwei Jahre und starb 76 Jahre alt. Die Operation hatte sein Leben um 11 Jahre verlängert.

Ein 76 Jahre alter Mann überlebte die Larynx- und Pharynxexstirpation noch $1^1/_2$ Jahre. Wegen Tuberculose habe ich einmal auf beiden Seiten und — einmal aus derselben Ursache — wegen tuberculöser käsiger Perichondritis des Schildknorpels mit Abscess und Fistel des Larynx — zwei Mal auf einer Seite und in allen diesen Fällen mit guten Resultaten resecirt und Heilung ohne Canüle erzielt. Zweimal führte ich die totale Laryngectomie aus; in dem einen Falle erfolgte trotz der Operation der Tod an Abzehrung, in dem anderen ist Patient seit vier Jahren geheilt und vollkommen gesund.

Dreimal machte ich die Exenteration des Larynx, die Excision der Epiglottis, die Laryngoplastik mit dauerndem Laryngoschisma; einer davon ist glänzend seit sieben Jahren geheilt.

Vier Fälle von diffusen papillomatösen Tumoren bei Kindern heilte ich durch Laryngofissur dauernd ohne Canülen; die Sprache ist eine vortreffliche. Die transversale Resection der Trachea mit nachfolgender Naht führte ich acht Mal aus (wegen Narben nach Diphtherie oder Typhus); sieben Fälle sind geheilt; einer starb 24 Stunden nach der Operation plötzlich; ein Fall hat ein ungünstiges Resultat functionell ergeben.

Die Haut-, Knochen- und Periostlappenplastik am Brustbein wegen Erweichung der vorderen Trachealwand mit Stenosies führte ich drei Mal mit ausgezeichnetem Erfolge aus.

Bei den 136 Operationen, in denen wir Larynx oder Pharynx reseciren oder exstirpiren mussten, haben wir technisch und therapeutisch gleich beachtenswerthe Fortschritte gemacht und auch stufenweise die postoperativen Zustände durch Prothesen und plastische Operationen verbessert und vor Allem in zweifellos verlorenen Fällen das Leben um viele Jahre verlängert.

Bei Demonstration meiner pathologisch-anatomischen Präparate machte ich darauf aufmerksam, dieselben erweckten den Eindruck, als seien sie von Leichen entnommen, so sorgfältig erschienen sie herauspräparirt und so vollkommen mit allen erkrankten Drüsen einer Seite, grossen Halsgefässen und Muskeln der carcinomatösen Struma waren sie en bloc entfernt.

Man konnte sich schwer vorstellen, dass die einstigen Besitzer dieser Organe noch am Leben waren, zum Theil in vollster Gesundheit seit Jahren wieder in ihrem Berufe thätig.

In einzelnen Fällen hatten wir in der That den Eindruck, bis an die Grenze der Möglichkeit gegangen zu sein.

In einem Falle eines 42jährigen Mannes haben wir wegen Carcinoms den Kehlkopf, sechs Trachealringe, den Pharynx und Oesophagus, grosse

Digitized by Google

Drüsentumoren und die ganze Struma exstirpiren müssen. Der Trachealstumpf musste aus dem Mediastinum anticum herausgezogen werden; der Oesophagusstumpf wurde mit Seidenfäden fixirt.

Nachdem Pat. geheilt war, erhielt er nun eine Prothese für Pharynx und Oesophagus, Myxödem, Krämpfe, Nephritis mit schwerer Retinitis Tetanie schwanden auf Thyreoidtabletten und augenärztliche Behandlung völlig. Pat. ist vor $1^1/_2$ Jahren operirt, sieht sehr wohl aus und ist in seinem Geschäft insoweit thätig, dass er die Aufsicht zu führen vermag.

Einen solchen Fall kann man doch unmöglich als ein Curiosum betrachten und etwa äussern, wie das vielfach geschieht, „hätten sie ihn doch sterben lassen". Pat. lebt nicht nur, sondern spielt für seine Familie eine wichtige Rolle, sein Leben hat eben grossen Werth, wenn auch gewiss sein Zustand kein gerade beglückender ist.

So wie bei den endolaryngealen Carcinomen wird man bei den Krebsen des Pharynx jetzt wohl früher und exacter in vielen Fällen die Diagnose stellen, so dass zu hoffen steht, dass nun auch eine exacte und radicale Operation nicht nur das Leben verlängern, sondern auch die Recidive bei einer stetig grösseren Anzahl von Patienten auf lange Jahre hinaus oder überhaupt vermeiden wird.

Nach ausgedehnten Operationen am Kehlkopfe und Pharynx ist die Frage der Ernährung ungemein wichtig; wir haben durch das von der Nase oder von der Wunde aus eingeführte Dauerrohr, und zwar eigentlich meist 1—2 Stunden post operationem beginnend, mindestens stündlich Tag und Nacht 50—100—150 g Wein, Bouillon und Ei, Somatose, dicke, nahrhafte Suppen, durch eine amerikanische Fleischpresse feingewiegtes Fleisch oder Schinken in schleimigem, syrupartigem Vehikel gereicht; gegen den häufigen Brechreiz erhielten die Kranken die Nahrung abgekühlt oder kalt in noch kleineren Mengen und daneben Cocain mit Salzsäure und Pepsinwein, eine Combination, welche wir sehr schätzen gelernt haben. Um Herzinsufficienz und Bronchitiden zu verhüten, habe ich bei allen meinen Patienten mit besonderer Sorgfalt die Temperatur- und Feuchtigkeitsverhältnisse des Krankenzimmers geregelt, die Kranken häufiger inhaliren lassen, ab und zu auch reinen Sauerstoff. Auf diese Weise sollte eine zweckmässige Lungenventilation und Gymnastik bewerkstelligt werden. Bei Pulsfrequenz, Herzarythmie und aussetzendem Pulse haben wir von Strophantus, Valeriana und Campher gute Wirkungen gesehen.

Stoerk hatte aus seinen anatomischen Studien gefolgert, dass in einzelnen Fällen durch den operativen Eingriff gewisse, ganz abnorm verlaufende depressorische Nerven durchschnitten werden und dass auf diese Weise die antagonistisch wirkenden N. accelerantes das Uebergewicht gewinnen; es handelt sich also um anatomische Varietäten im Verlaufe des N. card. sup., Nervi sympathici, der bei der Operation durchschnitten wird.

Grossmann sucht die Gefahr in der Reizung des N. laryngeus sup. und sieht den Ausgangspunkt für den Eintritt jener Kreislaufstörung, welche das letale Ende nach Laryngectomie herbeiführen könnte, in einem fortbestehenden Reizungszustande der Nervi laryng. sup. event. in einem Uebergreifen desselben auf die Vagusstämme. Thatsache ist, welcher Hypothese man auch huldigen mag, dass nach Laryngectomie

Digitized by Google

schwere Herzinsufficienz und Tod innerhalb der ersten 48 Stunden an Herzparalyse zu Stande kommen kann, wenn auch recht selten.

Ich selbst habe einen solchen Fall zu beklagen, in welchem uns alle angewandten Excitantien im Stiche liessen; das Delirium cordis begann bald nach dem Erwachen des Kranken aus der Narcose und ging in Herzparalyse 36 Stunden post operationem über. Weder war die Operation besonders eingreifend gewesen, noch auch hatte vor der Operation die Untersuchung des Kranken irgend welche Abnormität am Herzen ergeben.

Wir operiren aus diesem Grunde ungemein vorsichtig, vermeiden unnöthige Zerrungen und gewaltsame Achsendrehung des Larynx, um die Nerven möglichst wenig zu reizen, und schützen dieselben auch nach der Operation durch sorgfältige Nachbehandlung. Die Cocainpinselungen der Schleimhaut, um die während der Operation auftretende Blutung zu verringern und die störenden Reflexe der hinteren Larynxwand herabzusetzen, sind übrigens auch von anderer Seite stets empfohlen worden.

Interessant ist es, dass Smith eine teleologische Betrachtung darüber anstellte, inwiefern der Verlauf des Nervus recurrens eine physiologische Bedeutung haben könne. Davies erklärte die eigenthümliche Form der Recurrensbahn aus der zwischen Nervus phrenicus und recurrens bestehenden physiologischen Beziehung. Die Verlängerung des Recurrens war nothwendig in Rücksicht auf die Länge des Phrenicus, um, der bekannten Leitungsgeschwindigkeit der Nerventhätigkeit gemäss, das unbedingt erforderliche gleichzeitige Functioniren des Zwerchfelles und der Glottisöffner (Cricoarytaenoidei postici) zu ermöglichen. Elias fasst bei ausgeschlossener Infection die Entzündung des Herzmuskels nach Vagusdurchschneidung als trophische auf, und Dogiel spricht von einer Erschöpfung des Herzmuskels bei doppelseitiger, jedoch auch nach einseitiger Vagotomie. Diese letzteren Bemerkungen seien hier des physiologischen Interesses halber eingeschaltet.

Gross ist die Gefahr der Jodoformintoxication; trotz vorsichtiger Anwendung haben wir einen Jodoformtod zu beklagen gehabt, der unter dem Bilde acuter Manie mit furibunden Delirien auftrat.

Bei den halbseitigen und partiellen Kehlkopfexstirpationen wird man begreiflicher Weise einen Abschluss durch Resection und Vernähen der Trachea nicht leisten oder nur gelegentlich sich dazu entschliessen. Hier ist das eigentliche Gebiet der Etagennähte und Hautplastiken, um auf diese Weise mit Jodoformtamponade combinirt das so nothwendige organische Diaphragma als lebendigen Schutzwall gegen die Schluckpneumonie für die Dauer der Wundheilung zu gewinnen.

Dass Glycerinspritzen, Wassereinläufe in den Darm gemacht werden müssen, Darmrohre bei Meteorismus eingelegt werden und Abführmittel nicht zu vermeiden sind, ist wohl selbstverständlich. Die Hygiene und Mund- und Zahnpflege während der Nachbehandlung bedarf auch grosser Sorgfalt.

Vor der Operation wird das Gebiss vom Zahnarzt revidirt und auf das Sorgfältigste gereinigt; Abreibungen mit Campherwein oder Franzbranntwein der Kopfhaut sowie des ganzen Körpers werden recht häufig ausgeführt während der ganzen Nachbehandlung.

Digitized by Google

Wie bereits erwähnt, verlassen die meisten Patienten schon am Tage der Operation stundenweise das Bett. Nach etwa 3—4 Wochen können Spazierfahrten und -Gänge in Begleitung unternommen werden.

Was den Heilungsverlauf anbelangt, so kann nach Thyreotomie ohne Tracheotomie und Tamponade der Patient in etwa 8—10 Tagen äusserlich geheilt sein, während die endolaryngeale Narbenbildung längere Zeit in Anspruch nimmt. Ist eine Tracheotomie und Larynxtamponade nothwendig geworden, so dauert der Wundheilungsprocess 12—18 Tage.

In beiden Fällen ist dann eine laryngoscopische ambulante Nachbehandlung resp. Controle nothwendig.

Laryngoplastische Operationen nach Exenteratio laryngis erheischen eine verschieden lange Behandlung, je nachdem es sich um eine einzeitige Plastik oder um etappenmäßige Deckung der entstandenen Defecte handelt.

Bei Hemilaryngectomie mit und ohne Laryngoplastik schwankt die klinische Behandlung von 14 bis 21 Tagen.

Vor Anfang der dritten Woche werden Sprechversuche nicht gemacht. Eine einfache uncomplicirte Laryngectomie kann Prima intentione in 14—16 Tagen geheilt sein; in vielen Fällen dauert jedoch die klinische Behandlung etwa 4—5 Wochen.

Die Ernährung durch den permanenten Nasenschlauch oder in besonderen Fällen durch die Magensonde kann bei glattem Verlaufe etwa vom 14. bis 20. Tage ersetzt werden versuchsweise durch das Schlucken per vias naturales.

Drüsenexstirpationen, Resectio V. jugul. communis oder Carotisligatur wegen carcinomatöser Tumoren bei Larynx- oder Pharynxcarcinomen erschweren und verlängern die Nachbehandlung, so dass dann die klinische Behandlung 5—8 Wochen und darüber dauern kann. In vielen Fällen tritt auch da, wenn es gelingt, die Gefässgegend mit Hautlappen zu decken und mit Jodoformtampons sicher zu trennen von dem Wundtrichter, oder die Drüsen von einem Schnitte am Aussenrande des Kopfnickers zu entfernen und jede Wundeiterung zu verhüten, eine tadellose Prima intentio ein.

Wiederholt hatte ich einen Patienten demonstrirt, der $5^1/_2$ Jahre nach Totalexspiration des Larynx und Pharynx und Pharyngoplastik gesund und recidivfrei geblieben war. Dann entwickelte sich ein enormes Carcinom der rechten Halsseite.

Nach centraler Ligatur und Resection der Carotis und Vena jugularis communis ging ich peripher vom Processus mastoideus und der Schädelbasis vor; es gelang, die Vene vor dem Bulbus venosus zu stielen; sonst hätte ich den Sinus transversus freigelegt und denselben unterbunden. Auch die Carotis interna konnte vor Eintritt in ihren Canal unterbunden werden; darauf folgte die Ligatur der Carotis externa. Nun erst entfernte ich den Tumor sammt der Musculatur, N. vagus, phrenicus und sympathicus, die in der Geschwulst aufgegangen waren Bei diesem Vorgehen in so verzweifelten Fällen mit Ligatur oder Umstechungsnähten ist die Blutung gering, die Operation sicherer und radicaler; es bleiben weniger Ligaturen in der Wunde zurück und damit ist auch die Infectionsgefahr geringer. Patient hat diesen Eingriff noch um etwa ein Jahr überlebt.

Digitized by Google

Mitunter empfiehlt sich auch eine zweizeitige Operation. Ist Larynx und Pharynx resp. Oesophagus bis in das Mediastinum hinein entfernt, so kann bei reactionslosem Verlaufe der erste Verband 4 bis 6 bis 8 Tage liegen; nur die Canüle und der äussere Verband bedürfen täglichen Wechsels. Sobald die Nähte und ersten Tampons entfernt sind, muss je nach der bestehenden Secretion ein bis zwei Mal täglich mit Jodoformgaze, essigsaure Thonerde oder Campherwein tamponirt werden.

Bei eintretendem Fieber, abnormer Pulsfrequenz, Röthung und Infiltration der Haut ist sofort die offene Behandlung mit freier Tamponade nach Entfernung der Nähte einzuleiten.

Frühestens am 14. bis 20. Tage, oft erst nach 30 Tagen, ist der obere Pharynxstumpf eng genug geworden, um den von der Wunde aus eingeführten Ernährungsschlauch zu entfernen und meine Gummiprothese für Pharynx- und Oesophagusdefecte einzulegen.

Gummischläuche von verschiedener Wanddicke laufen am oberen Ende in einen Gummitrichter aus. Der Trichter wird entspechend abgeschnitten, bis er nach seiner Einführung keine Reflexerscheinungen mehr auslöst.

Das engere Schlauchende wird in den Oesophagus geschoben, nachdem es vom Munde aus eingeführt ist und vorgezogen wurde, bis der Trichter in die Gegend hinter dem Zungengrunde vorgeschoben und daselbst vom Patienten angesogen erhalten wird. Ein Seidenfaden fixirt den Schlauch so, dass er nicht hinabgleiten kann. Sobald diese einfache Vorrichtung, also eine Prothese für fehlenden Pharynx und Oesophagus, festsitzt, schluckt Pat. tadellos, vermag auch durch die Prothese hindurch mit lauter Flüstersprache zu sprechen und wird meist in keiner Weise belästigt. Uebungen und Instinct leisten auch hierbei sehr viel.

Falls die Prothese sich nicht verstopft oder die obere Pharynxnarbe sich nicht erweitert, kann der Schlauch sechs Wochen und darüber liegen, bis er gewechselt wird, was vom Patienten selbst geschehen kann, falls er Geschick genug besitzt.

Dilatirt sich die Narbe, so muss die Prothese für ein bis zwei Tage fortgelassen werden, um dann wieder eingeführt zu werden, nachdem die nöthige Enge des Narbentrichters wieder eingetreten ist.

Das periphere Ende braucht nicht allzuweit im Oesophagus zu stecken; der Trichter muss relativ weit, niedrig und wandstark sein, nur dann wird er tadellos functioniren. Sitzt er zu hoch am Zungengrunde, dann verursacht er Speichelfluss, Druck und Brechbewegungen; ist er zu weich, so klappt er zusammen, ist er nicht weit und wandstark genug, so gleitet er aus der Gegend des Zungengrundes heraus nach abwärts.

Es ist interessant zu sehen, wie bei Fehlen von Haut, Pharynx, Kehlkopf und den umgebenden Muskeln durch die Prothese Flüssigkeiten nicht nur passiren, sondern auch feste Speisen in den Magen geschleudert werden, trotzdem jede organische peristaltische Welle wegfällt; ein bemerkenswerthes klinisches Experiment zur Physiologie des Schluckactes.

Von einem 62jährigen Patienten erhielten wir sieben Monate nach Exstirpation des Pharynx und Larynx, der rechtsseitigen Halsdrüsen-

Digitized by Google

tumoren mit V. jugularis und Carotis communis-Ligatur die Nachricht, dass seine Prothese sehr gut functionire.

Es wurde berichtet, dass er u. A. auf einer Treibjagd — von früh 8 Uhr bis Nachmittags 5 Uhr auf den Beinen — 12 Hasen geschossen habe, dann das Jagddiner mitmachte und sich dabei unterhielt, ohne selbst Störungen zu empfinden oder zu ästhetischen Bedenken bei den Festgenossen Veranlassung gegeben zu haben. Solche Erfolge trösten über manches operative Missgeschick, wenn auch begreiflicher Weise das zum Tode führende Recidiv in diesem Falle nicht ausbleiben konnte.

Benarbt nun über und um der Prothese auch ohne Naht und Plastik die Wunde bis auf das tracheale Hautknopfloch, so ist es denkbar, die Prothese dauernd zu entfernen und nun einen neuen Ernährungsschlauch in die Bahn des Defectes von genügender Weite erzielt zu haben, der keine Tendenz zur Stenosenbildung mehr zeigt. Ueber diesen Punkt behalten wir uns noch weitere Mittheilungen vor.

Ich habe übrigens kürzlich eine Patientin operirt, welche sieben Jahre dieselbe Trachealcanüle trug und sie in der ganzen Zeit nicht ein einziges Mal gewechselt hatte. Es ist dies gewiss ein Curiosum.

Einer meiner Patienten, dem Larynx und Pharynx und Oesophagus im Juni 1903 mit Drüsen und Halsgefässen der rechten Halsseite entfernt wurden wegen Carcinoms, trägt meine Ersatzprothese für den Defect dieser Organe seit Anfang August 1903, also seit sieben Monaten, ohne sie auch nur ein einziges Mal gewechselt zu haben. Patient spricht vortrefflich, isst Alles, hat 60 Pfund an Gewicht zugenommen und besorgt allein ein verantwortliches und grosses Geschäft.

Manche Patienten, besonders diejenigen, denen die Epiglottis erhalten ist, bekommen entzündliche Erscheinungen am Kehldeckel und dessen Umgebung durch die Prothese, so dass dieselbe häufiger gewechselt und zeitweise fortgelassen werden muss Es entsteht daher die Frage, ob nicht in Zukunft mit Rücksicht hierauf die Epiglottis mitentfernt werden muss. Andere Fälle wiederum, welche ebenfalls die Epiglottis noch besitzen, vertragen die Prothese sehr gut.

In Fällen, wo auch der Zungengrund resecirt werden musste und ein einfacher Längsschnitt nicht ausreichte, um die Operation auszuführen, bleibt nach der provisorischen Heilung der Wunde ein grosser Defect, der oben begrenzt wird vom Zungenstumpfe, unten vom Tracheal- und Oesophagusstumpfe.

Dieser grosse Defect muss etappenweise geschlossen werden durch plastische Reconstruction des Verlorenen mit doppelten Hautlappen aus den umgebenden Körperregionen: Hals-, Brust-, Unterkinnhaut, je nach Lage des Falles.

In Bezug auf die verschiedenen Sprachtypen, welche nach Kehlkopfoperationen beobachtet werden, ist zu bemerken, dass, wie bereits geschildert, nach Exstirpation der Epiglottis, Exenteration des Larynx und totaler Laryngoplastik mit consecutivem Laryngoschisma arteficiale die Patienten eine geradezu vorzügliche Sprache wiedererlangen können; auch die Sprache nach Exstirpation eines Stimmbandes und der Umgebung wegen circumscripter Carcinombildung giebt sehr gute Stimmresultate. An Stelle des verlorenen Stimmbandes bildet sich eine walzen-

Digitized by Google

förmige Narbe, welche mit dem gesunden Stimmbande gemeinsam functionirend eine wenn auch nicht melodische, doch kräftige und laute Stimme mühelos gestattet; ähnlich, wenn auch meist nicht ganz so angenehm ist die Stimme nach Hemilaryngectomie, besonders dann, wenn eine Laryngoplastik nach dem oben beschriebenen Verfahren ausgeführt ist.

Nur wenige Patienten benutzten nach totaler Laryngectomie mit Billroth-Czerny'scher Methode den stimmbildenden Apparat mit dem Wolff'schen Siebe dauernd, die meisten waren mit der Flüstersprache zufrieden und können in derselben eine anerkennenswerthe Fertigkeit erreichen.

Von besonderem Interesse ist es, wie schon Hans Schmidt hervorhob, dass nach Verlust so wichtiger Organe, welche sich nicht einer bilateral symmetrischen Anordnung erfreuen, Uebung und instinctive accommodative Anpassung einen so hohen Grad von Ausbildung erfahren können, dass Individuen ohne Kehlkopf und ohne jede Communication der Lungenluft mit der Schlund- und Mundhöhle einer durchaus verständlichen und für den menschlichen Verkehr brauchbaren Sprache sich zu bedienen vermögen. In der Berliner anthropologischen und medicinischen Gesellschaft habe ich an verschiedenen Beispielen den Begriff der functionellen Anpassung am Menschen und den Werth derselben für die Chirurgie und insonderheit für die Orthopädie ausführlich erörtert und bei dieser Gelegenheit auch diesen Sprachtypus erwähnt (1894).

Der menschliche Kehlkopf nun ist bekanntlich zu betrachten als eine doppelzungige, membranöse Pfeife; er bringt die Stimme hervor durch Schwingungen freier elastischen Membranen. Die Stimme und gewisse Sprachelemente haben ihren Ursprung im Kehlkopfe, natürlich nur so lange, als man einen solchen besitzt; ist durch obliterirende Narben die Function des Larynx aufgehoben oder durch Exstirpation des Organes verloren, dann sind wir vor die Aufgabe gestellt, künstliche Kehlköpfe zu construiren, dieselben stellen die sinnreichen Czerny-Gussenbauer'schen Phonationscanülen mit Gummi- oder Metallzungen dar, welche durch den Exspirationsstrom in Bewegung gesetzt werden und weiter im Pharynx und der Mund- und Nasenhöhle in laute Sprache übergehen. J. Wolff hat durch Verwendung schräg eingerichteter, vermittelst einer Schraube verschiebbarer Gummizungen verschiedene Töne erzielt und durch ein Sieb den Mundschleim von den Gummizungen fern zu halten versucht.

Der künstliche Kehlkopf strengt nun die Lunge an; er stört und reizt beim Schlucken und facht die umgebenden Gewebe zu Entzündungen und event. zu Recidiven an. Vielfach kommt man daher ohne phonetische Apparate aus, seitdem man weiss, dass parallele Falten (Leisten), welche ein ganz ähnliches Aussehen und dieselbe Localisation wie die falschen Stimmbänder haben können, zu schwingen in der Lage sind; zwei Narben oder Schleimhautleisten bilden eben unter Umständen eine Art von Glottis spuria accessoria auch im Pharynx.

In einem besonderen Falle sprach ein Laryngectomirter mit deutlicher Stimme in einer Entfernung von 60 Fuss und es geschah dies mit Hilfe der Musculi contrictores pharyngis.

Ausser der Brust- und Fistelstimme unterscheiden wir eben noch

Digitized by Google

die Flüsterstimme, Vox clandestina, welche nicht wie die tönende Stimme dadurch erzeugt wird, dass die Luft in periodische regelmässige Schwingungen versetzt wird. Die Flüsterstimme ist vielmehr ein blosses Geräusch und entsteht bei mässig verengter Stimmritze, indem das Stimmband nicht den dünnen membranartigen Rand, sondern eine mehr stumpfe Kante entgegensetzt, an der durch Gegenreiben des vorbeistreichenden Luftstromes und unregelmässige Impulse Geräusche erzeugt werden.

Als unser bekannter College, der verstorbene Hans Schmidt in Stettin, im August 1888 einen Fall von Laryngectomie mit fehlender Communication zwischen Pharynx und Trachea vorstellte, da erregte die spontane Sprache seines Patienten, welche Landois Pseudostimme nannte, das allgemeinste Erstaunen.

Herr Geh.-Rath B. Fränkel erklärte die Erscheinung dadurch, dass der Operirte die im Oesophagus befindliche verschluckte Luft mit Hilfe von Muskeln in Bewegung setze, wodurch eine Art Glottis, z. B. von Leisten der Pharynxwände entstände, deren Vibrationen nun die jedem Individuum zukommende Flüstersprache verstärke.

So wurde bei diesem Patienten das Geräusch der undeutlichen Vox clandestina durch instictiv erzeugte Vibrationen von Schleimhautfalten und Leisten hervorgerufen, verstärkt und allgemein verständlich gemacht.

Glasbläser und Goldarbeiter nehmen auch den Mund etc. ad maximum voll Luft, welche sie nachher für ihre technischen Zwecke verwerthen. Aehnlich können nun Laryngectomirte mit circulär vorgenähter Trachea instinctiv Luft in den Pharynx und Oesophagus hineinpumpen, um dieselbe dann zur Erzeugung des für eine deutliche Flüstersprache nothwendigen Geräusches an den Leisten und Walzen der Wände des Pharynx und Oesophagus vorbeistreichen zu lassen.

Die ganze Frage hat ein hohes actuelles Interesse gewonnen, seit die Mehrzahl der Chirurgen die von mir und Zeller (1881) auf Grund von Experimenten vorgeschlagene prophylactische Resection der Trachea als präliminaren Voract bei der totalen Laryngectomie zur Vermeidung der Fremdkörperpneumonie mit grossem Erfolge anwendet.

Der circulär in die Haut eingenähte Trachealstumpf schliesst die Luftwege sofort und dauernd von der Mund- und Rachenhöhle und ihren Secreten ab und hebt jede Communication zwischen Lungenluft und Nasenrachenraum auf. So haben die nach diesem Verfahren erzielten Erfolge uns die Aufgabe gestellt, das, was instinctiv durch accommodative Anpassung und Uebung der Patient von Hans Schmidt und zeigte, nämlich die Verstärkung der Flüsterstimme, unseren erfolgreich Laryngectomirten in vollkommener Weise zu verschaffen.

Versuche in dieser Richtung wurden von mir seit dem Jahre 1895 vorgenommen und sind mannigfach variirt zur Anwendung gelangt, zunächst mit Hilfe eines Richardson'schen Gebläses.

War B. Fränkel's Interpretation des Falles Schmidt zutreffend, dann musste, so argumentirte ich, das Einführen eines Gummischlauches in den Nasenrachenraum bis zur Uvulaspitze und das Hineinstecken des zweiten freien Schlauchendes luftdicht in den circulär eingeheilten Trachealstumpf, die Inspiration durch das freigebliebene Nasenloch oder durch den Mund gestatten, während der Exspirationsstrom im Pharynx

Digitized by Google

ein Geräusch erzeugen musste, welches eine wesentliche Verstärkung der Flüstersprache bedingen konnte.

Für die totale Exspiration des Larynx haben wir, wie erwähnt, im Jahre 1881 die prophylactische Resection der Trachea und das circuläre Einnähen des Trachealstumpfes in die Haut empfohlen, um die Schluckpneumonie zu verhüten, es mussten aber in vielen Fällen ausserdem noch carcinöse Drüsentumoren und Trachealringe, ferner der Oesophagus entfernt werden und Oesophagoplastik mit doppeltem Hautlappen ausgeführt werden. Der Pat. athmet ohne Canüle, schluckt wie ein Gesunder ohne Apparat, hat aber bisher nur eine unzureichende Flüstersprache zur Verfügung gehabt. Nach mannigfachen Versuchen habe ich folgenden Apparat construirt, welchen ich verschiedentlich demonstrirt habe. Eine kleine Gummiprothese passt luftdicht in das Trachealrohr und trägt ein Ventil, welches sich bei der Inspiration öffnet und bei der Exspiration schliesst; der Exspirationsstrom gelangt jenseits des Ventils in einen Gummischlauch, der mit einer eine Phonationsvorrichtung tragenden Olive in Verbindung steht; die Olive setzt sich in einen Gummischlauch fort, welchen sich der Pat. bis zur Höhe der Uvulaspitze in den Nasopharynx einführen muss, so dass die Olive in einem Nasenloche festsitzt. Wird die Olive angeblasen, dann kann Pat. laut und deutlich sprechen; der Apparat bleibt dauernd trocken und functionstüchtig.

Wenn man derartige Phonationsvorrichtungen mit Ballons anbläst, dann entsteht ein so lautes und continuirliches Tönen oder Pfeifen, dass der Articulationsmechanismus davon übertönt wird und eine Sprache überhaupt ausgeschlossen erscheint.

Bei diesen Vorrichtungen sowie bei Anwendung kleiner Sirenen brummt dem Pat. übrigens infolge Mitschwingens der Schädelknochen der Kopf derartig, dass ihm nicht nur Hören und Sehen, sondern auch sowohl Articuliren als Sprechen vergeht.

Damit ein physiologisches und einheitliches Ineinandergreifen oder vielmehr Zusammenwirken zwischen Phonation und Articulation stattfindet, muss die Phonationsvorrichtung in den hinter der Uvula endenden Gummischlauch sich fortsetzen. Functioniren dann die Lungen als Ballon genügend, dann hängt Phonation und Articulation von einem einzigen Willensimpulse ab und ein ungefähr gleichzeitiges Stattfinden der beiden Acte ergiebt eine deutliche und laute Sprache.

Man kann nun mehrere Stimmen in den Phonationsapparat einschalten, z. B. in Form eines kleinen Fächers, welche dann eine verschiedene Modulation der Stimme gestatten. An Stelle des Klappenventils wollen wir ein geräuschlos functionirendes Kugelverhältniss zwischen Inspiration, die sehr leicht und ausgiebig stattfindet, und Exspiration, welche durch den engeren Apparat erschwert und unvollkommen vor sich geht, statt; infolge davon ist die Lungenventilation mangelhaft; die Lunge bleibt mit Luft überfüllt, und es treten Beklemmungen und Störungen im Sprachmechanismus ein; aus diesem Grunde könnte an der Stimme ein dem Inspirationsventile entgegengesetzt wirkendes, die Exspirationsluft regulirendes Ventil angebracht werden. Ausserdem kann das Gummischlauchstück von der Olive bis zum Trachealtheile des Apparates durch Metallschlauch ersetzt werden, weil die elastischen Schlauchwände durch ihre Nachgiebigkeit einen Theil der

Digitized by Google

Exspirationsluft verbrauchen, welche zur Stimmbildung benutzt werden könnte.

Wir haben bereits durch die Güte des Herrn Collegen Th. S. Flatau Phonogramme von Pat. aufnehmen lassen, welche ein gutes Resultat ergaben. Von anderen Autoren, Stoerk, Hohenegg, Péan, sind Versuche in dieser Richtung mit Blasebälgen unternommen worden.

Der circulär in die Haut eingenähte Trachealstumpf schliesst eben die Luftwege sofort und dauernd von der Mund- und Rachenhöhle und ihren Secreten ab und hebt jede Communication zwischen Lungenluft und Nasenrachenraum auf und ermöglicht die reine Pharynxstimme.

Was ich hier erörtere, ist das Princip der künstlichen Stimme und Sprache bei fehlender Communication zwischen Luftwegen und Nasenrachenraum, ein Princip, dessen technische und functionelle Vervollkommnung Arzt und Patient in gleicher Weise zu fördern berufen sind. Neben der practischen Seite der Frage dürfte das neue Princip, das so einfach und klar es jetzt erscheint, so mühsam und schwer und nach complicirten langjährigen Vorversuchen als zweckmässig erwiesen wurde, auch wissenschaftlichen Zwecken dienen können. Laryngologen und Physiker werden für die Theorie der Stimme und Sprache für manchen alten Lehrsatz eine neue Stütze und vielleicht auch Anregung zu neuen Interpretationen finden.

Der phonetische Nasenapparat wird von der Firma Windler in vorzüglicher Ausstattung geliefert werden und wird an der Vervollkommnung des Tones daselbst gearbeitet. Für Patienten, welche eine Canüle tragen, wird eine innere Canüle angefertigt, welche das Ventil und den stimmbildenden Apparat trägt.

Die Technik dürfte wohl bald allen Anforderungen entsprechende Modelle für die verschiedenen Zwecke hervorbringen und liefern.

Natürlich werden analoge modificirte Apparate in allen denjenigen Fällen, wo wegen Stenosen, Obliterationen oder sonstige Störungen Canülen getragen werden müssen und eine Sprache per vias naturales ausgeschlossen oder insufficient ist, benutzt werden dürfen.

Wie das Einfachste so häufig das Zweckmässigste ist, so genügt für eine tadellose laute Sprache eine Gummistimme, welche sich nach oben und unten in einen weiten Gummischlauch fortsetzt; führt Patient das eine Ende in die Nase bis zur Uvulaspitze, das andere in die Trachea, so vermag er durch den Schlauch bequem zu athmen und mit dem Exspirationsstrome die tönende Stimme in Thätigkeit zu setzen.

Wie von mir in einer Publication über Flüstersprache und Phonationsapparate ausgeführt wurde, ist Grundbedingung, dass ein weiter Gummischlauch durch ein Nasenloch bis zur Uvulaspitze eingeführt wird; ein Ton, der innerhalb dieses Schlauches die genannte Rachengegend erreicht, setzt den articulirenden Patienten in die Lage, laut zu sprechen; der Phonationsapparat braucht nicht am Nasenloche sich zu befinden, sondern er kann in einem Stücke mit der ventiltragenden Canüle mit demselben metallisch verbunden construirt werden. Der Exspirationsstrom bläst dann mit voller Kraft die Stimme direct an. Wir haben dann nur einen Metallapparat möglichst elegant und compendiös gearbeitet und einen weiten Gummischlauch, in welchem die Stimme sich fortsetzt; letzterer ist mit einer Marke versehen, damit Patient weiss,

Digitized by Google

wie weit er ihn einzuführen hat; vor dieser Marke kann er durch ein Canülenband in dem betreffenden Nasenloche fixirt sein. Um nun meine früheren Versuche mit Blasebalg — Richardson'schem Gebläse — und Sirene zu erwähnen, so wurden dieselben einer erneuten Prüfung unterzogen, haben aber keine nennenswerthen practischen Ergebnisse gehabt.

Wie bereits erwähnt, kann in einfachster Weise Folgendes erreicht werden.

Führe ich einen Gummischlauch in ein Nasenloch und sein zweites Ende luftdicht in die Trachealcanüle, dann kann die Athmung durch den Mund oder das zweite Nasenloch mit Vermittelung des Gummischlauches unbehindert stattfinden, der Exspirationsstrom erzeugt dabei im Pharynx ein Geräusch, welches eine wesentlich verstärkte Flüstersprache gestattet; diese Sprache ist vollkommen ausreichend, wünscht aber der Patient eine laut tönende Stimme, so kann man ihm dieselbe in einfachster Weise verschaffen.

Wird nämlich im Verlaufe des Gummischlauches eine Phonationsprothese eingeschaltet, so wird dieselbe vom Exspirationsstrome zum Tönen gebracht und dieser Ton kann je nach dem Endpunkte, bis zu dem man das Schlauchende leitet — Nase, Mundhöhle, Lippen —, von diesen verschiedenen Regionen aus eine laute Sprache veranlassen.

Wird beim Halten des Schlauchendes vor die Lippen eine laute Sprache erzielt, dann besteht das eigenthümliche Verhältniss (umgekehrt wie in der Norm), dass die Phonation vor der Articulation stattfindet.

Mit dieser Generalisirung der Anwendung der Phonationsprothesen eröffnet sich ein weites Feld erfolgreichen Strebens.

Ich muss nun anerkennen, dass in der letzten Zeit die meisten meiner Patienten auf eine Phonationsprothese verzichten und sich mit der Pharynxstimme behelfen. Für diejenigen Patienten, welche nicht die instinctive Adaptationsfähigkeit besitzen, um selbst mehr zu erreichen als eine schwer verständliche Flüstersprache, hat Herr College Gutzmann Sprachübungen methodisch ausgebildet, welche unter seiner Leitung treffliche Resultate zeitigen. Bei all' diesen Pharynx-Sprachtypen wird der Respirationsapparat des Patienten vom Sprechacte ausgeschaltet und, was von wesentlichem Vortheile erscheint, ohne lästigen Hilfsapparat.

Das sog. Canülengeräusch vermeiden wir obendrein bei unseren Patienten dadurch, dass die Trachealöffnung abgeformt und nun nach dieser Form an die Canüle eine Prothese anmodellirt wird, welche luft- und secretdicht die Trachealöffnung verschliesst, so dass bei der Athmung jedes Trachealgeräusch fehlt. Ebenso sind Kragen, Cravatte und Gummivorhemd etc. so geschickt und elegant angebracht, dass in ästhetischer Beziehung der Patient mit jedem Gesunden concurriren kann.

Unter dieser Verletzung ästhetischer Momente durch ihre Gebrechen und Verstümmelungen leiden viele Patienten ungemein und haben wir auch diesem Umstande unsere volle Sorgfalt und Aufmerksamkeit gewidmet.

Trachealfisteln vermeiden wir nach unserer heutigen Operationsmethode mit einiger Sicherheit. Tritt doch einmal auch jetzt noch eine derartige Fistel ein, so vermögen wir sie entweder plastisch oder durch verschieden gestaltete Prothesen zu schliessen.

Digitized by Google

Ich will die in früheren Arbeiten von mir geschilderten, an die Canüle anzubringenden Gummipolster, elastischen Ringe und an bestimmten Punkten der Canüle aufblasbaren Gummischlauchapparate hier nicht genauer beschreiben, da wir in dem Abformen der Trachealöffnung und der Fistelregion ein ausgezeichnetes Mittel besitzen, um an die Canüle eine Prothese anzumodelliren, welche einen tadellosen Verschluss dieser den Patienten höchst lästigen Fisteln gestattet. Herr Prof. Warnekros hat uns derartige Canülenprothesen und Fistelverschlussprothesen in tadelloser Exactheit ausgeführt. Claude Martin (Lyon) hat einen Larynx artificiell construirt, der in seiner Stärke dem entfernten Larynx glich und die Narbencontraction verhinderte. Dieser Apparat aus weichem Kautschuk ist die wahre Immediatprothese des Larynx und gestattet bis völlige Vernarbung eingetreten ist, den nöthigen Raum für den definitiven Apparat zu erhalten, der nicht eher eingesetzt wird, als bis die Vernarbung ganz beendet ist.

Ich verzichte auf die Beschreibung des zweifellos sehr sinnreichen definitiven Apparates und verweise auf die Originalarbeit in der Deutschen Monatsschrift für Zahnheilkunde (September 1902). Für unsere Zwecke dürfte sich der Apparat kaum jemals eignen.

Nur in Fällen, wo oberhalb des eingenähten Trachealstumpfes nach ausgedehnter Exstirpation von Larynx, Pharynx- und erkrankter Haut grosse, plastisch nicht zu reconstruirende Defecte resultiren, könnte vielleicht die Claude Martin'sche Prothese erwünscht erscheinen.

A priori könnten wir uns aber niemals entschliessen, einer später anzubringenden Prothese zu Liebe unser mit so viel Mühe ersonnenes und zu so tadellosen Resultaten führendes Operationsverfahren irgendwie auch nur zu modificiren Zunächst muss der Patient am Leben bleiben, und wenn seine Erhaltung gelungen ist, dann treten erst cosmetische, ästhetische und prothetische Gesichtspunkte in die Erscheinung.

Damit soll natürlich nicht behauptet werden, dass nicht in Zukunft neue Operationsmethoden auch hierin zu einem Compromiss zwischen Techniker und Operateur führen könnten, denn auch hier gilt der alte Satz: „Vita brevis, ars longa".

Den deutschen und speciell den Berliner Laryngologen, deren klinische Erfahrung, diagnostischen Blick und subtile Technik ich schätzen lernte, verdanke ich die Gelegenheit, in stets grösserem Umfange der Chirurgie des Larynx und des Pharynx mich habe widmen zu dürfen, und zwar vom Jahre 1888 ab, wie ich dies in einer früheren Publication bereits hervorgehoben habe.

Mein besonderes Interesse an diesen Operationen datirt jedoch schon aus den Jahren 1879 bis 1881, wo ich als Assistent v. Langenbeck's eine Arbeit „Ueber prophylactische Resection der Trachea" im Verein mit Prof. Albert Zeller in Stuttgart veröffentlichte, welche es sich zur Aufgabe gestellt hatte, die Hauptgefahr bei all' diesen Operationen am Larynx und Pharynx durch eine rationelle Voroperation herabzusetzen oder überhaupt zu vermeiden. In der erwähnten Arbeit, in welcher wir die quere Durchschneidung der Trachea und das Einnähen des unteren Trachealstumpfes in eine quer angelegte Hautincisionswunde empfehlen, lautet eine unserer Schlussthesen:

„Bei Exstirpation des Larynx oder allgemeiner ausgedrückt bei

Digitized by Google

all' denjenigen Operationen, welche bisher durch Fremdkörperpneumonie so ungemein häufig den Tod herbeiführten, bietet die prophylactische Resection der Trachea eine absolute Garantie gegen die Entwicklung von schluckpneumonischen Heerden.

Sind somit die Luftwege während der Operation und Nachbehandlung vor Aspirationszuständen geschützt, so besteht die weitere Gefahr nach der Laryngectomie in der Wundinfection, in einer Phlegmone colli profunda und Mediastinitis septica und den Secundärblutungen. Wie wir durch aseptische Ligaturen, durch Naht von Pharynx und Oesophagus, durch Hautplastik und Jodoformtamponade mit Tamponnähten über denselben all' diese Gefahren vermeiden, ist bereits auseinandergesetzt worden.

Der Patient athmet nach vollendeter Heilung durch das in das Hautknopfloch eingeheilte Trachealrohr, er schluckt per vias naturales, da nach der Mundhöhle von der Trachea aus eine Communication nicht mehr besteht. Diesen Ausgang haben wir schon in unserer Arbeit aus dem Jahre 1881 in Aussicht genommen und dazu bemerkt, dass die Patienten, um mit einigermaassen garantirtem Erfolge von einem qualvollen und tödtlichen Leiden befreit zu werden, sich gewiss gern auch dieser Eventualität aussetzen würden.

Mag die Art des Vernähens und das Ueberdachen des Trachealstumpfes mit einem soliden Gewebswalle im Laufe der Zeit gewisse technische Modificationen erfahren haben, das Punctum saliens bildet das Princip des exacten Vornähens der Trachea in ein queres Hautknopfloch; mit diesem sorgfältig ausgeführten Acte ist die Gefahr der Schluckpneumonie gebannt und eliminirt.

Im Laufe dieser Arbeit wurde auch erörtert, wie wir bei conservativen Laryngoperationen und bei Pharynx-, Zungen- und ähnlichen Eingriffen ausgedehnter Art in verschieden modificirter Technik die Schluckpneumie zu verhüten uns bestrebt haben in Fällen, bei denen von einer Resection der Trachea nicht die Rede sein konnte.

Das Isoliren der Luftwege von der Wunde und den Secreten des Mundes und des Pharynx durch Tamponade und ein organisches lebendiges Diaphragma bildeten auch hier den leitenden Gesichtspunkt und führten zum Ziele.

Wenn für einfachere Verhältnisse bestimmte schräge Lagerung während und nach der Operation anderen Chirurgen genügend erscheint, so sind bei den Operationen, welche wir meinen, die Gefahren so gross, dass unsere prophylactischen Methoden nur dringend empfohlen werden können.

W. Lublinski (Bemerkungen zu dem Aufsatze von Sir Felix Semon über die Radicaloperation bei bösartigen Kehlkopfneubildungen, 1898) bemerkt, dass bis zum Jahre 1881 52,6 pCt. unmittelbar oder während der Nachbehandlung starben, bis zum Jahre 1891 46 pCt. Die Mortalität war dann gradatim zum Theil wohl unter der Benutzung meiner Operationsprincipien bis auf 18 pCt gesunken; v. Bergmann, Mikulicz, Kocher und deren Schüler veröffentlichten Statistiken, wo die Mortalität auf 8—11 pCt. gesunken war, wir selbst publicirten eine Serie von Fällen mit 4,5 pCt. Mortalität. F. Semon, Butlin, O. Chiari, B. Fränkel, Jurasz haben mit Thyreotomie und endo-

Digitized by Google

laryngealen Eingriffen hervorragende Resultate erzielt. Bei den plastischen Operationen am Pharynx und Oesophagus ist v. Hacker und v. Hochenegg an erster Stelle zu nennen; Ersterer sowie Foederl noch besonders bei den Mobilisationen und plastischen Versuchen am Trachealrohre, welche schon von Küster, v. Bruns und Enderlen mit so schönen Resultaten inaugurirt waren.

Das Aphorisma, welches v. Bardeleben so gern citirte: „La statistique c'est le mensonge en chiffres" ist zweifellos zu beherzigen, aber wir vermögen, ohne statistische Spitzfindigkeiten anzuwenden, die Behauptung aufzustellen, dass eine uncomplicirte Laryngectomie, welche noch im Jahre 1881 in 52,6 pCt. der Fälle tödtlich verlief, während die Ueberlebenden eine nur ausnahmsweise menschenwürdige Existenz wohl für kurze Zeit nur fristeten, heutzutage mit derselben Sicherheit ausgeführt werden kann wie z. B. eine Resection des Wurmfortsatzes im freien Intervall.

Für gewisse Gruppen von Geschwülsten des Pharynx und des Zungengrundes, bei denen eine Fremdkörperpneumonie zu befürchten ist und beispielsweise eine Pharyngotomia subhyoidea nothwendig erscheint, halten wir es bei grossen Eingriffen für wichtig, prophylactisch nach Tracheotomia inferior den Aditus ad laryngem entweder von oben her secretdicht zu tamponiren und den Tampon von der Gegend der Sinus pyriformes aus zu übernähen oder aber die Epiglottis über den Aditus herüberzunähen, oder endlich für andere Verhältnisse einen Hautlappen über den Aditus herüberzunähen.

Mit der Ausführung dieser Vorschläge ist die gefahrdrohende Schluckpneumonie auch für diese Fälle eliminirt, wie sie für die Hemilaryngectomie durch die oben geschilderte Laryngoplastik sicher vermieden ist.

Für kleinere Eingriffe wird gewiss auch nach der Pharyngotomia subhyoidea die Tracheotomie vermieden werden können in der Weise, wie dies von verschiedenen Autoren geschildert ist; diese Verhältnisse kommen aber bei den uns hier interessirenden grossen Radicaloperationen nicht in Frage, wo die Haupttodesgefahr in der Aspirationspneumonie liegt und deren sichere Ausschaltung allein die Berechtigung zu dem Eingriffe überhaupt einräumt. Hatte ich vor 25 Jahren meine Versuche begonnen und deren Resultate mit Prof. Albert Zeller (jetzt in Stuttgart) publicirt, so ist mir Herr Dr. Johannes Soerensen, ein Lieblingsschüler von Geheimrath Eugen Hahn bis zu dessen Tode, seit langen Jahren bis zum heutigen Tage ein allzeit ausgezeichneter Helfer und Mitarbeiter gewesen.

Unglücksfälle und schwere Constitutionsanomalien abgerechnet ist die Laryngectomie nach unserer Methode zu einer relativ ungefährlichen Operation gestempelt worden; ein analoges Resultat haben wir für die Exstirpation des Larynx und Pharynx erreicht; ja es ist jetzt das umgekehrte Verhältnis eingetreten. Die grossen Radicaloperationen sind sicher und ungefährlich; für die atypischen und Partialoperationen mussten wir erst Methoden ersinnen, welche das Vernähen des Trachealstumpfes bei Totalexstirpationen zu ersetzen vermochten, bis sie nach Ausbildung der Technik die relative Ungefährlichkeit der grossen Radicaloperatienen erreichten.

Digitized by Google

Auf jeden Unerfahrenen muss dieser vollberechtigte Ausspruch einen paradoxen Eindruck machen.

Frühdiagnose und Radicaloperation, das sind die Angelpunkte, um welche sich vorderhand das Schicksal unserer Patienten dreht; in beiden Richtungen sind enorme Fortschritte gemacht worden. Die Statistik der Recidive muss von derjenigen der operativen Erfolge zunächst einmal getrennt werden, um zu einer klaren Beurtheilung der Sachlage zu kommen. Bei der Sicherheit der modernen Methoden müssen auch andere Affectionen, wie Tuberculose, Syphilis, Sclerom, Narben und Stenosen verschiedener Provenienz in den Kreis unserer operativen Bestrebungen an den Schlund- und Luftwegen gezogen werden, und es ist dieses bereits in vollstem Umfange geschehen.

Bisher ist oft zu spät diagnosticirt und zu mangelhaft und unvollkommen operirt worden.

Eine unbefangene Beurtheilung der Recidive beispielsweise werden wir erst dann haben, wenn die rechtzeitig diagnosticirten und radical operirten Fälle in grossen Serien der allgemeinen Kritik unterliegen. Auch dazu ist jetzt der Grund gelegt worden.

Meine Versuche der Resection, Mobilisation und queren Naht der Trachea sowie das circuläre Einnähen resecirter Luftröhrenstumpfe in ein Hautknopfloch, ebenso wie diejenigen über Laryngo-, Oesophago- und Pharyngo-Plastik mit gestielten Hautlappen, haben durch spätere Erweiterung und Modificatinn der Versuchsanordnung eine grundlegende Bedeutung gewonnen.

In erster Linie ist es gelungen, die Schluckpneumonie bei richtiger Bildung eines organischen Diaphragmas über dem Trachealstumpfe mit absoluter Sicherheit zu verhüten und damit die häufigste Todesursache, der diese Operirten erlagen (die Aspirationspneumonie), auszuschalten.

Es ist aber von besonderem Werthe für mich, zu constatiren, dass auf dem Boden dieser Studien auch in Form der Resection von Trachealringen und grösserer Abschnitte der Trachea mit nachfolgender Naht glänzende functionelle Erfolge in der Klinik erzielt werden konnten. Es haben sich somit eine ganze Reihe von Nutzanwendungen aus der Thatsache herleiten lassen, dass man die Trachea reseciren, mobilisiren und herausnähen kann; ebenso wie man in verschieden gestalteter Technik Laryngo-, Pharyngo- und Tracheo-Plastik zu üben in der Lage ist.

Wir haben es uns zur Pflicht gemacht, unseren Patienten, welche Recidive nach Operationen bekommen, nicht nur durch Pflege und narcotische Mittel ihre Leiden erleichtern zu lassen, sondern auch durch Anwenden der Röntgentherapie, Arsenik intern etc. die Hoffnung auf Genesung zu beleben. Sehen wir doch auch nach Eintreten von secundären Drüsentumoren oder localen Recidiven oft genug, dass Patienten noch überraschend lange Zeit leben, dass sich die Geschwülste oder einzelne Theile derselben spontan zurückbilden, Jauchehöhlen sich reinigen und benarben und scheinbar verlorene Fälle nach einem Erysipelas oder nach einem cachectischen Stadium plötzlich wieder aufblühen und kräftig und gesund erscheinen. Ich habe ähnliche Fälle schon vor Jahren beschrieben und mich schon damals dahin geäussert, dass man von all' diesen internen Mitteln, dort wo eine Operation ausgeschlossen

Digitized by Google

erscheint, Gebrauch machen solle. Auch Mittel, wie z. B. das Cancroin, habe ich wiederholt anwenden lassen; es hat, so viel ich beurtheilen kann, nicht geschadet und da und dort ist während seines Gebrauches ein Stillstand und eine Rückbildung und Besserung in einem Falle auf Jahre hinaus eingetreten, allerdings nicht anders, als wie wir sie bei spontanen Rückbildungen ab und zu zu betrachten Gelegenheit haben. Die Matrices der Geschwülste bleiben bei diesen Rückbildungsprocessen eben leider bestehen und nach einiger Zeit, oft erst nach Jahr und Tag, erliegen die Kranken meist dennoch der erneuten Geschwulstbildung. Die Arbeiten auf diesem Gebiete und das Errichten von Krebshospitälern, wie das v. Leyden'sche Institut, sind gewiss mit grösster Genugthuung zu begrüssen.

Wird doch derjenige, der die Aetiologie der Tumoren und deren erfolgreiche Behandlung mit einem Serum oder in anderer medicamentöser Weise anbahnen sollte, in den Augen aller Menschen sich ein Monumentum aere perennius errichten. So lange das aber nicht der Fall ist, also wohl noch lange, fällt dem Messer des Chirurgen die Aufgabe zu, neue Operationsmethoden zu ersinnen.

Wir alle wünschen, dass eine Zeit kommen möge, wo für ganze Gruppen von Erkrankungen des Chirurgen blutiges Handwerk der Geschichte angehören möchte. Leider ist diese Zeit noch nicht gekommen.

Bernhard v. Langenbeck hatte im Jahre 1854 den schöpferischen Gedanken der Laryngectomie bei bösartigen Geschwülsten concipirt und in seiner Berliner Klinik die Operation vergeschlagen Seitdem ist ein halbes Jahrhundert verflossen. Vor 25 Jahren hat sodann v. Langenbeck auf dem Chirurgencongress über Exstirpation des Pharynx Folgendes gesagt:

M. H.! Es mag Ihnen gewagt erscheinen, wenn ich Ihr Interesse für eine Operation in Anspruch zu nehmen versuche, welche mir bisher nur unglückliche Resultate geliefert hat. Aber gerade dieser Umstand veranlasst mich, dieselbe zu besprechen, weil ich hoffe, dass es vereinten Bemühungen gelingen wird, die in ihrer Ausführung vollkommen sichere, in ihren Folgen aber so gefährliche Operation in die chirurgische Praxis einzuführen.

Noch im Jahre 1900 berichtet ein chirurgischer Meister wie Professor Krönlein, dass trotz aller Bemühungen bei ausgedehnten Geschwülste des Hypopharynx, die operativen Methoden, welche eingeschlagen werden können, so eingreifende sind, dass die Chancen für die Genesung nur geringe bleiben. Von 8 von ihm Operirten starben 6, die Hälfte davon an Pneumonie, einer an Erschöpfung, einer an Verblutung. Vielleicht haben sich die Resultate inzwischen auch dort gebessert.

Demgegenüber konnte ich, wenn ich hier nur die mit Pharynxexstirpation complicirten Laryngectomien berücksichtigen soll, Ende Juli 1903 in Swansea auf dem Annual Meeting der British Medical Association über 27 transversale Resectionen und Exstirpationen des Larynx und Pharynx resp. Oesophagus berichten mit nur 2 Todesfällen. Der eine Fall starb an der Carotisligatur, indem sofort nach der Operation contralateral Hemiplegie und Bewusstlosigkeit constatirt wurde, Sym-

Digitized by Google

ptome, unter denen Patient am fünften Tage post operationem starb, ein zweiter Fall starb an Carotisblutung.

Seitdem bis heute, April 1904, sind 7 neue Fälle hinzugekommen, davon 3 von Exstirpation des Larynx, Pharynx und Oesophagus und 2 von Exstirpation des Larynx, Resection der Zunge und des Pharynx; 5 von diesen Patienten wurden geheilt entlassen. Ein 6. Fall, bei dem nach Drüsencarcinom mit Gefässresection rechts ausgeführt wurde und der nebenbei Lungenphthise hatte (40 Jahre alt), erlag zwei Monate nach der Operation von einer granulirenden Hautwunde aus, wo ein Lappen zur Plastik entnommen war, einem Erysipelas migrans, der 7., ein 69jähriger Patient, starb drei Tage nach der Operation.

Von diesen 4 Todesfällen in einer Serie von 34 sind 3 einer an sich zufälligen Todesursache erlegen, die jedenfalls der Methode als solcher nicht zur Last fallen kann, der vierte Patient erlag einer Bronchitis.

Es scheint somit in der That, wie Langenbeck gehofft, unseren Bemühungen gelungen zu sein, auch bei diesen Pharyngectomien den springenden Punkt gefunden zu haben, der das Geheimniss des operativen Heilerfolges in sich birgt; auch ist die Operationsmethode als eine absolut neue und originelle zu bezeichnen. Laryngectomie und Pharyngectomie wegen maligner Neubildungen sind somit innerhalb recht weiter Grenzen zu technisch sicheren und relativ gefahrlosen Operationen gestaltet worden, und der postoperative Zustand ist ein durchaus befriedigender und menschenwürdiger.

Das Adaptationsvermögen des Einzelnen an Leid und Unglück ist ja eine Function seines Characters, seiner Religiosität und seiner Erziehung. Viele Kranke hadern mit dem Schicksal und können ihr Unglück weder fassen noch ertragen, andere beugen sich ergeben und machen das heroische Wort des hohen Dulders auf dem deutschen Kaiserthron zur Wahrheit: „Lerne leiden ohne zu klagen".

Wir Aerzte, welche „Leidens Erdengang" mit offenem Auge und warmem Herzen verfolgen, müssen, wo wir nicht mehr helfen können, trösten und auch die Sorge für die Euthanasie nicht ausser Acht lassen.

Können wir aber auf einem bestimmten Gebiete, z. B. in der Chirurgie, Dinge, die noch gestern unmöglich schienen, auf operativem Wege leisten, so müssen wir der vornehmsten Aufgabe der Medicin, der Verlängerung des Lebens, in erster Linie Rechnung tragen.

Viele Patienten, die trotz verstümmelnder Operationen dem Leben, ihrer Familie und ihrem Berufe erhalten blieben, empfinden trotz ihres Unglückes die Grösse des an ihnen erzielten ärztlichen Erfolges dankbaren Sinnes und sind eingedenk des echt philosophischen und dabei resignirten Dichterwortes von Hieronymus Lorm:

„Und ob auch Nacht und Sorgen ganz
Mein Leben jetzt umfassen —
Ein unvernünftiger Sonnenglanz
Will nicht mein Herz verlassen."

* * *

Digitized by Google

Erklärung der Figuren.

Tafel Ia.

Quere Resection der Trachea.

Figur I. Querresection der Trachea, zeigend den Defect, verursacht durch die Exstirpation der erkrankten Theile an der hinteren Wand der Höhle; man kann die vordere Wand des Oesophagus, den Tracheal- und den Larynxstumpf, durch Nähte mit einander verbunden, sehen.

Figur II. Die zusammengenähten Stümpfe. (Zur Sicherung der Heilung sind hier und da Jodoformtampons eingenäht und zwar je nach dem Fortschritt der Heilung für verschiedene Zeitdauer von 2 - 8 Tagen.)

Plastik wegen Defectes der Vorderwand der Trachea.

Figur III zeigt den Defect.

Figur IV zeigt die Schnitte von Knochen-Periost-Hautlappen, die dem Defect aufgelegt werden sollen.

Tafel Ib.

Exenteration des Larynx mit nachfolgender Plastik.

(Exstirpation der Epiglottis und der Schleimhaut des Sinus pyriformis.)

Figur I. Schnitt des zur Brücke dienenden doppelten Hautlappens, welcher während des Restes der Operation nach oben gezogen ist; man kann das Innere des Larynx sehen, dessen Hälften mit Haken beiseite gezogen sind.

Figur II. Der exenterirte Larynx. (Es ist leicht verständlich, dass wir mehr, als hier zu sehen ist, entfernen können, ohne die Operation in ihren allgemeinen und ihren Endresultaten zu ändern; wir können sogar die Larynxwände bis zur Dünne einer Eischale entfernen und doch dasselbe laryngoplastische Endresultat erzielen.)

Figur III. Der in seine alte Lage zurückgebrachte Hautlappen.

Figur IV. Die letzte Phase der Operation mit dem in der Tiefe der Larynxhöhle mittelst Nähten fixirten Hautlappen. (Während der Nachbehandlung wird der Hautlappen in seiner Lage durch Jodoformtampons festgehalten; zur gleichen Zeit befindet sich eine Canüle in der Trachea. Nach der Heilung ist ein künstliches Laryngoschisma vorhanden, durch welches der Patient athmet. Wenn er dieses Laryngoschisma [instinctiv durch Anpassung und Uebung] schliesst, so kann er mit einer vorzüglichen Stimme und deutlich sprechen, wie ich mehrmals demonstrirt habe.)

Der Patient besitzt auf diese Weise einen durch plastisch Operation geschaffenen organischen Larynx; er kann diesen gerade wie irgend ein Anderer die Nase mit dem Finger und mit feuchtem Mulle reinigen, ohne dass Reflexhusten oder irgend eine andere Beschwerde eintritt, weil sein Larynx nur mit äusserer Haut und nicht mit zarter, reizbarer Larynxschleimhaut bekleidet ist.

Tafel IIa.

Hemilaryngectomie.

Figur I zeigt den Ersatzhautlappen zurückpräparirt, die Hälfte des Larynx exstirpirt.

Figur II. Der Hautlappen ist in seine definitive Lage gebracht, mit Nähten an den gesunden Theil des Larynx befestigt.

Figur III. Die Endphase. Man kann an den Bildern sich vorstellen, dass man die Operation in verschiedener Weise modificiren kann kleinere Resectionen erfordern nur kleinere Hautlappen etc. Und eine einfache

Digitized by Google

Exstirpation eines Stimmbandes würde, wie man begreift, keinerlei Plastik nöthig machen, weil sich an Stelle des exstirpirten Theils sich ein (wenn auch nicht vollkommener) Ersatz durch Narbengewebe bilden kann und das Stimmband der gesunden Seite die Mittellinie einnimmt und so die Function ohne irgend welche Plastik nahezu vollkommen wird, wie wir in einer Reihe von Fällen zeigen konnten.

Tafel IIb.

Laryngectomie.

Figur I. Erste Phase: Hautlappenschnitt, der obere Lappen für die Plastik und der untere im Jugulum als Knopfloch für den Trachealstumpf.

Figur II. Der Larynx ist exstirpirt, der Trachealstumpf ist mit Nadeln und Faden versehen, um durch das Knopfloch gezogen zu werden.

Figur III. Die Operation ist beendet. Der Lappen für die Plastik ist in den Defect an der Pharynxnaht über Jodoformtampons, welche auf dem Bilde nicht sichtbar sind, mit Nähten fixirt. Der Trachealstumpf ist in das Knopfloch genäht.

Tafel IIIa.

Laryngectomie.

Figur I. Exstirpation des Larynx und Resection der innern Jugularvene und Bildung eines Hautlappens, der durch Scheidung der Gefässgegend von der Wundhöhle als Schutz dient und Verhütung von Blutungen und Infection durch eine Naht über secretdichten Hautlappen. Den übrigen Schutz gewähren die Tampons.

Figur II. Der Trachealstumpf ist in das Hautknopfloch genäht und die Muskeln sind über der Gefässgegend zusammengenäht; das Hautdiaphragma befindet sich in seiner definitiven Lage.

Laryngectomie und Pharyngectomie.

Figur III. Pharynx und Larynx sind freigelegt und aus der Wunde herausgezogen. (Während dieses Actes der Operation athmet der Patient durch den Larynx, in welchen wir nöthigen Falles eine Röhre oder Canüle einführen und mit Nähten fixiren.)

Figur IV. Der Pharynxstumpf ist über einen Jodoformtampon zusammengenäht; wir nähen wenn möglich den Pharynxstumpf direct und fixiren den Tampon extrapharyngeal im intermediären Wundraume; in den Oesophagusstumpf ist zur Ernährung des Kranken eine Kautschukröhre eingebracht und dort mit Nähten befestigt.

Die ganze übrige Wunde (Mediastinum anticum et posticum, die Gefässgegenden und die zwischenliegende Wundhöhle) ist mit Jodoform- und sterilisirten Tampons secretdicht gefüllt und diese sind mit Tamponstichen dicht vernäht.

Tafel IIIb.

Laryngectomie.

Figur I stellt die Freilegung des Larynx und der Trachea dar.

Figur II. Herausziehen des Larynx aus der Wunde (am herabhängenden Kopf).

Figur III zeigt den Trachealstumpf in das Knopfloch genäht, die Wundhöhle über Tampons mit Hautnähten geschlossen.

Tafel IVa.

Prothesen.

Figur I. Sprechrohr für Flüsterstimme. Die äussere Canüle liegt in der Trachea, die innere trägt einen Fortsatz und dieser steht mit einer

Digitized by Google

Kautschukröhre in Verbindung, welche der Patient vor die Lippen hält. Wenn er nun im Augenblick der Ausathmung articulirt, dann hören wir eine deutliche Flüsterstimme, zu deren Hervorbringen Ausathmung und Articulation zusammenfallen müssen.

Figur II. Die äussere Canüle liegt in der Trachea, die innere trägt einen Fortsatz; dieser Fortsatz enthält den phonetischen Apparat, an welchen sich eine Kautschukröhre anschliesst. Letztere kann durch eine Zahnlücke eingeführt und durch eine Rinne am Gaumen befestigt oder besser durch die Nase eingeführt und am weichen Gaumen fixirt werden. Die Einathmung öffnet die Klappe, die Ausathmung schliesst sie und der Luftstrom bewirkt dann die Vibration des phonetischen Apparates; wenn dieser phonetische Ton mit der Articulation zusammenfällt, so entsteht eine laute Stimme und Sprache, wie die eines normalen Menschen. Das letzte Mittel für eine deutliche, auch ästhetisch mehr befriedigende Stimme besteht in Anlegung eines Hautknopflochs vor dem vorderen Rande des Masseter; in dieses Knopfloch, welches wie ein Ohrringloch aussieht, aber etwas grösser ist, wird die Gummiröhre des phonetischen Apparates mit Hilfe einer hemdenknopfartigen Vorrichtung fixirt.

Figur III. Künstlicher Pharynx und Oesophagus nach Exstirpation beider Organe und Unmöglichkeit mit gestielten Hautlappen eine plastische Operation auszuführen. Man kann die Prothesen mit der conischen Erweiterung nach der Zungenwurzel hin an ihrer richtigen Stelle sehen. Im Trachealstumpf bemerkt man die Canüle.

Figur IV demonstrirt die Einführung der Ernährungsprothesen durch den Mund mit Hilfe einer Seidenfadens. Wir ziehen an diesem Faden und dem als Führer dienenden Nélalatoncatheter, bis das erweiterte Ende der Prothesen zwischen Zungenwurzel und hinterem Oesophagusstumpf fixirt ist. Natürlich muss die Seidenschnur vor Anbringung in dem Stumpfe abgenommen werden. Von diesem Augenblick an kann der Patient essen, trinken, schlingen und rauchen, wie ein normaler Mensch, und nach beendeter Heilung geht nicht ein Tropfen einen falschen Weg.

Tafel IVb.

Operation zur Bildung einer künstlichen Lungenfistel.

Figur I. Resection einer oder mehrerer Rippen, Eröffnung des Pleura sackes. Naht der Pleura an die äussere Haut, Vorziehen eines Stückchens Lunge durch die Wunde mit einer Klammer und Befestigung dieses Lungenstückchens an seiner Basis mit Nähten.

Figur II. Querer Abschnitt eines Stückes des Lungenzipfels, welcher durch die Wundhöhle hervorragt.

Figur III. Lappenschnitt zur Freilegung der Lunge.

Tafel Va

Subhyoide Pharyngotomie.

Figur I. Man sieht die pharyngotomische Wunde, die Zungenwurzel freigelegt, die Epiglottis aus der Wunde herausgezogen, die Lig. Lig. glosso-epiglottica eingezeichnet und man kann den Aditus ad laryngem sehen. Ein Hautlappen ist für die nachfolgende Plastik gebildet.

Figur II. Die krebsig erkrankte Zungenwurzel, die krebsige Epiglottis mit den Bändern, der Schleimhaut des Sinus pyriformis und dem Zungenbein sind exstirpirt, der Hautlappen zurückpräparirt.

Figur III. Der Hautlappen ist auf den Adit. ad laryngem gelegt und dort secretdicht mit Nähten befestigt. In anderen Fällen haben wir den Aditus ad laryngem über Tampons oder den Larynx direct vernäht. War die Epiglottis gesund, so benutzten wir sie, um sie vorbeugend

Digitized by Google

dem Larynx aufzunähen. Dieses ist unsere Methode, welche in Fällen, wo eine ausgedehnte subhyoide Pharyngotomie nothwendig ist, der Schluckpneumonie vorbeugt.

Tafel Vb.

Geheilte Laryngoplastik

Figur I. Das Laryngoschisma dilatirt, um einen Einblick in den plastisch reconstruirten Larynx zu gestatten.

Figur II. Per primam geheilte Laryngectomie (in 16 Tagen)

Figur III. Resultat nach einer gelungenen Pharyngoplastik mit doppeltem Hautlappen, um in dazu geeigneten Fällen die Prothese für Pharynx und Oesophagus überflüssig zu machen.

Zur Tuberculose des Gaumensegels.

Von

Dr. **Leo Katz,**

Specialarzt für Hals-, Nasen- und Ohrenkrankheiten in Kaiserslautern.

Die Tuberculose kommt im Pharynx in allen den Formen vor, deren sie fähig ist. Das sind:

1. die tuberculöse Infiltration,
2. das miliare Knötchen,
3. das tuberculöse Ulcus,
4. der tuberculöse Tumor.

Diese verschiedenen Formen tuberculöser Manifestirung im Pharynx treten in den seltensten Fällen für sich allein auf; meistens entwickelt sich die eine aus der anderen, wie z. B. durch Confluiren vieler miliarer Knötchen ein tuberculöses Ulcus und aus diesem durch von den Rändern ausgehende Granulationen der tuberculöse Tumor entsteht. Noch häufiger kommen die verschiedenen Formen nebeneinander vor, d. h. in den meisten Fällen finden sich neben dem Ulcus noch miliare Knötchen oder ein Granulationstumor.

Was die Häufigkeit tuberculöser Processe im Pharynx angeht, so sind dieselben sehr selten. Eine bestimmte procentuelle Angabe lässt sich kaum aufstellen, da die vorhandenen Statistiken keine Einheit aufweisen, insofern die verschiedenen Autoren ihre vergleichenden Zahlen verschieden beziehen, die einen auf die überhaupt vorgekommenen Autopsien ihrer Anstalt, die anderen auf die Gesammtzahl der Tuberculosefälle und wieder andere lediglich auf die Fälle von Larynxphthise. Seifert berechnet nach dem „spärlichen statistischen" Materiale den Procentsatz der Pharynxtuberculose bezogen auf das Vorkommen von Phthise überhaupt auf 0,0765—1,5 pCt. und stimmt darin im Grossen und Ganzen mit Guttmann und Levy überein, die 1 pCt. bezw. $1^1/_2$ pCt. angeben.

Auch über den Infectionsmodus gehen die Ansichten auseinander. Jedenfalls erfreut sich der Gaumen eines besonderen Schutzes im Hinblicke auf die Seltenheit der Erkrankung und die vielfache Möglichkeit

Digitized by Google

einer Infection durch den Tuberkelbacillus. Baer nimmt in vielen Fällen eine Infection auf dem Wege der Blutbahn an, „auch", fährt er fort, „wird man an eine erhöhte locale Disposition der einzelnen Gewebe denken dürfen, eine bestimmte Qualität der Zelle und des Zelllebens, welche die Ansiedelung und Weiterentwicklung in dem einen Falle begünstigt, in dem anderen nicht."

Mit dieser Frage hängt jene andere, die ebenso wichtig ist, innig zusammen, ob es nämlich eine primäre Pharynxtuberculose giebt. Hier liegen die Verhältnisse fast genau so wie bei der primären Larynxtuberculose und scheint mir das, was in Bezug auf die primäre Larynxtuberculose von Schech aufgestellt wird, der „im Hinblicke auf das primäre Vorkommen einer Knochen- und Lymphdrüsentuberculose" theoretisch auch die Möglichkeit einer primären Larynxphthise annimmt, obgleich er einen einwandsfreien Fall selbst nicht gesehen hat, auch für das Vorkommen einer primären Pharynxtuberculose zuzutreffen. Seifert hingegen nimmt mit aller Bestimmtheit das Vorkommen einer primären Pharynxtuberculose an; ausser ihm haben noch Lennox Browne, Fränkel, Pluder, Isambert, Uckermann, Wróblewsky u. A. über Fälle von primärer Pharynxtuberculose berichtet. Wie vorsichtig man jedoch bei der Beurtheilung solcher Fälle sein muss, zeigt der von Loewy in der Monatsschrift für Ohrenheilkunde 1901, No. 5, ausführlich beschriebene Fall von Tuberculose des Rachens, bei dem nach einjähriger Behandlung „die Residuen der Lungentuberculose nur mehr durch die radioscopische Untersuchung aufzudecken waren". Auch Baer verhält sich der Annahme einer primären Pharynxtuberculose gegenüber sehr skeptisch, mit Rücksicht auf die vielen Fälle, in denen erst auf dem Sectionstische da und dort in den Lungen kleine Schwielen als Zeichen abgelaufener tuberculöser Processe diagnosticirt wurden, ohne dass dieselben vorher auscultatorisch oder percutorisch wahrnehmbar gewesen wären.

Für die weitaus grösste Anzahl der Fälle kommt jedoch diese Frage gar nicht in Betracht, da meistens die Pharynxtuberculose mit Tuberculose der Lungen oder des Larynx vergesellschaftet ist, wie in den beiden Fällen, die ich zu behandeln Gelegenheit hatte.

K. F., Spenglermeister, hier, kommt wegen „Rachencatarrh", der seit Wochen besteht, in der letzten Zeit aber zunahm, in specialistische Behandlung, obgleich er schon seit Monaten heiser ist und sich sehr krank fühlt.

Schlecht genährter Mann, Fettpolster fast überall geschwunden, tuberculöser Habitus. Pat. giebt an, aus gesunder Familie zu stammen, will früher nie krank gewesen sein, bis sein Lungenleiden begann. Quälender Husten, Auswurf, Nachtschweisse, dyspnoisches Athmen

Lungenbefund: Beiderseits hinten oben Dämpfung, unter der linken Clavicula deutlich Metallklang wahrnehmbar. Auscultatorisch über beiden Lungenspitzen Bronchialathmen, Rasselgeräusche verschiedener Qualität.

Larynx: Beide Taschenbänder infiltrirt, auf beiden Stimmbändern Ulcerationen, ebenso auf der Pars interarytaenoidea. Der freie Rand der Epiglottis zerfressen.

Die Inspection des Pharynx ergiebt das Gaumensegel geschwellt und geröthet und diffus in demselben eine grosse Masse kleiner hell-

Digitized by Google

gelber Knötchen von Stecknadelkopfgrösse und von einer zur anderen Seite reichend.

Bei der microscopischen Untersuchung findet sich im Sputum eine colossale Menge Tuberkelbacillen.

Die Diagnose „Tuberculosis veli palatini" unterlag keinem Zweifel, merkwürdig war nur, dass dieselbe so wenig Beschwerden machte, denn die vorhandenen waren alle auf Lungen oder Larynx zu beziehen. Die Dysphagie war gering; ebenso waren nie nach den Ohren ausstrahlende Schmerzen vorhanden, eines der Hauptsymptome bei Erkrankung des Gaumensegels. Bei der Aussichtslosigkeit des Befundes wurde von einer activen Therapie Abstand genommen und beschränkte ich mich auf Insufflationen von Orthoform und Menthol-Jodol, innerlich Heroin, Guajacol. corbon., bis nach drei Wochen der Exitus eintrat.

Der zweite Fall, den ich diesem anfügen und in manchen Punkten gegenüberstellen möchte, beschäftigte mich erst vor einigen Monaten.

Herr K. Sch., Metzger und Wirth in Odenbach a. Glan, 36 Jahre alt, stammt aus durchaus gesunder Familie, besonders sind Fälle von Tuberculose in derselben bis jetzt nicht vorgekommen.

Am 3. Mai 1901 consultirte mich Pat. zum ersten Male wegen Halsbeschwerden. Die Untersuchung ergab: Infiltration des rechten Taschenbandes, Anschwellung der hinteren Kehlkopfwand. Was den Lungenbefund angeht, so wurde percutorisch rechts hinten oben Dämpfung constatirt, auscultatorisch über beiden Spitzen verstärktes Athmen. Im Sputum finden sich Tuberkelbacillen.

Diagnose: Infiltratio apicis utriusque; tuberculosis laryngis incipiens.

Nachdem sich unter localer Behandlung der Larynx bedeutend gebessert hatte, veranlasste ich Pat. ein Sanatorium aufzusuchen, welches er jedoch nach vier Wochen wieder verliess. Gleichwohl lebte er zu Hause weiterhin nach den ihm mitgegebenen Vorschriften und als ich Pat. im October wieder sah, war wohl noch rechts oben eine geringe Dämpfung nachzuweisen, im Larynx war aber die Anschwellung der Hinterwand verschwunden, das rechte Stimmband jedoch noch geröthet.

Im Mai vorigen Jahres, also zwei Jahre später, kommt nun Pat., den ich inzwischen nicht gesehen, in meine Sprechstunde und klagt über unerträgliche Schmerzen beim Schlucken, die insbesondere nach dem rechten Ohre ausstrahlen, über häufiges Verschlucken, wobei flüssige Nahrung immer in die Nase komme. Feste Speisen kann er seit drei Tagen überhaupt nicht mehr zu sich nehmen. Patient sieht sehr schlecht aus.

Die Untersuchung ergiebt: Im rechten Gaumensegel neben der Uvula ein kreisrundes Loch, der übrige Theil mit kleinen gelben Knötchen durchwuchert; die Uvula fühlt sich infolge Infiltration hart an, der links von der Uvula gelegene Theil des Velum normal.

Der Larynx, im Stadium des chronischen Catarrhes, bietet sonst keine Merkmale von Tuberculose. Der Lungenbefund ist derselbe wie bei der letzten Untersuchung. Im Sputum viele Tuberkelbacillen. Obwohl unter diesen Verhältnissen die Diagnose „Tuberculosis veli palatini" eine ziemlich sichere war, verordnete ich gleichwohl grosse Dosen von Jodkalium, welche Verordnung jedoch in den nächsten Tagen schon sich als vollständig überflüssig erwies. Pat. trat in meine Klinik ein.

Digitized by Google

Bei der Untersuchung am nächsten Tage ergiebt sich der überraschende Befund, dass die Gewebsbrücke zwischen Uvula und der Perforation gerissen war und der rechte Theil des Gaumensegels frei herabhing. Infolgedessen vereinfachte sich die Therapie, insofern mit der glühenden Schlinge alles, was fassbar war, abgetragen und in die Wundränder 80proc. Milchsäure eingerieben wurde. Aufstäuben von Dermatol und Orthoform āā, innerlich Heroin gegen die Schluckschmerzen und Guajacol. carbon., ausserdem roborirende Diät: Sechs Schoppen Milch täglich bis die Schluckschmerzen aufhörten, was bereits am sechsten Tage der Fall war. Nach zehn Tagen hatte das Gewebe — vom Defecte abgesehen — normales Aussehen und Pat. verliess vollständig beschwerdefrei die Klinik. Bis heute ist ein Recidiv nicht erfolgt. Pat., der auf diese Eventualität aufmerksam gemacht, immer noch den Vorschriften gemäss lebt, fühlt sich wohl und geht wieder seinem Berufe nach.

Dieser Fall ist deswegen von Interesse, weil Perforationen des Gaumensegels auf tuberculöser Basis zu den seltenen Befunden gehören. Solche wurden beschrieben von Pluder und Volkmann. Ebenso berichtet Grossard im Arch. international de laryngologie, Bd. XII, No. 5 über zwei Fälle von tuberculöser Perforation des Gaumensegels und Clauda ebendaselbst Bd. XV, No. 1 über „Un cas d'ulceration tuberculeuse du voile du palais à forme perforante", in dem ebenfalls die Dysphagie sehr bedeutend war.

Vergleichen wir zum Schluss beide oben beschriebenen Fälle unter sich, so haben sie gemein, dass bei beiden Lungen, Larynx und Pharynx erkrankt sind. Sie unterscheiden sich jedoch dadurch, dass während im ersten Falle bei stark vorgeschrittener Lungen- und Larynxtuberculose im Vergleiche hierzu der Gaumen leicht, im zweiten Falle bei relativ befriedigendem Lungen- und Kehlkopfbefund das Gaumensegel schwer erkrankt war.

Daraus schliessen wir, dass bei sonst relativ günstiger Körperconstitution, besonders bei geringer Betheiligung der Lungen und des Larynx am tuberculösen Processe die Therapie heutzutage gerade nicht aussichtslos ist und Caustik, scharfer Löffel und Milchsäure bei gleichzeitig roborirender Behandlung zu guten Erfolgen führen können.

Literatur.

P. Heymann: Handbuch der Laryngologie etc., Bd. I, 2: Die tuberculöse Erkrankung des Kehlkopfes und der Luftröhre von Prof. Dr. Ph. Schech; Bd. II: Die Tuberculose des Rachens von Prof. Dr. Seifert.

Arthur Baer: Zur Kenntniss der Pharynxtuberculose Monatsschrift für Ohrenheilkunde 1899, S. 57.

Hugo Löwy: Ueber einen Fall von Tuberculose des Rachens. Monatsschrift für Ohrenheilkunde 1901, S. 197.

Zeitschrift für Ohrenheilkunde, Bd. XLII, S. 210, Clauda No. 173.

Arch. internation. de laryngol., Bd. XII, No. 5.

Digitized by Google

Auffange- und Schutzvorrichtungen bei der operativen Entfernung adenoider Vegetationen.

Von
Dr. **Ernst Urbantschitsch** in Wien.

I.

Ein ausgezeichnetes Instrument zur Entfernung von Rachenwucherungen ist das Adenotom von Schütz-Passow. Es beruht auf dem Principe, die Geschwulstmassen von ihrer Unterlage glatt abzuschneiden, etwa in der Weise, wie die Gaumenmandeln durch das Tonsillotom so entfernt werden, dass eine glatte Schnittfläche entsteht. Die Schwierigkeit, ein solches Instrument herzustellen, bestand in erster Linie darin, dass die Basis, auf der die adenoiden Vegetationen aufsitzen, eine Wölbung darstellt, während das Tonsillotom bekanntlich in einer Ebene zu arbeiten hat. Schütz und Passow kommt das Verdienst zu, diese Aufgabe vortrefflich gelöst zu haben.

Ihr Instrument besteht aus einem flachen, der Rachenwölbung entsprechend gekrümmten Gehäuse, das an seinem distalen (gewölbten) Ende breit gefenstert ist, wobei die seitlichen Ränder des Fensters medianwärts gerichtete Schienen darstellen. In diesen laufen zwei zarte Stahlfedern, die ein feines Messerchen tragen; durch die einfache, im Innern des Gehäuses angebrachte Vorrichtung lässt sich dieses kleine Messer (nach Art der Handhabung des Tonsillotoms) verschieben. Das Adenotom wird quer (sagittal) durch die Mundhöhle in den Pharynx eingeführt, hier wird es dann horizontal gestellt, das gewölbte Endstück cranialwärts gerichtet und letzteres wird durch Senkung des Griffes und Empordrängen des ganzen Instrumentes fest an's Rachendach gepresst. Nun wird das Messerchen, das vor Einführung des Adenotoms ganz vorgeschoben worden war, rasch durch die durch das Fenster durchtretenden adenoiden Vegetationen gezogen.

Das Schütz-Passow'sche Adenotom hat grosse Vorzüge, wie es aber andererseits auch Nachtheile aufzuweisen hat. Ausserordentlich einnehmend für das Instrument ist die Möglichkeit, die Rachenwucherungen in einem Stück herauszubekommen, was nachträglichen Untersuchungen (insbesondere histologischen) sehr zu Gute kommt. Für das Instrument sprechen ferner die geringe Schmerzhaftigkeit (bezw. Schmerzlosigkeit) der Operation sowie die einfache Handhabung. Nachtheile des Adenotoms sind: 1. die Gefahr, dass das Messerchen in Folge seiner Zartheit bei der Operation gelegentlich leicht brechen kann. Nun ist die Gefahr einer dabei zu erfolgenden Verletzung allerdings nicht sehr gross, da durch einen einfachen Sprung des Messerchens nur die Ausführung bezw. Vollendung der Operation gehindert ist, der Patient dadurch jedoch keinen Schaden erleiden muss. Eine ernstere Gefahr entsteht erst durch einen doppelten Sprung, da dann das ausgesprungene Messerstück eine Verletzung setzen kann. Glücklicher Weise ist diese Gefahr äusserst gering — aber ein solches Ereigniss hat immerhin bereits stattgefunden, wenigstens wurden mir zwei derartige Fälle mitgetheilt. 2. Die Unsicherheit, das durchschnittene Stück der Vege-

Digitized by Google

tationen auch wirklich zu erhalten, da es nach der Durchschneidung leicht abwärts fällt und event. verschluckt wird. 3. die Unmöglichkeit, Rachenwucherungen, die an der seitlichen Abdachung des Rachengewölbes (insbesondere am Ostium pharyngeum tubae) sitzen, mit diesem Instrumente zu entfernen. 4. Die Unmöglichkeit, diffuse (besonders derb-fibröse) Rachenwucherungen, die von der Mitte des Rachendaches auf die Lateralwandungen übergehen, selbst in ihrem medianen Antheile total zu entfernen. Der Grund, warum in diesen Fällen, die allerdings nicht sehr häufig vorkommen, die vollständige Entfernung misslingt, dürfte leicht einzusehen sein: Mit dem Adenotom kann begreiflicher Weise nur jener Theil der Vegetationen abgeschnitten werden, der durch das Fenster des Instrumentes durchgezwängt werden kann. Handelt es sich nun um zapfen- oder hahnenkammförmige Wucherungen, die über dem medianen Antheile der Choanen herabhängen, so gelingt es meist leicht, die Umrandung des Fensters direct an die Mucosa des Rachendaches fest anzupressen, so dass die Vegetationen nunmehr durch das Fenster herabhängen und so vollständig abrasirt werden können. Anders liegen jedoch die Verhältnisse bei diffusen Wucherungen, die in Folge ihrer Ausbreitung von dem Fenster des Instrumentes nicht umfasst werden können. Hier liegt der Rahmen des Fensters auf adenoidem Gewebe auf und selbst durch sehr festes Anpressen des Adenotoms an's Rachendach kann höchstens ein Theil der Wucherungen durchtreten — so viel eben, als sich die peripheren Geschwulstmassen durch den Fensterrahmen einpressen lassen. Und endlich: 5. Die Schwierigkeit, das Adenotom auch in der Armenpraxis zu verwenden, da die Messerchen verhältnissmässig theuer sind (3 M.) und schliesslich auch wegen der Feinheit der Ausführung theuer sein müssen. Ich halte es nämlich nicht für rathsam, ein solches Messer viel öfter als 10—15 Mal zu gebrauchen, ganz abgesehen davon, dass sich die Schneide bei öfterem Gebrauche abstumpft, daher ein Abziehen-bezw. Schleifen erfordert, wodurch die Zartheit noch erhöht wird.

Der letztere Nachtheil ist nicht sehr gross, da einem für die Armenpraxis eben andere Instrumente zur Verfügung stehen, die das gleiche Ziel erreichen. Auch der Vorwurf, dass man mit dem Adenotom nicht auch die seitlich gelegenen Wucherungen entfernen kann, liesse sich ertragen, da man ja für diese Partien ein zweites Instrument benutzen kann. Dasselbe gilt von den Schwierigkeiten, die sich einem bei der Operation diffuser Vegetationen (mit diesem Adenotom) entgegenstellen. Es wird gewiss nie einem Instrumente zum Vorwurfe gereichen, kein Universalinstrument zu sein; es soll nur in den dafür passenden Fällen wirken, aber hier vollkommen. Es blieben als wesentliche Nachtheile dann nur noch der eventuelle Verlust der operirten Geschwulstmassen und die Gefahr einer Verletzung durch ein ausbrechendes Stück des Messerchens übrig.

Um diesen Nachtheilen zu begegnen, habe ich zu dem Adenotom eine Schutz- bezw. Auffangevorrichtung construirt: den Contouren des gebogenen Instrumentendes ist ein kleines Gestell genau angepasst, das mittelst Schienen an dem Instrumente befestigt werden kann. In den Flächen dieses Gestelles sind vorn und an den Seiten, soweit sie dem Fenster des Adenotoms entsprechen, kleine Löcher (zum Durchziehen

Digitized by Google

eines Fadens) angebracht. In diesen wird ein kleines Netz oder Säckchen angeheftet, das eben so gross ist, dass ein verhältnissmässig grosses Stück adenoider Vegetationen darin Platz finden kann; gewöhnlich genügt es, wenn der Stoff vom Querstücke des Gestelles im flachen Bogen bis in die Gegend der oberen Schraube des Adenotoms reicht. Mit dieser Grösse bin ich bisher immer ausgekommen; viel grössere Säckchen sind meist bei der Einführung des Instrumentes hinderlich.



Was die Zahl der Löcher anlangt, so genügen meist sechs vollkommen: je eines an der Umbiegungsstelle des Querstückes, am Scheitelpunkte des Gestelles und dort, wo der gekrümmte Theil desselben in den geraden übergeht. Von Stoffen hat sich mir gesäumte weiche Leinwand und Callicot am besten bewährt, zumal diese Stoffe ohne Weiteres sehr gut auskochbar sind. Versucht habe ich ausserdem: hydrophile weisse Gaze, die zwar an Weichheit allen anderen Stoffen vorzuziehen wäre, jedoch den Nachtheil besitzt, dass man für jede Operation ein neues Säckchen benöthigt, dass man es nicht so gut auskochen kann und endlich, dass Splitter, die vom Messer abspringen, leicht durch das Gewebe dringen können; ferner Cofferdam, der jedoch gegen event. Durchreissen nicht widerstandsfähig ist, also deshalb im Stich lassen könnte, und endlich Metall, das sich mir aber deshalb nicht bewährt hat, weil dadurch das Instrument zu plump wurde und in Folge dessen die Einführung in den Rachen theils erschwert, theils ganz vereitelt wurde.

Die Befestigung des Säckchens erfolgt durch Knopfnähte, event. auch durch fortlaufende Nähte, wobei nach erfolgter Operation die Desinfection durch Auskochen des Gestelles sammt dem daran gelassenen Säckchen erfolgen kann, so dass also einmaliges Annähen desselben für mehrere Operationen genügt. Sollte einmal aus irgend einem Grunde diese Befestigung des Stoffes undurchführbar sein, so lässt sich der Stoff auch in folgender Weise anbringen: Bevor man die Schutzvorrichtung ganz aufschiebt, bringt man den gewählten (gesäumten) Stoff zwischen diese und das Adenotom, baucht ihn durch das Fenster

Digitized by Google

des Adenotoms nach unten zu etwas aus und passt die Schutzvorrichtung nunmehr vollständig diesem an. Dadurch wird nun der Rand des Stoffes zwischen beiden Metallflächen eingeklemmt und also fixirt; nur muss die äusserste Peripherie desselben etwas überragen, das Unangenehme dieser Art der Befestigung, da sich der Stoff dabei zuweilen theilweise zwischen Instrument und Rachenwucherungen schieben und so der ganz exacten Ausführung der Operation hinderlich sein kann.

Bezüglich der Dienste, die einem diese Vorrichtung leistet, muss hervorgehoben werden, dass ihr Werth darin zu suchen ist, herabfallende Stücke aufzufangen. Doch kann es — besonders bei mehr spitz zulaufenden Rachendachformen — vorkommen, dass die durchgeschnittenen Vegetationen noch an Ort und Stelle eingekeilt bleiben, dass man dann also das Säckchen leer aus dem Rachen herausbekommt. Dass derartige Fälle vorkommen können, ist aus der Construction des Adenotoms begreiflich; doch geht dann das operirte Stück trotzdem nicht verloren, da es fast durchwegs gelegentlich einer heftigen nasalen Exspiration aus der Nase geschleudert wird.

II.

In analoger Weise modificirte ich das Gruber-Gottstein'sche Ringmesser derart, dass ich in dessen schräg gestellten, schneidenden Flächen kleine Löcher von der Grösse anbringen liess, dass eine feine Nähnadel durch diese durchgeführt werden kann. Fünf solche Löcher genügen für den Zweck, und zwar eines in der Mitte am Ende und je zwei gegenüberliegende in der Nähe des Uebergangstheiles vom Messer in den Stiel des Instrumentes und je zwei zwischen diesen und dem medianen Loch gelegene. Es ist angezeigt, diese Löcher möglichst nahe dem stumpfen Rande des Ringmessers anbringen zu lassen, erstens da bei wiederholtem Schleifen des Messers der schneidende Rand immer weiter peripher rückt und so zu bald mit den Löchern collidiren würde, und zweitens da ja am stumpfen Rande die Befestigung des Säckchens erfolgt. Dieses, ein Sammelreservoir für die bereits operirten Stücke adenoider Vegetationen, liess ich aus Callicotstoff herstellen, der am Rande gesäumt und mit fünf entsprechenden Löchern versehen wurde. Es ist fast durchweg hinreichend, wenn dieses Säckchen eine Tiefe von Querfingerbreite besitzt. Allzu grosse Säckchen sind meist zwecklos und bei der Einführung des Instrumentes in den Rachen etwas hinderlich. Die Befestigung erfolgt wie bei der Schutzvorrichtung für das Schütz-Passow'sche Adenotom durch Seidenfaden, sei es mittelst Knopfnähte oder auch fortlaufender Nähte.

Die Löcher können in jedes Gruber-Gottstein'sche Ringmesser mit nicht zu schmalen schneidenden Flächen gebohrt werden: der Stahl muss nur weich gemacht und nach erfolgter Bohrung wieder gehärtet werden. Am besten dürfte dies die Fabrik, aus der die betreffenden Instrumente stammen, herstellen können.

An das Original-Gottstein'sche Instrument oder an dessen Modificationen (wie z. B. nach Beckmann), an denen sich keine Löcher bohren lassen, liesse sich folgende Vorrichtung anbringen: Ein dem Umfange des betreffenden Ringmessers genau entsprechender schmaler Stahlreifen mit der nötigen Anzahl von Löchern ist an einem dem

Digitized by Google

Instrumentengriffe genau homologen und diesem sich anschmiegenden flachen Griffe befestigt und dieser lässt sich wieder durch eine Spange (einen Schieber) an dem Griffe des Instrumentes fixiren. In der eben beschriebenen Weise ist hier das Sammelsäckchen zu befestigen.

Die beschriebenen Schutz- und Auffangevorrichtungen liess ich durch die Fabrik chirurgischer Instrumente Reiner in Wien (IX, Van Swietengasse 10) herstellen, woselbst auch die besprochenen Adenotome verfertigt werden.

Aus der Staatspoliklinik für Nasen- und Kehlkopfkrankheiten im Kurländer Palais zu Dresden.

Statistik und Erfahrungen des Jahres 1903.

Von

Dr. **Alexander Strubell.**

Wenn ich es unternehme, die Statistik und Erfahrungen der von mir gemeinschaftlich mit den Herren Collegen DDr. Reiche und Tanner geleiteten Staatspoliklinik für Nasen- und Kehlkopfkrankheiten im Kurländer Palais zu Dresden zu publiciren, so leitet mich dabei nicht zum geringsten Theile der Wunsch, die aus der früheren chirurgisch-medicinischen Academie hervorgegangene, durch ihr Alter und die an ihr wirkenden Kräfte ehrwürdige Poliklinik einer unverdienten Vergessenheit zu entreissen. Es werden im October d. J. 40 Jahre, dass die erwähnte Academie, wo früher die sog. Chirurgen, d. h. Aerzte zweiter Ordnung, ausgebildet wurden, aufgehoben resp. mit der Landesuniversität Leipzig verschmolzen wurde. Die zur Chirurgisch-medicinischen Academie gehörigen Lehranstalten und Kliniken, an denen Männer wie Choulant, Merbach u. A. wirkten, wurden anderen Zwecken zugeführt und es blieb als Rudiment der stolzen Bildungsstätte nur auf dringende Vorstellungen einer Reihe Aerzte beim Ministerium die ambulatorische Klinik für innere und die für chirurgische Krankheiten bestehen, deren geschäftliche Oberleitung Geheimrath Merbach übernahm. Im Laufe der Jahre gliederten sich von der Poliklinik für interne Krankheiten die für Nasen- und Hals- sowie die für Nervenleiden ab, während sich von der chirurgischen Abtheilung die für Frauen- und die für Ohrenkrankheiten abzweigten. Ausser diesen mit Staatsmitteln bestrittenen, von einer Reihe angesehener Aerzte der Stadt geleiteten Anstalten existirt in denselben Räumen noch eine Poliklinik für Augen-, Haut- und Zahnkranke. Ausserdem benutzt die Kinderheilstätte die Räume der Poliklinik für ihr ambulatorisches Material. Seit Geheimrath Merbach's Rücktritt ist Dr. H. Th. Schiffner am 1. Januar 1895 auf Wunsch des Landesmedicinalcollegiums zum geschäftlichen Oberleiter der Gesammtpoliklinik und zum Vorstande der inneren Abtheilung erwählt worden. Die Poliklinik für Nasen- und Kehlkopfkrankheiten ist also ein Glied dieser durch Ueberlieferung ehrwürdigen Staatspoliklinik und wurde zuerst 18 Jahre lang von meinem verehrten

Digitized by Google

Collegen Dr. Reiche allein, später sechs Jahre hindurch in Gemeinschaft mit Dr. Tanner geleitet. Seit einem Jahre bin ich selbst erst als provisorisches Mitglied, neuerdings als definitiver Leiter neben den beiden Herren Collegen hinzugetreten.

Es war nun mein Wunsch, einen Ueberblick über das kleine, aber auserlesene Material zu geben, das wir im Laufe des Jahres 1903 beobachtet haben. Eine sorgfältige Sichtung desselben erscheint um so wünschenswerther, als sich die Frequenz seit dem Vorjahre beträchtlich gehoben hat (von 257 auf 334 Fälle). Eine gewisse Beschränkung liegt der Poliklinik freilich ob und hindert eine rapide Steigerung der Frequenz, nämlich die, dass wir nur wirklich ganz arme Leute behandeln, die in keiner Kasse sein dürfen.

Im Laufe des Jahres 1903 behandelten wir 334 Patienten: 146 männlichen, 188 weiblichen Geschlechts; von diesen männlichen Kranken waren 60 Knaben unter 14 Jahren.

334 Patienten.

	Männlich	Weiblich
	146	188
davon Kinder unter 14 Jahren .	60	
Rest	86	

Erkrankungen der Nase.

	Männlich	Weiblich
Acute und chronische Rhinitis . .	27	31
Hypertrophische Rhinitis	16	15
Atrophische Rhinitis mit Ozäna .	8	14
Polypen	7	10
Spina und Deviation des Septums	7	6
Fractur des Septums	—	1
Lues und Perforation des Septums	3	5
Abscess des Septums	1	—
Empyem (meist nur Verdacht) . .	6	6
Septumpolyp	1	—
Epistaxis	3	2
Eczema nasi	4	4
Fremdkörper der Nase	2	1
	86	94

Erkrankungen des Mundes, Nasenrachenraumes und Rachens.

	Männlich	Weiblich
Adenoide Vegetationen	28	24
Hypertrophie der Tonsillen . . .	12	15
Angina und Pharyngitis chron. .	45	57
Angina phlegmonosa	1	2
Lues	6	14
Geschwüre	—	2
Stomatitis	2	2
Hypertrophie der Zungenmandel .	3	2
Transport	97	118

Digitized by Google

Transport	97	118
Gaumensegellähmung	1	1
Periostitis alveolaris	2	—
Wolfsrachen	—	1
Uvula hypertrophica	—	1
Grosser Zahnstein	—	1
	100	122

Erkrankungen des Kehlkopfes und der Luftröhre.

	Männlich	Weiblich
Acute Laryngitis	10	9
Chronische Laryngitis	20	22
Phthisis Laryngis	7	6
Lues II Laryngis	4	4
Lues III Laryngis	1	8
Carcinoma Laryngis	1	—
Stenosis Laryngis	1	1
Geschwüre	3	5
Lähmungen	3	4
	50	59

Sonstige Affectionen.

	Männlich	Weiblich
Struma	1	5
Morbus Basedowii	—	1
Eczema faciei	—	1
Lymphomata colli	2	3
Erysipel	—	1
Scrophulosis	3	4
Bronchitis	3	3
Gelenkrheumatismus nach Angina	—	1
	9	19

An der Statistik fällt zunächst auf das starke Ueberwiegen der weiblichen Patienten. Das hat seinen Grund darin, dass nach unserer Gesetzgebung die Männer oft in Krankenkassen versichert sind, die Frauen und Kinder nicht. Von den 146 Männern waren 60 Knaben unter 14 Jahren, so dass wir 248 Frauen und Kinder 86 Männern gegenüberstehen haben. Die Poliklinik soll eben nur eine Zufluchtsstätte für die wirklich Armen und Bedürftigen sein, die in keiner Kasse Behandlung finden. Ein beträchtlicher Theil unserer Patienten recrutirt sich auch aus Orten in der Umgebung, wo keine specialistische Hilfe ist. Die Leute kommen zwei, drei, oft fünf Stunden weit zu Fuss, event. auch zwei Stunden mit der Bahn, um in dem altrenommirten poliklinischen Institute Heilung zu suchen.

Abgesehen von den acuten und chronischen Catarrhen der oberen Luftwege sind es auch eine gute Anzahl operativer Fälle, die wir zu bewältigen haben. Hierzu gehören 52 Fälle von adenoiden Vegetationen, durchweg bei Kindern, 27 Fälle von Hypertrophia tonsillarum, Nasen-

Digitized by Google

polypen und Hypertrophien (17 und 31), Deviationen und Spinen des Septums (13), 1 Septumpolyp und 3 Fremdkörper der Nase.

Wenn überhaupt Vergleiche möglich sind zwischen dem kleinen Materiale unserer Poliklinik und dem Riesenmaterial der Wiener k. k. laryngologischen Universitätsklinik, an der ich bis dahin zu arbeiten das Glück hatte, so möchte ich bemerken, dass mir die relative Seltenheit der Ozäna und der Nebenhöhlenerkrankungen in Dresden auffällt.

Was die Ozäna anbetrifft, so sind unter den verzeichneten 22 Fällen atrophischer Rhinitis vielleicht 3 oder 4 mit einer ausgesprochenen Ozäna. Im Grunde ist das wohl erklärlich, dass in einer Stadt, die wie Dresden trotz des Russes seiner Schornsteine wegen der sorgfältigen Strassenreinigung zu den saubersten Europas gehört, vielleicht die sauberste ist, die Ozäna weniger grassirt als in dem sonst so herrlichen Wien mit seinen macadamisirten Strassen im Centrum der Stadt und dem oft deplorablen Zustande der übrigen Gassen, wo infolge der allseitigen Schwängerung der Atmosphäre — besonders im Sommer — mit Staub, Bacterien aller Arten in unverhältnissmässig grosser Zahl in die oberen Luftwege geschleudert werden. Bei aller Verehrung für die entzückenden Wienerinnen kann man wohl sagen, dass fast jede zweite oder dritte junge Dame dort einen Geruch aus der Nase hat. Das ist in Dresden nicht der Fall.

Ganz überrascht war ich zu finden, wie wenig verhältnissmässig die Nebenhöhlen afficirt sind. Mir scheint, die Influenza greift in Dresden nicht so richtig an[1]), denn die Fälle unserer Poliklinik waren nur empyemverdächtig; ich habe keinen einzigen wohlcharacterisirten Fall gesehen; die wenigen Fälle von Kieferhöhlenempyem, die ich in der Privatpraxis zu beobachten Gelegenheit hatte, waren exquisit dentalen Ursprungs. Ziemlich häufig konnte ich dagegen Hypertrophien der mittleren Muscheln bei sonst atrophischer Nase constatiren und zum Theil entfernen, die für eine abgelaufene Nebenhöhlenaffection Zeugniss ablegen konnten. Hypertrophien der unteren Muscheln waren ziemlich häufig, ebenso einfache Atrophie, besonders bei Frauen. Von Septumerkrankungen fanden sich ausser Spinen und Deviationen eine Reihe luetischer Perforationen, einmal Fractur des Septums, einmal Abscess nach Trauma, mehrere Fälle von Epistaxis infolge von Dilatatio venarum septi und ein Fall von blutendem Septumpolyp, den ich mit der kalten Schlinge entfernte.

Interessant waren auch drei Fremdkörper der Nase: Ich entfernte einmal eine durchstochene Erbse bei einem sechsjährigen Knaben, ein anderes Mal eine halbe Bohne bei einem kleinen Mädchen, das dritte Mal gar eine kleine Kastanie (über Haselnussgrösse) aus der Nase eines vierjährigen Knaben. Während die ersten beiden Fremdkörper nach Cocainapplication ohne allzu grosse Mühe entfernt wurden, machte die

[1]) Anmerkung: Zwei Tage nachdem ich diese Worte niedergeschrieben hatte sass ich — selbst mit einer Influenza behaftet — mit einem überaus schmerzhaften acuten rechtsseitigen Kieferhöhlenempyem da. Das beweist aber nichts gegen meine obige Behauptung, da ich in Wien acute Empyeme fast sämmtlicher Höhlen bei Influenza durchgemacht habe. Meine Höhlen sind also jedenfalls für neu auftretende resp. recidivirende Entzündungen besonders empfänglich.

Digitized by Google

Elimination des letzteren grosse Schwierigkeiten, da die Kastanie beträchtlich grösser war als der sehr enge Naseneingang des sich ungeberdig sträubenden Kindes; man konnte sich nur wundern, wie der Knabe das Object in die Nase hineinpracticirt hatte.

Da wir Narcose nicht anwenden wollten, so versuchte ich nach gehöriger Abschwellung der Muscheln durch Cocain die Kastanie mit der Sonde herauszuhebeln, was mit viel Geduld unter heftigen Abwehrbewegungen des Kindes dann auch endlich gelang.

Bei dieser Gelegenheit möchte ich erneut darauf hinweisen, was ja auch Fr. Hanszel in seiner Monographie über die Fremdkörper der oberen Luftwege betont und auch O. Chiari in seinem Lehrbuche über die Krankheiten der Nase ausdrücklich anführt, dass die Entfernung der Fremdkörper der Nase durch directes Anfassen rep. Heraushebeln die beste Methode ist. Gefährlich und zu verwerfen ist jedenfalls die forcirte Anwendung der von Koch empfohlenen Weber'schen Nasendouche, besonders in den Fällen, wo schon eitrige oder jauchige Secretion besteht. Otitis media oder Aspiration des Fremdkörpers in die tieferen Luftwege sind die Folgen einer solchen Maassnahme. Wichtig ist übrigens, dass beim Heraushebeln des Fremdkörpers — wie auch Hanszel beschreibt — der Kopf des Kindes von der Wärterin nicht nach rückwärts, sondern nach vorn und abwärts gehalten wird, um einer Aspiration des Fremdkörpers in die Bronchien vorzubeugen.

Im Munde und im Rachen waren es, ausser den zahlreichen operativen Fällen von adenoiden Vegetationen und Hypertrophie der Tonsillen und den vielen acuten und chronischen Anginen, eine Anzahl von Luesfällen, die neben der localen eine allgemeine Behandlung erheischten. Die Poliklinik verabreicht den ganz armen Patienten auch das Jodkali und die Mercurialsalbe gratis und sichert sich auf diese Weise den Erfolg der Behandlung. Luetische Perforationen des harten und weichen Gaumens, besonders bei Frauen, kamen mehrmals vor, auch Geschwüre an der hinteren Rachenwand sowie frische luetische Plaques am weichen Gaumen. Auch Stomatitis mercurialis und nicht mercurialis sahen wir gelegentlich. Gaumensegellähmungen auf der Basis von Diphtherie konnten wir zwei Mal constatiren. Ferner einen Fall von Wolfsrachen.

Merkwürdig war ein Fall von Zahnstein. Eine Frau kam in die Poliklinik, weil sie nicht mehr beissen und den Mund schliessen konnte. Als Ursache hierfür stellte sich ein gelblicher Tumor von elfenbeinharter Consistenz heraus, der von einem der unteren Molarzähne ausging resp. denselben umhüllte und riesenhaft vergrösserte. Es ergab sich, dass wir hier eine enorme Bildung von Zahnstein vor uns hatten, die von der offenbar überaus toleranten Frau viele Jahre lang in wachsender Grösse im Munde herumgetragen wurde. Der sehr wackelige Zahn wurde mit dem Tumor aus der Alveole herausgehebelt. Es zeigte sich, dass der Stein an einigen Stellen doch brüchiger war als es vorher schien: er war von der Grösse eines kleinen Hühnereies.

Im Kehlkopfe sahen wir ausser einer Anzahl acuter und chronischer Laryngitiden Fälle von Lues und Tuberculose. Ein schwerer Fall von Stenosis laryngis nach Tuberculose mit starker Perichondritis und beginnendem Oedeme an den Aryknorpeln und an der aryepiglottischen Falte, tuberculösen Infiltrationen und Geschwüren an den Taschenbändern

Digitized by Google

und subglottisch, mit beträchtlichem Luftmangel und starker Mitbetheiligung der Lungen wurde behufs eventueller Tracheotomie dem Krankenhause überwiesen. Luetische Geschwüre des Larynx sahen wir glatt und überraschend schnell unter Jodkalium heilen. Lähmungen kamen auf Grund von Hysterie (interni: meist geheilt in einer faradischen Sitzung) und auf Grund von Aortenaneurysmen (Recurrensparalyse) mehrfach vor.

Von den sonstigen Affectionen in der Umgebung der oberen Luftwege, die gesehen und protocollirt wurden, ist nichts Besonderes zu sagen, als dass sie erkannt und, soweit sie mit den oberen Luftwegen in Zusammenhang standen, behandelt wurden. Die sehr grosse Zahl von Zahnextractionen, die in unserer Poliklinik ausgeführt werden, ist nicht in unseren Protocollen notirt.

Sehr empfindlich für uns ist, dass erstens grössere Operationen aus Mangel an einem geeigneten, einigermaassen aseptischen Raume nicht in der Poliklinik ausgeführt werden können und der völlige Mangel an klinischen Betten. Daher führen wir Operationen, die irgendwie Anspruch auf Asepsis machen, wie Spinaoperationen, gerne in unseren respectiven Privatwohnungen aus, die nicht so sehr von Bacterien inficirt sind wie das poliklinische Institut, wo in einem Raume jahraus jahrein, früh und Nachmittags, die innere, die chirurgische, die Haut-, die Kinder-, die Ohren- und die Nasen- und Hals-Poliklinik mit ihren Sprechstunden sich ablösen.

Den Fall von Carcinoma laryngis, der einer klinischen Behandlung behufs Ausführung einer grösseren radicalen Operation bedurfte und über den ich bei anderer Gelegenheit ausführlich berichten werde, habe ich in der Privatklinik eines meiner Collegen operirt.

Während unsere Therapie sich im Allgemeinen auf die althergebrachten Methoden beschränkte, waren wir auch bemüht, neuere Mittel, die uns von der Industrie zur Verfügung gestellt wurden, an unserem Materiale zu erproben. So habe ich bereits im Sommer 1903 in der Wiener klinischen Wochenschrift über meine Versuche mit dem Yohimbinum (Spiegel) hydrochloricum berichtet. Es gelang mir, mit diesem bisher als Aphrodisiacum bekannten Mittel eine für kleinere Operationen genügende Anästhesie zu erzielen. Tiefere Anästhesie kam damit freilich nicht zu Stande. Ich befand mich mit diesen Beobachtungen in Uebereinstimmung mit Magnani (Turin) und Haike (Berlin)[2]). In Anbetracht des Umstandes, dass die durch Yohimbinum hydrochloricum erzeugte Anästhesie immerhin weitergehenden Ansprüchen nicht genügte, hat mir die chemische Fabrik in Güstrow (Dr. Heilmann) das schwefelsaure und das milchsaure Salz des Yohimbins zur Verfügung gestellt, die durch ihre leichtere Löslichkeit in Wasser die Anwendung grösserer Concentrationen auf die Schleimhäute gestatten. Mit dem milchsauren Yohimbin, das entschieden am wenigsten reizt, habe ich an einer kleinen Reihe von Patienten Versuche angestellt, die recht interessante Resultate ergaben: Zunächst versuchte ich Anästhesie der Nasenschleimhaut zu erzeugen, was mir mit einer 5proc. Lösung von Yohimbinum lacticum auch gelang, freilich unter

[2]) Auch an der v. Schrötter'schen Klinik sind mehrfach endolaryngeale Operationen unter Anwendung von Yohimbinum lacticum mit gutem Erfolge — voller Anästhesie — ausgeführt worden. (Anm. d. Redact.)

Digitized by Google

Erzeugung einer ganz enormen Hyperämie und Schwellung der Muscheln. Ich habe auch einmal Hypertrophien der unteren Muschel unter Yohimbin. lactic.-Anästhesie mit der Scheere abgetragen, allerdings unter Erzeugung einer nicht unbeträchtlichen primären Blutung, obwohl ich vorher die Yohimbinschwellung durch Anwendung von Adrenalin verringert hatte. Es ist mir in diesem Falle, der übrigens meiner Privatpraxis entstammt, infolge der schwammartigen Auftreibung der fleischigen Theile der Muschel gelungen, die ganze Hypertrophie mit der Scheere zu entfernen, ohne vom Knochen etwas wegzunehmen, was mir bei Cocain-Adrenalin-Betäubung wegen der starken Contraction des Gewebes nicht möglich gewesen wäre. Das Endresultat war ein gutes und jede Nachblutung blieb aus.

Diese Erfahrung brachte mich auf den Gedanken, ob man nicht die Ozäna und die einfache atrophische Rhinitis durch methodische Erzeugung einer Yohimbin-Hyperämie günstig beeinflussen könnte. Ich habe das an einigen Fällen mit grosser Hingebung versucht, bin aber zu keinem definitiven Resultate gelangt. Die Anschwellung blieb bei stärker atrophischen Nasen in Ermangelung der zu Grunde gegangenen Schwellkörper zum Theile einfach aus. In einigen Fällen trat Hyperämie, Schwellung und wässerige Secretion ein, die längere Zeit vorhielten.

Ein viel eindeutigeres und sehr erfreuliches Resultat habe ich mit einem anderen neuen Medicamente erzielt, mit dem Euguform, einem acetylirten Condensationsproduct von Guajacol und Formaldehyd. Dieses Wundstreupulver — ebenfalls von der chemischen Fabrik Güstrow zu meiner Verfügung gestellt — hat mir, der ich höchst skeptisch daran ging, es zu versuchen, thatsächlich ausgezeichnete Dienste gethan. Das hellbraune Pulver wirkt in der Nase und überhäupt auf Schleimhäute eingeblasen anscheinend adstringirend; auf Wunden klebt es sofort an, verhindert und stillt kleinere Blutungen, so nach Nasenoperationen, und bildet, indem es mit dem Wundsecret zu einer zähen, klebrigen Masse verbäckt, einen wirksamen Schutz gegen eindringende Infectionserreger, während es gleichzeitig anscheinend starke desinfectorische Qualitäten entfaltet. Ich habe das Pulver bei einer ziemlichen Reihe von Nasenoperationen angewendet und den denkbar günstigsten Eindruck von seinen Wirkungen erhalten, ebenso wie bei acuten und chronischen Laryngitiden. Wie das Euguform auf tuberculösen und luetischen Geschwüren wirkt, darüber kann ich Positives nicht aussagen. Die mir von Güstrow aus zugestellte Euguform-Gaze hat sich bei der Nasentamponade gut bewährt und hat, wie auch das Euguformpulver, den Vorzug vollständiger Geruchlosigkeit. Neuerdings habe ich mir für grössere Operationen eine Euguformpasta herstellen lassen, die nach meinen Angaben folgendermaassen verfertigt wird:

Rp. Euguform
Amyli . . . . . āā 30,0,
Vaselin. . . . . 60,0.

Sie wird auf die Haut als primärer Wundverschluss applicirt. Weitere Versuche mit dem Mittel werden wir nicht verfehlen auszuführen.

Diese Zeilen sind nur ein Versuch, das Material unserer Poliklinik zu verwerthen und den Herren Collegen eine alte Institution in's Gedächtniss zurückzurufen, die trotz der Ungunst der Zeiten sich als lebenskräftig erwiesen hat und bei der nöthigen Unterstützung von Seiten der verehrten Collegen entschieden stärkerer Entwicklung fähig ist.

Digitized by Google

II. Kritiken.

Hygiene der Nase, des Rachens und des Kehlkopfes im gesunden und kranken Zustande. Von Dr. med. Hans Neumayer, Docent für Laryngologie in München. Mit 3 Tafeln. Stuttgart bei E. H. Moritz. Preis 1,50 M.

Das vorliegende Werkchen bildet aus der Bibliothek der Gesundheitspflege den sechsten Band. Verf. macht in den ersten zwei Capiteln den Leser auf den Bau und die Thätigkeit der oberen Luftwege aufmerksam, ausgehend von dem Principe, dass nur derjenige nutzbringend in den Mechanismus des eigenen Körpers eingreifen darf und kann, der sich gewisse Vorkenntnisse über den Bau und die Tätigkeit der Organe angeeignet hat. Im zweiten Theile wird die Pflege der gesunden oberen Luftwege besprochen, während der dritte Theil den Krankheiten der oberen Luftwege, ihren Ursachen, ihrer Bekämpfung, ihren Krankheitserscheinungen und den Verhaltungsmaassregeln gewidmet ist; namentlich das Capitel über Störungen der Stimme, Heiserkeit, Sprachfehler dürfte Lehrer, Prediger, Offiziere und Sänger ganz besonders interessiren. Das kleine Buch kann Allen, denen an der Gesunderhaltung und zweckdienlichen Verwendueg ihrer oberen Luftwege gelegen ist, bestens empfohlen werden.

Prof. Schech.

III. Referate.

a) Otologische:

Zur pathologischen Anatomie des inneren Ohres und des Hörnerven. Von Prof. Manasse (Strassburg). (Zeitschr. für Ohrenheilk., XLIV. 1.)

Der Autor lässt der Schilderung gewisser primärer Erkrankungen des Labyrinthes und Hörnerven (cf. Referat in dieser Monatsschrift 1901, pag. 486) jetzt Fälle secundärer Affectionen von Labyrinth und Hörnerv infolge chronischer eitriger Mittelohrentzündung folgen. In der Mehrzahl hatte die Labyrinthinfection stattgefunden durch das ovale Fenster mit Zerstörung des Steigbügels, in einem Falle ausserdem noch durch das runde Fenster nach Zerstörung der Membr. tymp. sec. sowie durch eine Fistel im horizontalen Bogengange; diesen Fällen lag Tuberculose zu Grunde. Die Details sind im Originale nachzulesen.

Keller.

---

b) Pharyngo-laryngologische:

Angeborener Kehlkopfstridor bei Säuglingen. (Stridor laryngé congénital des nourissons.) Von Dr. Variot u. Bruder. (Arch. internat. de laryngol. etc., Bd. XVI, November/December 1903.)

Durch einfache Autopsien und eine grosse Zahl laryngoscopische Untersuchungen haben V. und B. die Ueberzeugung gewonnen, dass der angeborene Stridor laryngis aus einer angeborenen Missbildung des

Digitized by Google

Kehlkopfes hervorgeht, die in zweifacher Weise sich darstellt: Entweder ist die Epiglottis so gefaltet, dass ihre Ränder gemeinsam eine tiefe schmale Rinne bilden, während die zarten und schlaffen aryepiglottischen Falten gegenseitig in Contact gerathen und nur eine einfache Spalte zwischen sich lassen, so dass sie eine Art Vorglottis bilden, die bei der Einathmung tönend vibrirt oder aber es besteht die weniger prägnante Malformation, nämlich eine zusammengerollte Epiglottis, die wie eine Orgelpfeifenzunge über dem Kehlkopfe liegt und bei jedem Athemzuge in tönende Vibrationen geräth. Bei weiterer Entwicklung des Kindes wird der Kehlkopf fester, die Epiglottis entwickelt sich mehr und mehr, die aryepiglottischen Falten entfernen sich von einander, spannen sich und die Missbildung mit ihren Consequenzen, dem Stridor, schwindet. Beschorner.

Der hohe Gaumen. Von Prof. Dr. Bloch (Freiburg i. B.). (Zeitschrift für Ohrenheilkunde, XLIV, 1.)

Aus den eingehenden Messungen an 700 Personen ergiebt sich auf's Neue die Thatsache, dass bei habitueller Mundathmung durchschnittlich ein erheblich höherer Gaumen gefunden wird als bei der Nasenathmung. Dies gilt ebenso für Leptoprosope wie für Chamäprosope; auch bei angeborenem doppelseitigem Nasenverschlusse findet sich durch die Mundathmung bedingter hoher Gaumen. Keller.

Notizen.

Die **Società italiana di Laringologia, d'Otologia e di Rinologia** macht darauf aufmerksam, dass der VIII. Congress dieser Gesellschaft gegen Ende September d. J. in Siena tagen wird. Es wird ersucht, kurze Referate über beabsichtigte Vorträge an die Geschäftsleitung bezw. an Herrn Giuseppe Nuvoli, Rom, Via Ripetta No. 102, einzusenden. Prof. Massei, Neapel.

Die **Société belge d'otologie, de laryngologie et de rhinologie** theilt in einem Circulare mit, daß die diesjährige Vereinigung der Gesellschaft am 11. und 12. Juni 1904 in Brüssel im Spitale Saint-Pierre tagen wird; Anmeldungen von Vorträgen und Demonstrationen wolle man noch vor dem 15. Mai an den Generalsecretär, Herrn Dr. V. Delsaux, Brüssel, Avenue Louise No. 260, gelangen lassen. Der Präsident: Dr. V. Cheval.

Alle für die **Monatsschrift** bestimmten **Beiträge und Referate** sowie alle **Druckschriften, Archive** und **Tausch-Exemplare** anderer Zeitschriften beliebe man an Herrn Hofrath Prof. Dr. **L. v. Schrötter** in Wien IX. Mariannengasse 3, zu senden. Die Autoren, welche Kritiken oder Referate über ihre Werke wünschen, werden ersucht, 2 Exemplare davon zu senden. Beiträge werden mit 40 Mark pro Druckbogen honorirt und die gewünschte Anzahl Separat-Abzüge beigegeben.

Verantwortlicher Redacteur: Prof. Dr. Ph. Schech in München.
Verlag von Oscar Coblentz. Expeditionsbureau: Berlin W. 30, Maassenstrasse 13.
Druck von Carl Marschner, Berlin SW., Ritterstrasse 41.

Digitized by Google

I

IV

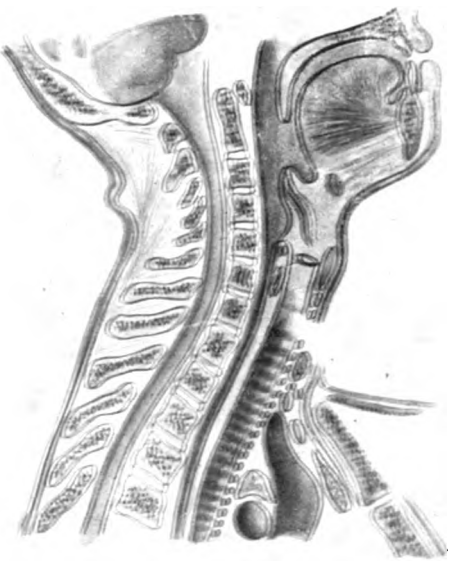

III

IV

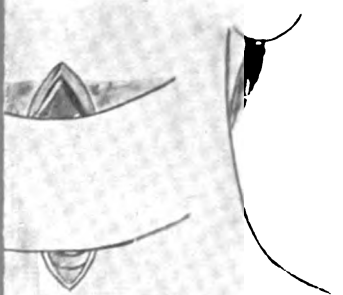

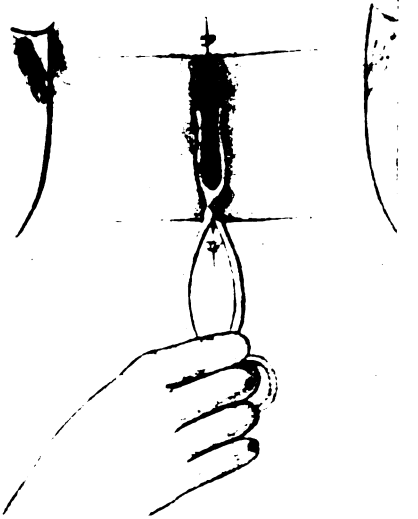

Digitized by Google

Digitized by Google

Tafel IIa.

I

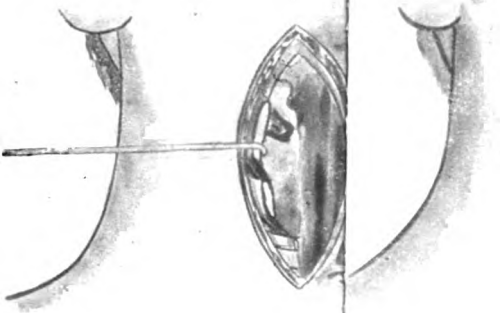

III



Tafel IIb.

III

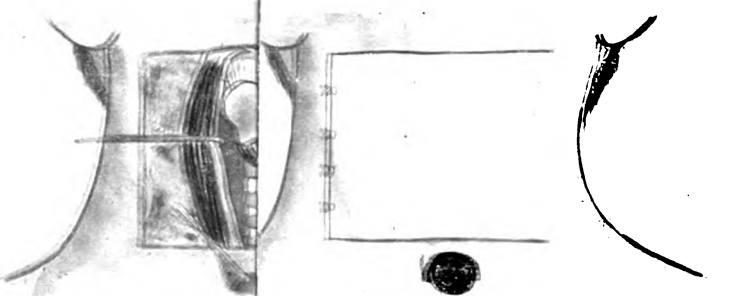

Digitized by Google

Digitized by Google

IV

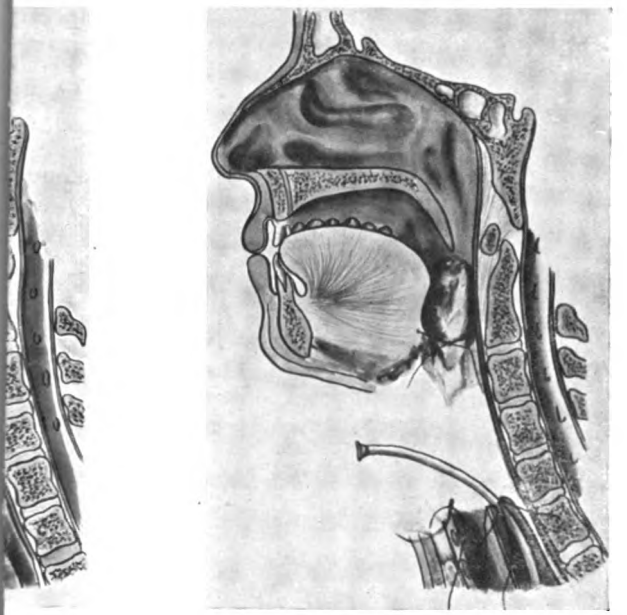

III

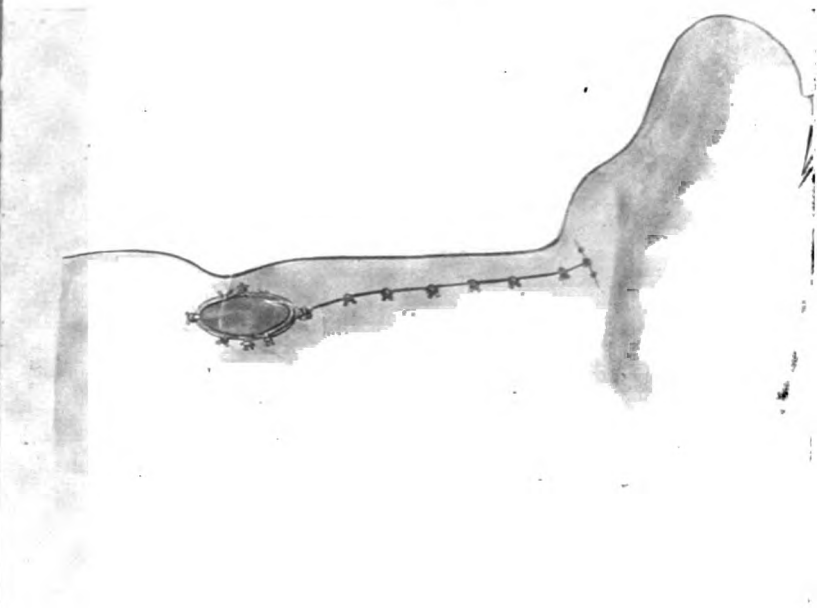

Digitized by Google

Digitized by Google

Tafel IVa.

IV

Tafel IVb.

III

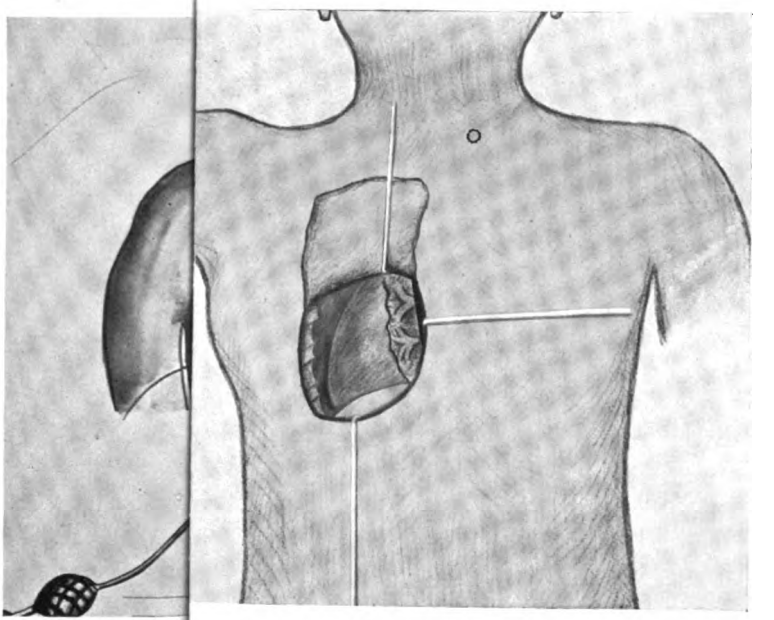

Digitized by Google

Digitized by Google

Tafel Va.

III



Tafel Vb.

III

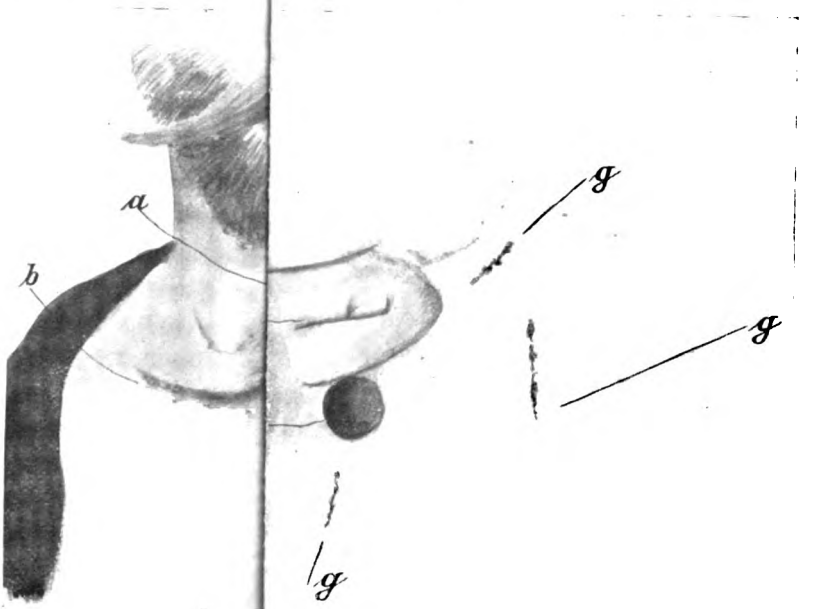

Digitized by Google

Digitized by Google

Monatsschrift für Ohrenheilkunde

sowie für

Kehlkopf-, Nasen-, Rachen-Krankheiten.

Organ der Oesterreichischen otologischen Gesellschaft u. der Münchener laryngo-otologischen Gesellschaft.

(Neue Folge.)

Mitbegründet von weil. Prof. Dr. Jos. Gruber, Prof. Dr. N. Rüdinger, Prof. Dr. R. Voltolini und weil. Prof. Dr. Fr. E. Weber-Liel

und unter Mitwirkung der Herren

Docent Dr. **E. Baumgarten** (Budapest), Hofrath Dr. **Beschorner** (Dresden), Prof. Dr. **A. Bing** (Wien), Privatdocent Dr. **G. Brühl** (Berlin), Docent Dr. **Gomperz** (Wien), Dr. **Heinze** (Leipzig). Prof. Dr. **Heymann** (Berlin), Dr. **Hopmann** (Cöln) Prof. Dr. **Jurasz** (Heidelberg). Dr. **Keller** (Cöln), Prof. Dr. **Kirchner** (Würzburg), Dr. **Koch** (Luxemburg), Dr. **Law** (London), Prof. Dr. **Lichtenberg** (Budapest), Dr. **Lublinski** (Berlin), Dr. **Michel** (Cöln), Prof. Dr. **Onodi** (Budapest), Prof. Dr. **Paulsen** (Kiel), Dr. **A. Schapringer** (New-York), Dr. **J. Sendziak** (Warschau), Dr. **E. Stepanow** (Moskau), Prof. Dr. **Strübing** (Greifswald), Dr. **Weil** (Stuttgart), Dr. **Ziem** (Danzig).

Herausgegeben von

Prof. Dr. L. v. SCHRÖTTER Wien. **Prof. Dr. PH. SCHECH** München. **Prof. Dr. E. ZUCKERKANDL** Wien.

Prof. Dr. V. URBANTSCHITSCH Wien.

Dieses Organ erscheint monatlich. Man abonnirt auf dasselbe bei allen Buchhandlungen und Postanstalten des In- und Auslandes.
Der Preis für die Monatsschrift beträgt 12 R.-M. jährlich; wenn die Monatsschrift zusammen mit der Allgemeinen medicinischen Central-Zeitung bestellt wird, nur 8 R.-M.

Jahrg. XXXVIII. Berlin, Mai 1904. No. 5.

I. Originalien.

Weitere Untersuchungen über die diagnostische Bedeutung der Rhodanreaction im Speichel Ohrenkranker und bei einigen anderen Erkrankungen, sowie über das Vorkommen von Ptyalin im Speichel Ohrenkranker.

Von

Dr. med. **Erwin Jürgens** (Warschau).

Als Einleitung zu dieser Arbeit mag eine kurze Recapitulation des Wesentlichsten, was über die Rhodanreaction im Speichel bei Ohrenkrankheiten bisher geschrieben worden ist, dienen. Zuerst Einiges über Vorkommen und Nachweis des Rhodans überhaupt.

Das neueste Werk über physiologische Chemie von Boruttau-Bottazzi[1]) redet nach Ausweis des Registers nur an einer Stelle vom Rhodan, und auch hier etwas dürftig. Es sagt: „Häufig, aber nicht immer, enthält der menschliche Speichel Rhodanalkalien, nach Prof. Oehl 0,016—0,084 pro Mille; über ihr Vorkommen im Hundespeichel

[1]) Zwei Bände. Leipzig und Wien 1900—1904.

Digitized by Google

werden verschieden lautende Angaben gemacht.“ Nun folgen nur noch Angaben über den Nachweis mit Eisenchlorid. Es wird mit Recht betont, dass der Speichel mit Salzsäure anzusäuern ist, und dass die rothbraune Färbung des entstehenden Rhodaneisens durch Sublimatzusatz aufgehoben wird.

Das zweitneueste Buch über physiologische Chemie ist das von Hoppe-Seyler-Thierfelder.[2]) Dieses sehr umfassende Werk redet an drei Stellen von Rhodan. Ich gebe das Wichtigste davon hier zur Orientirung wieder. Rhodanwasserstoff, auch Schwefelcyansäure genannt, ist seit langer Zeit als Bestandtheil des Parotiden- und des Submaxillarsecretes sehr vieler, aber nicht aller Menschen und einiger Thiere bekannt. Von den Thieren, deren Speichel kein Rhodan enthält, nennt Thierfelder den Hund[3]) und das Pferd. Das Rhodan findet sich zweitens auch im normalen Harn von Menschen und Thieren.[4]) Es findet sich drittens in der Kuhmilch[5]), viertens im Magensaft von Hunden und Katzen[6]), fünftens im menschlichen Nasensecret[7]) und sechstens im Augenbindehautsecret[8]). Der Gehalt aller dieser Flüssigkeiten an Rhodanalkali ist nach Thierfelder ein sehr geringer, so dass eine Isolirung daraus unmöglich ist. Die Salze der Schwefelcyansäure mit Kalium, Natrium und Ammonium sind crystallisirbar, in Wasser und Alcohol leicht löslich, farblos, leicht zerfliesslich. Ihre Lösungen geben nach Thierfelder:

1. Mit salpetersaurem Silber einen weissen, käsigen Niederschlag, der in verdünnter Salpetersäure unlöslich, in NH_3 schwer löslich ist.

2. Mit Eisenchlorid geben sie intensiv blutrothe Färbung der Flüssigkeit, die durch starke Salzsäure nicht verändert wird. Wer diese Reaction für den Speichel entdeckt hat, ist bei Thierfelder nicht angegeben. Ich erlaube mir ergänzend zu bemerken, dass sie von Treviranus entdeckt und von Tiedemann und Gmelin zuerst richtig gedeutet worden ist.

3. Mit Kupfersulfat geben sie eine smaragdgrüne Färbung, wie Colosanti[9]) gefunden hat.

4. Mit Jodsäure und Stärkekleister geben sie blaue Jodstärke, wie Solera[10]) gefunden hat.

5. Eine Mischung von Eisenvitriol und Kupfervitriol fällt aus saurer oder neutraler Lösung die Schwefelcyansäure in Verbindung mit Kupferoxydul als feines weisses Pulver.

6. Mit Zink- und Salzsäure zersetzt sich unsere Säure unter Entwicklung von Schwefelwasserstoff.

---

[2]) Siebente Auflage. Berlin 1903.
[3]) Imm. Munk: Pflüger's Archiv 1895, Bd. 61, pag. 620.
[4]) Derselbe: Virchow's Archiv 1877, Bd. 69, pag. 354. — Gscheidlen: Pflüger's Archiv 1877, Bd 14, pag. 401.
[5]) Siehe Maly's Jahresber. 1877, pag. 168.
[6]) M. Nencki: Berliner chem. Berichte 1895, Jahrg. 28, pag. 1318.
[7]) u. [8]) Muck: Münchener klinische Wochenschrift 1900, pag. 1168. — Keller: ebenda, pag. 1597.
[9]) Moleschott's Untersuchungen zur Naturlehre, Bd. 14.
[10]) Maly's Jahresberichte 1877, pag. 256.

Digitized by Google

7. Man destillirt die aus dem mit HNO_3 angesäuerten Harn durch Argentum nitricum gefällte und mittelst Schwefelwasserstoffs aus dem Niederschlag wieder in Freiheit gesetzte Rhodanwasserstoffsäure, wobei sie sich in Blausäure verwandelt. Die Blausäure des Destillates weist man mittelst der Berlinerblau-Reaction nach. Zur quantitativen Bestimmung im Speichel kann man die Eisenchloridreaction colorimetrisch verwenden. Genauer ist die Fällung mit Silbersalpeter und eventuelle Umwandlung des Schwefels des Rhodans in Schwefelsäure, die als Bariumsulfat gewogen wird. Dies sind die von Thierfelder angeführten Nachweismethoden. Speciell für den qualitativen Nachweis im Speichel empfiehlt er die Eisenchlorid-Salzsäureprobe und die Probe von Solera, während für die von Colosanti es nöthig sei, erst den Speichel mit Alcohol zu fällen, das Filtrat zu verdunsten und den Rückstand in Wasser zu lösen. Gleich hinter dem Rhodannachweis im Speichel bespricht Thierfelder den Nachweis der salpetrigen Säure im Speichel, woraus hervorgeht, dass dieser Autor doch auch das gleichzeitige Vorkommen beider Substanzen im Speichel für normal hält. Für die Jodsäurereaction ist dies nicht unwichtig.

An die Angaben der beiden obigen Werke über physiologische Chemie schliesse ich die Besprechung einer Monographie von Egide Pollacci[11]), welche den meisten Lesern dieser Monatsschrift wohl kaum bekannt sein dürfte, die aber doch für uns hier nicht ohne Interesse ist. Nach den eigenen Untersuchungen dieses Autors, der wie Solera ein Schüler des oben erwähnten Oehl ist, beträgt der durchschnittliche Gehalt des normalen menschlichen Parotisspeichels 0,03‰, nach Lehmann 0,07‰, nach Jacubowitsch 0,07‰, nach Mitscherlich 0,30‰ und nach Frerichs 0,10‰. Von Autoren, welche das regelmässige Vorkommen des Rhodans in Frage stellen, führt er an Hammarsten (1893), Engel und Moitassier (1897), Bottazzi, Arm. Gautier (1897), Garnier, Puccianti. Mit Recht schliesst er aus diesem Widerstreit der Meinungen, dass hier noch viele neue Untersuchungen am Platze sind, und aus diesem Grunde hat er auch selbst solche angestellt. Er verwandte dazu folgende Reactionen:

1. Für die Reaction von Treviranus versetzt er den Speichel zunächst mit der 2—4fachen Menge Alcohol, erwärmt etwas, filtrirt und verdunstet den Alcohol. Jetzt wird Eisenchlorid und ClH zugesetzt. Letztere ist nöthig, um die Verwechslung mit gewissen anderen organischen Säuren auszuschliessen, wie Essigsäure, Ameisensäure, Salicylsäure und namentlich Mekonsäure, die bei opiumnehmenden Patienten sehr in Frage kommt. Betreffs der Mekonsäure sei im Uebrigen auf Autenvieth[12]) und Tuschnow-Philippoff[13]) verwiesen. Durch Erhitzen wird die Reaction von Treviranus nicht zum Schwinden gebracht, wohl aber durch Sublimat.

---

[11]) Diffusion de l'acide sulfocyanique dans les deux règnes organiques; son action sur le calomel. Etudes, pag. 164 ff. Turin 1904. Man vergleiche die kritische Besprechung dieser Schrift von R. Kobert in der Chemiker-Zeitung 1904, No. 6, pag. 68.

[12]) Ber. d. pharmac. Ges. 1901, pag. 494.

[13]) Arch. f. exp. Path. u. Pharm. 1904, Bd. 51, pag. 183.

Digitized by Google

2. Die Böttger'sche Reaction, welche auf Bläuung von Guajactinctur beruht, hat unser Autor mit Recht als nicht beweisend verworfen. In Deutschland hat man sie schon längst verworfen.

3. Die Reaction von Solera hat Pollacci mit Recht sehr viel angewandt und empfiehlt sie warm, da sie ungemein empfindlich ist. Er empfiehlt, sie mit gesättigter Lösung oder noch besser mit Jodsäurepulver und etwas Stärkelösung anzustellen. Er giebt zu ihrer Erklärung folgende chemische Umsetzungsgleichung:

$$\underset{\text{Rhodankalium}}{5\,KCNS} + \underset{\text{Jodsäure}}{7\,HJO_3} = \underset{\text{saures schwefelsaures Kali}}{5\,KHSO_4} + \underset{\text{Jodcyan}}{5\,CNJ} + \underset{\text{freies Jod}}{J_2} + \underset{\text{Wasser.}}{H_2O}$$

Wenn diese Gleichung wirklich richtig ist, muss man sich allerdings wundern, dass die Reaction so empfindlich ist, da die gebildeten 5 Molecüle Jodcyan für den Farbenumschlag völlig verloren gehen, denn Jodcyan wird nach Prof. Kobert von Stärke nicht gebläut. Im Gegentheil hat Prof. Kobert[14]) vorgeschlagen, Blausäure u. A. auch daran zu erkennen, dass sie zu Jodstärkekleister zugesetzt diesen entbläut. Diese Reaction, welche auf Jodcyanbildung beruht, ist sogar äusserst empfindlich. Falls man, wie Pollacci empfiehlt, den Speichel zu dieser Probe mit verdünnter Schwefelsäure ansäuert, entsteht statt des sauren Kaliumsulfates die entsprechende Menge freier Schwefelsäure. Unser Autor betont, dass Speisereste und Zersetzungsproducte des Mundschleims die Reaction auch ohne Anwesenheit von Rhodan zu Stande bringen könnten. Er erwähnt aber nicht, was bei Patienten von höchster Wichtigkeit ist, dass z. B. eingespritztes oder eingegebenes Morphin durch die Speicheldrüsen zum Theil ausgeschieden wird und ebenfalls auf Jodsäure reducirend wirkt.

4. Die Methode von Pollacci. Diese besteht in Schwärzung bezw. Graufärbung von Kalomel durch Rhodan und erklärt sich durch folgende Umsetzung:

$$\underset{\text{Kalomel}}{Hg_2CC_2} + \underset{\text{Rhodankalium}}{2\,KCNS} = \underset{\text{freies Quecksilber}}{Hg} + \underset{\text{Rhodanquecksilber}}{Hg(CNS)_2} + \underset{\text{Chlorkalium.}}{2\,KCC}$$

Falls man angesäuert hat, entsteht statt Chlorkalium freie Salzsäure; die Empfindlichkeit bleibt dieselbe. Diese Reaction hat den grossen Vorzug, dass das gebildete Rhodanquecksilber jederzeit noch benutzt werden kann, um auch noch mittelst der Reaction von Treviranus das Rhodan nachzuweisen. Prof. Kobert, der diese Probe nachgeprüft hat, hält sie neben den anderen für eine sehr werthvolle Bereicherung unseres Reactionsschatzes.

5. Die Methode der Schwefelwasserstoffbildung mit Hilfe von nascirendem Wasserstoff.

Mit Hilfe dieser Methoden hat Polacci das Rhodan ausser im Speichel auch noch im Urin, im Magensaft, im Pepsin, in der Mucosa und Submucosa des Magens und des Dünndarmes, im Blute, in der Milch, im Eiereiweiss, im Gehirne, im Rückenmarke, im verlängerten Marke, in der Leber, in den Muskeln, den

[14]) R. Kobert: Ueber Cyanmethämoglobin und den Nachweis der Blausäure. Stuttgart 1888.

Digitized by Google

Sehnen und anderen Geweben des Menschen bezw. der Säugethiere, sowie auch in Fischen, Fröschen und in pflanzlichen Theilen nachgewiesen, oder — vorsichtig ausgedrückt — er behauptet wenigstens, in allen genannten Gebilden es nachgewiesen zu haben. Er geht soweit, ohne jede Einschränkung zu behaupten, dass beim Eingeben von Kalomel unter allen Umständen daraus Rhodanquecksilber werde.

Falls von diesen Behauptungen auch nur die Hälfte sich bewahrheitet, so ist klar, dass das Rhodan eine viel grössere Verbreitung hat als wir bisher glaubten, und dass selbstverständlich auch seine Bedeutung eine viel grössere ist, als wir bisher annahmen. Dieses zugegeben, muss naturgemäss unser Interesse sich noch viel mehr als bisher jenen wenigen Krankheiten zuwenden, wobei die Rhodanabsonderung durch die Speicheldrüsen sich vermindert oder sogar ganz erlischt. Erst während des Druckes wurden mir noch einige das Vorkommen und den Nachweis von Rhodan bezügliche werthvolle Arbeiten zugängig, die ich wenigstens kurz citiren möchte. Sie stammen von Ernst Villain[15]) und von Arthur Mayer[16]).

Zum Schlusse sei noch eines Vortrages erwähnt, welchen kürzlich Pauli[17]) in der Wiener Gesellschaft für innere Medicin hielt. Er stellte einen Mann vor, bei welchem sich luetischer Kopfschmerz durch Anwendung von Rhodansalzen (4—8 Esslöffel einer 1proc. Lösung) völlig verlor. Auch die anderen Erscheinungen alter Lues gingen dabei zurück. Jungmann berichtete im Anschlusse daran, dass auch auf der Abtheilung des Prof. Lang Dosen von 0,75—2,00 Rhodankalium bei syphilitischem Kopfschmerz bessere Dienste thaten als Jodpräparate. Die Nebenerscheinungen seien dieselben wie beim Jod und bestünden in Schnupfen und Akne. Es kann keinem Zweifel unterliegen, dass daraufhin die Rhodantherapie der Lues in Mode kommen wird. Auch mit Rücksicht auf diese Aussicht müssen den denkenden Arzt Notizen über das Verhalten des endogen gebildeten Rhodans mehr als früher interessiren.

Indem ich damit zu meinen Untersuchungen übergehe, die eine Fortsetzung meiner früher in dieser Monatsschrift veröffentlichten bilden, bemerke ich für Leser, welche jene nicht gelesen haben, dass klinisch namentlich drei Umstände bei Rhodanuntersuchungen des Speichels Kranker von vornherein in Betracht gezogen werden müssen, nämlich ob der Patient raucht, ob er Bittermandelpräparate oder Kirschwasser trinkt und ob er Morphin oder Opium erhält. Das Rauchen von Cigarren, Cigaretten und Papyros — aber nicht das Kauen von Kau-

---

[15]) Ueber das Vorkommen und den Nachweis des Rhodans im Menschen- und Thierkörper und seine toxikologische und pharmakologische Bedeutung. Dissert., Freiburg 1903 (Druckort ist aber Berlin). Der Verf. zählt 84 Arbeiten über Rhodan in seinem Literaturverzeichnisse auf.

[16]) Ueber die Menge des Rhodans im menschlichen Speichel und Harn bei Gesunden und in einigen Krankheitszuständen. Deutsches Arch. f. klin. Med. 1904, Bd. 79, pag. 209. Der Verf. hat eine genaue quantitative Bestimmungsmethode ausgearbeitet. — Ueber den Einfluss von Rhodan-Verbindungen auf den Stoffwechsel. Ebenda 1904, Bd. 79, pag. 194.

[17]) Die medic. Woche 1904, pag. 38.

Digitized by Google

tabak — vermehren, da sie mit Blausäurebildung verbunden sind, den Rhodangehalt des Speichels. Aus demselben Grunde vermehrt ihn der Genuss von Bittermandelpräparaten und von Kirschwasser. Die Blausäure geht, wie ich früher schon besprochen habe, im Organismus unter Paarung mit sogen. disponiblem Schwefel in Rhodanwasserstoffsäure über. Gebrauch von Opium und Morphium ändert die Rhodanmenge nicht, stört aber, wie schon oben gesagt wurde, den Nachweis mittelst der Jodsäurereaction, da das Morphin durch den Speichel theilweise ausgeschieden wird und selbst auf Jodsäure reducirend wirkt.

Unter allen Umständen thut man gut, oft mehrere Reactionen auf Rhodan anzustellen, wenn man von Irrthümern bewahrt bleiben will. Ich wandte, wo es nöthig war, immer die Reaction von Treviranus und die von Solera an. Ueber die Brauchbarkeit der Kalomelreaction bei Ohrenkranken werde ich in meiner nächsten Mittheilung berichten.

Untersuchungen auf Rhodan im Speichel Ohrenkranker wurden zuerst von Muck[18]) gemacht, um festzustellen, ob eine beiderseitige Zerstörung bezw. Schädigung der Speicheldrüsennerven — Chorda tympani und Plexus tympanicus in der Paukenhöhle — durch chronische Mittelohreiterung, Anomalien im Rhodangehalt des Mundspeichels geben. Untersuchungen wurden bei ein- und beiderseitiger Erkrankung, acuter und chronischer gemacht. Veranlassung gab ein Fall von Salivation nach beiderseitiger chronischer Mittelohreiterung, wo der Speichel kein Rhodan enthielt.

Weiter behandelt Muck[19]) die Frage des Jodkaligebrauchs bei hohem Rhodangehalt im Speichel, doch gehören diese letzteren interessanten Untersuchungen, ebenso wenig wie die über das Vorkommen von Rhodan im Nasen- und Conjunctivalsecret[20]), die er noch vor den Untersuchungen auf Rhodan im Speichel anstellte, direct hierher und müssen daher übergangen werden.

1901 im März erschien von mir eine Arbeit „Ueber die diagnostische Bedeutung der Rhodanreaction des Mundspeichels bei Ohrenerkrankungen“ im russischen Wojenno medicinski Journal und bald darauf der fast gleichlautende Text auch in der Monatsschrift für Ohrenheilkunde.[21]) Ich wies in dieser Arbeit darauf hin, dass ich die von Muck begonnenen Untersuchungen fortzuführen gedächte, wies auf die von Marung[22]) unter Prof. Kobert entstandene Arbeit „Ueber das Verhalten des Jod zum Harne“ hin und beschrieb dann meine Untersuchungsmethode. Ich untersuchte den Speichel auf Wattebäuschchen, die ich an die Ausmündungsstellen des Canalis paroticus andrückte (Muck hatte den Speichel mittelst Heidenhain'scher Speichelröhrchen, die er von Prof. Kobert dazu erhalten hatte, auf-

---

[18]) Muck: Münchener med. Wochenschrift 1900, No. 50.
[19]) Muck: Münchener med. Wochenschrift 1900, No. 34.
[20]) Hübner: Archiv internat. de Pharmacodynamie et de Thérapie 1901, Bd. IX, pag. 344
[21]) Jürgens: Monatsschrift für Ohrenheilkunde 1901, No. 8.
[22]) Marung: Arch. internat. de Pharmacodyn. et de Thér. 1900, vol. VII, pag. 396.

Digitized by Google

gefangen) und ging dann weiter auf meine Untersuchungen über, deren Ergebnisse folgende waren:

I. Bei Otitis media chronica purulenta eines oder beider Mittelohren gab die Reaction auf Rhodan ein negatives Resultat.

II. Acute und subacute Mittelohrentzündungen mit schwerem Verlauf gaben auch negative Rhodanreaction.

III. Positive Rhodanreaction erhielt ich 1. bei allen Patienten, wo keine Erkrankung des Gehörorganes vorlag, 2. bei acuten Mittelohreiterungen, die normal mit gutem Ausgange verliefen, aber auch 3. bei subacuten ohne schwere Erscheinungen.

IV. Eine positive Reaction konnte auch unter Umständen trotz schwerer Zerstörungen des Mittelohres und besonders des Warzenfortsatzes eintreten.

V. Ein Fall von Otitis catarrhalis gab positive Rhodanreaction.

VI. Bei trockenen Perforationen des Trommelfelles wurde positive Rhodanreaction erzielt.

VII. Eine nicht deutlich ausgeprägte Rhodanreaction weist auf Erkrankung im Mittelohre hin.

VIII. Die Rhodanreaction kann auch zur Sicherung einer mit anderen objectiven Mitteln (Otoscopie) nicht genau zu stellenden Diagnose dienen.

IX. Die Rhodanreaction kann zur Feststellung des Verlaufes eines Ohrübels im Sinne einer Verbesserung oder Verschlechterung dienen, wobei constatirt wurde, dass eine Verschlechterung durch Abschwächung der Reaction gekennzeichnet wurde resp. eine Besserung durch Wiederauftreten derselben.

X. Unter Punkt X habe ich noch einer Reihe von Mitteln resp. Vorgängen im Organismus gedacht, die unabhängig von Ohrenleiden ein Aufhören oder Eintreten der Rhodanreaction erklären.

Im Bande XXXV No. 11 der Monatsschrift für Ohrenheilkunde erschien hierauf ein kurzer Angriff meiner Arbeit von Muck; der Angriff bestand aber leider nur in Beschuldigungen ohne ausführliches Beweismaterial, negirte auch völlig irgend einen Werth der Rhodanreaction bei Untersuchung Ohrenkranker und rief eine dementsprechende Erwiderung von mir hervor, die in der No. 2 der Monatsschrift für Ohrenheilkunde im Jahre 1902 erschienen ist; es wurden in dieser weitere Untersuchungen der Frage von mir in Aussicht gestellt.

Am 16. October 1902 erschien in der Wiener klin. Wochenschrift eine Arbeit von G. Alexander und Reno[23]) über den Werth der Rhodanreaction bei Ohrerkrankungen. Diese Autoren untersuchten 85 Fälle und kamen zu folgenden interessanten Resultaten:

1. Der Rhodanreaction im Speichel kommt eine bedingungsweise diagnostische Bedeutung bei Ohrenerkrankungen zu, da Verlust von Rhodan im Speichel oder nur spurweises Vorhandensein für eine Erkrankung des Mittelohres sprechen.

2. Unmittelbar nach der ausgeführten Radicaloperation ist kein Rhodan im Speichel vorhanden; Rhodan tritt gewöhnlich erst in der

[23]) Alexander und Reno: Wiener klin. Wochenschr., 16. Oct. 1902.

Digitized by Google

vierten Woche nach der Operation wieder auf und dient als Kennzeichen eines regelmässigen Heilungsverlaufes.

3. Beiderseitige Zerstörung des Paukengeflechtes kann ständigen Verlust von Rhodan im Speichel nach sich ziehen.

4. In prognostischer Hinsicht hat die Rhodanreaction bei Ohrenerkrankungen keine Bedeutung.

Diese Arbeit von Alexander und Reno hat ein grosses Interesse, denn 1. umfasst sie ein grosses Material, das objectiv untersucht worden ist, und 2. hat es mich speciell gefreut, dass die Resultate keineswegs den meinigen durchaus widersprechen, im Gegentheil beweisen sie jedenfalls die Verwerthbarkeit der Rhodanreaction bei Ohrenerkrankungen. Von grossem Interesse war der Befund des regelmässigen Wiedereintretens der Rhodanreaction bei normalem Verlaufe nach der Radicaloperation und Erklärung dieses Umstandes durch Regeneration des lädirten Paukengeflechtes; ist das doch auch ein directer Beweis für meine Anschauung einer Möglichkeit der Prognosestellung für Ohrerkrankungen mittelst der Rhodanreaction, basirt auf Läsion und Regeneration des Paukengeflechtes im Verlaufe der Mittelohrerkrankung, natürlich in gewissen Grenzen, bedingt durch die gewiss nicht mit gleichem Maasse in jedem Falle messbare Regenerationsfähigkeit des Paukengeflechtes.

Auch der Alexander'sche Befund, dass Erkrankungen des äusseren Ohres keinen Einfluss auf den Rhodangehalt im Speichel haben, bestätigt meine Untersuchungsresultate und ist von gewiss unter Umständen grosser differential-diagnostischer Bedeutung.

Bei acuten Mittelohrcatarrhen haben Alexander und Reno immer nur Spuren von Rhodan im Speichel gefunden, mitunter auch gar keine.

Ich habe in meiner ersten Arbeit vermuthet, dass ein seröses Exsudat keine Paukennervenläsion hervorbringen könne, habe aber nur einen Fall untersuchen können, bei dem die Reaction positiv war.

Bei Osteoperiostitis des Warzenfortsatzes fand sich bei Alexander und Reno positive Reaction.

Bei abgelaufenen Otitiden mit Perforation des Trommelfelles und bei Entzündungen des inneren Ohres war die Reaction manches Mal positiv, manches Mal negativ. In sechs Fällen von Mittelohrsclerose fand sich nur ein Mal negative Rhodanreaction.

Alexander und Reno weisen auch auf die Erscheinung hin, dass bei Erkrankung eines Ohres der Rhodangehalt auf der anderen Seite ebenfalls vermindert sein kann wegen wahrscheinlicher Verbindungsbahnen beiderseitiger Paukenhöhlengeflechte.

Aus der Alexander'schen Arbeit sei ferner erwähnt, dass nach Gruber bei einzelnen Allgemeinerkrankungen der Organismus die Fähigkeit, aus dem Eiweiss Rhodan abzuspalten, überhaupt verliert, so dass dasselbe natürlich auch im Speichel nicht vorkommen kann.

Im Januar 1903 ist dann noch eine kurze Besprechung der Rhodanfrage von Dr. Bogdanow-Beresowski[24]), Ohrenarzt in Petersburg, erschienen. B. referirt hier zuerst in Kürze mein Vorgehen bei den Rhodanuntersuchungen; er sagt dann, er hätte sich beiläufig (!) auch

[24]) Bogdanow-Beresowski: Iswestija imperatorskoi. Wojenno-medicinski Akademii, Januar 1903, Bd. VI, No. I.

Digitized by Google

mit der Frage im chemischen Laboratorium des Institutes für Experimentalmedicin in Petersburg beschäftigt, hätte auch eine grosse Anzahl von Kranken untersucht, hätte aber nicht ein Mal an chronischen Ohrenkranken so günstige Resultate mit der Rhodanreaction erzielt, wie ich sie erzielt habe; B. hält es nicht für nöthig, auch nur eine Krankengeschichte zu bringen oder zu berichten, in welcher Art er gearbeitet hat, was für ein Material er verwerthet, welche Reaction er angewandt hat und was für Resultate er denn erhalten hat; er stützt sich hauptsächlich auf den schon erwähnten Angriff Muck's auf meine Arbeit, hat aber augenscheinlich weder meine Erwiderung, noch auch die Alexander'sche Arbeit, die vor seiner erschienen ist, gelesen, da er beide völlig ignorirt. Natürlich kann seine Schrift in Folge dessen für ein pro oder contra der Rhodanreaction bei Ohrenkranken gar nicht verwerthet werden.

Weitere Arbeiten sind meines Wissens in der Frage der Rhodanuntersuchungen bei Ohrenkranken bis zum 18. December 1903, wo ich meine Arbeit beschliesse, nicht mehr erschienen.

Ich habe nach fast dreijähriger weiterer Arbeit an den Rhodanuntersuchungen im Speichel Ohrenkranker mich entschlossen, von den vielen Hunderten von Fällen, die ich beobachten konnte, nachstehende 53 Fälle niederzuschreiben, dafür aber mit ihrer Krankengeschichte; ein Mehr schien um so eher unnütz zu sein, als unterdessen ja auch die Alexander'sche Arbeit mit einer grossen Zahl von Fällen erschienen war, so dass es an einem Beweismateriale nicht fehlt. Dem Leser der Arbeit bleibt es überlassen, nach meinen Krankengeschichten die Resultate zu prüfen, die ich unzweifelhaft erhalten zu haben meine. Directe Widersprüche zu meiner ersten Arbeit habe ich nicht erhalten. Als Anhang zu dieser Arbeit dienen 28 Fälle von Nicht-Ohrenkranken sondern anderweitig Leidenden, so auch die 4 untersuchten Fälle der Raucher, die aber in der Zahl der 53 schon enthalten sind. Bei allen diesen wurde auch auf Rhodan im Speichel resp. Ausfall gefahndet.

Das Material zu meinen Untersuchungen lieferten mir zum grossen Theile Muhamedaner, die meist von Jugend auf nicht rauchten, und bei denen ich die Erfahrung gemacht hatte, dass sie mich nicht betrogen.

Eine gewisse Regelmässigkeit in der Rhodanbildung konnte ich bei all' meinen untersuchten Fällen darum erwarten, weil sie alle gleichmässig genährt wurden. Den Speisezettel füge ich umstehend bei.

Den Speichel entnahm ich zu verschiedenen Tageszeiten auch von ein und derselben Person, ohne da einen Unterschied in der Rhodanmenge in Abhängigkeit mit den verschiedenen Tageszeiten zu entdecken. Die meisten Untersuchungen wurden zwischen 10 und 12 Uhr Mittags gemacht.

Zum Unterschiede von meiner ersten Arbeit habe ich mich zur Entnahme des Speichels dieses Mal ausschliesslich der Heidenhainschen Speichelröhrchen bedient, was zwar ein bedeutendes Plus an Arbeit, aber dafür genau zu bestimmende Speichelmengen auch mit dem Auge controlirbar zu erlangen ermöglichte.

Die Untersuchungen machte ich auch dieses Mal mit Hilfe stets frischer Jodsäurelösung, bei welcher nach Möglichkeit die bei der An-

Digitized by Google

wendung derselben hervortretenden Schäden vermieden wurden; Eisenchloridlösung wurde ausserdem zur Controle gebraucht.

Die Ptyalinbestimmung wurde vermittelst der Stärkeumwandlung in Zucker und Reaction auf Letzteren gemacht. Zur Zuckerprobe benutzte ich Kupfersulfatlösung, frisch gemischt mit Kalilauge und mit frisch gelöstem Seignettesalz (Tartarus natronatus) versetzt.

Die Resultate der Cobaltreaction auf Rhodan will ich in Bezug auf ihre Verwerthbarkeit zum Nachweis des Rhodans im Speichel Ohrenkranker in einer gesonderten Abhandlung, zu der die Untersuchungsreihe noch nicht abgeschlossen ist, besprechen.

Wochentage	Mittag	Abend
Sonntag	Sauerkohlsuppe und Buchweizengrütze	Suppe mit Maccaroni
Montag	do.	Gemüsesuppe
Dienstag	do.	Gerstensuppe
Mittwoch	do.	Gemüsesuppe
Donnerstag	do.	Suppe mit Maccaroni
Freitag	do.	Gerstensuppe
Sonnabend	do.	Graupensuppe

Zur Mittagssuppe gehört auch das Suppenfleisch ($^1/_2$ ℔).
Am Morgen wird Thee gegeben.

Für schwache Kranke werden täglich Mittags noch nachstehende Speisen gemacht

1. Boullion aus Rindfleisch
2. Beeftea
3. Milchbrei
4. gekochte Milch
5. Haferschleimsuppe
6. Compott
7. Kissel
8. Hühnerbouillon und $^1/_4$ Liter Milch

Ausserdem auf Anordnung des Arztes

a) Rindfleischcotelette aus $^1/_4$ ℔ Fleisch
b) Eierkuchen aus 2 Eiern
c) Fleischpiroggen
d) Kartoffelpurrée
e) Chocolade
f) gekochte Milch $^1/_4$ Liter
g) weiche Eier

Brod erhält jeder Kranke, und zwar $^1/_2$ ℔ Weizen- oder Roggenbrod

Untersuchte Fälle.

1. M. K. Anamnese nicht zu erhalten. Seit dem 12. III. 1903 in meiner Beobachtung.

Status praesens: Rechtes Trommelfell zeigt eine kleine Perforation, an deren Rändern sich Granulationen befinden, die die Oeffnung verdecken. Linkes Trommelfell etwas trübe.

Diagnose ohne Anamnese schwer zu stellen, nach objectivem Befunde: Otit. med. purul. subacuta resp. acuta dextra.

14. III. Rhodanreaction des Parotisspeichels rechts schwach positiv, des Gesammtspeichels negativ.

War bis zum 19. V. in Behandlung, wurde dann entlassen, ohne dass eine bedeutende Besserung erzielt worden wäre. Die Rhodanreactionen gaben späterhin keine richtigen Anhaltspunkte mehr, weil es wahrscheinlich war, dass Patient, wenn auch nicht viel, so doch ab und zu zu rauchen begonnen hatte.

Digitized by Google

2. L. L. Seit dem 15. I. 1903 in meiner Behandlung.

Anamnese: Will etwa zwei Jahre krank sein. Das linke Ohr erkrankte nach einem Bade, bei dem Wasser in den Gehörgang gerieth.

Status praesens: Linkes Trommelfelfell trübe, geröthet, weist eine centrale, hanfkorngrosse Oeffnung auf. Exsudation sehr gering, schleimig-eitrig. Rechtes Trommelfell etwas trübe.

Diagnose: Otit. med. sinistra subacuta purul. mit Tendenz zur Heilung, was aus dem Verlaufe ersichtlich wird.

Rhodanreaction des Parotisspeichels am 9. I. links sehr schwach positiv, des Gesammtspeichels positiv. 29. I. Trommelfell geheilt, Exsudation sistirt; wird entlassen.

3. J. M. Seit dem 16. XI. 1902 in Behandlung.

Status praesens: Trommelfell beiderseits trübe, eingezogen, blassrosa. Catarrhalischer Zustand der Nasenschleimhaut.

Diagnose: Otit. med. acut. dextr. et sinistr. Rhinitis.

27. XI. Beginnende Ohreiterung, links Exsudation nicht bedeutend, serös-eitrig. Am 1. XII. Aufhören der Exsudation, am 12. XII. Wiederauftreten derselben. Vom 14. XII. ab hohe Temperatur, und zwar 39,9; 15. XII. 38,9—39,1; 16. XII. 37,9—37,8, Ohreiterung wieder sistirt; 17. XII. 39,5—37,5 und wenig seröses Exsudat, starker Kopfschmerz; 18. XII. 39,1—37,6; 19. XII. 37,5—37,6; 20. XII. 37,5—38,0; 21. XII. 37,8—38,3; 22. XII. 38,3—40,1; 23. XII. 39,2—39,2. Schüttelfrost und Schmerzhaftigkeit im Gebiete der linken Parotis, wohl von Lymphdrüschen daselbst stammend. 24. XII. Schmerzhaftigkeit bei Druck etwas unterhalb der Spitze des Warzenfortsatzes ebenfalls auf entzündete Lymphknoten daselbst zu beziehen.

25. XII. Temperatur 38,2—38,8; 26. XII. 38,3—38,3. Beginnende Ohreiterung auch aus dem rechten Ohre.

27. XII. Temperatur 37,4—38,7; 29. XII. 37,4—38,4; 30. XII. 38,0—38,9; 31. XII. 38,6—38,0; 1. I. 1903 37,0—37,3; 2. I. 37,0—37,7; 3. I. 37,5—38,4; 4. I. 36,4—37,8. Status am 4. I.: Geringe Ohreiterung aus dem rechten Ohre.

Rhodanreaction des Gesammtspeichels ergiebt trotz der langen Fieberdauer an dem während des Fiebers entnommenen Speichel entsprechend dem wenig intensiven Ohrenleiden deutlich positive Reaction.

4. M. J. Seit dem 31. XII. 1902 in Behandlung. Ohreiterung aus dem linken Ohre seit wenigen Wochen.

Status praesens: Das linke Trommelfell weist eine kleine Perforation auf, ist eingezogen. Aus dem Mittelohre entleert sich recht viel Eiter. Das rechte Trommelfell ist stark eingezogen, trübe.

Diagnose: Otit. med. purul. subacut. sinistr.

Rhodanreaction: 31. XII. im Parotisspeichel links kaum merkliche Bläuung.

2. I. 1903. Gesammtspeichel negativ; Ptyalin nachweisbar. 4. I. Rhodan im Parotisspeichel links in Spuren nachweisbar; Ptyalin im Parotisspeichel links ebenfalls.

Die Ohreiterung dauert bis zum 18. I. an, dann wird der Kranke entlassen.

5. S. S. Seit dem 12. III. 1903 in Behandlung. Ohreiterung beiderseits, nach Angaben des Kranken seit etwa 25 Tagen.

Digitized by Google

Status praesens: Trommelfell beiderseits trübe, geröthet, perforirt, Ohreiterung mässig.

Diagnose: Otit. med. purul. subacut. dextr. et sinistr.

Rhodanreaction des Gesammtspeichels am 13. III. positiv, am 14. III. dasselbe Resultat.

6. W. K. Seit dem 3. VI. in Behandlung. Ist nach seinen Angaben mit Unterbrechung $2^1/_2$ Jahre ohrenkrank, ob beiderseits gleich lange oder nur einerseits so lange, weiss er nicht zu sagen.

Status praesens: Das rechte Trommelfell weist einen bedeutenden Defect der unteren Hälfte auf, ist verdickt, trübe; das linke weist eine kleine Perforation auf, beiderseits ist eitriger Ausfluss vorhanden.

Diagnose: Otitis media subacuta dextra purulenta et subacuta purulenta sinistra, dabei Rhinitis chron. hypertroph. vorhanden.

4. VI. Der Parotisspeichel giebt rechts ganz geringe Blaufärbung, links gar keine Rhodanreaction, Gesammtspeichel spurweise Bläuung.

7. G. M. Seit dem 29. I. 1903 in Behandlung, ist einige Tage nach einer Erkältung ohrenkrank gewesen.

Status praesens: Linkes Trommelfell roth, entzündet, kleine Perforation im unteren Theile, mässige Ohreiterung aus dem Mittelohre.

Diagnose: Otit. med. purul. acut. sinistr.

Rhodanreaction des Parotisspeichels links positiv, des Gesammtspeichels ebenfalls.

In einigen Wochen wurde Kranker als geheilt ausgeschrieben.

8. A. T. Seit dem 30. I. 1903 in Behandlung, ist eine Woche krank.

Status praesens: Rechtes Trommelfell geröthet, entzündet, perforirt, aus dem Mittelohre ziemlich reichliche Eiterung.

Diagnose: Otit. med. purul. acut. dextr.

2. II. Rhodanreaction des Parotisspeichels rechts positiv, Gesammtspeichel ebenfalls.

19. III. Kranker geheilt entlassen, Reaction wie am 2. II.

9. F. K. In Beobachtung seit dem I. II. 1903.

Status praesens: Rechtes Trommelfell trübe, perforirt, aus dem Mittelohre entleert sich etwas Eiter; linkes Trommelfell trübe, etwas eingezogen, auch hier ist etwas Eiterung gewesen, im Augenblicke aber ist das Trommelfell heil.

Diagnose: Otit. med. subacuta dextra purulenta.

Rhodanreaction: Gesammtspeichel positiv, Parotisspeichel rechts schwach positiv.

Wurde in zwei Monaten geheilt entlassen.

10. C. C. Seit dem 13. XI. 1902 in Beobachtung, ist erst kurze Zeit krank gewesen.

Status praesens: Linkes Trommelfell trübe, entzündet, perforirt, aus dem Mittelohre entleert sich Eiter. Herpes labialis; hat gefiebert.

Diagnose: Otit. med. purul. sinistr. acuta.

17. XI. sistirt die Ohreiterung, 3.—5. XII. tritt sie wieder auf, verschwindet aber bis zum 11. XII. wieder.

9. XII. Temperatur Abends 38,8; 10. XII. 37,8—38,9; 11. XII. 37,9—39,1, Eiterung aus dem Ohre; 12. XII. 37,7—38,5; 13. XII. 37,8—38,1 und so fort, Fieber.

Digitized by Google

Während des Fiebers entnommener Parotisspeichel der linken Seite, wie auch Gesammtspeichel ergeben positive Reaction.

11. S. T. Seit dem 22. X. 1902 in Beobachtung. Anamnese nicht zu gebrauchen.

Status praesens: Rechtes Trommelfell trübe, perforirt, durch die nicht grosse Oeffnung entleert sich seröser Eiter aus dem Mittelohre.

Diagnose: Otit. med. purul. subacut. dextr.

Der Zustand dauert in sehr geringer Intensität bis zum 2. I. 1903 fort, wo sich die Perforation geschlossen und die Secretion aufgehört hat.

Am 2. I. wird die Rhodanreaction gemacht und ergiebt im Gesammtspeichel positive Reaction, im Parotisspeichel rechts nur Spuren von Rhodan.

Der Ptyalingehalt ist sowohl im Parotis- als im Gesammtspeichel unverändert erhalten.

12. A. T. In Behandlung seit dem 18. XII. 1902.

Diagnose: Otit. med. purul. subacut. dextr.

Status praesens: Das rechte Trommelfell weist eine ziemlich grosse Perforation auf. An den Rändern der Trommelfellperforation sieht man Granulationsbildung. Aus dem Mittelohre entleert sich schleimiger Eiter. Die Eiterung dauert bis zum 30. XII., am 2. I. 1903 hat sich die Perforation geschlossen und die Eiterung sistirt.

Die Rhodanreaction des Gesammtspeichels ergiebt mässige Bläuung.

13. E. U. In Behandlung seit dem 4. I. 1903.

Diagnose: Otit. externa et media acuta resp. subacut. dextra.

Status praesens: Der rechte Gehörgang ist fast völlig verlegt durch Granulationsbildungen, deren Sitz nicht genauer zu bestimmen ist. Vom Trommelfelle ist nur ein kleiner Theil sichtbar; aus dem Gehörgange entleert sich schleimiger Eiter. Nach Entfernung der Granulationen erweist es sich, dass sie ihren Sitz an der hinteren Wand des äusseren Gehörganges haben; das Trommelfell zeigt eine kleine Perforation, die von den Granulationen überdeckt war und durch die sich wenig schleimiger Eiter entleert. Nach Entfernung der Granulationen heilt das Ohr in überraschend kurzer Zeit.

Die Rhodanreaction vor und nach der Entfernung der Granulationen ergab deutlich positive Reaction. Ich hatte zuerst, als eine genaue Diagnose noch nicht möglich war, den Fall der Granulationen wegen, die ich vom Mittelohre ausgehend erachtete, für chronisch gehalten, was sich ja, wie der ganze Verlauf zeigt, als völlig irrthümlich erwies. Die Rhodanreaction war hier untrüglich.

14. G. S. In Behandlung seit dem 7. XI. 1902.

Status praesens: Rechtes Trommelfell trübe, zeigt einen beträchtlichen Defect. Ohreiterung nicht sehr intensiv, Exsudation serös-eitrig.

Diagnose: Otit. med. dextr. purul. subacut.

Der Zustand bleibt ziemlich unverändert bis zum 15. XII., von da an sistirt die Eiterung und der Zustand des Ohres geht in Heilung über.

Am 22. XII. wurde die Rhodanreaction des Parotisspeichels rechterseits gemacht und ergab schwache positive Reaction. Die Untersuchung wurde kurz nach dem Mittagessen des Patienten vorgenommen. Am

Digitized by Google

23. XII. wurde sie wiederholt, und zwar drei Stunden nach dem Morgenthee; das Resultat war dasselbe.

Es sei hier gleich erwähnt, dass solche Untersuchungen zu verschiedenen Tageszeiten von mir mehrfach gemacht wurden, doch blieben sich die Reactionsergebnisse, unabhängig von der Tageszeit, immer gleich.

15. P. A. In Behandlung seit dem 12. XII. 1902. Ist seit drei Monaten ohrenkrank, Ohreiterung aus dem rechten Ohre.

Status praesens: Rechtes Trommelfell ist verdickt, trübe, weist einen beträchtlichen Defect auf, durch den man in der Paukenhöhle Granulationen sieht. Das linke Trommelfell ist eingezogen, trübe, die Nasenschleimhaut hypertrophisch.

Diagnose: Otit. med. dextr. purul. chron.

24. XII. Rhodanreaction des rechten Parotisspeichels negativ, am 26. XII. ebenfalls. 2. I. 1903 Gesammtspeichel negativ, 4. I. Gesammt- und Parotisspeichel negativ.

Ptyalin ist immer nachzuweisen.

Der Zustand des Ohres ist die ganze Zeit über kaum verändert.

16. S. S. Seit dem 9. XI. 1902 in Behandlung. Wie lange krank, ist nicht nachzuweisen, Patient behauptet, schon sehr lange.

Status praesens: Rechtes Trommelfell stark verdickt, trübe. Im hinteren oberen Segmente eine Perforation, durch die sich übelriechender Eiter aus der Paukenhöhle resp. Atticus entleert. Linkes Trommelfell trübe.

Diagnose: Otit. med. chron. dextra purulenta.

Die Eiterung dauert fort; bis zum 31. XII. ist keine Veränderung im Zustande des Ohres zu bemerken.

Die Rhodanreaction des rechten Parotisspeichels, vor und nach der Mahlzeit gemacht, ist negativ.

17. A. G. In Behandlung seit dem 5. X. 1902. Will etwa $1^1/_2$ Wochen an Ohreiterung aus dem rechten Ohre leiden.

Status praesens: Rechtes Trommelfell roth, trübe, perforirt, aus dem Mittelohre entleert sich viel Eiter.

Diagnose: Otit. med. dextr. purul. subacut. resp. chronica.

Nach drei Monaten, am 2. I. 1903, findet sich im hinteren oberen Trommelfellsegmente eine linsengrosse Perforation, an die Gehörgangswand angrenzend; durch die Perforation entleert sich sehr viel Eiter.

Am 2. I. 1903 wird die Rhodanreaction gemacht und ergiebt ein negatives Resultat.

Der Kranke wird Ende Januar mit einem Defecte im hinteren oberen Trommelfellsegmente entlassen.

18. G. G. Seit dem 11. III. 1903 in Behandlung. Nach seinen Angaben leidet er von Kindheit auf an Ohreiterung aus dem rechten Ohre.

Status praesens: Rechtes Trommelfell nicht zu sehen, weil der knöcherne Theil des äusseren Gehörganges fast völlig verschlossen ist; die ihn verschliessende derbe häutige Membran hat nur in ihrem unteren Theile eine kleine halbmondförmige Oeffnung, durch die sich aus den hinter ihr gelegenen Theilen stinkender Eiter entleert.

Diagnose: Otit. med. chron. purul. dextr.

28. III. Zustand des Ohres unverändert.

Digitized by Google

Die Rhodanreaction ergiebt negatives Resultat, sowohl des Parotis- als auch des Gesammtspeichels.

Hier hilft wiederum bei Unmöglichkeit der Otoscopie die Rhodanreaction die Diagnose einer chronischen Ohreiterung bestätigen.

19. P. R. Knabe von 12—15 Jahren, seit dem 27. III. 1903 in Behandlung, ist schon lange ohrenkrank.

Status praesens: Im linken oberen Trommelfelltheile befindet sich eine linsengrosse Oeffnung, durch die sich viel Eiter entleert. Das Trommelfell ist trübe, verdickt. Das rechte Trommelfell trübe, eingezogen. Chronischer Nasen- und Nasenrachencatarrh.

Diagnose: Otit. med. purul. chron. sinistr. Rhinitis et Rhinopharyngitis chronica.

Rhodanreaction sowohl beim Gesammtspeichel als auch Parotisspeichel der linken Seite negativ. Patient entzieht sich weiterer Beobachtung.

20. K. Seit dem 29. III. 1902 in Behandlung.

Status praesens: Linkes Trommelfell weist eine Perforation auf, ist trübe, aus dem Mittelohre reichliche Eiterung, die mit Unterbrechungen bis zum 26. VI. dauert, wo Heilung eintritt.

Diagnose: Otit. med. subacut. sinistr. purul.

Die Rhodanreaction des Parotisspeichels der afficirten Seite ist positiv.

21. M. S. Seit dem 25. X. 1901 in Behandlung, ist vor einigen Tagen von seinem Pferde geschlagen worden. Der Schlag traf auf das linke Ohr. Der Kranke lag nach dem Schlage ziemlich lange besinnungslos, aus dem Ohre war Blut geflossen.

Status praesens: Linke Ohrmuschel zerrissen, zwei Längsrisse treten besonders hervor, von denen sich der eine auf den äusseren Gehörgang erstreckt. Das Trommelfell ist durch einen Blutschorf theilweise verdeckt. Mit der Bezold'schen Tonreihe wird untersucht, wobei Ausfall des grössten Theiles der Tonreihe constatirt wird.

Diagnose: Otit. med. et interna sinistr. traumatica.

Die Rhodanreaction des linken Parotisspeichels ist negativ und bleibt es auch, bis der Kranke ausgeschrieben wird.

Ptyalin ist die ganze Zeit über nachzuweisen.

22. B. Seit dem 17. VI. 1901 krank, etwa vor einem Monate soll Ausfluss aus dem rechten Ohre begonnen haben.

Status praesens: Rechtes Trommelfell geröthet, perforirt, aus dem Mittelohre entleert sich riechender Eiter. (Das Ohr ist sehr unreinlich gehalten.)

Diagnose: Otit. med. purul. subacut. sinistr.

3. VII. Eiterung nicht riechend, sehr wenig vorhanden, trägt mehr serösen Character.

21. VII. In voller Besserung.

Die Rhodanreaction macht alle Stadien von kaum merklicher Violettfärbung bis zur starken Bläuung mit; untersucht wurde der Parotisspeichel der linken Seite.

23. K. Seit dem 23. III. 1902 in Behandlung. Will schon zwei Monate mit Unterbrechung an Ohrenfluss aus dem linken Ohre leiden; dieser Zustand dauert auch fort bis zum 29. VI.

Digitized by Google

Status praesens: Trübes, geröthetes linkes Trommelfell mit sehr kleiner Perforation im hinteren Theile und geringer schleimig-eitriger Secretion aus dem Mittelohre.

Diagnose: Otit. med. purul. subacut. mit wenig intensivem Verlauf.

Das rechte Ohr zeigt keine Veränderungen.

Die Rhodanreaction sowohl des Gesammt- als auch Parotisspeichels der linken Seite ist die ganze Zeit über positiv.

24. S. Seit dem 3. IV. 1901 in Behandlung. Unterscheidet sich von dem vorigen Falle nur insofern, als beiderseits Ohreiterung vorhanden. Aus meiner Beobachtung muss der Patient, noch bevor Heilung eingetreten ist, entlassen werden. Auch bei diesem Falle hier tritt die Eiterung mit Unterbrechungen auf, auch ist der Patient schon im vorigen Jahre in derselben periodischen Art ohrenkrank gewesen.

Diagnose: Otit. med. subacut. dextr. et sinistr. exacerbata.

Die Rhodanreaction des Gesammt- und Parotisspeichels ist recht schwach positiv.

25. J. W. Seit dem 3. IV. 1901 in Behandlung. Seit seiner Kindheit angeblich ohrenkrank (?).

Status praesens: Paralysis facialis dextr. peripheric. angeblich seit einem Jahr! Die Haut der rechten Ohrmuschel und Wange zeigt sich glatt glänzend wie eine oberflächliche alte Verbrennungsnarbe, der äussere Gehörgang weist Narbenbildung auf. Das Trommelfell ist vernichtet, aus dem Mittelohre wuchern fungöse Granulationen. Es ist das Bild einer schweren (wahrscheinlich wegen Befreiung aus dem Dienste absichtlichen) Verätzung.

Die Rhodanreaction des Gesammt- und Parotisspeichels rechts ist negativ.

Ptyalin lässt sich gut nachweisen.

26. A. G. Seit dem 5. X. 1901 in Behandlung. Nach seinen Angaben schon drei Monate Ohreiterung aus dem rechten Ohre.

Status praesens: Rechtes Trommelfell verdickt, weist im hinteren oberen Segment eine grosse Perforation auf, durch die sich stinkender Eiter entleert; die hintere Gehörgangswand vorgewölbt. Das linke Trommelfell ist eingezogen, trübe; mit der Sonde kann man durch die Perforation in der Paukenhöhle cariöse Stellen nachweisen.

Diagnose: Otit. med. chronic. purul. dextra.

Rhodanreaction: Gesammtspeichel und Parotisspeichel rechts negativ, Ptyalin nachweisbar.

27. D. W. Seit dem 22. IX. 1901 in Behandlung. Seit fünf Jahren angeblich immer wiederkehrende Ohreiterung aus dem rechten Ohre.

Status praesens: Rechtes Trommelfell zeigt eine bedeutende Perforation, durch die sich aus dem Mittelohre viel Eiter entleert.

18. V. 1902. Die obere hintere Gehörgangswand ist vorgewölbt, über dem rechten Warzenfortsatze befindet sich eine fluctuirende Schwellung. Das linke Trommelfell ist trübe und eingezogen.

Diagnose: Otitis media purulenta subacuta et mastoiditis dextr.

Die Aufmeisselung des rechten Warzenfortsatzes, am 19. V. vorgenommen, ergiebt Einschmelzung des ganzen Warzenfortsatzinnern.

Die Rhodanreaction sowohl des Gesammt- als auch des Parotisspeichels ist negativ, während Ptyalin immer nachweisbar ist.

Digitized by Google

28. K. Seit dem 14. VI. 1902 in Behandlung; einige Wochen Ohreiterung rechts und links.

Status praesens: Trommelfell beiderseits geröthet, trübe, perforirt.

Diagnose: Otit. med. purul. subacut. dextr. et sinistr.

Rhodanreaction des Gesammt- als auch des Parotisspeichels, gesondert, sehr schwach positiv.

29. K. Seit dem 12. VI. 1903 in Behandlung.

30. K. Ebenfalls seit dem 12. VI. 1903 in Behandlung.

Beide seit einigen Wochen Ohreiterung rechts.

Status praesens: Bei Beiden bedeutende Perforation des rechten Trommelfelles und reichliche Eiterung aus dem Mittelohre.

Diagnose: Otit. med. purul. subacut. dextr.

Rhodanreaction des Parotisspeichels sehr schwach positiv.

31. M. W. In Behandlung seit dem 31. V. 1903. Nach seinen Angaben erkrankte das rechte Ohr nach einem Schlage auf dasselbe; es trat Eiterausfluss aus demselben ein.

Status praesens: Rechtes Trommelfell trübe. Dasselbe zeigt mehr zum vorderen Rande hin eine kleine runde Perforation mit seröseitriger Exsudation aus dem Mittelohre. Das linke Ohr ist normal.

Diagnose: Otit. med. dextr. purul. subacuta.

9. VI. Rhodanreaction des Gesammt- und Parotisspeichels rechts und links negativ.

19. VII. Die Rhodanreaction ergiebt dasselbe wie am 9. VI.; es erweist sich, dass der Patient eine chronische Affection der Lungen hat, wahrscheinlich Tuberculose.

Dieser Fall gehört nun freilich nach diesem letzten Befunde auch zugleich unter die Gruppe der Krankheitsfälle, die als solche, ohne dass ein Ohrübel vorhanden zu sein braucht, die Rhodanreaction im Speichel aufheben, so dass es nicht verwunderlich erscheint, dass auch bei der gesunden Seite die Rhodanreaction im Speichel nicht eintritt.

Die Rhodanreaction im Verlaufe einer Otitis media als diagnostisches Mittel der Besserung resp. Verschlimmerung des Zustandes.

32. M. Sch. Ist seiner Ueberzeugung nach etwa drei Monate ohrenkrank; genauere Angaben weiss er nicht zu machen. In Behandlung seit dem 11. III. 1903.

Status praesens: Linkes Trommelfell nicht zu übersehen, da vom Rande einer Perforation desselben ausgehende Granulationen und Eiterborken im unteren Segmente es theilweise verdecken. Aus dem Mittelohre entleert sich reichlich schleimiger Eiter. Rechts findet sich ein fast vollständiger Trommelfelldefect, durch den eine blasse, trockene Paukenschleimhaut sichtbar wird.

Diagnose: Otit. med. sinistr. purul. subacut. et perforatio sicca post. Otit. med. dextr. chronic.

Am 12. III. wird der Mundspeichel auf Rhodan untersucht und giebt eine negative Reaction, am 13. III. ebenfalls. Am 28. III findet sich im linken Trommelfell eine linsengrosse Perforation mit glatten

Digitized by Google

Rändern und schleimig-eitrigem Exsudat. Das rechte Ohr in Stato quo ante.

Es wird mit dem Speichelröhrchen aus der linken Parotis Speichel entnommen, der eine schwach positive Rhodanreaction zeigt; auch der Gesammtspeichel giebt dieselbe Reaction.

Nach dieser vorübergehenden Besserung tritt aber entschiedene Verschlimmerung ein, die Reaction auf Rhodan wird links negativ, am 15. IV. auch im Gesammtspeichel.

Am 28. IV. muss die Trepanation des linken Warzenfortsatzes gemacht werden mit breiter Eröffnung des Antrum mastoideum und völliger Entfernung des cariösen Warzenfortsatzes; auch bis zur mittleren Schädelgrube muss aller Knochen, weil cariös, entfernt werden.

Am 3. VI. ergiebt die Speicheluntersuchung von der linken Parotis noch negative Reaction, ebenso der Gesammtspeichel, obgleich die Ohreiterung links aufgehört hat.

Die Heilung schreitet vortrefflich fort.

Am 11. VI. giebt der Gesammt- und Parotisspeichel links positive Reaction; es wird auch rechts der Parotisspeichel gesondert untersucht und ergiebt sehr schwache positive Rhodanreaction, was bei dem Ohrbefunde rechts nicht wunderbar erscheint.

Am 13. VI. ist das Reactionsergebniss dasselbe.

Am 21. VI. wird Patient entlassen.

Befund: Links gut geheilte Trepanationswunde Ohreiterung sistirt, eine kleine trockene Trommelfellperforation geblieben. Rechts der Befund unverändert geblieben wie bei der Aufnahme.

Die Schwankungen der Rhodanreaction entsprechend der Besserung und Verschlimmerung des Zustandes des linken Ohres sind ersichtlich.

33. J. P. Ist seinen Angaben nach $1^1/_2$ Jahre mit Unterbrechungen ohrenkrank, hat jetzt seit Kurzem Eiterung. Wird am 27. III. 1903 in die Ohrenabtheilung aufgenommen.

Status praesens: Das rechte Trommelfell ist trübe, scheinbar verdickt, weist eine beträchtliche Perforation auf, durch die sich stinkender Eiter reichlich aus dem Ohre entleert. Das linke Trommelfell ist trübe, etwas eingezogen, reflexlos.

Diagnose: Otit. med. dextr. purul. subacut.

Rhodanreaction des Gesammt- und Parotisspeichels am 28. III. rechts positiv.

3. IV. Eiterung dauert fort, Rhodanreaction des Gesammtspeichels negativ, des rechten Parotisspeichels schwach positiv.

4. IV. Dasselbe Ergebniss. 10. IV. Das rechte Trommelfell völlig parenchymatös verändert, Ohreiterung dauert fort, wenn auch nicht so stark, Rhodanreaction des Gesammtspeichels negativ, des Parotisspeichels rechts schwach positiv, links negativ.

23. IV. Rhodanreaction des Gesammt- wie auch des Parotisspeichels links und rechts negativ.

Am 29. IV. hört die Eiterung auf, die Rhodanreaction bleibt dieselbe wie am 23. IV.

Am 2. VI. hat sich die Trommelfellperforation geschlossen, die Ohreiterung ist völlig sistirt, der Patient wird als geheilt entlassen.

Im Parotisspeichel sind rechts und links wieder Spuren von Rhodan

Digitized by Google

aufgetreten, die eine schwache Bläuung geben. Im Gesammtspeichel aber lässt sich noch keine Bläuung erzielen, wohl weil die Rhodanmengen im Verhältniss zur Speichelmenge noch zu klein sind.

34. J. R. Trat in die Ohrenabtheilung am 2. XII. 1902 ein.

Status praesens: Das linke Trommelfell ist stark geröthet, weist eine nicht sehr grosse Perforation auf, aus dem Mittelohre entleert sich viel Eiter. Das rechte Ohr weist keine Anomalien auf.

Diagnose: Otit. med. purul. acut. sinistr.

Am 3. I. 1903 dauert die Eiterung mit grosser Intensität fort.

Der Gesammtspeichel giebt negative Rhodanreaction, der Parotisspeichel links schwach positive. (Ptyalinnachweis gelingt.)

4. I. Rhodan im Parotisspeichel links schon nicht mehr nachweisbar, Gesammtspeichel giebt auch negative Reaction. (Ptyalinnachweis gelingt wieder.) 6. I. Dasselbe Resultat.

30. I. hat die Ohreiterung völlig sistirt, der Kranke ist in bedeutender Besserung.

Im Parotisspeichel links und Gesammtspeichel ist deutlich Rhodan nachweisbar.

35. A. D. Seit dem 18. XII. 1902 in meiner Behandlung.

Status praesens: Linkes Trommelfell geröthet, trübe, im hinteren unteren Segmente befindet sich eine kleine Perforation, durch die sich aus dem Mittelohre dicker Eiter entleert. Rechtes Ohr normal.

Diagnose: Otit. med. purul. acut. sinistr.

22. XII. Rhodanreaction im linken Parotisspeichel sehr schwach positiv, am 23. XII. dasselbe Resultat. Am 2. I. 1903 im Gesammtspeichel kaum eine Spur von Rhodan nachweisbar, am 3. I. dasselbe Resultat im Gesammtspeichel, Parotisspeichel links schwach positiv.

13. III. Besserung des Zustandes, Eiterung geringer, Trommelfell heil. Der Gesammtspeichel giebt eine stärker positive Rhodanreaction.

14. III. Ohreiterung hat aufgehört, Gesammtspeichelreaction positiv. Wird als geheilt entlassen.

36. S. K. Kam am 8. I. 1903 in meine Behandlung.

Status praesens: Die noch vorhandenen Reste des rechten Trommelfelles erscheinen verdickt, der ganze untere Theil des Trommelfelles fehlt. Aus dem Mittelohre entleert sich mässig serös-eitriges Exsudat. Das linke Trommelfell ist stellenweise vernarbt, eingezogen, deutet auf einen abgelaufenen Eiterungsprocess in dem linken Mittelohre.

Diagnose: Otit. med. purul. subacut. resp. chron. dextr.

9. I. Rhodanreaction: Im Parotisspeichel rechts kaum eine Spur von Rhodan nachweisbar, im Gesammtspeichel kein Rhodan.

13. III. Reaction des Gesammtspeichels negativ.

14. III. Defect des Trommelfelles wie am 8. I., schleimig-eitriges Exsudat aus dem Mittelohre. Gesammtspeichelreaction negativ, im Parotisspeichel auch kein Rhodan nachweisbar.

28. III. Rechts im hinteren unteren Segmente des Trommelfelles ist eine beträchtliche Perforation vorhanden, Exsudation schleimig-eitrig.

Seit dem 26. III. Eiterung auch aus dem linken Mittelohre, dessen Trommelfell eine Perforation aufweist. Das linke Ohr war schon seit einigen Tagen zugefallen, doch liessen sich am Trommelfelle keine Exacerbationserscheinungen nachweisen.

Digitized by Google

Gesammtspeichel ergiebt negativen Rhodanbefund, Parotisspeichel rechts ebenfalls.

Seit dem 30. III. ist der Pat. nicht mehr in meiner Beobachtung.

38. G. K. Seit dem 12. III. 1903 in meiner Behandlung. Pat. ist im Laufe der letzten zwei Jahre zum vierten Male seines linken Ohres wegen in meiner Behandlung.

Status praesens: Das linke Trommelfell ist geröthet, trübe, weist eine kleine centrale Perforation auf, durch die sich mässig viel schleimiger Eiter entleert. Dieses ist das Bild, das sich mit geringer Modification jedes Mal bei der Untersuchung des kranken Ohres im Beginne der Erkrankung desselben ergeben hat. Rechtes Trommelfell etwas eingezogen.

Diagnose: Otit. med. sinistr. subacut. exacerbata.

12. III. Reaction des Gesammtspeichels auf Rhodan negativ, 14. III. dasselbe Resultat, auch bei Untersuchung des Parotisspeichels links.

28. III. Perforation nur stecknadelkopfgross, central gelegen. Exsudat schleimig.

Beim Gesammtspeichel gelingt der Rhodannachweis, ebenso beim Parotisspeichel links.

Im April tritt völlige Heilung ein, so dass der Patient entlassen werden kann.

38. D. Ch. Seit dem 26. III. 1903 in Behandlung. Will schon sehr lange krank gewesen sein, genauere Angaben fehlen.

Status praesens: Rechtes Trommelfell trübe, weist eine linsengrosse, runde, randständige Perforation im hinteren unteren Trommelfelle auf. Die Exsudation aus dem Mittelohre ist schleimig-eitrig. Das linke Trommelfell weist keine Veränderungen auf.

Diagnose: Otit. med. subacut. dextr.

Die Rhodanreaction wird erst am 3. VI. gemacht, wo Pat. in bedeutender Besserung ist. Beim Gesammtspeichel ist der Rhodanbefund kaum merklich positiv, beim Parotisspeichel positiv.

Am 27. VI. wird Pat. entlassen, die Exsudation hat noch nicht aufgehört, ist aber ganz geringfügig, schleimig.

Rhodan sowohl im Gesammt- als auch Parotisspeichel rechts und links deutlich nachweisbar.

39. W. E. In Behandlung seit dem 14. III. 1903, schon seit einigen Wochen ohrenkrank.

Status praesens: Linkes Trommelfell trübe, geröthet, weist eine linsengrosse Perforation auf, durch die sich aus dem Mittelohre reichlich schleimig-eitriges Exsudat entleert. Das rechte Trommelfell ist trübe.

Diagnose: Otit. med. purul. subacut. sinistr.

14. III. Rhodanreaction des Gesammtspeichels giebt negatives Resultat, ebenfalls des Parotisspeichels links.

28. III. Trommelfell linkerseits geröthet, Perforation sehr klein, Exsudation schleimig-eitrig, aber sehr gering.

Gesammtspeichel giebt kaum positive Reaction, Parotisspeichel ebenfalls.

3. VI. Der Zustand hat mehr chronischen Verlauf angenommen, Ohreiterung dauert fort.

Digitized by Google

Gesammtspeichelreaction negativ, Parotisspeichel giebt links kaum merkbare Reaction.

4. VI. Genau das gleiche Resultat.

10. VI. ebenfalls. Perforationsöffnung linsengross, Eiterung dauert fort, wenn auch gering. Pat. wird in die Heimat entlassen.

40. N. S. Seit dem 21. I. 1903 in Behandlung.

Status praesens: Rechtes Trommelfell trübe, weist einen bedeutenden centralen Defect auf, etwa $^1/_8$ des Trommelfelles. Aus dem Mittelohre entleert sich viel Eiter. Linkes Trommelfell zeigt Kalkablagerungen, ist trübe, reflexlos.

Diagnose: Otit. med. dextr. purul. subacut.

22. I. Rhodanreaction des Gesammtspeichels positiv, des Parotisspeichels rechts schwach positiv.

25. I. Parotisspeichel rechts schwach positiv.

13. III. Bild wenig verändert, Exsudat geringer, Gesammtspeichelreaction positiv, Parotisspeichel negativ.

28. III. Rechts kleine runde Perforation im unteren Theile des Trommelfelles. Exsudat schleimig-eitrig.

Gesammtspeichelreaction positiv, Parotisspeichel ebenfalls.

Ständige Besserung bis zum 28. IV., wo Patient mit kleiner trockener Perforation entlassen wird.

41. S. O. Seit dem 17. I. 1903 in Behandlung.

Status praesens: Rechtes Trommelfell zeigt einen beträchtlichen Defect, durch den sich stinkender Eiter entleert. Die Wände des äusseren Gehörganges sind macerirt. Das linke Trommelfell ist eingezogen.

Diagnose: Otit. med. purul. subacut. dextr.

25. I. Rhodanreaction des Parotisspeichels ist schwach positiv. Die Secretion ist sehr gering.

13. III. Der Ohreiter ist nicht mehr riechend, Exsudation gering, serös-eitrig; nur noch eine kleine Perforation im hinteren unteren Segmente des Trommelfelles.

Reaction des Gesammtspeichels auf Rhodan negativ, Parotisspeichel schwach violett.

14. III. Exacerbation, reichliche Eiterung, Röthung des Trommelfelles Die Spuren der Bläuung im Parotisspeichel schwinden wieder ganz.

28. III Entschiedene Besserung; kaum noch Exsudation vorhanden; ganz kleine Perforation im unteren Trommelfellsegmente. Rhodanreaction des Gesammtspeichels positiv, ebenfalls des Parotisspeichels.

42. F. F. Seit dem 13. V. 1903 in Behandlung. Leidet nach seinen Angaben schon von Jugend auf an Ohreiterung aus beiden Ohren.

Status praesens: Rechtes und linkes Trommelfell verdickt, trübe, die oberste Schicht macerirt durch den aus grossen Defecten sich entleerenden stinkenden Mittelohreiter.

Diagnose: Otit. med. purul. chronic. dextr. et sinistr.

Rhodanreaction des Gesammt- als auch des Parotisspeichels beiderseits negativ.

Bis zum 3. VI. ist das Bild kaum verändert; auch die Rhodanreaction bleibt unverändert.

7. VII. ist der Zustand des linken Ohres unverändert, des rechten

Digitized by Google

insofern besser, als die Ohreiterung viel geringer geworden ist. Der Eiter beider Ohren ist nicht mehr riechend. Die Rhodanreaction ist unverändert negativ.

43. A. D. In Beobachtung seit dem 3. VI. 1903.

Vor vier Monaten hat eine mehrere Wochen dauernde Ohreiterung aus dem linken Ohre aufgehört. Jetzt vor einigen Tagen ist die Ohreiterung wieder eingetreten.

Status praesens: Rechtes und linkes Trommelfell ist trübe, geröthet, zeigt im unteren Theile einen bedeutenden Defect; Ohreiterung aus dem Mittelohre ist reichlich. Das rechte Trommelfell ist trübe und eingezogen.

Diagnose: Otit. med. sinistr. subacut. exacerbata.

4. VI. Rhodanreaction des Parotisspeichels links giebt kaum eine Spur von Bläuung, rechts ebenfalls. Gesammtspeichel negativ.

Bis zum 9. VI. ist der Zustand viel schlimmer geworden, die Ohreiterung aus dem linken Ohre viel reichlicher.

Rhodanreaction des linken Parotisspeichels negativ, des rechten kaum positiv, des Gesammtspeichels negativ.

7. VII. ist der Zustand noch immer wenig verändert, die Ohreiterung dauert fort, wenn auch vielleicht weniger intensiv.

Rhodanreaction rechts und links negativ.

44. F. A. Ist seit dem 9. VI. 1903 in Beobachtung. Will schon sehr lange an Ohreiterung aus dem linken Ohre leiden.

Status praesens: Das linke Trommelfell ist trübe, etwas eingezogen, weist im oberen hinteren Theile eine linsengrosse runde Perforation auf, durch die sich mässig viel Eiter entleert. Das rechte Trommelfell ist trübe, eingezogen

Diagnose: Otit. med. sinistr. purul. subacut. resp. chronic.

Rhodanreaction des Gesammtspeichels am 9. VI. negativ, des Parotisspeichels links negativ, rechts sehr mässig positiv.

14. VI. ist die Exsudation sistirt, die Reaction unverändert

Bald tritt wieder Eiterung auf, dazu Schwindelanfälle bis zum 7. VII., wo das Bild vom 9. VI. unverändert erscheint.

Die Rhodanreaction zeigt keinerlei Veränderung.

45. J. S. Seit dem 18. VI. 1903 in Behandlung. Seit zwei Jahren dazwischen auftretende Eiterung aus dem rechten Ohre.

Status praesens: Rechtes Trommelfell trübe, eingezogen, zeigt eine centrale linsengrosse Perforation, durch die sich schleimiger Eiter entleert. Linkes Trommelfell trübe, leicht eingezogen. Nasenschleimhaut hypertrophisch.

Diagnose: Otit. med. purul. subacut. dextr.

22. VI Rhodanreaction giebt im Parotisspeichel der rechten Seite mässig positive, in der linken Seite sehr schwach positive Reaction. Bis zum 15. VII. ist das Bild immer das gleiche, die Reaction auch; der Gesammtspeichel giebt negative Reaction.

46. J. B. Seit dem 27. III. 1903 in Behandlung, will seit einem Jahre ohrenkrank sein.

Status praesens: Beiderseits zeigt das Trommelfell bedeutende Perforationen; rechts sieht man den Rand des Trommelfelldefectes granuliren. Die Eiterung aus dem Mittelohre ist beiderseits stinkend.

Digitized by Google

Diagnose: Otit. med. purul. subacut. dextra et sinistra.

Rhodanreaction Anfang April: Gesammtspeichel negativ.

Bis zum 31. V. hat sich rechts die Trommelfellperforation geschlossen, die Eiterung sistirt. Links ist ein bedeutender Defect ohne Tendenz zur Heilung und viel Eiterung aus dem Mittelohre.

Die Rhodanreaction des Gesammtspeichels ist positiv, des Parotisspeichels rechts positiv, links negativ.

Patient wird Anfang Juni entlassen.

47. J. M. In Behandlung seit dem I. VI. 1903. Ist etwa neun Tage krank.

Status praesens: Rechtes Trommelfell geröthet, aufgelockert, zeigt eine kleine, fast centrale Perforation, durch die sich tropfenweise ziemlich dicker Eiter entleert.

Diagnose: Otit. med. dextr. purul. acuta.

I. VI. Rhodanreaction des Gesammt- und Parotisspeichels rechts positiv. 3. und 4. VI. dasselbe Resultat.

10. VI. geheilt entlassen, das Trommelfell heil, keine Secretion, Gehör gut.

48. W. Sch. In Behandlung seit dem 23. V. 1903. Ist schon Jahre lang ohrenkrank, das rechte Ohr hat langjährig geeitert.

Status praesens: Das rechte Trommelfell zeigt einen Defect von etwa $^3/_4$ Grösse desselben. Die Schleimhaut der Paukenhöhle sieht atrophisch aus. Secretion aus dem Mittelohre findet nicht statt. Das linke Trommelfell ist trübe, eingezogen.

Diagnose: Otit. med. dextr. chronic. c. defect membr. tympani.

1. VI. Rhodanreaction: Gesammtspeichel negativ, Parotisspeichel rechts kaum eine Spur von Rhodan.

3. VI. Im Gesammtspeichel kaum eine Spur von Rhodan, Parotisspeichel rechts negativ. Die Eiterung hat sich rechts wieder eingestellt.

4. VI. Status idem, auch links im Parotisspeichel sehr geringe Rhodanmenge nachweisbar.

9. VI. muss Patient entlassen werden; Status idem.

49. A. A. Seit dem 18. XII. 1902 in Behandlung. Leidet schon seit Jahren an periodisch auftretender Ohreiterung aus dem rechten Ohre, seit zwei Monaten Ohreiterung aus dem linken Ohre.

Status praesens: Fast die ganze untere Hälfte des Trommelfelles fehlt, aus dem Mittelohre entleert sich viel Eiter, rechtes Ohr völlig normal.

Diagnose: Otit. med. chronic. purul. sinistr.

21. XII. Rhodanreaction des Gesammtspeichels schwach positiv.

22. XII. Parotisspeichel negativ. 23. und 24. XII. und 2. I. 1903 ebenfalls, Ohreiterung dauert fort; 4. I. Gesammtspeichel positiv, Ohreiterung dauert fort.

Ptyalin die ganze Zeit über im Speichel nachweisbar.

Bis zum 8. III. hört die Ohreiterung wieder auf, es bleibt aber der Defect unverändert bestehen.

Ueber den Einfluss des Rauchens auf die Rhodanreaction.

Die vielen Irrthümer, die durch unangebrachtes Rauchen der Patienten verursacht werden können und verursacht wurden, ver-

Digitized by Google

anlassten mich, einige Versuche darüber anzustellen, wie lange Tabaksrauch noch Einfluss auf die Rhodanreaction haben könne. Bekanntlich finden sich im Tabaksrauch geringe Mengen von Blausäure, welche eine Reaction geben kann, obgleich die Speicheldrüsen kein Rhodan ausscheiden. Näheres über solche Stoffe, welche mit Hilfe von disponiblem Schwefel des Organismus Rhodanwasserstoffsäure bilden, ist in den Arbeiten von Prof. Dr. Kobert nachzulesen. Ich habe darauf schon in meiner ersten Arbeit über die Rhodanreaction im Mundspeichel Ohrenkranker verwiesen. Es kam mir darauf an, festzustellen, nach wie langer Zeit der Einfluss des Tabakrauchens schwindet, so dass eine Täuschung in der Rhodanreaction ausgeschlossen wäre.

Diese Untersuchungen stiessen auf unerwartete Hindernisse, die in der mangelhaften Selbstbeherrschung der Kranken bestanden. Nur ein einziger Patient enthielt sich des Rauchens wirklich drei Tage, alle anderen brachten es nicht so weit.

An erster Stelle sei hier gesagt, dass in allen Fällen, wo die Rhodanreaction des Parotis- oder Gesammtspeichels auch keine Blaufärbung gab, dieselbe doch immer prompt kurze Zeit nach Genuss auch nur einer halben Cigarette wirklich eintrat. Die betreffenden Fälle hier also einzeln aufzuführen, hat keinen Werth. Nehmen wir nun aber den umgekehrten Fall. Wie verhält es sich nun bei chronisch Kranken mit Veränderungen im Ohre, die nach den gemachten Erfahrungen, wenn sie nicht rauchen würden, unmöglich Rhodanreaction geben könnten, die aber Raucher sind und daher eine solche geben?

Von der grossen Anzahl derer, die es einen Tag (24 Stunden) ohne Rauchen aushielten, nehme ich nachstehende wenige Fälle:

50. A. T. Status praesens: Das rechte Trommelfell fehlt fast völlig; die Paukenhöhle ist mit Granulationen erfüllt, zwischen denen sich cariöse Partien mit Hilfe der Sonde an verschiedenen Stellen der Mittelohrwände constatiren lassen. Die Eiterung aus dem Ohre ist stinkend. Der Pat ist schon Jahre lang ohrenkrank.

Diagnose: Otit. med. purul. chronic. dextr.

Nach 24 Stunden Enthaltsamkeit war die Tabaksrauchwirkung doch noch zu spüren, insofern als deutliche Blaufärbung des Parotisspeichels der rechten Seite, sowie des Gesammtspeichels eintrat.

51. E. Status praesens: Trommelfell beiderseits verdickt, trübe, sowohl rechts als auch links beträchtlicher Defect. Eiterung beiderseits aus dem Mittelohre vorhanden.

Diagnose: Otit. med. purul. chronic. dextr. et sinistr.

Wird am 12. VI. 1902 auf Rhodan geprüft, wobei sowohl der Parotisspeichel beiderseits als auch der Gesammtspeichel negative Reaction gaben.

Pat. hat sich verleiten lassen, am 13. VI. eine Papyros zu rauchen, und zwar Abends. Am 14. VI. Nachmittags wird die Rhodanreaction gemacht. (Pat. hat bis dahin nicht wieder geraucht.) Das Ergebniss ist deutliche Blaufärbung des Speichels. Am Vormittag des 15. VI. ist das Resultat dasselbe. Am Nachmittage hat Pat. wieder geraucht, so dass die Untersuchung abgebrochen wird.

52. K. Schon sehr lange ohrenkrank. Seit dem 6. XII. 1902 in Beobachtung.

Digitized by Google

Status praesens: Beiderseits das Trommelfell verdickt, trübe, bedeutende Defecte in demselben. Ohreiterung beiderseits mässig.

Diagnose: Otit. med. purul. chronic. dextr et sinistr.

Wird am 2. I. 1903 eine Stunde nach dem Rauchen einer Papyros auf Rhodan geprüft, wobei sowohl der Parotisspeichel beiderseits als auch der Gesammtspeichel positive Reaction ergaben. Von nun an raucht der Kranke nicht mehr; am 3. I. wird wieder untersucht, mit demselben Resultate wie gestern.

Ptyalingehalt ist, beiläufig gesagt, fortwährend nachweisbar.

4. I. Pat. hat immer noch nicht geraucht. Die Untersuchung wird am Vormittage gemacht, wobei keine Bläuung des Speichels mehr zu constatiren ist. Nun darf der Kranke wieder rauchen und nach einer Stunde giebt es wieder Blaufärbung.

53. H. In Beobachtung seit dem 25. XII. 1902. Seit dem 13. Jahre Ohreiterung aus dem linken Mittelohre.

Status praesens: Im linken Trommelfelle ein Defect von fast $^2/_3$ desselben. Durch denselben sieht man im Mittelohre reichlich Granulationsbildung. Aus dem Mittelohre entleert sich stinkender Eiter.

Diagnose: Otit. med. purul. chronic. sinistr.

Die Rhodanreaction am dritten Tage, nachdem Pat. aufgehört hat zu rauchen, gemacht, ergiebt negatives Resultat.

Wiewohl ich nun glaube, dass ich in den vier angeführten Fällen nicht hintergangen bin, so möchte ich doch nicht eine volle Garantie für dieselben übernehmen, weil ich einen Raucher, was das Nichtrauchversprechen anbelangt, für einen äusserst schwachen Menschen halte. Ich habe mich bei meinen Untersuchungen, die von Fall 1—49 repräsentirt werden, von den hier gemachten Erfahrungen insofern leiten lassen, als ich nie vor dem dritten Tage völliger Enthaltsamkeit des Tabakgenusses einen Raucher untersucht habe. Die in der Arbeit speciell citirten 49 Fälle sind übrigens, wie schon gesagt, alles Nichtraucher gewesen. Ueber die Wirkung des Rauchens lässt sich nach meinen Untersuchungen sagen: 1. dass schon eine ganz minime Menge Tabaksrauch, z. B. nur eine Cigarette, Rhodanreaction ergiebt, 2. dass die Tabaksrauchwirkung sehr anhaltend zu sein scheint, und zwar erst nach drei Tagen Nichtrauchens scheinbar die Rhodanreaction nicht mehr auftritt, 3. dass die Rhodanreaction schon eine Stunde nach Genuss einer Cigarette gelingt, und zwar immer gelingt, auch in allen Fällen, wo der anatomischen Verhältnisse im Ohre wegen Rhodanreaction nie auftreten könnte.

Ueber Rhodanreaction im Speichel Nicht-Ohrenkranker, aber mit anderen Leiden Behafteter.

Da in der von Dr. Muck an mich gerichteten Erwiderung davon die Rede war, dass Fieber die Rhodanrection im Speichel nicht auftreten lasse, so machte ich dieses Mal in der Hinsicht specielle Untersuchungen; diese brachten es mit sich, dass ich am Speichel einer ganzen Reihe chirurgischer und innerer Kranken meine Reactionen anstellte, und halte ich es für gerechtfertigt, die Resultate derselben hier in aller Kürze niederzulegen.

Digitized by Google

	Name	Diagnose	Temperatur	Reaction
1.	A. R.	Pneumonia croup	Nach der Krisis am 2. Tage bei normaler Temp.	Rhodan negativ Ptyalin vorhanden
2.	N. G.	Pneumonia fibrin.	bei Temp. 37,6	Rhodan negativ
3.	N. G.	„ „	„ „ 40,3, 3. Tag	„
4.	N. G.	„ „	„ „ 40,2, 2. „	„ Ptyalin positiv
5.	N. G.	„ chron	„ „ 39,0	„
6.	N. G.	„ „	„ „ 38,1	„
7.	P. J.	„ croup.	4 Tage normale Temperatur nach der Krisis	„ Ptyalin positiv
8.	M. J.	„ „	Temperatur 39,4	„
9.	J. T.	„ „	1 Tag nach der Krisis, normale Temperatur	„
10.	A. K.	Pleuropneumonia	Temperatur 40,2	„
11.	P.	Eitrige Pleuritis	„ 38,0	„
12.	T.	Empyema	„ 39,2	„
13.	K. K.	Typhus abdominal.	„ 39,0	„ Ptyalin positiv
14.	A. G.	„ „	1 Tag fieberfrei	„ „
15.	J. G.	„ „	hohes Fieber, Beginn der Erkrankung	Rhodan kaum nachweisbar Ptyalin positiv
16.	S. A.	„ „	schon seit 3 Wochen fieberfrei	Rhodan negativ
17.	W.	„ „	schon seit einigen Tagen fieberfrei	„
18.	S.	„ „	seit 35 Tagen fieberfrei	„
19.	Sch.	„ „	„ 36 „ „	„
20.	N. G.	„ „	1. Woche der Krankheit, Temperatur 39,6	„ Ptyalin positiv
21.	N. G.	Rheumatismus articularum	seit 10 Tagen, Temp. 38,0	„
22.	D.	Rheumatismus	„ 14 „ „ 38,2	„
23.	N. H.	Erysipelas faciei	„ 2 „ „ 40,2	Rhodan positiv
24.	N. G.	Influenza	Temperatur 38,9, 3. Tag	„
25.	P.	Anaemia gravis	—	„
26.	S.	Pyohaemia ex otitide med. acuta	Temperaturen 2 Monate lang vom 10. III. — 14. V. 1903	Rhodanreaction während derselben und noch ein Monat nach der Heilung immer negativ
27.	M.	Pyohaemia ex otitide med. acuta	Temperaturen vom 18. III. bis 21. IV. 1903, Abscessbildung	Rhodanreaction während der ganzen Zeit u. nachher bei völliger Heilung des Trommelfelles noch im Juni negativ
28.	D.	Pyohaemia ex otitide med. acuta	Temperaturen vom 25. XII 1902 bis 20. I. 1903, Abscessbildungen	Rhodanreaction während der ganzen Zeit negativ, auch noch am 19. II. 1903

Digitized by Google

Weit entfernt davon, aus diesen wenigen Fällen ein System aufbauen zu wollen, kann ich doch constatiren, dass einzelne Krankheiten, wie Pneumonia crouposa, Typhus abdominalis, Pyohaemia, Pleuritis und Rheumatismus die Rhodanbildung völlig aufzuheben scheinen, dass auch noch einige Wochen nach scheinbar völliger Heilung, wo der Kranke schon entlassen werden konnte, Rhodan im Speichel noch nicht nachgewiesen werden konnte, was jedenfalls darauf hinweisen dürfte, dass der Organismus seine ursprüngliche Productionsfähigkeit noch nicht wiedererlangt hat; dass weiterhin einzelne Krankheiten bei hohen Temperaturen, selbst 40°, wie der Fall von Erysipel und Influenza, wohl Rhodan im Speichel nachweisen liessen, obgleich auch sie, wie alle überhaupt untersuchten Fälle, gewiss nicht rauchten. Zu dieser Gruppe der trotz Fieber doch Rhodanreaction ergebenden gehören dann auch noch die Ohrenkranken Fall 3 und 10 dieser Arbeit.

Ich bin bei meinen Untersuchungen hier in ein Gebiet hineingerathen, das wohl sehr interessant zu sein scheint, denn es wäre doch äusserst werthvoll, wenn man nach dem Ausfalle der Rhodanreaction des Speichels gewisse Krankheitsgruppen von anderen ohne Schwierigkeiten trennen könnte!

Da ich mich aber nicht für durchaus competent auf dem Gebiete der inneren Krankheiten erachte, so habe ich leider eine genaue Ausarbeitung der Frage unterlassen müssen, doch hat ein tüchtiger innerer Specialist, Herr College Dr. Baimakoff in St. Petersburg, auf meine Bitte hin schon vor Monaten versprochen, das Thema genauer zu bearbeiten, und hoffe ich, dass er seine Resultate in kurzer Zeit wird veröffentlichen können.

Es sei auch hier noch hinzugefügt, das Ptyalin im Speichel der Parotiden wie im Gesammtspeichel auch bei diesen 28 Fällen immer nachgewiesen werden konnte, selbst wenn Rhodan fehlte.

Nach Durchsicht unserer Untersuchungsreihe kommen wir zu folgenden Schlüssen:

I. Es beweist deutlicher Rhodanbefund im Parotisspeichel der erkrankten Seite untrüglich, dass das betreffende Mittelohr völlig gesund resp. sehr unerheblich lädirt ist.

II. Völliges Ausfallen der Rhodanreaction bei einem Ohrenübel beweist untrüglich, dass die Mittelohrerkrankung eine sehr schwere resp. chronische ist. Fall 15, 16, 18, 19—26 etc., wobei natürlich Erkrankungen des Gesammtorganismus ausgeschlossen werden müssen.

III. Abschwächung der Rhodanreaction beweist je nach ihrem Grade ein mehr oder weniger starkes Befallensein der betreffenden Seite und ist ein gutes Kriterium der Intensität des Krankheitsprocesses. Es kann in Folge dessen sowohl bei acuten als auch subacuten Ohrenübeln je nach der Intensität Rhodan fehlen oder noch nachweisbar sein.

IV. Im Verlaufe einer Ohrerkrankung beweist ein Wiedereintreten der Bläuung resp. stärkere Bläuung (je nach Anwendung von Jodsäure oder Eisenchlorid) einen günstigen Verlauf, ein Schwinden einen ungünstigen, wie bei Fall 5, 7, 8, 9, 22, 23 etc.

V. Bei scheinbar abgelaufenen Mittelohrentzündungen, z. B. trockenen Perforationen, bedeutet ein Nichtauftreten der Rhodanreaction, a) dass das Paukengeflecht für immer ruinirt ist, oder b) dass die Erkrankung

Digitized by Google

noch keineswegs zum Abschlusse gelangt ist und baldiger Wiedereintritt der Eiterung zu erwarten steht, wie bei Fall 44 und 48 etc., und c) ein Wiederauftreten der Reaction, dass der Krankheitsprocess im Mittelohre gewiss abgeschlossen ist.

VI. Da die Rhodanreaction auch in den Fällen, wo keine Otoscopie möglich ist, gemacht werden kann, und aus den schon oben genannten Gründen ist sie ein nicht zu unterschätzendes Hilfsmittel in der Diagnose- und Prognosestellung bei Mittelohrerkrankungen, z. B. Fall 13, 21 etc.

VII. Der Ptyalingehalt im Speichel ist unabhängig von der Nerventhätigkeit des Paukengeflechtes im Mittelohre und geht nicht mit dem Rhodangehalte parallel. Wo Rhodan fehlte, war Ptyalin doch immer vorhanden. Selbst im Falle 21, wo das Paukengeflecht, wie anzunehmen, durch traumatische Ursache zerstört war, wurde im Speichel Ptyalin doch deutlich nachgewiesen.

In vielen Fällen wurde von mir der Parotisspeichel sowohl der kranken als auch der gesunden Seite gesondert untersucht; es fand sich da oft, namentlich bei schweren Mittelohraffectionen einer Seite, dass auch auf der anderen Seite der Rhodangehalt schwand, was ich, wie auch Alexander und Reno, durch Nervencommunicationen beider Paukenhöhlengeflechte erklären möchte. Welcher Grad von Intensität eines Mittelohrübels nöthig ist, um dieses zu bewirken, scheint ganz unbestimmt zu sein, in einem Falle, No. 33, gab die gesunde Seite sogar eine stärkere Rhodanverminderung als die kranke. Hierdurch erklärt es sich auch, dass der Gesammtspeichel bei einseitiger Ohraffection kein Rhodan aufweisen kann oder nur Spuren, die bei der grosseu Verdünnung im Gesammtspeichel dem Untersuchenden leicht entgehen können.

Weitere Mittheilungen über Speicheluntersuchungen an Kranken wird meine dritte Veröffentlichung in dieser Monatsschrift bringen.

Bemerkungen zur Localisation der Tonwahrnehmung.[1])

Von

Prof. Dr. **Albert Bing**, Wien.

Der Vortrag, den neulich Prof. Urbantschitsch über „Localisation der Tonempfindung“ gehalten hat[2]), giebt mir Gelegenheit zu einigen Bemerkungen zu dem gleichen Thema. Vorerst möchte ich jedoch Einiges aus meinem Vortrage: „Zum Gellé'schen Versuch“, den ich im Jahre 1899 hier gehalten[3]), citiren: „Ich muss mich hier auf das beziehen, was ich in meiner Arbeit[4]) als physikalische Grundphänomene bezeichnet und

[1]) Vortrag in der Sitzung vom 25. Januar 1904 der Oesterreichischen otologischen Gesellschaft.

[2]) Sitzung der Oesterreich. otologischen Gesellschaft, December 1903.

[3]) Monatschrift für Ohrenheilkunde 1899, No. 4.

[4]) Zur Analyse des Weber'schen Versuches. Wiener med. Presse 1891, No. 9 und 10.

Digitized by Google

weiter ausgeführt habe. Es gilt auch hinsichtlich der Impulse lebendiger Kraft, welche von der auf den Schädel aufgesetzten tönenden Stimmgabel ausgehen, das Gesetz vom Parallelogramm der Kräfte und kommen — die Intensität der Schallquelle und die Summe der Impulse als gleich gesetzt — bezüglich der Resultirenden hier nur die Ansatzstelle und die Functionstüchtigkeit der Nerven in Betracht, erstere insoweit, als von ihr aus die Impulse je einen gleichen oder verschieden grossen Weg zum Nerven zurückzulegen haben und daher mit gleicher oder verschiedener Intensität daselbst anlangen, letztere, die Functionstüchtigkeit, deshalb, weil begreiflicher Weise ein kranker resp. in seiner Perceptionsfähigkeit beeinträchtigter Hörnerv Impulse von gegebener Intensität weniger verwerthen und dies denselben Effect haben wird, als wären diesem Nerven schwächere Impulse oder solche in geringerer Menge zugekommen. Die Resultirende — die Hörwahrnehmung — wird sich nach den genannten Factoren in ihrer Ein- und Rückwirkung auf die Hörnerven beider Seiten richten und ich möchte die beiden Ohren diesbezüglich mit den beiden Schalen einer Waage vergleichen, die gar fein auswägt und deren Zünglein, die Stimmgabel, den entsprechenden Ausschlag zeigt. Und da hier die Wahrnehmung bezüglich ihrer Localisirung in die Richtung der Resultirenden fällt, würde ich lieber und vielleicht richtiger von „Projectionsfeld" als von „subjectivem Hörfeld" sprechen."

Lassen Sie mich das eben Citirte durch einige Beispiele illustriren.

Setzt man die tönende Stimmgabel in der Mittellinie des Schädels (Oberkiefer, Scheitel) auf, so hat man bei gleichem Hörvermögen beider Ohren die Empfindung, als ob der Ton von der Ansatzstelle her gehört würde resp. er wird dorthin projicirt, also nach der Mitte, in die Richtung der Resultirenden, der langen Diagonale des Parallelogrammes, dessen Hälfte das Dreieck bildet, welches durch die Ansatzstelle der Stimmgabel und die Endpunkte der zwischen beiden Labyrinthen gedachten Horizontalen gegeben ist. Da zur Mittellinie des Schädels die Labyrinthe gleich gelagert sind, so kommen ihnen von dort auch Impulse in gleicher Menge und Intensität zu und werden diese beiderseits gleich ausgewerthet, so sind die beiden Componenten, welche vom Ansatzpunkt der Stimmgabel her einwirken gleich und es verhält sich so wie bei der Waage, wenn beide Schalen gleich belastet sind — das Zünglein als Resultirende steht in der Mitte — die Richtung, in welcher der wahrgenommene Ton projicirt wird.

Wird aber die tönende Stimmgabel näher einem Ohre am Schädel aufgesetzt, z. B. an der Pars mastoidea rechterseits, so ist doch offenbar, dass die Schallimpulse dem rechten Hörnerven auf diesem kurzen Wege in entsprechend grösserer Intensität zukommen als dem jenseitigen linken Hörnerven; die Componenten sind nun ungleich und construiren wir uns nach der vorerwähnten Weise hier das Parallelogramm, so liegt die Resultirende näher der stärkeren Componente, nächst dem rechten Labyrinthe — d. h. hier fallen Hör- und Projectionsfeld zusammen — der Ton wird vorwaltend im rechten Ohre wahrgenommen, die stärker belastete rechte Waagschale zieht das Zünglein nach sich.

Das Gleiche ist der Fall beim Weber'schen Versuch, da wir dem Hörnerven einer Seite durch Einfügen des Fingers in den Gehörgang

Digitized by Google

ein Plus von (reflectirten) Impulsen zumitteln (Mach's Theorie). Der Ton springt in das verstopfte Ohr, bei gleicher Verstopfung des anderen Ohres aber wieder an die Ansatzstelle in der Schädelmitte, d. h. die durch das zugefügte Plus stärker belastete Waagschale zieht das Zünglein nach sich, ein gleiches Plus auf die andere Waagschale lässt das Zünglein wieder in die Gleichgewichtsstellung zurückkehren.

Es leuchtet ferner ein, dass bei herabgesetzter Perceptionsfähigkeit der Hörnerven einer Seite, die demselben von der in der Mittellinie des Schädels aufgesetzten tönenden Stimmgabel zukommenden Impulse weniger ausgewerthet werden als von dem gesunden Hörnerven der anderen Seite; das Minus in der Waagschale des schwächeren Hörnerven lässt die Schale des gesunden Gegenparts sinken, diesem neigt auch das Zünglein, die Resultirende, zu, der Ton wird vorwaltend im besser hörenden Ohre wahrgenommen, die andere Alternative des Weber'schen Versuches.

Liegt aber auf Seite des schwächer percipirenden Nerven gleichzeitig ein Schallleitungshinderniss vor, welches so viel Plus an Impulsen reflectirt, dass das Minus vom Nerven her compensirt resp. corrigirt wird, so ist wieder Gleichgewicht hergestellt, das Zünglein steht in der Mitte, der Weber'sche Versuch lateralisirt trotz bedeutenderer Schwerhörigkeit auf einer Seite eben nicht, der Patient giebt meist an, den Ton im Kopfe oder nach der Ansatzstelle hin zu hören, was — wie ich dies zuerst ausgeführt[5]) — auf die vorliegende Complication hinweist.

Diese Beispiele, welche den Vorkommnissen bei der klinischen Hörprüfung entnommen sind, sprechen genugsam für die citirte Theorie, und der Vergleich mit der Waage, an welcher die ausgewertheten Schallimpulse als Gewichte wirken, bringt die Vorgänge bei der Kopfknochenleitung resp. bei der Perception und Localisation des Tones der mit den Kopfknochen in Contact gebrachten Stimmgabel unserem Verständniss wesentlich näher.

Dass diese Theorie sich nun auch bewähre bei der Zuleitung von Schall durch die Gehörgänge bezw. von der Luft aus, thun eben die Ergebnisse der Versuche, über welche letzthin Urbantschitsch vorgetragen hat[6]), deutlich dar.

Halten wir uns das Bild aus dem von mir damals zuerst gebrauchten Vergleiche beider Ohren mit den Schalen einer Waage und dem idealen Zünglein als der Ausschlag gebenden Resultirenden vor Augen, so finden sich die Resultate dieser Versuche gewissermaassen schon implicite in dieser Theorie enthalten und lassen sich aus derselben im Allgemeinen geradezu a priori deduciren.

Wenn Urbantschitsch[7]) sagt: „Man kann sich bei gleicher Hörfähigkeit beider Ohren leicht davon überzeugen, wie das bei offenen Hörschläuchen in der Mitte des Kopfes liegende subjective Hörfeld durch allmählich stärkeres Zudrücken des einen Hörschlauches, also

---

[5]) Bing: Zur Analyse des Weber'schen Versuches. Wiener med. Presse 1891, No. 9 und 10.

[6]) Siehe auch: Ueber die Localisation der Tonempfindungen. Archiv für die gesammte Physiologie, Bd. 101.

[7]) L. c., S. 158.

Digitized by Google

durch eine dementsprechend abnehmende Schalleinwirkung zu diesem Ohre, aus der Mitte des Kopfes mehr und mehr gegen die Kopfseite des stärker hörenden Ohres rückt und bei Ausschaltung der Tonzuleitung zum anderen Ohr schliesslich im hörenden Ohre selbst gelegen ist", so sehen wir förmlich, wie bei Zugelangen von gleichen Mengen Schallimpulsen zu beiden Ohren, also gleicher Belastung beider Waagschalen, das Zünglein als Resultirende senkrecht aufwärts gerichtet die Localisation des subjectiven Hör- oder Projectionsfeldes als in der Mitte des Schädels gelegen anzeigt, wie ferner bei allmählicher Verringerung der Schallzufuhr zu einem Ohre, also geringerer Belastung dieser Waagschale, die andere das Uebergewicht gewinnt, das Zünglein nach sich zieht, diesem das Projectionsfeld folgt, bis bei völligem Abschluss der Schallzufuhr zu jenem Ohre die allein belastete Waagschale das Zünglein sich ganz horizontal stellen lässt, direct nach diesem Ohre weisend, in welchem nun das wirkliche Hör- und Projectionsfeld zusammenfallen, sich decken; wie dann umgekehrt bei neuerlicher Zulassung von Schall zum anderen Ohre Zünglein und Hörfeld mit einander wieder allmählich aufwärtsrücken und endlich bei gleicher Belastung beiderseits — wie vorher — die Mitte, die Gleichgewichtslage, erreichen.

In einem anderen Satze Urbantschitsch's (l. c.): „Bei ungleicher Hörfunction beider Ohren, vor Allem, wenn dieser Unterschied beträchtlich ist, erscheint das subjective Hörfeld gegen die Seite des besser hörenden Ohres gelagert, diesem um so näher, je mehr die Hörfunction an diesem Ohre überwiegt, bis sich schliesslich das Hörfeld in dem einen Ohre selbst befindet", erkennen wir wieder die Wirkung des Uebergewichtes einer Waagschale — des besser hörenden Ohres — über die andere geringer belastete, sei es, dass hier dem Ohre in Folge eines Schallleitungshindernisses weniger Schall zugeführt oder durch herabgesetzte Perceptionsfähigkeit der Nerven das zu diesem Ohre gelangende (gleiche) Schallquantum weniger ausgenutzt wird; das Zünglein folgt der stärker belasteten Waagschale, das Projectionsfeld fällt mit der Resultirenden auf die Seite der stärkeren Componente.

So liessen sich auch die weiteren Angaben in den Versuchen Urbantschitsch's über diotische Tonzuleitung auf unsere Theorie leicht zurückführen und durch den Hinblick auf den Vergleich mit der Waage klar veranschaulichen. Dass dabei mitunter das Hörfeld eines Tones von einer Versuchsperson in die Stirne, von einer anderen in die Kopfmitte und von der dritten in den Hinterkopf versetzt wird, ist nicht von Bedeutung; liegen doch alle drei Punkte in der sagittalen Mittelebene des Schädels, in welcher die Resultirenden gelegen sind. Wird doch auch beim Ansetzen der Stimmgabel an der Mitte des Oberkiefers mitunter der Ton nach der entgegengesetzten Stelle am Hinterkopf, also dem anderen Ende der Resultirenden, projicirt.

Als Beispiel für das feine gegenseitige Auswägen der beiden Ohren zukommenden, verwertheten Schallimpulse mag hier wiederholt werden, was ich in meinem damaligen Vortrage[8]) zur Beantwortung einer Frage Gellé's und zur Erklärung für jene Erscheinung, die

[8]) Zum Gellé'schen Versuch l. c.

Digitized by Google

Gellé als „Fernwirkung“ der Pressions centripetales bezeichnet, angeführt habe.

„Nehmen wir“, sagt Gellé, „einen Kranken mit rechtsseitiger Ohreiterung und grosser Perforation. Die Uhr werde rechts 0,65 m, links normal gehört und auf beiden Seiten vom Knochen aus. Wir setzen die Stimmgabel auf die rechte Seite des Schädels. Werden die PC (Pressions centripetales) auf dem gesunden linken Ohre angewandt, so entsteht jedes Mal eine Abschwächung des Tones der rechts aufgesetzten Stimmgabel. Der Kranke fühlt also die Wirkung der linksseitigen Drucksteigerung im rechten Ohre. Dagegen verändert in dem vorliegendem concreten Falle die PC auf das rechte Ohr die Empfindung gar nicht.“

Gellé fragt nun nach der Ursache dieser Abschwächung des Tones rechts. Er selbst nimmt einen „binauralen Reflex“ als Ursache an. Durch die PC links werde der Tensor tymp. zur Contraction gereizt und reflectorisch (synergisch) contrahire sich auch der Tensor rechterseits. Allein bei grosser Perforation des Trommelfelles ist die Tensorsehne wegen Ausfall der antagonistischen Wirkung des Trommelfelles ohnehin schon retrahirt, und fände noch eine solche reflectorische Contraction statt, so hätte dies nach der Mach'schen Theorie eher eine Verstärkung als Abschwächung des Tones zur Folge.

Nach Bloch würde durch die Ausschaltung des Hörens auf Seite der PC das Schwächerwerden des Tones auf der anderen Seite auf dem Ausfalle der „binauralen Verstärkung“ beruhen. Wir werden aber zeigen, dass nicht der Ausfall des Hörens an der anderen Seite, sondern gerade das Mithören daselbst die Schwächung der Tonwahrnehmung verursacht.

Bei dem Kranken Gellé's lateralisirt die Stimmgabel nach rechts, weil dieselbe rechts aufgesetzt ist (sie würde es auch thun, wenn sie in der Schädelmittellinie aufgesetzt wäre. Verf.) und weil durch die Mittelohraffection die Schallwellen, am Abfliessen gehindert (Mach), reflectirt werden und ein Plus von Impulsen geben gegenüber dem anderen, linken, Ohre, wo die Schallwellen nach aussen abfliessen. Letztere werden aber durch die nun angewendeten PC gleichfalls als Plus reflectirt und würden zunächst das Hörfeld gegen die Schädelmitte rücken lassen, da jetzt beide Waagschalen ungefähr gleich belastet wären, wie beispielsweise beim Weber'schen Versuche der Ton aus dem verstopften Ohre wieder gegen die Schädelmitte zurückgeht, wenn man den Gehörgang der anderen Seite in gleichem Grade verstopft. Allein der Druck der PC wird weiter auf das Labyrinth übertragen, hierdurch die Perceptionsfähigkeit des Nerven herabgesetzt und in Folge dessen das reflectirte Plus entsprechend verringert percipirt, so dass er das Plus der anderen Seite wohl nicht mehr äquiparirt, aber doch demselben als Gegengewicht entgegenwirkt und die rechtsseitige Waagschale nicht so weit heruntersinken, weniger belastet (als früher) erscheinen lässt, d. h. dass die Stimmgabel noch immer nach rechts lateralisirt, die Tonwahrnehmung aber abgeschwächt ist.

Dass überhaupt subjective Hörfelder entstehen, scheint einerseits in dem Contacte der Schallquelle mit den Schädelknochen, andererseits in der abgeschlossenen Zuführung des Schalles durch Schläuche seinen Grund zu haben. Bei freiem Zugelangen des Schalles machen sich

Digitized by Google

solche im Allgemeinen nicht bemerkbar, sondern wir projiciren meist richtig nach aussen, wobei eben das feine gegenseitige Abwägen und Auswerthen der beiden Ohren zukommenden Impulse stattfindet und die Localisirung der Tonwahrnehmung in der Richtung der Resultirenden erfolgt.

Dieser Vorgang dürfte dem Urtheile über die Richtung, aus welcher der Schall dem Hörorgane zukommt, zunächst zu Grunde liegen und die richtige Orientirung durch die Erfahrung und Aufmerksamkeit nur weiter gefördert werden.

So wird die Schallquelle, wenn von ihr aus beiden Ohren gleich viel Impulse zufliessen, in Punkte jener Linien verlegt, welche als Resultirende in der sagittalen Mittelebene des Körpers liegen (vorne, hinten, oben, unten), dagegen seitlich, wenn dem Ohre einer Seite mehr bezw. stärkere Impulse zukommen, und zwar eben mehr nach derselben Seite hin, der stärkeren Componente zu Folge.

Diese Orientirung erleidet bei ungleicher Function beider Ohren jene Störung, welche als Paracusis loci bezeichnet wird, wobei die Schallquelle an der Seite des besser hörenden Ohres vermuthet wird, trotzdem sie sich an anderer, der entgegengesetzten Seite befinden kann.

Inwieweit die Localisation der Tonwahrnehmung, welche bei der Kopfknochenleitung schon diagnostische Verwerthung gefunden (Weber-scher Versuch), auch bei der Zuleitung vom Gehörgange aus (freien oder durch Schläuche) diagnostische Anhaltspunkte bieten kann, werden erst weitere dahin zielende Versuche zu ergeben haben. Urbantschitsch hat diesbezüglich schon auf die Eruirung von Simulation hingewiesen.

Immerhin wird es dann noch nothwendig sein, für die Versuchsergebnisse, welchen als einzelnen Beobachtungsthatsachen individueller (subjectiver) Character anhaftet, vorerst eine gemeinsame physikalische Grundlage zu finden, welche das Gesetzmässige der Erscheinungen abzuleiten gestattet. Einen Beitrag hierzu, glaube ich in dem hier Vorgebrachten geliefert zu haben.

Zur Therapie der Pharyngitis granulosa und lateralis.

Von

J. Herzfeld (Berlin).

Halle hat in einem längeren Artikel in No. 17 der Berliner klin. Wochenschr. 1902 die Entfernung der Seitenstränge und Granula mit einer eigens von ihm construirten Scheere empfohlen, dabei aber übersehen, dass ich bereits vor zehn Jahren im Mai-Heft dieser Monatsschrift 1894 diese Methode zuerst empfohlen und summarisch über Fälle berichtet habe, in denen ich die kleine Operation ausgeführt hatte. Meine hierzu angegebene Scheere, Granulotom genannt, unterschied sich von der Halle'schen nur dadurch, dass der schneidende Theil meines Instrumentes mehr senkrecht stand. In der letztjährigen Februar-Nummer dieser Monatsschrift befindet sich

Digitized by Google

über denselben Gegenstand eine Arbeit von Cordes, der ebenfalls in Unkenntniss meiner Arbeit Halle die erste Empfehlung dieser Methode zuschreibt. Cordes beschreibt eine neue Rachenscheere, die eine Modicfiation der Halle'schen darstellt. Das Characteristische bei beiden Scheeren ist, dass die Schneiden im rechten oder mehr stumpfen Winkel zu den Branchen stehen. Aehnlich sieht auch die von Heine angegebene Scheere aus. Nach meinen Erfahrungen eignen sich aber rechtwinklig abgebogene Scheeren für diesen Zweck nicht, da man immer wieder mit dem weichen Gaumen in Collision kommt. Aus diesem Grunde habe ich sehr bald mein ursprüngliches Granulotom aufgegeben und mir zu diesem Zwecke ein curettenartiges Instrument anfertigen lassen, bei dem die schneidenden Ringe am vorderen Ende der gerade verlaufenden Branchen sich befinden (s. Figur). Dasselbe quetscht nicht, sondern schneidet ebenso sicher wie eine Scheere. In zwei bis höchstens drei Zügen gelingt es mit diesem Instrument, den ganzen Seitenstrang abzutragen. Im Interesse des sicheren Functionirens des Instrumentes thut man gut, im Momente des Schneidens eine leicht rotirende Bewegung zu machen. Reicht der Seitenstrang, wie oft, hoch in den Nasenrachenraum hinein, so ist es nöthig, den weichen Gaumen mit einem passenden Instrument nach oben zu halten. Auch zur Abtragung von Tonsillenresten nach Schlitzung derselben zur Verhütung der Recidive von peritonsillären Abscessen wie zur Entfernung hängengebliebener Adenoidreste eignet sich dieses Instrument besser als die rechtwinklig abgebogenen Zangen; besonders bei unruhigen Kindern ist das Gaumensegel bei Einführung der Instrumente viel zu sehr im Wege.

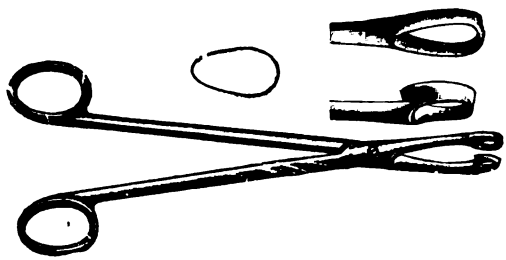

Was nun die operative Behandlungsmethode der Granula und vor Allem der Seitenstränge selbst betrifft, so kann ich dieselbe nach zehnjährigen Erfahrungen und wie es jetzt auch Halle und Cordes gethan haben, auf's Wärmste empfehlen. In Fällen von Reizhusten, bei Fremdkörper- oder Druckgefühl im Halse, bei dem sich diese Gebilde auf Sondenberührung als Corpora delicti erweisen, ist die Methode angebracht. Hingegen soll man nicht kritiklos jeden Seitenstrang und jedes Granulon entfernen, sondern nur, wenn man sich davon überzeugt hat, dass sie Beschwerden verursachen und diese durch leichtere Behandlung nicht zu beseitigen sind. Seitenstränge, deren Follikel oft zu Entzündung neigen oder die auf Berührung an verschiedenen Tagen immer wieder

Digitized by Google

als die Stelle des Drucks bezeichnet werden, sind zu entfernen. Wohl beseitigt auch die galvanocaustische Aetzung die Beschwerden, aber gewöhnlich doch nur für einige Zeit. Wahrscheinlich wirkt dieselbe dadurch, dass die oberflächlichen Nervenendigungen zerstört werden. Sobald sich dieselben aber regenerirt haben, treten die Beschwerden wieder auf. Von besonders gutem Einflusse ist die Operation bei Rednern und Sängern. Dieselben ermüden durch das Gefühl des fortwährend wegzuräuspernden Etwas leicht und versuchen dieses Gefühl durch um so lauteres Sprechen und verstärkten Toneinsatz zu überwinden. Auch tritt ausserdem bei sehr dicken Seitensträngen noch dadurch eine schnellere Ermüdung ein, dass der weiche Gaumen eine viel grössere Arbeit bei dem Abschlusse des Nasenrachenraumes zu leisten hat, indem er die Seitenstränge auch noch zusammendrücken muss. Um Recidive zu vermeiden, sind die Stränge vollständig zu entfernen und ist es besonders wichtig, nach oben in den Nasenrachenraum hineinzugehen. Andererseits darf aber auch nicht ein Zuviel geschehen. Gerade bei Sängern und Rednern hüte man sich, von der Rachenschleimhaut selbst zu viel zu entfernen, damit nicht eine zu starke Narbenbildung den erreichten Nutzen wieder aufhebe. Im Momente des Abtragens des im Nasenrachenraume gelegenen Theiles der Seitenstränge entstehen ziemlich heftige Ohrenschmerzen, die aber in einigen Stunden wieder vergehen. Eventuell bringt das Tragen von in Oel getränkter Watte Linderung. Die im Halse gesetzten Wunden sind in spätestens 14 Tagen völlig geheilt; etwaige Mundschmerzen werden in 2—3 Tagen unter Eisschlucken und Gurgelungen mit Camillen- oder Salveithee beseitigt.[1])

Zwei Fälle von Fremdkörpern in der Nase.

Von

Dr. **Wilhelm Grosskopff** in Osnabrück.

In letzter Zeit hatte ich Gelegenheit, kurz hintereinander zwei Fälle von Fremdkörpern in der Nase zu behandeln, welche mir wegen der Art des Fremdkörpers mittheilenswerth erscheinen.

Ein Mädchen von sieben Jahren leidet seit reichlich zwei Jahren an übelriechendem Ausflusse aus der rechten Nasenseite. Die Untersuchung ergiebt das Vorhandensein eines Fremdkörpers, dessen Entfernung leicht gelingt; es zeigt sich nun, dass der Fremdkörper ein hohles Gummistück war, welches augenscheinlich von dem Sauger einer Kindersaugflasche stammt.

Im zweiten Falle handelte es sich um einen Knaben von neun Jahren, bei welchem ebenfalls ein seit mehreren Jahren bestehender übelriechender Ausfluss aus der rechten Nasenseite die Eltern veranlasste, meine Hilfe in Anspruch zu nehmen.

---

[1]) Das Instrument ist zuerst verfertigt bei H. Pfau, Berlin, Dorotheenstrasse 67.

Digitized by Google

Auch in diesem Falle war die Ursache des übelriechenden Ausflusses ein Fremdkörper, dessen Entfernung allerdings sehr viel schwieriger gelang. Dieser Fremdkörper nun war ein glatter, im Umfange reichlich fünfzigpfenniggrosser Kieselstein.

Beide Kinder wussten keine näheren Angaben zu machen über den Zeitpunkt, wann sie den Fremdkörper in die Nase eingeführt hatten.

Oesterreichische otologische Gesellschaft.

Officielles Protocoll der Sitzung vom 29. Februar 1904.

Vorsitzender: Hofrath Politzer.
Schriftführer: Dr. Hugo Frey.

Hofrath Politzer ladet die Anwesenden ein, an Prof. Roosa in New-York ein Begrüssungstelegramm anlässlich seines Jubiläums zu senden. (Angenommen.)

Hofrath Politzer schlägt vor, die Herren k. und k. Regimentsarzt Dr. Jakob Heiszfeld in Stanislau und Dr. Anton Rocco in Triest zu Mitgliedern der Gesellschaft zu wählen. (Die Wahl erfolgt einstimmig.)

Dr. Max demonstrirt einen vierjährigen Knaben, bei dem er gelegentlich einer Paracentese den Bulbus venae jugularis des linken Ohres incidirte.

Es bestand eine acute Otitis. Das Trommelfell war stark vorgewölbt und gespannt. Bei der sofort vorgenommenen Paracentese kamen erst einige Tropfen blutig-seröser Flüssigkeit, gleich danach aber schoss dunkles Blut im Strahle hervor, den Gehörgang im Nu erfüllend. Zwei feste Wattetampons wurden herausgeschwemmt, erst ein dritter stillte die Blutung. Nach einiger Zeit zog der Knabe den Tampon selbst heraus, worauf es wieder blutete. Gleichzeitig erschien auch aus dem linken Nasenloche und in dem Pharynx Blut, welche Blutung nach ca. zehn Stunden spontan stand. Mit blauem Bindenverbande um das linke Ohr wurde dann der Knabe entlassen.

Das rechte Trommelfelll war geröthet, jedoch nicht vorgewölbt, auch bestanden keine Schmerzen, weshalb Pat. daselbst nur eine in 5proc. Carbolglycerin getränkte Watteeinlage bekam.

Glatter Verlauf. Nach drei Tagen war der Tampon des linken Ohres nur mehr blutig tingirt, sonst trocken. Keine Secretion.

Befund nach einem Monat:

Linkes Ohr: Trommelfell retrahirt, grau gefärbt, hintere Falte stark ausgeprägt. Hammergriff perspectivisch verkürzt, Reflex verschwommen. Ganzer hinterer unterer und z Th. der untere vordere Quadrant bläulichweiss. Man hat den Eindruck, als ob hinter dem Trommelfelle ein kugeliges Gebilde läge. Bei Druck auf die Gegend der Jugularis int. wird der hintere untere Quadrant etwas voller und die bläulich-weisse Farbe etwas saturirter, was beweist, dass man es hier mit dem Bulbus venae jugularis zu thun hat. Aspiration mit dem Siegle'schen Trichter

Digitized by Google

zeigt, dass das Trommelfell mit seinem Hintergrunde nicht verwachsen ist, indem die Farbe in Grauweiss übergeht und ein Reflex sichtbar wird.

Rechtes Ohr: Aehnliches Bild wie links. An der unteren Peripherie des Trommelfelles ein 2 mm und ca. 4 mm breites Segment von bläulich-weisser Farbe, welches bei Druck auf die Jugularis interna eine Spur grösser wird und saturirtere Farbe zeigt.

Discussion.

Prof. Urbantschitsch bemerkt, dass er diese Blaufärbung des Trommelfelles bei Narben wiederholt gesehen hat. Diese Färbung ist nicht in allen Fällen ein Beweis dafür, dass der Bulbus vorliegt, wenn auch im Falle Max kein Zweifel darüber besteht. Zur Zeit ist das Bild übereinstimmend mit dem, das Gomperz seiner Zeit auf der Naturforscher-Versammlung gezeigt hat. Auffallend ist die am Bulbus sonst nicht vorhandene schöne Nuance der Blaufärbung, die sich durch das physikalische Gesetz bezüglich trüber Medien auf dunklem Hintergrunde erklärt.

Hofrath Politzer glaubt auch, dass solche Blaufärbung vorkommen kann, ohne dass es sich um die membranöse Wand des Bulbus handle. P. hat Fälle gesehen, in denen die untere knöcherne Wand der Trommelhöhle vom Bulbus so vorgebaucht war, dass das Blut durchschimmern konnte, trotzdem noch eine sehr dünne Knochenwand vorlag und ohne dass der Bulbus wirklich freilag.

Dr. Max (Schlusswort) weist nochmals darauf hin, dass im vorliegenden Falle ein Zweifel über die Identificirung des blauen Schattens natürlich nicht bestehen könne, da er ja hier den Bulbus incidirt hat und speciell an der seiner Zeit incidirten Stelle die Blaufärbung stärker ausgesprochen ist als an der nicht incidirten. Interessant ist, dass in dem beschriebenen Falle die Dehiscenz auf beiden Seiten besteht. Die Paracentese war wegen der entzündlichen Symptome nicht zu umgehen.

Doc. Dr. F. Alt demonstrirt einen geheilten Fall von Cylindrom der Ohrmuschel, dessen histologische Präparate in der vorigen Sitzung von ihm gezeigt wurden. Die Wundheilung erfolgte ohne Plastik durch Granulationsbildung. Pat. erhält eine künstliche Ohrmuschel, die von Dr. Henning angefertigt wird. Die Demonstration erfolgte hauptsächlich, weil Vortr. in jüngster Zeit Gelegenheit hatte, einen zweiten analogen Fall zu beobachten.

Hofrath Politzer demonstrirt einen Fall von operativ beseitigter traumatischer Atresie des äusseren Gehörganges:

Sander K., 24jähriger Tagelöhner aus Oedenburg in Ungarn. Pat. wurde am 24. November von seinem behandelnden Arzte, Dr. Poszvek (siehe Demonstration in der Sitzung dieser Gesellschaft vom 29. November 1903), an die Ohrenklinik gewiesen und daselbst aufgenommen.

Anamnese: Am 30. August erhielt Pat. einen Säbelhieb über das rechte Ohr und die rechte Wange, durch welchen das Ohr an seiner Basis zur Hälfte abgetrennt wurde. Die Wunde heilte, doch trat eine Verschlechterung des Hörvermögens ein. Vorher war Pat. nie ohrenkrank gewesen.

Status praesens: Ohrmuschelrelief unverändert. An der rechten Gesichtsseite eine 14 cm lange lineare, ziemlich gerade verlaufende Narbe, die 3 cm nach oben und hinten vom oberen Ende der Ohrbasis beginnt

Digitized by Google

und bis gegen das Kinn reicht. Die rechte Ohrmuschel steht ca. $1\,^1/_2$ cm tiefer als die linke. Rechts äusserer Gehörgang vollkommen atresirt. Die Haut der Cymba zieht unverändert darüber hinweg. Linkes Ohr normal.

Hörweite: Rechts Conversationssprache 9 m, Flüstersprache 4 m, links normal. Weber nach rechts, Schwabach verlängert, Rinne rechts negativ mit mässig verkürzter Luft- und verlängerter Kopfknochenleitung, links positiv, normal, Uhr vom Knochen positiv.

In Anbetracht der relativ guten Hörweite wurde eine membranöse Atresie mit dahinter noch wegsamem Gehörgang angenommen und demgemäss zunächst versucht, die Atresie vom Gehörgange aus abzutragen. Bei der Operation zeigte es sich, dass die Atresie des Gehörganges eine solide ist und da man in einer Tiefe von $1\,^1/_2$ cm noch nicht auf Gehörgangsreste stösst, wird nach Abbruch dieser Operation nach zwei Tagen von einem retroauriculären Schnitte wie zur Radicaloperation der vordere Theil des Proc. mast. freigelegt, die hintere Gehörgangswand abgetragen und der atresirende Bindegewebstheil als ca. 2 cm langer Zapfen gewonnen. Dieser zeigt keinen Hohlraum und wird mit der Scheere entfernt. Die so gewonnene Gehörgangsöffnung wird nach dem System der Körner'schen Plastik vergrössert, so dass sie für den Mittelfinger durchgängig ist. Bei der Ablösung des Gehörgangsendes quellen einige Tropfen nicht fötiden, gelben Eiters aus der knöchernen Gehörgangsöffnung hervor und nach Application eines Katheters wird noch mehr Eiter aus dem Mittelohre entleert. Der Gehörgang selbst ist auf die Hälfte der normalen Weite verengt. Zur Deckung des fast wallnussgrossen Defectes werden zwei langgestreckte rechtwinklige Lappen von der Haut über dem Proc. mast. genommen und implantirt, ihre Basis liegt im oberen bezw. unteren Winkel des ersten Hautschnittes. Die retroauriculäre Oeffnung wird zunächst offen gelassen. Wundversorgung, Verband.

Fünf Tage später werden die beiden Hautlappen an ihrer Basis durchtrennt und die Wundränder des retroauriculären Schnittes nach Anfrischung durch Naht geschlossen.

Hierauf folgt Deckung des vorderen Theiles der Knochenhöhle durch zwei Thiersch'sche Läppchen vom Oberschenkel; ein dritter Epidermislappen deckt die retroauriculäre, von der Lappenbildung herrührende streifenförmige Wundfläche. Glatter Verlauf. Fortschreitende Epidermisirung der Höhle. Da infolge der Abwärtsrückung der Ohrmuschel der Gehörgang gegen die Paukenhöhle hin steil nach aufwärts verläuft, wird drei Wochen später ein Stück des Cymbaknorpels exstirpirt und die Gehörgangshaut nach innen gegen den Knochen geschlagen, so dass jetzt auch ohne Speculum die Tiefe des Gehörganges frei besichtigt werden kann. Eine erbsengrosse granulirende Fläche wird gelegentlich einer Thiersch'schen Plastik an einem anderen Pat. mit einem von diesem gewonnenen Epidermislappen, der prompt anheilt, gedeckt. Hörweite derzeit 5—6 m Flüstersprache.

Assistent Dr. Neumann demonstrirt ein Präparat, das von einem 17jährigen Mädchen stammt, welches mit pyämischen Symptomen auf die Klinik aufgenommen wurde.

Unterbindung der Vena jugularis, dann Radicaloperation und Frei-

Digitized by Google

legung des Sinus. Seine laterale Wand ist pathologisch verändert und wird abgetragen. Die günstigen anatomischen Verhältnisse erlaubten es hier, den Bulbus venae jugularis zu überblicken; derselbe war mit necrotischen Massen erfüllt, welche mit dem scharfen Löffel entfernt wurden. Drainage.

Während zwei Tagen leichte Temperatursteigerung, dann Verbandwechsel (wie nunmehr in jedem Falle nach dem Vorschlage Alexander's). Dabei zeigte sich der Sinusgang von dickem, rahmigem Eiter erfüllt. Nach Austupfen desselben zeigt sich bei nach rechts gewandtem Kopfe wieder Eiter, nicht aber bei nach links gewandtem Kopfe, was das Bestehen eines Recessus verräth. Vier Tage nachher machte Austritt von Cerebrospinalflüssigkeit täglichen Verbandwechsel nothwendig. Eine Stelle am Nacken ist auf die leiseste Berührung sehr schmerzhaft.

Alle Symptome ergeben, dass hier ein Empyem des Bulbus venae jugularis besteht, das mit dem Schädelinnern communicirt, aber auch mit der tiefen Nackenmusculatur in Verbindung steht. Drei Wochen später Exitus letalis.

Die Section bestätigte die Diagnose: Extraduralabscess, der mit dem Schädelinnern durch eine Fistel communicirt, und eine Fistel, die in die tiefe Nackenmusculatur führt. Bei leichtem Druck auf die Nackenmusculatur bewegt sich die Flüssigkeit im Bulbus (Demonstration).

Dr. Barany demonstrirt zwei Patientinnen mit Gleichgewichtsstörungen, wie er sie seither in weiteren neun Fällen beobachtet hat. Die eine Pat. leidet an einer rechtsseitigen chronischen Eiterung mit abgelaufener linksseitiger Eiterung, die zweite Pat. an einer beiderseitigen chronischen Mittelohreiterung; die eine Pat. hat eine beginnende rechtsseitige, die andere eine linksseitige Labyrinthaffection.

Pat. 1 hält den Kopf stets nach vorn und links, Pat. 2 hielt ihn früher nach vorn und rechts, jetzt normal.

Beide Pat. können, wenn sie stehen und den Kopf nach der gesunden Seite neigen, ziemlich gut stehen, halten sie den Kopf zur kranken Seite, so schwanken sie sofort und fallen um. Pat. 2 zeigt diese Erscheinung derzeit weniger deutlich als früher.

Diese Beobachtungen sind nicht neu; Adler aus Breslau hat schon im Jahre 1897 derartige Fälle demonstrirt.

Wenn man nun die Pat. fragt, warum sie den Kopf zur gesunden Seite neigen, geben sie an, dass sie bei dieser Stellung keinen Schwindel haben, während bei Neigung zur kranken Seite heftiger Schwindel bei aufrecht gehaltenem Kopfe in geringem Grade auftritt.

Auch im Bette liegen die Pat. in solcher Stellung des Kopfes wie beim Stehen und Sitzen, da sonst ebenfalls Schwindel auftritt.

B. möchte diese Störung auf den Otolithenapparat beziehen. Das Raisonnement, welches er hierbei anwendet, ist folgendes: Bekanntlich tritt bei Neigung des Kopfes auf die Schulter eine Gegenrollung der Augen ein, eine ebensolche, wenn wir uns aus der Rückenlage zur Seite drehen, dagegen nicht, wenn wir von der Rückenlage aus den Kopf zur Schulter neigen.

Die Gegenrollung ist also abhängig von einer gewissen Stellung des Otolithenapparates, denn die Stellung des Kopfes zur Verticalen ist dieselbe, wenn wir den Kopf zur Schulter neigen oder wenn wir

Digitized by Google

uns von der Rückenlage zur Seite drehen. Auch die von Barany beobachteten Störungen treten bei Orientirung des Otolithenapparates in einer gewissen Richtung zur Verticalen auf.

Doc. Alexander hatte die Freundlichkeit, dem Vortr. an einem Modelle die Lage der Nervenendstellen des Otolithenapparates zu construiren. Man sieht, dass bei der Kopfstellung, welche die Pat. einnimmt, die Nervenendstellen des Utriculus und Sacculus so gelagert sind, dass die Erregung für dieselbe eine minimale ist, so dass die Otolithen am wenigsten gleiten.

Die Kopfdrehung bei Thieren wurde nach Cocainisirung und Exstirpation des Labyrinthes beschrieben. Dabei zeigte sich ein entgegengesetztes Verhalten: Drehen des Kopfes auf die operirte Seite.

Ewald hat diese Kopfdrehung auf eine Schwäche der Musculatur der gekreuzten Seite zurückgeführt. Diese Erklärung ist ziemlich gezwungen und besonders gilt dies für das anfallsweise Auftreten dieser Kopfverdrehung, speciell bei Bewegungen, welche eine besondere Präcision erfordern. Dagegen wäre es ganz gut denkbar, dass gerade bei den letzteren Bewegungen die Thiere Schwindel bekommen und deshalb nun die Stellung einnehmen, bei der sie den geringsten Schwindel haben. Zur Stütze seiner Theorie hat Ewald den Kopf des Versuchsthieres durch eine Schnur fixirt. Wenn man aber den Kopf fixirt, tritt eben weniger Schwindel ein. Es muss daher diese Frage der Kopfverdrehung bei Thieren von diesem neuen Gesichtspunkte aus nochmals geprüft werden.

Assistent Dr. Neumann hat die Verschiedenartigkeit der Gleichgewichtsstörung (Schwindel bei Neigung des Kopfes auf die kranke Seite bei Labyrinthaffectionen, Schwindel bei Neigung auf die gesunde Seite bei Kleinhirntumoren [Schmidt]) als differentialdiagnostisches Moment zur Distinction von Kleinhirn- und Labyrinthaffectionen hingestellt. Zu beiden Formen der Gleichgewichtsstörung treten aber noch andere Momente hinzu, die bei der Diagnose zu berücksichtigen sind. Weitere Studien darüber sollen in dieser Hinsicht Klärung bringen und wird Neumann darüber gelegentlich berichten.

Doc. Alexander demonstrirt eine Reihe von Präparaten, deren technische Herstellung von einigem Interesse ist. Es ist bekannt, dass wir trotz der vielen Methoden für die Färbung pathologischer Präparate doch eigentlich mit Rücksicht auf den menschlichen Körper keine allzu sichere Methode haben. Bei Schrumpfungen am histologischen Präparate erkennt man gewöhnlich auf postmortale Veränderung, weil die Präparate nicht gleich eingelegt werden oder auf schädlichen Einfluss der Entkalkungs-, besonders der Fixationsflüssigkeit.

Der gewöhnliche microtechnische Weg ist, kurz skizzirt, folgender: Fixation des frischen Präparates, Nachhärten, Entkalken, mindestens 24 Stunden Auswaschen in fliessendem Wasser, wieder nachhärten in stufenweise steigendem Alcohol (30, 60, 95 pCt. abs.). Es hat sich bei Knochenpräparaten gezeigt, dass der Schaden durch dieses Auswaschen und Nachhärten ein sehr grosser ist. Schrumpfungen am Felsenbein sind schwer nachzuweisen; dünne Röhrenknochen kleiner Thiere werden dagegen durch Entkalkung event. Nachhärtung sehr stark gebogen. Diese Nachtheile haften besonders der Phloroglucinmethode an. So sehr vorzüglich sie für kleine Objecte ist, so sehr schadet sie grossen Objecten,

Digitized by Google

die nachher bedeutend schrumpfen. Will man an solchen Knochen Studien machen, stören die Schrumpfungen sehr.

Bei Labyrinthuntersuchungen ist der Schaden noch stärker. Die Histologen wurden nach vorherigen Versuchen einig, die Nachhärtung abzukürzen, indem man die Präparate nach dem unerlässlichen Auswaschen sofort in 95proc. bezw. absoluten Alcohol brachte. Doch zeigte sich auch dabei nachträgliche Schrumpfung.

Schaffer hat nach diesbezüglichen Untersuchungen am Zahnbein vorgeschlagen, den Knochen vorher mit 5proc. Kali-Alaun zu behandeln, was zwei Vortheile mit sich bringt: 1. verträgt der Knochen dann sehr starke Säuren und 2. quillt er nicht im Wasser.

Ich habe die Methode an Delphin-Gehörorganen nachgeprüft. Das Delphinlabyrinth besteht aus vollkommen hartem und substanzreichem Knochen. Ich habe dieselben 24 Stunden post mortem (ich erhielt mein Material aus Triest) eingelegt, zunächst mit Formalin, dann mit Kali-Alaunlösung behandelt, endlich in hochprocentiger Säure (12proc. Salpetersäure) entkalkt und gute Bilder erhalten: Es war keine auf die Entkalkung zu beziehende Veränderung oder Schrumpfung nachweisbar.

Später hat Schaffer nach weiteren Versuchen vorgeschlagen, den Knochen erst einzubetten und dann in die Entkalkungsflüssigkeit zu bringen, da diese auch dicke Celloidinmäntel durchdringt: Also Fixation in Formalin Müller, dann Nachhärtung und Einbettung, endlich Einbringung in die Entkalkungsflüssigkeit, schliesslich Auswaschen.

Diese Methode habe ich mit Erfolg am Thiere verwendet und gleichzeitig Studien am Menschen gemacht, die Folgendes ergaben:

Es ist überflüssig, der Fixationsflüssigkeit erst durch Eröffnung der Labyrinthhohlräume einen Weg in das Innere desselben zu bahnen, und ich habe an Präparaten vom Menschen, bei denen das Schläfebein in toto ohne Eröffnung des Labyrinthes eingelegt worden war, gute histologische Bilder erhalten, die besonders wie die gleichzeitig Ihnen hier unter dem Microscope eingestellten Präparate das häutige Labyrinth in vollkommen ungestörtem topographischen Situs zeigen.

Das Intactlassen des Labyrinthes bietet zwei Vortheile.

1. Gehen wir der Stelle, an der wir sonst die künstliche Oeffnung anlegen, nicht verlustig und 2. entfallen auch die Lageveränderungen, die mechanisch durch die Eröffnung der Labyrinthkapsel nur zu leicht an den häutigen Theilen erzeugt werden. (Folgt Demonstration einschlägiger histologischer Präparate.)

Doc. Alexander demonstrirt einen Fall von chronischer Facialislähmung, in dem er eine Facialis-Hypoglossus-Anastomose angelegt hat.

Paul M., 20jähriger Metallgiesser aus Ungarn, hatte im Verlaufe einer chronischen linksseitigen Ohreiterung eine nunmehr fünf Jahre bestehende Facialislähmung acquirirt. Im Alter von $1\frac{1}{2}$ Jahren litt er an einer nach Scharlach aufgetretenen doppelseitigen Eiterung. Wegen eingetretener Ohren- und Kopfschmerzen wurde Pat. im December 1903 aufgenommen.

Die Radicaloperation (linkes Ohr) ergab neben ausgedehnter Zerstörung des Warzenfortsatzes eitrige Erweiterung der Labyrinthkapsel und des Facialiscanales. Die erkrankten Theile wurden mit dem scharfen Löffel entfernt. Plastik nach Panse. Wundverlauf reactionslos.

Digitized by Google

Da Pat. keine Aussicht auf Correctur seiner Lähmung hat, wurde ihm die Anastomosenbildung vorgeschlagen. Die electrische Untersuchung des Nerven ergiebt Reste von galvanischer Erregbarkeit im Nervenstamme und oberen Aste sowie von Beweglichkeit des linken Lides; Zunge, weicher Gaumen, Geschmack nicht gestört.

Die Operation wurde am 2. Februar 1904 ausgeführt: Freilegung des Hypoglossus etwa $1^1/_2$ cm vor dem Biventer, Fassen in drei Catgutschlingen, Freilegung des Facialis bis zum Foramen stylomastoideum und Isolirung bis zur Parotis. Aneinanderlagerung der Nerven auf eine Strecke von 4 mm. Das Neurilemma des Hypoglossus wurde eröffnet und geritzt und mit zwei Catgutnähten mit dem Facialis verbunden. Wundverlauf normal, Heilung per primam.

Kurze Zeit post operat. aufgetretene unvollkommene Zungenparese, starke Schluck- und geringe Sprachbeschwerden sind bereits zurückgegangen. Therapie seit der Operation: Tägliche Massage und Behandlung mit dem galvanischen Strome. Pat. muss leider in seine Heimat entlassen werden.

Selbstverständlich ist noch kein Motilitätseffect der Anastomose zu ersehen, vor 8—11 Monaten auch gewiss nicht zu erwarten.

Der Kranke wird vorgestellt, weil er in seine Heimat entlassen werden muss, woselbst er voraussichtlich entsprechend weiter behandelt werden wird.

Alexander bespricht im Anschlusse an diesen Fall die einschlägige Literatur und classificirt die Fälle von Facialislähmung mit Beziehung auf die event. Indication zur Anastomosenbildung. (Erscheint ausführlich im Archiv für Ohrenheilkunde.)

Sitzungsbericht der laryngo-otologischen Gesellschaft, München.

22. Sitzung am 14. December 1903.

Vorsitzender: Prof. Schech.
Schriftführer: Dr. Hecht.

(Zu dieser Sitzung waren die Kinderärzte eingeladen.)

1. Vortrag von Dr. Trautmann: Beitrag zum Wesen des Drüsenfiebers unter Berücksichtigung des Lymphsystems und der Bacteriologie. (Autoreferat, erscheint in extenso im „Jahrbuch für Kinderheilkunde".)

Nach Würdigung der Literatur von Emil Pfeiffer an bis auf die Neuzeit und der dort niedergelegten verschiedenen Ansichten über Wesen und Aetiologie des Drüsenfiebers behandelt der Vortragende die beiden Fragen: 1. Wodurch kann der Beweis erbracht werden, dass die Infectionspforte im Allgemeinen im Nasenrachenraume und im Speciellen vorwiegend in der Pharynxtonsille gegeben ist? 2. Welcher Art ist diese Infection? Hinsichtlich der ersten Frage werden die topo-

Digitized by Google

graphisch-anatomischen Verhältnisse der Lymphdrüsen und Lymphbahnen erörtert, welche eine Verbindung zwischen dem Nasopharynx, der Nase und der Mundrachenhöhle mit den oberflächlichen Nackendrüsen und den Cervicaldrüsen überhaupt darstellen. Hierbei werden neben den Untersuchungen von Hyrtl, Luschka, Henle, Tourtoual, Quain-Hoffmann, Bókai sen. und jun., Dollinger, Alexy, Gillette, Sappey in ausführlicher Weise die Ergebnisse der Injectionsexperimente von A. Most, Grossmann, Küttner, Poirier herangezogen und diese Verhältnisse an der Hand von Beobachtungen von Leon Lewin, Thost, Schlenker auf die Pathologie exemplificirt.

Aus all' diesem geht hervor, dass streng localisirte Erkrankungen im Nasenrachenraume gewissermaassen hinten herum von den Pharyngealdrüsen zu den Nackendrüsen, in der Mundhöhle und speciell in den Tonsillen aber nach vorne zu den Submaxillardrüsen und von hier abwärts den Lymphbahnenweg nehmen und weiter, dass auf Grund der Localisation der Drüsenschwellungen das Drüsenfieber eine Erkrankung des Nasenrachenraumes oder der Pharynxtonsille sein muss. Für die Verbreitungsart des Krankheitsprocesses von hier aus auf die nächstgelegenen Lymphdrüsen ist die von A. Most festgestellte Thatsache von Wichtigkeit, nach welcher zweierlei Arten von Pharyngealdrüsen existiren, nämlich 1. die Gl. pharyngeales laterales, welche bisher, insbesondere von Mascagni, Sappey, Tourtoual und Luschka, fälschlich als retropharyngeale Drüsen bezeichnet wurden und ausserdem mit den von Henle Gl. fac. profundae genannten identisch sind und welche constant und persistirend sind und 2. die eigentlichen inconstanten, später atrophirenden Retropharyngealdrüsen.

Hinsichtlich der zweiten Frage führt der Vortr. an, dass in den allermeisten Fällen von Drüsenfieber keine bacteriologischen Untersuchungen gemacht wurden und ein bestimmter Infectionsträger, wie z. B. der Streptococcus, von einzelnen Autoren nur als wahrscheinlich vermuthet wurde. In den wenigen bacteriologisch untersuchten Fällen konnten Streptococcen, Fränkel'sche Pneumococcen und den Influenzabacillen sehr ähnliche, vielleicht identische Microorganismen nachgewiesen werden.

Bei den nahen Beziehungen, welche man den Streptococcen zum Scharlach zugestehen muss, ist die Möglichkeit nicht von der Hand zu weisen, dass das Drüsenfieber eine rudimentäre Form der Scarlatina mit im Nasopharynx localisirtem Sitz des Krankheitsgiftes ist, ebenso aber auch der mögliche gleiche und alleinige Ausdruck von Masern, Rötheln, Variola, Typhus, Diphtherie, Influenza.

Gegen die vielfache diagnostische Verwerthung von Nackendrüsenschwellung als sicheres pathognomonisches Zeichen für Lues, sobald keine anderen bestimmten Krankheiten angenommen werden können, wird Front gemacht und den jüngsten Ausführungen O. Rosenbach's, welcher sich in gleichem Sinne mit Entschiedenheit ausspricht, völlig Recht gegeben. Die von H. Neumann und Filatow beschriebenen Fälle von „acuter idiopathischer Halsdrüsenentzündung", welche mit dem Drüsenfieber hauptsächlich wegen ihres Ausganges in Suppuration nicht identisch sein sollen, lassen nach den mehrfachen Beobachtungen Comby's von Vereiterungen beim Drüsenfieber trotzdem an die Möglich-

Digitized by Google

keit einer bestehenden Varietät der Pfeiffer'schen Erkrankung denken, zumal von Neumann der Infectionssitz im Nasenrachenraume vorausgesetzt wurde und der Nachweis von pyogenen Staphylococcen gelang.

Zur Illustrirung und Erweiterung der vorangegangenen Ausführungen wird von Trautmann ein selbst beobachteter Fall von Drüsenfieber angeführt, welcher nahezu alle diagnostisch in Frage kommenden Criterien aufweist.

Diese sind das plötzlich einsetzende und kurzdauernde Fieber, nach Abfall desselben das bleibende subjective Wohlbefinden und das längere Persistiren der Schwellung der Nacken- und Achseldrüsen, welche durch eine nachgewiesene Erkrankung im Nasenrachenraume aus dessen Lymphquellgebiet inficirt wurden. Dabei waren aber im Gegensatze zu der von Pfeiffer angegebenen Schmerzhaftigkeit die haselnuss- bis wallnussgross geschwellten Drüsen indolent. Als Begleiterscheinungen, welche leicht verlocken, als einzig bestehendes und primäres Symptom aufgefasst zu werden, bestanden entzündliche Affectionen in der Nasen- und Mundhöhle. Dazu kommt ein objectiver bacteriologischer Befund, nämlich der Nachweis von Streptococcen in überaus grosser Menge in aus der Nase entleerten blutigen Fetzen. Der Krankheitsprocess ist in diesem Falle ein der Streptococcenangina der Gaumentonsillen analoger, was dadurch erwiesen wird, dass die pflegende und inficirte Mutter eine Follicularangina acquirirte. Bei dieser schwellte die eine Submaxillardrüse an; die Nackendrüsen blieben frei.

Die allgemeinen Consequenzen, welche die Fälle der Literatur und der vorgetragene gestatten, werden resumirend folgendermaassen zusammengefasst:

1. Das sog. Drüsenfieber ist vorwiegend eine Krankheit des Kindesalters und bedeutet in seinem der Krankheit die Signatur gebenden klinischen Bilde als Lymphadenitis, vornehmlich der Nackendrüsen und weiterhin der übrigen Hals- und Achseldrüsen, nur einen symptomatischen Ausdruck einer infectiösen Erkrankung im Nasenrachenraum, speciell der Pharynxtonsille, ganz analog irgend einer Form der Angina tonsillaris. Dabei können entzündliche Nebenerscheinungen in der Mundhöhle und Nase bestehen.

2. Die Lymphadenitis beim Drüsenfieber stammt aus dem Lymphquellgebiete des Infectionssitzes, welcher mit den afficirten Drüsen in Verbindung steht.

3. Bei der Propagation des Infectionsstoffes bilden die hinteren und seitlichen Pharynxdrüsen die erste Etappe oder Durchgangsstation. Im fortgeschrittenen Alter atrophiren nur die inconstanten retropharyngealen Drüsen, die constanten lateralen dagegen persistiren. Damit erklärt sich das seltene Vorkommen des Drüsenfiebers bei Erwachsenen, bei welchen in Ermangelung einer Pharynxtonsille der Sitz der Infection die Schleimhaut des Nasenrachenraumes selbst sein kann.

4. Die Verschleppung eines Krankheitsstoffes von den Gaumenmandeln aus vollzieht sich auf anderen Lymphbahnen und zu anderen Drüsen, nämlich zu den Gl. submaxillares, welche in diesem Falle dann die erste Etappe darstellen. Deshalb bleiben bei solcher Localisation des Krankheitsprocesses die Nackendrüsen frei.

Digitized by Google

5. Bei combinirtem Infectionssitze im Nasenrachenraume und in der Mundhöhle können die dem beiderseitigen Lymphquellgebiete zugehörigen Drüsen, die Nacken- und Submaxillardrüsen, anschwellen.

6. Das Drüsenfieber ist kein Morbus sui generis. Dasselbe ist eine Infectionskrankheit mit verschiedener bacteriologischer Aetiologie. Die im beschriebenen Falle nachgewiesenen Streptococcen können nicht allgemein als ausschliessliche Krankheitserreger angesehen werden und man kann deshalb trotz deren Ursächlichkeit im einzelnen Falle das Drüsenfieber nicht schlechtweg als Streptococceninfection bezeichnen. Wie die Angina tonsillaris kann auch das Drüsenfieber durch die verschiedensten Bacterien hervorgerufen werden, ja man muss sogar annehmen, dass es der alleinige Ausdruck irgend einer im Nasopharynx localisirten und anderweitig nicht in Erscheinung tretenden gewöhnlichen Infectionskrankheit rudimentärer Form sein kann.

7. Die Anschwellung der Nackendrüsen für sich allein ist kein absolutes pathognomonisches Zeichen für Lues.

8. Die Beschränkung des Krankheitsprocesses auf die allernächst gelegenen oder die Propagation auf die entfernten Lymphdrüsen, sowie das Auftreten von Complicationen (Nephritis etc.) ist von der Resistenz des befallenen Körpers oder des in Betracht kommenden Gewebes und von der Virulenz des jeweiligen Krankheitserregers abhängig.

Discussion.

Herr Schech: Was die Schwellung der seitlichen Halslymphdrüsen und Nackendrüsen bei Syphilis anlangt, so kommt dieselbe hauptsächlich da vor, wo der Primäraffect am Kopfe resp. in der Mundrachenhöhle sass; ferner vermisst man selten die betr. Lymphdrüsenschwellung bei papulös-maculösem Exanthem der Kopfhaut. Bei tertiärer Mund-Rachenlues ist Lymphdrüsenschwellung nicht nur nicht constant, sondern vielmehr recht selten, während sie bei Tuberculose und Carcinom fast constant ist.

Herr Seitz a. G.: Drüsenfieber ist auch unter einem reichen Kindermaterial nur selten zu beobachten, wenn man von den secundären Affectionen besonders bei Scharlach absieht. Doch sah ich das vom Vortr. präcisirte Krankheitsbild zuweilen und auch auscheinend die Infection von anginös erkrankten Familiengliedern ausgehend.

Herr Rosenbaum a. G.: Auch ich kann über einen Fall aus meiner Praxis berichten; es handelt sich um ein dreijähriges Kind, das etwas behinderte Nasenathmung zeigte, sonst subjectiv ohne Beschwerden war; Fauces waren kaum geröthet, Nacken- und Submaxillardrüsen wenig geschwellt, nicht schmerzhaft, doch bestand remittirendes Fieber mit täglichen Schwankungen von 36,9—39,8 (Analmessung); da das Fieber nicht zurückging, wurde die Rachenmandel entfernt (Herr Docent Dr. Neumayer), wonach die Temperatur sofort abfiel und nur einige Tage noch 38,5, wohl durch Resorption virulenten Materials von der Wundfläche aus, erreicht wurde.

2. Vortrag von Dr. Mader: Ueber Misserfolge in der Behandlung der hyperplastischen Rachentonsille.

(Erscheint in extenso an anderer Stelle.)

Digitized by Google

Discussion.

Herr Schech: Ich kann bestätigen, dass die Recidive hauptsächlich da vorkommen, wo ungenügend operirt wurde, und dieses Letztere ist oft der Fall bei ungeberdigen und sich sträubenden oder unartigen Kindern, bei denen ich die Narcose für absolut nöthig halte, während ältere, vernünftige Kinder ohne Narcose operirt werden können. Eine zweite Ursache des Recidivs der Adenoiden liegt in dem sogen. „Lymphatismus", wobei zahlreiche Lymphdrüsen auch unterhalb des Halses und Kopfes geschwellt sind, und welchem eine allgemeine Blut- resp. Lymphdrüsenerkrankung zu Grunde zu liegen scheint; ein dritter Grund, warum die Erscheinungen nach Operation der Adenoiden manchmal nicht zurückgehen, sind gleichzeitige Missbildungen der Nase, Verkrümmungen des hinteren Septumendes, Verwachsungen und Difformitäten der Choanen, Muschelverwachsungen etc.

Herr Hecht: Ich kann nur immer wieder zur Operation der hypertrophischen Rachentonsille das Schütz'sche Instrument, das in drei Grössen angefertigt wird, als das geeignetste empfehlen. Von Ausnahmefällen abgesehen, gelingt es immer, die Rachenmandel in toto zu excidiren; etwa restirende kleine Stückchen kann man dann leicht sofort oder später mit anderen Instrumenten (Ringmesser, Schlinge etc.) abtragen. Bezüglich der Narcose muss ich meinen Standpunkt dahin präcisiren, dass man in der Regel ohne Narcose operiren und nur in besonderen Ausnahmefällen die Rachenmandel in Narcose entfernen soll. Ich selbst habe bei mehreren Hundert Adenoiden-Operationen noch niemals die Narcose angewandt und bin stets zum Ziele gekommen. Abgesehen von den wenn auch geringen Gefahren der Narcose an sich, der Möglichkeit etwaiger Blutaspiration und den Nachwehen der Narcose — welch' letztere ja beim Bromäthyl allerdings nahezu in Wegfall kommt — hat man auch gleich nach der Operation, sobald die Blutung steht, in vielen Fällen die Möglichkeit, das Operationsgebiet im Spiegelbilde zu controliren und sich von dem Operationseffecte zu überzeugen. Die postoperative, digitale Exploration des Nasenrachenraumes halte ich für unzweckmässig.

Herr Mader (Schlusswort): Bezüglich der Indication zur Narcose möchte ich noch auf einen Punkt aufmerksam machen, der meines Wissens noch nicht hervorgehoben wurde: Ich halte die Narcose schon aus Gründen der Menschlichkeit für geboten. Patienten, welche noch verschiedene andere Operationen durchgemacht haben, z. B. Entfernung von Hypertrophien, Spinen u. dergl., geben übereinstimmend an, dass die Adenoidenoperation die weitaus schmerzhafteste sei und sie würden sich alle ohne Narcose wieder machen lassen, nur die eine nicht mehr. Unter solchen Umständen ist eine üble Einwirkung auf das Nervensystem des kindlichen Organismus bei einer derartigen Brüskirung desselben, wie das bei der Operation ohne Narcose geschieht, durchaus plausibel.

Was das von Herrn Hecht erwähnte Schütz'sche Instrument betrifft, so habe ich dasselbe ebenfalls ausprobirt, am Lebenden und an der Leiche, konnte aber nicht finden, dass es eine Ausnahme macht.

* * *

Digitized by Google

23. Sitzung am 4. Januar 1904.

Vorsitzender: Prof. Schech.
Schriftführer: Dr. Hecht.

Dr. F. Schaefer: Demonstrationen von Instrumenten und Apparaten.

I. Ein von ihm selbst construirter electrischer Anschluss-Apparat.

In Tischform, auf Rollen fahrbar, bekommt der Apparat seine Zuleitung durch ein Zugpendel von der Zimmerdecke aus. Dadurch ist grösste Bewegungsfreiheit für den ganzen Apparat gegeben.

Auf den Tischzargen der beiden längeren Seiten sind die Apparate aufmontirt. Die eine Seite trägt Inductionsstrom und constanten Strom mit Milliampèremeter, die andere Seite Caustik mit Ampèremeter und Endoscopie.

Unter den Ableitungsklemmen befinden sich Fächer, die die Leitungsschnüre mit Electroden, Cautergriff, Endoscopielampen aufnehmen, so dass diese Theile nie abgeschraubt werden brauchen.

Den Innenraum des Tisches nehmen Vorschaltlampen und Vorschaltdrähte, wie ein auf einem Schlitten verschiebbarer Transformer-Motor ein, der von den secundären Bürsten den Caustikstrom abgiebt. Werden die Bürsten durch einen Excenterhebel ausser Contact gebracht, so läuft der Transformer-Motor als einfacher Motor.

An seiner Achse sitzt ein auf der schmalen Tischseite vorspringender, sogen. „amerikanischer Bohrkopf", der den Bohrschlauch oder eine Schnurlaufscheibe (für Harncentrifuge oder für stroboscopische Scheiben) centrirt einspannen lässt.

II. Eine Untersuchungslampe mit Stativ.

Als Lichtquelle dient eine 32K-Nernstlampe, vor der eine Halbkugellinse mit Zahntrieb sitzt.

Das Ganze ist aufgehängt an einem Halbkreisbogen, der sich im Centrum des Kreises um seine Achse drehen lässt, wie auch gestattet, die Lampe in jedem Winkel zur Horizontalen mittels Klemmschraube festzustellen.

Als Stativfuss selbst dient ein sogen. Wahl'sches Rohr, d. h. zwei in einander verschiebliche Rohre, die durch Klemmung von drei Stahlkugeln auf einem Conus in jeder Höhenlage ohne Schraube festgehalten werden.

III. Eine Sondirungsvorrichtung in Verbindung mit dem Salpingoscop.

Um mit dem kleinen Salpingoscop unter Controle des Auges Sondirungen und Ausspülungen von Buchten und Nebenhöhlenöffnungen vorzunehmen, hat Vortr. über dasselbe auf einer Schutzhülse ein kleines Führungsröhrchen für elastischen Tubencatheter angebracht, dessen Ende gerade über dem Prisma durch eine kleine Feder mehr oder weniger wirklich abgebogen wird, je nachdem man durch Vor- oder

Digitized by Google

Zurückschieben des Führungsröhrchens die Feder mehr oder weniger sich krümmen lässt.

Ist das Ostium durch Verschieben des Catheters sondirt, so kann man durch denselben unter optischer Controle eine Ausspülung vornehmen.

IV. Ein neuer Spülapparat in Tischform.

(Derselbe wird in dieser Zeitschrift genauer beschrieben werden.)

2. Vortrag von Dr. Boehm: Ueber Verletzungen des Trommelfelles durch indirecte Gewalt.

(Ist in extenso in dieser Monatsschrift 1904, No. 3 erschienen.)

Discussion.

Dr. Hecht: Bezüglich der Form der traumatischen Trommelfellperforationen muss man berücksichtigen, wie lange Zeit zwischen Trauma und erster Untersuchung verstrichen. Ebenso wie die artificiellen — durch Paracentesen gesetzten — Trommelfellperforationen haben auch die traumatischen die Tendenz, ihre ursprüngliche, wohl spaltförmige oder halbmondförmige Form allmählich abzurunden, so dass eine mehr minder lange Zeit nach dem Trauma die traumatische Perforation das gleiche Aussehen bietet, wie die üblichen, nach Mittelohreiterungen persistirenden Perforationen. Durch diese Thatsache ist es oft unmöglich, auf Grund des objectiven Befundes allein die Diagnose einer traumatischen Perforation mit Sicherheit zu stellen.

Prof. Schech hat leider an sich selbst einmal die Folgen einer traumatischen Trommelfellperforation studiren können, indem ihm beim Bücken im Walde der abgestorbene Ast eines Lärchenbäumchens in's linke Ohr gerieth und das Tympanum zerriss. Einem furchtbaren Knalle folgten momentane Bewusstlosigkeit, dann Sausen, Brausen, alle möglichen musikalischen Töne, Erscheinungen der Labyrinthreizung, welche sich namentlich beim Eisenbahnfahren zur Unerträglichkeit mit gleichzeitiger hochgradigster Schwerhörigkeit steigerten. Die Verletzung im hinteren unteren Quadranten heilte völlig aseptisch, doch blieben die Erscheinungen der Labyrinthreizung noch fast ein halbes Jahr lang bestehen. Die Gehörschärfe stellte sich wieder völlig her, vielleicht sogar etwas besser, da das Trommelfell nach Aussage eines Ohrenspecialisten vorher etwas erschlafft gewesen war. Sodann fragt Prof. Schech nach dem Vorkommen und der Häufigkeit von Trommelfellperforationen bei Detonationen, beim Schiessen aus Panzerthürmen oder aus grossen Belagerungsgeschützen.

Digitized by Google

II. Referate.

a) Otologische:

Zur Casuistik der diagnostischen Irrthümer in der Otochirurgie. Von Dr. Walther Schulze, Assistenzarzt der Klinik. Aus der k. Universitäts-Ohrenklinik in Halle a. S. (Geh. Med.-Rath Prof. Dr. Schwartze). (Arch. f. Ohrenheilk., Bd. 60.)

Sch. berichtet über einen Fall von linksseitiger Ohreiterung mit linksseitigem Kopfschmerz sowie Percussionsempfindlichkeit der linken Kopfseite, ferner Aphasie und rechtsseitiger Lähmung, alles Symptome, welche auf eine Betheiligung der dem kranken Ohre entsprechenden linken Gehirnhemisphäre hinwiesen. Bei der Operation wurde keine cerebrale Complication gefunden. Die Obduction ergab, dass der ganze Symptomencomplex durch eine chronische Nephritis bezw. durch Urämie hervorgerufen war.

Bei einem zweiten operirten Falle bestanden gleichfalls Herderscheinungen für den linken Schläfelappen. Bei der Obduction erwies sich das Gehirn und die Hirnhäute intact. Der Sinus zeigte entzündliche Veränderungen. Das Krankheitsbild war durch pyämische Allgemeininfection hervorgerufen.

Sch. appellirt, die ungünstigen Ausgänge, die Misserfolge und die Fehldiagnosen nicht mit dem Mantel der Vergessenheit zu umhüllen, sondern im Interesse der Wissenschaft zu veröffentlichen. Alt.

Vier Todesfälle nach Mittelohreiterung. Von Stabsarzt Dr. Hölscher in Ulm. (Zeitschr. f. Ohrenheilk., XLV, 4)

Casuistische Beiträge zur Kenntniss der letalen Folgeerscheinungen nach acuten und chronischen Mittelohreiterungen. Keller.

Beitrag zur Pathologie und Diagnose der tuberculösen Mittelohrentzündung. Von Dr Grimmer in Montreal. (Zeitschr. f. Ohrenheilk., XLIV, 2.)

Unter 19 Fällen von chronischer Mittelohreiterung fanden sich 5 tuberculöser, 13 nichttuberculöser Natur, in einem Falle blieb die Diagnose zweifelhaft. Verf. bespricht eingehend die Schwierigkeit der differentiellen Diagnose an der Hand der Literatur sowie eigener Beobachtung. Erwähnt sei, dass sich in 60 pCt. der tuberculösen Fälle Facialislähmung vorfand gegen 33 pCt. bei den nichttuberculösen Ohreiterungen, sowie dass bei ersteren die Lähmung viel früher sich einstellte. Dieser Umstand lasse sich für die Diagnose der tuberculösen Natur ebenso verwerthen wie die Schmerzlosigkeit des Ohrprocesses, frühauftretende ausgedehnte Knochenzerstörung und multiple Trommelfellperforation; dagegen liess sich aus der Beschaffenheit des Eiters bei obigen Fällen kein Rückschluss auf die tuberculöse Natur des Ohrleidens ziehen. Auch

Digitized by Google

Gr. weist auf die schlaffen, ödematösen Granulationen bei tuberculösen Warzenfortsatzerkrankungen hin und betont in Uebereinstimmung mit **Scheibe**, dass in keinem der mit Cholesteatom complicirten chronischen Ohreiterungen es sich um Tuberculose gehandelt habe. **Keller.**

Richtung und Benennung der Bogengänge des menschlichen Labyrinthes. Von Dr. Sato aus Tokio. Aus dem Laboratorium der Ohren- und Kehlkopfklinik der Universität Rostock. (Zeitschr. f. Ohrenheilk., XLIV, 2.)

Verf. weist durch Messungen das Irrige der allgemein verbreiteten Annahme nach, dass die Bogengänge parallel der horizontalen, sagittalen und frontalen Schädelebene gerichtet seien; der sagittale Bogengang z. B. stehe in einem Winkel von ca. 45° zur sagittalen Medianebene des Kopfes. Demnach sei die übliche Benennung der Bogengänge als gänzlich unbrauchbar aufzugeben. **Keller.**

Giebt es Abweichungen im Verlaufe des Nervus facialis, welche auf die Warzenfortsatzoperation von Einfluss sind? Von Dr. Randall in Philadelphia. (Zeitschr. f. Ohrenheilk., XLIV, 3.)

Entgegen der Ansicht anderer Autoren über grosse Verschiedenheiten im Verlaufe des Facialiscanals fand R., „dass der absteigende Theil des Nerv. facialis bis zum Austritte aus dem Foramen stylomastoideum in allen untersuchten 100 Fällen einen fast verticalen Verlauf zeigte und die schiefe Fläche des Trommelfelles etwa 3 mm hinter der mittleren Partie des hinteren Annulusrandes kreuzt". **Keller.**

Zur Aetiologie der perlförmigen Epithelialbildungen am Trommelfell. Von Dr. Ernst Urbantschitsch in Wien. (Arch. f. Ohrenheilk., Bd. 60.)

Zwischen der Durchtrennung des Trommelfelles und der Bildung der Epithelialperlen besteht ein inniger Zusammenhang. Bei der Durchschneidung der Membran werden von ihrer Oberfläche entweder losgelöste oder wahrscheinlich umgestülpte Epithelzellen in die Substantia propria gebracht, die hier gewuchert sind, die dann aus der Bindesubstanz der mittleren Trommelfellschicht mit einer Hülle umkleidet werden und in dieser sich später zum Theile in Detritus umwandeln. Diese kleinen Neubildungen sind als cystische Geschwülste anzusehen und können als Miniaturatherome angesprochen werden. **Alt.**

Zur Kenntniss der hereditär-degenerativen Taubstummheit. Von Dr. V. Hammerschlag in Wien. (Zeitschr. f. Ohrenheilk., XLV, 4.)

Nach den Untersuchungen von **Alexander** und **Kreidl** an japanischen Tanzmäusen sowie von **Pollak** und **Strehl** an Taubstummen lag die Vermuthung nahe, dass sich in dem differenten Verhalten bei Galvanisation des Kopfes ein gewisser Anhalt für die Unterscheidung congenitaler und acquirirter Taubstummheit finden lassen würde, insofern bei der ersteren die Fälle mit normaler galvanischer Reaction bei weitem überwiegen. H. prüfte die Resultate an einer Zahl von 23 Taubstummen, welche er auf Grund anamnestischer und sonstiger Momente als con-

Digitized by Google

genitale Taubstumme aus der Zahl der Zöglinge der Allgem. österreich. israelit. Taubstummenanstalt in Wien aussonderte; bei Galvanisation des Kopfes verhielten sich dabei 22 normal. Gleichwohl möchte H. hierin kein entscheidendes diagnostisches Merkmal zwischen congenitaler und acquirirter Taubstummheit erkennen, weil auch unter letzteren ein gewisser Procentsatz normale galvanische Reaction zeigen wird.

Keller.

Ueber die Frühformen der Scharlachotitis und deren Bösartigkeit. Von Dr. Lewy in Frankfurt a. O. (Zeitschr. f. Ohrenheilk., XLIV, 3.)

Der Autor bespricht an der Hand eines einschlägigen Falles und der Literatur die Bedeutung der Scharlachotitis im Allgemeinen sowie der Frühform derselben im Besonderen. Keller.

Zwei Schläfenlappenabscesse. Von Dr. Voss in Riga. (Zeitschr. für Ohrenheilk., XLIV, 2.)

Im ersten Falle handelte es sich um eine traumatische Trommelfellruptur mit nachfolgender Ohreiterung und Fortleitung des Processes in's Cavum cranii ohne Basisfractur; der kirschgrosse Abscess an der Unterfläche des Schläfenlappens war bei der Operation nicht gefunden worden. Beim zweiten Falle, chronischer rechtsseitiger Otorrhoe, wurde bei der Radicaloperation mit Freilegung des Sinus und der Dura des Kleinhirns und des Schläfenlappens der Abscess mit der Pravaz'schen Spritze getroffen. Keller.

Zur Kenntniss der postoperativen Pyocyaneus-Perichondritis der Ohrmuschel. Von Dr. Tatsusaburo Sarai. Aus der Ohren- u. Kehlkopfklinik in Rostock. (Zeitschr. f. Ohrenheilk., XLV, 4.)

In den bisher daraufhin untersuchten Fällen von eitriger Perichondritis der Ohrmuschel nach Zaufal'scher oder Stacke'scher Plastik fand sich im Eiter stets der Bacillus pyocyaneus vor. T. reiht den bisherigen Beobachtungen einen neuen Fall an; bei demselben erwiesen sich Alcoholverbände als schmerzlindernd; unter fortgesetztem Druckverbande schwand die anfänglich beträchtliche Verdickung in der Cavitas und Cymba conchae vollständig. Keller.

Zur Kenntniss der Höhlen im Stirnbeine. Von Prof. Dr. A. Onodi in Budapest. (Arch. f. Laryngol. etc. 1903, Bd. XIV, pag. 375.)

O. theilt die Ergebnisse seiner Untersuchungen mit, die er, nur das practische Interesse der zu beschreibenden Verhältnisse vor Augen haltend, vornahm und die sich auf die Höhlen im Schuppentheile und im Orbitaltheile (Cellulae orbitales) von 30 Schädeln beziehen. Die Ergebnisse waren in practischer Hinsicht lehrreich und das Gesammtbild der gefundenen Verhältnisse gestaltete sich instructiv für die Beurtheilung des diagnostischen Werthes der Durchleuchtung, instructiv auch für die chirurgischen Eingriffe und für die Erklärung der orbitalen und cerebralen Complicationen. Was diese letzteren anlangt, so ergiebt sich aus O.'s Untersuchungen, wie leicht das Weiterschreiten der krank-Processe von der Stirnhöhle aus theils durch die Communicationen,

Digitized by Google

theils durch die dünnen Scheidewände auf die Orbitalzellen, ferner auf das Siebbeinlabyrinth und event. auch auf die Keilbeinhöhle erfolgen kann, dass ferner, trotz der Eröffnung der Stirnhöhle, die Erkrankung der mit der Stirnhöhle communicirenden oder abgesonderten Orbitalzellen fortzubestehen und sowohl zu orbitalen wie cerebralen Complicationen zu führen im Stande ist. Diese Complicationen können entstehen auch durch Perforationen der papierdünnen Wände der Stirnhöhle gegen die Augenhöhle und gegen die vordere und mittlere Schädelgrube zu, ferner durch Perforation der papierdünnen Wände der Orbitalzellen gegen die Augenhöhle und gegen die vordere Schädelgrube. Beziehentlich der chirurgischen Eingriffe steht O. nach wie vor auf dem Standpunkte, dass bei der grossen Mannigfaltigkeit der Formverhältnisse der Höhlen im Stirnbeine und bei Betrachtung der von ihm geschilderten und abgebildeten Verhältnisse nur von einer radicalen Eröffnung und Ausräumung der Stirnhöhle die Rede sein könne. Mit der vollständigen Entfernung der vorderen Stirnhöhlenwand habe Kuhnt den richtigen Weg eingeschlagen und mit der gleichzeitigen der unteren Stirnhöhlenwand habe Killian die Methode erfolgreich vervollkommnet.

Beschorner.

Ueber Sinusphlebitis tuberculosa. Von Dr. F. Grossmann, Assistenzarzt. Aus der königlichen Universitäts-Ohrenklinik zu Berlin (Director Geh. Med.-Rath Prof. Dr. A. Lucae). (Arch. f. Ohrenheilk., Bd. 60.)

G. beschreibt einen Fall von Tuberculose des Sinus sigmoideus und des Querblutleiters und erwähnt vier analoge Fälle aus der Literatur von Habermann, Rossel, Piffl und Barnik. Alt.

Erfahrungen über den Verlauf des pyämischen Fiebers bei der otogenen Sinusphlebitis. Von Prof. Dr. Takabatake (Rostocker Ohrenklinik. (Zeitschr. f. Ohrenheilk., XLV, 4.)

T. stellte Untersuchungen über den Verlauf des pyämischen Fiebers bei otitischer Sinusphlebitis an, welche im Allgemeinen mit den Curven übereinstimmen, wie solche von Heubner und Wunderlich aufgestellt sind; Temperatur über 40,8° wurde dagegen nicht beobachtet, Schüttelfröste nur in 6 von 51 Anfällen. Keller.

Ueber die Beleuchtung mit Acetylen in der Oto-Rhino-Laryngologie. (De l'eclairage par l'acétylène en oto-rhino-laryngologie.) Von Dr. Ricard in Algir. (Arch. internat. de laryngol. etc., Bd. XVI, November-December 1903.)

R. giebt Beschreibung und Abbildung einer Acetylengaslampe nach dem Systeme von A. Barthez. Ihre Vorzüge sind ein besonders weisses Licht von 15—20 Mal grösserer Intensität wie Kohlengas mit gewöhnlichen und 44 Mal grösserer Intensität als Kohlengas mit Auer-Brennern verbrannt. Es beeinträchtigt nicht die natürliche Farbe des beleuchteten Objectes, flackert nicht und ist billiger als die meisten anderen Beleuchtungsarten, auch die electrischen. Von giftigen Eigenschaften und hässlichem Geruch hat R. nichts wahrzunehmen vermocht.

Beschorner.

Digitized by Google

b) Rhinologische:

Die Rhinologie des Hippokrates. (La rhinologie dans Hippocrate.) Von Dr. A. Courtade. (Arch. internat. de laryngol. etc., Bd. XVI, November/December 1903.)

C. hat aus der Uebersetzung der Hippokratischen Werke das herausgesucht, was sich auf die Rhinologie bezieht und versucht die Anführungen unseren modernen Anschauungen anzupassen. Er verhehlt sich die Schwierigkeiten seines Beginnens nicht und macht selbst auf die Unsicherheit seiner Auslegungen aufmerksam, welche in der Knappheit der Beobachtungen und der lapidaren Kürze des Hippokratischen Styles ihren Grund haben. Ueberdies glaubt C. doch, dass bei aller Hochachtung vor dem Vater der Medicin dieser sich vielfach in der Abschätzung und Bewerthung der beobachteten Thatsachen hat täuschen lassen und Meinungen hat aussprechen können, deren Exactheit sehr der Bestätigung bedarf. Beschorner.

Beiträge zur Kenntniss der adenoiden Cachexie. I. Blutuntersuchungen bei Kindern vor und nach der Entfernung adenoider Vegetationen aus dem Nasenrachenraume. II. Kommt die orthotische (cyclische) Albuminurie bei Kindern mit adenoiden Vegetationen häufig vor? Von Prof. Dr. Takabatake. Aus der Ohren- und Kehlkopfklinik in Rostock. (Zeitschr. f. Ohrenheilk., XLIV, 4.)

1. In 12 Fällen steigerte sich ohne Ausnahme der Hämoglobingehalt des Blutes nach der Operation, 8 Mal zeigte sich eine Vermehrung, 4 Mal dagegen eine Verminderung der rothen Blutkörperchen, während die Zahl der weissen in allen Fällen nach der Operation kleiner wurde.

2. „Unter der orthotischen Albuminurie, welche besonders bei solchen Kindern und jugendlichen Individuen zu constatiren ist, welche das Bild schwächlicher Körperconstitution und mangelhafter zurückgebliebener Entwicklung bieten, versteht man die Art der Eiweissausscheidung im Urin, die dadurch characterisirt ist, dass sie ohne nachweisbare anatomische Läsion der Nieren zumeist am Tage auftritt und bei Bettruhe, also in der Nacht, schwindet.“ Unter 50 mit Vegetationen behafteten Kindern fand sich jedoch nur in einem Falle Albuminurie und auch dabei während einer allerdings nur viertägigen Beobachtungszeit nur 1 Mal; ob dieselbe als orthotische oder auch nur als eine alimentäre aufzufassen ist, muss dahingestellt bleiben. Keller.

c) Pharyngo-laryngologische:

Ueber syphilitische Necrose des Oberkiefers. Von Dr. Treitel in Berlin. (Arch. f. Laryngol. etc. 1903, Bd. XIV, pag. 394.)

Knochennecrosen des Oberkiefers sind selten. Beim Erwachsenen ist jede ausgedehntere Necrose am Oberkiefer, sowie jede Caries mit fortschreitender Zerstörung fast nur der Lues eigen. T. bringt einen

Digitized by Google

hierher gehörigen Fall, der mit Sequesterbildung und Losstossung des necrotischen Knochenstückes endete. Dieses bestand aus der die Fossa canina enthaltenden Partie mit dem Alveolarrande nebst zweitem Schneidezahne, aus der inneren und hinteren Fläche, welche zum Verschlusse der von der unteren Muschel freigelassenen Lücke der lateralen Wand diente. Nach Entfernung des Sequesters trat eine Communication mit dem unteren Nasengange ein und die untere Muschel schwoll an, so dass die Nase vorübergehend verlegt wurde. Nachdem sich noch kleine Sequester losgestossen hatten, bestand eine sehr umfangreiche Höhle, vom Kieferrande aus ca 3 cm hoch, nur am Eingange von einem Durchmesser von $1^1/_2$ cm; sie communicirte nach aussen mit der Highmorshöhle, nach innen mit der Nase. Auch in diesem Falle lag Lues zu Grunde. Beschorner.

Fibromyxome des Rachens. Entfernung. Heilung. (Fibro-myxome du pharynx. Ablation. Guérison.) Von Dr. M. Péraire und A. Demars. (Arch. internat. de laryngol. etc., Bd. XVI, November-December 1903.)

Bei einer 55jährigen Dame fand sich hinter dem Gaumensegel, dieses nach vorn und rechts hervorbuchtend, ein Tumor von stark Mandelgrösse. Er sass in Höhe des 2. Cervicalwirbels ungestielt der hinteren Rachenwand auf und reichte bis zur Schädelbasis. Er war unregelmässig, abgeplattet, elastisch anzufühlen und verstopfte den rechten hinteren Naseneingang vollständig. Die Neubildung, welche sich als ein Fibromyxom erwies, wurde mit dem Bistouri abgetragen, die Wundfläche galvanocauterisirt und so eine vollständige und dauernde Heilung herbeigeführt. Beschorner.

Behandlung der chronischen catarrhalisch-hypertrophischen Pharyngitis mit netzartigen Scarificationen. (Pharyngite catarrhale hypertrophique chronique par les scarifications réticulées.) Von E. Escat in Toulouse. (Arch. internat. de laryngol. etc., Bd. XVI, No. 4, Juli/August 1903.)

E. bedient sich zu diesen Scarificationen, nach dem Vorgange von Faraci in Palermo (1897), eines von ihm construirten Scarificators mit sieben neben einander stehenden Klingen, den er derartig von oben nach unten und seitlich über Gaumensegel, Gaumenbögen und Zäpfchen zieht, dass ein Gitterwerk von Einschnitten entsteht. Hierauf pinselt er eine Jodlösung (nach Ruault) oder eine Chlorzinklösung in die Substanz der Schleimhaut ein. Dieses tiefe Eindringen des Medicaments, sowie die vorausgegangene Blutung erachtet E. als für die Heilung der chronischen hypertrophischen Pharyngitis von grösster Wichtigkeit. Beschorner.

Beitrag zur Lehre von den Sprachstörungen im Kindesalter. Von Dr. V. Hammerschlag. (Zeitschr. f. Ohrenheilk., XLV, 3.)

Anknüpfend an einen Fall von Sprachverlust bei intactem Gehöre bei einem $5^1/_2$jährigen Mädchen, und zwar im Gefolge einer mit Krampfanfällen complicirten Masernerkrankung, bespricht H. das Vorkommen

Digitized by Google

von Aphasien im Verlaufe acuter fieberhafter Infectionskrankheiten im Kindesalter, wie Scharlach, Masern, Keuchhusten, Diphtherie, Ileotyphus. Meistens sind die Sprachstörungen nur vorübergehende, nur selten, wie im obigen Falle, dauernde; in ersterem Falle könne es sich nicht um gröbere Läsionen des Centralorganes handeln, während für die bleibenden Sprachstörungen organische Veränderungen der Hirnsubstanz angenommen werden müssten. Zur Beurtheilung der pathologischen Anatomie dieser Fälle reiche aber das vorliegende Material keineswegs aus.

Keller.

Untersuchung der Sprachorgane. Anwendung der graphischen Methode. (Exploration des organes de la parole. Application de la méthode graphique.) Von Dr. Zünd-Burguet. (Arch internat. de laryngol, Bd. XVI, No. 2, 3 u. 5, Mai/October 1903.)

Z.-B. beschreibt in diesem rein technischen Theile seiner Arbeit die von ihm und Anderen zu oben genanntem Zwecke construirten sinnreichen, zum Theile sehr complicirten Apparate, die zum Einregistriren, Einschreiben oder zur Untersuchung der Stimm-, Sprech-, Athmungsorgane (Laryngograph, Pneumograph, Glossodynomometer etc.) dienen. Er erläutert sie durch zahlreiche Abbildungen und verspricht sich von der Anwendung jener viel für Erziehung, Bildung der Stimme und für Behandlung und Heilung des Stotterns und anderer Leiden, und besondere von Sprachgebrechen.

Beschorner.

Ueber die besondere Vulnerabilität des Musculus crico-arytaenoideus posticus. (De la prétendue vulnerabilité du muscle crico-aryténoidien postérieur. Examen critique de la loi de la paralysie abductrice primitive.) Von Dr. Broeckaert in Gand. Kritische Untersuchung über das Gesetz der primären Abductorenparalyse. (Arch. internat. de laryngol. etc., Bd. XVI, No. 4, Juli-August 1903.)

Zu weiterer Beleuchtung der Frage, ob die Glottisdilatatoren vulnerabler seien als die Constrictoren, hat B. bei einer Anzahl Kaninchen den Nerv. recurrens und gleichzeitig den Nerv. sympathicus durchschnitten. Nach drei Wochen fand er den M. posticus in seinem Volumen wesentlich vermindert, während er bei den Kaninchen, bei denen er nur allein den Nerv. recurrens durchschnitt, nach drei Wochen kaum eine Volumsverminderung zu constatiren vermochte.

Beschorner.

Resultate der chirurgischen Behandlung des Larynxcarcinoms und Statistik der in Dr. Cisnero's Klinik operirten Fälle. (Résultats du traitement chirurgical du cancer du larynx et statistique des opérations pratiquées dans la clinique du Dr. Cisneros.) Von Dr. E. Botella. (Arch. internat. de laryngol. etc., Bd. XVI, November-December 1903.)

Aus einer Statistik, welche sich auf ein Material von 105 Fällen von Kehlkopfkrebs erstreckt, zieht C. folgende Schlüsse: die scharfe Begrenzung des Krebses ist die nothwendige Bedingung für seine

Digitized by Google

Operationsmöglichkeit Wo der Krebs auf ein Stimmband beschränkt oder wo er gut gestielt ist, dürfen wir ein endolaryngeales Verfahren anwenden, aber nur dann, wenn uns Gelegenheit gegeben wird, den Kranken weiter zu beobachten, damit wir bei den ersten Zeichen eines Recidivs in der Lage sind, energisch eingreifen zu können. Das andernfalls anzuwendende Operationsverfahren wird zum Ziele haben, uns eine Exstirpation des gesammten Tumors und des ihn umgebenden gesunden Gewebes zu gestatten, zunächst womöglich durch partielle Exstirpation, oder aber, wenn nöthig, halbseitige Laryngectomie, schlimmsten Falles totale Exstirpation. Die Thyrotomie wird, trotz ihrer relativen Ungefährlichkeit, wegen der Unsicherheit ihrer Resultate zurückzuweisen sein. Beschorner.

Notizen.

Die Laryngological Society of London lässt ein von ihrem Secretär E. F. Potter gezeichnetes Circular an alle Fachcollegen ergehen, in welchem sie darauf aufmerksam macht, dass **Senor Manuel Garcia,** der Erfinder des Kehlkopfspiegels, am 17. März 1905 seinen 100. Geburtstag feiert. Man beabsichtigt dieses für unsere Wissenschaft bedeutsame Fest am genannten Tage officiell zu feiern, wobei dem Jubilar dessen Portrait sowie eine entsprechende Adresse überreicht werden sollen.

Die Laryngological Society of London bittet alle Fachcollegen, sich an der Subscription zu betheiligen bezw. mitzutheilen, ob sie persönlich an der Feier theilnehmen wollen. Subscriptionen nimmt der Schatzmeister Mr. W. R. H. Stewart, 42 Dovonshire Street, Portland Place, London W., entgegen. Man hofft auf eine sehr zahlreiche Betheiligung und auf ein warmes Entgegenkommen der interessirten Kreise.

Der diesjährige **Fortbildungscursus für practische Aerzte an der Universität Greifswald** findet in der Zeit vom 20. Juli bis 2. August statt. Das Programm wird später ausführlich veröffentlicht werden. Anfragen sind an Herrn Prof. A. Martin, Greifswald, Frauenklinik, zu richten.

Alle für die **Monatsschrift** bestimmten **Beiträge und Referate** sowie alle **Druckschriften, Archive** und **Tausch-Exemplare** anderer Zeitschriften beliebe man an Herrn Hofrath Prof. Dr **L. v. Schrötter** in Wien IX, Mariannengasse 3, zu senden. Die Autoren, welche Kritiken oder Referate über ihre Werke wünschen, werden ersucht, 2 Exemplare davon zu senden. Beiträge werden mit 40 Mark pro Druckbogen honorirt und die gewünschte Anzahl Separat-Abzüge beigegeben

Verantwortlicher Redacteur: Prof. Dr. Ph. Schech in München.
Verlag von Oscar Coblentz. Expeditionsbureau: Berlin W. 30, Maassenstrasse 13.
Druck von Carl Marschner, Berlin SW., Ritterstrasse 41.

Digitized by Google

Monatsschrift für Ohrenheilkunde

sowie für

Kehlkopf-, Nasen-, Rachen-Krankheiten.

Organ der Oesterreichischen otologischen Gesellschaft u. der Münchener laryngo-otologischen Gesellschaft.

(Neue Folge.)

Mitbegründet von weil. Prof. Dr. Jos. Gruber, Prof. Dr. M. Rüdinger, Prof. Dr. R. Voltolini und weil. Prof. Dr. Fr. E. Weber-Liel

und unter Mitwirkung der Herren

Docent Dr. **E. Baumgarten** (Budapest), Hofrath Dr. **Beschorner** (Dresden), Prof. Dr. **A. Bing** (Wien), Privatdocent Dr. **G. Brühl** (Berlin), Docent Dr. **Gomperz** (Wien), Dr. **Heinze** (Leipzig). Prof. Dr. **Heymann** (Berlin), Dr. **Hopmann** (Cöln) Prof. Dr. **Jurasz** (Heidelberg), Dr. **Keller** (Cöln), Prof. Dr. **Kirchner** (Würzburg), Dr. **Koch** (Luxemburg), Dr. **Law** London), Prof. Dr. **Lichtenberg** (Budapest), Dr. **Lublinski** (Berlin), Dr. **Michel** (Cöln), Prof. Dr. **Onodi** (Budapest), Prof. Dr. **Paulsen** (Kiel), Dr. **A. Schapringer** (New-York), Dr. **J. Sendziak** (Warschau), Dr. **E. Stepanow** (Moskau), Prof. Dr. **Strübing** (Greifswald), Dr. **Weil** (Stuttgart), Dr. **Ziem** (Danzig).

Herausgegeben von

Prof. Dr. L. v. SCHRÖTTER Wien. **Prof. Dr. PH. SCHECH** München. **Prof. Dr. E. ZUCKERKANDL** Wien.

Prof. Dr. V. URBANTSCHITSCH Wien.

Dieses Organ erscheint monatlich. Man abonnirt auf dasselbe bei allen Buchhandlungen und Postanstalten des In- und Auslandes.
Der Preis für die Monatsschrift beträgt 12 R.-M. jährlich; wenn die Monatsschrift zusammen mit der Allgemeinen medicinischen Central-Zeitung bestellt wird, nur 8 R.-M.

Jahrg. XXXVIII. Berlin, Juni 1904. No. 6.

I. Originalien.

Ueber die Beziehungen der Gefässe der Kieferhöhle zu denen der Zähne.

Von

Dr. **Alexander Strubell** in Dresden.

Durch E. Zuckerkandl's grundlegendes Werk über die normale und pathologische Anatomie der Nase und ihrer Nebenhöhlen sind wir über die anatomischen Verhältnisse dieser Theile in einer Weise orientirt worden, die uns das klinische Studium der Nebenhöhlenaffectionen sehr erleichtert, gleichzeitig haben wir aber erst einen Begriff bekommen davon, wie complicirt die Verhältnisse liegen in Bezug auf die Entstehung der Empyeme. Speciell die Pathogenese der Kieferhöhleneiterungen unterliegt noch immer der Discussion, und wenn man sich auch dahin geeinigt hat, dass die Influenza und andere Infectionskrankheiten die Hauptursache der so häufigen Maxillarantritiden sind, so ist man auf Grund einer genügenden Literatur und der Kenntniss

Digitized by Google

der anatomischen Verhältnisse nicht im Zweifel darüber, dass auch locale Ursachen, besonders dentalen Ursprungs, ein ansehnliches Contingent von Eiterungen zu Stande bringen. So wenig wir über eine überzeugende Statistik verfügen, die die procentuale Häufigkeit der dentalen Empyeme illustriren könnte, so wenig haben wir einen zahlenmässigen Ueberblick über die einzelnen Ursachen aus denen ein dentales Empyem entsteht. Wir wissen, dass es Oberkiefer mit grossen und kleinen Kieferhöhlen giebt, mit hohem und niedrigem Processus alveolaris, aber wir wissen nicht, wie viel öfter die Leute mit grossem Antrum und niedrigem Processus alveolaris ein dentales Empyem bekommen als die anderen jedenfalls doch weniger dazu Prädisponirten.

Bei der ersten Categorie von Patienten bedarf es keines besonderen Scharfsinnes, um eine Eiterung en dente anzunehmen, wenn bei der Section die Wurzeln eines oder mehrerer Zähne in die Kieferhöhle hineinragen und allein mit Granulationen bedeckt sind inmitten einer von glatter Schleimhaut ausgekleideten, von Eiter erfüllten Kieferhöhle. Schwieriger wird schon die Entscheidung sein, wenn bei einem Patienten, der an eitriger Periostitis alveolaris leidet, ein Empyem besteht oder intra vitam bestanden hat, bei dem keinerlei Communication mit dem Antrum zu sehen ist, vielmehr eine noch ziemlich dicke Knochenschicht die erkrankte Alveole von der Höhle trennt. Und doch giebt es Fälle, wo die Anamnese und der sonstige klinische Verlauf fast keinen Zweifel darüber lassen, dass dieses Empyem vom Zahn aus entstanden ist. Es müssen demnach hier noch Bedingungen vorliegen, die wir nicht völlig übersehen können, es müssen Wege offen sein, auf denen die pathogenen Keime auf die Antrumschleimhaut übertragen und wirksam inoculirt werden. Lymphbahnen können hier nicht in Frage kommen und so bleibt nur die Blutbahn übrig, auf der die Bacterien verschleppt würden. Es fragt sich nun: existiren Gefässverbindungen zwischen den Alveolen und der Kieferhöhlenschleimhaut, die innig genug sind, um eine solche Uebertragung plausibel zu machen?

Da stellt sich nun heraus, dass wir mit dieser Frage vom klinischen Gebiete auf das der reinen anatomischen Forschung kommen, indem die hier aufgeworfene Frage vielleicht vom Kliniker gestellt, aber nicht vom Anatomen in einer allen Zweifel ausschliessenden Weise beantwortet worden ist. Wir finden nämlich in den anatomischen Beschreibungen keine eingehende Darstellung dieser Verhältnisse. Nur E. Zuckerkandl hat sich damit beschäftigt und bemerkt in seiner neuesten Publikation im Handbuch der Zahnheilkunde von Scheff, dass die die Alveole versorgenden Gefässe mit denen des äusseren Periostes communiciren, ferner, dass am Oberkiefer neben dem äusseren Periost noch ein inneres existirt, nämlich die tiefliegende Schicht der Sinusschleimhaut, die gleichfalls dem Knochen Arterien zuführt und Venen aus demselben aufnimmt. An der medialen Wand der Kieferhöhle findet nach Zuckerkandl eine Inosculation zwischen den Gefässen der Kiefer- und Nasenhöhle statt.

Schon früher hat Zuckerkandl in einem kurzen Passus auf Gefässverbindungen dieser Art hingewiesen.

Da ich in der anatomischen und klinischen Literatur keine weiteren ausführlichen und präcisen Angaben finden konnte, bin ich gern einer

Digitized by Google

Anregung meines hochverehrten Lehrers, des Herrn Hofrath E. Zuckerkandl gefolgt, diese Verhältnisse zu studiren und habe diese Untersuchungen im K. anatomischen Institut zu Wien ausgeführt. Herr Hofrath Zuckerkandl hat mich bei der schwierigen Injectionstechnik ebenso wie sein Assistent, Herr Doc. Dr. O. Grosser, in liebenswürdigster Weise mit Rath und That unterstützt, wofür ich auch an dieser Stelle meinen ergebensten Dank ausspreche.

Methodik: Die Injection erfolgte unter Benutzung der Tandler'schen Jodnatrium-Gelatine-Berlinerblau-Masse von den Aa. alveolares posteriores aus. Fixirung in Formol, Entkalkung in Salpetersäure mit nachfolgender Alaunbehandlung nach Schaffer. Einbettung der für Schnittserien bestimmten Stücke in Celloidin. Schnittdicke theils 50, theils 20 μ.

Als Uebersichtspräparate dienten am besten mit freier Hand angefertigte, dicke, ungefärbte Schnitte, an denen man schon mit freiem Auge und noch besser mit der Lupe den Verlauf der injicirten Gefässe studiren kann. (Fig. 1.) Wenn wir von oben nach unten vorgehen, sieht man zunächst längs der runden Contour des Bodens der Kieferhöhle in sanfter Krümmung die Gefässe der Kieferhöhlenschleimhaut besonders in ihrer tieferen Schicht verlaufen. An manchen Stellen sieht man nur ein dickeres Gefäss, an anderen zwei dünnere, parallel verlaufend, und in Zwischenräumen durch kurze, dickere, schräg verlaufende Verbindungsäste anastomosirend.

Ganz anders ist das Bild, das wir in der darunter liegenden Spongiosa des Knochens sehen.

Hier findet man mit der Lupe und noch besser mit der schwachen Vergrösserung des Microscopes ein äusserst stark injicirtes weitmaschiges Netz dicker Blutgefässe (Venen), dessen stärkere Aeste zwar im Ganzen sich parallel der Contour des Kieferhöhlenbodens hinziehen, dessen einzelne Gefässe aber entsprechend der polygonalen, netzförmigen Anordnung vielfach schräg in der Diagonale verlaufen. Dieses gröbere Netz schliesst in seinen Maschen ein feineres von dünneren Gefässen (Arterien) ein, die die Zwischenräume ausfüllen und die noch unten näher beschrieben werden.

Noch weiter nach abwärts gelangen wir zu dem Gefässsystem der Alveole. Hier ist die Spitze der Zahnwurzel umsponnen von einem überaus dichten Netz feinster, arterieller Gefässe, die von einigen von weiterher kommenden gröberen gespeist werden; dieses Netz, das sich im Bogen um die Wurzelspitze herumzieht, zeigt auch polygonale Felder, die sich aber mit dem spitzen Winkel nach der Zahnwurzel zu gruppiren, sodass die Polygone längs zum Zahne gestellt sind: Von der Spitze dieser Polygone und auch von ihren Seiten gehen nun feinste Gefässe, Endgefässe, direct auf den Zahn zu und durch die Wurzelhaut und in das Cement desselben hinein. Dieselben dringen aber nicht bis zur Pulpa vor, sondern beschränken sich auf die äusserste Peripherie des Zahnes.

Diese drei Gefässsysteme, das langgestreckte der tieferen Schleimhaut- resp. periostalen Schicht der Kieferhöhle, das grobmaschige des spongiösen Knochens und das feinmaschige der Alveole und der Wurzelhaut mit den Endgefässen sind zwar wohl characterisirt, stehen aber mit einander in so innigem Connex, dass man sie wiederum schwer von

Digitized by Google

einander trennen kann. Die Verbindung der Schleimhaut-Periostgefässe mit denen der Knochen wird hergestellt durch zahlreiche kurze, dicke Gefässe, die in kurzen Intervallen in senkrecht zum Knochen gestellte Canäle verlaufen und so beide Systeme auf das Innigste mit einander vermählen. Ganz im Gegensatze hierzu sind es — mit der Lupe betrachtet — spärlichere, schräg auf langem Wege verlaufende, mittelstarke arterielle Gefässe, die die Communication der Blutleiter der Spongiosa

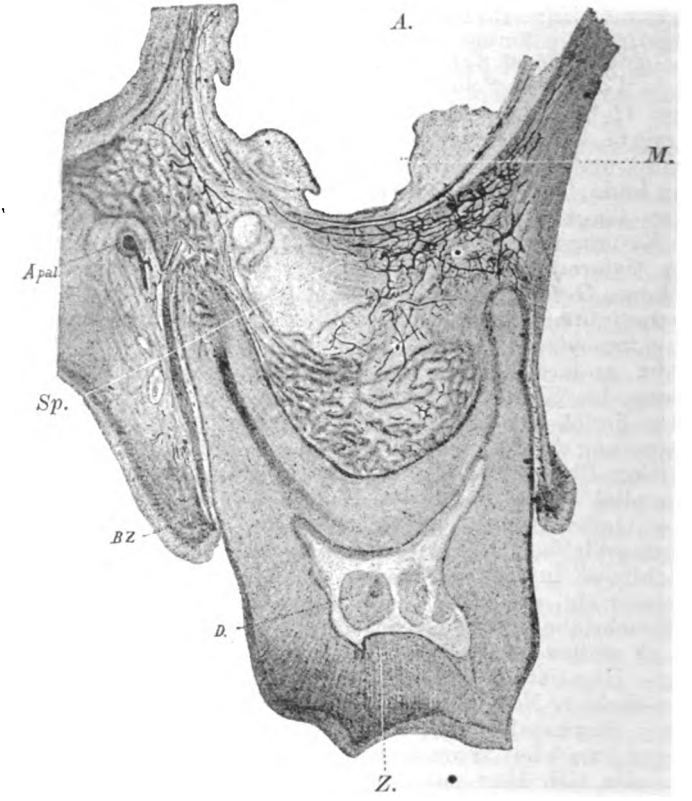

Figur 1.

A. Antrum. *Z.* Zahn. *A. pal.* Arteria palatina. *B. Z.* Buccales Zahnfleisch. *D.* Dentikel. *Sp.* Spongiosa. *M.* Mucosa.

mit denen der Alveole vermitteln, unterstützt durch eine grosse Anzahl feiner und feinster Blutcanälchen, die freilich mit der Lupe schlecht und nur mit dem Microscop gut erkannt werden. Hier sieht man, dass das feinere Capillarsystem der Spongiosa, deren Gefässe in den Markräumen des Knochens liegen, ebenfalls eng zusammenhängt mit dem der Alveole, und gewinnt nunmehr den Eindruck, dass diese drei Systeme im Grunde genommen eins sind.

Digitized by Google

Soweit das Bild, das man aus ganz dicken Uebersichtspräparaten erhält. Detailstudien können natürlich nur an feineren Schnitten gemacht werden, die wiederum den Nachtheil haben, dass man die Gefässe nur in einem kurzen Theile ihres Verlaufes verfolgen kann. Auch hier sieht man, wie der spongiöse Knochen vielfach von kurzen, weiten Canälen durchbrochen wird, durch die dicke Gefässe (Venen) senkrecht eintreten und sich dann in den Markräumen meist längs zum Verlaufe derselben einstellen. Natürlich muss man hier die Schnitte serienweise betrachten,

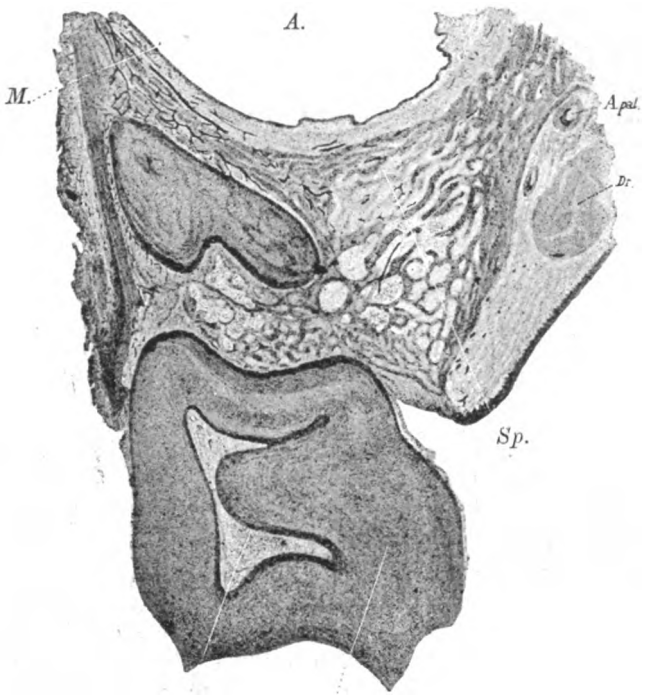

Figur 2.

A. Antrum. *Z.* Zahn. *A. pal.* Arteria palatina. *M.* Mucosa. *Sp.* Spongiosa. *D.* Dentikel. *Dr.* Drüsen.

um aus einer fortlaufenden Reihe von Präparaten sich das Bild zu combiniren. So kann man den Zusammenhang der Gefässe der Schleimhaut mit denen der Knochen an jedem Schnitte unschwer feststellen. Schwieriger ist es, wenigstens nur an günstigen Schnitten möglich, sich zu überzeugen, dass der Uebergang der gröberen Knochengefässe auf die Alveole durchaus nicht immer nur auf ziemlich langem Wege geschieht, wie wir dies oben bei den Uebersichtspräparaten beobachtet haben. (Fig. 2.) Vielmehr war bei einer Reihe von Objecten der Uebergang ein sehr kurzer, indem manche Zahnwurzeln den Knochen so vor sich her-

Digitized by Google

drängen, dass ihre Spitzen von weiten venösen Gefässen umspült werden, die in ihrer Anordnung fast unmittelbar aus denen der Spongiosa entspringen. Hier streben dicke Blutleiter direct auf die Zahnwurzel los, ohne jedoch irgendwie tiefer in dieselbe einzudringen. Dagegen kann man an einer Reihe von Präparaten sehen, wie feine, meist gerade arterielle Gefässe theils von der Aussenseite in das Cement bis an die Zahnbeingrenze treten, während man an einigen Stellen sieht, wie feinste Gefässreiserchen, eins, zwei, auch drei, in den Wurzelcanal des Zahnes eindringen und, wie man auf Querschnitten und Längsschnitten des Zahnes beobachten kann, central darin verlaufen.

Dass es gelungen ist, die Injectionsmasse so weit hineinzutreiben, ist wohl der beste Beweis dafür, dass hier der Zusammenhang ein sehr intimer ist.

An den feineren Schnitten von 20 μ und den Schnitten senkrecht zur Achse der Zähne konnte ich nichts entdecken, was unser Wissen in diesem Punkte zu bereichern im Stande wäre. Die Schnitte waren eben schon viel zu fein, als dass man viel mehr als die Querschnitte der betreffenden Gefässe zu Gesicht bekommen hätte.

Alles in Allem darf man wohl sagen, dass die Ernährung der drei Gebilde: der Kieferhöhlenschleimhaut und des Periostes, der Spongiosa des Oberkiefers und der Zähne in den Alveolen von einem System von Gefässen erfolgt, die unter einander in der ausgedehntesten Weise anastomosiren. Dieses Verhalten war bisher anatomisch noch nicht genügend bekannt und illustrirt, da wir nur an wenigen Stellen kurze Andeutungen hierüber finden. Es ist aber nicht nur für den Anatomen, sondern besonders auch für den Kliniker wichtig, von diesen Gefässverbindungen Notiz zu nehmen, da diese Kenntniss uns erst das Verständniss für die Entstehung der dentalen Empyeme anbahnt. Man versteht nun ohne Weiteres, dass sich auf dem Wege dieses weiten und ausgedehnten Capillarnetzes Entzündungsproducte und -Erreger leicht von der Alveole nach der Kieferhöhle fortpflanzen können, auch dann, wenn noch eine dicke Knochenschicht dazwischen liegt. Man muss sich im Gegentheil wundern, dass die häufigen Erkrankungen der Kieferhöhle ihrerseits nicht gelegentlich zu solchen der Alveolen führen. Ein solches Verhalten hat man bisher wohl vermuthet, es steht aber der Beweis hierfür noch aus.

* * *

Es ist nicht unnöthig, darauf hinzuweisen, dass sich die ganze Frage des dentalen Empyems der Kieferhöhle seit Zuckerkandl völlig verschoben hat. Zuckerkandl war derjenige, der besonders darauf hinwies, dass die Kieferhöhlenerkrankungen nicht, wie man bis dahin angenommen hatte, ausschliesslich oder fast ausschliesslich aus dentalen Ursachen entstünden, sondern dass die Mehrzahl auf anderem Wege, d. h. von der Nase aus oder primär bei Infectionskrankheiten entstünden. Mit dieser seiner Ansicht hat Zuckerkandl so sehr Recht behalten, dass manche Autoren die Existenz des dentalen Empyems in Frage ziehen, ja dass ihm, Zuckerkandl, selbst vorgeworfen worden ist, er leugne die dentale

Digitized by Google

Entstehung dieser Eiterungen vollständig. Das hat Zuckerkandl aber niemals behauptet, er hält sie nur für sehr selten. So ändern sich die Zeiten und die wissenschaftlichen Anschauungen mit ihnen. Solchen Uebertreibungen gegenüber muss an der Thatsache festgehalten werden, die auch von der Mehrzahl der angesehensten Autoren anerkannt wird, dass die dentalen Empyeme in der Minderzahl, aber doch häufig genug sind. Die genaue Entstehungsweise derselben wird freilich nur auf microscopischem Wege ermittelt werden können, wenn man nämlich — nachdem ich an normalen Präparaten die oben besprochenen Gefässverbindungen genau beschrieben habe — diese Verhältnisse an pathologischen Objecten studirt.

E. Zuckerkandl äussert sich in seinem Werke „Ueber die normale und pathologische Anatomie der Nase etc." über die anatomischen Beziehungen der Zähne zur Kieferhöhle noch folgendermaassen: „Das geschilderte Verhalten (Dehiscenz des Infraorbitalcanales in die Kieferhöhle) ist in practischer Beziehung wichtig, weil die Zahnnerven (an Kiefern mit dünnen vorderen Wänden kann man von der Gesichtsseite her oft das ganze gröbere Zahnnervengeflecht übersehen) in directe Berührung mit der Auskleidung der Kieferhöhle gerathen, bei Erkrankung der Sinusschleimhaut miterkranken und durch Exsudate des Sinus maxillaris gedrückt werden können. Dass dieses thatsächlich vorkommt, geht deutlich aus einer Stelle in J. Hunter's Werk über die Zähne hervor. Hunter schreibt: Es pflegen in der Schleimhöhle der oberen Kinnlade oft Entzündungen und darauffolgende Vereiterungen aus gewissen Krankheiten der benachbarten Theile und vornehmlich dadurch entstehen, wenn die Oeffnung, die aus dieser Schleimhaut inwendig in die Nase führt, verstopft ist. Ob dieser letzte Umstand die Ursache oder bloss eine Wirkung der Krankheit ist, kann man nicht leicht bestimmen, man hat aber grosse Ursache, aus einigen der dabei vorhandenen Gefässe zu vermuten, dass solches blos eine Folge des Hauptübels ist. Wenn Verschliessung Ursache der Krankheit ist, häuft sich Schleim an und die Schleimhaut entzündet sich. Diese Entzündung der Schleimhaut erregt einen Schmerz, den man zuerst für einen Zahnschmerz halten würde, besonders wenn der Patient auf der kranken Seite einen üblen Zahn hat."

Zuckerkandl zeichnet hier den Weg, auf dem durch Maxillarempyeme Zahnschmerz hervorgerufen und so eine dentale Entstehung des Leidens vorgetäuscht werden kann.

Dmochowski bemerkt bezüglich der Gefässversorgung der Kieferhöhle, dass die Gefässe in Halbcanälen mit den Nerven verlaufen und dass sie Aeste der A. maxillaris interna sind. Von diesen Hauptästen nimmt das ganze Gefässnetz der Schleimhaut seinen Ursprung. Im normalen Zustande sehen wir unter dem Microscop nur wenig Gefässe. Alle grösseren liegen in der tieferen Schicht und haben sehr dünne Wände.

Nachdem Ziem in Danzig, der selbst an einem schweren Kieferhöhlenempyeme jahrelang gelitten hat, in einer in weiten Kreisen viel beachteten Arbeit darauf hingewiesen hatte, dass die Empyeme des Antrum viel verbreiteter seien, als man bis dahin angenommen hatte, und dass sie ohne die sog. Schulsymptome, d. h. ohne Formveränderungen

Digitized by Google

der Höhle, d. h. Auftreibung der Wände, ohne Fistelgänge in der Wange, am Alveolarrand oder am Gaumen auftreten können, sind die beiden Entstehungsursachen der Kieferhöhleneiterung in der That geradezu ein Zankapfel der verschiedenen Forscher geworden.

Krause behauptet, dass die cariösen Zähne keine Empyembildung hervorrufen. Hartmann sah auf 16 Empyeme nur einen Fall von einem cariösen Zahn ausgehend. Später berichtet er freilich über einen Fall von Empyem der Highmorshöhle, wo im Anschluss an eine Plombirung des zweiten oberen Molaris sich eine Eiterung entwickelt hatte. Nach Extraction kam man mit wenigen Drehungen des Bohrers aus der Alveole in die Highmorshöhle, aus der sich bei der Ausspritzung übelriechender Eiter entleerte. Heilung erfolgte nach wenigen Wochen unter Spülungen. An anderer Stelle tritt Hartmann bereits dafür ein, dass jedenfalls in den meisten Fällen cariöse Zähne das ätiologische Moment für das Kieferhöhlenempyem bilden. Es ist aber nicht immer möglich, vorausgegangene Zahnwurzelentzündungen nachträglich festzustellen. Nur in zwei Fällen konnte Hartmann durch Zahnextraction sofortige Eröffnung der Höhle erzielen. Der Umstand, dass trotz vorausgegangener Zahnwurzelentzündungen die Heilung des Kieferhöhlenempyems durch Ausspülungen vom mittleren Nasengang aus in der Mehrzahl der Fälle erreicht wird, lässt darauf schliessen, dass in der Regel keine directe Verbindung der Höhle mit dem cariösen Process besteht. Bei einem Drittel der von Hartmann beobachteten Fälle bestanden Polypen in der Nase und in diesen Fällen glaubte er einen nasalen Ursprung des Leidens annehmen zu dürfen. Hartmann hat bei 32 Fällen 23 Mal Heilung durch regelmässige vom mittleren Nasengange aus ausgeführte Spülungen erzielt.

Bayer (Brüssel) sieht zwar die Erkrankungen der Zähne und des Zahnfortsatzes als die häufigste Ursache des Empyems an, will aber auch die Schleimpolypen als solche anerkennen. Grünwald schloss bei 30 Fällen 21 Mal den Antheil der Zähne aus, Schiffers, Goodwillie, Moreau u. A. stützen sich auf ihre klinischen Beobachtungen und schliessen die Zähne ätiologisch aus. Zarniko deutet an, dass das Uebergreifen der Entzündung von der Nase aus möglich sei. Chiari behauptete, dass es Facta gäbe, auf Grund deren das Uebergehen der Entzündung von der Nase vorauszusetzen sei, besonders die Beobachtungen an den anderen Höhlen. Zuckerkandl führt zur Unterstützung der Möglichkeit, dass die Entzündung und besonders die Eiterung von der Nase auf das Antrum fortgeleitet werde, folgende drei Punkte auf: 1. Das Vorkommen von Empyemfällen bei völlig gesunden Zähnen, 2. von Eiterungsfällen der Keilbein- und Stirnhöhlen, 3. das Vorkommen von Fällen von primärer eitriger Entzündung der Nasenschleimhaut. Die Möglichkeit des Uebergreifens der Entzündung von den Zähnen aus hat Zuckerkandl durchaus nicht geleugnet, wenngleich sein reiches Sectionsmaterial ihm damals nur einen einzigen Fall geliefert hat, der dafür spricht.

B. Fränkel kann der Ansicht Zuckerkandl's nicht beipflichten: er hat zwar auf diesem Gebiete nur geringe anatomische Erfahrung, aber die klinische Beobachtung hat ihm gezeigt, dass in der überwiegenden Mehrzahl der Fälle Erkrankungen der Zahnalveole das ursäch-

Digitized by Google

liche Moment abgaben Für diese Art der Entstehung sprach in seinen Fällen die unmittelbare Beobachtung oder doch der Umstand, dass er keinen Fall von Empyem des Antrum gesehen hat, bei dem nicht ein entsprechender Zahn vorher extrahirt oder doch erkrankt war. Wenn B. Fränkel alle Verhältnisse erwägt — er wendet sich auch gegen die Ansicht Zuckerkandl's und Hunter's, dass durch Antrumeiterung Zahnerkrankungen verursacht werden können —, so kommt er zu dem Schluss, dass das Kieferhöhlenempyem gewöhnlich von den Alveolen der Zähne aus entsteht. Es kann jedoch auch durch Fortleitung einer eitrigen Entzündung von der Nase aus entstehen. Das ist aber der seltenere Fall.

Killian berichtet über 40 Fälle von Kieferhöhleneiterungen bei 15 Männern und 21 Frauen, im Ganzen über 44 Kieferhöhlen-Empyeme, 18 rechts, 26 links. Bezüglich eines dentalen Ursprungs liess die Anamnese ziemlich oft im Stich: Einige wollten das Leiden im Anschluss an Zahngeschwüre, an Zahnextractionen bekommen haben, bei einigen bestand nicht die leiseste Ahnung, dass dasselbe mit den cariösen Zähnen ihres Mundes zusammenhängen könnte. In vier acuten Fällen war aber wie Killian meint, der Anfang sehr characteristisch: Drei hatten zunächst Zahnweh (darunter einer mit gesunden Zähnen), einer Schüttelfrost, zwei Fieber, Kopfschmerz etc.

Killian erwähnt die Arbeit Scheff's, der ausdrücklich betont, dass er als Aetiologie des Kieferhöhlenempyems nur die dentale anerkenne. Wenn auch Scheff die Vorgänge am kranken Zahne bis in alle Einzelheiten ausgeführt hat und Zuckerkandl die intimen Beziehungen zwischen den Zahnwurzeln und der Alveolarbucht klargelegt, ja auch auf Gefässverbindungen zwischen Pulpahöhle und Alveolarrand hingewiesen hat, kann man von der klinischen Beobachtung allein für die Klärung dieser Frage nicht viel erhoffen. Nur die pathologisch-anatomische Untersuchung, der directe Nachweis der Fortleitung der Entzündung vom Zahne auf die Kieferhöhlenschleimhaut an microscopischen Schnitten entkalkter Präparate, sowie die bacteriologische Untersuchung solcher Schnitte zur Vorlegung einer Verschleppung von Entzündungserregern in der kranken Alveole durch den Knochen in die Kieferhöhlenschleimhaut kann als beweisend gelten. So konnte es auch geschehen, dass Zuckerkandl sich mehr dem nasalen Ursprung zuwendete, den Scheff einfach leugnet. Auch für die Fortleitung der Entzündung von der Nase auf die Kieferhöhlenschleimhaut fehlen grundlegende histologische Untersuchungen. Die Untersuchungen Weichselbaum's können nach Killian nicht als beweisend angesehen werden, da dieselbe Noxe die Nase und die Nebenhöhlen gleichzeitig inficirt haben kann. Jedenfalls ist es nicht anzunehmen, dass die Kieferhöhle eine Sonderstellung einnimmt und wenn Killian auch in den meisten Fällen die Zahncaries als die Ursache der Kieferhöhleneiterung ansieht, so hat er doch einige Fälle gesehen, wo er die Entstehung durch Fortleitung von der Nase für wahrscheinlich hält, da die Zähne gesund waren.

Aus seinen Untersuchungsergebnissen berichtet er, dass er bei 36 Fällen an 39 Oberkiefern die Zähne gründlich untersucht hat: einen Ueberblick giebt er durch eine Tabelle:

Digitized by Google

	cariös	fehlt	gesund
1. Prämolar	6	8	25
2. Prämolar	10	7	22
1. Molar	14	11	14
2. Molar	9	9	21

Da nach Zuckerkandl der 2. Prämolar und der 3. Molaris gewöhnlich in Beziehungen zur Kieferhöhle stehen, so leuchtet die Bedeutung der so häufigen Erkrankung dieser Zähne für die Aetiologie des Antrumempyems in den Killian'schen Fällen ein. Leider hat er über den 3. Molaris keine vollständigen Aufzeichnungen, so dass er dieselben in dieser Tabelle nicht berücksichtigen konnte. In welcher Beziehung nun die cariösen oder fehlenden Zähne zum bestehenden Kieferhöhlenempyem gestanden haben, dafür ergeben sich freilich nur selten objective, greifbare Anhaltspunkte. In einem Falle von acutem Empyem, das Killian in Behandlung bekam, quoll neben dem 2. Molaris, welcher wackelte, Eiter heraus. Bei einer anderen Patientin entdeckte er im Verlaufe der Behandlung eine haselnussgrosse, vom 2. Prämolar ausgehende, mit Granulationen gefüllte Zahncyste. Das Empyem war direct im Anschluss an die Extraction des 1. Mahlzahnes entstanden, so dass die Annahme berechtigt erscheint, bei dieser Operation sei die Wand der Zahncyste eingerissen und so eine Communication und Infection der Kieferhöhle eingetreten. Bei vier von Killian's Patienten gelangte man nach der Zahnextraction direct in's Antrum, bei zwei weiteren war nur eine dünne Schleimhaut, bei einem eine dünne Knochenschicht dazwischen. Diese Befunde bezogen sich bei zweien der genannten sieben auf den 2. Prämolar, bei vieren auf den 1. Molar, bei einem auf den 2. Molar. Solche Beobachtungen steigern zwar die Wahrscheinlichkeit der Infection der Kieferhöhle vom kranken Zahne aus, geben aber noch nicht den directen Beweis. So bleibt immer noch die Möglichkeit, dass ein cariöser Nachbarzahn der Missethäter sei; auch bleibt immer noch fraglich, ob die Caries gerade so weit gediehen war, dass das Uebergreifen der Entzündung auf die Kieferhöhle eintreten musste. Ausserdem ist noch zu bedenken, ob bei Erkrankung der in Frage kommenden Zähne, auch wenn sie die Bodenlamelle oder selbst die Schleimhaut der Highmorshöhle berühren, ein Empyem unbedingt eintreten muss. Killian selbst zweifelt daran, denn ein Wurzelabscess kann, wie die Fälle von Schütz zu beweisen scheinen, lange bestehen, ehe er in's Antrum durchbricht. Er kann dessen Schleimhaut stark verdrängen und es ist selbst denkbar, dass bei der Zahnextraction die Abscesswand gegen das Antrum nicht einreisst. Was aber die Wurzelfungositäten angeht, so hat Killian einen Fall beobachtet, wo am cariösen 2. Prämolarzahn eine über erbsengrosse Fungosität sass, die offenbar in die Kieferhöhle geragt hatte. Nach der Extraction blieb eine entsprechend grosse Communicationsöffnung zwischen Alveole und Antrum; die Ausspülung ergab aber keine Spur von Eiter in letzterem. Schliesslich besteht auch die Möglichkeit, dass bei noch so günstigen Bedingungen der Infection der Kieferhöhle von kranken Zähnen aus doch eine Erkrankung der Nasenschleimhaut oder eine allgemeine Ursache, wie z. B. Influenza, das Empyem hervorruft. Es hiesse schablonenhaft vorgehen, wollte man in jedem Falle von

Digitized by Google

Zahncaries und Empyem nur dem Zahne die Rolle des Infectionsvermittlers zusprechen. Möglich ist, dass eine zuverlässige, genaue Anamnese hier und da einen klaren Entscheid erlaubt. Vereinfacht werden die Verhältnisse, wenn sich die Nase bei der Untersuchung gesund erweist, wenn Influenza und dergleichen mehr sich sicher ausschliessen lässt und wenn nur einer der in Frage kommenden Zähne erkrankt ist. Lassen sich für diesen dann noch engere Beziehungen zum Antrum nachweisen, so ist es vom klinischen Standpunkte aus im höchsten Grade wahrscheinlich, dass er das Empyem gemacht hat. So lagen die Verhältnisse bei vieren der oben erwähnten sieben Patienten hinsichtlich des ersten Backenzahnes, der offenbar am häufigsten die Kieferhöhleneiterung verursacht. —

A. Witzel schildert frische Eiterungen nach Zahnextractionen, die er mit Sublimat-Carbolausspritzungen behandelt. Er setzt dabei voraus, dass durch die Extraction die Highmorshöhle eröffnet und dadurch die Eiterung entstanden ist. Den Zugang zur Höhle erweitert er sich mit stärkeren Sonden und Einziehen eines dünnen Gummiröhrchens. Auf diese Weise heilte er drei Fälle. Auch der Eiterung von faulen Zahnwurzeln ausgehend thut Witzel Erwähnung, wo keine Verbindung von der Alveole zur Kieferhöhle besteht.

Mendel beschreibt sogar einen Abscess des unteren Nasenganges vom Zahn ausgehend. Fränkel zeigt einen Zahn, der in die Oberkieferhöhle hineinragte und an seiner Spitze mit Granulationen bedeckt war, zum Zeichen, dass das Empyem dentalen Ursprunges war.

Dmochowski bespricht die wichtigsten ätiologischen Momente des Kieferhöhlenempyems folgendermaassen: Die meisten Kliniker betrachten nach ihm die Zähne als die sehr häufige, manche sogar als die einzige Entzündungsursache der Highmorshöhle. Zu den Anhängern dieser Theorie gehören folgende Autoren: Schmidt, Baginsky, Lublinski, B. Fränkel, M. Schmidt, Krieg, Schütz, Heath Christopher, Scheff, Heryng, Schmiegelow. Zu den Enthusiasten in dieser Richtung gehören Luc und Magitot, welcher sagt, dass die Forscher jeden Zweifels überhoben sind, dass die cariösen Zähne der Grund aller Schleimhauterkrankungen in der Highmorshöhle seien. Er sagt dies zugleich mit Walb, der behauptet, die cariösen Zähne seien die einzige Ursache der Empyeme auch da, wo keine Zähne mehr vorhanden sind oder wo sie plombirt wurden. Holländer führt einen genau beobachteten Fall an: Es handelte sich um einen angestockten Zahn, der eine Fistelbildung in die Highmorshöhle zur Folge hatte. Virchow bemerkt, dass zufolge der nahen Nachbarschaft der Zahnwurzeln und der Schleimhaut der Highmorshöhle ein Uebergang der Entzündung von den Zähnen auf die Schleimhaut dieses Bereiches direct möglich sei. Magitot berichtet über einen Fall von Zahncystenbildung, wo es bei Extraction eines Zahnes zur Zerreissung der Cyste mit Entleerung des Inhaltes in die Highmorshöhle kam; es entstand eine Communication mit der Mundhöhle, was eine Eiterung zur Folge hatte. Moreau bringt von 21 Empyemfällen nur 8 mit Zahncaries in Zusammenhang. Jeanty sieht ungeachtet der 21 cariösen Zähne, die er bei 22 Empyemfällen beobachtet hat, kein ursächliches Moment darin. Die angestockten Zähne, die wir bei den Empyemen treffen, sind seiner Ansicht nach

Digitized by Google

kein Beweis dafür, dass sie die Ursache eitriger Entzündung dieses Bezirkes seien.

Die Anhänger der fortgeleiteten Entzündung von den Zähnen auf die Schleimhaut der Kieferhöhle setzen, wie Dmochowski ausführt, die Möglichkeit voraus, dass, wie aus der Anatomie bekannt, manche Zahnwurzeln, am häufigsten die des 1. und 2. Molaris, fast bis an das die Highmorshöhle auskleidende Periost reichen und nur durch ein dünnes Knochenplättchen davon getrennt sind. In anderen Fällen ist sogar diese Scheidewand nicht vorhanden und die Wurzeln liegen direct den Weichtheilen der Kieferhöhle an. Caries dieser Zähne führt demnach zur Entzündung ihres Periostes und nicht selten zur Eiterung. Diese Entzündung soll direct auf die Schleimhaut der Kieferhöhle übergehen.

Dmochowski selbst schliesst sich unbedenklich denjenigen Autoren an, die zwar den Einfluss der Zähne nicht vollkommen ablehnen, aber denselben auf ein Minimum beschränken. Seiner Ansicht nach sind es hier nicht die klinischen Beobachtungen, die diese Frage entscheiden können, sondern ausschliesslich die anatomischen Untersuchungen. Die Daten, die dem Kliniker zur Verfügung stehen, sind nach ihm nicht ausreichend. Wenn ein Empyem bei cariösen Zähnen besteht, so kann man entgegnen, dass fast alle Menschen cariöse Zähne haben und wir doch relativ selten Empyeme sehen. Sind Zahnschmerzen da und treten dann Empyemsymptome auf, so kann das Empyem doch schon vor den Zahnschmerzen bestanden haben. Tritt nach Extraction eines Zahnes ein Empyem auf, das früher anscheinend nicht vorhanden war, so kann doch, wenn nach der Extraction Eiter ausfliesst und eine Communication mit der Kieferhöhle besteht, ein Empyem Jahre lang verborgen dagewesen, die Höhlenwand mit dem Zahne verwachsen gewesen sein und die Communication sich bei der Extraction gebildet haben. Aus alledem schliesst Dmochowski, dass nur anatomische Beobachtungen, d. h. ein sichtbarer Beweis, dass der Ursprung der Entzündung in den Zähnen selbst zu sehen sei, uns von der Wirklichkeit dieses Ueberganges überzeugen kann.

Dmochowski fährt fort: „Nehmen wir an, dass die Zahnwurzeln sich in die Sinushöhle einstülpen, was übrigens durchaus nicht häufig vorkommt, und dass sie von den sie auskleidenden Weichtheilen nur durch dünne Knochenplatten getrennt sind. Welche Processe können alsdann, ohne Spuren zu hinterlassen, vom Zahn auf die Highmorshöhle übergreifen? Setzen wir voraus, dass der cariöse Process die ganze Zahnwurzel einnimmt und von da aus auf die Wand der Highmorshöhle übergreift. Dies ist möglich, wir müssen jedoch die cariöse Stelle auffinden. Setzen wir ferner voraus, dass eine nicht eitrige Periostitis des Zahnes per continuam eine Entzündung der Knochenwand und der Schleimhaut der Höhle hervorruft. Es ist jedoch weder ein so acut verlaufender noch infectiöser Process, der bei seinem raschen Verbreiten in der Höhle nicht im Stande wäre, irgend eine Schutzreaction hervorzurufen. Es ist uns bekannt, wie leicht die Schleimhaut der Highmorshöhle fibrös degenerirt, wie leicht sich Osteome bilden und endlich wie leicht es zur Verdickung der Knochenwände kommt. Bei so geringer Intensität der beginnenden Entzündung wird aller Wahrscheinlichkeit nach einer der hier erwähnten Factoren auftreten. Zur Begründung

Digitized by Google

nehmen wir den von Heymann geschilderten Fall: In der Nähe des Zahnes war eine entzündliche Cyste vorhanden, die sich fast unmittelbar unter der Schleimhaut der Kieferhöhle befand. Sofort bildete sich um die Cyste ein Osteom, das ein Weitergreifen der Entzündung verhinderte. Obwohl ein ähnliches Uebergreifen einer Zahnperiostitis auf die Kieferhöhle nicht ein Ding der Unmöglichkeit ist, ist es jedenfalls wenig wahrscheinlich, dass das Uebergreifen so leicht von Statten ginge, ohne irgend welche dem Anatomen erkennbare Spuren zu hinterlassen. Setzen wir ferner voraus, dass wir es mit einer eitrigen Zahnperiostitis, mit nicht vereiterten und vereiterten Zahncysten zu thun haben. Alles das kann eine Eiterung in der Kieferhöhle veranlassen, allein wir müssten bei der Section nach Durchmeisseln des Processus alveolaris diese Processe bemerken oder wenigstens die danach zurückgebliebenen Veränderungen. Indessen sind an den Leichen diese Beweise nicht wahrzunehmen."

Dmochowski kommt zu dem Schlusse, dass, nachdem Zuckerkandl bei 300 Sectionen nur einen Empyemfall gesehen hat, den er mit den Zähnen in Verbindung bringt, und nachdem er selbst, Dmochowski, unter 152 Sectionen von 304 Sinus maxillaris keinen einzigen Empyemfall ex dente beobachtet hat, obwohl er die Processus alveolares stets aufmeisselte, zwar die Möglichkeit einer dentalen Entstehung der Kieferhöhlenempyeme durchaus nicht etwa auszuschliessen, wohl aber ihre Häufigkeit auf ein sehr geringes Maass zurückzuführen sei.

Nicht für unmöglich hält er die schon vor längerer Zeit von Wernher geäusserte Ansicht, der die Empyeme nicht als Folgezustände der Zahnaffectionen ansehen, vielmehr im Gegentheil Zahnschmerzen und Caries von pathologischen Processen der Kiefersinus abhängen lassen will. Aus Zuckerkandl's Untersuchungen wissen wir, dass die Nerven und Gefässe der Kieferhöhle, die zum Theil die Zähne versorgen, fast direct unter den Weichtheilen des Sinus maxillaris nur in den Vertiefungen der Knochen verlaufen. Es lässt sich denken, wie Hypertrophien der Schleimhaut auf diese Theile durch einfachen Druck einwirken. Dmochowski sah an seinem Präparate eine kleine Retentionscyste direct die Nervenverzweigung berühren. Hier kann der Druck leicht Functionsstörung des Nerven hervorrufen.

Weil ist der Meinung, dass das Kieferhöhlenempyem fast nie dentalen Ursprungs ist. Er erinnert an die Häufigkeit der anderen Nebenhöhlenerkrankungen, wo doch Zähne nicht in Frage kommen und an die durch Harke, Zuckerkandl und E. Fränkel festgestellte, ungeahnte Häufigkeit bei Infectionskrankheiten, ferner an die Erfahrungen, die die beiden grossen Influenzaepidemien von 1889—90 und 1891—92 geliefert haben. Er selbst hat nie ein Antrumempyem vom Zahne aus gesehen.

O. Chiari bespricht die anatomischen Varietäten, die das Entstehen eines dentalen Kieferhöhlenempyems begünstigen. Er erwähnt das Bestehen einer Alveolarbucht, wodurch die Wurzelspitzen der Zähne vom 2. Prämolaris nach rückwärts der Kieferhöhle sehr nahe kommen, oft nur durch eine dünne, durch eitrige Entzündungen leicht zerstörbare Knochenlamelle davon getrennt sind, ja sogar nur von Schleim-

Digitized by Google

haut bedeckt in dieselbe hineinragen. Bei einer solchen anatomischen Configuration geschieht es natürlich leicht, dass bei entzündlichen Erkrankungen die Wurzelspitzen infolge von Caries dentium kleine, mit Eiter gefüllte Säckchen, die auf Ueberreste des Zahnkeimes zurückgeführt werden, entstehen, die die dünne Knochenlamelle und die Schleimhaut arrodiren und in die Kieferhöhle durchbrechen, woselbst sie Eiterung erzeugen. Nach lange dauernden Schmerzen an einem Oberkieferzahne fangen die Patienten plötzlich an, Eiter aus der Nase auszuschneuzen, die Schmerzen im Zahne gehen dann oft zurück. Häufig hat vorher keinerlei Erkrankung der Nase bestanden. Eine Ausspritzung durch die bestehende Fistel oder durch die künstlich nach Cowper angelegte oder erweiterte Oeffnung lässt nach Extraction des kranken Zahnes sofortige Heilung eintreten, falls die Eiterung, wie hier angenommen, acut ist. Anders liegt die Sache freilich, wenn die Eiterung chronisch geworden ist. Dann kann die Differentialdiagnose mit einer von der Nase ausgehenden Infection sehr schwer werden. O. Chiari geht der Controverse über den vorwiegend nasalen oder dentalen Ursprung des Kieferhöhlenempyems, die er für unfruchtbar und langweilig hält, aus dem Wege.

M. Hajek stellt ebenfalls das Bestehen eines Sinus alveolaris mit dünner Knochenlamelle über den Zähnen als die Hauptursache des Enstehens der dentalen Empyeme hin. Die Infection des Antrums kann vorkommen bei Wurzelabscessen (bei Pulpitis in Folge von Caries oder von Plombirung, eitriger Periostitis des Alveolarfortsatzes und Wurzelcysten eitrigen Inhalts. Der Durchbruch erfolgt spontan, öfters auch bei und nach Extraction eines Zahnes. Sehr oft wird das Empyem erst durch die Extractio dentis manifest, indem damit gleichzeitig das Antrum eröffnet wird und nun der Eiter nachstürzt. Bei der Periostitis des Alveolarfortsatzes bricht der Eiter oft in die Kieferhöhle und nach aussen durch. Die nach Zahnextraction entstehenden Periostitiden bedingen öfters bei tiefer Alveolarbucht oder ungeschickter Extraction oder bei vorher bestehendem periostalen Abscesse Empyeme. Die Eröffnung der Kieferhöhle allein, wie das bei Zahnextraction zufällig geschieht, will Hajek nicht als genügenden Grund für die Entstehung eines Empyems gelten lassen. Er hat vier Fälle gesehen, die wegen einer eigenthümlichen Veränderung der Stimme nach Zahnextraction zu ihm kamen und wo die Kieferhöhle eröffnet war, jedoch keine Zeichen von Entzündung bot. Die Stimme wurde nach Verstopfung der Alveolaröffnung sofort wieder normal. In zweien dieser Fälle (1. Molaris) sassen grosse Fungositäten an der Zahnwurzel, die in die Kieferhöhle hineingeragt haben mussten. Die Sprengung einer mit eitrigem Inhalte gefüllten Zahncyste durch die Zahnextraction will Hajek als Ursache eines Empyems des Antrum nicht gelten lassen. Zu einem Empyem gehört eine Entzündung, die die Schleimhaut der Kieferhöhle ergreift; die einmalige Entleerung eines Eiterherdes in das Cavum genügt nicht hierzu: Hajek erinnert an die Fälle, wo monatelang das Secret der Stirnhöhle in die Kieferhöhle herabfliesst, ohne dass die letztere inficirt wird.

Hajek führt hier einige Krankengeschichten an, besonders deshalb, weil Dmochowski den Klinikern das Recht abstreitet, über den

Digitized by Google

dentalen Ursprung der Antrumempyeme etwas auzusagen, da das Manifestwerden eines Empyems nach einem periostalen Abscesse nur beweist, dass es exacerbire, da es ja auch früher vorhanden gewesen sein kann. In dem einen von Hajek angeführten Falle unterliegt es aber keinem Zweifel, dass vor der Periostitis alveolaris kein Empyem bestanden hat. Auch durch Necrose der facialen Wand der Kieferhöhle nach acuter Periostitis vom 1. Molaris aus sah Hajek bei gleichzeitigem Durchbruch des Eiters nach innen und aussen ein Empyem mit Kieferhöhlenfistel entstehen, das binnen einigen Tagen abheilte und so in der Nase keine entzündlichen Erscheinungen vorlagen. Auch einen Fall von Wurzelabscess, der in die Kieferhöhle durchbrach, führt Hajek an.

Nur in 13 von beiläufig 200 Kieferhöhlenempyemen, die Hajek in den letzten acht Jahren beobachtet hat, konnte er den Beweis für den dentalen Ursprung der Kieferhöhlenentzündungen erbringen. Hajek hält es für zweifellos, dass auch noch in vielen anderen Fällen der dentale Ursprung vorgelegen haben mag. Allein die Entzündungen des Alveolarfortsatzes waren zur Zeit der Beobachtung längst abgelaufen, so dass sich durch die Untersuchung nichts mehr constatiren liess. Die von Hajek angegebene Zahl von dentalen Empyemen ist allerdings sehr gering im Verhältniss zu den von anderen Autoren angegebenen. Diese Verschiedenheit beruht darauf, dass viele Autoren es mit dem Beweise des dentalen Ursprungs weniger kritisch nehmen.

* * *

Ich habe mir die Mühe nicht verdriessen lassen, die Literatur über die dentale Entstehung des Kieferhöhlenempyems möglichst ausführlich wiederzugeben, wobei ich, um den Rahmen dieser Arbeit nicht unnötig zu vergrössern, auch nicht annähernd all das gebracht habe, was für die nasale Entstehung spricht. Ich halte diese Erörterung nicht für eine rein academische Streitfrage, schon aus dem Grunde nicht, weil ja nach der Ansicht, die der einzelne Autor über die Aetiologie des Kieferhöhlenempyems hat, sein therapeutisches Vorgehen im einzelnen Falle nothwendigerweise eine andere Richtung nehmen muss. Die Mehrzahl der Autoren ist der Meinung, dass man, wenn ein Empyem en dente entstanden ist, zunächst durch Extraction der noch in den Alveolen steckenden kranken Wurzeln die Materia peccans zu entfernen habe, worauf das Empyem in den meisten Fällen glatt abheilen soll, vorausgesetzt, dass es keine schweren und tiefergehenden chronischen Veränderungen der Schleimhaut event. der knöchernen Wand der Kieferhöhle verursacht hat. Wenn man dagegen, wie z. B. Weil, den dentalen Ursprung fast absolut leugnet, so ist es nur folgerichtig, wie Weil dies thatsächlich thut und vor nicht viel länger als Jahresfrist in der Wiener laryngologischen Gesellschaft einer Autorität wie Hajek gegenüber verfochten hat, die radicale Entfernung der Zahnwurzeln und überhaupt die radicaleren Methoden der Kieferhöhleneiterungen zu verwerfen und in der event. jahrelang fortgesetzten Spülung der Höhle vom unteren oder mittleren Nasengang aus das einzige Heil zu suchen. Ein Arzt, der die Ueberzeugung hat, das Empyem durch die Entfernung der kranken Wurzeln event. durch

Digitized by Google

Eröffnung der Höhle nach Cowper heilen zu können, wird sich mit dem längeren und unsicheren Wege Weil's wohl nicht befassen.

Es erhellt aus alledem, dass die Erkenntniss, ob ein Empyem ex dente entstanden ist, oder noch vorsichtiger ausgedrückt, ob es mit den Zähnen zusammenhängt — um auch die andere Möglichkeit der Infection der Zähne vom Antrum aus offen zu lassen — von eminent practischer Bedeutung ist. Denn hier hängt doch sehr viel für die Prognose ab. Schablonenhafte Ausspülungen vom unteren Nasengange aus bei jauchigen Antritiden ex dente werden infolge der mangelhaften diagnostischen Aufmerksamkeit des Arztes ein Chronischwerden des Leidens verursachen. Ich selbst habe früher diesem Umstand auch nicht genügende Aufmerksamkeit geschenkt, weil ich in der Influenza stets die vorwiegende Ursache aller Nebenhöhleneiterungen, die der Rhinologe zu behandeln bekommt, gesehen habe, aber ich habe gerade in der allerletzten Zeit in meiner Privatpraxis einige wenige, aber sehr eclatante Fälle gesehen, wo die Spülungen des Antrum mit der Lichtwitz'schen Canüle nur palliativen Erfolg hatten, die Entfernung der Zahnwurzeln aber sofort die Jauchung sistiren liessen und vollkommene Heilung in kürzester Frist brachten. Man wird in diesen Fällen aus dem therapeutischen Erfolge auf die Pathogenese zurückschliessen dürfen; hier sind mit der allergrössten Wahrscheinlichkeit die Zähne die Materia peccans gewesen.

So sehr ich daher mit Zuckerkandl und den anderen Autoren übereinstimme, die die Infectionskrankheiten als die wichtigsten Erreger der entzündlichen Kieferhöhlenerkrankungen ansehen, so wichtig ist es, glaube ich, die Minorität von Fällen nicht zu ignoriren, wo der andere Infectionsweg betreten wird.

Einen weiteren Schritt in unserer Erkenntniss auf diesem Gebiete bedeutet es jedenfalls, wenn wir uns an der Hand der dieser Arbeit beigegebenen Zeichnungen vor Augen halten, wie intim der Connex dieser Theile ist und wie besonders die Ernährung der Kieferhöhlenschleimhaut der Spongiosa des Kieferknochens und der Alveolen mit den Zähnen von einem dreifachen eng unter sich anastomosirenden Netze von Gefässen aus geschieht.

Die genauere microscopische Untersuchung an geeigneten pathologischen Präparaten behalte ich mir vor.

Literatur.

Hartmann: Deutsche med. Wochenschr. 1889, No. 50.
— Ebenda, No. 10.
— Berliner klin. Wochenschr. 1887, S. 229.
Krause: Ebenda, S. 228.
Bayer: Deutsche med. Wochenschr. 1889, No. 10.
Baginsky: Berliner klin. Wochenschr. 1886, No. 17, S. 276.
Lublinsky: Ebenda 1887, No. 13, S. 230.
B. Fränkel: Ebenda. No. 16, S. 273.
— Berliner laryngologische Gesellschaft, 8. Juni 1897.
Mendel: Arch. internat. de laryngol. 1893.
Witzel: Arch. f. Laryngol. 1894, Bd. I, S. 392.

Digitized by Google

Killian: Münchener med. Wochenschr. 1892, No. 4, 5 u. 6.
Weil: Wiener med. Wochenschr. 1897, No. 17.
Dmochowski: Fränkels Arch., Bd. III, S. 255 ff.
Zuckerkandl: Normale und pathologische Anatomie der Nase etc. Wien 1892 und 1893.
Grünwald: Naseneiterungen. München 1893.
Schiffers: Soc. franç. d'otol. et laryngol., April 1887,
Goodwillie: Referat: Centralbl. f. Laryngol. 1885.
Moreau: Referat: Monatsschr. f. Ohrenheilk. 1891, S. 27.
Zarniko: Die Krankheiten der Nase. Berlin 1894.
Wernher: Langenbeck's Archiv 1876, Bd. 19, S. 535.
Jeanty: De l'empyème latent. Bordeaux 1891, Feret et fils.
Schmidt: Referat: Centralbl. f. Laryngol. 1885.
M. Schmidt: Berliner klin. Wochenschr. 1888, No. 50.
Krieg: Württemberg. med. Correspondenzbl. 1888, Bd. 58, No. 34.
Schütz: Monatsschr. f. Ohrenheilk. 1890, S. 198, 231, 275, 341.
Heath Christoph: Krankheiten der Kieferknochen. Berlin 1890.
Scheff: Empyem der Kieferhöhle. Wien 1891.
Heryng: Gazeta lekarska 1889.
Schmiegelow: Cit. bei Jeanty.
Luc: Arch. de laryngol., Juni 1889.
Magitot: Soc. de chir. de Paris, 12. October 1887, S. 348.
Walb: Erfahrungen auf dem Gebiete der Nasenkrankheiten. Bonn 1888
Holländer: Referat: Centralbl. f. Laryngol. 1887.
Virchow: Berliner klin. Wochenschr. 1887, No. 13, S. 230.
Ziem: Monatsschr. f Ohrenheilk. 1886, No. 2 ff.
Chiari: Krankheiten der oberen Luftwege, Bd. I. Wien und Leipzig.
Hajek: Die entzündlichen Erkrankungen der Nebenhöhlen der Nase. Leipzig und Wien 1903, II. Auflage.

Ueber primären Krebs der Zungenmandel.

Von

Dr. **J. Sendziak** (Warschau).

Der primäre Krebs der Zungenmandel, d. h. des adenoiden Gewebes, welches sich an der Zungenbasis zwischen Papillae circumvallatae einerseits und Epiglottis andererseits befinden, ist ausserordentlich selten.

So z. B. beobachtete Butlin, der Verfasser der ausgezeichneten Monographie über die Krankheiten der Zunge[1]), unter 80 Fällen von Zungenkrebs nur ein Mal den primären Krebs der Zungenmandel.

Wróblewski giebt ebenfalls in seiner Arbeit über Zungenmandeln[2]) nur einen Fall dieser Art an.

Auch Michael, der Verf. des speciellen Artikels[3]) in Heymann's

---

[1]) Diseases of the tongue. London 1885.
[2]) Gazeta lekarska 1892, 12.
[3]) Die Krankheiten der Zungentonsille. Handbuch der Laryngologie und Rhinologie, Wien 1899, Bd. II, pag. 634.

Digitized by Google

Sammelhandbuch der Laryngologie und Rhinologie, citirt nur einen Fall des primären Krebses der Zungentonsille.

Schliesslich demonstrirte Schmiegelow in der Sitzung der Dänischen oto-laryngologischen Gesellschaft im Jahre 1900[4]) ein Präparat von primärem Krebse der Zungenmandel, von einem Kranken herstammend, welcher plötzlich durch Erstickungsanfall starb.

Das ist alles, was ich in der mir zugänglichen Literatur finden konnte.

In der letzten Zeit hatte ich Gelegenheit, einen Fall von primärem Krebse der Zungenmandel zu beobachten, welcher angesichts der grossen Seltenheit dieses Leidens verdient veröffentlicht zu werden.

S., Beamter, 62 Jahre alt, consultirte mich Ende vorigen Jahres in der Poliklinik; er klagte über Schmerzen beim Schlucken und Blutungen vom Halse aus; diese letzteren beunruhigten vor allem den Kranken, indem auch ohne Husten beinahe jedes Mal beim Spucken Blut auftritt.

Der Schmerz irradirt in der Richtung des linken Ohres. Die Krankheit dauert seit einigen Monaten an. Im Allgemeinen wurde die ganze Behandlung, wie es scheint, auf das Stillen der hartnäckigen Blutung gerichtet, welche man vornehmlich als Folge von Veränderungen der Circulationsorgane ansah.

Die angewandten Mittel halfen jedoch gar nicht, sondern wirkten eher schädlich; die Schmerzen wurden immer lästiger, dazu trat Schwierigkeit beim Schlucken. Die Blutungen blieben unverändert, ja sie waren sogar stärker, es trat Salivation hinzu, wahrscheinlich in Folge des in grossen Dosen genommenen Kali jodatum, was übrigens erfolglos war.

Schliesslich kam der Kranke zu mir, specialärztliche Hilfe suchend. Vor allem stellte sich heraus, dass der Kranke bis in die letzte Zeit, d. h. bis zur jetzigen Krankheit, vollständig gesund war, nur hatte er vor ca. 30 Jahren Syphilis, wurde jedoch seiner Zeit energisch specialärztlich behandelt und hatte seitdem nicht die geringsten syphilitischen Symptome. Abusus in baccho und vor allem in tabaco.

Patient stammt aus gesunder Familie, in welcher keine constitutionellen Krankheiten (Krebs, Tuberculose) vorhanden waren. Bei der objectiven Untersuchung fand ich Folgendes: Vom ersten Augenblicke an fällt das characteristische fahle Aussehen des Gesichts auf; die Constitution und Ernährung des Kranken waren mässig. Foetor ex ore; die Halsdrüsen, besonders die linke, stark geschwollen und bei Berührung etwas schmerzhaft. Salivation.

In den Organen der Brusthöhle (Lungen und Herz) sind keine bemerkenswerthe Veränderungen vorhanden, mässige Arteriosclerosis.

Die specielle Untersuchung der oberen Luftwege zeigte Folgendes: Ohren, Nasenhöhlen, Nasenrachenraum und Rachen ergaben keine bedeutenderen Veränderungen, dagegen fallen bei der Untersuchung des Kehlkopfes mit dem Spiegel vor allem die Veränderungen an der Zungenbasis auf, die sich in der Gegend der Zungentonsille, besonders an der

[4]) Internat. Centralbl. f. Laryngol. etc. 1901, pag. 275.

Digitized by Google

linken Seite, unter der Form einer nodösen Infiltration darstellen, welche beide „Valleculae", besonders aber die linke, einnimmt.

Der Tumor ist zum grössten Theile, besonders in seiner linken Hälfte, exulcerirt; diese Ulceration ist tief, mit harten walzigen Rändern und unebenem, mit blutigem Secret bedeckten Boden. Die infiltrirte und exulcerirte Zungentonsille liegt der stark geschwollenen rothen Epiglottis an. Das Innere des Kehlkopfes dagegen zeigt keine Veränderungen, wohl aber befindet sich die linke Stimmlippe in Medianstellung, so dass sich nur die rechte bei der Phonation der immobilen linken nähert.

Schon in Anfange machte dieser ganze Process auf mich den Eindruck eines Krebses der Zungentonsille. Dessen ungeachtet versuchte ich in Hinsicht auf Syphilis nochmals grosse Dosen von Kalium jodatum anfangs allein, später mit Protojoduretum hydrargyri.

Die anfänglich unbedeutende Besserung trat gegenüber der späteren distincten Verschlimmerung zurück, dabei vermehrte sich die Salivation sehr, so dass ich endlich diese Mittel ganz unterliess.

In Hinsicht auf den allgemeinen Zustand, welcher sich unter meinen Augen stufenweise zu verschlimmern anfing, verordnete ich dem Kranken innerlich Arsen. Was die locale Behandlung betrifft, so habe ich nach Prüfung verschiedener caustischer Mittel, unter anderen der von Czerny und Trunecek so warm empfohlenen Arsenigensäure (Rp. Acidi arsenicosi 1,0, Spir. vini rect., Aq. dest. āā 75,0—40,0), diese gänzlich verworfen.

Alle diese Mittel nützten nicht, reizten vielmehr nur noch und verstärkten alle bei unserem Kranken anwesenden Symptome, so z. B. Blutungen, Schmerzen beim Schlucken und Salivation.

Schliesslich begnügte ich mich mit symptomatischer Behandlung und local applicirte ich dem Kranken Insufflationen von Orthoform welches er am besten verträgt und welches ihm das Schlucken erleichtert, indem es die Schmerzen vermindert. Ausserdem gurgelt der Kranke mit einer Lösung von Natrium bromatum mit Cocain. Patient befindet sich bis jetzt in meiner Beobachtung.

Es unterliegt, wenigstens für mich, nicht dem geringsten Zweifel, dass wir es in obigem Falle mit primärem Krebs der Zungentonsille zu thun haben, sowie mit secundären Veränderungen im Kehlkopfe, d. h. Schwellung resp. Infiltration der Epiglottis, als auch Paralyse des linken M. cricoarytaenoideus post. (Posticuslähmung).

Diese letztere ist wahrscheinlich durch den Druck auf den N. recurrens von Seiten der carcinomatös degenerirten Halsdrüsen verursacht. Es ist wahr, dass man mir vorwerfen könnte, dass hier das wichtigste diagnostische „Criterium" fehlt, d. h. die microscopische Untersuchung. Das locale Aussehen des Leidens jedoch, welches für den carcinomatösen Process so characteristisch war, reicht wohl vollständig aus, um die Diagnose als richtig betrachten zu dürfen.

Am meisten ähnlich den in unserem Falle anwesenden Veränderungen sind die syphilitischen; dafür würde

1. das Factum sprechen, dass der Kranke, obgleich vor sehr langer Zeit (vor 30 Jahren) Syphilis hatte, und

Digitized by Google

2. die Localisation (wie bekannt, kommen Krebse am seltensten an der Zungenbasis vor, dagegen ist diese die Prädilectionsstelle für Gummata).

Gegen diese Vermuthung jedoch spricht vor allem wieder der negative Erfolg der speciellen Behandlung (J + Hg); weiter das Aussehen der Ulceration selbst (uneben, mit harten, walzigen Rändern, dagegen zeigt sich das exulcerirte Gumma in Form eines kraterförmigen Geschwüres mit scharfen, unterminirten Rändern; die krebsige Infiltration selbst ist mehr diffus), endlich die Blutung sowie das vorgerückte Alter. Auch das fahle Aussehen bei unserem Kranken spricht mehr für den krebsigen Character des Leidens.

Von Tuberculose konnte in unserem Falle keine Rede sein; erstens fehlen hier Veränderungen in den Lungen, weiter differirt das Aussehen der Ulceration selbst von dem, wie wir es gewöhnlich bei Tuberculose sehen (vor allem durch die Abwesenheit der Miliartuberkel an den Rändern, dem Boden und in der Nachbarschaft der Geschwüre; dabei sind die Ränder dieser letzteren uneben, unterminirt, wie ausgefressen, der Boden bedeckt mit dem schmutzigen eitrigen Secret mit den hier und da durchschimmernden blassrosa Granulationen).

Endlich sprechen der Fötor ex ore und die Betheiligung der submaxillären Drüsen mehr für den krebsigen Character des Leidens. Es erscheint daher in unserem Falle die Diagnose „primärer Krebs der Zungentonsille" sogar ohne die microscopische Untersuchung gerechtfertigt zu sein.

Wie ich schon im Anfange dieses Artikels erwähnt habe, gehören die secundären Krebse der Zunge resp. Zungentonsille, besonders vom Kehlkopfe und theilweise vom Rachen übergreifend, nicht zu den Seltenheiten, dagegen kommen die primären ausserordentlich selten vor (nur einige derartige Fälle existiren in der speciellen Literatur).

In unserem Falle verdient die ausserordentlich profuse Blutung Aufmerksamkeit, welche den Kranken am meisten beunruhigte.

Wie bekannt, gehört die Blutung bei Krebsen, besonders des Rachens, im Allgemeinen zu den gewöhnlichen Symptomen, sie ist für dieses Leiden in gewissem Grade pathognomisch, was uns die differentielle Diagnose dieses Processes von den anderen ähnlichen (Syphilis, Tuberculosis) erleichtert.

Diese Blutung ist jedoch meistentheils weder so profus noch so constant, wie sie dies in unserem Falle war und wovon ich mich persönlich während jeder Visite des Kranken wiederholt überzeugen konnte.

Was ist die Ursache der Blutungen?

Ich glaube Recht zu haben, wenn ich dieses Symptom von der Localisation des pathologischen Processes bei unserem Kranken abhängig mache. Wie bekannt, finden sich sehr oft auf der Zungenbasis mehr oder weniger erweiterte Gefässe; bei unserem Kranken mussten solche Verhältnisse wohl vorhanden sein, abgesehen von den Veränderungen im übrigen Circulationsapparate (Herz und grosse Gefässe).

Es ist also nicht sonderbar, dass an dieser Stelle zerfallende

Digitized by Google

carcinomatöse Neubildungen constante und profuse Blutungen verursachen können.

Zum Schlusse einige Bemerkungen betreffs der Behandlung dieses Falles.

Dass er zu einer energischeren, d. h. chirurgischen Intervention (Pharyngotomia subhyoidea) nicht geeignet war, womit Patient übrigens nie einverstanden gewesen wäre, unterliegt keinem Zweifel. Der allgemeine Zustand sowie auch die secundäre Affection des Kehlkopfes und der lymphatischen Halsdrüsen, der oberflächlichen und wahrscheinlich auch der tieferen (wofür die Kehlkopflähmung spricht), waren Contraindicationen für eine solche energische Behandlung.

Selbst weniger energische Mittel, z. B. Pinselungen mit Jodvasogen, Arsensäure, Acid. trichloracet. etc. erwiesen sich in unserem Falle eher schädlich, indem sie die Richtigkeit der Bottini'schen Ansicht über den unzweifelhaften Schaden solcher Aetzmittel beim Krebse im Allgemeinen und beim Zungenkrebse im Besonderen bestätigen.

Somit mussten wir uns schliesslich, wie ich schon erwähnt habe, neben der allgemein stärkenden Behandlung (Arsen) mit der symptomatischen, localen (Insufflation von Orthoform) begnügen, welche wir weiterhin fortzusetzen beabsichtigen.

Zum ferneren Ausbau meiner Theorie des oberen Schutzvorrichtungssystems.

Von

Dr. med. **W. Lamann** (St. Petersburg),
Consultant an der Maximilianan stalt des Rothen Kreuzes.

III.

Meinen beiden vorhergehenden diese Frage betreffenden Arbeiten — Octoberheft 1900 d. Monatsschrift „Noch ein Zungenspatel, ein Beitrag zur Physiologie des Schutzvorrichtungssystems“ und Octoberheft 1901 „Zum ferneren Ausbau meiner Theorie des oberen Schutzvorrichtungssystems“, I und II — habe ich eine grössere Abhandlung folgen lassen, welche Herr Prof. Haug die Freundlichkeit hatte, in Form eines „Ergänzungsheftes“ in die Serie seiner nunmehr nicht erscheinenden „Klinischen Vorträge“ aufzunehmen. Das Material war eben mit der Zeit zu stark angewachsen, als dass es im Rahmen dieser Monatsschrift besprochen werden konnte.

In dieser letzten übersichtlichen Abhandlung waren vom Respirationstractus eigentlich nur die Stimmbänder und der Hustenstoss untersucht worden; hingegen blieben die Nase, der obere Rachen und die übrigen Schutzvorrichtungen des Respirationstractus gänzlich unberücksichtigt. Wenn ich mich also gegenwärtig der Frage über das Verhältniss der Nase und des oberen Rachens zum „Schutzvorrichtungssysteme der

Digitized by Google

oberen Wege" zuwende, so muss diese Frage als eine folgerichtige, daher dringende erscheinen.

Wie wird sie sich beantworten lassen? Gelingt mir die Beantwortung im bejahenden Sinne, d. h. gehen die Schutzvorrichtungen der Nase und des oberen Rachens, gleich den anderen Abschnitten des Respirationstractus in meiner Theorie auf, so ist das Gebäude derselben — allerdings im Rohbau — in genau den Grenzen vollendet, wie sie mir von Beginn an vorgeschwebt haben.

Indem ich nunmehr zum eigentlichen Thema dieses Aufsatzes übergehe, habe ich mich der Frage zuzuwenden: an welche Bedingungen ist das Recht geknüpft, die Nase und den oberen Rachen dem Gebiete des „oberen Schutzvorrichtungssystems" einzuverleiben? Die Antwort darauf liefert die Untersuchung zweier anderer Fragen:

1. ob diese Regionen Schutzvorrichtungen aufweisen, welche in den anatomischen Gesammtplan hineinpassen;

2. ob die für das „obere Schutzsystem" nachgewiesenen Gesetze auch hier Geltung haben?

Die erste Frage betreffend beginne ich meine Untersuchungen bei dem nicht abzuleugnenden Princip am „oberen Schutzsystem", dass nämlich vor einer jeden Höhle, welche man anatomisch und physiologisch berechtigt ist im gewissen Sinne als ein in sich abgeschlossenes Ganzes zu betrachten eine Schutzvorrichtung angelegt ist, so lässt sich dieses Princip auch in der Nase und dem oberen Rachen unschwer nachweisen. Vor dem Vestibulum oris lagern die Lippen, vor dem Cavum oris das Gebiss, vor dem Pharynx die Coulissen, vor dem Larynx die Epiglottis, vor der Trachea die Stimmbänder. Diesem analog lagert im vorderen Abschnitte der Nasenhöhle der mächtige Schwellkörper am vorderen Ende der unteren Muschel als Schutzvorrichtung für die tieferen Nasenpartien; die zweite starke Entwicklung dieses erectilen Gewebes finden wir an den hinteren Muschelenden, also vor dem oberen Rachen.

Die Frage über die Bedeutung der Schwellkörper ist allerdings bis heute noch nicht definitiv entschieden. Wenn es mir gestattet ist, die letzte mir zu Gesicht gekommene diesbezügliche Meinungsäusserung zu citiren, so würde ich auf die Besprechung des ersten Theils der „Krankheiten der oberen Luftwege" von Prof. Dr. O. Chiari durch Herrn Docenten Dr. M. Grossmann in dieser Monatsschrift 1903, No. 1, Seite 31, hinweisen.

Letzterer führt folgenden Satz aus Prof. O. Chiari's Lehrbuch an: „Die Schwellkörper können vielleicht ausserdem einen Schutz gegen irrespirable Gase bilden, insofern als sie sich auf deren Reiz ausdehnen, die Nase verengern und derart auf die schädlichen Gase aufmerksam machen."

Demgegenüber führt Dr. M. Grosmann aus: „Die einfache Ausdehnung der Schwellkörper als einen ähnlichen Schutz aufzufassen, wie dies Chiari thut, wäre nur dann zulässig, wenn dieselbe auf Einwirkung irrespirabler Gase ventilartig zum Abschlusse der Nasenhöhle führen würde."

Wenn hier Dr. M. Grossmann das Wort ventilartig glaubt

Digitized by Google

unterstreichen, also darauf besonderes Gewicht legen zu müssen, so wäre ich keineswegs in der Lage, vom Standpunkte meiner Theorie seiner Anschauung beizupflichten.

Ich muss hier auf einen Ausspruch hinweisen, den ich im genannten „Ergänzungshefte", Seite 7, gethan habe. Derselbe lautet: „Die Thatsache ist interessant, dass die Natur in den oberen Wegen kein Organ geschaffen hat, das ausschliesslich den Zwecken des Selbstschutzes diente". Es ist das bekannte, auch von mir wiederholt nachgewiesene Princip, welches das „Princip der Oeconomie in den Mitteln" genannt wird.

Wollte ich mich hier auf den streng teleologischen Standpunkt stellen — den ja auch Dr. M. Grossmann einnimmt —, so würde ich, vom genannten Princip geleitet, sagen: die Natur hatte jedenfalls den von Dr. M. Grossmann proponirten Ventilverschluss — als etwas recht Naheliegendes — in Betracht gezogen, doch von der Bildung eines solchen beim Menschen Abstand genommen, weil ein ventilartiger Verschluss doch nur einem Zwecke dienen könnte, ein Fall, welcher hier in den Gesammtplan — aus dem besprochenen Grunde — augenscheinlich nicht hineinpasste.

Jene Anschauung hingegen, welche in den Schwellkörpern nicht nur eine Schutzvorrichtung erblickt, sondern zugleich ein Organ, welches noch anderweitige Aufgaben zu bewältigen hat, findet in dem erwähnten Princip eine entschiedene Stütze.

Der Umstand, dass diese „anderweitigen Aufgaben" in ihrer physiologischen Gesetzmässigkeit nocht nicht klar genug vor uns liegen, ändert an dieser Auffassung nichts, auch dürfen wir, wenn wir vorwärts kommen wollen, nicht zu lange an Einzelheiten kleben bleiben, sondern müssen uns baldigst nach allgemeinen Regeln, Principien und Gesetzen, unter welche wir den Einzelfall bringen können, umsehen.

Diese Anordnung des erectilen Gewebes hauptsächlich im vorderen und hinteren Abschnitte der Nasenhöhle führt uns zu einer sehr interessanten Frage, welche eigentlich nur eine fernere Consequenz meiner Lehre ist. Es ist die Selbstständigkeitsfrage dieser beiden erectilen Lager.

Sobald ich mich nämlich auf den Standpunkt gestellt habe, dass die beiden Schwellkörper je vor einer selbstständigen Höhle angebracht sind, so muss die Selbstständigkeit der beiden erectilen Schutzvorrichtungen als ein logisches Ergebniss aus den von mir nachgewiesenen Gesetzen und in ihrem Sinne resultiren. Mit dieser Untersuchung gehe ich zugleich zur zweiten oben gestellten Frage — von den hier waltenden Gesetzen — über.

Da ich im Nächstfolgenden es hauptsächlich mit zwei Gesetzen, die im genannten „Ergänzungshefte" auf Seite 5, als Thesen IVb und IVc angeführt worden sind, zu thun haben werde, so ziehe ich es vor, ihren Wortlaut hier folgen zu lassen, um dem Leser zunächst das Nachschlagen zu ersparen.

These IVb: „ist eine oder sind mehrere Schutzvorrichtungen von einem Fremdkörper überwunden und tritt die nächstfolgende in Thätigkeit, so stellen nicht nur alle vorhergehenden — überwundenen — ihre Einmischung sofort ein und scheiden aus der Action aus, sondern es treten auch

Digitized by Google

unfehlbar ihre Antagonisten in Thätigkeit (Gesetz der Antagonisten)."

These IVc: „Die Vorrichtungen treten nicht anders in Thätigkeit als einzeln und zwar in der Reihenfolge ihrer physiologischen Anordnung (Sequenzgesetz)."[1])

Indem ich diese beiden Gesetze an der Nasenhöhle anwende, bin ich logischer Weise gezwungen, folgenden Satz aufzustellen: in jenen Momenten, wo die vorderen und hinteren Schwellkörper in die Lage versetzt werden, ausschliesslich als Schutzvorrichtungen zu functioniren, muss nachgewiesen werden können, dass sie in ihrer Thätigkeit einander ablösen. Das will so viel sagen, als dass bei einem bestimmten Reize der Nasenschleimhaut zunächst das vordere erectile Gewebe in Action zu treten hat. Dauert der Reiz länger, so muss die vordere Schutzvorrichtung durch die tieferliegende abgelöst werden, d. h. das hintere Gewebe schwillt an, während das vordere die Tendenz haben muss abzuschwellen.

Dieser interessante Satz ist, wie gesagt, eine nothwendige Schlussfolgerung, eine Deduction, welche man auf dem Wege des physiologischen Experiments nachzuweisen trachten muss. Doch fühle ich mich bewogen, gleich hier auf die grossen, zur Zeit vielleicht unüberwindlichen Schwierigkeiten hinzuweisen, mit welchen das Experimentiren in dieser Richtung verbunden sein muss.

Wie wäre es, wenn wir gleich beim ersten diesbezüglichen Versuche in die Lage kämen, ausdrücklich betonen zu müssen, dass unzweifelhaft beide erectile Gewebelager gleichzeitig geschwellt sein können? Wäre das nicht ein Umstand, der darauf hinwiese, dass die Gesetzmässigkeiten, auf welchen ich mich basire, hier keine Giltigkeit hätten?

Sicher wäre es das doch nur in jenem Falle, wenn es nachgewiesen wäre, dass das erectile Gewebe einzig und allein zu Schutzzwecken geschaffen sei. Sobald wir jedoch die Voraussetzung aussprechen — und dies müssen wir unbedingt thun —, dass die Schwellkörper auch noch andere Aufgaben als den Schutz zu bewältigen haben, so gestaltet sich die hier gestellte Frage um so complicirter und schwieriger, je weniger wir uns eines Verständnisses dieser Anfgaben und ihrer physiologischen Durchführung rühmen können.

Ohne die Grundlagen meiner Theorie zu verlassen, kann ich mir nämlich sehr gut vorstellen, dass Bedingungen und Umstände existiren können, welche hier die greifbaren Erscheinungen, durch welche das obengenannte Gesetz manifest werden soll, so modificiren, dass ein

---

[1]) Die These IVc trägt im „Ergänzungshefte" noch nicht den Namen „Sequenzgesetz". Da ich mich jedoch bei der Ausarbeitung meiner schriftlichen Aufsätze bald überzeugt hatte, welche Bequemlichkeit der nichtssagenden Thesenzahl gegenüber die Benennung eines Gesetzes bietet, so trachtete ich danach, auch dem in These IVc zum Ausdruck gekommenen Gesetze einen Namen zu geben. Dieses ist allerdings keine ganz leichte Aufgabe, denn die Benennung muss nicht nur kurz sein, sondern es muss in ihr auch sozusagen das „Stichwort" möglichst lebendig zur Geltung kommen.

Digitized by Google

ganz anderes, den Erwartungen total entgegengesetztes Bild auftreten und den nicht genügend scharf Denkenden zu Trugschlüssen verleiten kann. Da diese Bedingungen und Umstände uns gar nicht bekannt sind, so darf es uns keineswegs Wunder nehmen, wenn auch der geistreichste Fachphysiologe nicht im Stande wäre, durch sein Experiment uns kurzer Hand Klarheit in dieser Richtung zu schaffen. Zu diesem Zwecke müssen die Schwellkörper erst von diversen anderen Gesichtspunkten studirt werden. Es giebt jederzeit Fragen, die „zu fein sind für die subtilste Grübelei", wenn man sich an ihre unmittelbare Beantwortung machen wollte. Solche Fragen fordern nicht nur offene Augen und kühles Blut, sondern auch eine gute Dosis — Geduld.

Zu Gunsten dieser meiner Anschauung steht mir nicht nur dieses Raisonnement zu Gebote, sondern auch Analogien, nach denen ich nicht erst zu suchen brauche.

Das oben citirte „Gesetz der Antagonisten" (These IVb) wird z. B. bei den vorderen Schutzvorrichtungen des Digestionstractus mächtig eingeschränkt durch eine andere Gesetzmässigkeit, welche als These IVa auf Seite 5 des „Ergänzungsheftes" zu finden ist und also lautet: „je tiefer eine Schutzvorrichtung liegt, desto weniger ist sie dem Willen und desto mehr dem Reflex untergeordnet."

Dem „Gesetz der Antagonisten" gemäss müssen die Lippen offen stehen, sobald das Gebiss geschlossen wird. Dem ist auch so — wie ich es bereits früher nachgewiesen habe —, jedoch nur so lange, als die Bedingungen sich so gestalten, dass die Lippen nur unter dem alleinigen Einflusse des Schutzsystems stehen. Sobald hingegen noch ein anderer, mächtigerer Factor eingreift, der im Stande ist, den schwachen Reflex zu unterdrücken, wie z. B. der Wille, welcher gerade in den vorderen Schutzvorrichtungen der These IVa gemäss eine so grosse Rolle spielt, so kann das zunächst reflectorische Offenstehen der Lippen aufgehoben werden oder überhaupt erst gar nicht zu Stande kommen.

Wohl spielt der Wille beim Anschwellen des erectilen Gewebes in der Nase keine Rolle, doch wäre es höchst inconsequent, die Existenzmöglichkeit anderer Bedingungen, welche hier das Manifestwerden des „Gesetzes der Antagonisten" behindern, einfach ableugnen zu wollen.

Ebensowenig wie der gleichzeitige Schluss der Lippen und des Gebisses im Stande war, seiner Zeit die Grundpfeiler meiner Theorie zum Sturze zu bringen, ebensowenig würde das nachgewiesene Factum einer gleichzeitigen Schwellung der vorderen und hinteren Muschelenden so ohne Weiteres die Richtigkeit meiner gegenwärtigen Deductionen erschüttern können.

Doch bleiben wir zunächst beim „Sequenzgesetze" (These IVc) zwecks weiterer Untersuchungen der Erscheinungen, welche beim andauernden Reize der Nasenschleimhaut auftreten, denn es giebt noch manche Gebirgshöhe zu ersteigen.

Wenn die Reizung der Nasenschleimhaut fortgesetzt andauert, so verläuft der Reflex dem „Sequenzgesetze" gemäss — wie dies im „Ergänzungsheftе" ausführlich besprochen — vom Centrum der einen Schutzvorrichtung zum Centrum der nächsten tieferliegenden

Digitized by Google

und wir stehen folgerichtig nicht nur vor einer Contraction des weichen Gaumens (wovon als Schutzvorgang unten noch weiter die Rede sein wird), sondern auch vor einem Glottiskrampfe.

Seit den sechziger Jahren ist, wie bekannt, experimentell nachgewiesen, dass die Reizung der Nasenschleimhaut nicht allein zum Glottiskrampfe, sondern auch zu einem reflectorischen Krampfe der Bronchien und selbst zum Athemstillstand führt. Dieses Factum ist in jedem Lehrbuch zu finden, doch meines Wissens immer nur als nackte Thatsache — eine Erklärung hierzu ward bis jetzt nicht gegeben. Erst durch die Aufstellung meiner Gesetze ist es endlich gelungen, diese Erscheinungen insofern dem Verständnisse näher zu bringen, als es nunmehr erwiesen ist, dass diese Erscheinungen nur einzelne Glieder in einer langen Kette von Reflexen bilden, welche unter gewissen Bedingungen — die ich auf Grund früherer Ausführungen als genügend erläutert und daher bekannt voraussetzen muss — bei den vorderen Schutzvorrichtungen beginnen und sich successiv auf die tieferliegenden erstrecken.

Da der reflectorische Stimmritzenkrampf in seinem Verhältnisse zur Athmung bereits im „Ergänzungshefte" ausführlich besprochen worden ist, da der Krampf der Bronchien ebenfalls eine einfache Consequenz bildet, so will ich mich nicht weiter dabei aufhalten, sondern zu jener reflectorischen Erscheinung übergehen, welche dem Leser in ihrer Deutung grössere Schwierigkeiten bereiten könnte — ich meine den reflectorischen Athemstillstand in Exspirationsstellung.

Dass die Athmung beim Glottiskrampfe stocken muss, ist eine Erscheinung, die durch das „Sequenzgesetz" vollständig gedeckt wird, denn da die Schutzvorrichtungen stets nur einzeln in Action zu treten haben, so müssen die tieferliegenden eben in Ruhe verharren, und zwar so lange, bis die Reihe an sie kommt. Der Exspirationsact an sich muss nämlich als Schutzvorgang aufgefasst werden, weil er die verdorbene Luft aus der Lunge entfernt. Soweit hat also Alles seine Richtigkeit; doch woher die Athmungsstörung gerade in Exspirationsstellung?

Es muss der Athemstillstand in jener Athmungsphase zu Stande kommen, welche der Ruhestellung der Lunge entspricht. Diese Phase ist die Athmungspause — die Stellung der Lunge nach der Exspiration und vor der Inspiration. Diese Pause wird nun dem „Sequenzgesetze" gemäss auf reflectorischem Wege durch einen gewissen hemmenden Einfluss, sagen wir zunächst auf das Athmungscentrum, verlängert, d. h. das Auftreten der Inspiration wird verhindert. Nochmals: der Athemstillstand in Exspirationsstellung entspricht einer verlängerten Athmungspause.

Die Frage über die Ursache dieses Athmungsstillstandes wurde mehrfach angeregt und bearbeitet. Wir sehen, dass die Gesetzmässigkeit dieser Erscheinung erst jetzt aufgedeckt werden konnte. Anders die Frage über den Mechanismus, die auf experimentellem Wege allem Anscheine nach schon lange als gelöst betrachtet werden könnte. Es handelt sich in diesem Falle um eine von zwei Möglichkeiten: ob der Athemstillstand von einer Reizung der Exspirationsmuskeln oder einer Hemmung der Inspirationsmuskeln abhinge. Gad und Wegele haben

Digitized by Google

sich für eine Hemmung erklärt. Dr. Justus Gaule, der die Physiologie der Nase und ihrer Nebenhöhlen im Heymann'schen Handbuche bearbeitet hat, schreibt darüber (Bd. III, 3. Lief., S. 206) Folgendes: „Sandmann hat diese Erklärung sehr wahrscheinlich gemacht, indem er zeigte, dass dieser Athemstillstand auch eintritt, wenn man das Rückenmark in der Höhe des 7. Halswirbels durchtrennt. Da die Nerven der Exspirationsmuskeln erst unterhalb dieser Stelle abgehen, so können sie also nicht betheiligt sein. Man muss demnach annehmen, dass die von dem Trigeminus dem Centralorgan zugeleitete Erregung in demselben sich ausbreitet entweder zum Athemcentrum in der Medulla oblongata und dort verhindert, dass die automatische Auslösung der Inspiration zu Stande kommt oder weitergeleitet wird zu den spinalen Kernen der Nerven der Inspirationsmuskeln und hier bewirkt, dass dieselben den Befehlen des Athmungscentrums keine Folge leisten. Ueber das Wesen einer solchen Hemmung fehlt es uns indessen noch an einer hinreichend begründeten physiologischen Vorstellung."

So weit wir also gegenwärtig in der Lage sind die Sache zu überblicken, spricht meine Theorie ebenfalls zu Gunsten einer Hemmung.

Ehe ich meine Untersuchungen über die besprochene Reflexgruppe — Krampf der Glottis, der Bronchien und Athmungsstockung — abschliesse, erlaube ich mir noch folgende Bemerkung zu machen. Die Originalarbeiten der Experimentatoren, von François Franck angefangen bis auf Gad, Wegele und Sandmann, liegen mir leider zur Zeit nicht vor, um mich über eine Frage zur orientiren, die ich nicht ungestellt lassen möchte. Es ist die Frage, ob jene Herren die einzelnen Glieder der besprochenen Reflexgruppe zeitlich genügend auseinander gehalten haben. Beim „Sequenzgesetze", wo es sich doch um ein Eingreifen der Schutzvorrichtungen in einer gewissen Reihenfolge handelt, spielt eo ipso der Zeitpunkt eine grosse Rolle. Die Reihenfolge dieser drei Erscheinungen bei dauernder Reizung der Nasenschleimhaut lässt sich nämlich nach dem „Sequenzgesetze" und dem „Gesetze der Antagonisten" folgendermaassen aufstellen:

. . . . . .

Moment f: Glottiskrampf, Ruhestellung der Bronchien, Ruhestellung der Lunge (Exspirationsstellung);

Moment g: Klaffen der Glottis, Spasmus der Bronchien, Ruhestellung der Lunge (Exspirationsstellung);

Moment h: Klaffen der Glottis, Erweiterung der Bronchien, Hustenstoss (krampfhafte Exspiration).

Man ersieht aus dieser obligaten Reihenfolge, dass es nicht genügt, einfach zu sagen: die Reizung der Nasenschleimhaut führt zum Glottis- und Bronchienkrampfe und zur Athmungsstockung; nach meiner Theorie kann nämlich solches gleichzeitig nie auftreten.

Wenn wir nach diesen Ausführungen zur gestellten Cardinalfrage zurückkehren, ob nämlich die Nase und der Epipharynx zu dem Gebiete des „oberen Schutzvorrichtungssystems" gehören, so hätten wir, dächte ich, genügend Grund, diese Frage im bejahenden Sinne zu beantworten. Ob meine Deductionen in Betreff der Schwellkörper dem Leser zunächst plausibel erscheinen oder nicht, dieses Plus oder Minus fällt weniger entscheidend in die Waagschaale, als der positive Nachweis, dass die

Digitized by Google

von der Nase ausgelösten Reflexe sich dem „Sequenzgesetze“ gemäss abspielen.

Die nächste Frage, auf welche ich mir erlauben werde einzugehen, betrifft die noch nicht untersuchten Schutzvorrichtungen und Schutzvorgänge des Respirationstractus, als da sind Niesact, weicher Gaumen, Epiglottis und Taschenbänder.

Während der Hustenstoss die Aufgabe hat, Fremdkörper aus den tieferen Luftwegen durch den Mund zu entfernen, wird während des Niesactes durch den unter starkem Druck ausströmenden Luftstrom, unter Abschluss des Rachens von der Mundhöhle, der Fremdkörper fortgerissen und durch die Nase entfernt. In der Nase selbst giebt es keinen Mechanismus, welcher im Stande wäre, auf dem Wege des Reflexes schnell eine Vis a tergo zu schaffen. Da aber die Entfernung eines in der Nase steckenden Fremdkörpers ohne eine solche Kraft undenkbar ist, so muss diese Kraft eben aus der Tiefe entlehnt werden und — der Niesact kommt zu Stande.

Wir haben hier eine Erscheinung vor uns, welche dem Brechacte durch Reizung des Zungengrundes vollständig analog ist. In beiden Fällen ist die Schleimhautpartie, deren Reizung im Stande ist, einen Reflex — Kraftentwicklung aus der Tiefe — auszulösen, dem entsprechenden Mechanismus stark vorgelagert, wodurch die von mir vorgeschlagene Benennung „Vorpostenrayon“ vollständig motivirt erscheint.

Wenn wir uns jetzt dem weichen Gaumen zuwenden und zwar der Frage, ob diese Vorrichtung zum Schutze einer Höhle vorgelagert ist, so muss dieses entschieden bejaht werden. Ja, noch mehr: man ist gezwungen, den Satz aufzustellen, dass er zwei Höhlen vorgelagert ist, dem Epipharynx und dem Mesopharynx, indem er beiden zum Schutze dient. Diese doppelte Aufgabe ist dem weichen Gaumen deshalb zugefallen, weil er sowohl dem Schutzsysteme des Respirations- als auch des Digestionstractus angehört. Ist ein Fremdkörper im Mesopharynx, so wird der weiche Gaumen zum Schutze des oberen Rachens in Action gesetzt, steckt der Fremdkörper im oberen Rachen, so wird der Mesopharynx durch dieselbe Bewegung geschützt. Man muss also vom Standpunkte meiner Theorie voraussetzen, dass diese Schutzvorrichtung über zwei „Vorpostenrayons“ verfügt: derjenige für den Respirationstractus liegt im Mesopharynx und der für den Digestionstractus im oberen Rachen. Selbstverständlich wird — wiederum vom Standpunkte meiner Theorie — der weiche Gaumen wie jede Schutzvorrichtung nicht nur von jedem dieser „Vorpostenrayons“ durch directen Reflex in Thätigkeit gesetzt, sondern auch durch Fortleitung des Reizes successiv vom Centrum der einen Schutzvorrichtung zum Centrum der nächsten tieferliegenden.

Für den ersten Fall, also direct, wird der weiche Gaumen zum Eingreifen angeregt, wenn ein Fremdkörper im oberen Rachen auftritt, also z. B. bei der Weber'schen Nasendouche, indirect durch andauernde Reizung der Nasenschleimhaut.

Um diesen indirecten Reflex, welcher eine Deduction aus meiner Theorie („Sequenzgesetz“) bildet, nachzuweisen, habe ich wiederholt Versuche angestellt und es ist mir thatsächlich gelungen, diesen Reflex

Digitized by Google

mit vollständiger Deutlichkeit an vielen Menschen nachzuweisen. Wenn man nämlich einem toleranten Subject, welches es versteht, ohne Würgbewegung bei offenem Munde seiner Zunge eine solche Stellung zu geben, dass man mindestens den weichen Gaumen überblickt — Spateldruck verboten! —, den Befehl ertheilt, möglichst ruhig und gleichmässig durch die Nase zu athmen und darauf die Nasenschleimhaut etwa mit einer Sonde reizt, so wird man oft unmittelbar darauf einer Hebung des Gaumensegels gewahr.

Das sind also Reflexe, welche am Palatum molle vom Respirationstractus aus ausgelöst werden; es können aber auch solche vom Digestionstractus abgeleitet werden; wir wissen z. B., welche Schwierigkeit der Laryngologe beim Operiren im oberen Rachen vom Munde aus unter Spiegelbeleuchtung zu überwinden hat. Diese Schwierigkeit liegt in der Neigung zum Abschlusse des oberen Rachens.

Was die Epiglottis betrifft, so ist dieselbe anatomisch ebenfalls der Larynxhöhle vorgelagert. Ihre Stellung ist so verschieden, dass es schwer ist, eine Norm für den Neigungswinkel anzugeben; daher ist es auch nicht leicht, wenigstens für den Kliniker, ihre Unterordnung unter das „Sequenzgesetz" ad oculos zu demonstriren. Hingegen nutzen wir unbewusst das „Gesetz der Antagonisten" fast bei jeder laryngoscopischen Untersuchung aus. Sobald die Epiglottis nämlich bei ruhiger Athmung sich so wenig hebt, dass wir einen Einblick in die vordere Commissur der Stimmritze nicht gewinnen können, lassen wir den Kranken intoniren. Wir wissen, dass in diesem Falle sich der Kehldeckel hebt und wir nutzen dieses uns bekannte Factum auch aus, ohne bis jetzt gefragt zu haben, auf welchem Princip diese Erscheinung beruht. Jetzt wissen wir, dass dem „Gesetze der Antagonisten" gemäss die Dilatatoren der vorderen Schutzvorrichtungen in Action zu treten haben, sobald eine tieferliegende Schutzvorrichtung eingreift. Beim Intoniren nähern sich die Stimmbänder (vom Standpunkte meiner Theorie ist das ein Eingreifen der Stimmbänder), ergo muss der ganze vorlagernde Tractus klaffen, also auch der Kehldeckel eine möglichst aufrechte Stellung einnehmen.

Sehr interessant, weil von gewisser practischer Bedeutung, ist der Versuch, die bekannten Gesetze an den Taschenbändern nachzuweisen. Wir wissen sehr gut, wie oft statt eines erwarteten Stimmbandschlusses bei anbefohlenem Anlauten kein Lant zu Stande kommt, wohl aber eine Neigung der Taschenbänder zur Adduction. Das ist ebenso wenig eine „perverse Action", wie der von mir beschriebene „laryngoscopische Glottiskrampf", sondern wie dieser ein Schutzvorgang in optima forma, allerdings zeitlich dem Glottiskrampfe vorausgehend.

Selbst an recidivirenden Kehlkopfcatarrhen leidend, habe ich an mir die Beobachtung gemacht, dass eine Auspinselung des Kehlkopfes mit einer 5proc. Tannin-Carbollösung (zu gleichen Theilen Wasser und Glycerin) im ersten Moment ein ziemlich heftiges Brennen, dann aber eine angenehme Kühle im Larynx hervorruft, wobei die ganze Empfindung für gewöhnlich 10—15 Minuten nicht überdauert. Dann kommen aber ausnahmsweise Sitzungen vor, wo ich nach einer solchen Auspinselung einen sehr heftigen Reiz verspüre, welchen ich später den ganzen Tag

Digitized by Google

nicht mehr loswerden kann. Die beiden Empfindungen oder vielmehr Nachempfindungen sind voneinander wie Himmel und Erde verschieden.

Was geht dabei vor?

Es ist ein logisches Ergebniss aus meiner Theorie, dass, wenn wir mit einem Wattebausche in das Larynxinnere eindringen, der mächtige Reiz sofort einen reflectorischen Taschenbandschluss hervorruft. Vor der daraus folgenden ferneren Consequenz müssen wir nicht zurückschrecken; dieselbe würde lauten: Wenn bei einer Larynxauspinselung zunächst ein Taschenbandschluss zu Stande kommen muss, so kann eigentlich von einer Bestreichung der wahren Stimmbänder nicht gut die Rede sein!

Also wieder eine alte, schöne Illusion zu Wasser geworden!

Der bekannte Glottiskrampf tritt kaum jemals im Moment der Application des Medicamentes auf, sondern meist nach dem ersten Athemzuge. Im ersten Augenblicke nach dem Ausdrücken des mit überschüssiger Lösung durchtränkten Wattebausches sind die Taschenbänder überschwemmt und fest geschlossen, es herrscht lautlose Stille; noch einen Augenblick bleiben die Taschenbänder geschlossen, dann aber erreicht der Lufthunger seinen Höhepunkt, die Taschenbänder müssen zurückweichen und die Flüssigkeit sickert auf die Stimmbänder herab. Mit einem tiefen Athemzuge stillt nun der Kranke seinen Lufthunger, aber schon im nächsten Momente greifen die gereizten Stimmbänder in Form eines mehr oder weniger intensiven Glottiskrampfes ein, welcher auf seiner Höhe vom Lufthunger weniger leicht überwunden wird als die adducirten Taschenbänder, denn die Stimmbänder lassen dann für die Luftpassage nur einen ganz feinen Spalt übrig.

Während also der angegebene, von mir persönlich empfundene und leicht erträgliche Reiz nur auf der Einwirkung der Lösung auf die Taschenbänder allein beruht, ist der stärker dauernde Reiz auf eine Berührung der Stimmbänder selbst mit dem Medicament zurückzuführen. Ich habe einen recht toleranten Pharynx und Larynx und daher kommt es bei mir nicht zum Glottiskrampfe, aber die fremdartige Empfindung nach dem Abfliessen der Lösung auf die Stimmbänder bleibt für den ganzen Tag bestehen.

Um mich nicht nur auf subjective Sensationen zu basiren, will ich auf eine Thatsache hinweisen, welche wohl jedem Laryngologen bekannt ist. Setzen wir voraus, dass wir einen kleinen an der Stimmlippe sitzenden Polypen zu operiren haben. Wir pinseln das Laryxinnere, sagen wir, mit einer 20proc. Cocainlösung zweimal aus und erzielen durchschnittlich einen genügenden Grad von Anästhesie zur Einführung des Instrumentes in's Laryxinnere. Kaum haben wir jedoch den Polypen mit dem Instrument berührt, so entsteht prompter Stimmbandschluss. Worauf ist das zurückzuführen? Ist etwa die Schleimhaut an den Stimmbändern reizbarer als an den Taschenbändern? Kaum, denn wenn wir nun zum dritten Male zum Cocain greifen, jedoch so, dass wir den Polypen selbst treffen, so ist das meist genügend, um an ihm einen kurzdauernden Eingriff zu unternehmen. Um was handelt es sich also? Das Bild findet eine einfache Erklärung darin, dass wir bei den ersten zwei Pinselungen nur die geschlossenen Taschenbänder, nicht aber die Stimmbänder mit Cocain bestrichen haben; es konnte also

Digitized by Google

auch die Sensibilität der Stimmbänder durch das Cocain nicht herabgesetzt werden.

Vom Standpunkt meiner Theorie, welche sich hier vollkommen mit der Praxis deckt, müssen wir also den practisch wichtigen Satz aufstellen, dass bei unseren gangbaren Medicamentapplicationen auf das Larynxinnere die Stimmbänder eigentlich nur in sehr beschränktem Maasse in Angriff genommen werden können, selbstverständlich bei ausgeschlossener Localanästhesie.

In diesem Factum liegt eine gewisse Analogie mit der Anschauung vor, welche jetzt bereits abgethan ist, jedoch lange Zeit das Feld beherrschte, dass nämlich beim Gurgeln auch die hintere Rachenwand bespült werde. Dieselbe Rolle, welche zum Schutze des Pharynx den Coulissen zugewiesen worden ist, spielen gegenüber den Stimmbändern die Taschenbänder.

* * *

Mit diesem Aufsatze betrachte ich das Gebäude meiner Theorie als unter Dach gebracht. Am inneren Ausbau ist natürlich noch manches zu schaffen.

Die im „Ergänzungshefte" aufgestellten Thesen halte ich nach wie vor aufrecht; nur sehe ich mich genöthigt — auf Grund der weitergeführten Untersuchungen — an der These II eine Correctur im Sinne einer Vervollständigung vorzunehmen. Diese These lautet Seite 4:

> These II. Das Schutzvorrichtungssystem der oberen Wege nimmt das Gebiet von den Lippen bis zum Pylorus einerseits und bis zu den Bronchien andererseits ein; es besteht aus einer Reihe hintereinander geschalteter Vorrichtungen und zwar im Verdauungstractus 1. aus den Lippen, 2. den Zähnen, 3. der Zunge, 4. dem coulissenartigen Verschluss der Gaumenbögen, 5. dem Rachen, 6. dem Brechacte mit Object im Rachen, 7. dem Brechacte mit Object im Magen; in dem Tractus der Luftwege noch 8. aus dem Glottisschluss und 9. dem Hustenstoss.

Gegenwärtig formulire ich diese These folgendermaassen:

> These II. Das Schutzvorrichtungssystem der oberen Wege nimmt das Gebiet von den Lippen bis zum Pylorus und von der Nase bis in die Lunge, mit einer Kreuzung im Pharynx, ein. Es besteht aus einer Reihe hintereinander geschalteter Vorrichtungen und zwar
>
> a) im Verdauungstractus — 1. aus den Lippen, 2. den Zähnen, 3. der Zunge, 4. den Coulissen, 5. dem Rachen, 6. dem Brechacte mit Object im Rachen, 7. dem Brechacte mit Object im Magen;
>
> b) im Respirationstractus — 1. dem vorderen und 2) dem hinteren Schwellkörper der Nase, 3. dem weichen Gaumen, 4. dem Rachen, 5. der Epiglottis, 6. den Taschenbändern, 7. den Stimmbändern, 8. dem Bronchienkrampfe, 9. dem Hustenstosse, 10. dem Niesacte.

Ueber die Bedeutung meiner Theorie bin ich stets im Klaren gewesen, wenngleich dieselbe von den Herren Fachcollegen — von persönlichen Freunden abgesehen — bis jetzt, sowohl dies- wie jenseits

Digitized by Google

der Grenze, vornehm ignorirt wird. Allerdings will die Theorie nicht gelesen, sondern studirt sein. Gern will ich zugestehen, dass gegenwärtig — wo die ganze Theorie fertig vor mir liegt — ich manches anders angefasst und anders ausgeführt hätte, als es in meinen ersten Arbeiten geschehen ist. Unbestritten bleibt jedenfalls die Thatsache bestehen, dass bereits in meinem ersten Aufsatze (1900) die Frage für Jahre hinaus richtig gestellt war. Auch über die Zukunft meiner Theorie bin ich durchaus im Klaren: ich bin sicher, dass auch das kleinste Körnchen Wahrheit, einmal für die Wissenschaft gewonnen, nie verloren gehen kann.

Oesterreichische otologische Gesellschaft.

Officielles Protocoll der Sitzung vom 25. April 1904.

Erstattet vom Schriftführer.

Vorsitzender: Prof. Bing.
Schriftführer: Dr. Hugo Frey.

1. Dr. Hugo Frey demonstrirt ein Präparat, das sich zufällig unter den Schädeln im anatomischen Institute Zuckerkandl fand.

Dasselbe weist als interessanten Befund eine stark entwickelte Exostose an der äusseren Seite des horizontalen Bogenganges auf und eine zweite Exostose am Jochfortsatz. Gleichzeitig bestehen Fistelöffnungen gegen die hintere Schädelgrube, den horizontalen Bogengang, die Schnecke und den Facialcanal, sowie noch andere Reste ehemaliger cariöser Zerstörung. Es hat offenbar intra vitam eine chronische Eiterung mit Cholesteatom bestanden.

Bisher wurde entzündliche Knochenneubildung im Schläfenbeine nur im Warzenfortsatz, gelegentlich auch im Antrum und häufig im Gehörgang vorgefunden; der Befund von Exostosen am Bogengang, den der Vortr. ausser im demonstrirten Falle auch noch zwei Mal in vivo bei Operationen erheben konnte, steht bis jetzt in der Literatur vereinzelt da. Vortr. erblickt in der besonderen Beschaffenheit des demonstrirten Präparates einen Beweis dafür, dass die Hypertrophie des Knochengewebes keinen wirksamen Schutz gegen das Weitergreifen der Eiterung bildet. (Erscheint ausführlich im Archiv für Ohrenheilkunde.)

Discussion.

Doc. Hammerschlag bemerkt, dass die Aeusserung des Vortr., wonach Exostosen des Gehörganges nur auf entzündlicher Basis zu Stande kommen sollen, nicht zutreffend ist, da das oft beiderseitige symmetrische Vorkommen, sowie das familiäre Auftreten solcher Exostosen dieselben als genuine Bildungsanomalien erkennen lässt.

Frey stimmt der Ansicht Hammerschlag's als selbstverständlich zu und corrigirt das früher Gesagte dahin, dass er es nur für die gleichzeitig mit anderen Veränderungen im Warzenfortsatz etc. auftretenden Knochenwucherungen annehme.

Doc. Pollak konnte die Entstehung einer Gehörgangsexostose aus einem Polypen direct beobachten, indem eine Patientin, die einen ope-

Digitized by Google

rativen Eingriff zur Entfernung eines grossen Polypen ablehnte, nach einem halben Jahre mit einer umfangreichen Exostose, deren Ausdehnung und Lage dem Polypen entsprach, wieder erschien.

E. Urbantschitsch sah die Entwicklung eines Osteoms der oberen Gehörgangswand im Anschlusse an eine Schädelbasisfractur innerhalb vier Monaten vor sich gehen.

2. Doc. Alt demonstrirt einen Fall von isolirter partieller Necrose der unteren Gehörgangswand.

Seit angeblich $1^1/_2$ Jahren litt Pat. an einer chronischen Eiterung; in letzter Zeit waren auch Blutungen aus dem Gehörgang aufgetreten. Bei der Sondirung fand sich ein rauher, beweglicher Sequester der unteren Gehörgangswand; durch einen operativen Eingriff wurde sowohl dieser als auch die üppigen Granulationen des Gehörganges entfernt, wobei es sich ergab, dass gegen die Trommelhöhle zu keine Eiterung bestand. Derzeit ist der Fall vollständig geheilt.

Discussion.

Gomperz: Sequester der Gehörgangswände sind mir in meiner Praxis sehr selten vorgekommen. Davon betrafen zwei die untere Gehörgangswand bei gleichzeitigem Befunde eines sogen. Gehörgangscholesteatoms. Ihre Entfernung erforderte keine grösseren operativen Maassnahmen. Auch gelang es mir einmal, die ganze hintere obere Gehörgangswand als Sequester zu entfernen, wonach sich das Bild wie nach einer Radicaloperation präsentirte.

V. Urbantschitsch erwähnt ebenfalls die grosse Seltenheit des Befundes. Er beabsichtigt, in der nächsten Sitzung einen Fall von tuberculöser Caries zu demonstriren, bei dem eine ausgedehnte Sequestration der inneren Gehörgangswand stattfand.

Hammerschlag erinnert an einen Fall aus der Klinik Politzer, bei dem der ganze Gehörgang, aber auch noch die tieferen Theile des Schläfenbeines nach und nach als Sequester ausgestossen wurden.

Alt bemerkte noch nachträglich, dass Tuberculose bei seinem Fall ausgeschlossen werden kann und dass der Sequester so ausgedehnt war, dass er erst nach Ablösung der Ohrmuschel entfernt werden konnte.

Bing verfügt über ähnliche Erfahrungen wie Gomperz.

3. Assistent Dr. Heinrich Neumann: Der Pat., den ich die Ehre habe vorzustellen, wurde mir durch die Liebenswürdigkeit des Chirurgen Dr. Frey überlassen, mit der Diagnose isolirte Caries des Warzenfortsatzes.

Die Diagnose begründete er mit Folgendem:

Im August vorigen Jahres ein submentaler, fluctuirender Tumor, der incidirt wurde; die Incisionsöffnung zeigte jedoch gar keine Tendenz zur Heilung. Die darauf vorgenommene gründliche Untersuchung mit der Sonde liess in der Tiefe rauhen Knochen des Warzenfortsatzes fühlen.

Die von mir vorgenommene Operation bestätigte den Befund, indem die untere Hälfte des Warzenfortsatzes vollständig fehlte. Die obere Hälfte war durch periostale Apposition verdickt und rauh. Die regionären Lymphdrüsen waren bis an den Pharynx vereitert, die grossen Halsgefässe waren von vereiterten Lymphdrüsen eingescheidet. Ich entfernte den rauhen Knochen und die vereiterten Lymphdrüsen. Die

Digitized by Google

Wunde granulirt schon und Pat. wird demnächst entlassen werden. Nur die Knochenwunde verzögert die Heilung, die sonst trotz der durch die Entfernung der erkrankten Weichtheile bedingten grossen Ausdehnung sehr rasche Tendenz zur Heilung zeigt.

Der zweite Fall ist mir durch die Liebenswürdigkeit des Herrn Hofrathes v. Mosetig zur Operation überlassen worden, mit der Vermuthung, dass es sich um eine primäre Erkrankung des Warzenfortsatzes handle. Die Operation konnte jedoch diese Vermuthung nicht bestätigen. Es war wohl das Periost des Warzenfortsatzes abgehoben, jedoch bin ich nicht im Stande zu constatiren, ob die Erkrankung des Warzenfortsatzes primär oder secundär im Gefolge einer Vereiterung der Lymphdrüsen aufgetreten war. Aufklärung dürfte wohl die histologische Untersuchung bringen.

Der dritte Fall ist ein nach der von mir angegebenen Methode der Localanästhesie operirter Patient, der wegen Verdachtes einer intracraniellen Complication operirt wurde. Es genügten drei Spritzen zur vollständigen localen Anästhesie. Pat. hat während der Operatien geraucht und Zeitungen gelesen.

Zum Schlusse gestatte ich mir, eine Scheere zu demonstriren, die mir bei der Ausführung der an unserer Klinik üblichen Gehörgangsplastik werthvolle Dienste leistet, indem die Schwierigkeiten bei der Bildung eines viereckigen Lappens mit Hilfe derselben leicht überwunden werden, was von Herrn Dr. Frey, der Gelegenheit hatte, diese Scheere in Verwendung zu ziehen, bestätigt wird.

Discussion.

Doc. Gomperz möchte dem Umstande, dass der Pat. über eine veraüsgegange Erkrankung des Mittelohres nichts anzugeben weiss, nicht zu viel Gewicht beilegen, da ja die Anamnese so oft unzuverlässig ist und er andererseits das Vorkommen einer rein primären Erkrankung des Warzenfortsatzes nach seinen Erfahrungen nicht zugeben kann.

Dr. Frey bemerkt, dass auch seine klinischen Erfahrungen parallel mit denen von Gomperz zu zeigen scheinen, dass eine echte primäre Ostitis des Warzenfortsatzes, ob nun tuberculösen oder anderen Characters, nicht vorkomme. Wenn dies aber auch practisch sich so verhält, so könne man doch nicht theoretisch die Möglichkeit einer primären Warzenfortsatzerkrankung a priori ableugnen. Eine solche könnte ja auf hämatogenem Wege unter Umständen ganz leicht zu Stande kommen.

4. Doc. Dr. V. Hammerschlag bringt einige Ergänzungen zu seinem in der letzten Sitzung gehaltenen Vortrage: „Ueber die Beziehung zwischen hereditär-degenerativer Taubstummheit und der Consanguinität der Erzeuger."

Durch die Liebenswürdigkeit des Directors Dr. Brunner standen ihm nunmehr 237 sehr sorgfältig ausgefüllte Protocolle zur Verfügung. Diese 237 Taubstummen stammten aus insgesammt 210 Ehen. Diese 210 Ehen wurden nun wie früher in drei Rubriken gebracht, und zwar:

1. Ehen mit je einem taubstummen Kind;
2. Ehen mit je zwei taubstummen Kindern;
3. Ehen mit drei oder mehr taubstummen Kindern.

Digitized by Google

Die erste Rubrik enthielt:

168 Ehen mit je einem taubstummen Kind, und von diesen waren 24 = 14,3 pCt. consanguin.

Die zweite Rubrik enthielt:

28 Ehen mit je zwei taubstummen Kindern; von diesen waren 8 = 28,57 pCt. consanguin.

Die dritte Rubrik enthielt:

14 Ehen mit je drei oder mehr taubstummen Kindern; von diesen waren 8 = 57,14 pCt. consanguin.

Vortr. betont daher, dass die gefundenen Consanguinitätsquotienten wiederum auf das Wirksamste die Thatsache illustriren, dass die Consanguinität der Erzeuger eine — wenn auch noch nicht klar erkannte — Rolle in der Aetiologie der hereditär-degenerativen Taubstummheit spiele.

Discussion.

Alt bemerkt, dass er bei consanguinen Eltern einige Male neben taubstummen Kindern auch blos schwerhörige Geschwister beobachtet hat. Er hält diesen Umstand für wichtig, weil solche Kinder manchmal von den Eltern für taub gehalten und dem Taubstummenunterricht zugeführt werden, währenddem sie noch in der Lage sind, einen Unterricht durch das Ohr, wenn auch in Form des Einzelunterrichtes, zu geniessen.

Hammerschlag bemerkt, dass er auf die interessante Thatsache der congenitalen Schwerhörigkeit bereits in einem an anderer Stelle gehaltenen Vortrage hingewiesen hat.

Verhandlungen des dänischen oto-laryngologischen Vereins.

28. Sitzung vom 16. December 1903.

Vorsitzender: Prof. Dr. E. Schmiegelow.
Schriftführer: Dr. Jörgen Möller.

I. Nörregaard: Eine Bindegewebsgeschwulst vor dem Ohre.

Ein 13jähriges Mädchen hatte eine allmählich wachsende Geschwulst etwa 2 cm vor der äusseren Gehörgangsöffnung; Februar 1902 war sie haselnussgross, verschiebbar, zur Haut nicht adhäsirend; sie wurde entfernt. Nach ein paar Monaten wuchs ein neuer Knoten hervor, welcher mit der Haut verwachsen war; August 1903 war er wiederum haselnussgross und wurde exstirpirt. Bisher kein weiteres Recidiv. Microscopische Untersuchung (Dr. Borries) ergab eine Bindegewebsgeschwulst mit spärlichen Zellen, demnach eine Neubildung, welche meistens gutartig ist; schliesslich kann aber nur der weitere Verlauf über die Benignität entscheiden.

Digitized by Google

II. Nörregaard: Ueber den Nasenrachen als Invasionsstelle für Krankheiten.

Während des letzten halben Jahrhunderts ist der Nasenrachen dazu gekommen, eine immer grössere Rolle zu spielen und hat sich in Verbindung mit den Gaumenmandeln als eine Centralquelle für menschliche Schwäche entpuppt, während die Haut als Infectionsquelle eine verhältnissmässig geringere Bedeutung hat. Die meisten Erkrankungen des Ohres, der Nase, ferner des Kehlkopfes und der Luftröhre haben ihren Ursprung im Nasenrachen; ebenso viele Kinderkrankheiten; ferner das rheumatische Fieber und die Endocarditis. Die Abhängigkeit verschiedener Nervenleiden, z. B. Kopfweh, Enuresis, Laryngospasmus, von den adenoiden Vegetationen ist wohl bekannt. Leider ist der Nasenrachen so unzugänglich, dass man dem Krankheitsprocess nicht genau folgen kann; man kann ihn aber mit solchen Krankheiten parallelisiren, welche von der Haut ausgehen; eine acute Infection geht von irgend einer Wunde aus, verpflanzt sich als einfache Lymphangitis, giebt dann Adenitis, Abscesse u. s. w.; ebenso geht irgend eine Infection von einer wunden Stelle der Nasenrachenschleimhaut aus, verpflanzt sich als acuter Catarrh, kann, wenn nicht rechtzeitig behandelt, Abscesse geben, peritonsilläre und retropharyngeale Abscesse, Mittelohreiterung; weiter folgt dann die allgemeine Infection, das rheumatische Fieber, die Pyämie u. s. w. Ebenso kann man den chronischen Catarrh mit dem Eczem vergleichen, welches aus einem kleinen Fleck sich immer weiter verbreitet, dann wieder eintrocknen kann bis auf die ursprüngliche Ausgangsstelle, wo die Krankheit noch immer verborgen liegt, um bei irgend einer Gelegenheit wiederum aufzulodern. Oft hat der chronische Nasenrachencatarrh vielleicht seinen Anfang gleich in den ersten Tagen des Lebens; die „Febris catarrhalis", d. h. die Nasenrachen-Lymphangitis ist ja eine der häufigsten Krankheiten der Säuglinge. Er kann dann später verschiedene universelle Intoxicationen hervorrufen, Urticaria, uratische Diathese u. s. w.; am häufigsten ist aber die partielle Intoxication, die immer wieder recidivirende „Erkältung". Um alle diese Uebelstände zu vermeiden, muss man das primäre Nasenrachenleiden gründlich behandeln, namentlich event. anwesende adenoide Vegetationen beseitigen; oftmals geben kleine Vegetationen beträchtliche Folgeerscheinungen; sobald deshalb etwas gefunden wird, muss es beseitigt werden.

Schmiegelow erwähnt ein paar Fälle, wo eine schwere Febris rheumatica im Anschluss an eine acute Rhinopharyngitis entstand.

Auch Fälle von andauernder Temperaturerhöhung können in einem Nasenrachenleiden ihre Ursache haben und werden nach Adenotomie geheilt. S. hat auch einen Fall von Septikämie mit letalem Ausgang im Anschluss an eine acute eitrige Rhinopharyngitis gesehen. — Verschiedene Augenleiden, nicht nur oberflächliche, sondern auch tiefere, werden durch die Adenotomie günstig beeinflusst.

Buhl fragt, ob Schmiegelow während des acuten Processes die Vegetationen entfernt.

Schmiegelow operirt nicht während einer acuten Entzündung, wohl aber bei einer chronischen, selbst wenn Fieber vorhanden ist, sobald Intoxicationsgefahr vorliegt.

Digitized by Google

Buhl hat einmal nach einer Adenotomie eine Nephritis entstehen sehen; der Harn war vor der Operation normal.

Gramstrup hat einmal eine Nephritis nach einem Peritonsillarabscesse gesehen, ohne doch bestimmt sagen zu können, welches das Primäre sei.

Vald. Klein fragt, ob es zulässig sei, unmittelbar nach einer Adenotomie den Nasenrachen zu exploriren.

Schmiegelow und Nörregaard meinen, dies sei absolut verwerflich.

Buhl meint, es habe seine Bedeutung, das Resultat controlliren zu können.

Schmiegelow hält es nicht für nothwendig, er beabsichtigt nicht alles adenoide Gewebe zu entfernen, nur aber so viel, als für das Aufhören der Symptome nothwendig sei.

III. Vald. Klein: Ein Fall von Syphilis laryngis.

Ein 42jähriger Mann hatte während einiger Wochen immer zunehmende, ziemlich bedeutende Schluckschmerzen gehabt, ferner war er seit einem halben Jahre heiser. Der Patient hat angeblich eine Lungenphthise und zwei Mal Hämoptyse gehabt, doch ist es nicht gelungen, Tuberkelbacillen zu finden. — Die Epiglottis war beträchtlich infiltrirt, namentlich der freie Rand, so dass der Einblick in's Innere sehr beschränkt war, man konnte doch sehen, dass die infiltrirte Partie nicht scharf abgegrenzt war, sondern sich allmählich nach unten verlor, ferner dass die Regio interarytaenoidea frei und die Schleimhaut des Inneren stark geröthet war. Die Anamnese deutete am ehesten an eine Kehlkopftuberculose, eine solche ergreift aber gewöhnlich die Regio interarytaenoidea zuerst, ferner war die Schleimhaut, auch des gesunden Theiles des Kehlkopfes, auffallend geröthet, was auf eine syphilitische Affection deuten konnte. Syphilis wurde aber geleugnet. Trotzdem wurde Jodkali verabreicht, wodurch das Leiden schnell gebessert wurde; jetzt giebt er auch zu, vor 18 Jahren Syphilis gehabt zu haben, er habe aber gemeint, dieses Leiden sei längst geheilt. Der Einblick in den Kehlkopf ist noch nicht genügend frei, als dass man die Möglichkeit einer gleichzeitig vorhandenen Tuberculose ausschliessen könne.

IV. Schmiegelow zeigte einen 14jährigen Knaben vor, der seit 8 Jahren wegen multipler Kehlkopfpapillome in Behandlung war. Vor 4 Jahren wurde wegen Athembeschwerden Tracheotomie und nachher Laryngofissur gemacht. Die Papillome recidivirten aber immerfort und später ist eine ganze Menge intralaryngeal entfernt worden. Während des letzten halben Jahres sind die Papiliome spontan völlig verschwunden. S. räth dazu, bei Papillomen keine eingreifendere Operationen vorzunehmen; sie verschwinden oftmals spontan.

V. Für das kommende Jahr wurden die fungirende Würdenträger wiederum erwählt, nämlich: als Präsident Schmiegelow, als Vicepräsident und Schatzmeister Grönbeck, als Secretär Jörgen Möller.

* * *

Digitized by Google

29. Sitzung vom 2. März 1904.

Vorsitzender: Prof. Dr. E. Schmiegelow.
Schriftführer: Dr. Jörgen Möller.

I. Grönbeck: Fall von latentem Nebenhöhlenleiden mit Exophthalmus und Amaurose.

Ein 51jähriger Mann wurde von einem Augenarzte zur Untersuchung geschickt; es bestand ein Leiden des linken N. opticus und mehrerer motorischer Nervenäste des linken Auges sammt Exophthalmus; vollständige Amaurose. Die Ophthalmoscopie zeigte nichts Abnormes. Er hat niemals Symptome eines Nasenleidens gespürt, nur das Gefühl von Drücken und Spannen hinter dem Auge. In der linken Nasenhälfte findet man Schleimpolypen, nach deren Entfernung ein grosses cariöses Stück der linken unteren Muschel abgetragen wird; jetzt erst sieht man dicken, stinkenden Eiter aus den Siebbeinzellen herabsickern. Es wurden allmählich die Zellen und die Keilbeinhöhle ausgeräumt, wonach die Beweglichkeit des linken Bulbus jetzt fast normal und der Exophthalmus nur sehr gering ist; die Amaurose ist unverändert. Es steht noch zurück, ein vorhandenes Empyem der Kieferhöhle zu eröffnen.

II. Grönbeck: Laryngitis chronica foetida bei einem Patienten mit Rhinitis atrophica foetida.

Ein 18jähriger kräftiger Schlosserlehrling leidet seit acht Jahren an Ozäna. Bei der ersten laryngoscopischen Untersuchung findet man einen chronischen Kehlkopfcatarrh; innerhalb der Stimmbänder sieht man ein von schwarzgrünen Krusten gebildetes Diaphragma mit einer kaum federkielgrossen Oeffnung in der Mitte; durch Einspritzen von Salzwasser wird Husten ausgelöst und es entsteht ein ängstlicher inspiratorischer Stridor, bis plötzlich die Krusten im Munde aufgeschleudert werden. Die früher sehr heisere Stimme war jetzt fast normal. Zu Hause hatte er mehrmals Erstickungsanfälle gehabt, bis solche Krusten aufgehustet wurden. Trotz durch ein halbes Jahr fortgesetzter Behandlung mit allen möglichen Mitteln, auch Jodkali und Mercur, dauert die Krustenbildung im Kehlkopfe fort, doch nicht in so hohem Grade, während sich die Nasenhöhle ganz gut reinhalten lässt; es besteht Fötor aus dem Halse, nicht aus der Nase. Es ist eine beträchtliche Anästhesie der Kehlkopfschleimhaut vorhanden.

III. Schmiegelow: Rechtsseitige chronische Mittelohreiterung. Cholesteatoma ossis temporis. Labyrinthnecrose. Heilung durch Totalaufmeisselung und Resection des Labyrinths.

Eine 56jährige Wittwe war vor einem Jahre auf dem rechten Ohre schwerhörig geworden, ferner bestanden eine kurze Zeit hindurch Schmerzen und geringe Secretion. Später keine Symptome ausser Schwerhörigkeit bis 14 Tage vor der Aufnahme in das St. Josephs-Spital. Sie bekam alsdann Ohrschmerzen, Schwellung der rechten Gesichtshälfte und Facialisparese; kein Schwindel oder Kopfschmerz. Bei der Aufnahme klagte sie nur über die Facialislähmung, im Uebrigen befand sie sich wohl; Temperatur normal. Im rechten Ohre stinkender Eiter und Cholesteatommassen. Ophthalmoscopie natürlich. Es wurde

Digitized by Google

am 1. September 1903 Totalaufmeisselung gemacht; im Schläfenbeine fand man ein wallnussgrosses Cholesteatom, welches den grössten Theil der hinteren Gehörgangswand durchbrochen hatte; ferner war die Dura der mittleren Schädelgrube und der Sinus transversus entblösst. Das Cholesteatom ging auch in die Basis des Felsenbeines hinein und hatte den lateralen Bogengang geöffnet. Nach Entfernung eines bohnengrossen Sequesters sickert reichliche Cerebrospinalflüssigkeit aus; die Operation wird dann beendigt. Vier Tage hindurch floss fortwährend Cerebrospinalflüssigkeit heraus; im Uebrigen Wohlbefinden. Am neunten Tage war sie ein bischen aufgestanden, ihr Befinden war aber schlecht und sie hatte Kopfweh. Temperatur 39°; am nächsten Tage Erbrechen, Nachts Frösteln; bei der geringsten Bewegung Schwindel und Kopfweh; einige Infiltrationen am Ansatze des M. sterno-cleido. Es wird in der schon geheilten Narbe eine neue Incision gemacht und die Spitze des Proc. mastoideus entfernt; keine Abscesse im Umfange. Dann Trepanation der hinteren Schädelgrube; Dura gespannt, pulsirt nicht, nach Spaltung strömt eine grosse Menge Cerebrospinalflüssigkeit aus; Punction des Kleinhirns in verschiedenen Richtungen giebt keinen Eiter. Nachher Trepanation der mittleren Schädelgrube und Punctur des Grosshirns, auch mit negativem Resultate. In der Tiefe der Wundhöhle, hinter dem Promontorium, findet man jetzt Cholesteatommassen und es zeigt sich, dass das Cholesteatom bis zur Spitze des Felsenbeines vorgedrungen ist; der ganze untere Theil des Felsenbeines wird entfernt und da die Wandung der Cochlea sich cariös erweist, wird dieselbe eröffnet, wodurch reichliche Cerebrospinalflüssigkeit ausströmt. Vom Felsenbeine restirt nur noch die innerste Spitze und der vordere Theil; die Carotis interna ist in der Tiefe sichtbar, der Sinus ist in seiner ganzen Länge entblösst und man ist bis zum Foramen jugulare vorgedrungen. Die Pulsation ist jetzt sowohl für Grosshirn als für Kleinhirn zurückgekehrt. Die Ausströmung von Cerebrospinalflüssigkeit dauert diesmal acht Tage. Fortdauernd einige Temperatursteigerung, im Uebrigen relatives Wohlbefinden. Allmählich geht die Patientin in die Reconvalescenz über und die Wundhöhle wird mit Thiersch'schen Lappen ausgekleidet. Die Functionsprüfung gab das von Bezold hervorgehobene characteristische Resultat, dass das Hörfeld für die höheren Stimmgabeln ein Spiegelbild des Hörfeldes der gesunden Seite darstellt.

IV. Gottlieb Kiär: Ein Fall von Abscessus cerebri.

Ein 29jähriges Mädchen hatte seit der Kindheit eine linksseitige Mittelohreiterung. Seit vier Monaten Kopfschmerzen und Gefühl von Schwere, zur linken Schläfengegend localisirt, ab und zu Frösteln, kein Erbrechen. Es wurde Totalaufmeisselung vorgenommen. Fortwährend einige Temperatursteigerung. Nach drei Wochen plötzliche Temperatursteigerung bis auf 40,3, Uebelsein und Sopor; Augengrund normal. Später Erbrechen, Pulsverlangsamung (50) und leichte, rechtsseitige Facialisparese. Es wurde dann Trepanation der linken mittleren Schädelgrube vorgenommen. Dura etwas gespannt, keine deutliche Pulsation. Punction in verschiedenen Richtungen bis zu 3 cm Tiefe brachte keinen Eiter hervor, wohl aber einige mit Luft gemischte, flockige Flüssigkeit. Der Puls wurde schneller und die Facialisparese schwand; es kam aber später nochmals Temperatursteigerung und Schüttelfrost. Bei

Digitized by Google

Behandlung mit Stimulantien besserte sich doch allmählich der Zustand, so dass die Patientin schliesslich als geheilt entlassen werden konnte. Wahrscheinlich war der Hirnabscess schon seit längerer Zeit vorhanden, war aber bisher latent. Bemerkenswerth ist es, dass kein abgekapselter Abscess vorhanden war, ferner die Luftbeimischung, welche auch in einzelnen Fällen von Körner, Macewen und Schwartze gefunden worden ist.

V. Vald. Klein: Chronische Mittelohreiterung mit einem Ohrpolypen als Ursache andauernden Hustens.

Ein 24jähriges Mädchen wurde vom Hausarzte wegen andauernden Hustens zur Halsuntersuchung geschickt; sthetoscopisch war nichts gefunden. Bei der Untersuchung der oberen Luftwege wurde auch nichts Abnormes gefunden. Inzwischen hatte Patientin seit vielen Jahren eine linksseitige Mittelohreiterung und bei der Untersuchung fand sich hier ein erbsengrosser Polyp; auffallender Weise hustete Patientin jedes Mal bei der leisesten Berührung des Polypen. Schliesslich erlaubte Patientin nach vielem Bereden die Entfernung des Polypen und der Husten hörte alsdann vollständig auf.

VI. Vald. Klein: Fremdkörper im Gehörgange.

Ein 28jähriger Schlosser hatte vor zwei Tagen, während er an der Drehbank beschäftigt war, plötzlich einen Stich im linken Ohre empfunden und war seitdem etwas schwerhörig. In der Tiefe des linken Gehörganges war ein brauner, fester Körper sichtbar, welcher für einen obturirenden Ceruminalpfropf gehalten wurde. Trotz wiederholter Ausspritzung und Einträufelung von Kalium carbonicum blieb aber der Körper sitzen; bei Sondirung fühlt er sich steinhart an und der Patient hört gleichzeitig einen metallischen Klang; endlich gelingt es, mittelst eines dünnen Häkchens hinter dem Körper einzudringen und ihn herauszuhebeln; es war ein Metallstück von Gestalt einer abgestumpften dreiseitigen Pyramide, 8 mm hoch und mit einer Grundfläche von $5 \times 5 \times 6$ mm, Gewicht 1 g.

II. Kritiken.

Die operative Ausräumung des Bulbus venae jugularis (Bulbus-Operation) in Fällen otogener Pyämie. Aus der k. Universitäts-Ohrenklinik zu Halle a. S. Von Prof. Dr. K. Grunert. Mit 8 Abbildungen. Leipzig 1904, F. C. W. Vogel. 4 M.

Das Buch von Grunert enthält eine Erweiterung der vom Verf. bereits im Archiv für Ohrenheilkunde veröffentlichten Mittheilungen über seine Bulbusoperation und ist besonders für die Fachchirurgen bestimmt.

Die Einleitung giebt einen kurzen Ueberblick über die Lehre von der otogenen Pyämie überhaupt und die wenigen geschichtlichen Daten, welche für die neue, vom Verf. zuerst vorgeschlagene Bulbusoperation in Betracht kommen, namentlich über das Operationsverfahren von

Digitized by Google

Piffl und über Mittheilungen von Stenger, Hinsberg und Körner

Der casuistische Theil, welcher das erste Capitel ausfüllt, behandelt 12 vom Verf. selbst operirte Fälle aus der Hallenser Ohrenklinik und 6 aus der Literatur zusammengetragene Fälle von Piffl, Hinsberg, S. Weil, Heine und Hausberg.

Eine ausführliche Schilderung der Anatomie des Bulbus venae jugularis folgt im dritten Capitel, das auch eine eingehende Beschreibung des Weichteilinhaltes des Foramen jugulare bringt. Von besonderer Wichtigkeit ist die im vierten Capitel gegebene Darstellung der Pathologie und pathologischen Anatomie der Thrombose des Bulbus venae jugularis auf Grund des Materiales der Hallenser Ohrenklinik seit 1896, welches 37 zur Section gekommene Fälle, darunter 24 von Bulbusthrombose, umfasst. Es werden darin insbesondere die verschiedenen pathologischen Vorgänge besprochen, welche zur Entstehung der Bulbusthrombose führen, nämlich die directe Verletzung des Bulbus, die Verletzung eines Sinusabschnittes mit folgender indirecter Entstehung eines Thrombus im Bulbus, die Contactinfection von der erkrankten Paukenhöhle aus, die embolischen Vorgänge. Eingehende Erwähnung finden in diesem Capitel auch die im Anschluss an Thrombose des Bulbus venae jugularis sich entwickelnden Senkungsabscesse.

Capitel V behandelt die Diagnose der Bulbusthrombose, Kapitel VI den operationstechnischen Theil mit ausführlicher Indicationsstellung und einer genauen Schilderung des vom Verf. angegebenen Operationsverfahrens, an welches sich auch eine Beschreibung der Methode von Piffl anschliesst. In mustergiltiger Weise werden hier auch die Gefahren der Bulbusoperation besprochen, während ein siebentes Capitel die Abschätzung des therapeutischen Wertes der Operation enthält.

Das Buch zeichnet sich, wie alle Veröffentlichungen des Verfassers, durch eine klare, bestimmte und knappe Schilderung und durch jene strenge Selbstkritik aus, welche von jeher die Schwartze'sche Schule gekennzeichnet hat. Es verdient die Beachtung und zwar nicht nur der Specialärzte, sondern auch der Fachchirurgen in der That in hohem Maasse.

Zu bedauern finde ich nur, dass die Abbildungen nicht schärfer ausgeprägt sind. Es wird hier wie in vielen neueren Veröffentlichungen aller Länder der Eindruck erweckt, als ob nicht die Leistungsfähigkeit, sondern die Billigkeit des Vervielfältigungsverfahrens für die Wahl maassgebend gewesen wäre. Um wie viel klarer waren doch die von Künstlerhand vorgezeichneten Holzschnitte! Bürckner.

Ein Apparat zur electrischen Beleuchtung des Ohres und der Nase.

Aus der k. Universitäts-Ohrenpoliklinik zu München. Von Prof. Dr. Haug.

Die Firma C. Stiefenhofer in München hat in jüngster Zeit einen Apparat construirt, mittelst dessen sich sowohl der Gehörgang mit dem Trommelfell als auch die Nase ohne Reflector untersuchen lassen können vermöge electrischer Belichtung.

Der Apparat, nach dem Principe des beleuchteten Zungenspatels construirt, besteht aus dem einfachen, leichten, sehr bequem in die Tasche zu nehmenden, transportablen Elemente, in das die Leitungsschnüre beim Gebrauche schnell und sicher eingesetzt werden, nachdem

Digitized by Google

sie vorher, je nach Bedarf, mit dem Ohr- oder Nasentrichter verbunden sind. Die Ohrtrichter (drei Nummern) sind aus Metall gearbeitet, innen geschwärzt und tragen auf der unteren Seite eine in den Ohrtrichter eingelassene, ca. 2 cm lange Röhre, in welche das ungefähr gerstenkorngrosse Beleuchtungslämpchen eingeführt wird. Aus dieser gedeckten, nicht ganz bis zum Trichterende reichenden Röhre fallen die Strahlen des Lämpchens von unten her auf das Trommelfell auf. Man führt nun einfach den mit dem Lämpchen armirten Ohrtrichter, nachdem man das Leitungskabel angeschraubt und die Batterie in die Rock- oder Westentasche gesteckt hat, in den Gehörgang ein und dreht ganz leicht an der peripheren Ansatzpartie des Kabels — also am Trichter —; man sieht sofort die electrische Belichtung eintreten und kann nun ganz genau, ganz unabhängig von jeder Tages- und Jahreszeit, sofort die Gehörgangspartien sowie das Trommelfell mit all seinen eventuellen Veränderungen in schärfstem Bilde vor sich sehen.

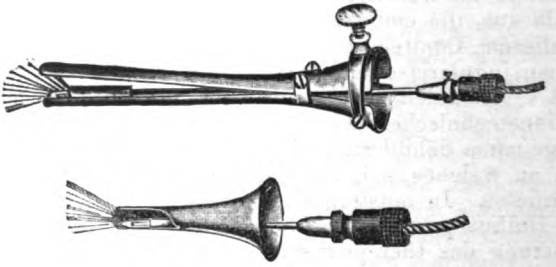

In analoger Weise wird die Rhinoscopia anterior mit dem Nasenspeculum ausgeführt. Es handelt sich hier um ein gespaltenes Zaufalsches Nasenrachenspeculum, durch dessen Beleuchtung es uns gestattet ist, die tieferen Partien des Nasenraumes, insbesondere die Gegend der Tubenostien, einer directen Betrachtung zu unterziehen.

Wünscht man den Apparat nun ausser Thätigkeit zu setzen, so braucht man lediglich eine kleine Deckung an dem Trichterende des Kabels vorzunehmen und das Licht ist erloschen.

Das kleine Accumulatorenelement erlaubt eine Belichtung von ca. 2000 Mal; zudem ist das Ersatzelement sehr billig (1 Mk.).

Der Vortheil des Apparates beruht darin, dass zu jeder Tages- oder Nachtzeit, unabhängig von jeder Beleuchtung, ohne jeden Reflector und andere Lichtquelle durch die directe gute Belichtung des Gesichtsfeldes eine schnelle Diagnose gewonnen, das Trommelfell- etc. Bild aufgefasst werden kann. Das Bild ist ein ausserordentlich scharfes, genaues, für jede Sehweite sofort einstellbares, so dass man umgehendst eine sichere diagnostische Auskunft erhält, soweit dies überhaupt nach Lage des Falles möglich ist. Sehr lange Zeit darf der Trichter auf einmal nicht im Ohre (Nase) verbleiben, da das Metall durch die electrische Lichtleitung bald ziemlich warm wird und dann bei längerem Verweilen bei dem Patienten entschieden Unbehagen hervorrufen würde.

Digitized by Google

Deshalb eignet sich der Apparat auch im Grossen und Ganzen mehr zur diagnostischen Untersuchung, weniger zur Vornahme eventueller operativer Eingriffe (Paracentese). Bei geübtem Auge aber und geübter Hand ist die Vornahme der Paracentese unter der directen electrischen Belichtung nicht nur ausführbar, sondern sogar ausserordentlich leicht und exact in allen Schnittmethoden zu vollbringen.

III. Referate.

a) Otologische:

Die Ankylose des Hammer-Amboss-Gelenkes. Von Dr. Hugo Frey, em. Assistent der Klinik Hofrath Prof. Dr. Adam Politzer. (Archiv f. Ohrenheilk., Bd. LXI.)

Verf. führt die in der Literatur auffindlichen einschlägigen Fälle (35) an, von denen jedoch nur vier einer histologischen Untersuchung unterzogen worden waren, und reiht daran zwei Fälle seiner eigenen Beobachtung, die er an der Ohrenklinik zu sehen Gelegenheit hatte und die er auch histologisch untersuchte.

Das erste Präparat stammt von einem 11jährigen Gymnasialschüler mit einer seit sechs Jahren bestehenden chronischen Mittelohreiterung und wurde gelegentlich der Radicaloperation gewonnen. Die histologische Untersuchung des Hammer-Amboss-Gelenkes ergab an horizontal geführten Schnitten, dass „beide Knöchelchen vergrösserte Markräume aufweisen und durch eine Knochenbrücke verbunden sind, die, selbst einen Hohlraum enthaltend, in senkrechter Richtung auf die Ebene des Gelenkes und in unmittelbarer Verbindung mit der Knochensubstanz beider Gelenkkörper steht". Der hyaline Knorpelüberzug der Gelenksfläche ist an einzelnen Stellen fehlend, an anderen verbreitert.

Das zweite Präparat wurde von einem 21jährigen, an chronischer Mittelohreiterung linkerseits leidenden Studenten gewonnen, an dem die Hammerextraction mit der Sexton'schen Pincette in typischer Weise ausgeführt worden war, wobei mit dem Hammer der an ihm fixirte Amboss extrahirt wurde. Bei der histologischen Untersuchung fand sich die Knochensubstanz der Gelenkkörper hochgradig reducirt, insbesondere in der Gelenkfläche des Amboss, wogegen hier der sie deckende hyaline Knorpel beträchtlich verdickt ist. Die verkalkte Randzone fehlt vollständig, von einem Gelenkspalt ist nichts zu sehen. Peripher ist das Periost der Knöchelchen enorm verdickt und „aus vier deutlich von einander abgegrenzten und aus concentrisch angeordneten Bindegewebsmassen bestehenden Bindegewebsmassen bestehenden Schichten aufgebaut".

Der erste Fall stellt eine complete intraarticuläre Ankylose dar, die Folge eines auch in das Gelenkinnere fortgeleiteten Entzündungsprocesses. Der zweite Fall bietet den Typus einer capsulären Ankylose; die Sperrung des Gelenkes beruht auf der hochgradigen Verdickung

Digitized by Google

des Periostes. Es handelt sich auch hier um den Residualprocess einer abgelaufenen Entzündung.

Als anatomisches Substrat der Hammer-Amboss-Ankylose liessen sich nach den bisher vorliegenden Befunden anführen:

1. die periarticuläre bindegewebige Ankylose;
2. die periarticuläre knöcherne Ankylose;
3. die intraarticuläre knöcherne Ankylose;
4. Mischformen.

Aetiologisch wäre die Erkrankung in das Gebiet der chronischen Adhäsivprocesse nach abgelaufener Mittelohrentzündung bezw. Eiterung einzureihen. Ernst Urbantschitsch.

Ein Fall von primärem Cylinderzellencarcinom des Mittelohres. Von Dr. W. Lange, Assistent der Ohrenklinik der k. Charité in Berlin. (Zeitschr. f. Ohrenheilk., XLVI, 3.)

Der Fall betrifft einen 83jährigen Mann. Ob der Neubildung eine Ohreiterung vorhergegangen ist, bleibt zweifelhaft. Nach der eingehenden Untersuchung handelte es sich um ein primäres Cylinderzellencarcinom des Mittelohres, welches zu umfangreichen Knochenzerstörungen im Felsenbeine und zu Metastasen in den regionären Lymphdrüsen, in den Lymphdrüsen des Halses und in den Lungen geführt hatte. Verf. bespricht des Näheren die Gründe, welche ihn eine primäre Entstehung der Neubildung im Mittelohre annehmen liessen, und betont die ausserordentliche Seltenheit des Falles. Keller.

Ueber das Vorkommen der vorderen Falte am menschlichen Trommelfelle. Von Stabsarzt Dr. Brunzlow in Rostock. (Zeitschr. f. Ohrenheilk., XLVI, 3.)

Verf. untersuchte die Trommelfelle von 160 Soldaten auf das Vorkommen der vorderen Falte, zum Theil mit der Lupe und pneumatischem Trichter; das Ergebniss fasst er folgendermaassen zusammen: Der sehnig verdickte Randtheil (Annulus fibro-cartilagineus) ist vorn und hinten oben nächst der Incisura Rivini an normalen Trommelfellen fast regelmässig zu sehen. Die vordere Falte ist ein physiologisches Gebilde, das etwa bei der Hälfte aller Trommelfelle vorkommt, als feine, weisse Linie vom Proc. brevis zum oberen Ende des Sehnenringes zieht und gegen diesen meist scharf abgesetzt ist, häufig aber auch bogenförmig in ihn übergeht. Ihre Länge wechselt. An eingezogenen Trommelfellen ist eine nach vorn ziehende vordere Falte wahrscheinlich nur dann zu sehen, wenn sie schon physiologisch vorhanden war; sie wird dann um ein Geringes schärfer. Wo sie fehlt, entsteht häufig bei der Einziehung eine aufsteigende vordere Falte; diese bildet aber kein Anzeichen eines hohen Einziehungsgrades, wie aus der Art ihrer Entstehung folgt. Keller.

Zur Kenntniss der Missbildungen des Gehörorganes, besonders des Labyrinthes. Von Privatdocent Dr. Alexander in Wien. (Zeitschr. f. Ohrenheilk, XLVI, 3.)

Die interessanten Mittheilungen eignen sich nicht zu einem kurzen Referate. Keller.

Digitized by Google

Ohroperationen bei Hysterischen. Von Dr. Rudolphy in Lübeck. (Zeitschr. f. Ohrenheilk., XLIV, 3.)

An der Hand von vier Krankengeschichten wird auf's Neue darauf hingewiesen, dass es unzweckmässig sei, bei Hysterischen Operationen aus irriger Diagnose oder Scheinoperationen zu machen, weil die Hysterie dadurch nur gesteigert werde. Keller.

Die Taubstummen der Luzerner Anstalt Hohenrain. Von Dr. Nager in Luzern. (Zeitschr. f. Ohrenheilk., XLIII.)

Die Untersuchungen wurden nach Bezold's Methode an 48 Taubstummen angestellt; total Taube fanden sich in 28,1 pCt.; 33 Hörorgane 34,3 pCt.) wurden als tauglich für den Sprachunterricht vom Ohre aus befunden. Krankhafte Vergrösserung der Schilddrüse fand sich häufig, jedoch war die Zahl nicht wesentlich grösser als bei normalen Schulkindern derselben Gegenden. Keratitis diffusa sowie die Hutchinsonschen Zähne wurden nicht beobachtet. Auffällig war die grosse Zahl von schwach begabten Zöglingen, eine Beobachtung, welche auch an anderen schweizerischen Taubstummenanstalten gemacht worden ist. Die Erklärung hierfür dürfte nach N. mit Rücksicht auf die ziemlich grosse Zahl Kropfkranker in der endemischen Taubheit zu suchen sein in Verbindung mit allgemeinen Degenerationszuständen in der Familie der Taubstummen. Keller.

---

b) Rhinologische:

Casuistische Beiträge zur Pathologie und Therapie der Erkrankungen der Nasennebenhöhlen. Von Dr. Röpke in Solingen. (Zeitschr. für Ohrenheilk., XLIV, 2.)

Verf. theilt drei Fälle von verkästem Empyem der Siebbeinzellen und Oberkieferhöhle mit, welche nach der Ausräumung rasch zur Heilung kamen; sodann einen Fall von Pneumatocele der Stirnhöhle mit Knochenblase der mittleren Muschel derselben Seite. Bei der Aufmeisselung der Stirnhöhle zeigte sich die vordere Wand papierdünn, beim Durchtrennen der Schleimhaut trat unter pfeifendem Geräusch Luft aus der mit normaler Schleimhaut ausgekleideten Höhle; der Ductus naso-frontalis erwies sich als völlig verlegt. Bei einem Falle von Stirnhöhleneiterung in Folge einer Schussverletzung war die Revolverkugel im Ductus naso-frontalis eingekeilt geblieben und hatte dadurch den Eiterabfluss nach der Nase zu versperrt, wodurch der Anlass für die Stirnhöhleneiterung durch die Schussöffnung in der vorderen Stirnhöhlenwand gegeben war. Keller.

Iritis und Nasenkrankheiten. (Iritis et maladies nasales.) Von C. Ziem in Danzig. (Arch. internat. de laryngol. etc., Bd. XVI, November-December 1903.)

Drei Fälle von Iritis, 20—34 Jahre alte Personen betreffend, welche ganz evident den günstigen Einfluss der Behandlung gleichzeitig bestehender Sinusitis maxillaris auf die genannte Augenkrankheit darthun

Digitized by Google

und der Meinung entgegentreten, dass in allen Fällen von acuter Iritis die kritiklose und stereotype Anwendung des Atropin geboten sei. In den genannten Fällen führte Perforation und Ausspülung des Sinus maxillaris, nachdem lange Zeit nach alter Schablone vergeblich behandelt worden war, in wenigen Wochen zu voller Heilung der Iritis und zu Wiederherstellung des Sehvermögens. Beschorner.

Ueber die gewöhnlichste Form der Veränderungen der Intelligenz und des Characters, welche aus den Erkrankungen der Nase und des Nasenrachenraumes hervorgehen können. (De la forme la plus habituelle des modifications de l'intelligence et du caractère qui peuvent résulter des maladies du nez et du cavum.) Von Dr. Rayet in Lyon. (Arch. internat. de laryngol. etc., Bd. XVI, November/December 1903.)

Nach den Erfahrungen und Studien R.'s zeigen sich psychische Störungen ziemlich häufig im Verlaufe von Nasenkrankheiten. Sie können verschiedenster Art sein, kennzeichnen sich aber in der Regel durch eine leichte Verschleierung der Intelligenz und ein Unvermögen, dem Sinnen und Denken rasch eine bestimmte Richtung zu geben, was ein Unvermögen, die Bedeutung äusserer und innerer Anregungen zu erfassen, zur Folge hat, also: Aufmerksamkeitsunvermögen. Ferner findet man ausgesprochene Empfindungen physischer und moralischer Depression, Bangigkeit, Beklemmung, Melancholie, schwere Träume, Alpdrücken bei Erwachsenen, bei Kindern Aufgeregtheit, Chorea, Tic, nächtliche Angst etc. Die Arbeit ist durch Mittheilung von neun Beobachtungen einschlägiger Fälle illustrirt. Beschorner.

Primärer Krebs der Stirnhöhle. Von Dr. G. Bartha und Dr. A. Onodi in Budapest. (Arch f. Laryngol. etc. 1903, Bd. XV, pag. 167.)

In der Literatur findet sich nach Angabe von B. und O. kein Fall von primärem Krebse der Stirnhöhle verzeichnet. Um so interessanter ist der hier mitgetheilte, welchem die Thatsache ein besonderes Interesse verleiht, dass die Geschwulst von der Stirnhöhle ausgegangen war. Er betrifft einen 37 Jahre alten Ingenieur, welcher angab, dass er im October 1902 in Gesellschaft plötzlich die Empfindung hatte, als habe er an die Stirn einen Schlag bekommen. In demselben Momente hörte er ein Krachen. Er fiel in Ohnmacht und erholte sich erst nach einigen Stunden auf Eisumschläge. Von dieser Zeit an litt er an permanenten, manchmal fast unerträglichen, besonders auf die linke Stirn sich erstreckenden Schmerzen. Bei der ca. vier Monate später vorgenommenen Untersuchung durch B. und O sprachen: das Bild der Nasenhöhlen, die Hervorwölbung des linken Augenlides im inneren Augenwinkel, der ein wenig nach aussen gerückte Bulbus, das geringe Hervortreten der Stirngegend, die Undurchleuchtbarkeit der Stirnhöhlen, die sich auf die Stirn localisirenden und von dort ausstrahlenden Schmerzen, jeden Zweifel ausschliessend, für die Annahme eines Tumors, welcher aus der Stirnhöhle seinen Ausgang nahm und, sich ausbreitend, die Veränderungen am Nasenrücken und an dem oberen Augenlide bewirkte. Es wurde die Diagnose auf einen sich rasch entwickelnden krebsigen Tumor gestellt. Die Operation und nachfolgende Untersuchung der

Digitized by Google

Geschwulst bestätigten alle diese Voraussetzungen. Es handelte sich um einen Basalzellenkrebs von solidem, cystischem und parakeratotischem Typus. Das klinische Bild und die bei der Operation sich manifestirten Verhältnisse bestätigten, dass die Geschwulst aus der linken Stirnhöhle hervorging und durch allmähliches Wachsthum sich in die rechte Stirnhöhle und in die benachbarten Siebbeinzellen fortsetzte. Im zweiten Monate nach der Operation trat ein Recidiv auf. Neuerliche Operation wurde verweigert. Beschorner.

Ein Fall von wahrer Zweitheilung der Stirnhöhle. Von Dr. E. Hansen und Dr. F. Pluder in Hamburg. (Arch. f. Laryngol. etc. 1903, Bd. XIV, pag. 404)

Bei der Seltenheit dieser anatomisch interessanten und practisch wichtigen Anomalie beansprucht jeder sicher beobachtete Fall von wahrer Zweitheilung der Nasennebenhöhlen Interesse und ist der Mittheilung werth. H. und P. fanden bei der Leiche eines ca. 30jährigen Mannes mit kräftig und schön entwickeltem Knochengerüste bei übrigens geräumigen, aber ganz normalen Nasennebenhöhlen wahre Zweitheilung der Stirnhöhle. Die beiden grossen Hohlräume, in welche die rechte Stirnhöhle getheilt war, mussten nicht nur wegen ihrer proportionirten Grösse und wegen ihrer Lage in anatomischer und practischer Beziehung, sondern ebenso entwicklungsgeschichtlich als gleichwerthige Bildungen angesehen werden. Die Richtigkeit dieser Auffassung wurde bewiesen dadurch, dass beide Hohlräume an derselben typischen Stelle in der Nase mündeten, von welcher aus die Stirnhöhle sich entwickelt, und dadurch, dass beide zusammen eine Höhle repräsentirten, die in Form und Ausdehnung fast genau der ungetheilten linksseitigen Stirnhöhle entsprach, und endlich dadurch, dass das Siebbein, dessen Architectur beiderseits so übersichtlich und typisch war, ganz ausser Bereich des Hiatus und der Stirnhöhle blieb. Beschorner.

---

c) Pharyngo-laryngologische:

Ueber einen Fall von habitueller Subluxation des Aryknorpels. Von Prof. G. Gradenigo in Turin. (Arch. f. Laryngol. etc. 1903, Bd. XIV, pag. 407.)

Ein Beispiel oben genannter Störung ohne Coexistenz einer Parese oder Paralyse der Larynxmuskeln bei einem 19jährigen Mädchen, das wegen Stimmschwächung und schneller Ermüdung beim Sprechen G. consultirte. Dieser fand, dass die rechte Stimmlippe verkürzt erschien und in einer intramediären Stellung zwischen Respiration und Phonation fixirt war. Ausserdem bestand eine Schwellung mit glatter Oberfläche und normaler Schleimhaut, so dass entsprechend dem rechten Ligamentum ventriculare ein Vorsprung gegen das Innere des Larynx vorhanden war. Beide Stimmlippen zeigten sich leicht rosenroth gefärbt. Die linke Hälfte des Kehlkopfes bot nichts Abnormes dar. Die Stimme war erhalten, weil die linke Stimmlippe bei der Phonation die Medianlinie überschritt und sich der rechten unbeweglich anlegte. Beweis, dass es sich in der That um eine habituelle Luxation des Arytänoidknorpels

Digitized by Google

handelte, war die Thatsache, dass sich der Larynx bei der am nächstfolgenden Tage vorgenommenen Untersuchung als vollständig normal erwies, dass aber bei dem Versuche der Kranken, einen Ton hervorzubringen, die rechte Stimmlippe beim Uebergange von der Respirations- in die Phonationsstellung plötzlich fixirt blieb und sich verkürzte, weil der entsprechende Arytänoidknorpel durch die Wirkung der Muskeln der Stimmlippen auf der Gelenkfläche des Ringknorpels nach vorn glitt und gleichzeitig eine leichte Drehbewegung um seine verticale Achse ausführte. Nach einer variablen Zeitdauer kehrte die subluxirte Cartilago arytaenoidea wieder auf ihren Platz zurück und die rechte Larynxhälfte zeigte dann wieder ein normales Aussehen. Die Ursache der beschriebenen Affection liess sich nicht feststellen. Ein Trauma war nicht vorausgegangen. Pinselungen des Larynx mit leicht irritirenden Lösungen sowie innerliche Darreichung von Strychnin vermochten es, dass die Subluxation seltener zu Stande kam als früher. Beschorner.

Ueber Einzeichnung des gesprochenen Wortes nach der Methode von M. Marey. (De l'inscription de la parole d'après la méthode de M. Marey.) Von A. Zünd-Burguet. (Arch. internat. de laryngol. etc., Bd. XVI, November/December 1903.)

Nachdem Z.-B. in drei aufeinander folgenden Aufsätzen (Exploration des organes de la parole von A. Zünd-Burguet in den Arch. internat. de laryngol. etc. 1903, No. 3, 4, 5, referirt in dieser Monatsschrift, Bd. XXXVII, No. 5) ausführlich die technischen Mittel beschrieben hat, welche zur Untersuchung der Organe des Wortes dienen, verfolgt die vorliegende Arbeit den Zweck, zu zeigen, auf welche Art die gesammelten organischen und atmosphärischen Triebkräfte graphisch auf dem Papiere zu fixiren sind und welches im Allgemeinen die Schlüsse sind, die wir aus dem graphischen Verfahren und den so gewonnenen Curven zu ziehen berechtigt sind. Zunächst giebt Z.-B. auch hier die Beschreibung der Apparate zum Einregistriren, dann derjenigen zum Aufzeichnen der Curven auf geschwärztes Papier. Zu den ersteren gehören der zweiwellige Polygraph von M. Marey und der Einregistrirer von M. Verdin mit dem Faucault'schen Regulator, zu den Aufzeichnern diejenigen von Marey, M. Chauveau, Rausselot, Zünd-Burguet etc. Nach Besprechung der Anwendungsweise und Vortheile, der Wirkungsweise all' dieser sinnreichen Vorrichtungen kommt er zu dem Schlusse, dass, wenn zwar die experimentelle Phonetik noch nicht in dem Stadium der Reife angelangt sei, sie diesem doch recht nahe gerückt wäre und dass jedenfalls diese Methode der Forschung sich als geeignet erweise, die Ungenauigkeiten vieler anscheinend solid begründeter Theorien darzuthun und Licht in dem bis jetzt so dunklen Gebiete zu verbreiten. Beschorner.

Alle für die **Monatsschrift** bestimmten **Beiträge und Referate** sowie alle **Druckschriften, Archive** und **Tausch-Exemplare** anderer Zeitschriften beliebe man an Herrn Hofrath Prof. Dr. **L. v. Schrötter** in Wien IX, Mariannengasse 3, zu senden. Die Autoren, welche Kritiken oder Referate über ihre Werke wünschen, werden ersucht, 2 Exemplare davon zu senden. Beiträge werden mit 40 Mark pro Druckbogen honorirt und 30 Separat-Abzüge beigegeben.

Verantwortlicher Redacteur: Prof. Dr. Ph. Schech in München.
Verlag von Oscar Coblentz. Expeditionsbureau: Berlin W. 30, Maassenstrasse 13.
Druck von Carl Marschner, Berlin SW., Ritterstrasse 41.

Digitized by Google

Monatsschrift für Ohrenheilkunde

sowie für

Kehlkopf-, Nasen-, Rachen-Krankheiten.

Organ der Oesterreichischen otologischen Gesellschaft u. der Münchener laryngo-otologischen Gesellschaft.

(Neue Folge.)

Mitbegründet von weil. Prof. Dr. Jos. Gruber, Prof. Dr. N. Rüdinger, Prof. Dr. R. Voltolini und weil. Prof. Dr. Fr. E. Weber-Liel

und unter Mitwirkung der Herren

Docent Dr. **E. Baumgarten** (Budapest), Hofrath Dr. **Beschorner** (Dresden), Prof. Dr. **A. Bing** (Wien), Privatdocent Dr. **G. Brühl** (Berlin), Docent Dr. **Gomperz** (Wien), Dr. **Heinze** (Leipzig). Prof. Dr. **Heymann** (Berlin), Dr. **Hopmann** (Cöln) Prof. Dr. **Jurasz** (Heidelberg). Dr. **Keller** (Cöln), Prof. Dr. **Kirchner** (Würzburg), Dr. **Koch** (Luxemburg), Dr. **Law** (London), Prof. Dr. **Lichtenberg** (Budapest), Dr. **Lublinski** (Berlin), Dr. **Michel** (Cöln), Prof. Dr. **Onodi** (Budapest), Prof. Dr. **Paulsen** (Kiel), Dr. **A. Schapringer** (New-York), Dr. **J. Sendziak** (Warschau). Dr. **E. Stepanow** (Moskau), Prof. Dr. **Strübing** (Greifswald), Dr. **Weil** (Stuttgart), Dr. **Ziem** (Danzig).

Herausgegeben von

Prof. Dr. L. v. SCHRÖTTER Wien. **Prof. Dr. PH. SCHECH** München. **Prof. Dr. E. ZUCKERKANDL** Wien.

Prof. Dr. V. URBANTSCHITSCH Wien.

Dieses Organ erscheint monatlich. Man abonnirt auf dasselbe bei allen Buchhandlungen und Postanstalten des In- und Auslandes.
Der Preis für die Monatsschrift beträgt 12 R.-M. jährlich; wenn die Monatsschrift zusammen mit der Allgemeinen medicinischen Central-Zeitung bestellt wird, nur 8 R.-M.

Jahrg. XXXVIII. Berlin, Juli 1904. No. 7.

I. Originalien.

Zwei geheilte Fälle von Kleinhirnabscess.

Von

Docent Dr. **Ferdinand Alt** in Wien.

Im letzten Jahre hatte ich Gelegenheit, zwei Fälle von Kleinhirnabscess zu operiren und zur Heilung zu bringen. Der eine Abscess war im Verlaufe einer acuten eitrigen Mittelohrentzündung aufgetreten, der andere im Verlaufe einer seit vielen Jahren bestehenden eitrigen Otitis. Beide Abscesse sassen in unmittelbarer Nähe des im Schläfebein gelegenen Krankheitsprocesses. Es war in beiden Fällen der Hirnabscess entstanden durch directe Fortpflanzung des Entzündungsprocesses vom kranken Knochen auf die Dura mater und von da auf die mit der Dura verklebten weichen Hirnhäute und die Gehirnoberfläche.

Beide Male wies die Dura eine Fistelöffnung auf, die zum Hirnabscess führte. Beim acuten Falle bestand eine linsengrosse Fistel-

Digitized by Google

öffnung medial vom Sinus sigmoideus, beim chronischen Falle eine nahezu bohnengrosse Oeffnung lateral vom Sinus.

Beide Male war das Kleinhirn an seiner Oberfläche eitrig eingeschmolzen. Beim Kranken mit der acuten Mittelohrentzündung bestand neben der oberflächlichen Einschmelzung der Hirnsubstanz ein circa nussgrosser Eiterherd im Cerebellum, aus dem sich etwa ein halber Kinderlöffel voll Eiter entleeren liess. Beim Patienten mit der chronischen Eiterung war die Hirnsubstanz bis in eine Tiefe von $^1/_2$ cm, wie die histologische Untersuchung der entfernten Hirnpartien ergab, zellig infiltrirt, zum Theile necrotisirend.

Die Lage der Fistelöffnung bestimmte den Operationsgang, so dass ich in dem einen Falle nach der Methode von Jansen vorging, der in die hintere Schädelgrube vordringt, indem er einen Theil der medialen Antrumswand und die hinter dem Antrum gelegene Knochenwand entfernt, also zwischen dem hinteren Bogengang und dem Sinus transversus arbeitet, im zweiten Falle nach Macewen operirte, der das Anlegen der Knochenlücke hinter dem Sinus empfiehlt. Ich gehe sonst die hintere Schädelgrube stets medial vom Sinus an. Die ausgedehnte Zerstörung des Knochens, welche über 2 cm hinter den Sinus reichte, und speciell die Lage der Durafistel bestimmten mich hier zu dem Verfahren nach Macewen.

In beiden Fällen bestand neben der eitrigen Einschmelzung des Gehirns eine circumscripte Pachymeningitis purulenta externa und Leptomeningitis purulenta circumscripta, der Lateralsinus war frei.

Nach der Statistik von Körner waren unter 16 operirten Fällen von Kleinhirnabscess 9 geheilt, 7 gestorben, nach Koch unter 19 Fällen 10 geheilt, 9 gestorben, bei Okada unter 43 Fällen 16 geheilt und 27 gestorben. Man muss jedoch bedenken, dass derartige statistische Angaben einen sehr untergeordneten Werth haben, zumal nicht jeder Operateur mit seinen Misserfolgen in die Oeffentlichkeit tritt.

Ich bringe nun die Krankengeschichten der beiden Fälle und verweise speciell auf die geringfügigen klinischen Symptome, welche im Sinne von pathognomonischen Erscheinungen zu deuten waren.

I. Otitis media suppurativa chronica sinistra. Cholesteatom. Abscessus cerebelli.

J. L., ein 41 Jahre alter Hilfsarbeiter, gelangte am 24. Februar 1904 zur Aufnahme auf die Abtheilung des Herrn Primararztes Dr. Lüttkemüller des k. k. Krankenhauses Wieden. Pat. soll seit Kindheit an linksseitigem Ohrenfluss leiden, seit fünf Wochen bestehen heftige Schmerzen im linken Ohre und Kopfe. Der Kranke war sehr herabgekommen, wies am Tage der Aufnahme eine Temperatur von 38,3° bis 39° und Puls 60 auf, zeigte keine Störung seitens der Hirnnerven, hatte keinen Schwindel, sein innerer Organbefund war normal.

Die Untersuchung des Gehörorganes ergab: Das rechte Ohr normal. Die linke Ohrmuschel war durch eine starke, druckschmerzhafte, ödematöse Schwellung über dem Warzenfortsatze abstehend; es bestand eine sehr profuse übelriechende Otorrhoe, der Gehörgang war mit Cholesteatom erfüllt.

Die Operation des Kranken wurde von mir auf der Abtheilung des Herrn Primarius Docenten Dr. Schnitzler ausgeführt. Das

Digitized by Google

Planum mastoideum zeigte vorne oben eine zum Antrum führende Fistelöffnung. Daselbst wurde die Eröffnung des Knochens begonnen, wobei übelriechender Eiter entleert wurde. Der Knochen war sehr zerstört. Der hinteren und oberen Gehörgangswand entsprachen drei Sequester, die herausgeholt wurden. Im Antrum, Mittelohr und Gehörgang waren cholesteatomatöse Massen, die ausgeräumt wurden. Die mediale Wand des Felsenbeins im Bereiche des Sinus und der vorderen Kleinhirnantheile war zum grössten Theile necrotisirt. Beim Wegmeisseln dieses abgestorbenen Knochens entleerte sich fötider Eiter, und ich stiess auf Hirnsubstanz des Kleinhirns, entsprechend einer nahezu bohnengrossen Fistelöffnung in der schmutzig verfärbten, eitrig infiltrirten Dura

Von dem freiliegenden Gewebe wurden Partikel der Prosectur zur Untersuchung übergeben. (Befund des Herrn Prosectors Dr. Zemann: Die kleinen Partikelchen sind Gliagewebe, zum Theile zellig infiltrirt, zum Theile necrotisirend.) Ich entfernte die missfarbige Dura über dem abscedirten Hirntheil; die Einschmelzung des Hirngewebes war kaum $^1/_2$ cm in die Tiefe reichend. Es war demnach eine oberflächliche Abscedirung des Kleinhirns vorhanden. Die Plastik des Gehörganges nach Panse beschloss die Operation.

Eine Untersuchung des Augenhintergrundes wurde am Tage nach der Operation vom Herrn Assistenten Dr. Zaniboni ausgeführt und ergab beiderseitige Stauungspapille.

Der Wundverlauf gestaltete sich normal. Der Kranke verliess nach vierwöchentlichem Aufenthalte geheilt das Spital.

II. Otitis media acuta suppurativa sinistra. Abscessus cerebelli.

K. R., 70jähriger Geschäftsdiener, erkrankte im December 1902 an acuter eitriger Mittelohrentzündung des linken Ohres. Er stand zunächst bei seinem Kassenarzte in Behandlung. Als er sich im März 1903 im Ambulatorium des k. k. Rudolfspitales einfand, war das Trommelfell stark entzündet, der Eiter kam pulsirend aus der Trommelhöhle, der Processus mastoideus war druckempfindlich. Es bestand Kopfschmerz, schwankender Gang. Dem Patienten wurde die Eröffnung des Warzenfortsatzes vorgeschlagen, was zunächst verweigert wurde. Die subjectiven Beschwerden steigerten sich und am 18. März wurde der Kranke von seinen Angehörigen in's Spital gebracht, unfähig zu stehen mit hochgradigstem Schwindel und Kopfschmerzen. Inzwischen waren auch heftige Schmerzen im Felsenbein aufgetreten. Ich schritt sofort an die Operation, welche ich an der Abtheilung des Herrn Primarius Dr. Büdinger ausführte, bei welcher ich einen Kleinhirnabscess oder eine Bogengangsfistel zu finden erwartete. Letzteres schien mir wahrscheinlicher, weil keinerlei Störung seitens der Hirnnerven, keine Pulsverlangsamung, kein Fieber vorlagen. Bei der Trepanation waren die corticalen Schichten des Processus mastoideus unverändert. In einer Tiefe von $^1/_2$ cm stiess ich auf Eiter und cariösen Knochen. Namentlich an der medialen Seite des Processus mastoideus war der Knochen eitrig eingeschmolzen und durchbrochen. Medial vom Lateralsinus führte eine linsengrosse Fistelöffnung in die Tiefe, aus der beim Sondiren Eiter hervorquoll. Ich konnte etwa 2 cm in die

Digitized by Google

Tiefe vordringen. Ich eröffnete zunächst das Antrum mastoideum und excochleirte daselbst schlaffe Granulationen und Eiter. Sodann wandte ich mich der Fistel zu, die zum Kleinhirn führte. Ich entfernte den Knochen medial vom Sinus sigmoideus in zwanzighellerstückgrosser Ausdehnung und sah nun die schmutziggraue von einer haufkorngrossen Fistelöffnung durchbohrte Dura vor mir. Ich führte einen Kreuzschnitt aus, excidirte die infiltrirte Durapartie und legte nun das oberflächlich eitrig eingeschmolzene Kleinhirn frei, das ich incidirte. Mit der eingeführten Kornzange konnte ich noch eine kleine Quantität Eiter, etwa ½ Kinderlöffel voll, entleeren. Der Abscess dürfte nussgross gewesen sein und wurde mit Jodoformgaze tamponirt. Erst am nächsten Tage konnte ich durch den Ophthalmologen Herrn Prof. Dr. Bergmeister den Augenbefund erheben lassen. Der Augenhintergrund war normal, es bestand horizontaler Nystagmus. Der Internist konnte ausser der Ataxie nur gesteigerte Reflexe nachweisen, kein Fieber, keine Pulsverlangsamung, keine Ausfallserscheinungen. Der Wundverlauf war normal, der Schwindel ging langsam abklingend in etwa 10 Tagen zurück. Der Kopfschmerz war gleich nach der Operation wesentlich gemildert und in 14 Tagen vollständig geschwunden.

Gangränöse Pachymeningitis und Wasserstoffsuperoxyd Merck zum Blutnachweis.

Von

Dr. **Eduard Richter**, Specialarzt (Plauen i. V.),
früher Privatdocent für Physiologie zu Greifswald.

Als „gangränöse" Pachymeningitis will ich folgenden Fall von otogener Duraentzündung anführen, weil die auf der Dura bei dem Patienten vorgefundenen Erscheinungen aus dem Rahmen gewöhnlicher otogener Duraentzündungen heraustraten und auf den erkrankten Duratheilen sich nicht die Zeichen purulenter Reaction vorfanden, sondern die Zeichen schwarzbrauner Missfärbung, fetziger Auflockerung und Abstossung, sehr starken Fötors — also der Gangrän.

Patient F., 17 Jahre alt, war bereits seit zwei Jahren ohrenleidend und in allgemeinärztlicher Behandlung. Vier Tage, ehe sich die noch zu beschreibende Operation nöthig machte, kam Pat. in meine Behandlung. Es zeigte sich bei der ersten Untersuchung das rechte Trommelfell und die knöcherne Umgebung des rechten Ohres erkrankt. Von dem oberen Quadranten des rechten Trommelfelles her überrieselte ein mässiger, fader, dünner Eiter das Trommelfell. Sonst war das Trommelfell in seiner Continuität erhalten, in Bezug auf Form und Farbe entsprechend der zweijährigen Erkrankung kalkig getrübt und verändert. Die Menge des Ausflusses war aber, wie Pat. angab, bisher immer nur stets gering. Schmerzen entstanden zuweilen spontan in der Umgebung des Ohres. Die Schwellung der Mastoidgegend war fast unbedeutend, dagegen war leichte Druckempfindlichkeit nach hinten bis zur Nackenlinie und nach unten am Halse bis zum Sternum vorhanden. Die Verordnungen, die ich dem Pat. gab, richteten sich zunächst gegen die

Digitized by Google

otogene Pyorrhoe: Ausspritzen, Ohrtropfen, Aufschläge, Gurgeln. Am folgenden Tage war der Zustand der erkrankten Kopftheile in Bezug auf Schmerzhaftigkeit etc etwas besser. Nächsten Tages Nachmittag wurde ich zu dem Pat., der ziemlich weit entfernt wohnte, gerufen; derselbe war an Schüttelfrösten (Temperatur über 40°) erkrankt, klagte über fürchterliche Kopfschmerzen, Schwindel, Brechneigung und war nicht im Stande, sich zu erheben. Der Zustand der Mastoidzone war an diesem Tage ganz gewaltig verändert. Die Ohrmuschel, die Hinterhauptsgegend bis zur Nackenlinie, die seitliche Halsgegend, alles war prall geschwollen und auf Druck äusserst schmerzempfindlich. Pat. wimmerte und klagte fortwährend.

Ich rieth darauf Ueberführung in meine Klinik an und operirte den Pat. nächsten Tages. Vor und nach der Operation hatte Pat. noch einen starken Schüttelfrost. Die Operation unter Morphium und Chloroform auf der glatt rasirten Kopfhälfte ging zunächst von der Eröffnung des Mastoidfortsatzes aus. Bei dem bis auf den Knochen lang geführten Haut-Periostschnitt bereits entleerte sich eine Unmenge stinkender, jauchiger, braungrüner Flüssigkeit, deren Geruch ganz entsetzlich war. Zumeist entleerte sich diese Flüssigkeit vom Hinterhaupte her, wo sie das Periost bis zur Nackenlinie der Hinterhauptsschuppe abgehoben und eingeschmolzen hatte, so dass die Kopfschwarte rechts hin und her schwapperte. Die Knochendecke der ganzen Hinterhauptspartie war rauh. Auf den regulären Schnitt zur Eröffnung des Proc. mastoideus setzte ich gleich nach hinten unten noch einen senkrechten T-Schnitt von ca. 7 cm Länge und hatte ich so das ganze erkrankte Gebiet für's Erste freigelegt. Aus der Tiefe des Halses zwischen den Muskelpartien hervor aus verschiedenen, fistulösen, ca. 10 cm tiefen Gängen des Halsgewebes quoll im Wundschnitte eine mehr eitrige, jauchige Flüssigkeit von der Gegend des Sternums her.

Die Eröffnung des Mastoideus, der nach hinten zu fistulös cariös war, stellte nun bei stark vorgelagertem Sinus transversus die weitere Knochenoperation dar, die in zweierlei Weise weitergeführt wurde, indem sie nämlich erstens bis zum Kuppelraume des Mittelohres rechts vordrang und zur Vereinigung der neugeschaffenen Höhlen mit dem Kuppelraume, also zur Radicaloperation führte; zweitens aber wurde den fistulösen Knochenpartien des Proc. mastoideus wie gewöhnlich weiterhin nachgegangen und dadurch der epidurale Herd vorgefunden und aufgesucht und danach die Dura auf Fünfmarkstückgrösse freigelegt. Diese nun, die Dura, erwies sich als in einem ganz bedenklichen Zustande, grünbraun-schwärzlich verfärbt, mit Abstossungen belegt und nahe bis zur Spitze des Felsenbeines abgehoben und abgelöst. Bis ungefähr zur Spitze des Felsenbeines konnte man die Sonde vorschieben. Die Stelle, wo dieser Canal zwischen Dura und Knochen sich nach der Operationsstelle zu lüftete, also nach der Basis cranii zu, erweiterte ich ganz besonders, um die Tamponade vornehmen zu können. Dieselbe ging so vor sich, dass ich zwischen die weiche Gehirnmasse und den Knochen schmale Jodoformgazestreifen mit Aqua Picis durchtränkt in die Tiefe vorschob. Der Gestank der abgestossenen Massen war besonders in diesem Canal noch Tage lang nach der Operation ganz entsetzlich, der Knochen des Canales lange Zeit rauh. Die weitere Tamponade bezog sich auf die Hauttasche, die durch Unterminirung der jauchigen Flüssigkeit zwischen dem blossliegenden Knochen und der Kopfschwarte entstanden war. Der Knochen fühlte sich auf Handtellerfläche ca. 10 cm weit mit der Sonde rauh an. Desgleichen wurden die erweiterten eitrigen Abscessgänge des Halses von der Wunde aus tamponirt.

Da die stark gedunsene Ohrmuschel nicht spontan zurückging, musste einige Tage nach der Operation auch diese an zwei Stellen, die ich miteinander in Communication brachte, incidirt werden, so dass die Nachbehandlung die zwei Ohrmuschelabscesse, die Halsabscesse, die Dura und

Digitized by Google

den Felsenbeintheil, die Radicaloperationshöhle und die Hinterhauptstasche zu versorgen hatte.

Die Hauptoperation ging am 3. September 1903 vor sich, am 23. September konnte ich den Patienten bereits aus der Klinik zu weiterer ambulatorischer Behandlung und täglichem Verbandwechsel entlassen; am 2. November entfernte ich aus der Radicaloperationshöhle einige zu stark gewucherte, granulirte Prominenzen und am 10. November machte ich noch an der Nackenhinterhauptslinie am Ende der Kopfschwartentasche eine 4 cm lange Gegenincision, da gerade diese Blindtasche der Kopfschwarte nicht ordnungsmässig zugranuliren wollte. Der Knochen des Hinterhaupts blieb seit Langem theilweise frei ohne Granulationen liegen und fühlte sich so rauh an, dass ich weitere Knochennecrose befürchtete. Oeftere Excochleationen brachten kein Resultat, bis ich am Ende der Blindsacktasche eine 4 cm lange Gegenincision machte und dabei ein 10-Pfennigstück großes, stark ramificirtes flaches Knochensequesterstück per cochleam entfernen konnte. Seitdem heilte auch die Hinterhauptstasche unter weiterer Tamponade gut aus. Die Tamponade des Canals zwischen Dura und Felsenbein wurde immer mehr zurückgezogen und schliesslich heilte bis Anfang Januar 1904 die ganze grosse Wundhöhle ohne jede Secundärnaht. Die Radicaloperationshöhle ist von dem erweiterten Ohrloch aus zugänglich und bis hinauf gut und glatt epithelialisirt. Eiterung des rechten Mittelohres besteht seit der Operation nicht mehr.

Ich habe aus manchen Gründen dieses Krankheitsbild als gangränöses angesprochen, da thatsächlich necrotische Processe an der Dura sich abspielten und wird man mir es nicht verübeln, wenn ich diesen Fall unter diesem Namen, ohne ihn etwa allgemein üblich machen zu wollen, beschreibe. Der grauenhafte Geruch der brandigen Theile, der noch 14 Tage nach der Operation anhielt, das langsame Klären und Reactivwerden der angegriffenen Gewebe, hat mich zu dieser Betitelung mit veranlasst.

Es möchte von Interesse sein, über die Behandlung des Operationsfeldes noch einiges Neue mitzutheilen. Mein Hauptaugenmerk richtete ich selbstverständlich darauf, sobald als möglich die brandigen Theile desinficirend und desodorisirend zu behandeln, zumal der Patient noch einen Tag nach der Operation einen starken Schüttelfrost bekam. Besonders war es mir wichtig, den Canal längs des Felsenbeines einer geeigneten Behandlung zu unterziehen, ohne dass ich fürchten musste, spätere Fistelüberbleibsel bei der ev. Heilung zu bekommen.

Um nun in dieser Beziehung das Nötige zu thun, desinficirte ich die brandigen Theile wie folgt:

Mittelst meines seit Jahren für Inhalationszwecke von mir eingeführten Sauerstoffzerstäubers, wie er in der Zeitschrift für Tuberculose, Bd. IV, H. V beschrieben ist, sprühte ich mittelst Sauerstoffstromes (reiner Sauerstoff) noch besonders Wasserstoffsuperoxyd Merck mit Theerwasser, Aqua picis, zu gleichen Theilen über und in die Wundpartien. Sofort, wie das mittelst des Sauerstoffes fein zerstäubte Gemisch die Wunden erreicht, bildet sich eine starke Schaumbildung in der Wunde, ein Schaum, dessen Gasbläschen reinen Sauerstoff bilden.

Ich habe nun hierbei recht interessante Beobachtungen machen können. Die Behandlung von Wunden mit H_2O_2 ist ja längst bekannt, höchstens ist die Versprühung dieser Wasserstoffsuperoxydlösung mittelst reinen Sauerstoffes etwas Neues. Aber ich habe zwei neue

Digitized by Google

Beobachtungen zu verzeichnen, welche auch nicht nur das Interesse des Klinikers hervorrufen können.

Bringt man Blut (frisch oder geronnen, Wunden) mit H_2O_2 zusammen, so tritt eine enorme Schaumbildung von O ein. Dabei entwickelt sich eine Unmenge Wärme. Bringt man z. B. Operationsblut im Becherglas mit H_2O_2 zusammen, so verwandelt sich das ganze Blut unter Einwirkung von H_2O_2 in eine schlagsahnähnliche Masse und und entwickelt Wärmegrade bis zu 55° Celsius.

Ritzte ich nun die Septalschleimhaut der Nase und brachte 60 Tropfen frisch entleertes Blut aus meiner Nase mit ca. 10 ccm 30proc. H_2O_2-Lösung im Becherglas zusammen, so füllte sich das Glas völlig mit weissem Gischt unter einer Temperaturentwicklung von 54°. Das Glas wird heiss, der weisse Gischt schmeckt wie Eiweisslösung. Nach langer Zeit in der Wärme aufbewahrt, schwindet der Schaum und die Flüssigkeit tritt als entfärbtes Serum am Boden zusammen. Wieviel 1 ccm frisches Blut katalytisch Sauerstoff abzuspalten vermag, könnte man hierbei gut feststellen.

Diese beim Entgasen frei werdende Wärme ist entschieden physiologisch sehr interessant und können bei der „inneren Athmung" ähnliche Processe wohl vor sich gehen.

Rührt man das Glas in der Wärme des Ofens um, so werden ganz gewaltige Massen O immer neu abgespalten, ein Vorgang von Katalyse, der höchst merkwürdig ist, weil diese wenigen Tropfen Blut im Stande sind, so viel O abzuspalten. Jedesmal beim Umrühren, also bei erneutem Freiwerden von O, steigt die Temperatur über 40°.

Aus der Literatur kann ich hierzu erwähnen, dass ich nur in der Physiologie von Hermann 1896 folgenden Passus finde:

Wasserstoffsuperoxyd soll nach Einigen im Organismus vorkommen und bei der thierischen Oxydation eine Rolle spielen. Durch die Berührung mit manchen thierischen Substanzen (Fibrin, rothe Blutkörperchen, Protoplasma) wird das Wasserstoffsuperoxyd wie durch Platinmoor u. dergl. catalysirt, d. h. im Wasser und Sauerstoff gespalten. Hitze vernichtet die catalysirende Eigenschaft dieser Substanzen.

Ich schob nun zu Vergleichszwecken bei meinem Patienten in die Wundtasche zwischen Kopfhaut und Knochen ein Thermometer ein und stellte in der Wundhöhle eine Temperatur von 36,7° fest; brachte ich nun reine 30proc. H_2O_2-Lösung Merck in die Wundtasche, so stieg mit der eintretenden Aufschäumung die Temperatur bis auf 40,3°. Stäubte ich nun mittelst des von mir angegebenen Oelzerstäubers mir oder Ozänapatienten 30proc. H_2O_2-Lösung mit gleichviel Oel in die Nase, so stieg die Temperatur des Naseninneren von 36° auf über 39°. Mir kam es wunderbar vor, warum in den von mir geprüften Fällen am lebenden Object die Temperatur nicht über 41° stieg, wie bei frisch entleertem Blut. Sollten wir hier vielleicht den Geheimnissen der Wärmeselbstregulirung des Körpers etwas näher gekommen sein? Jedes lebende bluthaltige Gewebe kann eben nicht wärmer werden, wie es mit seinem Blut im Stande ist, freien Sauerstoff zu spalten und zu bilden.

Jedoch nicht nur das Blut an sich kann die Katalyse des O herbeiführen, auch das lackfarbig gemachte Blut in starker Verdünnung

Digitized by Google

giebt stark schaumige Abspaltung von O. Allerdings sind die Temperaturanstiege geringer.

Da nun so bedeutende Wärmegrade sich bei der Berührung lebenden bluthaltigen Gewebes mit H_2O_2 bilden, so hat man hier Gelegenheit, eine Art localer Wärmebehandlung mit H_2O_2 einleiten zu können.

Stark alcalisirtes Blut verliert von seiner O-abspaltenden Fähigkeit, stark säurehaltiges Hämoglobin wird ganz unfähig zur Catalyse. Das unchemisirte Blut hat am meisten O-abspaltende Eigenschaft. So lange das lackfarbige Blut röthlich ist, spaltet es O ab, entfärbtes Blut jedoch nicht mehr.

Dass die hochschäumende Masse O ist, kann man ganz einfach mit einem entzündeten Streichholz beweisen, dass in die schaumige Masse gehalten, hellauf brennt.

Ich habe nun ferner Speichel, Sperma, Urin und frische Frauenmilch untersucht, ob sie O-catalytisch wirken; das geschieht nicht.

Nun aber erwähne ich zum Schlusse meiner Zeilen noch einige Daten, die etwas practisches Interesse haben.

Man kann nämlich mit H_2O_2 sehr gut Blutflecken nachweisen, wo es auch sei, auf Papier, Tapeten, Holz, Linoleum, Wachs, Kleiderstoffen, Eisen. Betupft man eingetrocknete Blutflecken mit 10—30proc. H_2O_2-Lösung, so liefern diese Stellen sofort einen weissen Gischt. Die Stelle selbst wird warm. Nimmt man pulverisirtes eingetrocknetes Blut, nur wenige Stäubchen, aus denen man nicht erkennen kann, ob es sich um Rost oder Blut handelt, und bringt in schwarzer Schaale etwas H_2O_2 darüber, so verwandeln sich die Körnchen in eine hellweisse, schneeige, voluminöse Masse.

Auf Kleiderstoffen, deren Eigenfarbe es geradezu unmöglich macht, Blutspuren blossen Auges zu sehen, kann man mittelst H_2O_2 Blutflecken geradeswegs aufspüren. Die in vero mit Blut bespritzten Stellen werden schneeweiss und heiss, die blutfreien Stellen bleiben, wie sie sind. Zerschneidet man einen blutverdächtigen Stoff in kleine Schnitzel und lässt sie in H_2O_2 fallen, so werden die bluthaltigen Schnitzel schneeweiss.

Jahrelang eingetrocknete Blutflecken, die schon mit Säuren, Alcalien und Benzin behandelt waren, zeigen mit H_2O_2 getränkt, zwar keine Schaumbildung mehr, aber eine thermometrisch und mit dem Gefühl deutlich nachweisbare Wärmeentwicklung, deren thermischer Nachweis mit zu den Mitteln des Blutnachweises gezählt werden kann.

Ich glaube betonen zu können, dass die hiermit angegebene Methode, alte Blutflecken nachzuweisen, mit unter die Hilfsmittel der physiologischen und gerichtlichen Chemie aufzunehmen ist. Sperma, Speichel, Milch, Urin geben diese Reaction nicht. Eiterzellen als directe — nicht hämoglobinhaltige — Blutabkömmlinge scheinen sie aber zu geben. Allerdings habe ich noch keinen einwandsfreien Eiter ohne Blutuntermischung oder Wundabsonderung hierauf untersuchen können.

Man kann dann eben durch die Methode nur Blutflecken oder Eiterflecken auffinden und aufspüren; besondere Eigenthümlichkeiten von Blutarten verschiedener Thiere (microscopisch oder seral) habe ich

Digitized by Google

nicht untersucht. Ob ganz gesunde Schleimhäute (Nase, Darm etc.) auch H_2O_2 catalytisch spalten können, habe ich noch nicht sehen können. Die Ozänanasen thun es.

Da gerade jetzt durch die Uhlenhut'schen Arbeiten über Blutnachweis das Interesse an der Frage angeregt wurde, so wird als schnellförderndes Hilfsmittel, Blutflecken überhaupt aufzuspüren, selbst wenn sie verwaschen sind, diese Methode mit figuriren können.

Obige Versuche habe ich als Demonstration im Aerzteverein Plauens bereits seit Monaten vorgeführt, auch den operirten Kranken vorgestellt. Der letztere ist nach 140 Verbänden, die erste Zeit täglich zwei Mal, völlig hinter dem Ohr ohne Fistel ausgeheilt.

Die Höhle der Mastoidoperation und des Kuppelraumes ist glatt epithelialisirt, das Trommelfell in continuo erhalten resp. mitverheilt. Nach dem ersten Verbandwechsel war der Patient fieberfrei und geht seit zwei Monaten wieder seiner Beschäftigung als Zeichnerlehrling nach. Während des Heilverlaufes nahm er im Gesicht und Gewicht ganz ungewöhnlich zu.

Betreffend des Blutnachweises durch H_2O_2 betone ich noch, dass es doch recht merkwürdig ist, dass selbst das jahrelang eingetrocknete Hämoglobin und das getrocknete umgebende Blutplasma H_2O_2 noch catalytisch spalten können, oder mit Säuren etc. behandelte alte Blutflecke noch auf H_2O_2 thermometrisch reactiv sind.

Bericht über die Thätigkeit des rhino-otiatrischen Ambulatoriums des israelitischen Spitales in Krakau in der Zeit vom 1. Januar bis zum 31. December 1903.

Von

Dr. **R. Spira**, Leiter des Ambulatoriums.

I. Statistischer Theil. Im Berichtsjahre wurden an diesem Ambulatorium 945 Kranke an 1183 Krankheiten in 6167 Ordinationen behandelt. Davon entfallen 772 auf Ohrenkrankheiten (179 auf's äussere, 537 auf's mittlere und 56 auf's innere Ohr) und 411 auf Erkrankungen der oberen Luftwege (155 der Nase, 191 des Pharynx, 65 des Larynx). 17 Patienten sind an andere Abtheilungen gewiesen worden. Dem Geschlechte nach waren 499 männliche, 446 weibliche Patienten. Dem Alter nach entfallen 423 auf Kinder bis 14 Jahre, 522 auf Erwachsene. Der jüngste Patient zählte 3 Wochen, der ältesteste 86 Jahre. Die genauere Alterstabelle stellt sich in folgender Weise dar:

Alterstabelle.

Alter	Im 1.	1—2	2—4	4—6	6—8	8—10	10—12	12—14
				Jahre				
Krankenzahl	55	30	71	56	58	45	64	44

Kinder = 423.

Digitized by Google

Alter	14	20	20—30	30—40	40—50	50—60	60—70	70—80	über 80
	Jahre								
Krankenzahl	143		133	106	63	39	28	6	4

Erwachsene = 522.

Augenfällig geht aus dieser Tabelle die Häufigkeit dieser Krankheiten im Kindesalter hervor, indem fast die Hälfte sämmtlicher Patienten das Alter bis 14 Jahre betrifft. Dabei entfällt absolut die grösste Zahl auf das erste Lebensjahr. Wir sehen weiter im ersten Decennium 315, im zweiten 251, in den späteren Lebensjahren immer weniger Patienten.

Dem Berufe nach theilt sich unser statistisches Material in nachfolgender Weise:

Berufstabelle.

1.	Handel- und Gewerbetreibende (Kaufleute, Händler, Krämer, Aufkäufer, Trödler, Restaurateure, Schänker, Hotelbesitzer, Subjecte, Ladenmädchen, Geschäftsreisende, Hausirer, Factoren, Vermittler, Agenten, Fabrikanten, Unternehmer, Propinateure, Pächter, Oebstler, Milchner, Fischer, Fleischhändler, Buchhändler, Trafikanten, Wechsler u. dgl.)	382
2.	Handwerker (Perrücken-, Hut-, Schirm-, Watte-, Uhr-, Koffer-, Deckenmacher, Drechsler, Schuster, Schneider, Schlosser, Giesser, Glaser, Anstreicher, Tischler, Goldarbeiter, Maler, Bäcker, Näherinnen, Stickerinnen, Zuckerbäcker, Friseure, Friseurinnen, Weber, Tapezierer, Setzer, Lackirer, Buchbinder, Federnputzer, Klempner, Töpfer, Destillateure, Schornsteinfeger, Maschinisten, Riemer, Seiler, Kürschner, Färber, Graveure, Broncirer u. dgl.)	271
3.	Dienstboten (Lakaien, Köchinnen, Kutscher, Diener, Hausmeister, Kellner, Kindermädchen, Portiere, Ammen u. dgl.) .	91
4.	Arbeiter (Tagelöhner, Maurer, Wäscherinnen, Stadtträger, Heizer, Gebäckausträger, Fabrikarbeiter, Federpflücker u. dgl.)	73
5.	Aus der intelligenten Klasse (Lehrer, Studenten, Beamte, Schauspieler, Sänger, Musiker, Buchhalter, Schreiber, Journalisten, Talmudisten, Rabiner, Kantoren, Aerzte, Hebammen, Aufscher, Sollicitatoren, Artisten, Comptoiristen, Secretäre u. dgl.)	100
6.	Ohne Beruf (Greise, Krüppel, Privatiere, Waisen, Bettler) .	22
7.	Landleute und Grundbesitzer	3
	Summa	945

Dem ständigen Aufenthalte nach waren:

Aus Krakau	801
„ Podgorze	42
„ der Umgebung (Prądnik, Zwierzyniec, Kocmyrzow u. s. w.)	9
„ anderen Gegenden Galiziens	75
„ anderen österreich. Provinzen (Schlesien, Mähren)	2
Transport	929

Digitized by Google

Transport	929
Aus Russisch-Polen	12
„ Russland	2
„ Ungarn	2
Summa	945

Ueber das Häufigkeitsverhältniss der einzelnen Krankheiten giebt uns folgende Rubrik Aufschluss:

Krankheitstabelle.

I. Ohrenkrankheiten.

Erkrankungen

a) des äusseren Ohres:

Accumulatio ceruminis	67
Ekzema meatus auriculae	14
Otit. ext. circumscripta	41
Otit. diffusa acuta (1 Mal nach Verbrühung)	5
Otit. diffusa chronica	10
Corpus alienum	12
Excoriatio	6
Intertrigo	9
Otomycosis	4
Erysipelas	1
Atherom	1
Prolaps der Gehörorganswand	2
Pruritus meatus	2
Ecthyma auricula	1
Entzündung der Stichcanäle	3
Parotitis	1
Summa sämmtlicher Erkrankungen des äusseren Ohres	179

b) des Trommelfelles:

Myringit. chronica	3
Myringit. acuta (Verbrühung)	1
Perforatio traumatica	3

c) der Paukenhöhle:

Otitis med. acuta (catarrhalis, phlegmosa, exsudativa)	62
Otitis med. acuta purulenta perforativa (1 Mal mit Caries des Mittelohres, 2 Mal mit Periostitis des Proc. mastoid., 5 Mal mit Mastoiditis)	79
Otitis med. pural. chron. (11 Mal mit Granulationen, 19 Mal mit Polypen, 16 Mal mit Caries des Mittelohres resp. des Warzenfortsatzes, darunter 2 Mal Perforatio membranac. Shrapnelli und 1 Mal Facialisparalyse, 3 Mal mit Cholesteatom, 2 Mal mit intracraniellen Complicationen)	202
Transport	350

Digitized by Google

Transport	350
Residua (atrophia, cicatrices, adhaesiones, synechiae, perforatio sicca etc.)	51
Catarrhus auris med. chron. siccus et sclerosis	44
Sclerosis pura auris med.	6
Catarrhus auris med. exsudativus	10
Neuralgia plexus tympan. (21 Mal mit Caries dentis, 1 Mal mit Morb. Basedowii, 1 Mal mit Parotitis, 1 Mal mit adenoiden Vegetationen, 3 Mal mit Neuralgia n. trigemini, 1 Mal mit Gingivit., 1 Mal mit Periostitis des Unterkiefers, 1 Mal mit Pharyngitis, 2 Mal mit Arthritis des Kiefergelenkes)	33
Corpus alienum i cava tympani	1
d) der Tuba Eustachii:	
Salpingitis acuta	10
Salpingitis chronica	20
e) des Processus mastoideus:	
Mastoidalgia	3
Postoperative Wunde	7
Necrosis	2
Summa sämmtlicher Erkrankungen des **Mittelohres**	537
f) des inneren Ohres:	
Nervöse Schwerhörigkeit (12 Mal acut: 1 **Mal nach** Typhus, 5 Mal nach Trauma, 2 Mal als **Otitis interna** rheumatica, davon 1 Mal mit Facialisparalyse, 2 Mal nach Gehirnkrankheiten, 20 Mal chronisch: als Presbyacusis, als Berufstaubheit, nach Mittelohrkrankheiten)	32
Taubstummheit (angeblich: 6 Mal angeboren, davon 1 Mal mit Idiotismus und Stammeln, 1 Mal mit adenoiden Vegetationen, 1 Mal mit Lues hereditaria, 1 Mal erworben nach Trauma)	7
Tinnitus nervosus	8
Morbus Ménièrei (1 Mal nach Trauma)	3
dazu kommt: Sprachstörungen (angeblich alle angeboren, 4 Mal Hörstummheit, davon 1 Mal mit Idiotismus, 1 Mal mit Rhachitis, 1 Mal Stammeln, 1 Mal Hottentottismus	6
Summa sämmtlicher Erkrankungen des inneren Ohres	56
Summa sämmtlicher Ohrenkrankheiten	772

II. Erkrankungen der oberen Luftwege.

a) der Nase:	
Rhinitis chron. (1 Mal ulcerosa)	21
Rhinitis hypertrophica	38
Ozäna	13
Rhinopharyngitis chron.	5
Transport	77

Digitized by Google

Transport	77
Epistaxis (1 Mal Scorbut)	27
Rhagades ad nasum	6
Anosmia	1
Einsinken der Nasenflügel	1
Nasenhöhlenempyem	4
Nasenpolypen	7
Ekzema introitus nasi	11
Rhinitis atrophica	2
Rhinosclerom	1
Furunculus introitus nasi	2
Lupus	1
Septumerkrankungen (2 Mal Perforatio septi, 3 Mal Crista septi, 3 Mal Deviatio)	8
Erysipelas nasi	3
Verruca nasi	1
Corpus alienum	3
Summa sämmtlicher Nasenkrankheiten	155

b) des Pharynx:

Pharyngit. chron. (catarrhalis, granulosa, sicca, ulcerosa lateralis)	26
Pharyngit. acuta	7
Angina tonsill. (follicul., phlegmonosa, ulcerosa)	30
Diphtheritis faucium	3
Pharyngo-Laryngitis chron.	7
Pharyngo-Laryngitis acuta	2
Hypertrophia tonsillar. palat.	16
Vegetationes adenoideales	60
Infiltratio valleculae dextrae	1
Abscessus peritonsillaris	9
Abscessus retropharyngealis	2
Paraesthesiae pharyngis (1 Mal bei Morb. Basedowii, 8 Mal bei Hysterie, 1 Mal bei Anämia, 1 Mal bei Neurasthesie)	11
Gumma exulcerans palati (1 Mal am harten, 1 Mal am weichen Gaumen)	2
Corpus alienum	2
Angeblicher Fremdkörper	2
Abscessus palati duri	1
Abscessus tonsillae tertiae	1

Dazu kommt:

Sarcoma gingivae (Epulis)	1
Gingivitis	1
Entzündung der Zungenmandel	1
Stomatitis ulcerosa	4
Ranula	1
Rhagades labii superiores	1
Summa sämmtlicher Erkrankungen des Pharynx u. der Mundhöhle	191

Digitized by Google

c) des Larynx:

Catarrhus chron.	30
Tuberculosis laryngis	13
Laryngit. acuta	8
Oedema laryngis (1 Mal bei Nephrit., 1 Mal nach Jodkali)	3
Carcinoma laryngis	1
Paralysen hysterischer Natur	2
Corpus alienum	1
Angeblicher Fremdkörper	2
Vulnus labii ventricularis	1
Stenosis tracheae (Struma)	4
Summa sämmtlicher Erkrankungen des Larynx	65

Wie in früherer Zeit, so wurden auch im Berichtsjahre nur jene Krankheiten der oberen Luftwege bei uns einer Behandlung unterzogen, welche bei Personen zur Beobachtung kommen, die gleichzeitig an einer Ohrenkrankheit litten oder wegen irgend einer anderen Krankheit an einer stationären Abtheilung des Spitales in Behandlung standen. Der überwiegende Theil der mit diesen Krankheiten sich meldenden Patienten wurde an die laryngologische Klinik des Herrn Prof. Pieniążek hier gewiesen.

Von operativen Eingriffen wurden im Berichtsjahre bei uns folgende ausgeführt:

Operationstabelle.

Eröffnung eines Ecthyma	1
Eröffnung von Abscessen des äusseren Gehörganges	2
Eröffnung und Auskratzung eines Atheroma auriculae	1
Paracentesis membranae tympani	20
Synechotomie	2
Tenotomia tensoris tympani	1
Auskratzung der Paukenhöhle	3
Auskratzung am Warzenfortsatz	3
Extraction von Ohrenpolypen	10
Warzenfortsatzaufmeisselung	9
Conchotomie	25
Galvanocaustik am Nasenseptum (wegen Blutung)	1
Abtragung einer Nasenwarze	1
Extraction von Nasenpolypen	1
Adenotomie	12
Eröffnung von Peritonsillarabscessen	7
Eröffnung eines Abscessus retropharyngealis	1
Tonsillotomie	9
Incision eines Abscessus palati duri	1
Extraction von Fremdkörpern (12 vom äusseren Gehörgange, 1 von der Paukenhöhle, 3 aus der Nase, 2 aus dem Pharynx)	18
Verschluss der permanenten retroauriculären Oeffnung mittelst Paraffinprothese nach Gersuny	1
Aetzung der Ränder von permanenten trockenen Trommelfell-Perforationen	13
Summa sämmtlicher Operationen	142

Digitized by Google

II. Casuistischer Theil. Als seltenere Krankheitsursachen verdienen folgende Umstände erwähnt zu werden: für Otit. med. acuta wurde unter Anderem als Ursache angegeben 1 Mal Dentificio, 1 Mal Erysipel, 1 Mal plötzliches Hineinschreien in's Ohr. Die sechsjährige Patientin giebt an, dass ihr vor einigen Tagen eine Mitschülerin plötzlich laut in's linke Ohr schrie. Seitdem habe sie Ohrenschmerzen und höre schlecht. Die Untersuchung ergab eine acute linksseitige Mittelohrentzündung.

Otit. med. acuta suppurativa trat 1 Mal bei Dentifitio, 1 Mal nach Belloque'scher Tamponade auf. Letzterer Fall verdient ausführlicher mitgetheilt zu werden.

Die 23jährige Pat., Magd, stellte sich am 14. III. mit der Angabe vor, dass sie seit einigen Jahren nach einem überstandenen Typhus beide Nasenhöhlen verstopft fühlt und besonders die Einathmung bei ihr sehr erschwert ist. Die Untersuchung zeigte beide vorderen Nasenöffnungen auffallend schmal, die Nasenflügel sehr dünn. Die Knorpel schwach entwickelt, der hintere Winkel der linken Nasenöffnung verwachsen und deshalb das linke Nasenloch viel kleiner als das rechte; weiter, stark entwickelte adenoide Vegetationen im Nasenrachenraum und Hypertrophie beider unteren Nasenmuscheln. Bei jeder Inspiration erfolgt Zuklappen der Nasenflügel und Anlegung derselben an das Septum, was die Patientin zwingt, durch den Mund zu athmen. Am 15. III. nahm ich die Adenotomie vor, am 26. III. spaltete ich die Verwachsung am hinteren Winkel der linken Nasenöffnung. Am 10. IV. wurde die Abtragung der rechten, am 18. IV. die der linken unteren Nasenmuschel vorgenommen. Am 19. IV. und noch mehr am 20. IV. erfolgte bei tamponirter linker Nasenhöhle eine so starke Blutung aus der rechten Nasenhöhle, dass sie nur durch die Belloque'sche Tamponade gestillt werden konnte und die sehr erschöpfte und blutarme Patientin auf die Abtheilung des Herrn Collegen Dr. Kirschner aufgenommen werden musste. Am 22. IV. die ganze rechte Gesichtshälfte geschwollen. Kopfschmerzen und Reissen im rechten Ohr. Entfernung der Tampone aus der linken Nasenhöhle. Am 23. IV. Entfernung der Belloque'schen Tamponade. Schmerzen und Verlegtsein am rechten Ohr. Die Untersuchung ergiebt: Trommelfell rechts diffus geröthet, abgeflacht. Ordination: Blutegel, Eisumschläge. In den folgenden Tagen gehen die Erscheinungen seitens des Ohres und die Schwellung der rechten Gesichtshälfte zurück. Die aus der Anstalt entlassene Patientin stellt sich erst nach einigen Tagen, am 30. IV., mit heftigen Ohrenschmerzen vor. Otitis med. acuta dextra. Am 2. V. trotz antiphlogistischer Behandlung, Fieber, starke Kopf- und Ohrenschmerzen und starke Vorwölbung des Trommelfelles, Druckempfindlichkeit am Warzenfortsatz, Paracentese, Eiterung, nach drei Wochen Heilung des Ohres. Die Ansaugung des rechten Nasenflügels besteht nicht mehr, wohl des linken, trotz vollständig freier Permeabilität der linken Nasenhöhle.

Konnten Anfangs für die Ansaugung der Nasenflügel verschiedene Umstände beschuldigt werden, so musste nach Wiederherstellung der Permeabilität der Nasenhöhle und beim Mangel sonstiger Gründe nur noch die Atrophie der Nasenflügel allein als Ursache der gestörten

Digitized by Google

Inspiration angenommen werden. Wir schlugen dann der Patientin vor, eine Paraffininjection in die Nasenflügelfurche nach Gersuny vornehmen zu lassen, um eine grössere Starrheit der Nasenflügel herzustellen, allein die Patientin ging darauf nicht ein.

Auffallend erscheint in diesem Falle, dass die Blutung aus der rechten Nasenhöhle 10 Tage nach hier ausgeführter Conchotomie und bei tamponirter linker Nasenhöhle so stark aufgetreten ist, dass sie durch gewöhnliche Tamponade nicht gestillt werden konnte, während die Blutung bei der hier vorgenommenen Muscheloperation bei noch freier linker Nase leicht durch einfache Tamponade zum Stillstande gebracht worden war. Vielleicht ist dies so zu erklären, dass durch die feste Tamponade der linken Nasenhöhle eine stärkere Blutfüllung der Gefässe der rechten Nasenhöhle, eine Ausstossung der nach der letzten Operation hier noch nicht fest genug consolidirten Gefässthromben und consecutiv eine frische und viel schwerere Blutung provocirt wurde. Die acute Mittelohrentzündung war hier offenbar eine Folge nicht des intranasalen Eingriffes, wohl aber der Belloque'schen Tamponade. Ein derartig ungünstiges Ereigniss kann bekanntlich auch bei der grössten Vorsicht und ohne Verschulden des Arztes vorkommen. Doch ist es gut, daran zu denken, darauf gefasst zu sein und diese Tamponade wirklich nur in unumgänglich notwendigen Fällen, als ultimo ratio auszuführen und dies um so mehr, als eine acute eitrige Mittelohrentzündung nicht immer einen so glimpflichen Verlauf und Ausgang nimmt, wie dies hier geschehen ist.

Otitis med. purulenta chron. soll in einem Fall nach Vaccination aufgetreten sein. Ein Pat. gab an, dass nach einem in der Nähe des Ohres abgefeuerten Schusse Ohrenschmerzen und dann Otorrhoe auftraten. Ein anderer erzählte, dass, so oft er Zahnschmerzen habe, sich Eiterfluss aus dem Ohre zeige.

Otalgie haben wir auftreten gesehen 1 Mal bei Kiefergelenksentzündung, 1 Mal bei Parotitis, 1 Mal nach operativer Excision von Lymphadenomen auf der entsprechenden Halsseite. Otitis ext. diffusa acuta war 1 Mal als Folge der Anwendung von Jodtinctur im äusseren Gehörgange behufs Linderung von Zahnschmerzen aufgetreten. Auffallend häufig sahen wir Nasenblutung bei adenoiden Vegetationen und Ozäna bei Personen, die entweder selbst mit Tuberculose behaftet waren, oder in deren Verwandtschaft Fälle von Tuberculose vorgekommen sind. Labyrinthaffection wurde in einem Falle auf eine vor drei Jahren überstandene Schwangerschaft bezogen.

In einem Falle soll nach strieter Angabe des Patienten ein Ménière'scher Anfall in Folge starken Ausschneuzens entstanden sein. Pat. giebt an, dass er vor vier Tagen bei bester Gesundheit nach starkem Ausschneuzen der Nase plötzlich von heftigem Schwindel, Ohrensausen und Taubheit links befallen wurde. Der Schwindel verging in kurzer Zeit: dafür traten Uebelkeiten und heftiges Erbrechen auf. Gegenwärtig tritt Schwindel nur noch bei gewissen Bewegungen auf, während Ohrenrauschen und hochgradige Schwerhörigkeit auf dem linken Ohre weiter bestehen. Die Untersuchung ergab hochgradige Herabsetzung der Knochenleitung links, beide Trommelfelle retrahirt, trübe, am linken Trommelfelle überdies einige punktförmige Ecchymosen. Es dürfte

Digitized by Google

sich hier um eine Labyrinthblutung durch den beim Schneuzen bewirkten starken Blutandrang zum Kopfe gehandelt haben, eine jedenfalls nicht sehr häufige Ursache. Auf Luftverdünnung im äusseren Gehörgange wurde das Rauschen geringer. Weitere Behandlung mit Jodkali intern und subcutanen Pilocarpininjectionen führte in einigen Wochen eine bedeutende Besserung herbei, doch blieb eine immerhin beträchtliche Schwerhörigkeit auf der afficirten Seite zurück. Während dieser Behandlung trat einmal ein Larynxoedem auf, weshalb die Darreichung des Jodpräparates auf einige Zeit unterbrochen werden musste.

Sclerose des Mittelohres wurde in einem Falle auf eine starke Erkältung zurückgeführt. Die 30jährige Wäscherin giebt an, dass sie vor sieben Jahren sich einmal erkältete und stark hustete. In diesem Zustande verspürte sie einmal beim Wäschewaschen einen heftigen Knall in beiden Ohren und seitdem hörte sie schlecht und immer schlechter. Objectiv fanden sich die Erscheinungen einer Mittelohrsclerose mit hochgradiger Schwerhörigkeit.

Aus dem äusseren Gehörgange entfernte 12 Fremdkörper waren: 2 Sequester, 2 lebende Küchenschaben, 1 Johannisbrodkern, 1 Kirschenkern, 1 Knoblauchstück, wegen Zahnschmerzen in's Ohr gelegt, 1 Knochenstück, 1 Wassertropfen, 1 Federchen. Aus dem Mittelohr wurde bei einer chronischen Otorrhoe mit grosser Trommelfellperforation das abgebrochene Köpfchen eines Zündhölzchens extrahirt; aus der Nase: 1 Stückchen Watte, 1 Stückchen Schwamm, 1 Erbse; aus dem Pharynx: 1 Stückchen Stroh, 1 Fischgräte. — Folgender Fall verdient besonders erwähnt zu werden. Ein Patient giebt an, dass ihm Tags zuvor beim Baden etwas Wasser ins Ohr gekommen sei und seit dieser Zeit schlecht höre. Die Untersuchung ergiebt thatsächlich einen Tropfen Flüssigkeit am Trommelfelle im Sinus meatus acustici ext., nach dessen Austupfung das Gehör sich sofort wieder besserte. Mir ist kein ähnlicher Fall aus der Literatur bekannt, und wenn dieser auch kein Unicum bilden sollte, so gehört er jedenfalls zu den sehr seltenen.

Von den Fremdkörperfällen wäre noch folgender zu erwähnen: Eine Mutter kommt mit einem einjährigen Kinde und giebt an, das Kind leide seit einem Jahre, d. h. seit der Geburt, an rechtsseitigem Ohrenfluss. Vor einer Woche seien mit dem Eiter einige Knochenstückchen aus dem Ohr abgegangen, die sie aufhub und nun vorzeigte. Die Besichtigung ergiebt: den Steigbügel, das Köpfchen und den Griff des Hammers und einen Sequester, der nicht näher differencirt werden konnte. Infiltration im Warzenfortsatz-Unterkieferwinkel und vor dem Tragus, äusserer Gehörgang und Paukenhöhle mit fötidem jauchigen Eiter und Granulationen ausgefüllt. Mit der Sonde in der Tiefe überall rauher Knochen durchzufühlen. Auskratzung der Granulationen und der Paukenhöhle. Am folgenden Tage stärkere Schwellung in der Umgebung des Ohres, am medianen Theil der oberen Gehörgangswand ein theilweise beweglicher Sequester mit der Sonde durchzufühlen. An diesem Fall nahm ich auf der chirurgischen Abtheilung des hiesigen St. Lazaruskinderspitals, mit der freundlichen Erlaubniss und dem sachkundigen Beistand des Vorstandes dieser Abtheilung, des Herrn Doc. Dr. Bossowski, die Totalaufmeisselung vor. Die Nachbehandlung führte ich im Ambulatorium weiter. Nach vier Monaten verliess das

Digitized by Google

Kind mit der schon granulirenden Wunde sammt seinen Eltern Krakau und entzog sich so meiner weiteren Beobachtung.

Ein Patient kam mit der Angabe, dass er vor zehn Tagen nach einem starken Niesen plötzlich linkerseits schwerhörig wurde. Die Otoscopie ergab Cerumen obturans, dessen Entfernung sofortige, vollkommene Wiederherstellung des Gehöres zur Folge hatte. Wahrscheinlich ist durch die Erschütterung des Kopfes beim Niesen eine Verschiebung der Ceruminalmassen und zugleich damit eine vollkommne Verlegung des äusseren Gehörgange zu Stande gekommen.

In zwei Fällen fanden sich Verletzungen des äusseren Gehörganges.

Ein dreijähriges Mädchen wurde von einem Burschen zu Boden geworfen. Seit damals hatte es täglich Blutungen aus Nase und Ohr linkerseits. An der unteren Wand des Naseneinganges findet sich eine oberflächliche Wunde in der Nasenschleimhaut. Im äusseren Gehörgange derselben Seite findet man eine quere horizontale Continuitätstrennung in der häutigen Auskleidung der unteren Wand, von ungefähr 4 mm Länge, 2 mm Breite, wahrscheinlich entsprechend einer hier befindlichen Incisura Santorini. Im äusseren Gehörgange eingetrocknetes Blut, der Hammergriff hyperämisch. Gehör normal. Bei entsprechender Behandlung glatte Heilung. — Der zweite Fall betrifft einen 29jährigen Schneider, der seit acht Tagen an Ohrenschmerzen litt. Er begab sich zu einem Arzte, der einen Fremdkörper (Watte) im äusseren Gehörgange constatirte und denselben mit der Pincette zu entfernen suchte, jedoch ohne Erfolg. Bei der Untersuchung fanden wir eine mit eingetrocknetem Blute bedeckte Verletzung an der vorderen Wand des äusseren Gehörganges. Im Uebrigen durchweg normale Verhältnisse. Der Fall liess sich in der Weise erklären, dass der Patient an Otalgia e carie dentis litt. Der untersuchende Arzt stellte mit dem Ohrspeculum die vordere Gehörgangswand ein, sah etwas Weisses, glaubte ein Stückchen Watte vor sich zu haben, worin er die Ursache der Schmerzen zu finden vermeinte und das er extrahiren wollte, wodurch die Verletzung zu Stande kam. Eine neuerliche, nicht genug zu wiederholende Warnung für practische Aerzte, doch ohne sichere Diagnose keine Extractionsversuche zu machen, am allerwenigsten mit Hilfe von Instrumenten.

In einem Falle fanden wir die Wände des äusseren Gehörganges diffus verdickt, geröthet und leicht secernirend. Wir diagnosticirten Otit. ext. diffusa chron., verursacht durch einen vor zwei Jahren in's Ohr gelegten Johannisbrodkern, nach dessen Extraction die Krankheit der Heilung zugeführt werden konnte. — Ein Fall von Otitis ext. diffusa acuta war dadurch veranlasst worden, dass sich Patient wegen Zahnschmerzen Jodtinctur in beide Ohren träufelte. Nach fünf Minuten äusserst heftige Schmerzen an beiden Gehörorganen, zwei Tage später eitrige Secretion. Die Krankheit heilte unter entsprechender Behandlung in kurzer Zeit anstandslos.

Eine sehr hartnäckige Epistaxis gab uns viel zu schaffen. Ein 19jähriger Kellner litt in Folge Capillarectasie am Locus Kiesselbachii an häufigen Anfällen von Nasenbluten, die durch Tamponade hintangehalten werden konnten. Acid. chrom., Acid. trichlor-acet., Argent. nitr., Ferr. sesquichlorat., Ferropyrin, Essig und Galvanocaustik wurden

Digitized by Google

ohne bleibenden Erfolg angewendet. Adrenalin local oberflächlich angewendet brachte zwar die Blutung zum Stillen, aber nur auf einige Stunden, worauf die Blutungen wiederkehrten. Eine andere als locale Ursache konnte bei dem allerdings recht blassen Patienten nicht nachgewiesen werden. Erst durch die Application einer 50proc. Lösung von Chlorzink haben wir einen bleibenden Erfolg erreicht. Die Blutung stand prompt still und kehrte nicht wieder. Wir müssen nach dieser Erfahrung dieses letztgenannte Mittel als ein unübertreffliches locales Stypticum bezeichnen, welches, wie es scheint, in neuester Zeit nicht die Würdigung und Verbreitung besitzt, die es verdient.

Trockene, permanente Trommelfellperforation behandelten wir in 14 Fällen mit Acid. trichlor-acet. nach Okuneff. Davon wurde in sechs Fällen ein organischer Verschluss der Trommelfelllücke erzielt, während die übrigen Fälle theils vor Beendigung der Kur sich der weiteren Behandlung entzogen, theils noch in Behandlung stehen.

Die neun Operationen am Warzenfortsatz zerfallen in eine Mastoidostomie, zwei Antrotomien und sechs Totalaufmeisselungen, darunter zwei mit Eröffnung der Schädelhöhle. Die Krankengeschichten dieser Fälle bieten zu wenig Besonderheiten, um den grossen Platz, den sie an dieser Stelle einnehmen würden, zu rechtfertigen. Doch sind vielleicht folgende Bemerkungen nicht überflüssig. Von den neun Fällen betrafen nur drei solche Patienten, die schon einige Zeit vorher bei uns in Behandlung gestanden hatten, eine gewiss sehr geringe Zahl, wenn man bedenkt, dass wir im Laufe des Jahres 62 Fälle mit acuter nicht eitriger, 79 mit acuter eitriger und 202 Fälle mit chronischer eitriger Mittelohrentzündung in Behandlung hatten. Wie viele von diesen Fällen ohne Operation zur Heilung gelangten, lässt sich leider nicht genau ziffernmässig angeben, da von dem ambulatorischen Material ein grosser Theil gebessert von der weiteren Behandlung ausbleibt, bevor eine dauernde Heilung constatirt werden kann.

Die anderen sechs Fälle kamen zu uns in einem Zustand, in dem ausgesprochene Indication zur sofortigen Operation bereits vorhanden war. In einem Falle von Totalaufmeisselung wurde nach Beendigung der Operation wegen sehr profuser, nicht stillbarer Blutung aus der behufs Plastik durchgeschnittenen hinteren häutigen Gehörgangswand eine Umstechung derselben vorgenommen. Dabei wurde die vordere häutige Gehörgangswand in der Naht mitgefasst, woraus eine vollständige Obliteration des Gehörganges resultirte. Der Fehler wird vielleicht durch eine plastische Verbindung der Gehörgangsöffnung in der Concha mit dem retroauricularen, permanent offen gehaltenen Operationscanal theilweise wieder gut gemacht werden können.

Bei einem 17jährigen Gymnasialschüler trat nach einer vor einigen Wochen glücklich überstandenen acuten eiterigen Mittelohrentzündung eine acute Mastoiditis auf, die zur Aufmeisselung Anlass gab. Es zeigte sich bei der Operation, dass nur die oberflächliche Schicht des Warzenfortsatzes und die angrenzenden Knochenzellen cariös waren. Die Operation wurde ohne Eröffnung des Antrum ausgeführt. Heilung in fünf Wochen. Es gelang hier also nach blosser Eröffnung des Warzenfortsatzes und Entfernung der eitrig zerfallenen äusseren Schicht desselben, ohne Eröffnung des Antrum eine rasche und dauernde

Digitized by Google

Heilung herbeizuführen. Dieser Fall kann also wieder als Beweis gegen die Behauptung, dass in jedem Falle von Mastoiditis das Antrum der Ausgangspunkt der Eiterung in den Zellen und im Knochen des Processus mastoideus sei und daher principiell in jedem Falle von Aufmeisselung des Warzenfortsatzes miteröffnet werden müsse, angeführt werden. Allerdings war hier die zu Grunde liegende acute Mittelohrentzündung bereits seit Wochen abgelaufen und hatte das Trommelfell zur Zeit der Operation annähernd seine normale Beschaffenheit wiedererlangt, woraus der Schluss gestattet ist, dass auch das zuvor affeirte Antrum inzwischen wieder ausgeheilt war. Wohl nur in solchen Fällen wird die Eröffnung des Antrum umgangen werden können.

Bei einem 12jährigen, an chronischer Mittelohreiterung leidenden Patienten mit einer Perforation in der Membrana Shrapnelli, bei sonst erhaltenem Trommelfell und Gehörknöchelchen, traten Erscheinungen von Mastoiditis auf. Es sollte die Schwartze'sche Aufmeisselung ausgeführt werden, ohne Blosslegung der Paukenhöhle. Inzwischen zeigte sich schon gleich nach dem ersten Meisselschlag der sonst normal aussehende Sinus transversus stark vorgelagert und blossgelegt. Der Zwischenraum zwischen dem Sinus und der hinteren knöchernen Gehörgangswand war so schmal, dass von der vom Warzenfortsatz aus beabsichtigten Eröffnung des Antrum Abstand genommen werden musste.

Von den zwei Fällen mit intracraniellen Complicationen, die sich in schon schwerkrankem Zustande bei uns meldeten und sofort operirt werden mussten, diagnosticirten wir in dem einen Falle Sinusthrombose. Exitus letalis drei Tage nach der Operation an ausgebreiteter bilateraler, wahrscheinlich metastatischer Pneumonie.

Im zweiten Falle hatten wir es mit einer Pachymeningitis externa zu thun, die mit hohem Fieber einherging. Bei der Operation zeigte sich die in ungefähr Guldengrösse blossgelegte Dura gleichmässig pulsirend, mit graugelblichen und grünlichen Granulationen und fetzigen membranösen Auflagerungen bedeckt. Kein Eiter. Der Sinus konnte von der Dura nicht differencirt werden, da Sinuswand und Dura der Umgebung in gleicher Weise verdickt und verändert waren: sie sahen beide gleich aus und auch eine Vorwölbung der Sinusgegend war nicht wahrzunehmen. Nach vorsichtiger theilweiser Abtragung der Auflagerungen zeigte sich die Dura hochroth und geschwollen. Obgleich die Dura nicht bis in die Grenzen des Gesunden blossgelegt wurde, war der postoperative Verlauf ein idealer. Seit der Operation keine Temperaturerhöhung mehr. Nach einigen Wochen wurde der Patient mit in Heilung begriffener Wunde entlassen. Das Fieber vor der Operation kann in diesem Fall nur dadurch zu erklären sein, dass die Wandungen des Sinus für die Infectionserreger und ihre Stoffwechselproducte durchlässig waren und hat es somit in dem Momente aufgehört, in welchem der Krankheitsherd und damit zugleich die Infectionsquelle aus der Umgebung eliminirt worden ist.

Von neuen Mitteln haben wir im vergangenen Jahre zum ersten Male angewendet: Thigenol und Adrenalin. In einem Falle von Jahre lang bestehendem Cholesteatom des Mittelohres, dem wiederholt von competenter Seite Totalaufmeisselung empfohlen worden war, haben

Digitized by Google

wir überraschende Erfolge gesehen und vorläufige Heilung nach Anwendung von Instillationen einer 20 proc. Lösung von Thigenol in 6 proc. Hydrogenium hyperoxydatum und nachfolgender Einblasung von Borsäurepulver. Ob ein so guter Erfolg sich auch in anderen Fällen zeigen und ob er von Dauer sein wird, das muss die Zukunft lehren.

Das uns von der Firma Parke, Davis & Co. freundlichst zur Verfügung gestellte Präparat von Adrenalin versuchten wir mit gutem Erfolge in zwei Richtungen. Als diagnostisches Hilfsmittel leistet dieses Präparat unstreitig schätzbare Dienste bei Untersuchung der Nasenhöhle. Die durch äussere Anwendung von Adrenalin in der Nase bewirkte Capillarcontraction der Nasenmucosa führt eine grössere Geräumigkeit des Nasenlumen herbei, erleichtert die Orientirung über die anatomischen Verhältnisse daselbst und gestattet eine genauere Uebersicht und eine erfolgreichere Rhinoscopie. Durch die Abschwellung der Nasenschleimhaut werden verstecktliegende Partien der Nase der Ocularinspection leichter zugänglich gemacht, wird ein bequemerer Einblick in das Naseninnere gewährt. Diese Erfahrung machten wir besonders in Fällen, wo es darauf ankam, die Anwesenheit, die Lage, die Beschaffenheit u. s. w. eines Fremdkörpers in der Nase zu constatiren und wo es sich darum handelte, sich über die Mündungen und die Beschaffenheit der Nasennebenhöhlen Aufschluss zu verschaffen.

Noch frappanter war die therapeutische hämostatische Wirkung dieses Präparates. Bei Epistaxis haben wir durch Compression der blutenden Stelle mit einem in diese Lösung getauchten Wattetampon rasches Stillstehen der Blutung in Fällen erreicht, in denen ausser fester Tamponade alle anderen Mittel im Stich liessen. Zu operativen Zwecken in der Nase bediente ich mich einer Mischungslösung von Cocain und Adrenalin, indem ich z. B. zur Conchotomie eine Mischung von Adrenalin mit einer 20 proc. Cocainlösung aa. pp. aequal. benutzte, woraus natürlich eine Mischung von 0,05 proc. Adrenalin- und 10 proc. Cocainlösung resultirte. Die Operation konnte dabei unter geringerer Blutung und gleich hochgradiger Schmerzlosigkeit ausgefürt werden, wie bei der Benutzung einer 20 proc. Cocainlösung allein. Unangenehme Nebenerscheinungen habe ich nach Anwendung dieses Mittels bis jetzt noch nicht gesehen. Doch hatte ich den Eindruck, als ob die Neigung zu Nachblutungen nach Benutzung von Adrenalin grösser sei, als ohne dasselbe. Es ist jedenfalls geraten, nach Operationen, die in der Nase unter Benutzung von Adrenalin ausgeführt worden sind, eine sorgfältige Tamponirung vorzunehmen und den Kranken wenigstens noch durch einige Stunden im Auge zu behalten.

Gleichfalls günstige Resultate habe ich von der therapeutischen Verwendung eines ähnlichen Gemisches bei chronischen Tubenmittelohrcatarrhen gesehen. Ich benutzte gleiche Theile von Adrenalin und einer 5 proc. Cocainlösung, woraus ein Gemisch von 0,05 proc. Adrenalin- und 2,5 proc. Cocainlösung resultirte. Davon trieb ich 2—3 Tropfen durch das Weber-Liel-Paukenröhrchen in die Tuba ein. Mit dieser Behandlung habe ich manchmal eine prompte, wiederholt eine deutliche und länger anhaltende Hörverbesserung erzielt, als mit den sonst ge-

Digitized by Google

bräuchlichen Mitteln. Einen dauernden Erfolg hatte ich allerdings leider auch hier nicht zu notiren. Jedenfalls sind die bis jetzt von mir erreichten Resultate bemerkenswerth genug, um weitere Versuche mit dieser Methode zu rechtfertigen.

Ueber den von manchen Autoren behaupteten Zusammenhang von Rhodangehalt im Speichel mit Erkrankungen des Mittelohres habe ich in Gemeinschaft mit Dr. Schudmak an unserem Ambulatorium Untersuchungen angestellt, welche die von anderer Seite erhaltenen Resultate nicht bestätigten. Es ergab sich, dass die Reaction ausblieb, trotz intactem Mittelohr, während andererseits bei vorhandener Mittelohraffection die Reaction nicht selten positiv ausfiel. Wir haben vielmehr den Eindruck gewonnen, dass der Rhodangehalt des Speichels noch von vielen anderen Momenten wenigstens mitbedingt werde, so z. B. von der Constitutionsbeschaffenheit, von Stoffwechselanomalien (bei harnsaurer Diathese fehlt die Rhodanreaction), von dem Zustande der Zähne, davon, ob der untersuchte Patient Raucher ist oder nicht u. s. w. Ausführlicheres über diese Untersuchungen soll an anderer Stelle berichtet werden.

Zum Schlusse einen Vorschlag. Bekanntlich hat Teleky die Anwendung von Thiosinamin [1]) bei Verengerung der Luftwege durch Rhinosclerom und Lues, bei Stenosirungen im Rachen, bei cicatriciellen Stenosen des Pylorus und des Darmes empfohlen und Hebra fand, dass dieses Mittel Narbengewebe erweiche, Resorption von Exsudaten begünstige. Ueberdies wurden mit demselben günstige Erfolge erreicht bei Synechien von Hebra, bei Harnröhrenstrictur von Tausey, bei Rhinosclerom von Glas u. s. w. Es liegt nun nahe, dieses Mittel bei den auf ähnlichen pathologischen Veränderungen beruhenden Affectionen im Gebiete der Otiatrie, bei Tubenstenosen, bei den adhäsiven Mittelohrprocessen, zu versuchen. Das Mittel wäre hier entweder intern, subcutan oder local per tubam zu appliciren. Ich kann vorläufig über keine eigenen Erfahrungen berichten, doch halte ich dafür, dass die mit diesem Mittel bis jetzt bei analogen Erkrankungen anderer Organe gemachten Erfahrungen, die versuchsweise Anwendung desselben in den genannten, so oft einer wirksamen Therapie unzugänglichen Affectionen des Mittelohres rechtfertigen und gestatte mir hiermit den geehrten Herren Collegen solche Versuche in geeigneten Fällen vorzuschlagen. Selbstverständlich wäre bei dem derzeitigen Mangel jeder anderen rationellen und erfolgreichen Behandlung ein Versuch mit Thiosinamin auch bei gewissen Erkrankungen des Labyrinths und bei Otosclerose nicht von der Hand zu weisen.

Ausser dem Verfasser waren im Berichtsjahre im otiatrischem Ambulatorium durch einige Zeit als Volontäre thätig die Herren Collegen: Regimentsarzt Dr. Flecker und Dr. A. Schudmak.

[1]) Ist nach bereits dreijährigen Erfahrungen an der k. k. III. medicinischen Klinik in Wien leider wirkungslos. (Anmerkung der Redaction.)

Digitized by Google

Ueber Menthol-Einathmungen bei Nasen- und Kehlkopfcatarrh.

Von

Dr. **Gellhaus**, Bant i. Old.

Das Menthol ist im Arzneischatze ein ganz brauchbares, in seiner Anwendungsweise jedoch etwas unhandliches Mittel. Der Gebrauch des Menthol-Einathmungsapparates[1]) dürfte diesem Uebelstande abhelfen und in dieser Weise dem Menthol einige neue Freunde erwerben.

Als Erster arbeitete mit reinem Menthol Macdonald (Therap. Monatsh. 1887, Heft 3). Er stellte die analgesirende Wirkung fest und fand später auch die antiseptische Kraft des Menthol.

Nach einer Abhandlung von Wünsche (Therap. Monatsh. 1895, Heft 9) erforschte Ziegler die antiseptische Wirkung weiter. Er fand, dass Pfeffermünzöl in einer Verdünnung von 1:300000 die Entwicklung der Spaltpilze hemmt.

Die werthvollen Untersuchungen Rönicke's haben dann gezeigt, dass von Menthol schon die Verdunstungssphäre ausreicht, um die Entwicklung von Staphylococcus pyogenes aureus und anderen gefährlichen Keimen zu verhindern.

Für die Praxis empfohlen hat Bishop eine 5—20proc. Mentholösung gegen Schnupfen und Rabow gegen dasselbe Leiden ein Mentholschnupfpulver.

Weiter berichtet Wünsche aus eigener Erfahrung über die Wirkung des Menthols bei Schnupfen und Influenza. Er verwendet das Menthol in Chloroform gelöst 0,5—1,0:10. Hiervon werden einige Tropfen in die hohle Hand gegossen, durch schnelles Verreiben zum Verdunsten gebracht und dann abwechselnd durch Mund und Nase eingeathmet. Bei dieser Anwendung dringen Mentholtheilchen nicht blos in den Mund, Nase und Rachen, sondern bis tief in die Luftröhre.

Dandieu (Pharm. Rundschau 1900, Heft 13) veröffentlicht eine Mittheilung auf Grund seiner durch acht Jahre ausgeführten Versuche, in denen er Menthol in Form „trockener Dämpfe" bei 148 Krankheitsfällen angewendet hat. Neben der wohlthätigen Einwirkung auf die Hustenanfälle ist das Mittel nach Dandieu's Beobachtungen namentlich bei beginnendem Asthma und Angina von Werth. Dandieu lässt einige Gramm crystallisirten Menthols in einem weithalsigen Gefässe von Glas oder Metall von aussen mit der Hand erwärmen und die sich entwickelnden „trockenen Dämpfe" während zwei bis vier Minuten einathmen.

Sänger (Therap. Monatsh. 1901, Heft 7) empfiehlt Menthol zur symptomatischen Behandlung des Hustens. Er bringt einige Mentholcrystalle in einem Löffel zur Verdunstung und lässt davon inhaliren. Der Hustenreiz soll ziemlich prompt verschwinden, vorausgesetzt, dass die Schleimhaut nicht zu sehr mit Secret belegt war. Ist letzteres der Fall, muss dieses entfernt werden, und zwar durch Einspritzen von

[1]) Den Vertrieb des Apparates hat die Firma H. Pfau, Berlin, Dorotheenstrasse, übernommen.

Digitized by Google

Menthol-Oel in den Kehlkopf. Es werden durch starke Hustenstösse die Schleimpartikel herausbefördert und die Schleimhaut selbst in vorzüglicher Weise anästhesirt.

Zu diesen verschiedenen Modificationen der Mentholverwendung möchte ich nun noch eine hinzufügen, die aus meiner persönlichen Erfahrung entspringt. Seit Jahren bin ich mit einem chronischen Kehlkopfcatarrh behaftet, der bis jetzt jeder Behandlung getrotzt hat. Um mir Erleichterung zu verschaffen, besonders in den rauhen Wintertagen, bin ich nach vielen Versuchen auch zum Menthol gekommen. In gelöster Form auf heisses Wasser geträufelt oder in einem Löffel erwärmt, habe ich dasselbe inhalirt. Ersteres erwiess sich mir zu umständlich, beim zweiten stellten sich bei mir leicht Reizerscheinungen ein. Ich suchte daher nach einer neuen Methode, um mildere Wirkung mit grösserer Bequemlichkeit nach Möglichkeit zu vereinen.

Weltbekannt sind die kleinen Migränestifte. Einige von diesen sind mit einer Einrichtung zum Inhaliren versehen. Diese Apparate nahm ich zuerst in Gebrauch, jedoch befriedigte mich die Wirkung nicht. Die eingeathmete Mentholluft schlug sich schon im Munde nieder, hier einen unangenehmen Geschmack auslösend, ohne eine Wirkung für den Kehlkopf erkennen zu lassen.

Nach diesem Misserfolge construirte ich mir selbst einen kleinen Apparat, den ich jetzt verwende und der mir zu jeder Zeit Erleichterung bringt. Meine Einathmungsvorrichtung setzt sich zusammen aus zwei kleinen tulpenförmigen Hülsen, die mit einem Falz übereinander greifen. In die eine dieser Hülsen ist ein längeres, gebogenes Rohr eingelassen, wogegen die zweite Hülse mit einem kürzeren, geraden, am Ende knopfförmigen Röhrchen montirt ist. Die beiden Hülsen umfassen lose den Mentholstift.

Beim Gebrauch wird das gebogene Ende soweit wie möglich in den Mund eingeführt und so inhalirt. Die Mentholluft gelangt direct in die untere Rachengegend und den Kehlkopf. Durch Uebung erlernt man es bald, den Apparat so zu halten, dass der Luftstrom geraden Wegs in den Kehlkopf trifft. Da nun zur Herstellung des Apparates dünnes Metallblech verwandt wird, genügt schon die Wärme der Hand, um genügend trockene Menthol-Dämpfe zur Entwicklung zu bringen.

Die Vortheile dieses kleinen Instrumentes gegenüber der bisherigen Menthol-Inhalirung liegen auf der Hand: Man vermeidet das Ankleben des Menthol in den Händen, wie bei der Menthol-Chloroformmischung; es tritt keine zu scharfe Wirkung auf, wie es beim Verdunsten im Löffel öfter geschieht; und es kann der kleine Apparat jederzeit schnell in Gebrauch genommen werden. Letztere Eigenschaft schätze ich besonders, weil gerade öftere kleinere Dosen den meisten Nutzen zeigen.

Der Gebrauch gestaltet sich am zweckmässigsten folgendermaassen: Sobald sich die bekannten Symptome des Nasen-Kehlkopfcatarrhs einstellen, athme ich ein bis zwei Minuten, in der Weise wie oben gezeigt, Mentholluft ein, indem ich zugleich den Hustenreiz unterdrücke. Schon nach einigen Athemzügen pflegen die Reizerscheinungen zu schwinden unter Absonderung von etwas Schleim, der sich nach kurzer Zeit durch geringes Anstossen heraufbefördern lässt. Das ist gerade

Digitized by Google

der Vorzug des eben genannten Vorschlags, den Hustenreiz zu unterdrücken, nebenbei der erste therapeutische Rath Brehmer's bei seinen Phthisikern, weil der Husten den Kehlkopf zu Bewegungen zwingt, dadurch neue Blutfüllung und als Folge dieser neue Reizerscheinungen hervorruft; während Ruhe das Gegentheil und damit Verminderung der Erscheinungen bewirkt. Hier kommt das Menthol der Willenskraft zu Hilfe, wogegen ohne dasselbe kaum jemand den dauernden Anreiz zum Husten und Räuspern widerstehen wird. Doch auch trotz des fleissigsten Gebrauches kommen Fälle vor, wo die Reize stärker sind, wie die Willenskraft, oder wo grosse Geschwürsprocesse der Wirkung des Menthols widerstehen. Für solche Fälle würde man die Narcotica nicht entbehren können.

Bei nicht so grossen Kehlkopfgeschwüren, besonders tuberculöser Art ist das Menthol des Oefteren zur Anwendung gekommen, und zwar mit gutem symptomatischen Erfolge. Die augenblickliche Wirkung ist zwar nicht so gross, wie bei Mentholöl-Injectionen, doch stehen die Einathmungen jeder Zeit zur Verfügung, ein Vorzug, der gegenüber den nur von Aerzten auszuführenden Injectionen klar auf der Hand liegt.

In ähnlicher Weise lässt sich der Apparat für die Nase verwenden. Hier giebt uns diese Einathmungsvorrichtung eine wirksame Behandlung des Schnupfens an die Hand. Schon nach ganz kurzer Zeit stellt sich in der Nase nach vorhergehender Lösung eine Verminderung des Secretes und ein Gefühl der Beruhigung ein. Ist der Catarrh mit Verstopfungserscheinungen verbunden, sei es an den Stellen, welche die gewöhnliche Einathmungsluft passirt, oder an den Stellen, wo die Nebenhöhlen der Nase münden, dann nützt nicht so sehr das Einsaugen der Mentholluft, wie das Einblasen. Durch Ansetzen eines Gebläses oder auch eines einfachen Gummirohres, mit dem Patient sich selbst die Mentholluft in die Nase bläst, ist die Veränderung der Einathmungsvorrichtung bewerkstelligt. In dieser Weise verwandt lassen sich in kurzer Zeit catarrhalische Nasenverstopfungen mit ihrer ganzen Unannehmlichkeit beseitigen.

Ebenso gehört der Schnupfen der Säuglinge in das besondere Wirkungsgebiet dieses Apparates. Hier ist es namentlich der Nasencatarrh mit starker Schleimansammlung, der am günstigsten beeinflusst wird. Kussmaul hat schon darauf hingewiesen, dass der acute Nasencatarrh bei Säuglingen durch Behinderung des Athmens, des Schlafes und Erschwerung der Nahrungsaufnahme lebensgefährlich werden kann. Diese Belästigung wird durch Einblasen der Mentholluft schnell behoben. Die Verstopfung löst sich und nach einigen Anwendungen tritt der Schleim beim Einblasen aus dem anderen Nasenloche hervor. Zu beachten ist hierbei, dass die kleinen Patienten während der Procedur nicht völlig auf den Rücken gelegt werden, weil alsdann beim Einblasen leicht Erscheinungen von Glottiskrämpfen auftreten. Um das Uebertreten von Nasenschleim in die Tuben zu vermeiden, dürfte es sich empfehlen, vor dem Ansetzen des Rohres die Kinder zum Weinen zu bringen, was sie meist schon von selbst angefangen haben. Nach meiner mehrjährigen Erfahrung hat der kleine Apparat bei Schnupfen der Kinder die wohlthuendste Wirkung gezeigt und möchte ich ihn bei meinen kleinen Patienten nicht mehr entbehren.

Digitized by Google

Dass endlich der in der Capsel der Einathmungsvorrichtung liegende Mentholstift auch als Migränestift verwendet werden kann, mag nur nebenbei erwähnt werden.

Oesterreichische otologische Gesellschaft.

Officielles Protocoll der Sitzung vom 25. April 1904.
Erstattet vom Schriftführer.

Vorsitzender: Prof. Bing.
Schriftführer: Dr. Hugo Frey.

1. Dr. Hugo Frey demonstrirt ein Präparat, das sich zufällig unter den Schädeln im anatomischen Institute Zuckerkandl fand.

Dasselbe weist als interessanten Befund eine stark entwickelte Exostose an der äusseren Seite des horizontalen Bogenganges auf und eine zweite Exostose am Jochfortsatz. Gleichzeitig bestehen Fistelöffnungen gegen die hintere Schädelgrube, den horizontalen Bogengang, die Schnecke und den Facialcanal, sowie noch andere Reste ehemaliger cariöser Zerstörung. Es hat offenbar intra vitam eine chronische Eiterung mit Cholesteatom bestanden.

Bisher wurde entzündliche Knochenneubildung im Schläfebeine nur im Warzenfortsatz, gelegentlich auch im Antrum und häufig im Gehörgang vorgefunden, der Befund von Exostosen am Bogengang, den der Vortr. ausser im demonstrirten Falle auch noch zweimal in vivo bei Operationen erheben konnte, steht bis jetzt in der Literatur vereinzelt da. Vortr. erblickt in der besonderen Beschaffenheit des demonstrirten Präparates einen Beweis dafür, dass die Hypertrophie des Knochengewebes keinen wirksamen Schutz gegen das Weitergreifen der Eiterung bildet. (Erscheint ausführlich im Archiv f. Ohrenheilkunde.)

Discussion.

Doc. Hammerschlag bemerkt, dass die Aeusserung des Vortr., wonach Exostosen des Gehörganges nur auf entzündlicher Basis zu Stande kommen sollen, nicht zutreffend ist, da das oft beiderseitige symmetrische Vorkommen, sowie das familiäre Auftreten solcher Exostosen dieselben als genuine Bildungsanomalien erkennen lässt.

Frey stimmt der Ansicht Hammerschlag's als selbstverständlich zu und corrigirt das früher Gesagte dahin, dass er es nur für die gleichzeitig mit anderen Veränderungen im Warzenfortsatz etc. auftretenden Knochenwucherungen annehme.

Doc. Pollak konnte die Entstehung einer Gehörgangsexostose aus einem Polypen direct beobachten, indem eine Patientin, die einen operativen Eingriff zur Entfernung eines großen Polypen ablehnte, nach einem halben Jahre mit einer umfangreichen Exostose, deren Ausdehnung und Lage dem Polypen entsprach, wieder erschien.

E. Urbantschitsch sah die Entwicklung eines Osteoms der oberen Gehörgangswand im Anschlusse an eine Schädelbasisfractur innerhalb 4 Monaten vor sich gehen.

Digitized by Google

2. Doc. Alt demonstrirt einen Fall von isolirter partieller Necrose der unteren Gehörgangswand.

Seit angeblich $1^1/_2$ Jahren litt Pat. an einer chronischen Eiterung, in letzter Zeit waren auch Blutungen im Gehörgang aufgetreten. Bei der Sondirung fand sich ein rauher beweglicher Sequester der unteren Gehörgangswand; durch einen operativen Eingriff wurde sowohl dieser als auch die üppigen Granulationen des Gehörganges entfernt, wobei es sich ergab, dass gegen die Trommelhöhle zu keine Eiterung bestand. Derzeit ist der Fall vollständig geheilt.

Discussion.

Gomperz: Sequester der Gehörgangswände sind mir in meiner Praxis sehr selten vorgekommen. Davon betrafen zwei die untere Gehörgangswand bei gleichzeitigem Befunde eines sog. Gehörgangscholesteatoms. Ihre Entfernung erforderte keine grösseren operativen Maassnahmen. Auch gelang es mir einmal, die ganze hintere obere Gehörgangswand als Sequester zu entfernen, wonach sich das Bild wie nach einer Radicaloperation präsentirte.

V. Urbantschitsch erwähnt ebenfalls die grosse Seltenheit des Befundes. Er beabsichtigt, in der nächsten Sitzung einen Fall von tuberculöser Caries zu demonstriren, bei dem eine ausgedehnte Sequestration der unteren Gehörgangswand stattfand.

Hammerschlag erinnert an einen Fall aus der Klinik Politzer, bei dem der ganze Gehörgang, aber auch noch die tieferen Theile des Schläfebeines nach und nach als Sequester ausgestossen wurden.

Alt bemerkt noch nachträglich, dass Tuberculose bei seinem Fall ausgeschlossen werden kann und dass der Sequester so ausgedehnt war, dass er erst nach Ablösuug der Ohrmuschel entfernt werden konnte.

Bing verfügt über ähnliche Erfahrungen wie Gomperz.

3. Assistent Dr. Heinrich Neumann: Der Pat., den ich die Ehre habe vorzustellen, wurde mir durch die Liebenswürdigkeit des Chirurgen Dr. Frey überlassen, mit der Diagnose isolirte Caries des Warzenfortsatzes.

Die Diagnose begründete er mit Folgendem:

Im August vorigen Jahres ein submentaler fluctuirender Tumor, der incidirt wurde, die Incisionsöffnung zeigte jedoch gar keine Tendenz zur Heilung. Die darauf vorgenommene gründliche Untersuchung mit der Sonde liess in der Tiefe rauhen Knochen des Warzenfortsatzes fühlen.

Die von mir vorgenommene Operation bestätigte den Befund, indem die untere Hälfte des Warzenfortsatzes vollständig fehlte. Die obere Hälfte war durch periostale Apposition verdickt und rauh. Die regionären Lymphdrüsen waren bis an den Pharynx vereitert, die grossen Halsgefässe waren von vereiterten Lymphdrüsen eingescheidet. Ich entfernte den rauhen Knochen und die vereiterten Lymphdrüsen. Die Wunde granulirt schön, und Pat. wird demnächst entlassen werden. — Nur die Knochenwunde verzögert die Heilung, die sonst trotz der durch die Entfernung der erkrankten Weichtheile bedingten grossen Ausdehnung sehr rasche Tendenz zur Heilung zeigt.

Der zweite Fall ist mir durch die Liebenswürdigkeit des Herrn Hofrathes v. Mosetig zur Operation überlassen worden, mit der Ver-

Digitized by Google

muthung, dass es sich um eine primäre Erkrankung des Warzenfortsatzes handle. Die Operation konnte jedoch diese Vermuthung nicht bestätigen. Es war wohl das Periost des Warzenfortsatzes abgehoben, jedoch bin ich nicht im Stande zu constatiren, ob die Erkrankung des Warzenfortsatzes primär oder secundär im Gefolge einer Vereiterung der Lymphdrüsen aufgetreten war. Aufklärung dürfte wohl die histologische Untersuchung bringen.

Der dritte Fall ist ein nach der von mir angegebenen Methode der Localanästhesie operirter Patient, der wegen Verdachtes einer intracraniellen Complication operirt wurde. Es genügten drei Spritzen zur vollständigen localen Anästhesie. Pat. hat während der Operation geraucht und Zeitungen gelesen.

Zum Schlusse gestatte ich mir, eine Scheere zu demonstriren, die mir bei der Ausführung der an unserer Klinik üblichen Gehörgangsplastik wertvolle Dienste leistet, indem die Schwierigkeiten bei der Bildung eines viereckigen Lappens mit Hilfe derselben leicht überwunden werden, was von Herrn Dr. Frey, der Gelegenheit hatte, diese Scheere in Verwendung zu ziehen, bestätigt wird.

Discussion.

Doc. Gomperz möchte dem Umstande, dass der Pat. über eine vorausgegangene Erkrankung des Mittelrohres nichts anzugeben weiss, nicht zu viel Gewicht beilegen, da ja die Anamnese so oft unzuverlässig ist und er andererseits das Vorkommen einer rein primären Erkrankung des Warzenfortsatzes nach seinen Erfahrungen nicht zugeben kann.

Dr. Frey bemerkt, dass auch seine klinischen Erfahrungen parallel mit denen von Gomperz zu zeigen scheinen, dass eine echte primäre Ostitis des Warzenfortsatzes, ob nun tuberculösen oder anderen Characters, nicht vorkomme. Wenn dies aber auch practisch sich so verhalte, so könne man doch nicht theoretisch die Möglichkeit einer primären Warzenfortsatzerkrankung a priori ableugnen. Eine solche könnte ja auf hämatogenem Wege unter Umständen ganz leicht zu Stande kommen.

Doc. Dr. V. Hammerschlag bringt einige Ergänzungen zu seinem in der letzten Sitzung gehaltenem Vortrage: „Ueber die Beziehung zwischen hereditär degenerativer Taubstummheit und der Consanguinität der Erzeuger."

Durch die Liebenswürdigkeit des Directors Dr. Brunner standen ihm nunmehr 237 sehr sorgfältig ausgefüllte Protocolle zur Verfügung. Diese 237 Taubstummen stammten aus insgesammt 210 Ehen. Diese 210 Ehen wurden nun wie früher in drei Rubriken gebracht, und zwar:

1. Ehen mit je einem taubstummen Kind.
2. Ehen mit je zwei taubstummen Kindern.
3. Ehen mit drei oder mehr taubstummen Kindern.

Die erste Rubrik enthielt: 168 Ehen mit je einem taubstummen Kind und von diesen waren 24 = 14,3 % consanguin.

Die zweite Rubrik enthielt: 28 Ehen mit je zwei taubstummen Kindern und von diesen waren 8 = 28,57 % consanguin.

Die dritte Rubrik enthielt: 14 Ehen mit je drei oder mehr taubstummen Kindern und von diesen waren 8 = 57,14 % consanguin.

Digitized by Google

Vortr. betont daher, dass die gefundenen Consanguinitätsquotienten wiederum auf das Wirksamste die Thatsache illustriren, dass die Consanguinität der Erzeuger eine — wenn auch noch nicht klar erkannte — Rolle in der Aetiologie der hereditär degenerativen Taubstummheit spiele.

Discussion:

Alt bemerkt, dass er bei consanguinen Eltern einige Male neben taubstummen Kindern auch blos schwerhörige Geschwister beobachtet hat. Er hält diesen Umstand für wichtig, weil solche Kinder manchmal von den Eltern für taub gehalten und dem Taubstummenunterricht zugeführt werden, währenddem sie noch in der Lage sind, einen Unterricht durch das Ohr, wenn auch in Form des Einzelunterrichtes zu geniessen.

Hammerschlag bemerkt, dass er auf die interessante Thatsache der congenitalen Schwerhörigkeit bereits in einem an anderer Stelle gehaltenen Vortrage hingewiesen hat.

Officielles Protocoll der Sitzung vom 30. Mai 1904.

Erstattet vom Schriftführer.

Vorsitzender: Prof. Bing.
Schriftführer: Dr. Hugo Frey.

I. Victor Urbantschitsch stellt drei Fälle vor, bei denen er durch Bedeckung hartnäckig eiternder Stellen der Paukenhöhle mit Blattsilber eine rasche Abnahme der Eiterung und in einem der vorgestellten Fälle binnen wenigen Tagen einen vollständigen Stillstand der eitrigen Secretion erzielte.

U. hatte bereits vor vielen Jahren die günstige Einwirkung eines mit Milchzucker fein zerriebenen reinen Blattsilbers und Blattgoldes auf ulcerös erkrankte Stellen im Ohr und in der Nase kennen gelernt und in letzter Zeit Versuche mit einem Blattsilber und Blattgolde, besonders mit ersterem, vorgenommen; die äusserst dünnen Blättchen wurden in reinen Spiritus oder in Salicyl- oder Borspiritus gelegt und aus diesem unmittelbar oder nach vorherigem Verdampfen des Spiritus den eiternden Stellen aufgelegt; mittels einer kleinen Wattekugel, die einer Sonde aufgelegt ist, lässt sich das zusammengeballte Blattsilber oder Blattgold leicht ausbreiten und über die zu behandelnde Stelle vertheilen. Ueber die Einlage kommt ein kleiner Gazestreifen und über diesen grössere Gazestreifen, die eine Verschiebung der Metalleinlage zu verhüten haben. Häufig haftet diese der aufgelegten Basis binnen Kurzem stärker an und wird bei einem vorsichtigen Wechsel der Gaze nicht verschoben oder abgehoben, eventuell findet eine neue Metalleinlage statt.

U. stellt drei derartig behandelte Fälle vor:

Der erste betrifft einen 15jährigen Knaben, der vor vier Jahren wegen Caries einer operativen Eröffnung der Mittelohrräume unterzogen worden war und noch zwei Jahre nach Epidermisirung des Mittelohres an der Promontorialwand eine hartnäckige eitrige Secretion aufwies, die trotz monatelanger Behandlung mit den verschiedensten flüssigen und pulverförmigen Mitteln nicht geheilt wurde. Die vor

Digitized by Google

sechs Wochen vorgenommene Silbereinlage bewirkte in wenigen Tagen eine bedeutende Abnahme der Secretion; das Silber liegt derzeit seit zwei Wochen der erkrankten Stelle trocken an.

Im zweiten Falle handelt es sich um eine hartnäckig eiternde Stelle unterhalb des Promontoriums, die Eiterung ist nunmehr durch eine dreiwöchentliche Silberbehandlung vollständig sistirt.

Im dritten Falle, wo bei einem Patienten nach Radicaloperation eine schwach granulirende Partie am Facialiswulste profus eiterte, verschwand auf Silbereinlage die Secretion binnen einigen Tagen.

U. zeigt die nach drei Wochen von der Basis abgehobene Silbereinlage, die sich vollständig trocken erwies.

Discussion:

Doc. Alt glaubt, dass man mit Recht dem metallischen Silber eine bedeutende bactericide Kraft zuschreiben kann und erwähnt eine diesbezügliche Aeusserung Prof. Paltauf's.

Urbantschitsch erwidert dem Herrn Docenten Alt, dass er eben wegen der bekannten bactericiden Wirkung der Edelmetalle die Versuche mit Silber und Gold angestellt habe. Ausserdem dürfte noch die Schutzwirkung in Betracht kommen, die durch das Liegenbleiben der Metalleinlage für das neu sich bildende Epithel besteht. Urbantschitsch hält es für wahrscheinlich, dass bei der Erneuerung von Einlagen in das Mittelohr, wie z. B. nach der operativen Eröffnung der Mittelohrräume, ein Abreissen neugebildeten Epithels an den verschiedenen Wundstellen leicht erfolgt und dadurch eine raschere Epidermisirung verzögert werden kann.

Durch das ruhige Liegenbleiben der Metalleinlage besteht die Möglichkeit einer Consolidirung des sich neubildenden Epithels. Um die Epithelbildung nicht zu stören, hat U. in jüngster Zeit ein feines Asbestgewebe bestellt, um dieses der Wundfläche direct aufzulegen und erst darüber die übliche Tamponade vorzunehmen. Da hierbei der Eiter durch das Maschenwerk des Asbestgewebes leicht hindurchtreten kann und dieses beim Wechseln der Einlage unverrückt liegen bleibt, hofft U. damit eine raschere Epidermisirung der Wundflächen zu erzielen.

Doc. Dr Gomperz: Wie erinnerlich, habe ich vor zwei Jahren dieses Blattsilber als ein Material zu künstlichen Trommelfellen empfohlen, welches von der Schleimhaut der Paukenhöhle ganz besonders gut vertragen wird, und zwar in Fällen, wo andere künstliche Trommelfelle Eiterung erzeugten.

Darum sind die Beobachtungen Urbantschitsch's von ganz besonderem Werthe für mich, denn sie können als empfehlendes Argument für meine Silbertrommelfelle herangezogen werden. Als ich diese in Verwendung zog, habe ich nicht nur an ihre Leichtigkeit und gute Sterilisirbarkeit, sondern auch an die Mittheilung Credé's gedacht, dass dünne Silberfolie direct antiseptisch wirken könne.

Was die Wirkung der Credé'schen Silbersalbe bei pyämischen Processen betrifft, so habe ich schon 1899 in dieser verehrten Gesellschaft vorgetragen, dass ich nach meinen Versuchen mit diesem Medicament bei otitischer Pyämie, Otitiden mit pyämischen Erscheinungen und schweren Furunculosen leider nicht die Ueberzeugung gewinnen

Digitized by Google

konnte, dass der Credé'schen Silberbehandlung irgend ein Einfluss auf den Verlauf obiger Erkrankungen zugeschrieben werden könnte.

Dr. Frey: Da sich der Gegenstand der Debatte ein wenig verschoben hat, gestatte ich mir die folgenden Bemerkungen. Ich muss selbst zugeben, dass ich bei echten Pyämien mit der Credé-Salbe keine besonderen Erfolge erzielt habe, die Gynäcologen berichten allerdings über sehr günstige Resultate.

Aber bei Beginn der acuten Otitiden und bei Beginn der complicirenden Warzenfortsatzeiterung und Otitis externa hat sie sich mir gut bewährt. Ich habe sie schon lange statt der sonst beliebten Jodsalbe und Pinselung mit Jodtinctur verwendet. Sie leistet zumindest soviel wie diese, ohne die Nachtheile der Hautreizung und der dadurch eventuell bedingten diagnostischen Täuschungen im Gefolge zu haben. Es scheint daher die Verwendung dieser Silberpräparate in der Ohrenheilkunde noch nicht so ganz abgethan zu sein, indem noch immer eine ausgiebige und ganz befriedigende Verwendungsmöglichkeit bei den acuten Otitiden übrig bleibt.

Doc. Pollak pflichtet den Anschauungen Frey's bei, kann jedoch die Meinung Gomperz' nicht vollständig theilen, da er selbst in einem Falle von chronischer Eiterung mit Cholesteatom und starker Fieberbewegung die Credésalbe mit ausgesprochenem Erfolge verwendete. Allerdings ist sein Beobachtungsmaterial kein grosses.

II. Doc. Dr. G. Alexander demonstrirt einen Fall von geheiltem Schläfelappenabscess.

Wenzel Sch., 18 Jahre, aufgenommen an die Universitätsohrenklinik am 8. Januar 1904. Otitis media suppur. chron. sinistra, Perforation der Membrana flaccida Shrapnelli. Radicaloperation, Eröffnung und Entleerung des Abscesses mit doppelter Drainage nach unten und aussen. Heilung. (Erscheint ausführlich in dieser Monatsschrift.)

Discussion:

Dr. Frey bezeichnet die doppelte Drainage des Hirnabscesses als eine sehr empfehlenswerte Methode, eigentlich eine Verbindung der von den Chirurgen angegebenen Methode, den Hirnabscess von aussen anzugehen, mit der derzeit von den Otologen geübten Methode der Eröffnung von unten her (die allerdings auch von Bergmann empfohlen worden ist). Frey glaubt, dass man von der letzteren Methode wohl nie abkommen wird, den Abscess werde man wohl immer von den erkrankten Partien, also von unten her, aus aufsuchen, die Drainage nach aussen scheint ihm aber für die Nachbehandlung vortheilhafter.

Einen solchen Fall, in dem er den Schläfelappenabscess von unten her eröffnete und dann noch eine zweite Oeffnung zu Drainagezwecken von der Seite anlegte, hat er, wie sich vielleicht die Herren noch erinnern, vor drei Jahren in der otologischen Gesellschaft vorgestellt. Die spätere Senkung der Dura kann sehr unangenehme Erscheinungen zeitigen, wovon er sich in einem diagnostisch allerdings nicht ganz klarem Falle überzeugen konnte.

III. Dr. Gomperz: Der fünfjährige Knabe wurde wegen acuter Osteitis mastoidea vor zwei Jahren, am 14. Mai 1902, am ersten öffentlichen Kinderkrankeninstitute des Herrn Prof. Kanowitz von mir operirt.

Digitized by Google

Nun traten im October 1903 und dann noch zweimal, zuletzt April 1904, Recidive auf, derart, dass sich gelegentlich acuter Grippeotitiden binnen wenigen Tagen Abscesse am Warzenfortsatze entwickelten, welche die alte Narbe hoch vorwölbten und nach Incision und Eiterentleerung rasch heilten; rauher Knochen war nie zu fühlen gewesen.

Bei der letzten Attacke im April war die Paukenhöhle nur wenig afficirt, das Trommelfell war nur am Hammergriff mässig injicirt, sonst blass und zart.

Nach der Ausheilung dieser letzten Entzündung habe ich die ziemlich grosse Rachenmandel exstirpirt und halte die Vorstellung des Knaben aus folgendem Grunde für angezeigt:

Erstens illustrirt der Umstand, dass eine Abscessbildung am Warzenfortsatz bei minimalen Entzündungserscheinungen in der Paukenhöhle vorhanden war, die Möglichkeit, wie isolirte Warzenfortsatzentzündungen zur Beobachtung kommen können.

Zweitens giebt mir der Fall Gelegenheit, eines anderen Knaben Erwähnung zu thun, dem ich wegen acuter Osteitis im Januar 1900 den Warzenfortsatz eröffnen musste.

Dieser Knabe bekam, nachdem im Februar die Wunde schön verheilt war, im Mai desselben Jahres nach Grippe eine neuerliche Otitis media, welche, obwohl ich in den ersten 24 Stunden paracentesirte, schon am zweiten Tage zu einem grossen subperiostalen Abscess geführt hatte.

Auch hier bestanden mächtige adenoide Vegetationen, deren Entfernung ich gelegentlich der ersten Operation vergeblich vorgeschlagen hatte.

Discussion.

D. Kaufmann fragt, ob das Antrum in diesen Fällen eröffnet wurde.

Gomperz: Bei diesem Patienten war gelegentlich der ersten Operation das Antrum mastoideum eröffnet worden, beim Vorgestellten fehlt darüber eine Notiz in der Krankengeschichte.

Dr. Frey erinnert bei dieser Gelegenheit an einen von ihm an der Klinik beobachteten Fall, in welchem im Anschlusse an eine acute Rhinitis eine acute Otitis mit Warzenfortsatzabscess aufgetreten war; der Fall heilte nach Operation vollständig aus.

Wenige Wochen später trat bei einer neuerlichen Rhinitis auf der linken Seite ein Recidiv der Warzenfortsatzeiterung auf, nach mehreren Monaten bei gleichem Anlasse ein solches der rechten Seite, welche beide Male neuerliche operative Eröffnung erforderlich machten.

Frey will das dem Umstande zuschreiben, dass bei Kindern, vielleicht auch bei Erwachsenen, die operativ gesetzten Knochendefecte sich nicht sofort knöchern restituiren, sondern dass sich die Höhle vorerst nur mit Bindegewebe ausfüllt, zu dessen knöcherner Umwandlung es längerer Zeit bedarf. Wenn es vor dieser Ossification wiederum zu einer Infection von der Nase aus kommt, so ist die Möglichkeit gegeben, dass dieses junge Bindegewebe rasch eitrig einschmilzt und darf uns daher dieses Vorkommniss nicht so sehr Wunder nehmen. Es ist ganz gut möglich, dass in solchen Fällen nicht wie gewöhnlich der Warzenfortsatzabscess durch Uebergreifen einer periostalen Entzündung auf

Digitized by Google

den Knochen entsteht, sondern dass das neu gebildete Bindegewebe die geschilderten Veränderungen erleidet, ohne dass der umliegende Knochen selbst in seiner Substanz wesentlich verändert wird.

Doc. Dr. Gomperz: Ich erlaube mir, das microscopische Präparat eines Tumors zu demonstriren, welchen ich von der vorderen Keilbeinwand eines 60jährigen Mannes operativ entfernt habe. Der Patient wurde schon im Jahre 1900 nach Stellung der Indication durch Dr. M. Weil vom Primarius Brenner in Linz operirt, und zwar wegen eines Tumors, der von der rechten Kieferhöhle auf das Naseninnere übergegriffen hatte. Es war damals die rechte Kieferhöhle von vorn eröffnet und ausgeräumt, die untere und mittlere Muschel entfernt und das Nasendach abgekratzt worden, so dass man rechts bequem bis an die hintere Rachenwand und die vordere Keilbeinfläche sehen konnte. Die pathologisch-anatomische Untersuchung ergab Cylindrom (Prof. Paltauf). Damals trat während der Wundheilung ein Gesichtserysipel und rechtsseitige eitrige Mittelohrentzündung auf, die zu einem Abscess am Warzenfortsatz führte; nach der Eröffnung desselben heilte der Ohrprocess aus. Irre ich nicht, so behandelte vor vier Jahren ein Wiener College den Patienten und führte auch zweimal den Trommelfellschnitt aus.

Im Januar 1903 kam dieser Patient wegen seiner Ohrbeschwerden, die in Druckgefühlen, Ohrensausen und Schwerhörigkeit rechts bestanden, in meine Behandlung.

Links bot das Trommelfell nichts Abnormes, Uhr $\frac{110}{150}$. Rechts war das Trommelfell retrahirt und getrübt und unter dem Umbo war eine dünne, stärker concave Narbe zu sehen, durch welche bräunlich-gelbes Exsudat durchschien. Uhr 3 cm. Rechte Nase von blutigen Borken austapeziert, nach deren Entfernung allenthalben succulente Schleimhaut, aber ausser dem Septum keine Differenzirung der Nasenwände zu sehen war, da die Schleimhaut sich fast glatt über dieselben hinzog. Das Politzer'sche Verfahren gelang gar nicht, der Katheterismus ergab Stenose der Tube, danach Uhr 24 cm.

Nun paracentesirte ich und entfernte reichliches klares, bräunliches viscides Exsudat, wonach die Uhr 64 cm weit gehört wurde. Schon nach wenigen Tagen, sowie die Lücke sich schloss, füllte sich aber die Paukenhöhle mit Exsudat und waren die alten Beschwerden wieder da. Im Laufe des Jahres 1903 habe ich wohl mindestens ein halbes Dutzend Paracentesen vorgenommen, die für eine oder zwei Wochen wesentliche Erleichterung brachten, ohne sonst den Process im Mindesten beeinflussen zu können. Schliesslich liess ich der Paracentese auch Durchspülungen der Paukenhöhle folgen, die schon mehr nützten; die Lücke liess sich dadurch länger als eine Woche offen erhalten und die Neubildung des Exsudates brauchte längere Zeit, aber nach drei Wochen war wieder der alte Zustand vorhanden.

Anfangs Mai 1904 erhoben sich aus der succulenten Mucosa der vorderen Keilbeinhöhlenwand sowohl rechts wie links erbsengrosse Zapfen, die ich nach nach mehrtägiger Beobachtung abtrug und Herrn Doc. Dr. Landsteiner zur histologischen Untersuchung übergab. Die Diagnose lautete nun wieder auf Cylindrom. Sie sehen unter dem

Digitized by Google

Microscope einen Tumor von alveolärem Bau, in dessen Maschen stellenweise noch die Durchschnitte der hyalinen cylindrischen Gebilde zu sehen sind, welche für diese Geschwulstart characteristisch sind.

Cylindrome des Naseninneren scheinen recht selten zu sein.

Chiari nennt das Cylindrom der Nase eine enorme Seltenheit, er erzählt in seinem Lehrbuch von einem einzigen Falle.

Nach Stoerk gehen sie meistens von der Kieferhöhle aus und wachsen nur selten in die Gehirnbasis hinein. Unter den Neubildungen, die früh erkannt und operirt werden, geben sie nach Stoerk die beste Prognose.

In Kümmel's Arbeit über die bösartigen Geschwülste der Nase im Handbuch von Heymann findet sich das Cylindrom gar nicht erwähnt.

In diesem Falle ist die neuerliche, möglichst gründliche operative Entfernung der Neubildung und nachträgliche Bestrahlung mit Radium geplant.

Nachholen möchte ich noch, dass ich in Erfahrung gebracht habe, dass sowohl die Grossmutter mütterlicherseits, als auch eine Tante mütterlicherseits des Patienten an bösartigen Neugebilden zu Grunde gegangen sind.

IV. Ernst Urbantschitsch stellt eine Patientin vor als ein Beispiel für die Ausfüllung der Operationshöhle mit Paraffinum solidum.

Am 9. März wurde die Operation vorgenommen und $2^1/_2$ Monate nachbehandelt, ohne dass man die geringste Verkleinerung der Wundhöhle hätte erzielen können. Die Wundhöhle erschien mit einer glatten Membran ausgekleidet.

Nachdem dieselbe mit Hydrogenium und Spiritus gereinigt war, wurde in dieselbe mittels Pipette in drei Portionen das Paraffin in flüssigem Zustande eingegossen. Die jeweilig eingegossene Portion wurde mit dem Ohrlöffel an die Wand der Höhle angedrückt und dann die weitere Portion nachgegossen.

Vortr. erwähnte bei dieser Gelegenheit, dass der Erfolg in den bisherigen Fällen objectiv vollständig günstig war; nur der anfangs ausserordentlich günstige kosmetische Erfolg verminderte sich im Verlauf eines Jahres.

Es trat nämlich nach einem halben Jahre an der Injectionsstelle eine Einsenkung auf, in die man erst die Fingerkuppe und nunmehr einen grossen Theil der Endphalanx des kleinen Fingers einlegen kann. Bei der vorgestellten Patientin hat Vortr. die Ausfüllung erst vor neun Tagen gemacht und will sie späterhin wieder demonstriren.

Es ist interessant, dass sich in allen bisherigen Fällen nach der Ausfüllung an dem Eingang in die Wundhöhle Granulationen gebildet haben, wodurch diese nach aussen zu bald abgeschlossen wurde.

V. Assistent Dr. Neumann: M. H.! Das Präparat, das ich Ihnen hier zu demonstriren mir erlaube, stammt von einer 34jährigen Frau, die drei Wochen vor der Aufnahme auf die Ohrenklinik in Behandlung eines practischen Arztes stand, der ihr mehrmals Granulationen aus dem Mittelohr entfernte. Anschliessend an die letzte Extraction stellten sich Schwindel, Kopfschmerzen und Erbrechen ein, weshalb Patientin die Klinik aufsuchte.

Digitized by Google

Bei der Aufnahme erwies sich der Gehörgang mit fötidem Eiter erfüllt. Patientin war stark herabgekommen, klagte über heftige Kopfschmerzen und Gleichgewichtsstörungen unbestimmten Characters. Auch war ein Nystagmus rotatorius von rechts nach links mit horizontaler Componente vorhanden, stärker ausgeprägt bei Blick auf die ohrkranke Seite. Die Temperatur war subfebril (38,1°), der Puls ein congruenter (90). Andeutung von Nackensteifigkeit.

Die sofort (14. Mai 1904) vorgenomme Radicaloperation deckte ein Cholesteatom auf, nach dessen Entfernung sich der Knochen allenthalben intact erwies. Am ampullären Ende des horizontalen Bogenganges und am Knie des Facialis zeigte sich eine linsengrosse suspecte Stelle.

Ich sah mich nicht veranlasst, einen weiteren Eingriff vorzunehmen, da die Möglichkeit nicht ausgeschlossen war, dass die bei der Aufnahme vorhandenen Symptome durch den Befund bei der Operation zu erklären seien.

Nach der Operation schwand der Kopfschmerz und die Temperatur sank auf 37,1° bis 36,5°, auch die Pulszahl ging bis 70 herunter.

Da jedoch der Schwindel und Nystagmus fortdauerten, ohne den labyrinthären Character zu zeigen, vielmehr Patientin das von mir angegebene differentialdiagnostische Symptom aufwies (Verstärkung des Schwindels bei Lagerung auf die ohrgesunde Seite, Fortbestehen des Nystagmus in ungeschwächtem Zustande auch bei Blick geradeaus), sah ich mich veranlasst, trotz Mangel anderer Symptome, die auf eine Complication in der hinteren Schädelgrube hätten schliessen lassen, einen neuerlichen Eingriff vorzunehmen (23. Mai).

Unter der Voraussetzung, dass es sich um einen Kleinhirnabscess handle, ging ich folgendermaassen vor:

Ich entfernte das Labyrinth nach einer bisher noch nicht geübten Methode, indem ich die hintere Wand der Pyramide sammt der Pyramidenkante bis zum inneren Gehörgang wegnahm. Bei der Abhebung der Dura von der hinteren Pyramidenkante entleerten sich einige Tropfen fötiden Eiters, was ich auf ein Empyem des endolymphatischen Sackes bezog. Da jedoch an der entsprechenden Stelle der Dura eine linsengrosse Stelle sich als verändert erwies, machte ich daselbst eine kreuzförmige Incision und punctirte das Kleinhirn. Die Exploration war von negativem Erfolg.

Ich möchte nachtragen, dass ich schon ante operationem die Lumbalpunction vorgenommen hatte, weil ich mit Versuchen beschäftigt bin, deren Ergebniss zur Feststellung eines weiteren diagnostischen Momentes beim Hirnabscess dienen soll.

Die Punction ergab eine unter ziemlich hohem Druck stehende, an polynuclearen Leucocyten reiche, leicht getrübte Flüssigkeit. Das Culturverfahren ergab ein negatives Ergebniss.

Zwei Tage nach der Operation fühlte sich Patientin subjectiv wohl, jedoch bestanden Nystagmus und Schwindel unverändert fort. Nach zwei Tagen traten wieder stärkere Kopfschmerzen auf. Die Pupillen weit, reagirten träge; die Reflexe waren gesteigert und Andeutungen von Fussclonus vorhanden. Am dritten Tage erfolgte Exitus letalis unter den Erscheinungen der Athmungslähmung.

Die vom Herrn Prof. Ghon ausgeführte Obduction ergab, dass

Digitized by Google

sowohl die weichen Hirnhäute, als auch die Kopfblutleiter frei von jeder Veränderung sind; dagegen zeigte sich in der linken Hemisphäre des Kleinhirns ein taubeneigrosser Abscess, dessen Umgebung necrotisch zerfallen und erweicht ist.

Die bei der Operation ausgeführte Punction führt direct in den Abscess. Da jedoch der Abscess hoch oben, weit medial sass, wäre derselbe nur dann erreichbar gewesen, wenn der Explorationscanal in sehr weiter Lichtung und Tiefe angelegt worden wäre. Mit Rücksicht auf den Mangel von für Kleinhirnabscess characteristischen Symptomen hatte ich es jedoch nicht gewagt, so energisch vorzugehen, wie es in diesem Falle wünschenswerth gewesen wäre.

Den Anlass zur Demonstration bieten mir folgende Thatsachen:

1. weil das Lumbalpunctat dasjenige Verhalten aufwies, welches ich bei Hirnabscess schon mehrfach beobachten konnte:

Ich verfüge nämlich über drei Fälle, in denen die zur Zeit, als noch keine Symptome einer Meningitis klinisch bestanden, vorgenommene Lumbalpunction ein negatives Ergebniss zeigte und die post mortem vorgenommene pathologisch-anatomische Untersuchung ebenfalls das Fehlen einer Meningitis nachwies. In allen drei Fällen war das Lumbalpunctat durch überwiegend polynucleare Leucocyten getrübt, das Culturverfahren stets negativ.

Wenn tuberculöse Meningitis nicht auszuschliessen ist, kann man die Vermehrung der polynuclearen Leucocyten im Punctat differentialdiagnostisch nicht verwerthen.

2. sind die Erreger dieses kleinen Abscesses anaërobe, stäbchenförmige, mit endständigen Sporen ausgestattete Bacillen in Reincultur.

Anärobe Bacterien als Abscesserreger konnte ich bis nun in fünf von mir operirten Fällen constatiren, bei denen die Ausgangsstelle eine Labyrintheiterung war. Es scheint also, wie meine weiteren Untersuchungen bestätigen werden, dass die von Labyrintheiterungen indicirten Abscesse immer anärobe Bacterien aufweisen.

3. weil ich eine Eröffnuug des Labyrinthes nach einer bisher noch nicht geübten Methode vornahm. Die von mir bis nun in drei Fällen ausgeführte Methode gestaltet sich wie folgt:

Ich lege principiell bei jeder Labyrintheiterung die Dura der hinteren Schädelgrube frei, wodurch ich den Querschnitt der Pyramide voll zu Gesicht bekomme und lege nach vorsichtiger Abhebung der Dura von der hinteren Pyramidenfläche den ganzen Vorhof und die Bogengänge durch Wegnahme der hinteren Pyramidenwand unter sorgfältiger Schonung des Facialis frei.

Die Vortheile dieser Methode scheinen mir, abgesehen von der gründlichen Freilegung sämmtlicher Labyrinthräume, darin zu liegen, dass die präformirten Wege, die vom Labyrinth in die Schädelhöhle führen, deutlich sichtbar und gut drainirbar sind. Sogar die trichterförmige Einsenkung der Dura in den inneren Gehörgang ist unter Umständen durch Spaltung parallel zum Nerven für die Drainage gut zugänglich gemacht. Der Fall zeigt, dass ziemlich grosse Kleinhirnabscesse bestehen können, die nur sehr vage Symptome machen.

Digitized by Google

VI. Doc. Dr. Ferdinand Alt: Die Beziehungen der Mittelohreiterung zur epidemischen und tuberculösen Meningitis.

Wenn wir von otogener Meningitis sprechen, denken wir immer an die diffuse eitrige Meningitis. Es ist jedoch zweifellos, dass sowohl die epidemische Cerebrospinalmeningitis als auch die tuberculöse Meningitis otogenen Ursprung haben können. Es ist bekannt, dass bei den Formen der Hirnhautentzündung nicht selten Otitiden vorkommen, denen keine ursächliche Bedeutung für die Erkrankung der Hirnhäute zukommt. Tuberculöse Individuen leiden oft an chronisch eitrigen Mittelohrentzündungen, die nur eine zufällige Complication darstellen, wenn der betreffende Patient an einer Meningitis durch Infection von den Lungen aus erkrankt. Bei der epidemischen Cerebrospinalmeningitis sind eitrige Entzündungsprocesse im Labyrinth nicht selten, welche auch auf das Mittelohr übergreifen können. Es kann ferner sowohl bei der tuberculösen als bei der epidemischen Meningitis zu einer Infection der Paukenhöhle kommen, in Folge des eingetrockneten Secretes, das sich bei bewusstlosen Patienten im Nasenrachenraum ansammelt, zu Otitiden, die mit dem primären Krankheitserreger nichts zu thun haben. Bei der epidemischen Genickstarre kann auch, unabhängig von der intracraniellen Erkrankung, eine Infection des Mittelohres von der Nase aus erfolgen. Einen einschlägigen Fall beobachtete Alt bei einem 11jährigen Knaben, der an epidemischer Genickstarre erkrankt war. Die Diagnose war durch Lumbalpunction sichergestellt. Am 12. Krankheitstage, als die meningitischen Erscheinungen schon zurückgegangen waren, trat eine acute Entzündung des linken Ohres auf. Im Eiter wurde der Micrococcus intracellularis meningitidis nachgewiesen, der auch schon zwei Tage vorher im Nasensecret vorgefunden wurde. Es ist nicht ausgeschlossen, dass der Weg der Infection von der Nase durch das Ohr zu den Meningen führte und dass erst, als eine Besserung des Allgemeinbefindens eintrat, die Ohrenaffection vom Kranken und vom Arzte beachtet wurde. Einen ähnlichen Fall beschreibt Stein. Albrecht und Ghon aus dem Institut Weichselbaum in Wien fanden bei Sectionen sehr häufig entzündliche Veränderungen der Nase und des Nasenrachenraumes mit dem Micrococcus intracellularis im Secrete.

Das Ohr als Eingangspforte der Infection betrachten Frohmann, Netter und Airoldi. Der Erreger der epidemischen Genickstarre wurde ferner im Eiter nachgewiesen, und zwar im Ohreiter von Albrecht und Ghon, Counеilmann, Mallory, Wright. Die Bedeutung der acuten Otitis als Eingangspforte beziehungsweise als Zwischenglied bei der Entstehung der epidemischen Meningitis ist eine unzweifelhafte und verdient seitens der Kliniker und Obducenten regste Aufmerksamkeit.

Eine otogene tuberculöse Infection der Meningen kann durch Contactinfection, auf dem Wege der Lymphbahnen und auf embolischen Wegen erfolgen. Die Contactinfection ist allgemein bekannt, gehört jedoch zu den Seltenheiten. Dura und laterale Sinuswand sind oft von Eiter umspült, ohne dass es zu einer tuberculösen Meningitis kommt. Besonderes Interesse verdienen jene Fälle, bei welchen im Anschluss an eine nicht tuberculöse Otitis bei Individuen mit latenter Tuberculose eine tuberculöse Meningitis auftritt.

Digitized by Google

Alt berichtet über drei diesbezügliche Beobachtungen und über sechs analoge Fälle von Leutert, Hinsberg, Kümmel und Haike.

Doc. Hammerschlag: Die Annahme des Herrn Doc. Alt, wonach einzelne Fälle von tuberculöser Meningitis durch eine andersartige acute Otitis hervorgerufen sein mögen, erscheint ganz plausibel. Zum Beweise müssten jedoch nur solche Fälle herangezogen werden, bei denen sich im unmittelbaren Anschlusse an eine acute Otitis eine tuberculöse Meningitis entwickelt.

Nicht glücklich erscheint es mir jedoch, wenn Alt die Fälle von Cerebrospinalmeningitis hier im gleichen Sinne verwerthet. Bei Coincidenz von Otitis und Meningitis cerebrospinalis epidemica wird wohl am häufigsten die Nase als Ausgangspunkt beider Infectionen anzusehen sein. Ich glaube kaum, dass die Otitis in dem vom Vortr. angenommenen Sinne als Zwischenglied klinisch mit Sicherheit nachgewiesen werden wird.

Doc. Alt: Es ist selbstverständlich, dass die meisten Fälle von tuberculöser Meningitis von Lungenphthise und anderen tuberculösen Herden stammen und dass in diesen Fällen ein negativer Ohrenbefund vorliegt. Ebenso ist es zweifellos, dass viele Fälle von epidemischer Meningitis ohne Miterkrankung des Gehörorganes verlaufen. Wenn ich über otogene Formen beider Meningitiden berichtete, so habe ich specielle Fälle meiner Beobachtung und aus der Literatur besprochen und darauf hingewiesen, dass die ätiologischen Momente bestehen können, aber nicht bestehen müssen.

II. Kritiken.

Die nasalen Reflexneurosen und die normalen Reflexe. Von Dr. A. Kuttner. Berlin 1904, Verlag von A. Hirschwald.

Erst kommen die himmelhoch jauchzenden Entdecker, dann die betrübten Zerstörer und endlich die practischen Forscher, die das ganze Material durchgehen, Controle üben, Alles kritisch beleuchten und „Sein" und „Nichtsein" genau auseinander halten. Die letztere Rolle hat Kuttner in seinem jetzt erschienenen Werke gewählt, und wer das Buch lesen wird, muss entschieden sagen, er hat seine Sache sehr gut gemacht. Die nasalen Reflexneurosen, die durch Hack und ein zweites Mal durch Fliess und deren Adepten so lärmend verkündet wurden, mussten sich vor der vernichtenden Kritik anderer Forscher verschämt ganz zurückziehen und wären mit Unrecht ganz vom Schauplatze verschwunden, wenn sich nicht einige ernste Kliniker ihrer angenommen und dasjenige gerettet hätten, was eben zu retten war.

Es ist Kuttner's Verdienst, dass er das, was zu retten war, genau hervorhebt und in logisch durchdachter Form, auf klinischer Basis, auf Experimente und eigene Beobachtungen sich stützend, alles das, was der Kritik nicht Stand hält, mit schlagenden Gegenbeweisen, mit Humor, Ironie, grosse Belesenheit zeigenden Daten in das Reich der Fabel reiht, ja selbst — wo es nothwendig ist — in das Lächerliche zieht.

Digitized by Google

Der grösste Theil der Specialisten in Europa nimmt ja heutzutage diesen Standpunkt ein, der Specialisten, die ernst als solche gelten, aber das practisch ärztliche Publicum wird noch von einigen Marodeurs der verblendeten Utopisten bei der Nase herumgeführt und scheint uns, dass das Buch gerade für die practischen Aerzte geschrieben wurde, denn sonst könnten wir uns nicht erklären, weshalb Kuttner, der sonst so knapp und streng sich an das Thema haltend zu schreiben pflegt, diesmal etwas breitspuriger wird und stellenweise grössere Excursionen macht. Wenn aber, wie wir dies vermuthen, wirklich der practische Arzt berücksichtigt wurde, so hat Kuttner den Nagel auf den Kopf getroffen, denn der beschäftigte practische Arzt soll, wenn er eine solche Streitfrage studiren will, nicht angestrengt werden, sondern wie in diesem Falle selbst den wissenschaftlichen Theil in einer interessanten, angenehmen und unterhaltenden Form aufgetischt bekommen. Das Buch — 222 Seiten — liest sich wie ein literarisches Werk, behandelt die Geschichte, Klinik und Therapie in gelungenster Weise in 11 Capiteln und hat ein reiches Literaturverzeichniss. Das Capitel über das nasale Asthma ist unserer Ansicht nach das beste im Buche und auch das beste, was bisher über diesen Gegenstand geschrieben wurde. Scharf wird mit der Fliess'schen Theorie und deren Deductionen umgegangen, viele Controlversuche wurden gemacht. Die Erfolge in der Behandlung waren aber nicht nur mit Cocain, sondern auch mit Wasser manchmal glänzend, doch trotzdem wird der richtige Werth kritisch zergliedert und in das richtige Fahrwasser geleitet. Der practische Arzt wird aus dem Buche Vieles lernen und wird die Lecture durch Inhalt und Schreibweise ihn ebenso aufklären als auch unterhalten, die älteren Specialisten werden auch viel Bemerkenswerthes darin finden, aber die jungen Specialisten müssen das Buch lesen und, was die Hauptsache ist, auch beherzigen. Baumgarten.

III. Referate.

Pharyngo-laryngologische:

Lipoma tonsillae palatinae. Von Dr. R. Deile in Leipzig. (Arch. für Laryngol. etc. 1903, Bd. XIV. pag. 399.)

Die Casuistik der gutartigen Neubildungen an der Gaumenmandel, insbesondere der Lipome daselbst, ist spärlich. D. fügt einen Fall hinzu, eine 46 Jahre alte Dame betreffend. Dieselbe zeigte an der medialen Seite des oberen Poles der linken Mandel, die etwas über den Gaumenbogen hervorragte, eine glattwandige, gelblich-röthliche, apfelsinenkerngrosse Geschwulst, deren grösste Achse von links oben nach rechts unten gestellt war. Da die kleine gestielte Geschwulst, welche beim Würgen besonders deutlich hervortrat, der Inhaberin lebhafte Beschwerden beim Schlingen verursachte, wurde sie mittelst kalter Schlinge, der Blutung wegen, einige Zeit geschnürt und dann mit der Cooper'schen Scheere abgetragen. Die microscopische Diagnose lautete: Lipom. Hierbei macht D. darauf aufmerksam, dass das

Digitized by Google

submucöse Gewebe der Mandel nicht nur die Fähigkeit besitzt, Fett zu produciren, sondern dass auch Fett in der Tonsille, wenigstens des Erwachsenen, sich oft findet und dass es sich bei einem Lipom der Gaumenmandel um eine hyperplastische, nicht um eine heteroplastische Bildung handelt. Beschorner.

Tödtliche Blutung nach Adenotomie. Von Dr. Burger in Amsterdam. (Presse oto-laryngolique belge 1904, No. 4.)

Bei einem 11jährigen Knaben erfolgte nach Tonsillotomie und Adenotomie unstillbare tödtliche Blutung aus dem Nasenrachenraume. Die Section ergab als Ursache der hämorrhagischen Diathese Leucämie. B. warnt daher vor Operation der Rachenmandel bei Leucämischen.

Brühl.

Ueber ein congenitales Fibrolipom der Gaumentonsille. Von Dr. Zolk in Strassburg. (Zeitschr. f. Ohrenheilk., XLIV. 3.)

Der 30 mm lange und 11 mm breite und dicke, unregelmässig gelappte Tumor wurde erst im siebenten Lebensjahre des Kindes der durch ihn bedingten Schlingbeschwerden wegen so lästig, dass seine Entfernung nöthig erschien. Die Geschwulst bestand hauptsächlich aus fibrösem Gewebe mit Inseln von Fettgewebe, doch fanden sich auch einzelne Anhäufungen lymphatischen Gewebes, und zwar am stärksten angehäuft an dem von der Tonsille entferntesten peripheren Ende des Tumors. Keller.

Eben erhalten wir die schmerzliche Nachricht, dass unser langjähriger, so verdienter Mitarbeiter Herr

K. S. Hofrath Dr. Oskar Beschorner

im 62. Lebensjahre am 27. Juli verschieden ist.

Alle Fachcollegen werden diesem eifrigen Förderer der laryngologischen und otologischen Specialdisciplin ein ehrendes Andenken bewahren.

Alle für die **Monatsschrift** bestimmten **Beiträge und Referate** sowie alle **Druckschriften, Archive** und **Tausch-Exemplare** anderer Zeitschriften beliebe man an Herrn Hofrath Prof. Dr. **L. v. Schrötter** in Wien IX, Mariannengasse 3, zu senden. Die Autoren, welche Kritiken oder Referate über ihre Werke wünschen, werden ersucht, 2 Exemplare davon zu senden. **Beiträge werden mit 40 Mark pro Druckbogen honorirt und 30 Separat-Abzüge beigegeben.**

Verantwortlicher Redacteur: Prof. Dr. Ph. Schech in München.

Verlag von Oscar Coblentz. Expeditionsbureau: Berlin W. 30, Maassenstrasse 13.

Druck von Carl Marschner, Berlin SW., Ritterstrasse 41.

Digitized by Google

Monatsschrift für Ohrenheilkunde

sowie für

Kehlkopf-, Nasen-, Rachen-Krankheiten.

Organ der Oesterreichischen otologischen Gesellschaft u. der Münchener laryngo-otologischen Gesellschaft.

(Neue Folge.)

Mitbegründet von weil. Prof. Dr. Jos. Gruber, Prof. Dr. N. Rüdinger, Prof. Dr. R. Voltolini und weil. Prof. Dr. Fr. E. Weber-Liel

und unter Mitwirkung der Herren

Docent Dr. **E. Baumgarten** (Budapest), Prof. Dr. **A. Bing** (Wien), Privatdocent Dr. **G. Brühl** (Berlin), Docent Dr. **Gomperz** (Wien), Dr. **Heinze** (Leipzig), Prof. Dr. **Heymann** (Berlin), Dr. **Hopmann** (Cöln) Prof. Dr. **Jurasz** (Heidelberg), Dr. **Keller** (Cöln), Prof. Dr. **Kirchner** (Würzburg), Dr. **Koch** (Luxemburg), Dr. **Law** (London), Prof. Dr. **Lichtenberg** (Budapest), Dr. **Lublinski** (Berlin), Dr. **Michel** (Cöln), Prof. Dr. **Onodi** (Budapest), Prof. Dr. **Paulsen** (Kiel), Dr. **A. Schapringer** (New-York), Dr. **J. Sendziak** (Warschau), Dr. **E. Stepanow** (Moskau), Prof. Dr. **Strübing** (Greifswald), Dr. **Weil** (Stuttgart), Dr. **Ziem** (Danzig).

Herausgegeben von

Prof. Dr. L. v. SCHRÖTTER Wien. **Prof. Dr. PH. SCHECH** München. **Prof. Dr. E. ZUCKERKANDL** Wien.

Prof. Dr. V. URBANTSCHITSCH Wien.

Dieses Organ erscheint monatlich. Man abonnirt auf dasselbe bei allen Buchhandlungen und Postanstalten des In- und Auslandes.
Der Preis für die Monatsschrift beträgt 12 R.-M. jährlich; wenn die Monatsschrift zusammen mit der Allgemeinen medicinischen Central-Zeitung bestellt wird, nur 8 R.-M.

Jahrg. XXXVIII. Berlin, August 1904. No. 8.

Hofrath Dr. Oskar Beschorner †

Der Tod hält reiche Ernte unter Dresdens Aerzten. Am 27. Juli 1904 ist Herr Hofrath Dr. Oskar Beschorner plötzlich, wenn auch nicht unerwartet, von langem, schwerem Leiden erlöst worden. Mit ihm ist ein berufener Vertreter der Laryngologie, zugleich ein langjähriger, ständiger Mitarbeiter der Monatsschrift für Ohrenheilkunde dahingeschieden, ein Mann, der, als Mensch und Arzt allgemein hochgeschätzt, einer der Ersten war, die unser laryngologisches Specialfach in der schönen Residenzstadt an der Elbe eingeführt und zur Geltung gebracht haben.

Oskar Beschorner wurde am 20. März 1843 in Dresden geboren, besuchte die Universitäten Leipzig und Freiburg und

Digitized by Google

war, nachdem er im Jahre 1866 als freiwilliger Arzt am Kriege gegen Preussen theilgenommen hatte, in den Jahren 1868/69 als Assistent von Geheimrath Walther und später von Geheimrath Fiedler am Stadtkrankenhause in Dresden thätig.

Nach Beendigung dieser Assistentenzeit liess er sich 1869 in Dresden als practischer Arzt nieder. Am 4. September 1869 verheirathete er sich mit Johanna Küstner. Aus dieser äusserst glücklichen Ehe stammen zwei Söhne, von denen der ältere den Beruf seines Vaters wählte, und eine Tochter, die mit einem Arzte verheirathet ist. Kurz nach seiner Verheirathung, zu einer Zeit, als die Laryngologie ein Specialfach zu werden begann, entschloss sich Beschorner, diese Disciplin zu ergreifen und ging nach Wien, wo er sich bei Schrötter laryngologisch ausbildete. Diese Studien setzte er in Tübingen bei Bruns und in München fort.

Nach Dresden zurückgekehrt, übte er von da ab neben dem Berufe des practischen Arztes das laryngologische Specialfach aus, ein Gebiet, auf dem er sich auch litterarisch mit Erfolg bethätigte. Seine Hauptarbeiten stammen aus den siebziger und achtziger Jahren des vorigen Jahrhunderts, eine Zeit, in der der strebsame, thatkräftige Mann sich einer geradezu enormen Praxis erfreute. Sein Wartezimmer war stets überfüllt: berühmte Künstler und Künstlerinnen drängten sich zu ihm, selbst Fürsten suchten bei ihm Hilfe; auch König Albert und König Georg von Sachsen beriefen ihn wiederholt zu sich. Das Ritterkreuz I. Klasse des Albrechtsordens und der Hofrathstitel belohnten seine Verdienste. Mit seltener Aufopferung und nimmermüder Sorgfalt — die mir an ihm wohlbekannt ist, da er sie auch Mitgliedern meiner Familie widmete — gab er sich seinem Berufe hin, ging völlig in ihm auf. Die Ruhezeit widmete er seiner Familie, Vergnügungen kannte er nicht. „Meine Arbeitskraft gehört meinen Kranken, sie darf nicht zersplittert werden", sagte er oft zu seinen Söhnen. In den letzten Jahren begannen seine Kräfte nachzulassen: ein Herzleiden zwang ihn, den Behenden, zu langsamerem Schreiten und — O Ironie des Schicksals — eine bösartige Geschwulst im Halse von der Tonsille ausgehend, beschränkte, langsam weiterwachsend, Lebensfreude und Nahrungsaufnahme. So fristete er sich die letzte Zeit seines Lebens mit Herzmitteln und schmerzlindernden Arzneien hin, und dabei hat er, gross im Ueberwinden eigener Beschwerden, bis eine halbe Stunde vor seinem Tode Kranke

Digitized by Google

berathen. Welch' ein Heroismus dazu gehört für einen Mann, der fast allwöchentlich Digitalis, der täglich, um nur etwas Milch ohne unerträgliche Schmerzen herunterschlucken zu können, 2 g Cocain zu sich nahm, Praxis auszuüben, das können wir nur beurtheilen, die wir selbst Aerzte sind. Nun ist er von seinem Leiden erlöst und seiner Familie bleibt nur sein Angedenken und die ungeheure Theilnahme, die dem tragischen Schicksale des liebenswürdigen, vornehm denkenden Mannes von Patienten und Collegen gezollt wird. Wenn aber seine Kinder am seinem Grabe stehen, so dürfen sie wie Hamlet von seinem Vater sagen:

„Er war ein Mann, nehmt Alles nur in Allem:
„Ich habe seines Gleichen nicht gesehn."

* * *

Auf die einzelnen literarischen Arbeiten Oskar Beschorner's des Näheren einzugehen, verbietet mir der beschränkte Raum. Zu einer Zeit, wo unsere Disciplin noch in schwankender Entwicklung war, hat er ihre Fahne hochgehalten. Seine Publicationen haben zu ihrer Zeit die Anerkennung gefunden, die sie reichlich verdienten. Ich füge ihr Verzeichniss bei (cit. nach dem Catalog der Bibliothek der Berliner laryngologischen Gesellschaft 1904).

Die Monatsschrift für Ohrenheilkunde verliert an Hofrath Beschorner einen hochgeschätzten, langjährigen Mitarbeiter und Referenten, die laryngologische Specialdisciplin einen ausgezeichneten, manuell äusserst geschickten, wissenschaftlich wohlbekannten Vertreter. Dr. Alexander Strubell (Dresden).

* * *

Verzeichniss der Publicationen Oskar Beschorner's.

1. Papillomatöse Neubildung im Kehlkopf eines $2^1/_2$jährigen Knaben. Deutsche Zeitschr. f. Chir, Bd. 2.
2. Beitrag zur endolaryngealen Operation von Kehlkopfpolypen. Berliner klin. Wochenschr 1877, 14.
3. Ueber Epiglottiscysten. Berliner klin. Wochenschr. 1877, 42.
4. Heiserkeit. Deutsche med. Wochenschr. 1878, 41 u. 42.
5. Ueber Husten. Ges. f. Natur- u. Heilk. Dresden, 1880/81.
6. Modification von Fiedler's Hohlnadel. Deutsche med. Wochenschrift 1881, 15.

Digitized by Google

7. Die Laryngoscopie, ein Vierteljahrhundert Eigenthum der practischen Medicin. Jahresber. d. Gesellsch. f. Natur- u. Heilk. zu Dresden 1883/84.
8. Subcutane Injectionen von Cocain. salicyl. bei Asthma etc. Monatsschr. f. Ohrenheilk. 1885, 10.
9. Ueber Heufieber. Ges. f. Natur- u. Heilk. Dresden 1885/86.
10. Doppelseitige Paralyse der Glottiserweiterer etc. Monatsschr. f. Ohrenheilk. 1887, 5.
11. Scrophulose. Jahresber. d. Gesellsch. f. Natur- u. Heilk. zu Dresden 1887/88.
12. Ueber Bauchrednerkunst. Gesellsch. f. Natur- u. Heilk. zu Dresden 1887/88.
13. Die locale Behandlung der Laryngo-phthisis tuberculosa. Dresden 1888.
14. Zur Diagnose des Larynxcarcinoms. Monatsschr. f. Ohrenheilk. 1889, 5.
15. De la ventriloquie. S.-A. aus: La voix parlée et chantée. 1890, 5.
16 Ueber chronische essentielle fibrinöse Bronchitis. Volkmann's Vorträge 1893, No. 73.

Digitized by Google

I. Originalien.

Aus der laryngologischen Klinik des Herrn Prof. Pieniążek in Krakau.

Beitrag zur Casuistik der inspirirten Fremdkörper.

Von

Dr. **Franz Nowotny,** Assistenten der Klinik.

Anschliessend an die von Prof. Pieniążek in Nr. 12 dieser Monatsschrift 1903 mitgetheilten Fälle von inspirirten Fremdkörpern habe ich aus der letzten Zeit noch vier Fälle aus unserer Spitalsabtheilung mitzutheilen, in denen die auf ganz verschiedenen Wegen (bei der Tracheoscopia inferior, bei der Bronchoscopia superior und bei Laryngofissur) vorgenommene Extraction des Fremdkörpers einiges Interesse dem Leser bieten dürfte. Im Falle 5 verweigerte die Patientin den operativen Eingriff.

Fall 1. Josef Kiljan, fünf Jahre alt, aus Jaworze bei Krakau, aufgenommen am 1. IV. 1904.

Am 31. III. gegen 11 Uhr Vormittags soll er eine Bohne inspirirt haben, worauf ein heftiger Hustenanfall entstand, der sich Abends wiederholte: die Nacht verbrachte der Kranke unruhig, größtentheils schlaflos.

Am 1. IV. um 5 Uhr Nachmittags wurde der Kranke in die Klinik aufgenommen. Die Untersuchung ergab: das Kind athmet deutlich stenotisch, die Erschwerung der Athmung tritt deutlicher beim Inspirium auf, der Percussionsschall bietet nichts Abnormes dar, bei der Auscultation hört man auf der linken Seite ein verschärftes vesiculäres Geräusch, auf der rechten Seite dagegen ist das Geräusch kaum hörbar; beiderseits Giemen und Pfeifen, der Puls 156, die Temperatur normal, die Gesichtshaut tief geröthet. In der Narcose wurde die Tracheotomie vorgenommen, nach derselben ein Trachealtrichter in die Luftröhre eingeführt. In demselben sieht man am Eingange zum rechten Bronchus eine graue Masse, die den Bronchus fast ganz verstopft und in's Lumen der Luftröhre hineinragt. Mit einer geraden gerifften Pincette gelang es mir, die Bohne zu umfassen: da die aufgequollene Bohne grösser als das Lumen des Trachealtrichters war, wurde sie sammt Letzterem durch die Tracheotomiewunde herausgezogen. Dem Kranken wurde eine Canüle eingeführt und nach sieben Tagen entfernt, so dass er am 17. IV. ganz gesund nach Hause ging.

Am 5. V. stellt sich der Kranke wieder mit mässiger Stenose vor. Nachts sollen die Erstickungsanfälle stärker sein. Beim Laryngoscopiren sieht man eine grau-röthliche Masse, die die zwei vorderen Drittel unter der Glottis einnimmt. Da das Kind sehr artig war, wurde ihm vom Prof. Pieniążek ohne Narcose und ohne Cocain in sitzender Stellung ein gerades tracheoscopisches Rohr mit Mandrin in die Trachea eingeführt. Durch das Einführen des Rohres wurde die Granulationsmasse so abgeschabt, dass sie dann bei der Tracheoscopie schon nicht zu sehen

Digitized by Google

war. Der Athem wurde nach diesem Eingriff ganz ruhig. Die am zweiten Tage gemachte Laryngoscopie zeigte, dass die Granulationsmasse vorwiegend schon durch das Tracheoscop abgeschabt wurde, es blieben nur kleine Reste im vorderen Winkel unter den Stimmbändern. Am 8. V. wurde die zweite Tracheoscopie mit einem weiteren Rohre vorgenommen, mit welchem Reste der Granulation abgeschabt wurden.

Am 9. V. ergab die tracheoscopische Untersuchung, dass das Lumen der Luftröhre schon ganz frei ist, nur im vorderen Winkel sieht man eine weisse Auflagerung. Am 10 V. geht der Knabe ganz gesund nach Hause.

Dieser Fall erinnert an den von Prof. Pieniążek in No. 12 mitgetheilten Fall 4. In beiden war durch die im Eingange des rechten Bronchus steckende Bohne hauptsächlich der rechte Bronchus selbst, dabei aber auch der unterste Theil der Luftröhre verlegt, so erschien es auch in beiden Fällen wegen der bestehenden Verengerung der Luftröhre rathsamer, die Extraction nach der Tracheotomie als ohne letztere bei der oberen Tracheoscopie vorzunehmen. Dagegen hat sich zur Entfernung der nachträglich entstandenen Granulationswucherung die obere Tracheoscopie vortrefflich bewährt.

Fall 2. T. L., $2^1/_2$ Jahre alt. Das Kind soll am 12. V. 1904 um 5 Uhr Nachmittags einen Stein aspirirt haben. Bald danach trat nach Angabe der Mutter ein Erstickungsanfall auf, die Nacht war ruhig.

Am 13. V. Morgens brachte die Mutter das Kind in die Klinik. Das Kind befindet sich gut, athmet leicht, nur bei forcirtem Athmen tritt deutlich eine Stenose, nämlich eine Einathmungsstenose auf. Der Percussionsschall beiderseits hell, Athmungsgeräusche vesiculär, nur rechterseits hinten in der Höhe der Bifurcation verschärft. Mit Verdacht auf ein Corpus alienum schritt Prof. Pieniążek an die obere Tracheoscopie. Diese wurde auf folgende Weise ausgeführt: Das Kind wurde narcotisirt, dann wurde ihm in sitzender Lage ein $16^1/_2$ cm langes, mit Mandrin versehenes Tracheoscop in die Luftröhre eingeführt; nach Entfernung des Mandrins wurde das Kind in liegende Lage mit herabhängendem Kopfe gebracht. Die Tracheoscopie, zu der nur reflectirtes Licht angewandt wurde, zeigte die Trachea frei, den Eingang zum rechten Bronchus durch einen grauen Körper verstopft. Der Körper bewegte sich bei Athembewegungen ein wenig hin und her, beim Einführen des Tracheoscops bis an den rechten Bronchus dringt der Stein mit seiner Kuppe in den Tubus hinein, wonach man ganz gut hören kann, wie er beim Exspirium mit einem metallischen Klang an den Rand des Tracheoscops anschlägt. Mit einer flachen gerifften Zange fasste Prof. Pieniążek den Fremdkörper und zog ihn, da er die Weite des Tracheoscops übertraf, samt letzterem heraus. Es war das ein beinahe 2 cm langer, ovaler Kieselstein. Das Kind, das ambulatorisch behandelt wurde, ging nach einer Stunde ganz munter nach Hause.

In diesem Falle konnte wegen Mangel einer Luftröhrenverengerung die obere Tracheoscopie anstandslos vorgenommen werden und wurde auch bei derselben der Fremdkörper mit Leichtigkeit entfernt.

Fall 3. E. L., $5^1/_2$ Jahre alt, Schneiderstochter aus Kalwaria, aufgenommen am 22. V. 1904.

Am 20. V. um 9 Uhr Abends soll das Kind eine Fischgräthe ver-

Digitized by Google

schluckt haben, worauf bald Dyspnoe entstand; am zweiten Tage wurde dem Kinde mit Verdacht auf Croup eine Seruminjection gemacht, aber ohne Erfolg. Da die Dyspnoe zunahm, brachte die Mutter das Kind in die Klinik.

Status praesens: Die Gesichtshaut blass, die Augäpfel hervorgetrieben, die unteren Augenlider blau unterlaufen, die Lippen etwas cyanös gefärbt. Beim Einathmen starkes Einsinken der Zwischenrippenräume und der Gegend der Herzgrube. Die Athmung sehr erschwert, und zwar besonders stark beim Inspirium. Larynxuntersuchung: Epiglottis normal, Plicae aryepiglotticae, die Schleimhaut der Cartilagines arytenoideae, die Taschen und die Stimmbänder mässig geschwollen, tief roth gefärbt, die Stimmbänder in Adductionsstellung, ihre Beweglichkeit fast aufgehoben; in der Höhe der Glottisspalte sieht man einen weissgrauen, die ganze Länge der Glottis einnehmenden Körper, der mit seinem breiteren Ende an die Hinterwand, mit dem dünneren an die Vorderwand des Kehlkopfes angestemmt ist; zwischen dem Fremdkörper und den Stimmbändern beiderseits eine sehr enge Spalte, die linkerseits in der ganzen Länge der Glottis, rechterseits aber nur in der Mitte der Länge des Stimmbandes zu sehen ist; unter den Rändern der Stimmbänder sieht man rothe Wülste, die den Raum noch mehr verengern. Da die Dyspnoe gross war und hauptsächlich auf Schwellungen unter den Rändern der Stimmbänder nebst aufgehobener Beweglichkeit letzterer beruht und man bei dem sehr schwer athmenden Kinde auf endolaryngeale Entfernung des Fremdkörpers nicht rechnen konnte, beschloss Prof. Pieniążek denselben mittelst der Laryngofissur zu entfernen. Es wurde von Prof. Pieniążek die Cricotracheotomie mit Laryngofissur ausgeführt, bei welcher der Fremdkörper befreit wurde, so dass er beim Auseinanderlegen der Schildknorpelplatten zwischen die Branchen des dazu benutzten Dilatators gelangte und mit demselben auch entfernt wurde, ohne dass wir es im ersten Augenblicke bemerkt hätten. Erst als nach der Kehlkopfspaltung der Fremdkörper nicht zu sehen war und man denselben suchte, fand man ihn, wie oben gesagt, zwischen den Branchen des Dilatators stecken. Im Kehlkopfe sah man am linken Stimmbande, zum Theil an dessen subglottischer Schwellung in der Mitte einen kleinen weissen Belag. Der Fremdkörper war eine $2^1/_2$ cm grosse Fischgräthe, die an ihrem breiteren Ende, das an die Hinterwand angestemmt war, einen Schenkel hatte, der schief nach links und unten lief und, an das linke Stimmband und den subglottischen Wulst sich anstemmend, die oben genannte Necrose hervorrief. Einlegen eines kleinen Jodoformgazetampons und einer Canüle. Nach zwei Tagen fiel der Tampon heraus, das Decanülement wurde am 7. VI. vorgenommen. Die Laryngoscopie ergab: mässige Schwellung der Stimmbänder, eine Granulationsmasse unter dem vorderen Glottiswinkel und ein Oedem des hinteren Endes des rechten Stimmbandes; Excochleation der Granulationsmasse durch die erweiterte Fistel, Einlegen der Canüle.

Am 12. VI. Decanülement, am 17. VI. geht die Kranke ganz gesund nach Hause.

In diesem Falle hat die hochgradige Kehlkopfstenose vor Allem die Ausführung der Tracheotomie nöthig gemacht; nach letzterer stellte die Laryngofissur nur einen kleineren Eingriff dar, der besonders bei

Digitized by Google

dem aufgeregten Kind viel schneller und sicherer als endolaryngeale Eingriffe zum Ziele führen musste.

Fall 4. S. S., $3^1/_2$ Jahre alt, Kaufmannssohn aus Jaste, aufgenommen am 1. IX. 1904.

Am 29. VIII. 1904 inspirirte Patient während des Mittagessens einen Rinderknochen; bald darauf geringe Athemnoth, welche sich allmählich steigerte.

Status praesens: Hochgradige Athemnoth beim In- und Exspirium, besonders während des Inspiriums, starke Einziehung der unteren Zwischenrippenräume und der Herzgrube. Beim Inspirium statt vesiculären Athmens beiderseits stenotisches Geräusch und Schnurren. Laryngoscopischer Befund: Unterhalb der wahren Stimmbänder ein Fremdkörper von lichtgrauer Beschaffenheit, dessen Lage und Form nicht genau präcisirbar sind. In Anbetracht der hochgradigen stenotischen Erscheinungen wurde von mir die Tracheotomia superior in Chloroformnarcose ausgeführt. Von der Trachealwunde aus Entfernung eines unregelmässigen, 2 cm langen, $1^1/_2$ cm breiten, mit scharfen Rändern versehenen Rinderknochens und eines kleinen Splitters. Nachdem die Befürchtung nahe lag, dass sich noch andere Splitter befinden könnten, wurde die Laryngofissur angeschlossen, jedoch nach genauer Inspection daselbst nichts vorgefunden. Einlegung der Trachealcanüle und Schliessung der Kehlkopfwunde.

3. IX. allgemeines Befinden gut, 13. IX. Decanülement.

Fall 5. N. N., 16 Jahre alt, erscheint im Ambulatorium am 1. IX. 1904 mit der Angabe, einen Zwetschkenkern vor vier Tagen inspirirt zu haben.

Status praesens: Individium gut genährt, fieberlos. Lungenbefund: beiderseits überall grob- und feinblasiges Rasseln, rechts in der Supraclaviculargrube sowie in der Gegend des unteren Scapularwinkels tympanitischer Schall, daselbst abgeschwächtes Athmen, Pfeifen und Schnurren. Roentgen: Im sechsten Zwischenrippenraum ein schief verlaufender ovaler Schatten, der ungefähr einem Zwetschkenkerne entsprechen dürfte.

Patientin verweigerte den operativen Eingriff.

Ueber einen Fall von schwerer Mischinfection im Rachen.

Von

Dr. med. **N. Sack**,

Consultant des Sophienkinderspitals in Moskau.

(Vortrag, gehalten in der Jahressitzung des Vereines Moskauer Kinderärzte am 18. Februar 1904.)

M. H.! Gestatten Sie mir Ihre Aufmerksamkeit mit der Beschreibnng eines Falles einer combinirten Pharynxaffection bei einem Knaben in Anspruch zu nehmen.

Dieser Fall ist nicht nur casuistisch interessant, sondern auch lehrreich, indem er deutlich den Einfluß einer Infection auf die andere

Digitized by Google

illustrirt. Ich will dann noch ferner — soweit es sich auf meinen Fall bezieht — auf die Pathologie der Mischinfection im Allgemeinen zurückkommen. — Es handelte sich hier um einen 8jährigen Knaben, zu dem mich College Dr. Weissbrod anlässlich einer Erkrankung des Rachens consultirte. Der Patient, ein Kind intelligenter und wohlhabender Eltern, ist von seiner Geburt an ein schwächlicher magerer Knabe. Status praesens: Patient klagt (23. II. 1903) über mässige Schluckbeschwerden. Halsdrüsen links stark geschwellt und schmerzhaft. Geringer Foetor ex ore und starke näselnde Sprache. Herz, Respirations- und Digestionsorgane zeigen nichts Abnormes. Appetit vorhanden. Im Harn kein Eiweiss. Temperatur 37,8—38,5. Bei der Inspection des Rachens sieht man die linke Mandel geschwellt, von einem tiefen mit einer grauen Membran bedeckten Geschwür eingenommen. Eine gleiche Ulceration ist an den beiden linken Bögen zu constatiren. An der linken Seite der Uvula sind zwei stecknadelkopfgrosse Pustelchen zu bemerken. Der hintere obere Theil der Rachenwand ist von einem Geschwür mit einem grauen Belag bedeckt, welches sich nach oben in den Nasenrachenraum hineinzieht. Die Nasenrachenhöhle ist durch zähe, schleimig-eitrige Massen ausgefüllt, die vom Pat. nur mit grosser Mühe herausbefördert werden und die nasale Sprache bedingen. Die vordere Rhinoscopie sowie die Untersuchung des Larynx und der Ohren zeigen normale Verhältnisse.

Die bacteriologische Untersuchung, kurz vor der Consultation vorgenommen, ergab keine Löffler'sche Bacillen, es vegetirten nur Strepto- und Diplococcen. Anamnestisch eruirte ich Folgendes: Pat. ist das jüngste Kind in der Familie, seine Geschwister völlig entwickelt und gesund. Vater leidet an einem Lupus erythematodes faciei, Mutter in der letzten Zeit an Husten, wobei sich im Sputum manchmal Blut zeigt. Das Kind wurde von einer Amme genährt, bei der bald Lues constatirt wurde. Trotzdem es sofort von der Amme entfernt wurde, hatte diese es doch schon inficirt. Sofort wurde eine Hg-Behandlung eingeleitet, welche auch später einige Male wiederholt wurde. Vor einigen Jahren hat das Kind eine Jodbadkur durchgemacht.

Im November 1902, also fast zwei Monate vor der gegenwärtigen Erkrankung, bekam Pat. Influenza und Angina, die bald verschwanden, jedoch einen lang anhaltenden Fieberzustand ohne objective Veränderungen hinterliessen. Im December 1902 wurde vom Collegen Dr. W. eine geringe Dämpfung links hinten zwischen der Scapula und Wirbelsäule (ohne Husten) constatirt, die lange therapeutisch trotzte, jedoch einer Jodbehandlung nachgab, und dann auch die Temperatur fiel. Januar 1903 erneute Fiebersteigerung. An der linken Mandel zeigt sich ein grauer, streifenförmiger Belag, der sich allmählich vergrössert. Die Halsdrüsen schwellen an, Temperatur 37,5—38,5. Soweit über den Verlauf der Krankheit vor meinem ersten Besuche.

Der acute Beginn, die Tendenz zur Ulceration veranlassten uns, die Erkrankung als eine ulceröse Angina zu betrachten. Therapie: innerlich Kali oximuriaticum, äusserlich Pinselungen und Gurgelwasser.

28. II. sah ich den Pat. zum zweiten Mal. Appetit vorhanden, Schluckbeschwerden gering. Der geschwürige Process an der linken Mandel hat diese zur Hälfte zerstört. Der das Geschwür bedeckende graue Belag hat

Digitized by Google

sich über die linke und hintere Fläche des Pharynx verbreitet. Hinten reicht das Geschwür hoch in den Epipharynx hinein — etwa in der Grösse eines Zweimarkstückes. Die Grenzen desselben sind beim Herunterdrücken der Zunge deutlich markirt. Eine energische Abreibung der hinteren Rachenwand zeigt hier einen Substanzverlust im Gewebe. Die Uvula infiltrirt, an ihrer Basis bereitet sich ein Geschwür vor. Ein aus der Mandel entferntes Gewebsstück ergiebt microscopisch Folgendes: Gewöhnliches adenoides Gewebe, stellenweise mit Rundzellen infiltrirt, stellenweise aus necrotischen Massen bestehend, in denen Diplococcen und Bacillen mit zugespitzten Enden in grosser Menge vorhanden sind. Letztere erinnern völlig an die spindelförmigen Vincent'schen Bacillen.

Koch'sche Tubercelbacillen sind nicht vorhanden.

Auf Grund der microscopischen Untersuchung (Prosector Dr. Mammurowsky) wurde die Diagnose auf Angina ulcerosa Vincenti gestellt. Somit hatte der microscopische Befund unsere anfängliche Diagnose bestätigt. Das Fehlen der Schluckbeschwerden und der Tuberkelbacillen im Gewebe liess die Befürchtung auf das Vorhandensein von Tuberculose — welche Annahme bei räumlich so grosser Destruction und hereditärer Veranlagung sehr nahe lag — völlig ausschliessen.

Auf Grund dieser Diagnose wurde ferner die entsprechende desinficirende Therapie eingeleitet.

12. III. Das Geschwür hat die linke hintere und seitliche Wand des Rachens ergriffen und ist schon thalergross. Die linke Mandel fast ganz zerstört. Die Uvula links geschwürig, an ihrer Basis eine graue Pustel. Schluckbeschwerden gering, doch von einer eigenthümlichen Grimasse begleitet. Bei zurückgeworfenem Kopf — gestützt auf das linke Handgelenk — contrahirte sich beim Schluckact die gesammte Gesichtsmusculatur (Risus sardonius). Ernährung geht gut vor sich. Temperatur 37,3—38,6.

15. III. Das Geschwür vergrössert sich und hat die ganze hintere und die linksseitige Wand eingenommen, bedeckt von grauen necrotischen Membranen. Temperatur 38,2—38,6. Pat. expectorirt eine ungeheure Menge Schleim und Eiter. In Folge der negativen therapeutischen Erfolge, ferner der erhabenen Geschwürsränder richtete ich mein Augenmerk auf die anamnestisch eruirte Lues im Säuglingsalter und entschloss mich, eine Quecksilbertherapie zu ordiniren. Es war Angesichts des tiefen necrotischen Processes an der linken Pharynxwand eine Zerstörung der linken Carotis zu befürchten. Es wurde vom 16. III. an tägliche Hg-Inunction von 1,0 vorgenommen. Nach der zweiten Einreibung fiel die Morgentemperatur auf 37,1, die Abendtemperatur auf 37,5.

18. III. Die Geschwürsränder nur stellenweise erhaben, Uvula an der Basis stark infiltrirt, stellenweise geschwürig, Schluckact noch weniger schmerzhaft. In Folge des positiven Erfolges der Hg-Behandlung beschlossen wir, dieselbe Therapie fortzusetzen.

20. III. Schluckact noch leichter. Pat. isst schneller. Auf den Geschwüren sind Granulationen sichtbar.

25. III. Nach neun Inunctionen entschloss ich mich, eine kleine Pause mit Hg zu machen und ordinirte Decoctum Zietmanni leve.

Digitized by Google

26. III. Temperatur wieder höher, 37,6—38,7. Schüttelfrost, leichter Durchfall. 30. III. Hg-Einreibungen 1,0 pro die und 4 proc. Natriumjodat 3 Dessertlöffel voll täglich. Die Geschwüre beginnen jetzt rasch zu heilen. Temperatur normal (36—36,8). Nach beinahe $2^1/_2$ monatlicher Dauer beginnen die Geschwüre zu vernarben.

Somithin hat das anfängliche Krankheitsbild mich veranlasst, bei der Diagnose Angina Vincenti zu bleiben. An Lues dachten wir deshalb nicht, weil die Erkrankung acut mit Fieber und einem geringen Belag auf der Mandel einsetzte und ferner noch, weil die bacteriologische Untersuchung auf eine bacterielle Erkrankung hinwies. Das microscopische Bild, welches zahlreiche spindelförmige Bacillen nachwies, bekräftigte nur unsere anfängliche Voraussetzung einer ulcerösen Angina in Folge Vincent'scher Bacillen und nahm uns völlig gefangen.

Nur die negativen therapeutischen Erfolge, die enorme Tendenz zur Verbreitung und Gewebszerstörung, das Aussehen des Geschwüres an der hinteren Rachenwand mit erhöhten und markirten Rändern — liessen erst später dem Gedanken Raum, dass ausser den spindelförmigen Bacillen hier noch eine grosse Rolle ein specifischer luetischer Gewebsprocess in Form gummöser Infiltrate und Necrose spielte. Interessant ist hier noch des Umstandes Erwähnung zu thun, dass sich der luetische Process, der zur ulcerösen Angina sich hinzugesellte, ungeachtet der Natriumjodattherapie, die vor der Angina eingeleitet wurde (Process in der Lunge), entwickelte.

Die Hg-Behandlung erwies sich als Hindernissmittel zur weiteren Entwicklung der Krankheit und die verstärkten Natriumjodgaben führten zu einer baldigen Vernarbung der Geschwüre.

Veranlasst durch diesen Fall, studirte ich die mir zur Verfügung stehende entsprechende Literatur und fand einige Fälle von Mischinfection bei Halskrankheiten, die ich in Folge der ungemeinen Wichtigkeit derselben in diagnostischer und therapeutischer Beziehung aufführen will.

Dr. Haller (Ssaratow) beschrieb einen Fall von chronischem Verlauf eines Pharynxleidens (1). Acuter Beginn mit Temperatursteigerung und kleinem Geschwür an der Seitenwand des Pharynx, welches allmählich in die Tiefe und Breite greift. Tuberculose und Lues wurden verneint. Pat. magert ungemein ab. Antiluetische Behandlung resultatlos. Der geschwürige Process hält sich neun Monate ohne Veränderung. Microscopisch keine Anhaltspunkte für Tuberculose, Lues oder Carcinom. Diagnose blieb immer Ulcus simplex pharyngis. Alle therapeutischen und chirurgischen Maassnahmen erfolglos. Schluckact so erschwert, dass Pat. künstlich ernährt wird. Temperatur 39. Nach zehnmonatlicher Behandlung seitens mehrerer Aerzte Patient fast hoffnungslos. Aus der Anamnese war ersichtlich, dass Pat einmal an Malaria litt. Dr. Haller injicirte dem Pat. Chinin subcutan. Nach der 6. Injection fällt die Temperatur. Das Geschwür reinigt sich. Pat. genas.

Somit handelte es sich in diesem Falle um eine Malaria-Cachexie, zu der sich zufällig eine Pharynxaffection (Herpes oder Pemphigus spl.?) hinzugesellte. Letztere an und für sich unbedeutende Krankheit fand aber für sich einen durch die Malariainfection vorbereiteten Boden, oder diese beiden Infectionen — die eine acut, die andere chronisch —

Digitized by Google

unterstützten sich gegenseitig mit einem derartigen Effect, dem das erkrankte Individuum beinahe unterlag. Erst das Erkennen der chronischen Affection und die specifische Bekämpfung derselben vereitelten den Effect.

Dr. Brod (2) beobachtete auch ein längere Zeit anhaltendes Pharynxgeschwür, welches erst nach Chininjectionen heilte.

Der Fall von Dr. Haller hat mit dem meinigen viel Aehnlichkeit, nur mit dem Unterschiede, dass die prädisponirende Krankheit dort Malaria, hier Lues war, zu welcher sich eine zweite zufällig hinzugesellte.

Dr. Krebs (3) erzählt von einer Pharynxgangrän mit chronischem Verlauf bei einer Patientin, bei der nach einer Influenza ein kleines Geschwür auf der Mandel nachblieb. Das Geschwür breitete sich bald über die ganze Mandel aus und zerstörte sie fast. Microscopisch keine Tuberculose, keine Lues, noch Cancer. Es wurden nur Bacillen gefunden, welche an die bei Noma beschriebenen erinnerten. Die Heilung trat erst nach $2^1/_2$ Monaten ein nach einer energischen Ausschabung bis ins gesunde Gewebe hinein. Dr. Krebs ist geneigt, dieses Geschwür als eine chronische Angina ulcerosa Vincenti aufzunehmen, da bei einer gewöhnlichen Rachengangrän der Allgemeinzustand mehr gelitten hätte. Es ist aber auch hier, meiner Meinung nach, nicht ganz ausgeschlossen, dass in diesem Fall es sich um eine constitutionelle prädisponirende Krankheit gehandelt hat. In Anbetracht des klinischen Interesses, den zwei gleichzeitig verlaufende Infectionskrankheiten bieten — will ich hier in Kürze das, was im Augenblick die Literatur darüber spricht — wiedergeben.

Die Hunter'sche Theorie — seiner Zeit sogar von Trousseau und Hebra getheilt —, dass der menschliche Organismus gleichzeitig nicht an zwei Infectionen leiden kann, ist heute umgestossen. Gleichzeitige Erkrankungen an Scharlach und Masern, Masern und Diphtherie, Scharlach und echter Diphtherie etc. etc. sind häufig beobachtet und beschrieben worden. Wir wissen ferner, dass einzelne Infectionskrankheiten zu einer nachfolgenden anderen prädisponiren, z. B. nach Masern kommt oft Keuchhusten vor und umgekehrt, nach diesen beiden Tuberculose u. s. w. (S. auch Jahrb. f. Kinderheilk. 1904, S. 636.) Bezüglich des gleichzeitigen Bestehens zweier Infectionskrankheiten und ihrer gegenseitigen Beeinflussung bietet die betreffende Literatur ein grosses Material.

Einerseits ist die Thatsache bekannt, dass eine Infection auf die andere — gleichzeitig mit ihr auftretende — abschwächend wirken kann, wie z. B. die Pockenimpfung auf den Verlauf von Keuchhusten. Es ist mehrfach beobachtet worden, dass Erysipelas zufällig zu Scharlach hinzutretend, einen leichteren Verlauf desselben bedingt (4). Diphtheriebacillen noch lange Zeit nach überstandener Krankheit in der Mundhöhle sich aufhaltend, verschwinden schnell, wenn der Reconvalescent von einer anderen acuten Krankheit befallen wird, z. B. Influenza, Scarlatina, Angina u. s. w. Prof. Filatow erwähnt in seinem Lehrbuche der Kinderkrankheiten des günstigen Einflusses einer acuten fieberhaften Erkrankung auf den Keuchhusten, z. B. einer acuten croupösen Pneumonie (Pneumonies salutaires der französischen Autoren). Dr. Holger Prip (Kopenhagen) (5) spricht von dem Anta-

Digitized by Google

gonismus, welcher zwischen den Löffler'schen Bacillen einerseits und Erysipel, Varicellen und sogar einem gewöhnlichen Schnupfen andererseits besteht. Dr. Schabad kommt in seinen Beobachtungen bei Mischinfection zu dem Resultate (6): Falls sich zu einer echten Diphtherie eine Scarlatina hinzugesellt, so verschwinden die zahlreichen Löffler'schen Bacillen, ihre Stelle den Streptococcen einräumend, und die Beläge zerfallen sofort. Solche Beobachtungen sind auch schon im Jahre 1890 von Baginsky, Baumgarten nnd Sörensen beschrieben worden (6). Kübler beschrieb einen Fall von gleichzeitigem Auftreten von Influenza und Typhus, wo microscopisch beide Erkrankungen im Sputum und Blute nachgewiesen wurden. Er fand (7), dass der Verlauf des Typhus milder war, wenn er mit Influenza complicirt beobachtet wurde. Nach den Beobachtungen vieler Aerzte ist der Verlauf der Variola vera complicirt durch Scharlach ein bedeutend schwächerer (8). In jüngster Zeit wird von Prof. Kotowschtikow und Dr. Huber eine wiederholte Vaccination im Verlaufe von mehreren Tagen bei Variola vera empfohlen. Ihren Beobachtungen zufolge (von Abrammoff, Goldberg, Muraschko, Engel [Kairo] u. A. bestätigt) — abortirt resp. erleichtert diese Behandlung sogar schwere Pockenfälle.

Gegenüber dieser Reihe von Beobachtungen, dass bei acuter Mischinfection eine Krankheit die Rolle der Vertheidigerin des Organismus spielt und die andere Krankheit gänzlich besiegt resp. abschwächt, steht eine Serie ganz entgegengesetzter Beobachtungen, und zwar, dass bei Mischinfection beide Erkrankungen sich im Bündniss gegen den Organismus befinden. Dr. Schabad (Petersburg) fand, dass Scharlach mit echter Diphtheritis complicirt, sehr schwer verlief. In 6 pCt. der Scharlachfälle vorkommend, gab diese Mischinfection 80 pCt. Todesfälle. Dasselbe beinahe fanden auch Baginsky und Sommerfeld. Blakley (Boston) beobachtete bei Diphtheritis nur 12,2 pCt. Todesfälle, sowie diese aber sich mit Masern verbündete 34 pCt. Dr. Dreyer (Wladimir-Hospital, Moskau) erhielt bei derselben Mischinfection auch 80—100 pCt. Exitus. Bekannt ist ferner, dass Rachendiphtherie mit Streptococcen complicirt viel schwerer als eine gewöhnliche Diphtherie verläuft, weil die Streptococcen die Virulenz der Löfflerbacillen zu erhöhen scheinen, was auch experimentell von Roux und Jersin bestätigt wurde (9). Staphylococcen sind in dieser Beziehung weniger giftig, verschlechtern aber doch die reine Diphtherie. Dr. Krükow (Moskau) beschrieb einen Fall von Varicella gangraenosa, bei dem in den Pockenpusteln Diphtheriebacillen gefunden wurden. Letztere riefen wahrscheinlich diese Gangrän hervor (10). Eine Complication der Diphtherie durch Influenza (bacteriologisch nachgewiesen) bedingte das Auftreten von Pneumonien und zeichnete sich durch einen äusserst schweren Verlauf aus (11). Besonders sorgfältige Beobachtungen existiren bezüglich des gleichzeitigen Verlaufes der Lungentuberculose und einer Lungeninfection durch Streptococcen. Letztere verschlechtern den Verlauf des Tuberculoseprocesses, erhöhen das Fieber und die Zerstörung des Lungengewebes (12). Zanoni (Genua) beobachtete in reinen Fällen von Lungentuberculose (Probepunction der Cavernen), wo nur Koch'sche Bacillen vorhanden waren, eine geringe Temperatursteigerung und minimalen Auswurf. Bei Mischinfection mit Staphylococcen, viel

Digitized by Google

Auswurf, hohes Fieber und sehr schlechtes Allgemeinbefinden (13). Dasselbe wurde von Michaelis, Erhardt, Weissmann u. A. bestätigt. Pfeiffer empfiehlt, Patienten mit Mischinfection der Tuberculose von solchen mit reiner Lungentuberculose zu isoliren (14). Indem ich mich der Frage der Mischinfection von Lues zuwende, will ich einiger interessanten Beobachtungen Erwähnung thun.

Der gleichzeitige Verlauf von Tuberculose und Syphilis der Lunge ist von vielen Klinikern beschrieben worden. Elsenberg, Cantani, Potain bewiesen, dass Lungensyphilis das Wachstum der Tuberkelbacillen im Gewebe begünstigt. Nach den Untersuchungen von Bulkley Duncan kann Syphilis gleichzeitig mit anderen Infectionen verlaufen, und beide Krankheiten stützen sich manchmal gegenseitig (Symbiosis). In anderen Fällen von Mischinfection mit Syphilis kann eine Infection auf die andere schwächend wirken (Antibiosis), oder aber kann erstere für die zweite das Feld ackern (Metabiosis).

Bei der Symbiose des luetischen Agens mit anderen Infectionserregern wird der luetische Process gewöhnlich verschlechtert. Nach Raymond erklären sich viele Fälle von maligner Syphilis durch eine Mischinfection derselben mit Staphylo- resp. Streptococcen (Staphylostreptosyphilis (15). Es ist bekannt, dass, wenn ein luetischer Primäraffect an der Mandel sich mit einem Streptococcen-Belag bedeckt, der Verlauf desselben ein sehr schwerer ist, der zuweilen Gangrän oder Septicämie zur Folge haben kann. Ferner, der Verlauf der Mischinfection von Lues und Influenza, Scharlach, Masern, Pocken, Pneumonia crouposa geht schwer vor sich, besonders bei geschwächtem Allgemeinbefinden, und Lues bewirkt eine grössere Temperaturerhöhung, als dass sonst dieser Infection eigen ist (16). (Fournier, Tarnoswky, Ducrey u. s. w.)

In anderen Fällen ist von durchaus competenter Seite bestätigt, dass der gleichzeitige Verlauf von Lues mit einigen anderen acuten Krankheiten manchmal zu zeitweiligem oder sogar zu völligem Stillstand der ersteren Krankheit führt. Barthelemy (17) erzählt, dass ein Erythem mit Temperatursteigerung bis 40° zu einer raschen Heilung eines schweren Primäraffectes führte. Jullien erzählt von einem Fall, wo am zweiten Tage nach dem Auftritt eines Ulcus duri der Pat. an Typhus erkrankte. Seit der Zeit waren bei dem Pat. keine Erscheinungen der Lues mehr bemerkbar. Dasselbe bestätigt auch Ducrey.

Erinnern wir uns noch hierbei, dass nach W. Busch das Erysipel zuweilen völlige und dauernde Heilung von Lupus und multiplem Sarcom nach sich zieht (18).

Dr. Wetschtomoff beschrieb 1890 einen Fall von gleichzeitigem Auftreten von Lues und Variola, wo die nässenden Papeln beim Auftreten der Variola verschwanden. Nach Aufhören der Variola kehrten aber die Papeln auf ihren alten Platz zurück. Derselbe beobachtete auch einen Fall von Lues mit Crouppneumonie und fand, dass bei schlechtem Allgemeinzustand die Pneumonie sehr schlecht verlief. In einem anderen Fall einer äusserst hartnäckigen secundären Lues, die lange jeder Therapie trotzte, verschwand sie ohne Recidiv nach einer croupösen Pneumonie. Dabei aber stieg die Abendtemperatur bis 41,3—41,7, was Dr. W. mit Recht auf eine Folge der Combination

Digitized by Google

von zwei Infectionskrankheiten zurückführt. Die Lues als solche allein hatte Temperatursteigerung um 1° über Normal gegeben. Somit erklärt W., dass Lues zuweilen unter dem Einflusse einer anderen Infection verschwinden kann oder aber, sich mit dieser combinirend, die Körpertemperatur erhöht.

In der Literatur finden sich viele Beweise, dass der Verlauf einer Lungentuberculose zuweilen unter dem Einflusse einer anderen Infection abgeschwächt wird. Prof. Portucalis (Konstantinopel) berichtet über 12 Fälle von Tuberculose, wo diese nach einer Luesinfection verschwand (19). Dr. Montewerdi beschrieb einen Fall von Tuberculose bei einem auch hereditär belasteten Individuum. Im Sputum Koch'sche Bacillen, Abendtemperatur manchmal bis 41°. Therapie resultatlos. Nach einer zufällig aquirirten Luesinfection verschwanden nach einigen Monaten sämmtliche Erscheinungen von Tuberculose (20).

Ungeachtet dieser Mitteilungen, wie befremdend sie auch klingen mögen, kommt doch die Gesammtheit der Beobachter zu dem Schlusse, dass der gleichzeitige Verlauf von Lues und Tuberculose, besonders wenn das Lungengewebe sich schon verändert hat, ein sehr schwerer ist.

Bezüglich der Literatur über Combination von Lues mit Angina Vincenti finden sich auch schon einige Beobachtungen, die von competenten Autoren beschrieben wurden. So berichtet Dr. Salomon aus der Noorden'schen Klinik über Combinationen secundärer Syphilis mit Spirochätenangina (21). In einem Falle handelte es sich um eine 20jährige Patientin, bei der sich auf der linken Mandel ein Belag mit Substanzverlust gebildet hatte. Temperatur 38—39. Microscopisch fanden sich spindelförmige Bacillen und Spirochäten. Das Geschwür verbreitete sich allmählich über die ganze Mandel. Nach 22 Tagen reinigte sich dasselbe, jedoch an den Rändern der Mandel und an den Gaumenbögen blieben characteristische luetische Plaques zurück. Ausserdem hatte Pat. auch syphilitische Hautaffectionen.

Ein zweiter Fall war folgender: Bei einer Patientin mit Papeln ad vulvam bei reinen Tonsillen traten während der Inunctionskur Schluckbeschwerden bei Temperatur 37,6—38,1 auf. Beide Mandeln bedeckten sich mit Geschwüren, welche, sich allmählich vergrössernd, auch die Gaumenbögen, den weichen Gaumen und die hintere Rachenwand einnahmen. Microscopisch Spirochäten und spindelförmige Bacillen. Therapie: Kal. jod. 10 pro die. Nach 12 Tagen reinigte sich der Rachen völlig. Nach 13 Tagen Recidiv der Angina mit Spirochäten. Wieder Kal. jod. und nach $1^1/_2$ Wochen war alles bis auf die Plaques verschwunden.

Dasselbe Bild im dritten von ihm beschriebenen Falle.

Dr. Mammurowsky (Prosector des städtischen Krankenhauses in Moskau) erzählte mir persönlich, dass er mehrmals Combination von secundärer Lues mit Angina Vincenti beobachtet hat.

Mein Fall unterscheidet sich von dem obigen dadurch, dass die Angina sich mit Lues III combinirte. Da diese beiden Processe, jeder für sich, sich durch gewebezerstörende Eigenschaften auszeichnen, so ist es verständlich, dass die Combination dieser beiden Krankheiten in meinem Falle uns ein derartiges Bild starker Zerstörung geboten hat, welches dem einzelnen Process als solchem nicht eigenthümlich ist.

Digitized by Google

Und in der That finden sich Gummata nicht selten im Rachen grösstentheils in Form von Nestern mit sehr schleppendem Verlauf. Die Angina Vincenti allein hat auch keine besondere Tendenz zur Ausbreitung und grosser Zerstörung. Letztere Meinung spricht auch Baron (22) auf Grund von 38 Beobachtungen dieser Angina aus.

Somithin kann ich die ungemein zerstörende Thätigkeit und die schnelle Verbreitung der Krankheit in meinem Falle nur auf eine Combination zweier Infectionen zurückführen — die eine chronisch, die andere acut — und auf ihre gegenseitige Unterstützung. In der Literatur der Angina Vincenti fand ich viele Hinweise, dass sie manchmal einen sehr langwierigen Verlauf hat und therapeutisch sehr unnachgiebig ist. Dr. Dopter (23) z. B. führt einen Fall von Angina Vincenti vor, welcher sogar sechs Monate dauerte.

Unwillkürlich drängt sich die Frage auf, ob nicht etwa der andauernde Verlauf der Angina Vincenti manchmal seinen Grund in einem zweiten Processe im Rachen hat, der einen günstigen Boden für das Leben und die Thätigkeit der Krankheitserreger abgiebt (Lues, Malaria u. s. w.). Gewöhnlich suchen wir Aerzte die Erklärung für die Erkrankung des Rachens nur in einem Processe, wobei man aber nicht vergessen darf, dass auf den Schleimhäuten, ebenso wie auf der Epidermis, sich gleichzeitig zwei ganz verschiedene Krankheitsprocesse abspielen können, die sich gegenseitig unterstützen und das Bild der Erkrankung unverständlich machen. Sapienti sat!

Literatur.

1. Monatsschr. f. Ohrenheilk. etc. 1902, No. 11.
2. Ibidem No. 11, S. 472.
3. Deutsche med. Wochenschr. 1902, No. 17.
4. Medic. Obosr. (Russ.) 1902, No. 16.
5. Zeitschr. f. Hygiene 1901, Bd. III. S. 287
6. Berliner klin. Wochenschr 1900, No. 27—28.
7. Virchow's Jahrb. 1900, H. 2, S. 16.
8. Handbuch d. Kinderkrankh. von Filatow (Russ.) 1903, S. 389.
9. Deutsches Arch. f. klin. Med. 1897, S. 248.
10. Dietskaja Medic. (Russ.) 1899, S. 181.
11. Wiener klin. Wochenschr. 1901, No. 41.
12. Ziegler's Beitr z. path. Anat. 1900, S 179.
13. Centralbl. f. innere Med. 1900, S 497.
14. Bericht des Congresses zur Bekämpfung der Tuberculose 1899.
15. Festschr. gewidmet Prof. Neumann.
16. Internat. Congress über Syphilis in Paris 1900. Ref. in der Russ. med. Zeitschr.
17. Ibidem.
18. Allg. Chirurg. von Jossen
19. Ref. Wratsch (Russ.) 1900, No. 24.
20. Ibidem, 1899, No. 34.
21. Deutsche med. Wochenschr. 1901, No. 34.
22. Zur Kenntniss der Angina exud. ulcer., Arch. f. Kinderheilk. 1902.
23. Ref. Wratsch (Russ.) 1902, S. 1068.

Digitized by Google

Ueber die Verwendbarkeit von Glasspiegelchen für die intratympanale Otoscopie.

Von

Victor Urbantschitsch in Wien.

Zur intratympanalen Otoscopie wurden bisher nach dem Vorschlage von Tröltsch (Arch. f. Ohrenheilk., Bd. 4, S. 114), Eysell (ibid. Bd. 6, S. 53) und Zaufal (Prager med. Wochenschr. 1878, No. 73) kleine Metallspiegel verwendet, wie solche auch neuerdings R. Botey (Rev. de Laryng. 1890) empfohlen hat.[1]) Wenn diese Metallspiegelchen nicht zur allgemeinen Verwendung gelangt sind, so dürfte der Grund darin gelegen sein, daß die Metallfläche nicht so deutliche Spiegelbilder liefert wie die Glasfläche und besonders, dass nach kurzem Gebrauche eine zunehmende Trübung der Metallfläche die Klarheit des Bildes wesentlich beeinträchtigt, so dass selbst bei intensiver Beleuchtung eine richtige Deutung des Spiegelbildes unmöglich erscheint. Zur Behebung dieses Uebelstandes liess ich mir durch die Firma Reiner in Wien (IX, van Switengasse 10) kleine Spiegel aus Glas verfertigen in dem Durchmesser von 3, $3^1/_2$, 4, $4^1/_2$ und 5 mm, im Uebrigen ähnlich dem Botey'schen Spiegelchen gebaut (s. Abbildung). Der Stiel des Instrumentes ist biegsam, so dass Veränderungen der Spiegelstellung leicht ermöglicht sind. Ein Vergleich des von einer Metallfläche und einer Glasfläche gelieferten Spiegelbildes lässt am besten den grossen Vortheil der Glasspiegel erkennen. Bei einiger Uebung gelingt es auch, mit den kleinsten Nummern (3, $3^1/_2$ mm) der Glasspiegel sonst nicht sichtbare Veränderungen, besonders im Atticus und des Einganges in das Antrum mastoideum nachzuweisen, wie cariöse Stellen, Granulationen, Eiterherde und adhäsive Vorgänge. Dabei erscheinen die einzelnen Stellen in einer Schärfe, wie sie dem Metallspiegelbilde auch nicht annähernd zukommt. Die grosse Schärfe des Glasspiegelbildes erhellt am klarsten aus dem Umstande, dass sich in dem Spiegelbilde auch weit entfernte Gegenstände, wie z. B. das Muster an der Zimmerdecke deutlich zu erkennen geben.

Gleich den rhinoscopischen und pharyngoscopischen Spiegeln bediene ich mich zur Desinfection der Ohrenspiegelchen einer 5—10 proc. Carbollösung, worin die Spiegel durch mehrere Minuten eingetaucht liegen und dann mit reinem Wasser abgespült werden; oder der Spiegel kommt in eine 3 proc. Borspiritus-Lösung, worauf der am Spiegel haftende Spiritus angezündet wird und zur vollständigen Verbrennung

[1]) In dem Lehrbuch der Ohrenheilk. v. Politzer (4. Auflage, 1901) ist Seite 338 das Trommelhöhlen-Spiegelchen Botey's abgebildet.

Digitized by Google

gelangt, wobei mit der Desinfection gleichzeitig auch eine Erwärmung des Spiegels stattfindet. Uebrigens halten die Ohrenspiegelchen auch ein kurzes Kochen in Wasser ohne Schädigung ihrer Spiegelfläche aus. Um das Beschlagen der Spiegelfläche in der Körperhöhle zu vermeiden, empfiehlt es sich, anstatt der sonst üblichen Erwärmung des Spiegels, diesen vor seinem Gebrauche mit etwas Lasin[2]) einzureiben.

Primäre mastoidale Ostitis und Caries.

Von

Dr. **Heinrich Halàsz,**
Spitalsordinarius in Miskolcz.

Frau P. J., 55jährige Feldarbeiterin aus Sajószöged wurde von ihren Angehörigen am 17. Juli 1903 mit der Klage in meine Spitalspraxis gebracht, dass sie vor etwa drei Monaten plötzlich in ihrem rechten Ohre ein Reissen verspürte, als wenn man ihr hineingeschossen hätte — die Schmerzen steigerten sich langsam während der nächsten Tage — und dass die Gegend hinter ihrem Ohre anzuschwellen beginnt; seit dieser Zeit vermag sie wegen der grossen Schmerzen nicht zu ruhen. Sie fühlt fortwährend Schwindel und hört seit letzter Zeit auf ihrem rechten Ohre nicht gut. Vor einer Woche öffnete ein Arzt die Geschwulst hinter ihrem Ohre, worauf sich aus derselben wenig Eiter entleerte, doch weder die Geschwulst noch die Schmerzen hörten auf. Zu gehen ist sie wegen Schwindelgefühl nicht im Stande. Ihr Ohr rann nie, es schmerzte auch nicht. Die Kranke erinnert sich nicht, eine andere Krankheit überstanden zu haben.

Status praesens: Stark abgemagerte, im Verhältnisse zu ihren Jahren überaus alt aussehende Kranke, mit gesunden inneren Organen. Hinter der rechten Ohrmuschel ist eine kinderfaustgrosse, die Ohrmuschel nach vorne uud abwärts drängende, durch eine Fistel wenig Eiter entleerende, fluctuirende, auch in die Nackengegend sich ziehende Geschwulst sichtbar, über welcher die Haut roth gefärbt und bei Berührung überaus empfindlich ist. Der rechte Gehörgang hat die gewöhnliche Weite, an seinen Wänden ist nirgends eine krankhafte Veränderung sichtbar, das Trommelfell weist mit Ausnahme des fehlenden Lichtreflexes normale Verhältnisse auf, indem an demselben weder eine Narbe, Perforation oder Injection, Verdickung oder Atrophie constatirbar sind, noch eine pathologische Einziehung oder Hervorwölbung. Weber ist positiv, Rinné positiv, Taschenuhr wird nicht percipirt, flüsternde Sprache wird 1 m weit, Conversationston $3^1/_2$ m weit vernommen. Das linke Ohr ist gesund, das Gehör den normalen Anforderungen entsprechend. Temperatur zur Zeit der Aufnahme 37,5°, Puls 96, genug kräftig, Respiration 24 in der Minute. Die Zunge ist belegt, Appetit benommen. Abendtemperatur 38,5°.

[2]) S. Ernst Urbantschitsch, Wiener klin. Wochenschr. 1901, No. 6.

Digitized by Google

Operation am 19. Juli in Chloroformnarcose. Hinter dem Ohr wird entlang der Fistel und über der grössten Convexität der Geschwulst ein Einschnitt nach Wilde bis zum Knochen gemacht, worauf sich aus den stark infiltrirten Weichtheilen wenig dicker Eiter entleerte; nach Ablösen des Periosts zeigt der Knochen keine Verfärbung, jedoch 5—6 mm von der rückwärtigen knöchernen Wand des Gehörgangs ist eine hirsekorngrosse Fistelöffnung sichtbar, aus welcher sich pulsirend etwas Eiter entleert, in welche die Sonde nach vorne und innen, parallel mit der hinteren Wand des knöchernen Gehörganges, $2^1/_2$ cm weit gegen die Paukenhöhle zu eindringt und an einer rauhen Knochenoberfläche stecken bleibt. Nach Aufmeisselung der sehr harten Corticalis fand ich in den wenigen vorhandenen und aufgequollenen Warzenfortsatzzellen sowie in dem Antrum einen halben Caffeelöffel voll dicken Eiter. Die rauhen Oberflächen kratzte ich mit dem scharfen Knochenlöffel glatt ab, und da die Sonde in der Richtung der Paukenhöhle an einer kleinen Stelle noch Rauhigkeit anzeigte, so glitt ich mit dem ovalen scharfen Löffel über der rauhen Oberfläche vorsichtig hinweg, worauf mir plötzlich in dickem Strahle Blut in's Gesicht spritzte, doch hörte die Blutung nach Jodoformgazetamponade bald auf. Die Wunde mit Nähten zur Hälfte vereinigend, legte ich in ihre untere Hälfte ein Gazedrain ein. Verband. Abends am Operationstage kein Fieber.

Den nächsten Tag erwachte die Kranke nach einer gut verbrachten Nacht mit einem ausgezeichneten Allgemeinbefinden; bei dem Aufsitzen stellt sich kein Schwindel ein, die Schmerzen haben aufgehört; Temperatur 37,5°. Der Verband ist stark von Blut durchtränkt. Die Wunde ist rein, keine Eiterung oder Blutung. Verbandwechsel. Abendtemperatur 38,5°.

Am dritten Tage: Die Kranke schlief die Nacht hindurch gut. Die Wangen sind geröthet. Schmerzen, Schwindelanfälle traten seit der Operation nicht auf. Temperatur 37,8°. Appetit gut. Patientin wünscht nach Hause zu kehren. Der Verband ist etwas durchnässt. Die Wunde rein, Eiterung nicht bemerkbar. Abendtemperatur 38,2. An den folgenden drei Tagen waren neben genügend gutem Allgemeinbefinden den an den vorhergehenden Tagen ähnliche mässige Fieberbewegungen vorhanden. Die Kranke wünscht beständig, in den Kreis ihrer Familie zurückzukehren und trotz unseres Abrathens nehmen die Angehörigen die Kranke aus dem Spitale, so dass wir ihr weiteres Schicksal nicht mehr verfolgen konnten.

Obzwar wir die Kranke nach angeblich dreimonatlichem Bestande ihres Leidens zuerst sahen, zu welcher Zeit es sehr schwer, oft sogar vollkommen unmöglich ist, zu unterscheiden, ob hier ein in Folge primärer Periostitis mastoidea entstandener mastoidaler Abscess oder eine Mastoiditis begleitende Periostitis vorhanden war, müssen wir doch im vorliegenden Falle in Würdigung der anamnestischen Angaben annehmen, dass vorher die primäre Mastoiditis zugegen war und dass sich die Periostitis erst zu dieser gesellte.

Die Kranke erzählte, dass sie im Zimmer in ruhigem Gespräche sitzend, plötzlich in der Tiefe ihres Ohres einen Schmerz verspürte, wie wenn ihr jemand hineingeschossen hätte. Lues wird geleugnet. In der warmen Jahreszeit, als die Kranke in dem Zimmer ruhig con-

Digitized by Google

versirte und arbeitete, daher keiner Erkältung ausgesetzt war und kein Trauma einwirkte, traten die Schmerzen auf, es ist somit der Gedanke einer auf hämatogenem Wege erfolgten Infection naheliegend, doch ist es nicht unmöglich, dass diese Infection durch die Tuba auf dem Wege des Nasenrachenraumes in die Paukenhöhle gelangte, in Folge dessen die dorthin gelangten Microben ihre Lebensfähigkeit verloren und blos in den zelligen Höhlen des Warzenfortsatzes zu ihrer Entwickelung günstige Verhältnisse vorfanden, wo sich ihre Vitalität wieder herstellte und sie ihren schädlichen Einfluss ausüben konnten.

Dass das Leiden nicht auf secundärem Wege auftrat, beweist einerseits jener aus der Anamnese gewonnene Umstand, nach welchem die Kranke nie an Ohrenschmerzen, noch an Ausfluss litt; demnach war Furunculose — durch deren Weiterschreiten auf die hintere Wand des Gehörganges und von da auf das Periost des Warzenfortsatzes des Oefteren auf secundärem Wege Periostitis entsteht — auszuschliessen, ebenso wie acute Mittelohrentzündung oder Catarrh, aus denen sich secundär ebenfalls Mastoiditis entwickeln konnte; andererseits konnte bei der Untersuchung weder im Gehörgang noch auf dem Trommelfell irgend ein Umstand entdeckt werden, welcher eine Stütze oder Richtschnur bezügl. der Aetiologie der bestehenden mastoidalen Erkrankung geboten hätte.

Es ist nicht zu leugnen, dass jene Aussage der Kranken, dass sie in letzterer (?) Zeit auf dem kranken Ohr schwerer hörte und dass dort das Weber'sche Symptom positiv ausfiel, auch den Gedanken erregen könnte, dass vielleicht eine vorhergegangene seröse Paukenhöhlenentzündung die Mastoiditis einleitete, doch ist die Möglichkeit dessen auch nicht ausgeschlossen, dass die Kranke — die den Gesprächston auf der erkrankten Seite gut hörte, erst bei der Untersuchung darauf aufmerksam wurde, dass sie die Töne der Uhr und die Flüstersprache nur mangelhaft percipire, folglich, dass ihre Hörfähigkeit auf der kranken Seite vermindert ist — blos supponirte, dass sie in letzterer Zeit fühlte, dass sich ihr Gehör auf dieser Seite verringerte, währenddem in Wirklichkeit die Schwerhörigkeit schon vor Eintritt der Erkrankung, vielleicht durch ihren vorzeitigen senilen Zustand schon seit längerer Zeit bestanden hatte.

Wir müssen noch jener während der Operation bezw. bei deren Abschluss plötzlich entstandenen Blutung Erwähnung thun. Es ist zweifellos sicher, dass die Blutung aus dem Bulbus der Vena jugularis erfolgte, insofern, als der vehemente Bluterguss eintrat, als ich nach Auffinden noch einer rauhen Knochenoberfläche an der Bodenfläche der Trommelhöhle eine vorsichtige Abkratzung vornahm; wir wissen nämlich, dass der Bulbus der Vena jugularis unmittelbar unter dem dünnen Boden der Paukenhöhle gelegen ist. Oft ist bei der Spiegeluntersuchung die Pulsation dieses Bulbus sichtbar, im Falle sie bei atrophischem Trommelfelle durchscheint. In dem ersten Augenblicke hätten wir vielleicht auch an Sinusblutung denken können, denn in seltenen Fällen ist der Sinus transversus so sehr nach vorne und nach aussen gelagert, dass nach Durchmeisselung der corticalen Schichte des Warzenfortsatzes, nach Entfernung etwaiger Mastoidalzellen, der verlagerte Sinus schon vor uns liegt. In meinem Falle konnte jedoch von keiner

Digitized by Google

Sinusblutung die Rede sein, nachdem schon der anatomische Ort der Blutung es ausschliesst, dass dort aus einem anderen Gewebe als aus dem Bulbus der Jugularvene die Blutung hätte erfolgen können.

Es war ein bedauerlicher Umstand, dass die Kranke trotz unserer Ueberredung und trotz dessen, dass wir sowohl den Angehörigen, als der Kranken selbst entschieden erklärten, dass sie ihr Leben auf das Spiel setzt wenn sie sich jetzt entfernt, das Spital dennoch verliess, weil auf diese Weise der Grund des am Tage nach der Operation aufgetretenen und fünf Tage hindurch beobachteten Fiebers wegen Kürze der Zeit nicht festgestellt werden konnte. Es blieb hierdurch unentschieden, ob die nicht erfolgte Ausrottung eines versteckten Eiterherdes oder die durch Beschädigung des Bulbus der Vena jugularis event. entstandene Infection das Fieber verursachte.

Die primäre, selbstständige Mastoiditis ist eine seltene Erkrankungsform; am häufigsten tritt sie secundär auf, indem sie sich der acuten oder chronischen Entzündung der Trommelhöhle anschliesst, selten mit jener zur gleichen Zeit, öfter nachdem jene Entzündungsprocesse bereits eine Weile bestanden haben. In unserem Falle konnte die primäre Mastoiditis, welche zu Periostitis und auch zu Caries des Schläfenbeines führte, diagnosticirt werden, und als seltene Erkrankung fand ich sie für mittheilenswerth.

Beitrag zur Casuistik der Otolithiasis.

Von

Dr. **M. S. Schirmunski**, Petersburg.[1])

Ohrensteine werden sehr selten angetroffen. In der ganzen einschlägigen Literatur fand ich nur fünf Fälle, und zwar zwei Fälle von Voltolini[2]), zwei Fälle von Bezold[3]) und in der letzten Zeit einen Fall von Secchi[4]). In dem zweiten Falle von Bezold war bei der betreffenden 63jährigen Patientin der gesammte knöcherne Theil des Gehörgangs mit harten, petrificirten Ablagerungen ausgefüllt, die mit dicken und übelriechenden Epidermismassen bedeckt waren und durch ihre Structur und Form an ein spongiöses Knochensequester erinnerten. Als Fremdkörper haben sie die Entstehung von Polypen an den Wandungen des Gehörganges bewirkt. Nach Entfernung des Polypen haben sich die Wandungen des Canales und des Trommelfelles selbst als vollständig normal erwiesen. Nach Bezold wird die Thatsache, dass Ohrensteine sich in den im Gehörgang angesammelten Epidermismassen bilden können, noch durch die analoge Calcinirung bestätigt, die innerhalb der Epidermismassen der Talgdrüsen der Haut, sowie der Meibomschen palbebralen Drüsen (Lithiasis palbebralis) vor sich geht.

---

[1]) Vortrag, gehalten in der Sitzung der Gesellschaft der Specialärzte für Ohren-, Hals- und Nasenkrankheiten am 14. Februar 1904.

[2]) Monatsschr. f. Ohrenheilk. 1874, No. 8, S. 102.

[3]) Arch. f. Ohrenheilk. 1891, Bd. 32, S. 147.

[4]) Archivo ital. di otologia, Bd. 1, S. 49.

Digitized by Google

Vor einiger Zeit bot sich auch mir Gelegenheit, einen Fall von Ohrenstein zu beobachten.

Im December vorigen Jahres consultirte mich im Ambulatorium am Roschdestwenski'schen Barackenlazarethe das 12jährige Bauernmädchen E. F. Dasselbe klagte über Eiterfluss aus der linken Trommelfellhöhle, der seit der frühesten Kindheit der Patientin besteht. Die Besichtigung ergab, dass der Gehörgang mit Eiter und verhärteten Epidermismassen gefüllt ist, die selbst durch energischste Ausspritzung nicht entfernt werden konnten. Bei der Untersuchung mittelst Sonde fühlte man einen harten steinernen Körper, der im Gehörgang eingeklemmt war. Nach mehreren vergeblichen Versuchen, den Fremdkörper mittels Ohrenpincette zu entfernen, fasste ich ihn mit der Drahtschlinge, worauf es mir mittelst langsamer, ununterbrochener Bewegungen gelungen ist, den Fremdkörper aus dem Gehörgange in toto zu entfernen; der Entfernung des Fremdkörpers folgte eine ziemlich starke Blutung.

Der entfernte Fremdkörper war seiner Form und Consistenz nach voll und ganz einem Sequester ähnlich. Jedoch ergab die Sondenuntersuchuug weder eine Continuitätstrennung der Wandungen des Gehörganges noch derjenigen der Trommelfellhöhle. Das Trommelfell war vollständig zerstört. Die Schleimhaut des Promontoriums war etwas verdickt. An der unteren Wand der Trommelfellhöhle befanden sich einige Granulationen. Letztere wurden entfernt, worauf die Nachbehandlung in Ausspülung mit Borsäurelösung und Bestreuung mit pulverisirter Borsäure bestand. Nach drei Wochen hörte der Ausfluss vollständig auf, und die Trommelfellhöhle begann zu vernarben.

Der entfernte Stein war ungefähr $1^1/_2$ cm lang, 1 cm breit und $^1/_2$ cm dick. Die im chemischen Laboratorium von Dr. Ukke und Magister Thal vorgenommene chemische Untersuchung ergab, dass der Stein hauptsächlich aus phosphorsaurem Kalk mit unbedeutender Quantität kohlensauren Kalks und Spuren von organischen Substanzen bestand.

Aus der k. Ohrenpoliklinik der Universität München
(Vorstand: Prof. Dr. R. Haug).

Ein neuer Atticspüler.

Von

Dr. **J. Thanisch**, Assistent der Poliklinik.[1])

Unter den chronischen Eiterungen des mittleren Ohres nehmen diejenigen, die ihren Sitz im oberen Paukenraum, dem Recessus epitympanicus (Attic) haben, wegen der schweren Zugänglichkeit dieses Raumes eine Sonderstellung in der Behandlung ein.

[1]) Demonstration, gehalten in der Sitzung der Münchener Laryngo-Otologischen Gesellschaft am 16. Mai 1904.

Digitized by Google

Während sich die Eitermassen aus dem eigentlichen Cavum tympani bei genügend grossem Defect des Trommelfelles leicht mit der mit Watte armirten Sonde oder durch Spülen mit der einfachen Ohrenspritze entfernen lassen, ist dies bei den Recessuseiterungen meist nicht der Fall, zumal wenn die Secretion dieses Raumes, wie so häufig, nicht sehr stark und daher leicht zur Borkenbildung Anlass giebt.

Da nun aber die Entfernung der Eitermassen zur Erzielung einer Heilung unbedingt nothwendig ist, so ist eine methodische und längere Zeit fortgesetzte Spülung dieses Raumes oft nicht zu umgehen. Die bis jetzt gebräuchlichste Methode, mit Hilfe der Spritze und des Paukenröhrchens die Spülung des Kuppelraumes vorzunehmen, bietet jedoch manche Schwierigkeiten in ihrer Ausführung. Abgesehen davon, dass der Strahl der Spritze meist zu stark und daher nur allzuleicht bei nervösen und empfindlichen Personen und der oft nur geringen Dicke des Tegmen tympani in Folge des starken Druckes Schwindel- selbst Ohnmachtsanfälle hervorruft, benöthigt man auch noch einer zweiten Person, die das Spritzen vornimmt, ein Umstand, den der Kliniker oder Specialist, dem der geschulte Assistent zur Verfügung steht, nicht so bitter empfindet als derjenige, der sich ohne Assistenz behelfen muss. Letzteren Uebelstand sollten Apparate wie die Clysopompe, englische Ohrendouche, beseitigen, deren Handhabung jedoch ebenfalls umständlich ist, und die nur allzu leicht versagen.

Verf. glaubt, mit dem von ihm angegebenen Apparat beiden Bedingungen gerecht zu werden. Seine Construction ist aus der Zeichnung leicht erkenntlich. Die Spülflüssigkeit befindet sich in einem gewöhnlichen Glasbehälter, an dessen Hals eine Aufhängevorrichtung für das Knopfloch oder Seitentasche des Arztes in Verbindung mit einem Sicherheitsverschluss für den Kork angebracht ist. Die Luft zuführende Röhre steht mit einem Doppelgebläse in Verbindung, während das Steigrohr durch einen Schlauch mit dem bekannten Paukenröhrchen verbunden ist. Durch den durch das Gebläse in der Flasche erzeugten

Digitized by Google

Druck wird die Spülflüssigkeit durch das Steigrohr, Verbindungsschlauch und Paukenröhrchen nach ihrem Bestimmungsort befördert, und zwar in Form eines fast constanten, weichen, zur Spülung des Kuppelraumes völlig ausreichenden Strahles. Um diesen nach Belieben unterbrechen zu können, ist an dem Luft zuführenden Rohre ein Hahn angebracht, der bei seiner Oeffnung den Luftaustritt sowohl aus dem Gebläse, um dies zu entspannen, als auch aus der Flasche ermöglicht. Lässt der Druck in der Flasche nach, so benöthigt man meist nur weniger Comprimirungen des Gebläses mit der linken Hand, während die rechte das eingeführte Paukenröhrchen in der richtigen Lage fixirt. Ein zweiter Hahn, der jedoch aus der Zeichnung nicht ersichtlich ist, befindet sich zwischen Verbindungsschlauch und Paukenröhrchen, um ein Nachträufeln von Spülflüssigkeit aus dem Glasbehälter, wie das durch Ansaugen des herabhängenden Verbindungsschlauches zu Stande käme, zu vermeiden.

Der Vorzug dieses Apparates besteht demnach in einem gleichmässig weichen Strahl und in dem Vermögen, die Spülung des Kuppelraumes leicht ohne Assistenz vornehmen zu können. Derselbe ist durch die Firma Stiefenhofer, München, Carlsplatz 6, zu beziehen.

Berliner otologische Gesellschaft.

Sitzung vom 10. November 1903.

Vorsitzender: Herr Jacobson.
Schriftführer: Herr Schwabach.

Herr Schwabach berichtet über zwei von ihm beobachtete Fälle von Nebenwirkungen von Arzneimitteln auf das Gehörorgan. Eine 28jährige Dame klagte über starke subjective Geräusche und hochgradige Schwerhörigkeit. Flüstersprache wurde nur auf 1—1,5 m gehört. Die Trommelfelle waren mässig getrübt und boten sonst das bekannte Bild eines acuten exsudativen Mittelohrcatarrhs dar. Auf die Anwendung der Luftdouche nach Politzer stieg sofort die Hörweite für Flüstersprache auf 6—7 m, die subjectiven Geräusche wurden weniger stark gehört. Nach einigen Tagen war der alte Zustand wieder eingetreten, um sich nach derselben Behandlung wieder zu bessern. In dieser Weise wiederholte sich das Bild etwa vier Mal. Auch nach Behandlung der Nase trat keine endgiltige Heilung ein. Die Patientin blieb schliesslich fort. Später erhielt Vortr. von dem Ehemanne die Nachricht, dass die Frau längere Zeit wegen eines chronischen Eczems innerlich Solutio arsenicalis Fowleri genommen hätte und dass sofort mit dem Aussetzen dieses Mittels die Beschwerden geschwunden und dauernd weggeblieben seien. Der zweite Fall betrifft ein 28jähriges Mädchen, welches wegen einer fibrinösen Pneumonie in das Krankenhaus am Urban eingeliefert wurde und welches angeblich plötzlich vor zwei Tagen stark schwerhörig geworden war. Flüstersprache wurde garnicht gehört, laute Sprache beiderseits am Ohre. Rinne war positiv,

Digitized by Google

C_4 wurde nicht gehört. Die Trommelfelle waren wenig getrübt, am hinteren oberen Quadranten war eine kleine Einsenkung. Es handelte sich also sicher um eine Erkrankung des schallempfindenden Apparates. Von Medicamenten hatte das Mädchen vor zwei Tagen nur Salipyrin und zwar drei Mal täglich 0,75 g, im Ganzen 4,0 g genommen. Als nach weiteren acht Tagen keine Besserung eingetreten war, gab Vortr. vom Extr. secal. cornut. fluid. drei Mal täglich 10 Tropfen innerlich mit dem Erfolge, dass bald die subjectiven Geräusche abnahmen und Flüstersprache am Ohre gehört wurde. Nach vier Wochen nach den ersten Erscheinungen war die Patientin frei von subjectiven Geräuschen, die Hörfähigkeit für Flüstersprache war beiderseits auf 3—4 m gestiegen. Rinne war positiv, Schwabach um acht Secunden verkürzt. Vortr. glaubt die Ursache der Hörstörung sicher in dem Nehmen des Salipyrins suchen zu können. Das Salipyrin enthält zu 42,3 Theilen Salicylsäure, zu 57,7 Theilen Antipyrin. Ueber die Nebenwirkungen des Salipyrins auf das Gehörorgan ist noch nichts bekannt. Nach dem Gebrauch von Antipyrin ist schon öfter Sausen und Abnahme der Hörfähigkeit beobachtet worden, ebenso ist der Einfluss der Salicylsäure auf das Gehörorgan bekannt. Das Extractum secalis cornuti gab Vortr. nach dem Vorgehen Schillings, welcher vor einigen Jahren empfahl, mit Salicylsäure oder Chinin gleichzeitig Secale zu geben, um der Blutfüllung in Labyrinth und Paukenhöhle entgegenzuwirken. Schilling hatte bei einem Collegen, welcher vier Wochen lang täglich 1 g Chinin nahm und an starken subjectiven Hörstörungen litt, das Extractum secalis cornuti mit gutem Erfolge angewandt. Auf Grund der Untersuchungen Wittmaack's jedoch ist Vortr. von seiner Meinung zurückgekommen und möchte das Secale cornutum als Gegenmittel vorläufig, ohne weitere Bestätigungen abzuwarten, nicht empfehlen. Wittmaack hatte auf Veranlassung Kümmel's Untersuchungen über die Einwirkung des Chinins auf das Gehörorgan angestellt. Er kam zu dem Schlusse, dass die Veränderungen, welche er am Nervensystem fand, nicht auf Hyperämie beruhten, sondern Suffocationserscheinungen waren.

Discussion.

Herr Haike hat schon vor Jahren ähnliche Versuche wie Wittmaack angestellt. Während Wittmaack jedoch die Veränderungen nach Gebrauch des Chinins untersuchte, gebrauchte H. die Salicylsäure zu seinen Versuchen. Es zeigte sich, dass die Thiere, welche vergiftet wurden, Blutungen in Labyrinth, Paukenhöhle und Kleinhirn zeigten und dass diejenigen, welche vorher getötet wurden, zum Theile Blutungen zeigten, zum Theile nicht. Ob die Veränderungen am Ganglion spirale und vestibulare nun Suffocationserscheinungen sind oder nicht, ist noch fraglich.

Herr Bruck hatte nach einer an sich selbst durchgemachten Salipyrinvergiftung keine Erscheinungen seitens des Gehörorganes. Ihm ist ein Fall von Einwirkung des Chloroforms auf das Ohr bekannt. Eine Frau, welche drei Mal gynäkologisch operirt wurde, bekam jedes Mal nach dem Erwachen aus der Narcose heftiges Ohrensausen und Herabsetzung des Gehöres. Diese Erscheinungen traten nach der zweiten und dritten Operation jedes Mal stärker hervor.

Herr Reichardt erinnert daran, dass bei fibrinöser Pneumonie im

Digitized by Google

Beginne häufig subjective Gehörstörungen auftreten, welche nachher spontan verschwinden.

Herr Blau bemerkt, dass die Wittmaack'sche Arbeit nur eine Bestätigung der früheren Untersuchungen Grunert's sei. Er selbst sah einen Patienten, welcher jedes Mal nach dem innerlichen Gebrauch von Jodkali eine heftige Otitis externa mit bräunlich-schmierigem Belage bekam. Es trat diese Erscheinung mit solcher Sicherheit ein, dass Vortr. aus dem Ohrbefunde dem Patienten, welcher gegen ärztlichen Rath häufig Jodkali nahm, die Uebertretung des Verbotes nachweisen konnte.

Herr Katz fragt, ob Fälle von Gehörstörungen und Erkrankungen nach Jodoformgebrauch bekannt seien. Er habe einmal eine Nachuntersuchung in einem Falle machen müssen, wo 14 Tage nach Anlegung eines Jodoformverbandes ein exsudativer Mittelohrcatarrh mit hochgradiger Schwerhörigkeit angeblich durch Jodoformintoxication entstanden sei. Er habe dies damals als unwahrscheinlich bezeichnet.

Herr Haike bemerkt zu den Bemerkungen des Herrn Blau, dass Grunert bei seinen Untersuchungen, welche sich nur auf Suffocationserscheinungen ohne vorherige Gaben von Salicylsäure erstreckten, keine Blutung habe feststellen können.

Herr Schwabach erwidert Herrn Reichardt, dass die Erscheinungen in seinem Falle nicht durch eine blosse Hyperämie im Gehörorgane hervorgerufen sein könnten, sondern durch Veränderungen im Labyrinth. Die Erscheinungen seien vom Tage der Darreichung des Salipyrins aufgetreten und hätten nach Ablauf der Pneumonie keine Spur von Besserung gezeigt. Ueber Einwirkungen des Jodoforms auf das Gehörorgan habe er keine Erfahrungen.

Herr Heine: Zur Behandlung der acuten Mittelohr-Entzündungen. (Referat, II. Theil.)

Vortr. bringt in Folgendem den Standpunkt der Lucae'schen Klinik bei der Behandlung der acuten Mittelohrentzündungen zum Ausdruck. Um Missverständnisse zu vermeiden, betont Vortr. ausdrücklich die klinischen Unterschiede der acuten Mittelohrentzündung und des acuten exsudativen Mittelohrcatarrhs, welch' letzteren er nicht in die Besprechung einbeziehen will. Im Beginne der Entzündung werden neben Ruhe, Regelung des Stuhlganges und Zimmeraufenthalt bei leichteren Fällen, Bettruhe in schwereren, warme bis heisse Umschläge mit essigsaurer Thonerde (2 Esslöffel auf $^1/_2$ Liter Wasser) über das ganze Ohr so gemacht, dass auf zweistündiges Liegen des Umschlages immer eine zweistündige Pause folgt. Nachts werden die heissen Umschläge nur bei heftigen Schmerzen gemacht, gewöhnlich werden sie durch einen Priessnitzumschlag ersetzt. In der Privatpraxis thun trockene erwärmte Beutel mit Leinsamenmehl gute Dienste, sie haben den Vorzug kein Ekzem zu verursachen. Ob durch die Kälte der Eisumschläge, welche hauptsächlich von Schwartze und Bezold empfohlen werden, die Entzündung abgekürzt wird, ist nicht bewiesen. Nach den Untersuchungen von Brieger nimmt die Temperatur in der Paukenhöhle bei Auflegen des Eisbeutels nur um 0,2—1,0° ab, steigt aber dann sofort wieder. Durch die Wärme werden die Gefässe weiter und die Blutcirculation steigert sich, es kommt so die bactericide Kraft

Digitized by Google

des Blutes mehr zur Geltung. Blutentziehungen werden nicht mehr gemacht, das Ansetzen von Blutegeln scheint dem Vortr. nicht mehr in unsere aseptische Zeit zu passen. Ausserdem geräth die Umgebung der Bissstellen leicht in entzündliche Reaction, welche die Beurtheilung des Falles erschwert. Jodanstrich, Anwendung von Ungt. hydrarg. cin. und anderer Salben lassen den Process unbeeinflusst. Einträufelungen von 10proc. Carbolglycerin, wie sie Hartmann empfahl, werden ebenfalls nicht mehr angewendet; einmal sah Vortr. nach dem Einträufeln von Carbolglycerin einen leicht bräunlichen Aetzschorf am Trommelfell. Die Infectionsgefahr beim Ausspritzen mit abgekochtem Wasser ist bei geringem Druck wohl übertrieben. Bei wenig schleimigem Secret genügt die Anwendung von Tupfern, bei Epidermisfetzen und zumal bei kleinen Kindern ist die Ausspülung nicht zu umgehen. Im ganz acuten Stadium werden regelmässige Ausspülungen nicht gemacht, weil jede Reizung ferngehalten werden soll. Der Gehörgang wird vorsichtig ausgetupft und ein schmaler Gazestreifen, welcher gewechselt wird sobald er vollgesogen ist, eingeführt. Einen Verband darüber anzulegen ist schon wegen der heissen Umschläge unmöglich. Eine Drainage durch den Gazestreifen kann man wohl nicht annehmen. Es wäre dies möglich bei serösem Secret, nicht aber bei schleimig-eitrigem. Man sieht es auch bei Hirnabscessen, wie nach Entfernung des Gazestreifens immer noch mehr oder weniger grosse Mengen von Eiter entfernt werden müssen. Wenn die ganz acuten Erscheinungen vorüber sind, wird der Gehörgang täglich zwei- bis drei Mal mit Borsäurelösung ausgespritzt. Eine Entzündung ist so lange acut, wie das Trommelfell geröthet und geschwollen und die Perforation klein ist. Die Luftdouche tritt erst nach Aufhören aller acuten Erscheinungen in Thätigkeit, wenn die Eiterung sistirt hat und die Perforation geschlossen ist.

Ein früheres Durchblasen kann Eiter durch den Aditus in das Antrum schleudern und noch intacte Zellen inficiren. Ausserdem füllt sich die Pauke, auch wenn sie vom Eiter befreit werden sollte, doch in kurzer Zeit wieder. Eventuelle adenoide Vegetationen werden, so lange acute Entzündungserscheinungen bestehen, nicht entfernt.

Sitzung vom 8. December 1903.

Vorsitzender: Herr Lucae.
Schriftführer: Herr Schwabach.

Vor der Tagesordnung stellt Herr Lehr einen 9jährigen Knaben vor, welchen er vor drei Jahren wegen einer acuten Mastoiditis operirte. Es musste damals ein Theil der necrotischen hinteren Gehörgangswand mit weggenommen werden. Die Heilung erfolgte nicht durch Granulationsbildung, sondern durch Epidermisirung. In diesem Sommer kam der Knabe wieder zur Behandlung. Es war ein Theil der Epidermis zu Grunde gegangen und einige Warzenfortsatzzellen lagen frei. Seit einigen Tagen bemerkt Vortr. an der hinteren Wand der Höhle eine bläuliche Stelle, welche ihm nach Sitz und sonstiger Beschaffenheit der freiliegende Sinus transversus zu sein scheint. Bei der damaligen Operation war der Sinus zum Theil freigelegt worden.

Digitized by Google

Discussion.

Herr Heine hält das fragliche Gebilde nicht für den Sinus transversus, weil dasselbe in seinem unteren Theile sich nicht nach rückwärts, sondern nach vorwärts wende. Es sei entweder ein Varix oder eine mit blutigem Schleim gefüllte Cyste.

Herr Bruck äussert ebenfalls Bedenken gegen die Ansicht des Herrn Lehr. Er erinnert an einen von ihm in dieser Gesellschaft vorgestellten Fall, bei welchem in der oberen Wand der Operationshöhle bei Hustenstössen sich eine bläuliche Blase vorwölbte, welche zuweilen platzte und sich nach Entleerung blutig-schleimiger Flüssigkeit schloss.

Herr Grossmann bemerkt, dass bei Druck auf die Vena jugularis keine Vorwölbung der Geschwulst eintrete, auch pulsire dieselbe bei Drehung des Kopfes nicht.

Herr Herzfeld sah einen ähnlichen Fall in seiner Praxis; auf die Punction entleerte sich schleimige Flüssigkeit, die Sonde kam auf rauhen Knochen.

Herr Lehr bemerkt noch, dass einmal, nachdem die Höhle nicht tamponirt worden war, der Tumor das ganze Lumen derselben ausfüllte.

Herr Watsuji (Tokio) [als Gast]: Ueber die Verbreitung der elastischen Fasern im Gehörorgan.

Zur Untersuchung kamen die Gehörorgane von Erwachsenen, Kindern, Hunden, Katzen, Kaninchen, Meerschweinchen, Hühnern und Tauben. Elastische Fasern finden sich zunächst in der Membrana propria des Trommelfelles, sie verlaufen parallel den Bündeln der Trommelfellfasern und sind ganz gerade. Im Centrum und an der Peripherie sind sie zahlreicher und dicker. Auch in den Circulärbündeln ist das Verhalten das gleiche. An senkrechten Schnitten sieht man an jedem Bündelquerschnitt soviel kleine Pünktchen, wie es elastische Fasern zählt. In der Membrana tympani secundaria sind die elastischen Fasern so zahlreich, dass die Membran zur Hälfte aus elastischen Fasern besteht. Sie verdichten sich nach der vestibularen Seite zu, während nach der tympanalen Seite die fibrösen Bündel stärker sind. Im Vestibulum und in den Bogengängen befindet sich unter dem Epithel ein grobmaschiges Netz von äusserst feinen elastischen Fasern, ebenso enthält der einfach gebaute Theil der Schleimhaut beider Scalae in der Schnecke in seiner bindegewebigen Unterlage überall elastische Fasern. In dem bindegewebigen Netz der Membrana Reisneri befinden sich äusserst feine elastische Fasern in einem netzartigen Geflecht. Im Ligamentum spirale und an der Lamina spiralis sieht man an der Knochenfläche viele elastische Fasern in verschiedenen Richtungen verlaufen. Am Tubenostium befinden sich zahlreiche elastische Fasern. Obige Verhältnisse sind bei allen untersuchten Gehörorganen annähernd die gleichen. Zur Anwendung kam stets die Weigert'sche Färbung.

Discussion.

Herr Katz fragt, ob in die Lamina spiralis membranacea elastische Fasern hineingingen. Bei seinen Präparaten, bei welchen er die Orceinfärbung angewandt habe, habe er dies nicht beobachten können.

Herr Katzenstein bemerkt, dass ihm die Orceinfärbung stets inconstante Resultate ergeben habe. Er begrüsse es mit Freude, dass

Digitized by Google

Vortr. sich der Weigert'schen Methode bedient habe, welche z. Z. die einzige sei, welche in Bezug auf elastische Fasern sichere Resultate gebe.

Herr Katz hat sich inzwischen an den aufgestellten microscopischen Präparaten überzeugt, dass die elastischen Fasern nicht in die Lamina spiralis membranacea hineingehen, sie gehen nur bis zum Ligamentum spirale heran.

Discussion über den Vortrag des Herrn Heine: Zur Behandlung der acuten Mittelohrentzündung (II. Theil).

Herr Bruck stimmt bezüglich der Anwendung der Luftdouche mit Jacobson überein, welcher schon seit dem Jahre 1882 beständig den frühen Gebrauch derselben bei acuten Mittolohrentzündungen widerrathe. Er selbst sah zwei Fälle von acuter Mastoiditis nach zu früh angewendeter Luftdouche. Blutegel lasse er niemals mehr setzen. Bei einem 3jährigen Kinde sah er einmal nach dem Ansetzen von Blutegeln eine so starke Nachblutung eintreten, dass die dadurch entstandene Anämie die Heilung stark verzögerte. Auch A. Baginsky habe in einem in der Berliner med. Gesellschaft im Jahre 1898 gehaltenen Vortrage über die Indicationen localer Blutentziehung sich gegen die Anwendung von Blutegeln bei kleinen Kindern ausgesprochen.

Herr Ehrenfried hält unter den thermischen Hilfsmitteln bei der Behandlung der acuten Mittelohrentzündung die Eisblase für das Wichtigste. Bei transsudativen und exsudativen Catarrhen und den leichteren Formen der acuten Mittelohrentzündung seien hydropathische Umschläge völlig ausreichend, bei stürmischem Verlauf dagegen und beim Eintritt von Complicationen sei die Eisblase ebenso nothwendig, wie bei gewissen Kehlkopfaffectionen die Eiscravatte. Zum Schlusse verbreitet sich Redner des Weiteren über seinen schon öfter in dieser Gesellschaft betonten Standpunkt, nicht zu früh und zu oft zu operiren, man solle es bei einer event. Mastoiditis ruhig zur Suppuration kommen lassen, und den Abfluss des Eiters per vias naturales abwarten.

Herr Sonntag hat bei acuten Mittelohrentzündungen bei Anwendung der Eisblase oder kalter Umschläge zufriedenstellende Resultate gesehen. Bei einem Materiale von beinahe 3000 Patienten im Jahre 1902 an der Brühl'schen Poliklinik sei nur in etwa 5 pCt. der Fälle der acuten Mittelohrentzündungen die Aufmeisselung des Warzenfortsatzes nothwendig geworden. Von diesen sei die grösste Zahl jedoch mit bereits bestehenden Abscessen in Behandlung getreten. Es sei geradezu eine Seltenheit, wenn bei einem Patienten, welcher vom Anfang der Erkrankung an in Behandlung sei, die Aufmeisselung gemacht werden müsse. Beim Beginne der Entzündung werde 5—10 proc. Carbolglycerin gegeben, eine Anätzung des Trommelfelles, wie sie Herr Heine gesehen habe, sei noch nicht dabei bemerkt worden. Ausspülungen wurden bei der mangelnden Asepsis im Hause der Patienten nicht verordnet, an Stelle derselben werde 6 proc. Wasserstoffsuperoxyd direct aus der Flasche in das Ohr gegossen. Die Luftdouche nach Politzer werde erst nach Ablauf der ganz acuten Erscheinungen angewendet, eine noch bestehende Eiterung sei kein Hinderniss. Abgesehen von der Secretentfernung solle die Bildung von Adhäsionen frühzeitig verhindert werden.

Herr Herzfeld hat das Ausspülen im Hause der Patienten nicht aufgegeben. Die Patienten seien sehr dankbar, wenn ihnen Gelegenheit

Digitized by Google

gegeben werde, das Secret ausgiebig zu entfernen. Natürlich müssten sie zur Erzielung der nöthigen Sauberkeit besonders instruirt sein. Blutegel lasse er auch nicht mehr setzen. Er verordne kalte Umschläge, glaube aber im Uebrigen, dass beide Wege zum Ziele führten. Das Verfahren nach Politzer gebrauche auch er erst, wenn keine acuten Erscheinungen mehr vorhanden wären.

Der eine Fall des Herrn Heine, bei welchem nach schon beginnender Heilung nach der Luftdouche eine Mastoiditis aufgetreten sei, sei nicht beweisend. Er habe vor einem Jahre einen Patienten mit einer acuten immer wiederkehrenden Mittelohrentzündung wiederholt paracentesirt. Die Anwendung der Luftdouche wollte der mitbehandelnde College nicht zulassen. Eines Abends plötzlich sei die Temperatur auf 38,3 gestiegen. Wenn er an jenem Tage zufällig die Luftdouche gemacht hätte, wäre dieselbe sicher angeschuldigt worden, die Verschlimmerung herbeigeführt zu haben. Am nächsten Tage habe er nach der Paracentese eine Luftdouche gemacht, die Heilung sei darauf prompt erfolgt. Wenn die Meinung Herrn Heine's richtig wäre, es hätte keinen Zweck, den Eiter zu entfernen, da die Paukenhöhle doch bald wieder angefüllt sei, dann hätte es auch keinen Zweck, überhaupt Ausspülungen von eiternden Höhlen vorzunehmen. Es sei doch schon von Werth, wenn die Schleimhaut für einige Zeit vom Drucke des Eiters befreit würde. Die Angst, dass bei der Luftdouche Eiter in das Antrum gelangen könne, sei unbegründet, da die Schleimhaut des Antrums bei Mittelohrentzündungen immer mitbetheiligt sei, ebenso wie beim Schnupfen die Nebenhöhlen der Nase. Vielleicht mache die Universitätspoliklinik einen Versuch mit der Luftdouche. Allerdings könne von Aerzten, welche mit der Ohrenheilkunde nicht vertraut sind, durch zu frühes oder kritikloses Anwenden der Luftdouche geschadet werden. Die Entfernung der adenoiden Vegetationen nehme er auch erst dann vor, wenn die acuten Erscheinungen vorüber seien. Wenn die Eiterung keine Tendenz zur Heilung zeige, nehme er die Rachentonsille weg, gleichgiltig, ob sie gross oder klein sei. An irgend einen physiologischen Zweck der Rachentonsille glaube er nicht, da die überaus häufige Entfernung derselben bis jetzt ungestraft geblieben sei.

Herr Katzenstein hält die Rachenmandel doch nicht für physiologisch werthlos, zum mindesten diene sie dazu, die Rachenschleimhaut feucht und schlüpfrig zu erhalten. Er glaubt, dass in vielen Fällen durch Herausnahme derselben sich ein atrophischer Process entwickle, welcher sich durch die Tube bis in das Ohr erstrecken könne. Er nehme bei acuter Mittelohrentzündung nach Ablauf der acuten Erscheinungen von grossen adenoiden Vegetationen nur einen Theil weg. Auch nach seiner Ueberzeugung könne man ruhig die Luftdouche anwenden, da die Schleimhaut des Antrum zugleich mit der der Paukenhöhle erkrankt sei. Die Umschläge lasse er kalt gebrauchen. Er habe früher mit heissen und kalten Umschlägen abgewechselt und beobachtet, dass bei ersteren das Trommelfell äusserst rasch einschmelze. Er lasse hinter und vor die Ohrmuschel kalte Umschläge machen und ausserdem kalte Wicken in den Gehörgang einführen.

Herr Schwabach hält, nachdem er alle Behandlungsphasen mit

Digitized by Google

durchgemacht, das Einfachste für das Beste. v. Tröltsch habe kalte Umschläge gemacht, habe Blutegel setzen lassen, stets Luftdouche gemacht und ausspritzen lassen und sah auch gute Erfolge. Auf demselben Standpunkte stehe heute noch Bezold. Jetzt sei das Ausspritzen und die Luftdouche zum Theile verpönt. Er sei zu der Ueberzeugung gekommen, dass das einfachste Mittel, das Secret aus dem Ohre zu entfernen, in dem Einlegen eines Gazestreifens in den Gehörgang bestehe, wozu man auch Wärter und intelligente Angehörige anlernen könne. Er perhorrescire nicht die Ausspülung, bei profuser Eiterung mit dicken Schleimklumpen sei sie nicht zu umgehen. Natürlich dürfe sie nicht, wie oft in früheren Zeiten, so brutal ausgeführt werden, dass die Spritze den Gehörgang luftdicht verschliesse. Umschläge lasse er nur vom Zeitpunkte der Paracentese oder des spontanen Durchbruches machen und zwar zuerst Priessnitz und dann allmählich zu kalten übergehend. Die Luftdouche wende er wie Heine erst nach Aufhören der Eiterung und Verschluss der Perforation an, wenn die Hörfähigkeit nicht nach 14 Tagen zur Norm zurückgekehrt ist. Ob nach einer oder der anderen Art der Behandlung mehr oder weniger oft Mastoiditis auftrete, könne man in Form einer Statistik wegen der verschiedenen Form und der verschiedenen Zeit des Beginns der Behandlung nicht gut beurtheilen. Er selbst habe in etwa 8 pCt. der Fälle die Aufmeisselung machen müssen, dabei seien aber Fälle gewesen, die schon mit einem Abscess in Behandlung kamen.

Herr Peyser glaubt, dass alle Wege zum Ziele führen. Die adenoiden Vegetationen entferne auch er im Stadium der acuten Erscheinungen der Mittelohrentzündung nicht, doch lasse er in diesen Fällen 1 proc. Sodalösung in die Nase träufeln. Er bevorzuge von den Umschlägen die kalten. Bei Befürchtung des Eintrittes von Complicationen habe ihm die Auftragung von Unguentum hydrarg. cin., darüber noch ein Eisbeutel, gute Dienste geleistet.

Herr Katz hält die Befürchtung, dass Eiter bei zu früher Anwendung der Luftdouche in das Antrum geschleudert wird, nicht für grundlos. In vielen Fällen sei die Schleimhaut des Antrum bei acuten Mittelohreiterungen nur hyperämisch und könne daher wohl inficirt werden, auch sei es nicht gleichgiltig, ob Eiter bis in die entferntesten Warzenfortsatzzellen geschleudert werde.

Herr Lucae erhebt dagegen Widerspruch, dass Jacobson als Erster im Jahre 1882 vor früher Anwendung der Luftdouche gewarnt habe. Es wäre dies doch jedenfalls in klinischen Berichten geschehen, in denen Jacobson als sein damaliger Assistent doch nur seine (Lucae's) Meinung ausgedrückt hätte. Die Luftdouche wende er nicht an, so lange noch acute Erscheinungen beständen. Beim Ausspritzen solle man wegen eventueller Verletzungen sehr vorsichtig sein, er empfehle keine Stempelspritzen, sondern Gummiballons.

Herr Heine stellt fest, dass allgemein giltige Regeln für die Behandlung der acuten Mittelohrentzündungen nicht existiren. Jeder erreichte mit seiner Methode gute Resultate. Was die frühe Anwendung der Luftdouche betreffe, so müsse er auf seinem Standpunkte beharren. Die Schleimhaut des Antrum sei von Anfang an durchaus nicht immer ergriffen. Bei manchen Fällen, die er in früheren Jahren aufgemeisselt

Digitized by Google

habe, habe er die Warzenfortsatzzellen ganz gesund gefunden. Eine secundäre Infection sei also wohl möglich. Er entferne die adenoiden Vegetationen auch wenn sie klein seien, wenn sie als Quelle der Infection angenommen werden könnten. Auch er halte eine statistische Festlegung der Zahl der Aufmeisselungen nach verschiedenen Behandlungsmethoden nicht für möglich. Eine Anätzung des Trommelfelles in Folge von Anwendung von Carbolglycerin habe er gesehen, allerdings könne dasselbe 20proc. gewesen sein.

Sitzung vom 12. Januar 1904.

Vorsitzender: Herr Jacobson.
Schriftführer: Herr Schwabach.

Demonstrationen vor der Tagesordnung:

Herr Ehrenfried stellt vier Patienten vor, welche er wegen chronischer Mittelohreiterung und Cholesteatom nach seiner Methode mittelst Ansaugung behandelt hat und welche mit einer Ausnahme geheilt sind. Der nicht geheilte Fall ist seit einem halben Jahre in Behandlung und zeigt eine Besserung der subjectiven Beschwerden. Der vierte Fall war der schwerste im Verlaufe, es bestanden wochenlang Schüttelfröste, Symptome am Augenhintergrunde und pyämische Metastasen an Nieren und Pleura.

Discussion.

Herr Katz hat den nicht geheilten Fall vor zwei Jahren in Behandlung gehabt und kann keine Aenderung im Befunde constatiren.

Herr Heine fragt den Vortr., was für characteristische Symptome am Augenhintergrunde zu sehen gewesen wären. Ausserdem wären derartige geheilte Fälle keine Seltenheit.

Herr Schwabach bittet den Vortr., doch die Fälle, welche er vor einem Jahre im floriden Stadium vorgestellt habe, wieder zu demonstriren.

Herr Sachs hat in Vertretung des Vortr. den letzten schweren Fall behandelt. Der Augenhintergrund ist damals untersucht worden, es bestanden Nephritis, Druckerscheinungen im Gehirn und wochenlange Temperatursteigerungen.

Herr Grossmann fragt, welcher Natur die pyämischen Processe an der Pleura gewesen wären.

Herr Ehrenfried erwidert, dass er die Patienten jetzt vorstelle, weil sie in Folge ihres Berufes nur jetzt abkömmlich seien. Den nicht geheilten Fall stelle er nur deshalb vor, damit die Gesellschaft später an ihm den Heilerfolg seines Verfahrens constatiren könne. Herrn Schwabach erwidere er, dass von den damals vorgestellten vier Patienten inzwischen drei gesund geworden wären. Der vierte sei ihm aus den Augen gekommen. Herrn Grossmann erwidere er, dass bei dem letzten Patienten durch wochenlange Urinuntersuchungen eine schwere metastatische Nephritis festgestellt worden sei und dass an der Pleura in der linken Axillarlinie leichtes pleuritisches Reiben constatirt worden sei.

Herr Grossmann bemerkt, dass nach seiner Ansicht ein leichtes pleuritisches Reiben keine Berechtigung gäbe, daraus eine pyämische Metastase zu diagnosticiren.

Digitized by Google

Herr Ehrenfried bestreitet gesagt zu haben, es handele sich um eine pyämische Erscheinung, er habe nur von einer leichten pleuritischen Reizung gesprochen.

Herr Sessous stellt einen Fall von angeborenem knöchernen Choanalverschluss vor. Die 17jährige Patientin wurde vor fünf Jahren von anderer Seite jedenfalls mit einem Troicart operirt, es besteht heute nur noch eine minimale Oeffnung.

Tagesordnung:

Herr Scheier (a. G.): Ueber eine seltene Verletzung der Paukenhöhle.

Vortr. wurde im vergangenen Sommer zu einer 24jährigen Dame gerufen, welche sich eine Haarnadel mit grosser Gewalt in den Gehörgang gestossen hatte. Pat., welche vorübergehend bewusstlos gewesen war, klagte über starkes Ohrensausen. Flüstersprache und laute Sprache wurden gar nicht gehört. Am zweiten Tage sah Vortr. einen etwa 1 cm vor dem Trommelfell liegenden Fremdkörper, der sich knochenhart anfühlte. Nach der Entfernung präsentirte sich derselbe als der vollkommen normal aussehende Ambos. Die Perforation befand sich hinten oben, die Ränder waren frisch blutig. Ausserdem bestand eine Geschmacksstörung auf der betr. Seite. Eine nachher eintretende Secretion blieb serös. Vorher soll niemals Ohrenlaufen bestanden haben. Nach zehn Tagen war das Gehör für Flüstersprache auf 10 cm, für laute Sprache auf 1 m gestiegen. Aus der Literatur ist dem Vortr. nur ein Fall von Schwartze bekannt, in welchem ein isolirtes Herausreissen des Ambosses mittelst eines vorn abgebogenen Instrumentes erfolgte.

Herr Treitel: Neuere Theorien über Schallleitung und Schallempfindung (Ewald, Camera acustica, Boenninghaus, das Ohr des Zahnwales und die Schallleitung).

Vortr. referirt ausführlich über vorstehende im Archiv für die gesammte Physiologie, Bd. 93, und in der Zeitschr. für Ohrenheilk., Bd. 45, erschienenen Arbeiten.

Discussion.

Herr Dennert (Autoreferat) hält die entwicklungsgeschichtliche Bearbeitung und Verwerthung des Hörorganes des Zahnwales für den Vorgang beim Hören, speciell in Bezug auf die Art des Eintritts der Schallwellen in das Labyrinth und die Art und Weise ihrer Bewegung in demselben für werthvoll. Entscheidend sei sie aber auch nicht in der Frage, weil ausser der entwicklungsgeschichtlichen Seite derselben auch noch andere Momente bei dem Höracte mitsprechen.

Was die Theorie von Ewald anbetrifft, so beruhe sie auf der bekannten physiologischen Thatsache, dass sich auf Bandmembranen unter dem Einflusse von Schallwellen stehende Wellen mit Knotenlinien und Wellenbäuchen, sogenannte Schallbilder bilden, wodurch dann weiter der Hörvorgang in den Acusticusfasern und dem Centralorgan vermittelt werden soll. Die Einwände, die er gegen die Theorie von Helmholtz zu Gunsten seiner Theorie macht, sind jedoch anfechtbar. Die Camera acustica sei eine werthvolle acustische Bereicherung, weil man Schallbilder direct beobachten und studiren kann. Ihre Bedeutung für das Hörorgan aber wird erst die Zukunft lehren müssen.

A. Sonntag (Berlin).

Digitized by Google

Vereinigung westdeutscher Hals- und Ohren-Aerzte.

XIII. Sitzung vom 24. April 1904 in Köln.

Anwesend 42 Mitglieder.

Hopmann (Cöln): I. Vorstellung eines Falles von Sprachstörung „(Aphtongia)" bei einem 11jährigen Knaben.

Es handelt sich um eine Art von Intensionskrampf der Articulationsmusculatur, der wohl als hysterisch aufzufassen ist; der Patient, welcher zu Hause fliessend spricht, bringt, wenn er (in der Schule) etwas aufsagen soll, keinen Ton heraus, der Mund bleibt geschlossen. Mit Sprachübungen wurde in letzter Zeit einige Besserung erzielt.

Discussion.

Maas (Aachen) bemerkt, dass ähnliche Fälle von Liebmann beschrieben seien. Die Sprechangst sei nur durch psychische Behandlung zu beseitigen und die Demonstration derartiger Patienten mit Rücksicht auf eventuelle Rückfälle nicht ganz ungefährlich.

Hopmann: II. Demonstration eines Präparates eines grossen Aortenaneurysmas, dessen Träger in den letzten Lebensmonaten eine doppelseitige Recurrenslähmung zeigte und zwar in der seltenen Form des Vorspringens der Stimmfortsätze.

Der Patient, 48 Jahre alt, litt an starker Athemnoth und Aphonie: ein Suffocationszufall machte die Tracheotomie nothwendig; beim Einführen der Canüle konnte an einer verengten Stelle der Trachea deutlich das Wegdrücken eines weichen Tumors wahrgenommen werden. Vier Tage nach der Operation erlag Pat. einem Blutsturz in Folge von Perforation des Aneurysma in die Trachea.

Am Präparat ist die Atrophie der Mm. postici noch bemerkenswerth.

Neuenborn (Crefeld): I. Rudimentär entwickelte missbildete Ohrmuschel mit congenitaler einseitiger Facialislähmung in Folge von Hypoplasie des Nerven.

Es sind hauptsächlich die Stirn- und Augenfasern betroffen, ebenso die Chorda tympani, woraus N. schliesst, dass es sich um eine Enge des Canalis Fallopiae handelt, die den Nerv in seiner Entwicklung hinderte; die Gesichtsschädelmessungen ergeben auch rechts geringere Maasse als links, ebenso ist der äussere Gehörgang rechts schwächer entwickelt. Die rechte Ohrmuschel besteht nur aus dem mittleren Stück; obere Rundung und Helix fehlen. Der Gehörgang ist verkürzt und verengt; das Trommelfell atrophisch; Hörfähigkeit bedeutend herabgesetzt. Weber nach rechts.

An der Zunge ist eine Geschmacksstörung in den vordern zwei Dritteln der rechten Seite bemerkenswerth; die Gaumenbögen stehen rechts etwas tiefer mit Schiefstand der Uvula nach links. Das Resultat der electrischen Untersuchung von Muskeln und Nerven war normal.

N. schliesst aus diesen Symptomen, dass nach dem „Erb'schen Schema" die Läsion auf der Strecke, die der Nerv im Canalis Fallopiae zurücklegt, zu suchen sei. In der gesammten Literatur hat N. nur einen ähnlichen Fall, bei dem es sich aber um Atresie des Gehörganges handelte, eruiren können.

Digitized by Google

Neuenborn: II. Einiges über die Killian'sche Radical-Operation der Stirnhöhle und Paraffin-Injection. (Mit Demonstration von Photographien.)

Während N. früher chronische Stirnhöhleneiterungen nach der Kuhnt'schen Methode operirte, hat er seit November 1902 sich ausschliesslich der Killian'schen Methode bedient und nach dieser 26 Fälle operirt; die Resultate, auch in cosmetischer Beziehung, waren sehr gut, indem bis auf einen Fall, bei welchem noch geringe Secretion besteht, alle geheilt sind, in einem Falle konnte eine entstellende Einziehung durch Paraffin-Injection ausgeglichen werden. N. richtet sich im Grossen und Ganzen genau nach der Killian'schen Vorschrift und legt besonderen Werth auf die Fortnahme der ganzen vorderen Wand. 3—4 Tage vor der Operation entfernt N. die mittlere Muschel; lateralwärts wird nicht nur der Oberkieferfortsatz, sondern noch ein Theil des Nasenbeins entfernt, um besser das Siebbein erreichen zu können.

Von Drainage wurde in den letzten Fällen ganz abgesehen, ebenso von Atropineinträufelungen.

Der Verband wurde am zweiten Tage entfernt, tagsüber kalte Umschläge mit Liq. alum. acet. verordnet und Nachts ein Schutzverband angelegt. Fieber trat nur in zwei Fällen auf; Abducenslähmung wurde nicht beobachtet.

Die Patienten konnten mitunter schon am neunten Tage entlassen werden.

Discussion.

Röpke sah einige Male nach Operationen nach Kuhnt Obliquuslähmungen, die aber nach kurzer Zeit zurückgingen. Er hält auch die Killian'sche Methode unbedingt für die beste, möchte sie aber wegen der langen Dauer der Operation und der grossen Blutung nur für die ganz schweren Fälle reservirt sehen; falls nur die vorderen Siebbeinzellen miterkrankt sind, genügt die Kuhnt'sche Methode.

Reintges (Crefeld) vertritt auch die Auffassung, dass die Killian'sche Methode nur bei den schweren Fällen von Stirnhöhleneiterung, die dem Patienten erhebliche Beschwerden machen oder das Leben bedrohen, anzuwenden sei.

Hopmann empfiehlt bei Stirnhöhlenempyemen Anlegung eines bogenförmigen Schnittes am oberen Rand der nicht rasirten Augenbrauen, Abtragung der vorderen Wand, ausreichend zur genügenden Ausräumung der Stirnhöhle und Erweiterung der natürlichen Oeffnung nach der Nase hin mittelst des scharfen Löffels, theils von hieraus, theils nach Wegnahme eines Theils der mittleren Muschel von der Nase her Ausräumung des Siebbeins; dann Tamponade dieser Abzugsrinne nach der Nase zu und Naht der Stirnwunde. H. hält diese Operation, die leicht, rasch und mit geringem Blutverlust auszuführen ist, nach seinen Erfahrungen für empfehlenswerth.

Reinhard (Duisburg) stellt einen 55jährigen Patienten vor, der wegen chronischer Eiterung der Stirnhöhlen und Siebbeinzellen zunächst nach der alten Methode (breite Eröffnung und Herstellung einer weiten Communication mit der Nasenhöhle) operirt wurde; da Eiterung und Kopfschmerzen fortbestanden, wurde später nochmals, und zwar nach Killian operirt, mit gutem Resultate. Bezüglich der Heilungsdauer

Digitized by Google

glaubt R., dass auch bei der Killian'schen Methode die anatomischen Verhältnisse maassgebend seien; jedenfalls sei stets trotz der Vorzüglichkeit dieser Methode vor ihrer Anwendung die Heilung auf conservativem Wege zu versuchen.

Als kleine Abweichung von der K.'schen Methode führt R. an, dass er statt der Markirungsschnitte die Klemmnaht verwende. Atropineinträufelung vor dem ersten und zweiten Verband hält R. für nothwendig, ebenso für die ersten acht Tage einen Augenschutzverband. Die Wundränder schliesst R. primär in ihrer ganzen Ausdehnung.

Discussion.

Lüders (Wiesbaden) bezweifelt, ob bei der Killian'schen Methode die guten cosmetischen Resultate dauernd bleiben und nicht doch im Laufe der Jahre wegen der fehlenden vorderen Stirnhöhlenwand sich eine Delle bilden wird. Er operirt nach Jansen: Erhaltung der vorderen Stirnhöhlenwand als Knochenhautlappen, Spangenbildung, ähnlich wie Killian; Heilung meistens per primam (Drahtklammern). Die Radicaloperation mit vollkommener Beseitigung der miterkrankten Siebbeinzellen hält L. kaum für ausführbar, ohne dass eine Zeit lang Doppelsehen eintritt, das aber nach seiner Erfahrung bald wieder schwindet. In der Indicationsstellung ist L. etwas conservativer wie Neuenborn, zumal seiner Ansicht nach oft endonasal zur Hebung der Beschwerden etwas zu erreichen ist. Bei der Hopmann'schen Methode vermisst L. die Möglichkeit, das Operationsterrain genügend übersichtlich zu machen.

Neuenborn (Schlusswort): Die vollkommene Heilung einer chronisch veränderten Stirnhöhle ist nur durch Radicaloperation zu erreichen, ein Zurseiteschieben des Augapfels war nie nothwendig; die Trochlea wurde nie verletzt; die event. so entstehenden Abducenslähmungen gehen nach N.'s Ansicht bald zurück.

Die Hopmann'sche Operation erscheint N. unchirurgisch und nicht ungefährlich, da man nach seiner Auffassung dabei im Dunkeln arbeite, die Gefahren der langen Narcose werden durch combinirte Anwendung von Morphium und Chloroform gemildert.

Neuenborn: III. Ein Fall von Angioma der ganzen linken Zunge. (Demonstration von Photographien.)

P. Reinhard (Cöln): Ueber Ausfüllungen von Knochenwundhöhlen mit Paraffin. (Demonstration)

Angeregt durch die Versuche von Politzer u. E. Urbantschitsch hat R. bei einem wegen chronischer Mittelohreiterung radical operirten Kinde die Knochenhöhle, nachdem sich frische Granulationen gebildet hatten, in Narcose mit Paraffinum solidum (Schmelzpunkt 52 C.) ausgegossen; bei der Demonstration zeigt sich die Plombe trocken und fest in der Höhle sitzend; das Ohr secernirt nicht. Die retroauriculäre Oeffnung soll später durch gestielten Lappen geschlossen werden. Nach der Ansicht obiger Autoren sollen diese Plomben mit der Zeit von fibrinösem Bindegewebe durchwachsen und so ersetzt werden. R. glaubt das Verfahren besonders bei Kindern, wo ja die Nachbehandlung häufig auf Schwierigkeiten stösst, empfehlen zu dürfen.

Bei einem zweiten Falle von Radicaloperation wurde die Nachbehandlung durch Thiersch'sche Transplantationen wesentlich abgekürzt.

Digitized by Google

Discussion.

Röpke (Solingen) bemerkt, dass Politzer die Ausgiessung der Knochenhöhle mit Paraffin nur im Anschlusse an die Schwartze'sche, nicht an die Radicaloperation mache. Zur Paraffinfüllung dürfe erst geschritten werden, wenn die Verbindung zwischen Knochenhöhle und Mittelohr zugranulirt sei. R. pflegt direct im Anschluss an die Ausgiessung die vorher angefrischten Wundränder zu vernähen. Die Resultate sind wechselnd und ist die Reaction zuweilen so stark, dass das Paraffin herausgenommen werden muss.

R. empfiehlt das Verfahren bei grossen Wundhöhlen, besonders bei anämischen oder sonst reducirten Individuen, bei denen eine kräftige Granulationsbildung auf sich warten lässt. Die cosmetischen Resultate sind zufriedenstellend.

Fackeldey (Cleve): Ueber einen interessanten Fall von vermeintlichem Fremdkörper in der Speiseröhre eines Kindes von $1^1/_2$ Jahren.

Bei dem kleinen Patienten war schon seit längerer Zeit das Schlucken der Milch sehr erschwert gewesen, so dass F., da das Kind sehr reducirt war und das Resultat von Spiegel-, Digital-Untersuchung und Sondirung negativ blieb, sich zur Oesophagoscopie in Narcose entschloss. Es zeigte sich ca. 2 cm über der pulsirenden Aorta ein Ulcus mit ausstrahlenden Narben in einer Ausdehnung von ca. $1^1/_2$ cm. Da anamnestisch Lues festgestellt wurde, gelang es gurch Darreichung von Jodkali und mehrfach angewandte Massage mit der Röhre die interstitielle Stenose des Oesophagus zu heben und das Kind wiederherzustellen.

Discussion.

Neuenborn (Crefeld) hatte in zwei Fällen Gelegenheit, sich vom practischen Wert der Killian'schen Oesophagoscopie zu überzeugen; im ersten Falle handelte es sich um einen Divertikel des Oesophagus, der grosse Beschwerden verursachte, im zweiten um ein verschlucktes Zahngebiss, das ungefähr in der Höhe des Manubrium sass und durch Oesophagotomie entfernt wurde; auffallend war, dass in beiden Fällen dicke Schlundsonden die betr. Stellen glatt passirten und erst die Oesophagoscopie die Diagnose sicherte; im zweiten Falle konnte die Diagnose noch durch Röntgen-Durchleuchtung bestätigt werden.

Moses berichtet über einen Fall von Fremdkörper im Oesophagus, der durch einen glücklichen Zufall entfernt wurde. Der Pat., ein Knabe von sechs Jahren, wurde wegen langdauernder Schluckbeschwerden, besonders bei der Aufnahme fester Speisen, und Druckgefühl unter dem Kehlkopf in die Poliklinik gebracht. Da Spiegel-, Digital-Untersuchungen u. s. w. resultatlos blieben, führte der Assistent Herr Dr. Levy ziemlich energisch eine Oesophagussonde ein und — zog mit der Sonde einen fest daran haftenden Metallring heraus, in dessen Lumen zufällig die Sonde gepasst hatte. Die Beschwerden waren damit gehoben.

Hopmann erwähnt, dass er bei einem $1^1/_2$jährigen Kinde einen fest eingekeilten Metallknopf aus der Speiseröhre mittelst einer Oesophaguszange entfernen konnte.

Digitized by Google

Littaur (Düren): Ein Fall von progressiver Bulbärparalyse. Die Erkrankung hat sich bei der 36jährigen Pat. von geringfügigen Schluckbeschwerden in der Zeit von 3½ Monaten zu vollständiger Schlucklähmung gesteigert, so dass die Ernährung nur mittelst Schlundsonde möglich ist. Es liegt linksseitige Glosso-Pharyngo-Labialparalyse mit gleichzeitiger linksseitiger Nerventaubheit vor. Das Gaumensegel steht absolut still, die wenig beweglichen Stimmbänder bleiben in halber Adductionsstellung stehen. Später traten fortwährender Speichelfluss und linksseitige Facialislähmung hinzu sowie Unbeweglichkeit der Epiglottis. Die Patellarreflexe sind ausserordentlich gesteigert, die Sensibilität ist in allen befallenen Bezirken vollkommen erhalten. Eine Demonstration des Falles war wegen der grossen Schwäche der Pat. nicht möglich. Moses (Köln).

II. Kritiken.

Handbuch der Ohrenheilkunde für Aerzte und Studirende. Von Dr. Wilhem Kirchner, Professor der Ohrenheilkunde und Vorstand der otiatrischen Universitäts-Poliklinik in Würzburg. 7. Auflage: mit 70 Abbildungen in Holzschnitt. Leipzig 1904, Verlag von S. Hirzel.

Das vorliegende Lehrbuch hat im Verlaufe von 19 Jahren bereits die 7. Auflage erlebt und beweist damit am besten, wie sehr es der Verf. verstanden hat, einen practischen Führer für das Gebiet der Ohrenheilkunde zu liefern. In Anbetracht des bedeutenden Fortschrittes, den die Ohrenheilkunde in neuester Zeit, dank der anerkennenswerthen Leistungen einer Reihe tüchtiger Fachcollegen, genommen hat, erwiesen sich für die neue Auflage des Lehrbuches Kirchner's wesentliche Umarbeitungen und Erweiterungen einzelner Capitel nöthig, denen auch Verf. vollständig gerecht geworden ist. Es wären die Capitel über die Hörprüfungen, über die operative Behandlung der acuten und chronischen Eiterungsprocesse, sowie über die Taubstummheit hervorzuheben. Auch die Anzahl der Abbildungen hat eine Bereicherung von 44 auf 70 erhalten.

So kann die neue Auflage des Kirchner'schen Lehrbuches für das practische Studium der Ohrenheilkunde bestens empfohlen werden, mit dem Wunsche, dass es dieselbe Anerkennung und Verbreitung finden möge, deren sich die früheren Auflagen erfreut haben.

Victor Urbantschitsch.

III. Referate.

a) Otologische:

Eine neue Methode zur Entdeckung der Taubheitsimulation. Von Dr. A. Gowseeff. (Wratsch 1903, No. 49.)

Wenn Sie hinter einem normal hörenden, angekleideten Menschen stehen und mit einer gewöhnlichen Kleiderbürste seinen Rücken entlang hinunterstreichen und dann, ohne die Lage zu ändern, dieselbe

Digitized by Google

Bewegung mit der Hand ausführen, wird der zu Untersuchende leicht erkennen (manchmal nach kurzer Uebung), ob das Hinunterstreichen mit der Bürste oder mit der Hand gemacht worden ist. Wenn Sie aber einzeitig mit der rechten Hand seinen Rücken und mit der Bürste in der linken Ihren eigenen Rock entlang hinunterstreichen (oder umgekehrt seinen Rücken mit der Bürste und Ihren Rock mit der Hand), wird ein Normalhörender zu Untersuchender nicht im Stande sein zu beantworten, ob die ihn betreffende Bewegung mit der Hand oder mit der Bürste ausgeführt worden ist: die einzeitige Empfindung von Tast- und Gehörsinn producirt nämlich gewisse Illusionen, welche dem zu Untersuchenden die Frage richtig zu entscheiden unmöglich machen; wenn aber der zu Untersuchende Gehörsempfindungen auszuschalten im Stande ist, dann kann er natürlich leicht seine Tastempfindungen richtig schätzen und die Bürstenführung von der Handführung unterscheiden. In dieser Lage eben befinden sich die Tauben, die nicht Simulirenden, und in diesem Vorzug besteht das Neue dieser Methode.

Es erweist sich bei den angestellten Versuchen mit Normalhörenden und Tauben, dass die Ersten bis 100 pCt. falsche Antworten geben, indem bei den Letzteren die Zahl der Richtigen ebenso hoch steigt. Einige Bemerkungen: Bei den Normalhörenden steigern das Verstopfen der Ohren oder anderseitige, einzeitige Geräusche die Zahl der richtigen Antworten. Es ist wichtig, dass die Kleidung des Arztes und des zu Untersuchenden aus einem annähernd gleichen Material (Tuch) sei. Wenn man es mit einem Taubstummen zu thun hat, legt man ihm ein Papier vor, auf welchem Bürste und Hand aufgezeichnet sind und der zu Untersuchende hat den betreffenden Gegenstand zu zeigen.

Die Methode ist auch von dem Referenten mehrmals erprobt worden und hat sich vortrefflich zur Entdeckung der beiderseitigen Taubheitsimulation bewährt. L. Bl.

Ueber Vorkommen und Fehlen von gekreuzten Lähmungen und Sprachstörungen bei den otogenen Eiterungen des Hirns und der Hirnhäute. Von Dr. Takabatake (Ohren- u. Kehlkopfklinik der Universität Rostock). (Zeitschr. f. Ohrenheilk., XLVI, 3.)

Die Ursache für die beim Schläfenlappenabscesse auftretenden gekreuzten Lähmungen resp. Sprachstörungen kann der mechanische Druck sein, welchen der Abscess auf die innere Capsel (nicht, wie man früher annahm, auf die motorischen Rindencentren) ausübt; in manchen Fällen aber ist es ein entzündliches Oedem in der Umgebung des Abscesses, welches die innere Capsel schon erreichen kann, noch bevor sich der Abscessdruck bis dorthin geltend gemacht hat. Intracranielle Eiterungen, auch wenn dieselben sehr bedeutende Eiteransammlungen veranlassen, scheinen wenig geeignet zu sein, durch Druck gekreuzte Lähmungen hervorzurufen, wie Verf. an zwei exquisiten Fällen zeigt. Bei der eitrigen Leptomeningitis dagegen gehen die Reiz- und Lähmungserscheinungen von den Rindencentren aus, abgesehen von Schädigungen von Hirnnerven an der Basis, sei es durch Exsudatdruck, sei es durch entzündliche Erkrankung der Rinde oder beides. Keller.

Digitized by Google

Ötitische Gehirnleiden. I. Der ötitische Hirnabscess. Von Prof. Uchermann in Christiania. (Zeitschr. f. Ohrenheilk., XLVI, 4.)

Verf. bespricht an der Hand von elf selbst beobachteten Fällen von otogenem Hirnabscess die Pathogenese, Symptomatologie und Behandlung des ötitischen Hirnabscesses in ausführlicher Weise. Zu einem kurzen Referat ist die Arbeit nicht geeignet. Keller.

Ueber den angeblich cyclischen Verlauf der acuten Paukenhöhlenentzündung. Von Prof. O. Körner in Rostock. (Zeitschr. f. Ohrenheilk., XLVI, 4.)

K. bekämpft die von Zaufal aufgestellte Behauptung eines typischen Verlaufes der acuten genuinen Mittelohrentzündung, und bringt den von Z. zur Stütze seiner Behauptung angeführten critischen, an Pneumonie erinnernden Temperaturabfall mit dem wirklichen Bestehen einer Pneumonie in den gegebenen Fällen in Zusammenhang; bei uncomplicirter Otitis media dagegen habe er nie eine pneumonische Temperaturcurve gesehen. Drei Krankengeschichten dienen als Beläge. „Damit ist der Lehre von dem cyclischen Ablaufe der Otitis media der Boden entzogen, und die auf sie begründete exspectative Therapie Zaufal's verliert ihre wesentlichste theoretische Stütze." Keller.

Ueber die von den sensiblen Nerven des Kopfes ausgelösten Schrift- und Sprachstörungen sowie Lähmungen der oberen und unteren Extremitäten. Von Prof. Victor Urbantschitsch. (Deutsche Zeitschr. f. Nervenheilk., XXVI.)

An der Hand zahlreicher sehr interessanter Beobachtungen und Versuche bespricht U. die vom Ohre ausgehenden Reflexlähmungen der oberen und unteren Extremitäten, die vom Ohre reflectorisch ausgelösten Schriftstörungen (Unsicherheit), die Reflexparesen der Sprechmuskeln und die dadurch bedingten Sprachstörungen (Verlangsamung, Stocken), das gemeinschaftliche Auftreten verschiedener Reflexparesen, im Anhang die Beeinflussung der Tast- und Temperaturempfindungen und das Auftreten von Asthenopie bei Ohrerkrankungen. Brühl.

Zur Casuistik der objectiven Ohrgeräusche. Von Dr. C. Friedmann. (Zeitschr. f. Ohrenheilk., XLVI, 4.)

Es handelt sich um einen Fall von objectiv wahrnehmbarem Knipsen in Folge von clonischen Contractionen des Musc. tensor veli. Keller.

Bestimmung der Gehörschärfe in Mikro-Millimetern. Von Dr. Struyken in Breda. (Zeitschr. f. Ohrenheilk., XLVI, 4.)

Verf. hat bereits in früheren Arbeiten ein Verfahren angegeben, mittelst des logarithmischen Decrementes und einer modificirten Gradenigo'schen Dreieckfigur die Normalamplitude etc. tiefer wie auch höherer Stimmgabeln zu bestimmen. In vorliegender Arbeit führt Verf. das Nähere aus, wie diese Methode in einfacherer Weise für die Praxis verwendbar zu machen ist. Das Nähere ist im Original nachzulesen. Keller.

Digitized by Google

Ein Fall von Lungentuberculose mit retrolabyrinthärer Neuritis interstitialis beider Schneckennerven (und mit Persistenz von Resten embryonalen Bindegewebes in der Scala tympani). Von F. Siebenmann in Basel. (Zeitschr. f. Ohrenheilk., XLIII.)

Vor Allem interessirt die im Stamme, sowie im Ganglion und in der Ausbreitung des N. cochlearis beiderseits aufgetretene Bindegewebsentartung, Neuritis interstitialis. S. weist auf die Seltenheit des Befundes am Acusticus hin und bespricht mit Rücksicht auf die Pathogenese der Affection die Untersuchungen, welche seitens der Ophthalmologen bezüglich der interstitiellen Neuritis des Opticus im retrobulbären Abschnitt, wie solche bei gewissen Intoxicationen in typischer Weise auftritt, angestellt worden sind. Als Ursache der Nervenerkrankung sieht S. im vorliegenden Falle die Tuberculose an und stützt diese Ansicht durch den Hinweis auf die in der Literatur bereits bekannt gewordenen analogen Fälle von Erkrankung des Nervus cochlearis oder des ganzen Acusticus in Folge von Tuberculose. Ausser der Erkrankung des N. cochlearis fand sich ein Verschluss des unteren Endes der Scala tympani durch knochenhaltiges Bindegewebe, welchen Befund S. als Entwicklungshemmung, nicht als das Product einer vorausgegangenen Entzündung im extrauterinen Leben auffasst; es handle sich lediglich um das Ausbleiben der Resorption des Bindegewebes, wie es sonst im vierten Fötalmonate regelmässig erfolgt. Keller.

b) Rhinologische:

Ueber die breite Trepanation des Sinus maxillaris vom unteren Ausführungsgange aus. (Nach dem Vorgange von Clavué, von Escat modificirt.) (De la trépanation large du sinus maxillaire par la voie du méat inférieur. Procédé de Clavué. Modification d'Escat.) Von Dr. L. Vaquier in Tunis. (Arch. internat. de laryngol etc., Bd. XVI, No. 4, Juli/August 1903.)

Genaue Beschreibung der Operationsmethode, des Instrumentariums, der auszuführenden Anästhesie, Ischämie und Nachbehandlung, wie sie von Clavué und Escat ausgeführt, verwendet und empfohlen wird. Verf. bringt hierauf fünf Operationsgeschichten seiner eigenen Beobachtung und kommt schliesslich zu dem Ausdrucke der Ueberzeugung, dass die Methode nicht etwa einen Rückschritt bedeutet, sondern dass sie im Gegentheil eine rationelle Verschmelzung zweier extremer Methoden darstellt, davon die rhinoscopische Praxis den grössten Nutzen zu ziehen berufen sein wird. Beschorner.

Die Aetiologie der Ozäna. Von Dr. W. Freudenthal in New York. (Arch f. Laryngol. etc. 1903, Bd. XIV, pag. 409.)

F. hält die Ozäna für eine Atrophie des Naseninnern, welche durch atmosphärische Einflüsse bedingt ist (Xerasie). Die Knochen der Muscheln scheinen ihm zu einer früheren Periode der Krankheit ergriffen zu werden. Die Folgen des Wassermangels der Luft machen sich bemerkbar in allen Theilen des Naseninnern und gehören hierzu

Digitized by Google

Krankheitsbilder wie das Ulcus septi nasi perforans, die Rhinitis atrophica anterior, manche Formen von Epistaxis u. s. f.; ferner an benachbarten Körperstellen (Kopfhaut, Ohren, Lippen, Zähnen); wahrscheinlich auch an entfernteren Organen. Um aus dieser Atrophie eine Ozäna entstehen zu lassen, dazu gehört, wie F. meint, die massenhafte Invasion eines dem Friedländer'schen Doppelcoccus ähnlichen Bacillus. Diese Invasion geschieht zu einer früheren Lebensperiode und erfolgt vielleicht in manchen Fällen durch directe Uebertragung von der Vulva. Herderkrankungen erscheinen häufig im Gefolge der Ozäna. Nach alledem glaubt F., die Ozäna sei eine auf dem Boden der Atrophie entstandene genuine Erkrankung. Beschorner.

Ansiedelung von Aspergillus fumigatus in beiden Nasenhöhlen bei Ozäna. Von Dr. Deile (aus dem pathologischen Institut der Universität Leipzig). (Zeitschr. f. Ohrenheilk., XLVI, 4.)

Aspergillus kommt im Allgemeinen sehr selten in der Nase vor, vielleicht weil der die Nase fast beständig durchstreichende Luftstrom der Entwicklung hinderlich ist. Ein Fall von totaler Verschimmelung beider Haupthöhlen der Nase bei Ozäna, welchen Verf. post mortem untersuchte, wird ausführlich besprochen. Keller.

Neurasthenie und Pseudophobien intranasalen Ursprungs. (Neurasthenie et pseudophobies d'origine intranasale.) Von Dr. C. Compaired in Madrid. (Arch. internat. de laryngol. etc., Bd. XVI. No. 4, Juli/August 1903.)

C. kommt zu dem Schlusse, dass, ebenso wie nachgewiesenermaassen harte Cerumenpröpfe, die das Trommelfell oder die Paukenhöhle drücken, im Stande sind, Eingenommenheit des Kopfes, dauernde Schlaflosigkeit, Kopfschmerz, Neurasthenie zu erzeugen — Krankheitserscheinungen, welche zurückgehen wenn die Causa peccans entfernt wird —, ebenso auch directe oder entferntere Reflexe durch interne Nasenreizungen entstehen können, wie z. B. Epilepsie, Kropf, Asthma etc.

Beschorner.

Ueber Statistik der Nebenhöhlenerkrankungen der Nase. Von Dr. A. Strubell in Dresden. (Arch. f. Laryngol. etc. 1903, Bd. XIV, pag. 461.

St. bringt eine Statistik der Nebenhöhlenerkrankungen der in der Wiener Universitätsklinik für Kehlkopf- und Nasenkrankheiten beobachteten Fälle der Jahre 1899 bis 1902, eines Materiales, das an Grösse und Reichhaltigkeit wohl einzig in Europa dasteht. Er verhehlt sich nicht, dass diese Statistik nicht ganz frei von Fehlern ist, dass z. B. in einzelnen Fällen nähere protocollarische Aufzeichnungen theilweise oder ganz unterblieben, dass Patienten, noch bevor sie genauer untersucht waren, aus verschiedenen Gründen sich der weiteren Untersuchung entzogen etc. — immerhin ist es eine verdienstvolle Arbeit des Verf.'s, da eine einwandfreie Statistik über die Nebenhöhlenerkrankungen, die sich auf ein grösseres lebendes Material stützt, kaum noch existirt. Bei der Kritik, welche St. den Statistiken anderer Autoren zu Theil werden lässt, hebt er die Differenzen zwischen den Angaben verschiedener Autoren hervor und meint, dass diese Differenzen

Digitized by Google

ein helles Licht auf die Schwierigkeiten zu werfen im Stande seien, die zu überwinden sind wenn man der Sache auf den Grund kommen will und legen ein Zeugniss ab für die Wichtigkeit gewissenhafter Erhebungen über diesen Gegenstand. Beschorner.

Chronische doppelseitige Sinusitis sphenoidalis. (Sinusite sphénoidale double chronique.) Von Dr. Sargon in Lyon. (Arch. internat. de laryngol. etc., Bd. XVI, No. 4, Juli/August 1903.)

Der Fall betrifft ein 17jähriges Mädchen und ist bemerkenswerth durch die Doppelseitigkeit der Affection, durch die Integrität der anderen Nebenhöhlen, das vollständige und rasche Verschwinden der Kopfschmerzen nach Auswaschung der Sinus vom Nasenausführungsgange aus, zwecks Entfernung fötiden Eiters und durch Abwesenheit von Augenstörungen. Beschorner.

Heilung eines Tic. (Guérison d'un tic.) Von Dr. Champeaux aus Larient. (Arch. internat de laryngol. etc., Bd. XVI, No. 4, Juli/August 1903.)

Ein Mädchen leidet seit mehreren Jahren an einem Tic, der das ganze Gesicht verunziert. Als Grund hierzu wird eine Rhinitis mit Borkenbildung in der Nasenhöhle erkannt. Nach Auskratzung der erkrankten Nasenpartien und dadurch verhinderte Borkenbildung verschwindet der Tic und zwar dauernd. Beschorner.

Bemerkungen über die Anwendung des Adrenalins bei Behandlung von Nasen- und Halskrankheiten. (Note sur l'emploi de l'adrénaline dans la thérapeutique des maladies du nez et de la gorge.) Von Dr. Cuvillier u. Dr. Vascal. (Arch. internat. de laryngol. etc., Bd. XVI, H. 4, Juli/August 1903.)

C. u. V. wandten das Adrenalin zumeist in der Verdünnung von 1 : 100 und in Gemeinschaft mit Cocain an und geht ihr Urtheil dahin, dass die Wirkung in dieser Form bei intranasalen Operationen eine ganz ausgezeichnete war, dass sie aber bei Tonsillotomien und Entfernung adenoider Vegetationen weniger den Erwartungen entsprach. Sie halten das Mittel für den mächtigsten z. Z. bekannten Vasoconstrictor. Beschorner.

c) Pharyngo-laryngologische:

Die Endresultate der Intubation des Larynx. Von Dr. L. Fischer in New York. (Arch. f. Laryngol. etc. 1903, Bd. XIV, pag. 430.)

Um die Frage zu illustriren, was aus den Kindern wird, welche man wegen Diphtherie ein oder mehrere Male intubirte, hat F. eine Anzahl Kinder untersucht, die vor mehreren Jahren intubirt worden waren. Diese Fälle wurden in zwei Serien getheilt, und zwar enthielt die erste solche, die der Hospital-, die zweite solche, die der Privatpraxis angehörten. Er fand nun, dass alle Kinder, welche genasen, brustgenährte waren, dass ferner kein chronischer Catarrh bestand, den man dem Tragen der Tube hätte zuschreiben können. Was die Entwicklung der Lungen und des Thorax anbetraf, so waren, trotzdem eine grosse Anzahl Kinder rachitisch befunden wurde, dennoch keine

Digitized by Google

Deformitäten der Brust zu constatiren, welche auf ungenügende Oxydation der Luft (in Folge längeren Tragens der Röhre) zurückgeführt werden konnten. Ein wichtiger ätiologischer Factor war der, dass in 90 pCt. der ersten Serie, also Kinder betreffend, die zumeist der Arbeiterklasse angehörten, chronische Halskrankheiten, wie hypertrophische Tonsillen, chronische Pharyngitis oder adenoide Vegetationen gefunden wurden. In manchen Fällen waren sogar alle diese pathologischen Veränderungen vorhanden. F. glaubt sich daher berechtigt, annehmen zu dürfen, dass chronische Halskrankheiten die Infection erleichtern, und glaubt, dass ein ursächlicher Zusammenhang zwischen beiden besteht, und dass endlich die Infectionsmöglichkeit bezw. Diphtherie auf ein Minimum reducirt ist, wenn der Hals eines Kindes sich in normalem Zustande befindet.

Beschorner.

Angina und Pharyngitis phlegmonosa mit eitriger Thrombose des Sinus cavernosus und eitriger Meningitis basilaris. Von Dr. Tollens (Breslauer med Klinik). (Zeitschr. f. Ohrenheilk., XLIV, 3.)

Ein Fall schwerer septischer Entzündung des Pharynx, zunächst unter dem Bilde einer einfachen Angina, bei einem bis dahin gesunden, kräftigen, 19jährigen Mädchen, welche innerhalb acht Tagen zum Tode führte. Nach den Ergebnissen der Section scheint die eitrige Entzündung ihren Weg durch die feinen Venen genommen zu haben, welche vom Plexus pharyngeus durch die Schädelbasis in den Sinus cavernosus führen; es war zur Sinusthrombose und Basilarmeningitis gekommen.

Keller.

Unmittelbare und entferntere Folgen einer medianen Thyrotomie, ausgeführt zwecks Entfernung eines Fremdkörpers aus dem Kehlkopfe. Vorstellung der Kranken. (Conséquences immédiates et éloignées d'une thyrotomie, médiane pratiquée à la recherche d'un corps étranger du larynx et presentation du malade.) Von Dr. S. de Mendoza in Paris. (Arch. internat. de laryngol. etc., Bd. XVI. No. 4, Juli/August 1903.)

30jähriges Schneidermädchen glaubte eine Nadel aspirirt zu haben, und trotzdem die Röntgendurchleuchtung ein negatives Resultat ergab, wurde die mittlere Thryotomie ausgeführt. Ohne Erfolg. Die Heilung ging rasch von Statten, nicht aber ohne Heiserkeit zurückzulassen, die auch nicht wich, nachdem M. einen kleinen Polypen, der zwischen den Stimmbändern in der vorderen Commissur sass, mittelst Zange entfernt hatte. Durch die Thyrotomie war es zu einer Niveauverschiedenheit und zu einer incompleten Juxtaposition der Stimmbänder gekommen, welche weder durch Electricität noch durch Massage ganz behoben werden konnten.

Beschorner.

Alle für die **Monatsschrift** bestimmten **Beiträge und Referate** sowie alle **Druckschriften, Archive** und **Tausch-Exemplare** anderer Zeitschriften beliebe man an Herrn Hofrath Prof. Dr. **L. v. Schrötter** in Wien IX. Mariannengasse 3, zu senden. Die Autoren, welche Kritiken oder Referate über ihre Werke wünschen, werden ersucht, 2 Exemplare davon zu senden. Beiträge werden mit 40 Mark pro Druckbogen honorirt und 30 Separat-Abzüge beigegeben.

Verantwortlicher Redacteur: Prof. Dr. Ph. Schech in München.

Verlag von Oscar Coblentz. Expeditionsbureau: Berlin W. 30, Maassenstrasse 13.

Druck von Carl Marschner, Berlin SW., Ritterstrasse 41.

Digitized by Google

Monatsschrift für Ohrenheilkunde

sowie für

Kehlkopf-, Nasen-, Rachen-Krankheiten.

Organ der Oesterreichischen otologischen Gesellschaft u. der Münchener laryngo-otologischen Gesellschaft.

(Neue Folge.)

Mitbegründet von weil. Prof. Dr. Jos. Gruber, Prof. Dr. M. Rüdinger, Prof. Dr. R. Voltolini und weil. Prof. Dr. Fr. E. Weber-Liel

und unter Mitwirkung der Herren

Docent Dr. **E. Baumgarten** (Budapest), Prof. Dr. **A. Bing** (Wien), Privatdocent Dr. **G. Brühl** (Berlin), Docent Dr. **Gomperz** (Wien), Dr. **Heinze** (Leipzig), Prof. Dr. **Heymann** (Berlin), Dr. **Hopmann** (Cöln) Prof. Dr. **Jurasz** (Heidelberg), Dr. **Keller** (Cöln), Prof. Dr. **Kirchner** (Würzburg), Dr. **Koch** (Luxemburg), Dr. **Law** (London), Prof. Dr. **Lichtenberg** (Budapest), Dr. **Lublinski** (Berlin), Dr. **Michel** (Cöln), Prof. Dr. **Onodi** (Budapest), Prof. Dr. **Paulsen** (Kiel), Dr. **A. Schapringer** (New-York), Dr. **J. Sendziak** (Warschau), Dr. **E. Stepanow** (Moskau), Prof. Dr. **Strübing** (Greifswald), Dr. **Weil** (Stuttgart), Dr. **Ziem** (Danzig).

Herausgegeben von

Prof. Dr. L. v. SCHRÖTTER Wien. **Prof. Dr. PH. SCHECH** München. **Prof. Dr. E. ZUCKERKANDL** Wien.

Prof. Dr. V. URBANTSCHITSCH Wien.

Dieses Organ erscheint monatlich. Man abonnirt auf dasselbe bei allen Buchhandlungen und Postanstalten des In- und Auslandes.
Der Preis für die Monatsschrift beträgt 12 R.-M. jährlich; wenn die Monatsschrift zusammen mit der Allgemeinen medicinischen Central-Zeitung bestellt wird, nur 8 R.-M.

Jahrg. XXXVIII. Berlin, September 1904. No. 9.

I. Originalien.

Bemerkungen zur Therapie der Larynxtuberculose.

Von

H. Krause in Berlin.

Der freundlichen Aufforderung der Redaction dieser Monatsschrift folgend, will ich in den nachfolgenden Zeilen noch einmal meine Erfahrungen über die Leistungen der chirurgischen Behandlung der Kehlkopftuberculose zusammenfassen, obgleich ich Neues den früheren Publicationen kaum hinzuzufügen habe.

Fast zwei Jahrzehnte sind verflossen seit der Inaugurirung des zielbewussten und eingreifenden Vorgehens gegen eine Krankheit, die vordem als unangreifbar und hoffnungslos dem Tode zuführend galt, und trotzdem schwanken noch heute die betheiligten ärztlichen Kreise zwischen Zustimmung und Ablehung hin und her. Es entsteht die Frage, wie dies zu erklären sei. Die Zeiten enthusiastischer Begeisterung auf der einen und leidenschaftlicher Bekämpfung auf der anderen Seite sind längst vorüber; vorsichtige und unparteiische Beobachter

Digitized by Google

haben sich der Sache angenommen und ihre Ergebnisse mitgetheilt. Sie zählen nicht nach Dutzenden, aber ihre Namen gelten viel. Sie haben sich überwiegend günstig ausgesprochen, und dennoch verhält sich ein grosser Theil der Fachärzte des In- und Auslandes theils gegnerisch, theils zurückhaltend oder gleichgiltig.

Der erste Grund dieser Erscheinung — so scheint mir — ist in der auch heute noch allgemein verbreiteten Anschauung zu suchen, dass nur das Anfangsstadium der Tuberculose Aussicht auf Heilung biete. Die des Chirurgen etwa bedürfenden tuberculösen Kehlkopferkrankungen aber gelten von vorn herein als einem späteren Stadium zugehörig. Täuschen wir uns nicht über die Grösse des bisherigen therapeutischen Gewinnes aus der umfangreichen modernen Bewegung zur Bekämpfung der Tuberculose, deren segensreiche prophylactische Bedeutung hier nicht in Zweifel gezogen werden soll. Gerade die Heilstätten mit ihrer rigorosen Abweisung selbst nur mässig vorgeschrittener Fälle — die Gründe dafür sind ja bekannt und oft erörtert — haben den Glauben an die Heilbarkeit solcher Kranken bei Aerzten und Laien schwer erschüttert. Beweis dessen ist die zunehmende Klage über die zurückgehende Frequenz der privaten Lungensanatorien und die Steigerung des Besuches der früher allein als heilkräftig angesehenen klimatischen Kurorte in der Schweiz und in Nordafrika.

Eine zweite Ursache der nicht annähernd genügenden Ausbreitung der Methode liegt meines Erachtens in der fast durchgängig mangelhaften Ausbildung der jungen Specialisten in der laryngochirurgischen Technik. Stellt diese auch unleugbar hohe Ansprüche an Geschick und Uebung, so lohnt sie die Mühe doch mit schönen Erfolgen. So viel an mir ist, habe ich mich unablässig bestrebt, die jungen Aerzte durch Demonstrationen, Anregung zu weiterer Mitbeobachtung und zu selbstständigen Eingriffen in den tuberculösen Kehlkopf als Anhänger der meinerseits mit Ueberzeugung vertretenen und unaufhörlich geübten Methode zu werben. Die Erwartung, die Zahl dieser Anhänger zu vermehren, bestimmt mich — fast gegen meinen Willen —, noch einmal das Wort zu ergreifen für ein Verfahren, das sich, wie mir, Jedem bewährt, welcher es gewissenhaft und mit ausreichender technischer Vorbereitung anwendet.

Unter gewissenhafter Ausführung des Verfahrens verstehe ich das Bemühen, sorgfältig den Angriffspunkt für die Curette ausfindig zu machen und den Process zum Stillstande zu bringen, indem man die Stelle, von welcher dieser seinen Ausgang genommen hat, freilegt und möglichst bis auf's gesunde Gewebe von den tuberculösen Massen reinigt.

Wenn wir — um diesen Satz ganz klar zu machen — z. B. einem Befunde gegenüberstehen, in welchem sich hintere Wand und Taschenbänder exulcerirt, die ary-epiglottischen Falten unter intacter Schleimhaut infiltrirt zeigen, so dürfen wir uns hierbei nicht beruhigen, indem wir nun auf die Falten und Taschenbänder losschneiden. Wir werden uns vielmehr, so mühsam dies in solchen Fällen oft auch sein mag, zu orientiren versuchen, ob die in dem gleichen Niveau mit den Taschenbändern und der hinteren Wand liegende Partie der laryngealen Fläche der Epiglottis bis herunter zum Tuberculum frei oder ebenfalls,

Digitized by Google

und zwar besonders stark, befallen ist. Ist dies der Fall, so können wir kein dauerndes Resultat erwarten, ehe wir die hier oft üppig wuchernden und den ausgebreiteten Infiltrationsprocess unterhaltenden Granulationsmassen beseitigt haben. Nehmen wir ein anderes Bild: Wir haben den Befund wie im ersten Falle, aber noch complicirt durch ein starkes Infiltrat der Epiglottis. Was würde es auf die Dauer nutzen, die infiltrirte Epiglottis zu amputiren, wenn wir nicht den Ausgangspunkt dieses reactiven Infiltrates, die an der Innenfläche des Kehldeckels wuchernden Massen, beseitigten? Ein drittes Beispiel: Der Aditus laryngis zeigt sich infiltrirt, wuchernde Massen bedecken die Pars interarytaenoidea und die Processus vocales herunter bis zur unteren Fläche der Stimmbänder. Könnte man erwarten, den Process durch Ausschneiden der Infiltrate am Aditus laryngis zu heilen, bevor man alle wuchernden Massen in der Tiefe bis auf den Grund entfernt hat?

Aus einer grossen Reihe von Erfahrungen über unbefriedigende Ergebnisse des Curettements darf ich den Schluss ziehen, dass solche eigentlich naheliegenden Erwägungen bei der Ausführung operativer Eingriffe nicht die erforderliche Beachtung finden.

Welche Ziele dürfen und sollen wir nun unserem therapeutischen Handeln bei der Kehlkopftuberculose stecken? Indem ich hier die oberflächlichen und uncomplicirten Schleimhautulcera übergehe, für deren Bekämpfung ausser der wohl meistbeliebten Milchsäure eine grosse Zahl mehr oder weniger brauchbarer Mittel angegeben ist, wende ich mich gleich den Stadien II und III, also denjenigen zu, in denen Infiltrat und Zerfall, Uebergreifen des zerstörenden resp. ernährungsstörenden Processes auf die tiefen Schleimhautschichten und das Perichondrium die Scene beherrschen. Die Prognose sowie die Art des Vorgehens wird in solchen Fällen sowohl durch den allgemeinen Körperzustand wie die Ausdehnung des krankhaften Processes in Lunge und Kehlkopf bestimmt. Wir wissen, dass das Befallensein des Larynx im geraden wie im umgekehrten Verhältniss zu demjenigen der Lungen und des ganzen Organismus stehen kann. Gunst und Ungunst des Verlaufes unserer Eingriffe sind aber durchschnittlich in weit höherem Grade von gutem oder schlechtem Allgemeinbefinden und Ernährungszustande abhängig, als von der geringeren oder grösseren Ausdehnung des Leidens im Kehlkopfe. Bei guten Ernährungsverhältnissen gelingt es oft besser, tiefgehende und ausgedehnte Zerstörungen zur Vernarbung zu bringen, als unbedeutende, flache Substanzverluste bei kleinem, fliegendem Pulse und schlechter Nahrungsaufnahme. Ferner kommt hier als wesentlich auch die vorhandene oder abgehende Tendenz zur Vernarbung hinzu, die wir häufig unabhängig von Zunahme oder Verlust an Körpergewicht finden. Guten Aufschluss über diesen Punkt giebt gewöhnlich der histologische Befund. Sind die einzelnen Tuberkelgebilde klein, ohne bemerkenswerthe Zerfallszone, aber durchsetzt von Bindegewebszügen und wohlerhaltenen epitheloiden Zellen, so ist gute Vernarbung wahrscheinlich. Auch das klinische Bild lässt in solchen Fällen diese Neigung schon erkennen. Sind die Infiltrate straff, die Granulationen am Ulcus oder seinen Rändern trocken, ist wenig Secret im oberen Kehlkopfraume und in der Trachea, so dürfen wir Gutes

Digitized by Google

erwarten; bei dem Gegentheile werden wir mehr Mühe und Zeit oft vergeblich aufwenden.

Das Ziel aller dieser Bemühungen ist die Vernarbung der Geschwüre und die Verödung der Infiltrate resp. Umwandlung dieser in bindegewebige Züge bis in's Gesunde hinein. Mit dem Begriffe der Heilung sollte man bei der Tuberculose recht vorsichtig sein. Versteht man darunter die Restitutio ad integrum oder die restlose Ueberführung der erkrankten Gewebe in totale Vernarbung, wer wollte sich dann unterfangen, von der sicheren Vollbringung eines solchen idealen Erfolges zu berichten, bevor er den Befund post mortem vor sich hätte?! Was wir erreichen wollen, ist, dass die befallenen Gewebe als benarbt und wieder functionsfähig sich objectiv nachweisen lassen, und dies wird uns in vielen Fällen gelingen. Wollen wir aber den erreichten Erfolg erhalten und befestigen, so bleibt der einzige Weg hierfür der der dauernden Beobachtung über Monate und Jahre hinaus, wie ich schon wiederholt in Veröffentlichungen über Tuberculosebehandlung ausgeführt habe. Denn wir haben uns immer vor Augen zu halten, dass ein Kranker, der einmal constitutionell tuberculös geworden ist, ein Sorgenkind sein Leben lang bleibt.

Wo wir bei fortgesetzt günstigem constitutionellen Verhalten dauernde Vernarbung circumscripter Herde finden, da dürfte es erlaubt sein, von relativer Heilung zu sprechen, d. h. einer Heilung, bei welcher Recidive nicht ausgeschlossen sind. Solche Befunde können wir auch im Kehlkopfe nicht selten constatiren, sei es als Reste früher überstandener localer Erkrankung, wie wir sie zuweilen mit voller Sicherheit aus dem entsprechenden Bilde als tuberculös feststellen können, oder als Folgen vorhergegangener Eingriffe.

Nach dem Gesagten kann ich an dieser Stelle, wo es mir nur darauf ankommt, die allgemeinen, mein Handeln bestimmenden Gesichtspunkte zu fixiren, auf eine Statistik verzichten. Dass es gelingt, durch Excision tuberculöse Ulcera und Infiltrate zu cicatrisiren, davon ist heute wohl jeder Fachkundige überzeugt. Die übrig bleibende Streitfrage betreffend Recidive und Dauer der herbeigeführten Erfolge bedingt die Geltendmachung von zu vielen äusseren Ursachen und Einwirkungen, als dass selbst die günstigste Statistik der chirurgischen Tuberculosenbehandlung sie endgiltig erledigen könnte.

Wichtiger dagegen erscheint es mir, das operative Verfahren selbst eingehender zu besprechen. Zuvor jedoch möchte ich noch einem generellen Einwande begegnen, welcher sich noch hier und da gegen die Zulässigkeit operativen Vorgehens gegen das tuberculöse Kehlkopfleiden überhaupt wendet, nämlich dem, dass das Grundübel, die Erkrankung der Lungen, dadurch nicht gebessert werde, sondern unvermindert fortbestehe. Es ist zuzugestehen, dass die Kehlkopferkrankung in der Regel nur eine Theilerscheinung der allgemeinen tuberculösen Infection darstellt. Aber es ist andererseits nicht zu bestreiten, dass das Kehlkopfleiden, wo es das allgemeine complicirt, die Situation beherrscht und die allerschwersten Rückwirkungen auf das Allgemeinbefinden ausübt. Daraus erklärt es sich, dass die Verminderung oder Beseitigung der vom Larynx ausgehenden Beschwerden einen so günstigen Einfluss auf die Kranken hervorruft und ihr Befinden oft

Digitized by Google

zusehends aufbessert. Es scheint mir daher zwecklos, ja oft grausam, einen Larynxphthisiker nach dem Süden oder in ein Sanatorium zu verschicken, bevor sein Hals geheilt oder in einen Zustand gebracht ist, der auch einer weniger geübten Hand überlassen werden kann.

Mit der Einleitung des Curettements muss von Beginn an die Sorge um die Hebung der Ernährung Hand in Hand gehen. In geeigneten Fällen wird Hetol injicirt, das sich mir bei sorgfältiger Auswahl der Kranken fortgesetzt bewährt und für die Vermehrung des Appetites, Herabminderung von Husten, Auswurf und Fieber sowie Zunahme des Körpergewichtes Hervorragendes leistet und mir in der ambulanten Behandlung die Heilstätte oft entbehrlich macht. Wo Hetol bei zu stark vorgeschrittenem Processe oder voraussichtlich zu kurzer Dauer der Behandlung ausser Erwägung bleibt, da kommt Creosotal oder Hetolsanguinal innerlich zur Verwendung.

Die Frage, ob bei Fieber operirt werden soll, wird nach dem Kräftezustande und der Dringlichkeit der vorliegenden Indication (Schluckhinderniss, Dyspnoe) entschieden. Für die Art des Vorgehens sind in erster Reihe die subjectiven Beschwerden maassgebend. Wo Athemnoth, wo Schmerz beim Schlucken oder selbst in der Ruhe vorhanden ist, da wird zuerst Luft geschafft und ausgeräumt. Der Sitz solcher Schmerzen ist gewöhnlich die Arygegend oder die aryepiglottische Falte, nicht selten aber auch das pharyngo-epiglottische Band, worauf wiederholt hingewiesen werden muss. Ein sehr schweres, zuweilen unüberwindliches Schluckhinderniss geht von der ganz starren, durch infiltrative Einlagerung völlig unbeweglichen Epiglottis aus, deren theilweise Abtragung dann geboten erscheint. Die von anderen Autoren berichteten Amputationen des Kehldeckels bis auf einen kleinen Stumpf habe ich nie ausgeführt. Es genügt gewöhnlich, einmal oder wiederholt Partien aus dem Randinfiltrate zu excidiren, um eine merklich zunehmende Beweglichkeit der Epiglottis zu beobachten, wenn man, worauf ich oben schon hingewiesen habe, bald darauf die an der inneren Kehldeckelfläche wuchernden Geschwüre angreift, deren Beseitigung meistens die Abschwellung der Epiglottis auffallend beschleunigt und das Hinübergleiten des Bissens erleichtert. Eine fernere Indication bilden erschöpfende Hustenanfälle, hervorgerufen von den durch tiefe Risse und Schrunden zerklüfteten geschwürigen Depots der hinteren Wand, welche die baldige Abtragung solcher Infiltrate zur Nothwendigkeit machen. Warnen möchte ich aber an dieser Stelle vor vermeidbaren Verletzungen der äusseren Peripherie des Kehlkopfes, welche sehr schmerzhaft sind, oder — wie bei Anfängern zu beobachten ist — gar der seitlichen oder hinteren Pharynxwand, welche oft Wochen lang nicht heilen und die Beschwerden unerträglich steigern. Auch zaghaftes Vorgehen, wobei die befallenen Stellen nur oberflächlich gezwickt oder einmal in die Curette gefasste Partien wieder losgelassen und gequetscht werden, kann Oedem und langdauernde Schmerzen verursachen. Gewiss ist Geschicklichkeit, Erfahrung und sachkundiges Eingreifen Vorbedingung des günstigen Verlaufes. Die vielen Misserfolge, die die Methode arg geschädigt haben, sind oft auf den Mangel an ausreichender technischer Vorbildung und Uebung zurückzuführen.

Die Ausdehnung der Operation ist immer der individuellen Toleranz

Digitized by Google

anzupassen. In der Regel gehe ich nicht zu rasch oder gar gewaltsam vor, schneide die Infiltrate möglichst durch ihre ganze Tiefe an einer Seite bis auf etwa ein Drittel aus, welches ich zum Zwecke besserer Narbenbildung und zur selbstständigen Rückbildung zurücklasse. Nach einer Woche gehe ich, wo erforderlich, zur anderen Seite über. Was im Verlaufe sich nicht exfoliirt hat oder zur Resorption gelangt ist, wird später abgetragen. Die Wahl des Instrumentariums sowie der Eingriffe ist abhängig von dem Sitze der tuberculösen Veränderungen im Larynx. Die verschiedenen Regionen des letzteren zeigen nämlich eine bemerkenswerthe Verschiedenheit in der äusseren Erscheinung des pathologischen Processes. Die Epiglottis mit Ausnahme ihrer laryngealen Fläche, die ary-epiglottischen Falten und die Aryknorpelgegend zeigen meist die Form des an der Oberfläche intacten, seltener geschwürig zerstörten Infiltrats. Die Depots der drüsenreichen Partien, also der Innenfläche des Kehldeckels, der Taschenbänder und der hinteren Wand, zerfallen leicht und bilden ausgedehnte wuchernde Geschwürsflächen. Die hintere Wand und die Processus vocales sind häufig an ihrer Oberfläche mit enormen pachydermen Wucherungen bedeckt. Die Stimmbänder lassen Flächenzerstörung ohne starke Neigung zu Wucherungen erkennen.

Hiernach ist die Wahl der chirurgischen Maassnahmen zu treffen. Die Flächengeschwüre der Stimmbänder behandelt man mit Milchsäure und schneidet die hier und da die Oberfläche oder den Rand überragenden Granulationsknöpfe ab oder man schabt sie mit der einfachen entsprechend gestellten Curette aus. Die pachydermen, auf tuberkelhaltigen Depots aufsitzenden Wülste der Pars interarytaenoidea oder tumorähnlichen Bildungen der letzteren kann man oft mit der einfachen Curette leicht heraushebeln, sie sitzen der infiltrirten Schleimhaut locker auf und folgen unschwer dem von unten auf sie ausgeübten Drucke. Enthalten sie derberes Material oder stehen sie in Verbindung mit festeren Infiltraten, so verwendet man am besten die Landgraf'sche Doppelcurette, welche sich auch für die Entfernung der Wulstungen an den Processus vocales gut eignet. Die grösste Bedeutung indessen kommt den ulcerativen Processen der ringförmigen Drüsenzone des Larynx zu. Sie haben fast stets die Tendenz, sich in die Fläche, die Tiefe und die Umgebung auszubreiten, indem sie den Zerfall oder die leucocytäre Infiltration in die tieferen und umgebenden Schleimhautschichten weitertragen. Diese letzteren reactiv infiltrativen Processe, sobald sie die oberen Kehlkopftheile befallen, nehmen den Beobachter derart gefangen, dass er sie als den wichtigsten Befund registrirt und darüber die Vorgänge in der Tiefe zu übersehen geneigt ist. Es ist oft auch geradezu unmöglich, die von solchen schweren Infiltraten überdeckten geschwürigen Wucherungen dem Auge zugänglich zu machen. Voraussetzen muss man indessen ihr Vorhandensein immer, wenn man das characteristische und oft geschilderte Bild der tuberculösen Verdichtungen am Eingange des Kehlkopfes vor sich hat. Oft deutet eine aus der Tiefe vorspringende Prominenz auf die Stelle, wo das Geschwür sitzt. Wie dem aber auch sei, der Operateur muss versuchen, an dieses heranzukommen, und zwar indem er entweder durch Beseitigung der darüber gelegenen Infiltrate sich den Weg dazu bahnt oder das Instrument

Digitized by Google

unter die letzteren bringt und die Wucherungen aus den unteren Partien entfernt. Denn bevor dieses geschehen und das Geschwür bis auf gesunden Boden herausgeschnitten ist, darf man auf einen günstigen Effect des Eingriffes nicht rechnen. Es ist hierbei gleichgiltig, ob Infiltrat auf Ulcus gefolgt oder Ulcus aus Infiltrat entstanden ist, da in diesem wie in jenem Falle die zerstörende und um sich greifende Wirkung von dem bereits im Zerfalle begriffenen Gewebe ausgeht.

Bis hierher dürfte sich kaum eine durchgreifende Meinungsverschiedenheit über die Nothwendigkeit des Eingreifens bei allen denjenigen Fachgenossen finden, welche der chirurgischen Therapie der Kehlkopftuberculose überhaupt sympathisch gegenüberstehen. Getheilt sind aber die Meinungen, sobald es sich um sehr weit vorgeschrittene Processe in Lungen und Larynx handelt. Wir haben hierbei an die diffusen perichondritischen Infiltrate zu denken, welche den Kehlkopf zu einer unbeweglichen, schmerzhaften, wie ein Klotz im Halse sitzenden Geschwulst umwandeln, die die Athmung und Nahrungsaufnahme im höchsten Grade erschwert, zuweilen unmöglich macht. Die Kranken sind hochgradig geschwächt und der Arzt steht dem unaufhaltsam zur Katastrophe drängenden Kräfteverfalle rathlos und meist thatlos gegenüber. Nicht selten lässt sich bei der Untersuchung der Lungen in diesem Stadium feststellen, dass der Zerfall der Gewebe in diesem Organe nicht annähernd solchen Umfang angenommen hat, wie man nach dem Befunde am Kehlkopfe schliessen sollte, und man gewinnt den Eindruck, dass der grösste Theil der Schuld an dem verhängnissvollen Auflösungsprocesse dem befallenen Kehlkopfe, dem Hinderniss für Athmung und Deglutition zufällt. Soll man da die Hand in den Schooss legen und den Kranken nach Hause schicken, ohne den Versuch zu wagen, ihm Erleichterung zu verschaffen? Da erhebt sich zunächst die weitere Frage: Kann eine wohlgeübte, mit der Technik vertraute Hand durch Einschneiden in derart degenerirtes Gewebe die Lage des Kranken verschlechtern? Auf diese Frage gebe ich die bündige Antwort: Nein. Aus der grossen Zahl von mir operirter Tuberculosen ist mir kein Fall erinnerlich, in welchem ich durch das Curettement in diesem Stadium geschadet hätte. In einigen wenigen solcher Fälle ist es zu Lungenblutung nach der Operation gekommen, deren ursächlicher Zusammenhang mit der letzteren indessen zweifelhaft war. Die Blutung hörte auf und der Process im Kehlkopfe zeigte einen nicht ungünstigen Verlauf. Es ist unstreitig Sache des Temperaments und des Selbstvertrauens, ob ein Arzt in einem verzweifelten Falle noch meint, helfen zu können, während ein anderer die Hand davon lässt. Ich kann nur sagen, dass ich den Versuch, solchen Kranken bessere Ernährung und Athmung durch blutiges Eingreifen zu verschaffen, im Allgemeinen nicht zu bereuen gehabt habe.

Man muss sich angesichts derartiger Befunde immer die Frage vorlegen, wo das wesentliche Hinderniss für die Nahrungsaufnahme u. s. w. liegt. Ist es die unverrückt feststehende, zu einem unförmlichen Wulste umgewandelte Epiglottis oder sind es die bis zum Verschwinden verlegten Sinus pyriformes, die den Bissen nicht hinuntergleiten lassen? Je nach der Entscheidung dieser Frage greift man den überwiegend schuldig befundenen Theil an und schneidet möglichst soviel fort, dass

Digitized by Google

man den Eindruck gewinnt, die Passage sei freier geworden. Hierauf kommt es in der That an; denn jeder sorgfältige Beobachter wird bemerkt haben, dass ein solcher Phthisiker ebenso sehr durch die Raumbeschränkung am Eingange des Oesophagus, wie durch die Schmerzhaftigkeit des Schluckvorganges belästigt wird. Die Nachbehandlung besteht in Eispillen, breiigen Speisen, Ruhe. Bei dieser Therapie habe ich eine grössere Zahl von Leidenden, welche mir oft nicht nur von allgemeinen Practikern, sondern auch von Specialfachgenossen zugeschickt wurden, noch Monate lang erhalten, zuweilen auch länger anhaltende Besserung erzielen können, indem ich in späteren Sitzungen weitere Eingriffe ausgeführt habe.

Solche Erfolge bestätigen die Wahrnehmung, dass trotz des allgemeinen deletären Einflusses der Tuberkelinvasion auf den Gesammtorganismus doch eine ganz verschiedene Resistenzfähigkeit der einzelnen Kranken gegen den ihr Leben bedrohenden Feind festzustellen ist. Der Eine erliegt schnell nach kurzem Kampfe, der Andere hält Jahre lang weit verbreiteten Processen in Lunge und Kehlkopf Stand, wenn ihm im richtigen Moment mit den geeigneten Mitteln Hilfe geleistet wird. Und wo wir nicht heilen können, da bleibt es immer noch unsere hohe Aufgabe, das Leben des Kranken zu verlängern und ihn von Beschwerden zu befreien.

Aus der rhino-laryngologischen Universitäts-Poliklinik in München.

Intratracheale Strumen.

Von

Dr. **Hans Neumayer**, Privatdocent.

Im Gegensatze zu der grossen Häufigkeit von Neoplasmen im Kehlkopfe sind sowohl gutartige wie maligne primäre Neubildungen der Luftröhre eine sehr grosse Seltenheit. So hat v. Bruns in dem Abschnitte, welcher in Heymann's Handbuch der Laryngologie und Rhinologie die Neubildungen in der Luftröhre behandelt, nur 150 Fälle aus der Literatur zusammenstellen können, eine verschwindend kleine Zahl gegenüber der Statistik von Semon über Kehlkopfgeschwülste, welche über 10000 Beobachtungen umfasst. Die Seltenheit derartiger Geschwülste geht auch aus den Aufstellungen von M. Schmidt hervor, der unter einer Zahl von 42635 Krankheitsfällen der oberen Luftwege 748 Neubildungen im Kehlkopfe und nur 3 in der Luftröhre beobachtete. v. Bruns führt die grosse Seltenheit dieser Neubildungen auf den einfachen Bau, die geringe functionelle Bedeutung und die geringe Neigung der Luftröhre, primär zu erkranken, zurück.

Unter den v. Bruns zusammengestellten Fällen machen die bösartigen Geschwülste einen auffallend grossen Procentsatz aus, indem rund ein Drittel aller Fälle Carcinome oder Sarcome betreffen. An gutartigen Geschwülsten sind Fibrome, Papillome, Lipome, Chondrome und Osteome, Adenome, Lymphome und Schilddrüsengeschwülste beob-

Digitized by Google

achtet worden. Am häufigsten gelangten Papillome, Chondrome und Fibrome zur Beobachtung, während die Adenome, Lymphome, Lipome und intratrachealen Strumen als höchst selten vorkommende Geschwülste zu bezeichnen sind.

Im Verlaufe der letzten drei Jahre hatte ich Gelegenheit, zwei Fälle von Trachealgeschwülsten zu beobachten. Dieselben fanden sich bei zwei Schwestern, die in den zwanziger Jahren stehend nach einander an einer langsam sich entwickelnden, schweren Trachealstenose erkrankten.

1. Fall. K. P., 27 Jahre alt, Köchin, litt mit 19 Jahren an Gelenkrheumatismus; sonst will Pat. immer gesund gewesen sein. Luetische Infection wird negirt. Vater und Bruder der Pat. sind an Lungenerkrankungen, wahrscheinlich Phthise, gestorben. Im Juli 1900 stellten sich bei der Pat. grosse Müdigkeit, Schwäche, Herzklopfen und Schlaflosigkeit ein. Diese Beschwerden wurden von dem damals behandelnden Arzte auf einen vorhandenen Herzfehler bezogen. Pat. ging im August 1900 längere Zeit auf's Land. Es trat eine wesentliche Besserung der geschilderten Beschwerden ein. Im September desselben Jahres trat Kurzathmigkeit auf, die immer mehr zunahm und die Pat. schliesslich in ihrer Arbeitsfähigkeit sehr beeinträchtigte. Es stellte sich auch Husten ein, durch den nur wenig schleimiges Secret ausgeworfen wurde. In den Monaten October und November steigerte sich die Athemnoth in so hohem Grade, dass Pat. ihre Stellung nicht mehr versehen konnte. Um diese Zeit machte sich auch eine Vergrösserung der Schilddrüse bemerkbar. Schluckbeschwerden waren niemals vorhanden.

Mitte November 1900 suchte Pat. die Poliklinik auf. Es konnte damals folgender Befund erhoben werden: Pat. zeigt reducirten Ernährungsstand. Die Athmung ist verlangsamt und zeigt starken in- und exspiratorischen Stridor, der bei der geringsten körperlichen Anstrengung an Intensität beträchtlich zunimmt. Die Stimme lässt keine Störung erkennen. Die Untersuchung des Halses ergiebt eine mässige Vergrösserung der Schilddrüse, vorzüglich im rechten Seitenlappen. Die Schilddrüse ist weich und lässt sich nicht unter das Brustbein verfolgen. Keine Drüsen am Halse. Der Kehlkopf steht bei der Athmung ruhig. Ueber der Lunge finden sich zerstreut bronchitische Geräusche; keine Dämpfung; das Stenosenathmen über den oberen Theilen der Lungen hörbar. Eine Einziehung der Intercostalräume ist nicht sichtbar. Ueber dem Herzen, das nach rechts verbreitert ist, ist ein systolisches Geräusch und eine deutliche Accentuation des zweiten Pulmonaltones zu hören. Puls ist regelmässig, nicht beschleunigt. Die Untersuchung der Bauchorgane incl. Nieren ergiebt nichts Krankhaftes. Keine Oedeme. Kehlkopfbefund normal. In der Luftröhre ist entsprechend dem Anfangstheile eine beträchtliche Einengung des Lumens zu sehen, welche durch eine blassrothe, nicht ulcerirte Geschwulst, die von der Hinterwand und den beiden Seitenwänden der Trachea auszugehen scheint, verursacht ist. Bei der Untersuchung mit der Sonde zeigt sich auch, dass der Tumor der Hinterwand und den beiden Seitenwänden der Luftröhre breit aufsitzt. Die Conistenz des Tumors ist mässig fest; eine Verschieblichkeit desselben nabhängig von der Lufröhre lässt sich nicht erkennen.

Digitized by Google

Bezüglich der Natur der Geschwulst konnte man selbstverständlich verschiedene Auffassungen haben. Man konnte die Geschwulst für eine gummöse Erkrankung halten, obschon dagegen die Anamnese und das Fehlen von indolenten Drüsenschwellungen und anderweitigen luetischen Erscheinungen sprachen. Ferner war bei der hereditären Belastung der Pat. mit Tuberculose die Möglichkeit, dass in dem Tumor eine phthisische Erkrankung der Luftröhre vorliege, nicht ausgeschlossen.

Was die Möglichkeit des Vorhandenseins eines Neoplasmas anlangt, so konnte bei dem Alter der Pat., abgesehen von Sarcom, gegen welche Diagnose das verhältnissmässig langsame Wachsthum der Geschwulst sprach, nur eine gutartige Geschwulst in Betracht kommen. Nach den bisherigen Beobachtungen sind im Gegensatze zu dem Befunde in dem vorliegenden Falle Fibrome in der Regel deutlich gestielt und Papillome durch den papillären Bau ihrer Oberfläche als solche zu erkennen. Ein Osteom oder Enchondrom war bei der geringen Consistenz, die die Sondirung ergab, auszuschliessen. Es waren demnach nur noch die so seltenen Geschwülste der Luftröhre, wie Lymphome, Adenome, Lipome oder Strumen in Betracht zu ziehen. Für letztere Annahme, dass es sich um eine Schilddrüsengeschwulst in der Luftröhre handeln könne, sprachen eine Reihe von Thatsachen, die bei den bisher beobachteten intratrachealen Schilddrüsengeschwülsten gleichfalls festgestellt worden waren. Es wurden nämlich intratracheale Strumen in der Regel bei jüngeren, im Uebrigen gesunden Personen gefunden in Form von glatten Tumoren, welche von der Hinterwand der Luftröhre oder auch von der Seitenwand ihren Ursprung nahmen, eine langsam zunehmende Dyspnoe hervorriefen und meist mit einer gleichzeitig sich einstellenden Vergrösserung der Schilddrüse einhergingen.

Da eine luetische Erkrankung trotz der Anamnese vermuthet werden konnte, so wurde der Pat. zunächst Jodkalium verordnet. Der Erfolg dieser Medication war ein so deutlicher und rascher, dass in kurzer Zeit der Stridor verschwand und der Tumor zusehends kleiner wurde. Zu gleicher Zeit nahm auch die mässig vergrösserte Schilddrüse an Volumen ab. Nach Verabreichung von 30—40 g Jodkali war der Tumor in der Trachea bis auf eine niedere flache Prominenz an der Hinterwand und einen Höcker an der linken Seitenwand, die für die Folge dauernd bestehen blieben, zurückgegangen.

Dieser auffallende Erfolg der Jodkalitherapie liess nur zwei Möglichkeiten offen: entweder waren die Veränderungen in der Luftröhre auf Lues zurückzuführen, oder es lag ein Tumor vor, der aus Schilddrüsengewebe bestand und der, wie die etwas vergrösserte Schilddrüse, durch Jodkali beeinflusst worden war.

Eine Entscheidung dieser Frage wäre nur durch die microscopische Untersuchung eines excidirten Theilchens des Tumors möglich gewesen. Mit Rücksicht aber auf die unangenehmen Erfahrungen, welche bisher bei endolaryngealen Eingriffen an intratrachealen Schilddrüsen-Geschwülsten gemacht worden sind, stand ich von dieser Untersuchung ab.

Der erzielte Erfolg ist bis heute ein dauernder geblieben; sowohl der Tumor in der Trachea, als auch die Schilddrüse haben keine Volumszunahme mehr erfahren.

Digitized by Google

Im Herbst 1903 suchte die Schwester der vorgenannten Pat., M. H., 23 Jahre alt, Fabrikarbeiterin, gleichfalls wegen zunehmender Athemnoth die Poliklinik auf. Pat. war früher immer gesund gewesen, ist seit einigen Monaten verheirathet, hat noch nie geboren; Menstruation regelmässig.

Ueber den Verlauf der Erkrankung macht Pat. folgende Angaben: Im Februar d. J. machte sich eine langsam zunehmende Kurzathmigkeit bemerkbar, wegen welcher Pat. ärztliche Hilfe in Anspruch nahm. Nach einiger Zeit suchte Pat. ein Sanatorium auf, verliess aber diese Anstalt, da ihr der Aufenthalt dortselbst nicht zusagte, nach Ablauf von wenigen Tagen wieder. Trotz der Athembeschwerden nahm Pat. nach einiger Zeit die Arbeit wieder auf. Während der Monate April, Mai und Juni soll spontan eine Abnahme der Beschwerden erfolgt sein. Im Juli trat jedoch wieder eine Zunahme der Athemnoth ein, die Schilddrüse vergrösserte sich gleichzeitig und die Beschwerden wurden so lebhaft, dass Pat. ihre Arbeit wieder aufgeben und ärztliche Hilfe aufsuchen musste. Von dem Arzte wurden der Pat. Kalium jodatum und Thyreoidintabletten verordnet. Eine Besserung wurde nicht erzielt; Pat. nahm die Medicamente auch nicht mit Pünktlichkeit und nur kurze Zeit lang. Pat. schied Anfangs August ungebessert aus der ärztlichen Behandlung aus, um erst, durch beträchtliche Athemnoth veranlasst, am 16. September Hilfe in der Poliklinik zu suchen.

Damals konnte bei der Pat. folgender Befund festgestellt werden: Pat. zeigt reducirten Ernährungsstand; die Hautfarbe ist blass, die Lippen leicht cyanotisch verfärbt. Die Athmung ist verlangsamt und sowohl bei der In- wie Exspiration von einem deutlichen Stridor begleitet, der bei der geringsten Bewegung sofort beträchtlich zunimmt. Heiserkeit ist nicht vorhanden. Der Kehlkopf lässt bei der Athmung kein Auf- und Absteigen erkennen. Die Schilddrüse ist im rechten Seitenlappen etwas vergrössert und fühlt sich weich an. Substernal ist keine Struma nachweisbar. Lymphdrüsenschwellung ist weder am Halse, noch auch sonst vorhanden. Zeitweise tritt etwas Husten auf, der wenig chleimiges Secret zu Tage fördert.

Die laryngoscopische Untersuchung ergiebt im Kehlkopfe normale Verhältnisse. In der Luftröhre aber fällt uns sofort ein ungefähr haselnussgrosser, rötlicher, glatter Tumor in's Auge, der von der Hinterwand entspringend, den obersten Trachealringen gegenüber liegt und das Lumen der Luftröhre, bis auf einen schmalen, sichelförmigen Spalt, der im Bereiche der Vorderwand der Trachea liegt, einengt. Ueber dem Tumor, der nirgends Ulcerationen erkennen lässt, ziehen sich zahlreiche Gefässe, die von der Hinterwand der Trachea auf den Tumor übergehen, hin. Weder durch den respiratorischen Luftstrom, noch auch bei der Sondenuntersuchung lässt sich eine Verschieblichkeit des Tumors zur Trachea nachweisen. Die Consistenz des Tumors ist prall elastisch. Schluckbeschwerden, d. h. eine mechanische Behinderung des Schluckactes, sind nicht vorhanden.

Die Untersuchung der Brust- und Bauchorgane ergiebt normale Verhältnisse.

Wir hatten es in diesem Falle wieder bei einem jugendlichen Individuum mit einem langsam wachsenden, nicht ulcerirten, glatten

Digitized by Google

Tumor zu thun, der ausschliesslich von der Hinterwand der Luftröhre seinen Ursprung nahm. Die Entwickelung des Tumors hatte wohl nur nach dem Lumen der Trachea zu stattgefunden, denn auch in diesem Falle waren niemals Schluckbeschwerden in die Erscheinung getreten. Als wichtig für die Diagnosestellung ist zu erwähnen, dass auch hier gleichzeitig mit dem Wachstum des Tumors in der Luftröhre eine deutliche Volumszunahme der Schilddrüse zu erkennen war. Endlich liess die Thatsache, dass bei der Schwester der Pat. ungefähr an derselben Stelle ein sich ähnlich entwickelnder Tumor gebildet hatte, die Annahme zu, dass es sich in beiden Fällen um ein und dieselbe Geschwulstform handeln könne.

Bei diesem Falle wurde in grösseren Zwischenpausen wiederholt Thyreoidin und einmal auch Kalium jodatum gegeben. Dabei konnte zur Zeit der Medication sowohl auf Thyreoidin wie auch auf Kalium jodatum ein Rückgang der Geschwulst constatirt werden, so dass nach dem Einflusse des Schilddrüsenpräparates die Annahme, es habe in dem Tumor Schilddrüsengewebe vorgelegen, voll berechtigt sein dürfte. Unter dieser Behandlung bildete sich der intratracheale Tumor bis auf einen etwas über halberbsengrossen Rest zurück und ebenso ging auch die etwas vergrösserte Schilddrüse eine deutliche Rückbildung ein. Seit mehr als $^3/_4$ Jahren ist nunmehr keine Aenderung an den kleinen Residuen der Geschwulst zu beobachten gewesen und die Athmung ist vollkommen unbehindert geblieben.

Was die Krankheitsbilder anlangt, welche meine zwei Fälle bieten, so reihen sich dieselben sehr gut an die bisherigen Beobachtungen über intratracheale Strumen an. Wir finden ähnlich wie in den Fällen von Bruns, Ziemssen, Roth, Paltauf, Baurowicz, Freer und Theisen bei vorher ganz gesunden, jüngeren Personen einen subglottischen, glatten Tumor auftreten, der langsam wachsend eine zunehmende Athemnoth verursacht. Der Sitz des Tumors ist, wie bei allen bisher beobachteten Fällen, die Hinterwand der Luftröhre oder ausser dieser auch noch die Seitenwand. Die Ausdehnung des Tumors betraf in meinen Fällen nur die Gegend der obersten Trachealringe: ein Uebergreifen der Geschwulst auf die anstossenden Theile des Kehlkopfes, auf die Gegend des Ringknorpels, wie es wiederholt beobachtet wurde, scheint in nur geringem Grade bei meinem zweiten Falle vorgelegen zu haben. Eine mit der Entwickelung des Tumors gleichzeitig sich ausbildende Vergrösserung der Schilddrüse, wie sie bei fast allen Fällen zur Beobachtung gelangte, konnte ich bei meinen beiden Fällen gleichfalls constatiren. Es handelte sich in beiden Fällen um eine mässige Volumszunahme der Schilddrüse, die sich unter der eingeleiteten Medication wieder vollkommen zurückbildete.

Der Umstand, dass bei den intratrachealen Strumen fast immer gleichzeitig eine Vergrösserung der Schilddrüse zu finden war, dürfte in differentialdiagnostischer Hinsicht von grosser Bedeutung sein, namentlich wenn man berücksichtigt, dass den Strumatumoren zur Unterscheidung von einer Reihe anderer Geschwülste, wie Adenome, Lymphome, keine characteristischen Eigenschaften zukommen.

Leichter dürfte eine Trennung von Fibromen und Papillomen möglich sein, da erstere in der Regel im Gegensatze zu den Struma-

Digitized by Google

geschwülsten eine deutliche Stielbildung erkennen lassen und letztere durch ihren papillären Bau als solche kenntlich sind. Fernerhin können Osteome und Enchondrome bei der Sondenuntersuchung durch ihre Härte von den viel weicher sich anfühlenden Schilddrüsengeschwülsten unterschieden werden.

Von den bösartigen Geschwulstformen kommen bei dem jugendlichen Alter der Pat., in dem die intratrachealen Strumen aufzutreten pflegen, wohl nur Sarcome differentialdiagnostisch in Betracht, und die Unterscheidung beider Geschwulstformen dürfte im Beginne immer auf grosse Schwierigkeiten stossen. Die primären Sarcome der Trachea haben nämlich ähnlich den Strumen meist ihren Sitz im oberen Theile der Trachea an der Hinter- und Seitenwand; meist ist ihre Oberfläche ähnlich den Strumen auch glatt und ihre Basis in breiter Fläche mit der Luftröhre verbunden. Vielleicht lässt ein rasches Wachsthum eher auf ein Sarcom schliessen als auf eine Struma; allein es lassen sich daraus keine sicheren Schlüsse auf die Natur des Tumors ziehen, denn es konnte bei Strumen mitunter ein sehr rasches und bei Sarcomen hingegen auch ein sehr langsames Wachsthum beobachtet werden.

Endlich muss noch berücksichtigt werden, dass in dem Tumor eine Infectionsgeschwulst vorliegen könne. Durch eine genaue Anamnese und Untersuchung des Körpers auf anderweitige tuberculöse oder luetische Veränderungen dürfte es jedoch gelingen, eine Entscheidung für oder gegen die Annahme einer Infection zu gewinnen.

Die bei meinen Fällen beobachteten Tumoren, welche trotz der fehlenden histologischen Untersuchung auf Grund der medicamentösen Beeinflussung wohl sicher als Schilddrüsengeschwülste anzusprechen sind, können nun abgesehen von der grossen Seltenheit solcher Bildungen noch in mehrfacher Hinsicht ein besonderes Interesse beanspruchen.

Zunächst möchte ich darauf hinweisen, dass von den bisher veröffentlichten 11 Fällen nur noch in einem Falle von v. Bruns die klinische Diagnose auf Struma intratrachealis gestellt und durch eine erfolgreiche Verabreichung von Schilddrüsentabletten bestätigt wurde.

In den übrigen Fällen wurde die Diagnose durch histologische Untersuchung entweder erst nach operativer Entfernung des Tumors (Bruns 4 Fälle, Baurowicz, Theisen, Freer) oder bei der Autopsie (Ziemssen, Roth, Paltauf) festgestellt.

Was die therapeutischen Maassnahmen, die bei der Behandlung intratrachealer Strumen angewendet wurden, und deren Erfolge anlangt, so ist es nur bei meinen beiden Fällen möglich gewesen, medicamentös eine so beträchtliche Verkleinerung der Geschwulst zu erzielen, dass die Athmung wieder vollkommen frei wurde und dass der Tumor bis auf einen minimalen Rest zusammenschwand. In dem einen Falle von Bruns, bei dem eine Schilddrüsenbehandlung eingeleitet wurde, konnte zwar eine Abnahme des vorhandenen Stridors beobachtet werden, allein dessen ungeachtet wurde später noch die Exstirpation des Tumors nach Spaltung des Kehlkopfes und der Luftröhre nothwendig.

In allen anderen Fällen, wo intra vitam ein Tumor in der Luftröhre festgestellt worden war, wurde operativ vorgegangen, und zwar wurde theils endotracheal, theils nach Vornahme der Tracheotomie oder

Digitized by Google

der Laryngotracheotomie die Verkleinerung oder Abtragung der Geschwulst in Angriff genommen.

Durch endotracheale Eingriffe wurde in zwei Fällen eine Verminderung der Stenosebeschwerden angestrebt, dabei aber immer eine Verschlechterung des localen Befundes verursacht. So wurde in dem Falle von Paltauf eine Dilatationskur eingeleitet, die zu einer Vereiterung der Schilddrüse und zum Exitus letalis führte, und in dem Falle von Freer, wo eine Electropunctur vorgenommen worden war, trat eine so beträchtliche Schwellung des Tumors ein, dass die Tracheotomie nothwendig wurde. Diese ungünstigen Erfahrungen mit endotrachealen Eingriffen veranlassten mich auch bei meinen Fällen, von Probeexcisionen behufs einer histologischen Untersuchung der vorliegenden Tumoren abzustehen.

Sehr viel günstiger gestalteten sich die Resultate in jenen Fällen, wo an die Exstirpation des Tumors nach vorheriger Tracheotomie oder Laryngotracheotomie geschritten wurde. So nahm v. Bruns bei seinen Fällen viermal die Laryngotracheotomie und einmal die Tracheotomie vor und konnte durch Abtragung des Tumors in allen Fällen eine vollkommene Heilung erzielen. Ein gleich günstiges Resultat erzielte auch Baurowicz, der nach Vornahme der Laryngotracheotomie den Tumor mit Scheere und Messer abtrug. In den Fällen von Freer und Theisen wurde keine vollkommene Heilung erreicht. Im Falle Freer musste nach vorausgegangener galvanocaustischer Behandlung in Folge starker Schwellung der Geschwulst die Tracheotomie gemacht werden und die Versuche, durch die Tracheotomiewunde den Tumor abzutragen, führten zu keinem befriedigenden Ergebnisse. Im Falle von Theisen endlich wurde die Laryngotracheotomie ausgeführt; allein der mit breiter Basis der Luftröhre aufsitzende Tumor konnte von der Luftröhre nicht abgelöst werden.

Mit Rücksicht auf die Entstehung der Schilddrüsengeschwülste in der Trachea dürften schliesslich meine Fälle vielleicht auch einige Aufklärung bieten. Paltauf konnte bei der histologischen Untersuchung seines Falles feststellen, dass zwischen der Geschwulst in der Luftröhre und der Schilddrüse eine Verbindung bestand, die von Schilddrüsengewebe gebildet war. Es liess sich das Schilddrüsengewebe durch die Ligamenta intertrachealia in die Luftröhre hinein verfolgen. Dabei zeigte die Kapsel der Schilddrüse an den Einbruchstellen in die Luftröhre deutliche Lücken und die Drüsensubstanz war mit dem Perichondrium der Trachealringe verwachsen. Paltauf nimmt an, dass diese Verwachsungen fötalen Ursprunges seien und dass das Schilddrüsengewebe erst später, wenn die Schilddrüse eine Vergrösserung erfährt, in die Luftröhre eindringt. Diese Anschauung dürfte durch meine Beobachtung insofern eine Stütze finden, als das Auftreten ein und derselben Bildung bei zwei Geschwistern in hohem Grade für eine congenitale Entwicklungsstörung der Schilddrüse und deren Nachbarorgane spricht.

Literatur.

Heymann: Handbuch der Laryngologie und Rhinologie, Bd. I, 2. Hälfte.
Ziemssen: Handbuch der speciellen Pathologie und Therapie, Bd. IV.
Bruns: Die Laryngotomie zur Entfernung intralaryngealer Neubildungen 1878.

Digitized by Google

Heise: Beiträge zur klinischen Chirurgie, Bd. III.
Bruns: Beiträge zur klinischen Chirurgie, Bd. III.
Paltauf: Ziegler's Beiträge zur pathologischen Anatomie, Bd. XI.
Baurowicz: Archiv für Laryngologie und Rhinologie, Bd. VIII.
Freer: Journal of the Amer. med. assoc. 1901.
Theisen: Amer. Journ. of the med. sc. 1902.
Bruns: Beiträge zur klinischen Chirurgie, Bd. XLI.

Ein bemerkenswerther Fall von acuter Entzündung der Rachenmandel (Rachenmandelabscess).

Nach einem Vortrag, gehalten am 27. Juni 1904 in der Medicinischen Gesellschaft „Isis".

Von

Dr. **Robert Dölger.**
Oberarzt im k. b. Infanterie-Leib-Regiment, München.

Im Gegensatze zu den acuten Entzündungen der Gaumenmandeln kommen acute Entzündungen der Rachenmandel verhältnissmässig selten zur Beobachtung. Dies erklärt sich wohl hauptsächlich aus dem versteckteren, der Besichtigung schwerer zugänglichen Krankheitsherde im Nasenrachenraume, ein Umstand, der insbesondere bei Kindern in die Waagschaale fällt, bei denen eine orientirende Untersuchung mit dem Nasenrachenspiegel nicht selten unmöglich oder doch nur mit grössten Schwierigkeiten ausführbar ist. Begreiflicher Weise aber gehört die Erkrankung vorwiegend dem kindlichen Alter an, und so dürfte es wohl zutreffend sein, wenn Helme annimmt, dass viele Fälle des sogen. Drüsenfiebers auf Entzündungen der Rachenmandel zurückzuführen sind. Neuestens hat Trautmann in einem Vortrage in der hiesigen laryngo-otologischen Gesellschaft dies näher ausgeführt (Monatsschr. für Ohrenheilkunde 1904, No. 6).

Aber auch die erkannten Fälle werden nur selten einer genauen klinischen Beobachtung zugeführt, so dass aus diesem Grunde der vorliegende Fall, bei welchem dies geschehen, einiges Interesse bieten dürfte.

P. Z., Fahrer im 1. k. Feldartillerie-Regiment, 19 Jahre alt, wurde am 8. Mai 1903 dem k. Garnisonlazareth (Abtheilung B für innere Krankheiten) überwiesen. Derselbe gab an, dass er in der Kindheit an englischer Krankheit gelitten habe, sonst nie ernstlich krank gewesen sei. Seit einigen Tagen verspüre er Zahnschmerzen; seit heute früh mit dem Erwachen Kopfschmerzen, Reissen in der linken Gesichtshälfte, Schluckbeschwerden und Thränenträufeln.

Im Uebrigen ist folgender Befund aufgezeichnet:

Mittelgrosser, mittelkräftiger Mann in mässig gutem Ernährungszustande. An den Rachentheilen weder entzündliche Röthung, noch Schwellung bemerkbar. Caries des linken oberen II. Praemolaris. Herzgrenzen normal, Töne rein. Ueber den hinteren unteren Lungenpartien rauhes, verschärftes Athmen; im Uebrigen Lungenbefund normal. Husten

Digitized by Google

und Auswurf gering. Unterleib mässig aufgetrieben (seit zwei Tagen kein Stuhlgang), nicht druckempfindlich. Milz nicht vergrössert. Urin eiweissfrei. Die Austrittsstelle der Nn. supradentales und infra- und supraorbitalis links ziemlich druckempfindlich; im Uebrigen Nervensystem, wie auch die Gelenke ohne Besonderheiten. Als Aftertemperatur ergab sich 39,5° C.

Therapeutisch wurden drei Antipyrintabletten à 0,5 g täglich und Brustwickel angeordnet.

Weiterer Verlauf:

9. Mai: In der Nacht Schlaflosigkeit wegen heftiger Kopfschmerzen, die erst gegen Morgen etwas nachgelassen haben. Druckempfindlichkeit in der Oberkieferhöhlengegend links. Temperatur früh 6 Uhr 38,2°, Abends 6 Uhr 38,9°.

10. und 11. Mai: Schlaflosigkeit; heftige Zahn- und Kopfschmerzen. Grosse Appetitlosigkeit. Extraction des cariösen Zahnes. Temperatur früh 37,5, Abends 37,6.

12. und 13. Mai: Linksseitige Gesichtsschmerzen immer noch vorhanden, ebenso Druckempfindlichkeit des N. infraorbitalis. Temperatur am 12. Mai früh 37,3, Abends 37,2; am 13. Mai früh 37,6, Abends 37,2.

14. Mai: Neben den bisherigen Symptomen galliges Erbrechen. Temperatur früh 37,3, Abends 37,5. Puls 68.

15. Mai: Galliges Erbrechen, Schmerzen sehr heftig. Morphium 0,01 subcutan. Temperatur früh 36,6, Abends 37,1, Puls 60.

16. Mai: Auf Morphiuminjection etwas geschlafen; beim Erwachen Zustand unverändert. Die Untersuchung des Augenhintergrundes ergiebt nichts Abnormes; die Pupillen reagiren gut und sind gleichmässig.

17. Mai: Der Kranke wird auf Wunsch des Ordinirenden wegen Verdachtes einer Nebenhöhlenerkrankung von mir untersucht und auf Grund des Ergebnisses am 18. Mai auf die mir unterstellte Abtheilung für Ohren- und Nasenkranke verlegt.

Der Befund war folgender:

Patient macht den Eindruck eines Schwerkranken: Apathischer Gesichtsausdruck; Stirnhaut in Folge heftiger Stirnkopfschmerzen gefaltet. Mundathmung. Bewusstsein nicht gestört. Sprache näselnd, schwerfällig; giebt auf alle Fragen richtige Antworten. Grosses Schwächegefühl (hat seit sieben Tagen keine Nahrung ausser etwas Milch zu sich genommen). Schwindelerscheinungen, unsicherer Gang. Keine Herdsymptome. Nacken frei. Augen- und Ohrenbefund normal. Nn. supradentales, infra- und supraorbitalis links sehr druckschmerzhaft, ebenso Beklopfen der Stirnbeine. In der Nacht galliges Erbrechen. Leichte Schluckbeschwerden.

Die Untersuchung der Rachen- und Nasentheile ergab Folgendes:

Beide Nasenhöhlen für Luft wenig durchgängig. Links ist die Schleimhaut allenthalben mit eitrigem Secret bedeckt; rechts findet sich nur wenig Eiter im unteren Nasengange. Nach Reinigung mittelst Wattetampons erweisen sich die Muscheln und die übrige Nasenschleimhaut — besonders links hochgradig — entzündlich geschwellt. Die Schwellung der Muscheln geht auf Cocaineinlage etwas zurück,

Digitized by Google

ohne jedoch einen Einblick in den Epipharynx zu gestatten. Die Nasenscheidewand zeigt eine leichte Deviation nach links. Beim Sondiren in der Richtung der Nebenhöhlen werden namentlich in der Keilbeinhöhlengegend heftige Schmerzen geäussert. Der Sonden-Untersuchung folgt nirgends Eiterabsonderung. Erst nach einigem Zuwarten wird mit Blut gemischter Eiter ausgepustet. Mittlerer Nasengang und Fissura olfactoria auch bei der nun folgenden Untersuchung frei von Eiter.

Der Mittelrachen zeigt nichts Abnormes, weder eitrigen Belag, noch Entzündungserscheinungen; auch die Gaumenmandeln zeigen innerlich keine Veränderungen, fühlen sich jedoch aussen am Halse etwas vergrössert an.

Der Nasenrachenraum erweist sich per rhinoscopiam posteriorem eitrig belegt. Nach sehr schmerzhafter Reinigung mittelst Wattetampons zeigen sich die Choanenöffnungen in Folge Schwellung der hinteren Muschelenden stark verengt. Am Rachendach direct oberhalb der Choanenöffnungen ist eine ca. haselnussgrosse, kugelige, stark geröthete Vorwölbung mit glatter Oberfläche sichtbar; zwei weitere kleinere derartige Tumoren finden sich gegen den linken Tubenwulst zu. In den Buchten zwischen den einzelnen Tumoren liegt Eiter. Bei der Digitaluntersuchung fühlen sich dieselben derb-elastisch an. Temperatur früh und Abends 36,1; Puls 50, klein, leicht unterdrückbar, regelmässig.

Die Diagnose lautete: Acute Entzündung der Rachenmandel. Nebenhöhleneiterung (?).

Therapie: Täglich zweimalige Cocainisirung (3proc.) der Nasenhöhlen; dreimalige Nasenspülungen mit 4proc. erwärmter Borsäurelösung, und zwar behufs ausgiebigerer Entfernung des Secrets mittelst Weber'scher Nasendouche; Gurgelungen der Mundhöhle mit 4proc. Borsäurelösung; Halswickel; Darreichung eisgekühlter Milch.

19. Mai früh 9 Uhr: Befinden wenig geändert. Nacht grösstentheils schlaflos. Bei den Nasenspülungen entleert sich reichlich Eiter. Temperatur früh 36,6, Puls 52, klein.

Nachmittags 5 Uhr: Allgemeinbefinden besser, Kopfschmerzen geringer. Neben der Milch Bouillon genossen. Kein Erbrechen. Gang noch etwas unsicher, doch selbst bei scharfen Wendungen kein Schwindel. Im unteren Nasengange beiderseits eitriges Secret; mittlerer Nasengang und Fissura olfactoria frei. Die entzündliche Schwellung im Nasenrachenraume merklich zurückgegangen; die Tumoren zeigen deutliche Furchungen, der grössere Tumor in der Mitte des Rachendaches ausserdem eine nach der linken Grenzbucht gelegene, ca. stecknadelkopfgrosse Fistelöffnung, aus der man wiederholt Eitertropfen hervorquellen sieht. Temperatur Abends 36,6, Puls 60, voller.

21. Mai: In der Nacht gut geschlafen; keine Kopf- oder Gesichtsschmerzen beim Erwachen. Pat. fühlt sich kräftiger, zeigt sicheren Gang, guten Appetit. Mittlerer Nasengang und Fissura olfactoria auch heute frei von Eiter. Die mir durch Herrn Professor Schech, Vorstand der laryngologischen Poliklinik, gütigst gewährte Durchleuchtung der Kiefer- und Stirnhöhlen lässt die linke Oberkieferhöhlengegend etwas dunkler erscheinen. Im Uebrigen finden die Untersuchungsergebnisse vom 19. Mai durch Herrn Prof. Schech Bestätigung. Temperatur früh und Abends 36,7. Puls 68.

Digitized by Google

22. Mai: Allgemeinbefinden sehr gut. Bedeutende Abnahme der Entzündungserscheinungen und Verkleinerung der Tumoren bemerkbar. Mit der Schech'schen Zange theilweise Abtragung derselben; sie erweisen sich als adenoides Gewebe. Temp. früh 36,8, Abends 37,2, Puls 72.

23. Mai: Beschwerdefrei. Temperatur früh 36,8, Abends 37,0. Puls 72.

29. Mai: Entzündungserscheinungen in Nase und Nasenrachenraum vollkommen zurückgegangen. Ein kleiner Rest adenoiden Gewebes am Rachendache steht noch.

4. Juni: Dienstfähig zur Truppe.

Kurz zusammenfassend stellt sich der Fall folgendermaassen dar:

Ein 19jähriger, vorher nie ernstlich erkrankter Soldat bekam linksseitige Zahnschmerzen (cariöser Zahn); einige Tage darauf erwachte er mit Kopfschmerzen, linksseitigen Gesichtsschmerzen und Thränenträufeln, Schluckbeschwerden und Fieber (Aftertemperatur 39,5° C.).

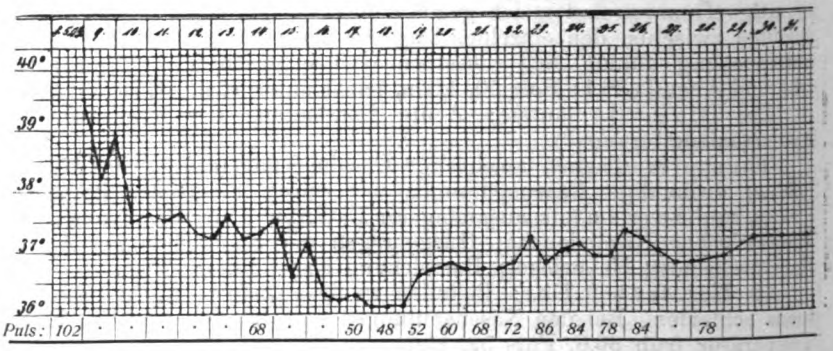

Die objective Untersuchung der Brust- und Unterleibsorgane, sowie des Augenhintergrundes ergab nichts von Besonderheit, die des Nervensystems eine stärkere Druckempfindlichkeit des N. infra- und supraorbitalis und der Nn. supradentales. Entfernung des cariösen Zahnes, Darreichung von Antipyrin und Anwendung von Brustwickeln brachten keine Erleichterung. Das Fieber ging zwar in den nächsten Tagen zurück, allein die Beschwerden wurden immer heftiger, der Allgemeinzustand in Folge intensiver Stirnkopfschmerzen, Schlaflosigkeit und völligem Appetitmangel immer schlechter. Am achten Tage nach der ersten Untersuchung stellten sich noch Hirndruckerscheinungen ein: subnormale Temperaturen mit Pulsverlangsamung (siehe Temperaturcurve), galliges Erbrechen, Schwindel. Die nunmehr vorgenommene Untersuchung der Nasen-Rachentheile ergab eitriges Secret in beiden Nasenhöhlen, besonders links; entzündliche Schwellung der Muscheln und der übrigen Nasenschleimhaut, links in höherem Grade als rechts; eitrigen Belag und drei stark geröthete, derb-elastische Tumoren mit glatter Oberfläche am Rachendache. Der Mittelrachen, der schon bei der ersten Untersuchung normal befunden worden war, zeigte auch jetzt keinerlei

Digitized by Google

Veränderungen; die Gaumenmandeln waren nur aussen am Halse etwas vergrössert durchzufühlen. Im Uebrigen Befund wie oben. Die nunmehr eingeleitete Therapie machte sich schon in den nächsten Tagen erfolgreich geltend durch rasches Schwinden der Hirndruckerscheinungen und der Neuralgien und durch Rückgang der Entzündung im Nasen-Rachenraume und in der Nase. Nach Ablauf des acuten Stadiums Abtragung der sich als hypertrophische adenoide Vegetationen erweisenden Tumoren. Nach ca. vierwöchentlicher Erkrankung konnte der Mann dienstfähig entlassen werden.

Epicrisis: Der Fall ist in mehrfacher Beziehung bemerkenswerth: Zunächst muss uns auffallen, dass an dem so schweren entzündlichen Processe im Nasenrachenraume der Mesopharynx keinen grösseren Antheil nahm; leichte Schluckbeschwerden und geringe Vergrösserung der Gaumenmandeln nach aussen waren die einzigen Zeichen einer Mitbetheiligung des Mittelrachens. Die Erklärung dürfte in der histologischen Beschaffenheit des Mittelrachens liegen, dessen Pflasterepithel auch dem Fortschreiten der Gaumenmandelentzündung auf die hintere Rachenwand grossen Widerstand entgegensetzt.

Eine weitere auffallende Erscheinung ist das so starke Hervortreten der auf eine Nebenhöhlenaffection hinweisenden Symptome: Linksseitige Neuralgien, Druckempfindlichkeit der linken Oberkieferhöhlengegend, vorwiegende Ablagerung des Eiters und entzündliche Schwellung in der linken Nasenhöhle.

Die vorwiegende Ausbreitung des Entzündungsprocesses in der linken Nasenhöhle hängt ohne Zweifel mit der Lage der Tumoren und der Fistelöffnung in nächster Nähe der linken Choane zusammen, die damit zunächst als Abflussweg für den reichlichen Eiter in Betracht kam. Die übrigen obengenannten einseitigen Symptome aber können wir uns nur erklären, indem wir die Mitbetheiligung der einen oder anderen Nebenhöhle (vorwiegend Oberkieferhöhle) durch directe Fortpflanzung des Entzündungsprocesses annehmen, was bei dem unmittelbaren Zusammenhang der Schleimhaut der Nase und der Nebenhöhlen und bei dem Umstande, dass die Schleimhaut der Nasen- und Nebenhöhlen ein und demselben Gefässbezirk angehören (Hajek), gewiss Berechtigung hat. Um welche Form der Nebenhöhlenerkrankung es sich im vorliegenden Falle gehandelt hat, lässt sich schwer entscheiden; doch spricht das Fehlen jeglichen Eiters in den Ausführungsgängen der Nebenhöhlen mehr für die acut-catarrhalische Entzündungsform mit ausgesprochen ödematöser Beschaffenheit der aus lockerem Gewebe bestehenden Schleimhautschicht.

Eine weitere Eigenthümlichkeit des Falles stellen die beängstigenden Hirndruckerscheinungen dar. Anders als durch ein collaterales Oedem lassen sich diese vorübergehenden, mit Herstellung des Eiterabflusses schwindenden Störungen nicht erklären, und dürfen wir sie direct als Gradmesser für die Schwere und Ausdehnung des entzündlichen Processes betrachten.

Zum Schlusse noch einige Worte über die Form der vorliegenden acuten Rachenmandelentzündung selbst!

Man unterscheidet drei Hauptformen (Heymann, Handbuch: II. Der Rachen, S. 496):

Digitized by Google

1. Die acute catarrhalische Entzündung (Pharyngo-Tonsillitis acuta catarrhalis s. simplex); fällt für uns von vorn herein weg.

2. Die acute folliculäre oder lacunäre Entzündung (Pharyngo-Tonsillitis acuta follicularis s. lacunaris); characteristisch ist die Entzündung und der eitrige Zerfall der Follikel, die als prominente, gelblichgraue Körnchen an der Oberfläche, insbesondere an der Mündung der Lacunen sichtbar werden.

3. Die acute phlegmonöse Entzündung (Pharyngo-Tonsillitis phlegmonosa s. parenchymatosa); das Wesentliche dieser Form ist, dass bei stärkerer entzündlicher Schwellung nicht nur einzelne Follikel, sondern eine grosse Masse des folliculären Gewebes zur Vereiterung gelangen kann. Die Rachenmandel ist stark geschwellt und fühlt sich derb an. Alle Erscheinungen nasaler Obstruction kommen in hohem Maasse zum Vorschein. Im Verlaufe von 5—10 Tagen kommt es entweder zur Rückbildung oder es entwickelt sich ein grosser Eiterherd. Dieser kann sich als Retropharyngealabscess nach abwärts senken (Wiesener) oder auch durchbrechen, wonach massenhaft Eiter aus Mund und Nase fliesst (Roth). Der Kranke bietet den Anblick eines schwer Typhösen.

Pathologisch-anatomisch liegt ein Befund von Wendt vor, welcher seropurulente Infiltration mit Hämorrhagien in der Rachentonsille, an einzelnen Stellen rein eitrige Infiltration mit Abscessbildung fand.

Dass es sich in unserem Falle um die letztere, schwerste Form gehandelt hat, bedarf danach keines besonderen Beweises mehr. Die im Tumor beobachtete Fistelöffnung lässt weiterhin annehmen, dass eine Abscessbildung im Sinne Wendt's vorgelegen hat.

Aetiologisch handelt es sich nach unseren heutigen Kenntnissen wohl um eine Infectionskrankheit, vorzugsweise durch Streptococcen, analog der gleichen Erkrankung der Gaumenmandel.

Zur Lehre von der Anosmie, Parosmie und Parageusie.

Von

C. Ziem.

In den Kreisen nicht nur der practischen Aerzte, sondern auch der Specialisten ist die Annahme noch sehr verbreitet, dass bei Anosmie und Parosmie, wenn sie erst etwas längere Zeit bestanden haben, therapeutisch nicht viel zu erreichen sei. Sehr zum Schaden dieser Kranken! Aus Erfahrung an mir selbst und an anderen Kranken kann ich versichern, dass bei richtiger und zeitiger Behandlung derartiger Leiden nicht selten doch noch gute oder selbst sehr gute Erfolge zu erzielen sind, besonders wenn man berücksichtigt, dass eine, wie es scheint, nicht kleine Anzahl derartiger Fälle nicht auf centraler, sondern auf peripherischer Grundlage beruht, ganz besonders auch auf eitrigen Erkrankungen der Nase oder ihren Nebenhöhlen. Wenn ich schon vor mehr als 18 Jahren über mehrere Fälle kurz berichtet habe, wo Parosmie

Digitized by Google

auf Eiterung der Kieferhöhle zu beziehen war, im Jahre 1888 Weiteres, besonders auch über sog. hysterische Geruchsstörung beigebracht habe (1), wenn ferner Moldenhauer, Zarniko, Moure und besonders Lichtwitz-Jeanty eine Reihe ähnlicher Fälle gesehen haben (2), so kann es wohl nur die Ueberschätzung mancher Untersuchungsmethoden der Nase, vornehmlich auch der Durchleuchtung der Kieferhöhle sein, die eine Mehrung unserer Kenntnisse und Leistungen auch auf diesem Gebiete bisher gehemmt hat. Jedenfalls ist es durchaus verwerflich, wie das noch unlängst hier in Danzig geschehen, subjective Kakosmie mit suffisanter, oberflächlicher Salonmiene ohne Weiteres und schlankweg als auf Einbildung beruhend anzusehen: haben doch gerade Lichtwitz und Jeanty Parosmie oder subjective Kakosmie bei Sinusitis maxillar. so oft gefunden, dass sie, trotz der bekannten Unsicherheit subjectiver Sensationen überhaupt, diesem Symptome, wenn vorhanden, eine ziemlich grosse diagnostische Bedeutung zuerkennen, ohne jedoch, und mit Recht, bei Abwesenheit desselben eine Herderkrankung der Nebenhöhlen auszuschliessen; jedenfalls braucht auch nach meinen Erfahrungen durchaus nicht viel Eiter in der Nase oder der Kieferhöhle bei subjectiver Kakosmie vorhanden zu sein, während ein überhaupt noch so oft übersehenes, auf einen fieberhaften Process deutendes Symptom, nämlich heisse Beschaffenheit der äusseren Nase, neben Anschwellung der Schleimhaut gerade hier öfters vorhanden ist.

Da ich selbst in Folge intensiver Eiterung beider Kieferhöhlen an hochgradiger beiderseitiger Anosmie, oft verbunden mit Kakosmie, einer widerwärtigen subjectiven Empfindung von etwas Faulendem in meiner rechten und, warum weiss ich nicht, nur in meiner rechten Kieferhöhle 11 Jahre lang, von 1888 bis 1899, gelitten habe, jedoch durch dauerndes Schlafen, Sommers wie Winters, selbst bei 15° Kälte, gut eingehüllt natürlich, bei offenem Fenster — ein Verfahren, auf das ich noch zurückkommen werde und auf welches ich durch die Lecture von N. Pirogoff, jenes eminenten Arztes und eminenten Organisators, des Evangelisten der Luftbehandlung von Kranken und Verletzten (3), in einer Art von Verzweiflung schliesslich verfallen war — die hartnäckige Eiterung auch meiner rechten Kieferhöhle nun schon fünf Jahre lang los geworden bin, und da ich seitdem trotz des so langen, selten langen Bestehens der Kakosmie bezw. Anosmie wenigstens einen Theil meiner früher vorhandenen, einst hochentwickelten Geruchs- und Geschmacksschärfe wiedererlangt habe: — so wird Aehnliches wohl auch an anderen an Eiterung der Nebenhöhlen leidenden Personen möglich sein. Gewiss wäre bei früherer Diagnose und Behandlung meine Geruchsschärfe, besonders rechterseits eine viel grössere wieder geworden, wenn ich nicht lange in der irrigen Annahme befangen gewesen wäre, dass die doppelseitige Anosmie entweder auf einer Entartung meiner Riechnerven oder auf einer Circulationsstörung im Gebiete der Plexus der Ammonswindungen beruhen müsse, da ich eben lange Zeit keine Ahnung davon hatte, dass ich nicht nur an einem rechtsseitigen, sondern auch an einem linksseitigen Empyem der Kieferhöhle, gleichfalls in Folge früherer Plombirung eines Backzahnes, litt. Von Interesse ist vielleicht auch, dass, als mein Geruchsvermögen allmählich sich wiederherstellte, die Empfindlichkeit gegen

Digitized by Google

üble Gerüche wie Alcohol, Tabak, faulendes Holz, Jodoform u. dergl. zuerst, aber die in früheren Jahren stets so sehr mich erfreuende Empfindung des Wohlgeruchs der Blumen, der Maiblumen, der Rosen, der Fichten und Kiefern des Waldes erst später zurückkehrte, während die Wahrnehmung mancher Wohlgerüche, wie z. B. der belle, fresche, purpuree viole des Lorenzo de' Medici, der Reseda, der blühenden Linden auch jetzt noch nicht immer in vollem Maasse mir möglich ist, ebenso wenig die prompte Unterscheidung schnell aufeinander folgender Gerüche.

Einseitige Parosmie und Anosmie, bei welcher an und für sich schon peripherischer Sitz der Erkrankung wahrscheinlich ist, geht überhaupt nicht selten von einer Sinusit. maxill. aus, in Folge von Zahnleiden, Caries oder Plombirung cariöser Zähne aus Bornirtheit oder Erwerbssucht bis tief in die Wurzeln hinein: mehrere derartige Fälle habe ich noch in den letzten Monaten mit bestem Erfolge behandelt, d. h. mit Verschwinden der Kakosmie in wenigen Tagen, einmal in einem Tage, und theilweiser oder gänzlicher Wiederkehr der früheren Geruchsschärfe. In einem solchen Falle glaubte übrigens ein hiesiger Zahnarzt die Eiterung der Kieferhöhle durch Herausnehmen der Plombe aus dem betreffenden Prämolaris und Durchbohrung des Zahnes in den Sinus hinein beseitigen zu können; da aber eine 14tägige von mir dann vorgenommene gründliche Durchspülung der Sinus Erfolg nicht gehabt, musste schliesslich doch, was ja auch nicht anders zu erwarten war, der cariöse, durch das Plombiren wohl noch weiter inficirte Zahn extrahirt werden, worauthin unter Verschwinden der Parosmie Heilung sehr bald eingetreten ist und seit mehreren Jahren bis heute Stand gehalten hat. Von besonderem Interesse in dieser Hinsicht ist wohl auch der Fall eines Arbeiters, der im December 1900 von einer Höhe von 7 m herunter auf die linke Hälfte des Hinterkopfes und die linke Gesichtsseite aufgeschlagen und seitdem unter Anderem auch an einer Eiterung der früher angeblich stets gesunden Nasenhöhle und linksseitiger Anosmie mit subjectiver Kakosmie leidend, im August vorigen Jahres, nachdem ihm wegen Anschwellung der linken Gesichtshälfte im Frühling v. J. ein cariöser oberer Backzahn ohne weiteren Eingriff anderwärts extrahirt worden, in meine Behandlnng getreten ist: Anbohrung der linken Kieferhöhle, daselbst Eiter, Verschwinden der 3 Jahre lang vorhanden gewesenen Kakosmie in 8—10 Tagen, theilweise Wiederkehr der Geruchsschärfe. Bei einem anderen, im März v. Js. eine schwere Verletzung des Scheitels erlitten habenden Arbeiter war ausser jetzt noch bestehender Störung des Gleichgewichts und Schwindelgefühl, ausser doppelseitiger Anosmie mit subjectiver Kakosmie, auch hochgradige Ageusie vorhanden, der Art, dass nur die Grundempfindungen des Sauren, Süssen, Bitteren und Salzigen wahrgenommen wurden, sonst jedoch alle Speisen, wie Brod, Kartoffeln, Fleisch etc. denselben gleichmässig faden Geschmack für den Kranken besassen; doch wurde, nachdem der Kranke anderwärts vorher Wochen lang auf Naturheilung vertröstet war, dann bei Ausspülungen der Nase und des Nasenrachenraumes mit physiologischer Salzlösung und, wegen eines vorhandenen Rachencatarrhs, häufigem Trinken von lauem sauren Citronenwasser die Geschmacksstörung zur grossen Freude des Kranken in wenigen

Digitized by Google

Wochen beseitigt, während die Anosmie, jedoch ohne Kakosmie, noch weiter besteht und vielleicht erst durch dauerndes Schlafen bei offenem Fenster, wozu ich ihn jedoch noch nicht habe bringen können, beseitigt werden wird.

Die Geruchsstörungen nach Verletzungen des Kopfes, nach Fall von einem Pferde, wovon übrigens nach Joh. Müller's Mittheilung (4) Dubois schon vor vielen Jahren einen Fall gesehen hat, nach Hufschlag gegen die Nase (mit Wackelnase noch nach länger als $^1/_2$ Jahr, eigene Beobachtung) u. dergl. sind überhaupt gewiss viel häufiger als man mangels darauf gerichteter Aufmerksamkeit meistens annimmt, und wenn Geh.-R. Prof. König in Berlin in nahezu 100 kürzlich von ihm berichteten Fällen von Schädelbrüchen nur drei Mal Störungen des Geruchs oder Geschmacks notirt hat (5), so ist das doch wohl ein zu geringer Procentsatz, da ich selbst bei einem sehr viel kleineren Beobachtungsmaterial von frischen oder älteren Verletzungen des Kopfes vier derartige Fälle innerhalb Jahresfrist gesehen habe. Es ist ein Verdienst von Noquet (6), es wahrscheinlich gemacht zu haben, dass bei Anosmie nach Fractur der Schädelbasis wenigstens in einem Theile der Fälle, nicht wie man früher glaubte eine Ruptur der Riechnerven, sondern vielmehr eine Hämorrhagie in und um dieselben anzunehmen ist, ein Zustand also, der die Wiederherstellung des Riechvermögens an und für sich nicht ausschliesst, besonders bei richtiger und möglichst frühzeitiger Behandlung derartiger Fälle durch wirksames Ausspülen, nicht durch das besonders hier in Danzig sehr verbreitete sinnlose, die Nase erst recht verstopfende Einblasen von Pulvern, namentlich von Jodoform und ähnlichen, das Geruchsvermögen auch gesunder Nasen schädigender Stinkmittel; weitere Fortschritte in der Beurtheilung und Behandlung einer derartigen Anosmie, sowie überhaupt der Physiologie und Pathologie des Geruches werden bei stetiger Rücksicht auf eitrige Erkrankungen der Nase und der Nebenhöhlen in chirurgischen Abtheilungen der Krankenhäuser, oder noch besser bei regelmässiger systematischer Untersuchung solcher Fälle nicht durch Pseudo- oder Salon-Specialisten, sondern richtige Specialisten wohl mit Bestimmtheit gemacht werden.

Vielleicht werden in solchen mit Parosmie complicirten Fällen von Anosmie vorwiegend die Kieferhöhlen erkrankt sein, seltener die Stirnhöhlen, was Zarniko gesehen zu haben berichtet, vielleicht gar nicht die Siebbein- oder die Keilbeinhöhlen. Kakosmia frontalis habe ich meinerseits in unzweifelhafter Weise noch nicht gesehen: eine solche fehlte u. A. auch bei dem schon oben erwähnten 27jährigen Arbeiter, der an linksseitiger, durch einen plombirten Zahn verursachten Sinusitis maxillaris und linksseitiger, nur linksseitiger, Kakosmie litt, während seine rechtsseitige, gleichfalls von mir angebohrte und durchgespülte Kieferhöhle frei ist, dagegen, bei dem Vorhandensein von rechtsseitiger Supraorbitalneuralgie und rechtsseitigem Kopfdruck aller Wahrscheinlichkeit nach eine rechtsseitige Sinusitis frontalis besteht. Doch ist das Vorkommen einer Kakosmia front. an und für sich schon deshalb nicht unwahrscheinlich, weil Prof. Zuckerkandl die als Riechwülste von ihm bezeichneten Gebilde auch in der Stirnhöhle macrosmatischer Thiere, besonders der Katze, anatomisch nachgewiesen hat (7), die Stirnhöhlen

Digitized by Google

daher mit Blumenbach u. A. auch als Hilfsorgane des Geruches anzusehen sind. Von einer Kakosmia ethmoidal. oder sphenoidal. habe ich meinerseits bisher weder etwas gelesen noch gesehen. Jedenfalls aber können gegen die im Vorhergehenden beigebrachten Momente die von Hyrtl, Dechamp, Richerand und Bidder gemachten, im Einzelnen z. Z. mir nicht zugänglichen Versuche, Hineinbringen von riechenden, dort aber nicht gerochenen Stoffen in Fisteln der Nebenhöhlen, zur Stütze der Anschauung, dass die Schleimhaut der letzteren für Gerüche nicht empfindlich sei (8), mit Fug nicht mehr angeführt werden und hätten eigentlich auch schon darum nichts in dieser Hinsicht beweisen können, weil die Aerostatik und der Mechanismus der Geruchsempfindung doch wesentlich andere sein müssen bei Fisteln der Nebenhöhlen, als bei intacter Wandung derselben.

Notiren wir noch mit einem Worte die temporäre oder intermittirende Kakosmie mehrerer meiner mit Sinusitis maxillaris behafteten Kranken, Abends beim Niederlegen und Morgens beim Aufstehen, Beobachtungen, die vielleicht noch manche andere intermittirende, vermeintlich centrale Anosmie mehr verständlich erscheinen lassen, als der von Th. Meynert für manche derartige Fälle angenommene Gefässkrampf im Bereiche der Plexus chorioidei des Unterhorns der Seitenventrikel (9). Denn wie leicht bei einer bis vor Kurzem ja fast stereotypen Vernachlässigung einer gründlichen Untersuchung der Nase in derartigen Fällen Irrthümer in der Auffassung möglich sind, zeigt vielleicht auch eine z. Z. nur in ein paar Worten mir zugängliche Notiz von Cullerier und Maignault über das Zusammentreffen einer Eiterung inmitten der Hemisphären des Grosshirns mit langjähriger Kakosmie (10); ist es da wirklich ausgeschlossen, dass eine übersehene Eiterung der Nase oder der Nebenhöhlen das Primäre und der Gehirnabscess eine Metastase war und, nach dem Gesetze der specifischen Energie der Nerven, Beziehung zu der Kakosmie überhaupt nicht hatte?

Das Vorhandensein von Anosmie, Kakosmie, Ageusie und Parageusie ist durchaus nicht, wie oft so leichthin geglaubt wird, eine gleichgiltige, nur von Anhängern von Brillat-Savarin, von Chemikern, Theeschmeckern, Delicatesshändlern u. dergl. Personen zu beklagende Sache. Wenn auch directe Lebensrettung durch frühzeitige Wahrnehmung sich entwickelnder irrespirabler Gase, Kohlenoxyd u. dergl., oder wie bei den von Alexander Puschkin (Werke, Moskau 1903, S. 968) geschilderten, in einem gewaltigen Schneesturm verirrten Personen durch exquisite Leistungsfähigkeit einer, Rauch nicht sichtbarer Wohnungen aus der Ferne wahrnehmenden —, Nase, eine Seltenheit oder eine grosse Seltenheit darstellt; wenn zeitiges Erkennen einer Sumpfluft, wie in den schon von Benvenuto Cellini (Vita, II 113) gefürchteten Maremmen von Siena vermittelst einer feinen Nase eine febbre pestilenziale ed ammanzante nur in einem so oder so grossen Theile der Fälle vermeiden lassen mag, das Erkennen früher Stadien der Masern, der Pyämie und anderer Infectionskrankheiten durch den Geruchssinn nur einzelnen Personen möglich sein, der Schnapsdunst dadurch erkannter, faullenzender Mitglieder von Krankenkassen ärztliche Kassensclaven nur in einzelnen Fällen entlasten wird; wenn ein plötzlicher und lange andauernder Verlust von zwei Sinnesorganen, des Geruchs- und Geschmacksvermögens,

Digitized by Google

wie ich ihn im Jahre 1889 selbst erfahren, auch nicht so bedeutungsvoll und niederdrückend ist wie der des Gehör- oder Gesichtssinnes, so dass man mit Milton auch in Bezug hierauf und allgemeinhin sagen möchte „ . . . and wisdom at on entrance quite shut out": — so muss mangelhafte Leistungsfähigkeit in dieser Hinsicht doch für Jedweden so lästig und peinvoll sein, dass noch gar Mancher das Anfrieren in der Winterkälte dem Anmodern in auf modrigem Grunde erbauten modernden Häusern, wie in denen von Danzig, vorziehen wird. Einen weiteren Folgezustand mancher Anosmie habe ich schon im Jahre 1880 erwähnt, die Unsauberkeit mancher solcher Kranken an ihrem Körper und den dann öfters zu findenden üblen Schweissgeruch, während die von Martial VI, 93 so unvorteilhaft geschilderte Thais, tot balnea petens, aber immer Thaida olens, an irgend einer andersartigen objectiven Kakosmie gelitten haben dürfte. Ferner hat bereits v. Tröltsch erwähnt, dass mit chronischen Nasenleiden behaftete Personen leicht einem Einsiedlerleben verfallen,und es ist, wie ich schon vor sieben Jahren bemerkt habe (11) und was der Irrenarzt Royet von Lyon unlängst bestätigt hat (12), zweifellos dass manche Formen von Geisteskrankheit — und mit Ottolenghi (13) vielleicht selbst daraus sich erklärende Verbrechen — besonders auch vermeintlich hysterische Geruchs- nnd Geschmackshallucinationen, Berührungs- und Vergiftungsfurcht, Koprolalie u. dergl. durch in der Peripherie, in der Nase gelegene pathologische Momente bedingt werden können; so habe ich vor sieben Jahren an eitrigem Augen- und Nasencatarrh eine kurze Zeit lang ein junges Mädchen behandelt, das bald darauf in der Blüte ihrer Jahre wegen „Geruchshallucinationen" in eine Irrenanstalt verbracht wurde, ohne dass jedoch eine rhinologische Untersuchung oder Behandlung dort vorgenommen worden wäre, und vor etwa 11 Jahren ist in der hiesigen städtischen Irrenstation der Neffe eines bekannten Historikers zu Grunde gegangen, nachdem er über subjective Kakosmie in Folge einer erst bei der Section gefundenen Eiterung der Kieferhöhle lange, lange Zeit geklagt hatte. Auch die Cesca des Decamerone VI, 8, welcher quando andava per via, si forte veniva del cencio, che altro che torcere il muso non faceva, quasi puzzo le venisse di chiunque vedesse o scontrasse, auch die Cesca würde durch Ausschwemmen ihrer Kieferhöhlen vielleicht etwas liebenswürdiger und weniger „hysterisch" geworden sein, während eine derartige Therapie bei der Lady Macbeth, deren little hand all the perfumes of Arabia could not sweeten, eine derartige Therapie natürlicher Weise ganz erfolglos geblieben wäre.

Literatur.

1. Monatsschr. f. Ohrenheilk. 1886, No. 2, Fall 1, 11 u. 23. — Berliner klin. Wochenschr. 1888, 37.
2. Moldenhauer: Krankheiten der Nasenhöhle, 1886, pag. 172. — Lichtwitz-Jeanty: L'empyème de l'antre d'Highmore, 1891, pag. 40. — Zarniko: Kakosmia subj. 1896. — Moure: cit. von Collet, Bull. de la Soc. franç. d'otolog. 1899, pag. 112.
3. Grundzüge der Kriegschir. 1864, pag. 2,42 etc.
4. Joh. Ranke, Physiologie 1872, pag. 847.
5. Berliner klin. Wochenschr. 1903.
6. Bull. de la Soc. franç. d'otolog 1898, pag. 385, u. 1899., pag. 130.

Digitized by Google

7. Nasenhöhle, 1893, I., Tafel XXXIII, 5.
8. Hyrtl: Topogr. Anatom. 1882, I, pag. 355.
9. Psychiatrie, 1890, pag. 191.
10. Ranke: L. c.
11. Monatsschr. f. Ohrenheilk, 1897, No. 11 u. 12.
12. Arch. internat. de laryngol., Paris, 1903, pag. 1204.
13. Bull. de la soc. franc. d'otolog. 1899, pag. 119. — Zeitschr. f. Physiolog. d. Sinnesorgane, 1894.

Die Beziehungen der eitrigen Mittelohrentzündung zur epidemischen und tuberculösen Meningitis.

Von

Docenten Dr. **Ferdinand Alt** in Wien.

Dem Otiater erwachsen mitunter Schwierigkeiten, wenn er am Krankenbette bei einer Meningitis bezw. einer intracraniellen Erkrankung zu entscheiden hat, ob dieselbe die Folge einer gleichzeitig bestehenden Otitis, also otogen sei.

Wenn wir von otogener Meningitis sprechen, denken wir immer an die diffuse eitrige Meningitis. Es ist jedoch zweifellos, dass sowohl die epidemische Cerebrospinalmeningitis als auch die tuberculöse Meningitis otogenen Ursprung haben können.

Wenn ich auf Grund einer Reihe von Beobachtungen von otogener tuberculöser und epidemischer Meningitis sprechen werde, so ist es mir wohl bekannt, dass bei beiden Formen der Meningitis nicht selten Otitiden vorkommen können, denen keine ursächliche Bedeutung für die Erkrankung der Hirnhäute zukommt.

Bei tuberculösen Individuen kommen chronisch eitrige Mittelohrentzündungen häufig vor. Die Infection der Meningen erfolgt nicht vom Ohre aus, sondern auf dem Wege der Blut- oder Lymphbahn, von den Lungen oder einem anderen tuberculösen Herde her. Die Otitis hat in diesem Falle nur die Bedeutung einer zufälligen Complication.

Es ist fernerhin eine bekannte Thatsache, dass bei der epidemischen Cerebrospinalmeningitis sehr häufig eitrige Entzündungsprocesse im Labyrinth mit consecutiver Taubheit auftreten, und dass diese Entzündungsprocesse mitunter auf das Mittelohr übergreifen.

Die Entstehung der eitrigen Labyrinthentzündung ist auf die Fortpflanzung der Entzündung längs des Perineuriums der Hörnerven, häufiger jedoch auf das Eindringen des eitrigen meningitischen Exsudates durch den Aquäductus cochleae in das Labyrinth zurückzuführen (Politzer).

Einschlägige Mittheilungen liegen vor von Schwabach, Brieger, Gradenigo, Heller und Habermann.

Es kann ferner bei einem an tuberculöser oder epidemischer Meningitis leidenden Kranken zu einer Infection der Paukenhöhle in Folge des eingetrockneten Secretes, das sich bei bewusstlosen Patienten im

Digitized by Google

Nasenrachenraume ansammelt, und zu schweren hämorrhagischen Otitiden kommen, die mit den primären Krankheitserregern Nichts zu thun haben.

Eine einschlägige Beobachtung machte ich im vorigen Jahre.

Am 25. September 1903 wurde ich auf die zweite medicinische Abtheilung des Krankenhauses Rudolfsstiftung zu einer 21jährigen Pat. geholt; die Kranke war bewusstlos, reagirte nicht auf Anreden, sie hatte rechtsseitige Abducenslähmung, Parese der linken oberen Extremität, zeitweiliges Erbrechen. Patellarreflexe fehlten, Sehnenreflexe rechts vorhanden, links fehlend, Nackensteifigkeit und Nackenschmerz, Drüsenschwellung an der rechten Halsseite, Druckempfindlichkeit der Wirbelsäule. Temp. 38°, Puls 56—60.

Die Pat. war seit vier Tagen auf der Abtheilung. Die meningitischen Symptome waren allmählich aufgetreten, dem Krankheitsprocesse war schon durch vier Wochen das Gefühl von Schwäche und Ameisenlaufen an der linken Körperhälfte vorausgegangen; überdies bestand das Gefühl, als ob die ganze linke Körperseite gelähmt wäre.

Die Ohrenuntersuchung ergab starken hämorrhagisch-eitrigen Ausfluss aus dem rechten Ohre, Perforation im hinteren oberen Quadranten des Trommelfelles, die übrigen Theile der Membran entzündet. Die Paukenschleimhaut stark aufgelockert. Das linke Trommelfell diffus geröthet, vorgewölbt, Details nicht erkennbar. Bei der Paracentese entleerte sich unter starkem Drucke stehendes blutig-eitriges Secret.

Es war zu entscheiden, ob die Meningitis otogen sei. Der Process rechts entsprach einer acuten Exacerbation einer chronischen Otitis und konnte bei der Intensität des Entzündungsprocesses als Ursache herangezogen werden. Anamnestisch waren diesbezüglich keine Anhaltspunkte zu erheben. Dagegen sprachen die oben geschilderten Prodromalerscheinungen und der Verdacht einer beiderseitigen Spitzentuberculose.

Bei der Lumbalpunction entleerte sich trübe, seröse Flüssigkeit mit wenig Fibrinbeimengungen. Sie enthielt vorwiegend einkernige Lymphocyten, wenige polynucleäre Leucocyten. Die Untersuchung auf Tuberkelbacillen war negativ, ebenso die culturelle Untersuchung auf andere Bacterien. Der Befund sprach für eine tuberculöse Meningitis.

Bei der Obduction wurde eine tuberculöse Encephalitis der rechten Hemisphäre, namentlich der vorderen und hinteren Centralwindung, und eine basilare Leptomeningitis vorgefunden.

Bei der epidemischen Genickstarre kann auch unabhängig von intracraniellen Erkrankungen eine Infection des Mittelohres mit dem Meningococcus intracellularis von der Nase aus erfolgen.

Am 21. März 1897 wurde ich auf die Klinik Schrötter zu einem 14jährigen Knaben geholt, der seit 9. März an epidemischer Genickstarre erkrankt war. Die Diagnose war von Herrn Doc. Dr. Schiff durch Lumbalpunction sichergestellt.

Am 12. Krankheitstage, als die meningitischen Erscheinungen schon völlig zurückgegangen waren, begann der Pat. über Schmerzen im linken Ohre zu klagen. Ich fand eine Otitis media acuta; eine Paracentese konnte wegen eines heftigen Aufregungszustandes des Pat. nicht ausgeführt werden. Noch am selben Tage erfolgte spontaner Durchbruch. In frisch gefärbten Präparaten des aus der Tiefe des

Digitized by Google

Gehörganges entnommenen Eiters konnten neben anderen Bacterien intracelluläre Diplococcen nachgewiesen werden, die auch schon zwei Tage vorher im Nasensecrete vorgefunden worden waren. Typische Reincultur ging nicht auf, zumal im Eiter aus dem Gehörgange auch noch andere Bacterien vorhanden waren.

Die Erkrankung der Meningen war offenbar von der Nase ausgegangen; nachdem sie schon 12 Tage bestanden hatte, erfolgte gleichfalls von der Nase aus eine Infection des Mittelohres. Ich kann bei diesem Falle nicht von einer otogenen Meningitis sprechen, obgleich es nicht ausgeschlossen ist, dass der Weg der Infection von der Nase durch das Ohr zu den Meningen führte und die Otitis, so lange der Knabe schwere meningitische Symptome darbot, nicht beachtet wurde und sich erst manifestirt hat, als eine Besserung des Allgemeinbefindens eintrat.

Einen ähnlichen Fall beschreibt Stein bei einem 6jährigen Mädchen, das im Verlaufe einer Cerobrospinalmeningitis am 10. und 11. Tage erst rechts, dann links an Ohrenfluss erkrankte. Stein führte am 20. Tage eine beiderseitige Aufmeisselung des Warzenfortsatzes aus und fand zähen Schleim „wie Hühnereiweiss" im Mittelohre, im Warzenfortsatze und in der Schädelhöhle. In demselben wurde der Diplococcus intracellularis Weichselbaum nachgewiesen; der Fall heilte aus.

Albrecht und Ghon kommen in einer Arbeit „Ueber die Aetiologie und Pathologie der Meningitis cerebrospinalis epidemica" (aus dem Institute Weichselbaum in Wien) zu dem Ergebnisse, dass die Nasenhöhle resp. die Nebenhöhlen des Schädels die Eingangspforte für die Erreger der Meningitis cerebrospinalis bilden. Am häufigsten fanden sie bei den Sectionen entzündliche Veränderungen der Nase, des Nasenrachenraumes, und sehr häufig liessen sich in dem entsprechenden Secrete gramnegative, gonococcenähnliche Formen als Diplococcen und in Tetraden nachweisen, am häufigsten in den acut verlaufenden Fällen.

Einer dieser Befunde lautet:

„Die Schleimhaut des Rachengewölbes etwas geschwollen und gelockert, kaum geröthet, in einzelnen Buchten eitriges Secret, auch die Schleimhaut der Nasenhöhle etwas geschwollen und gelockert, wenig geröthet und namentlich hinten zwischen den Muscheln Spuren eines dicken, zähen, eitrigen Exsudates. Am Boden der linken Highmorshöhle dicker, gelblicher Eiter. Die Deckglaspräparate zeigen reichlich, die Cultur auf Serum-Agar spärlich den Diplococcus intracellularis meningitidis, während Agarculturen denselben nicht nachweisen lassen."

Das Ohr als die Eingangspforte der Infection betrachten Frohmann und Netter.

Frohmann fand post mortem als bemerkenswerthen Nebenbefund eine doppelseitige eitrige Mittelohrentzündung und konnte im Eiter microscopisch und culturell als einzigen Microorganismus den Diplococcus intracellularis meningitidis constatiren. Er glaubt, dass das Ohr möglicher Weise als Eingangspforte der Infection anzusprechen sei.

Netter fand unter 14 Fällen epidemischer Cerebrospinalmeningitis den Krankheitserreger zweimal im mitbetheiligten Ohre.

Airoldi berichtet über sieben Fälle von Ohrenerkrankung bei der epidemischen Genickstarre. Diese Mittheilung war mir nur im

Digitized by Google

Referate zugänglich, und ich konnte nicht ermitteln, ob die Ohren-Erkrankung der Meningitis vorausgegangen sei.

Albrecht und Ghon berichten über den Obductionsbefund bei einem 6monatlichen, an Genickstarre verstorbenen Kinde, bei welchem u. A. eine catarrhalische Rhinitis und beiderseitige Otitis media acuta nachgewiesen wurde.

Councilman, Mallory, Wright untersuchten in 19 Fällen das Nasensecret microscopisch; in 15 Fällen davon fanden sie gramnegative Coccen, morphologisch mit dem Diplococcus intracellularis meningitidis identisch. Unter fünf Fällen fanden sie dreimal bei Genickstarre im Exsudate der complicirenden Otitis media den characteristischen Krankheitserreger.

Es wurde meiner Meinung nach bisher der Umstand zu wenig gewürdigt, dass das Ohr als Eingangspforte bezw. als Zwischenglied der Infection bei der epidemischen Genickstarre zu betrachten sei. So lange schwere meningitische Erscheinungen bestehen, können die Kranken nicht durch Klagen über Ohrenschmerzen die Aufmerksamkeit des behandelnden Arztes auf dieses Organ lenken. Der Otiater wird erst beigezogen, wenn eine profuse Otorrhoe aufgetreten ist oder wenn nach Besserung des Allgemeinbefindens die Patienten über Ohrenbeschwerden klagen. Die Folge hiervon ist, dass die Otitis entweder ganz übersehen wird, oder aber als erst im Verlaufe der Meningitis entstanden bezeichnet wird.

Bei der Necropsie haben die Obducenten keine Veranlassung, Ohrenbefunde zu erheben, wenn sie nicht auf eine Ohrenaffection aufmerksam gemacht werden, während sie es jetzt nicht mehr unterlassen, den Nasenrachenraum genau zu inspiciren, wobei sie fast regelmässig im Secrete den characteristischen Krankheitserreger nachzuweisen in der Lage sind.

Eine otogene tuberculöse Infection der Meningen kann in dreifacher Weise erfolgen: durch Contactinfection, auf dem Wege der Lymphbahn und auf embolischem Wege.

Die Contactinfection ist jedem Otiater bekannt, gehört jedoch zu den Seltenheiten.

Politzer fand öfter die Dura und die laterale Sinuswand in grosser Ausdehnung freiliegend und von Eiter umspült, ohne dass sich dieser Befund im Krankheitsbilde irgendwie manifestirte und ohne dass es zu einer tuberculösen Meningitis gekommen wäre.

Von diesen Fällen will ich nicht weiter sprechen, zumal sie gewöhnlich mit ausgebreiteter, zum Tode führender Lungenphthise combinirt sind.

Ein besonderes Interesse verdienen jedoch jene Fälle, bei welchen im Anschlusse an eine acute Mittelohrentzündung bei Personen mit latenter Tuberculose eine tuberculöse Meningitis auftritt. Das Characteristische des Krankheitsprocesses besteht darin, dass die Otitis unter dem Bilde einer frischen intensiven Entzündung einsetzt, die bei der bacteriologischen Untersuchung gewöhnlich als Streptococceneiterung bestimmt wird und dennoch eine tuberculöse Hirnhautentzündung nach sich zieht. Es ist bekannt, dass bei Individuen mit latenter Tuberculose ein Gelenktrauma, z. B. das Anschlagen des Knies an einen kantigen Gegenstand, zu einer tuberculösen Gonitis führen kann.

Digitized by Google

Die am Orte der Contusion gesetzte Hyperämie giebt Anlass zur Etablirung des tuberculösen Processes.

Ich stelle mir vor, dass in analoger Weise die Hyperämie bei einer acuten Mittelohrentzündung von verschiedener bacterieller Ursache bei Patienten mit latenter Tuberculose zu einer tuberculösen Infection der Hirnhäute führen kann. Dass man in diesen Fällen nicht von einem zufälligen Zusammentreffen beider Krankheitsprocesse sprechen kann, möchte ich nun an einigen Beispielen demonstriren.

Im December 1903 operirte ich im Kronprinz Rudolf-Kinderspitale einen 4jährigen Knaben wegen linksseitiger acuter eitriger Mittelohrentzündung mit eitriger Ostitis des linken Warzenfortsatzes. Die Erkankung bestand seit 14 Tagen und war nach Masern aufgetreten. Kein Symptom sprach für einen tuberculösen Process. Das Trommelfell war beim zweiten Verbandwechsel nach sistirter Secretion wieder abgeblasst und geschlossen. Der Wundverlauf anscheinend normal. Plötzlich traten — vier Wochen nach dem operativen Eingriffe — meningitische Erscheinungen auf, die den Beginn einer tuberculösen Meningitis mit characteristischem Verlaufe darstellten, welcher das Kind erlag. Eine Obduction wurde nicht ausgeführt.

Im März 1902 hatte ich Gelegenheit, einen vierjährigen Knaben mit einer rechtsseitigen Otitis media acuta zu behandeln Die Erkrankung war binnen einer Woche ausgeheilt, das Trommelfell ganz abgeblasst, das Hörvermögen annähernd normal, der Warzenfortsatz nicht druckempfindlich, äusserlich unverändert. Nach 14 Tagen traten bei dem Kinde meningitische Erscheinungen auf. Der Hausarzt diagnosticirte eine tuberculöse Meningitis. Die Lumbalpunction sollte nach meinem Vorschlage entscheiden, ob eine Operation auszuführen sei. Der Hausarzt beharrte auf seiner Diagnose und verweigerte, von den Angehörigen unterstützt, die Ausführung der Lumbalpunction oder eines operativen Eingriffes.

Der weitere Verlauf rechtfertigte die Anschauung des Hausarztes: Es entwickelte sich das typische Bild einer tuberculösen Meningitis, welcher das Kind erlag. Eine Obduction wurde nicht ausgeführt.

Ueber das Zusammentreffen einer eitrigen Mittelohrentzündung mit tuberculöser Meningitis berichten Leutert, Hinsberg und Haike.

Der Fall von Leutert ist folgender: Ein zwei Jahre altes Kind wurde in der Hallenser Klinik wegen einer linksseitigen acuten Warzenfortsatzeiterung operirt. Im Eiter waren Diplococcen in Reincultur. Während der Nachbehandlung — die Wunde war noch nicht ganz geschlossen — erkrankte das Kind unter meningitischen Erscheinungen. Bei der Lumbalpunction entleerten sich ca. 15 ccm klar aussehender, bei seitlicher Beleuchtung opalescirender Flüssigkeit. Die microscopische Untersuchung ergab nur ganz vereinzelte mononucleäre Leucocyten, keine Microorganismen. Bei der Section wurde eine tuberculöse Meningitis nachgewiesen.

Hinsberg berichtet: Ein fünfjähriger Knabe erkrankte an rechtsseitiger acuter eitriger Mittelohrentzündung. Nach 10 Tagen hört der Ausfluss auf. Seither war das Kind weniger lebhaft, klagte über Kopfschmerz und erbrach mitunter. Bei der Aufnahme in die Ohrenklinik — 8 Wochen nach Beginn der Otitis — ist das rechte Trommel-

Digitized by Google

fell noch leicht verdickt und geröthet, leichte Parese des linken Beines und später auch des linken Armes; taumelnder Gang. Beiderseits Neuritis optica.

Bei der Lumbalpunction entleerte sich unter etwas erhöhtem Drucke ganz klare Flüssigkeit, in der sich auch keine Wolke bildete. Dieselbe erweist sich bei der Untersuchung als steril. Es wird ein Hirnabscess supponirt und bei der Exploration des Schläfelappens Nichts vorgefunden. Die Obduction ergab tuberculöse Meningitis.

Haike berichtet über zwei Fälle: Ein fünfjähriges Mädchen erkrankt an linksseitigem Ohrenfluss unter heftigen Schmerzen. Nach drei Wochen treten meningitische Erscheinungen auf. Die Lumbalpunction ergiebt wässerige, unter hohem Drucke stehende, flockig getrübte Flüssigkeit. Der microscopische Befund zeigt, dass die Flocken aus zusammengeballten Eiterkörperchen gebildet werden, ferner Streptococcen, die sich auch in der Cultur entwickeln, keine Tuberkelbacillen. Bei der Obduction wird eine tuberculöse Leptomeningitis basilaris et cerebelli und ein ungewöhnlich starker Hydrocephalus internus nachgewiesen. Haike nimmt an, dass zu einer tuberculösen Meningitis eine eitrige Infection hinzutrat. — Ein sieben Monate altes Kind erkrankt an beiderseitigem Ohrenfluss unter Fieber. Nach 14 Tagen wird es in fast somnolentem Zustande in das Spital gebracht und zeigt meningitische Erscheinungen. In den Ohren schleimig-eitriges Secret, in dem verschiedene Coccen, aber keine Tubercelbacillen gefunden werden. Bei der Lumbalpunction wird eine leicht getrübte Flüssigkeit entleert. In derselben bildet sich über Nacht eine spinnwebenartige Flocke, welche reichlich Tuberkelbacillen enthält. Die Section musste unterbleiben.

Diese sechs Fälle zeigen eine vollkommene Uebereinstimmung. Bei Kindern mit latenter Tuberculose schloss sich an eine acute eitrige Mittelohrentzündung von nicht tuberculösem Character eine tuberculöse Meningitis an. Es liegt kein Grund vor, ein zufälliges Zusammentreffen beider Erkrankungen anzunehmen, vielmehr ist im Sinne meiner Ausführungen eine otogene tuberculöse Hirnhautentzündung zu supponiren.

Zur Enstehung des Trommelfellrisses durch Kopfknochenerschütterung.

Von

Docent Dr. **Alexander Baurowicz** (Krakau).

Neben den indirecten Verletzungen des Trommelfelles, welche durch plötzliche Luftdruckschwankung hervorgerufen werden und häufig, wenn sie auch auf verschiedene Art zu Stande kommen, beobachtet werden, gehören die Fälle, wo ein Trommelfellriss durch eine blosse Kopfknochenerschütterung vorkommt, zu den grossen Seltenheiten. Viel häufiger sind die Rupturen, die dadurch hervorgerufen werden, dass eine Fractur des Gehörganges oder des Schläfenbeines sich auf das Trommelfell

Digitized by Google

ausdehnt. Die Bedeutung der ersteren erscheint forensisch und in Begutachtung der Unfallsfälle mitunter sehr wichtig und sind diese als richtige Contrecoup-Rupturen zu deuten.

Im April vorigen Jahres hatte ich Gelegenheit, einen solchen Fall zu begutachten und sprach mich in der Richtung aus, dass es annehmbar erscheine, den Trommelfellriss in diesem Falle mit dem Unfalle, als Wirkung einer Kopfknochenerschütterung, in Zusammenhang zu bringen.

In der Märznummer 1904 dieser Monatsschrift veröffentlichte Böhm[1]) aus Haug's Poliklinik in München drei Fälle von Perforationen des Trommelfelles durch Contrecoup. In zwei von diesen handelte es sich um doppelseitige Verletzung, welche ebenso wie im Falle Stankowski[2]) durch einen Schlag auf das eine Ohr entstanden sind. Frank[3]) und Ray[4]) fanden nach einem Sturze auf das Hinterhaupt eine beiderseitige Trommelfellruptur ohne andere Verletzung. Im dritten Falle von Böhm war die Verletzung eine einseitige, ebenso wie in den mitgetheilten Fällen von Gruber[5]), Urbantschitsch[6]), Corradi[7]), Chimani[8]) und in meinem. Im Falle Gruber's entstand eine Trommelfellruptur durch Anstossen an die Stirne. Urbantschitsch beobachtete eine Ruptur im hinteren unteren Quadranten, welche durch einen leichten Sturz auf das Hinterhaupt eingetreten ist. Die Fälle Corradi's betreffen einen Radfahrer, der bei einem Sturze mit der Schläfe auf den Boden stiess, und einen Offizier, bei welchem ein Schneeballwurf Ursache der Perforation war.

Von den Fällen Böhm's erweckte besonders der dritte, dem Unfall angehörende, mein grösstes Interesse, so dass er mir eine Art Pflicht auferlegte, auch durch meinen Fall die spärliche Literatur solcher Fälle zu bereichern, um einer Kritik des Entstehens der Trommelfellrisse durch eine Kopfknochenerschütterung als Material zu dienen. Es gereicht mir auch zum Vergnügen, durch die Publication meines Falles mich der Anschauung Böhm's über die Art der Entstehung solcher Trommelfellrisse vollständig anzuschliessen und sie auch als durch Ueberdehnung verursachte Berstungsbrüche, bedingt durch den durch die Elasticität der Schädelknochen hervorgerufenen Contrecoup, aufzufassen.

Corradi nimmt in der Mittheilung seiner zwei durch die Schädelerschütterung entstandenen Trommelfellrisse, wo wahrscheinlich die

---

[1]) Willy Böhm: Ueber Verletzungen des Trommelfelles durch indirecte Gewalt. Monatsschr. für Ohrenheilk. 1904, S. 106.

[2]) R. Stankowski: Ueber doppelseitige Trommelfellrupturen. Monatsschrift für Ohrenheilkunde 1898, S. 353.

[3]) M. Frank: Erkenntniss und Behandlung der Ohrenkrankheiten 1845. Seite 295.

[4]) Ray: Zeitschrift für Ohrenheilkunde, Bd. 17, S. 65.

[5]) Gruber: Lehrbuch der Ohrenheilkunde 1888, S. 313.

[6]) Urbantschitsch: Lehrbuch der Ohrenheilkunde 1901, S. 545.

[7]) C. Corradi: Die Perforationen des Trommelfelles durch indirecte Ursachen, besonders vom gerichtsärztlichen Standpunkte. Archiv für Ohrenheilkunde 1897, Bd. 39, S. 287.

[8]) Chimani: Citirt nach Böhm.

Digitized by Google

Risse zufällig randständig waren, gerade diese Randständigkeit als ihre Eigenschaft an und erklärt sie durch einen Unterschied zwischen dem Trommelfelle und seinem knöchernen Rahmen, an welcher Stelle das Trommelfell der grössten Dehnung ausgesetzt wird. Dieser Entstehung durch Irradiation der angreifenden Kraft auf das schwächere Medium, hier das Trommelfell, widerspricht Böhm auf Grund seiner Fälle, wo die Perforation keine randständige war; ebenso war es auch in meinem Falle.

Auch der Theorie der Compressionsrupturen des Trommelfelles in Folge der Compression des Schädels tritt Böhm entgegen und erklärt sie eher als durch Ueberdehnung in der Ebene des Trommelfelles verursachte Berstungsbrüche.

In einem der Fälle Böhm's, welcher als Unfall zur Begutachtung stand, handelte sich um einen 30jährigen Tagelöhner, welchem beim Aufladen ein Baumstamm gegen den linken Unterkiefer stiess. Allmählich stellten sich Schmerzen am rechten Ohre und Schwerhörigkeit ein, neben Erscheinungen einer traumatischen Neurose. Es wurde am rechten Ohre eine Perforation im unteren Quadranten des Trommelfelles gefunden; der etwas verkalkte Hammergriff ragte in die Perforation hinein und auch hinter und vor der Perforation waren am Trommelfelle Verkalkungen zu sehen. Die Perforation durch Contrecoup kam hier an einem veränderten Trommelfelle zu Stande. In meinem Falle dagegen zeigten die übrigen Theile des Trommelfelles keine Veränderungen, was ja natürlich nicht ausschliessen kann, ob nicht gerade die Stelle, wo die Perforation entstanden ist, weniger widerstandsfähig war. Die Annahme einer localisirten geminderten Widerstandsfähigkeit trifft sonst nicht zu, da der Trommelfellriss ebenso gut in einem normalen Trommelfelle zu Stande kommen kann.

In meinem Falle handelte es sich um einen Bahnbediensteten, welcher bei der Ausfahrt des Zuges aus der Station auf der Plattform des Waggons stand und sich zu weit hinausbog, so dass er mit der linken Seite des Hinterhauptes an eine Planke anflog. Der Stoss war sehr heftig, wurde jedoch durch die Mütze theilweise abgeschwächt; der Mann setzte zwar die Reise weiter fort, klagte aber ausser über Schmerzen im Kopfe, über Sausen und Taubgefühl im rechten Ohre. An einer grösseren Station meldete er den Unfall einem Arzte, welcher ihm auch rieth, die Fahrt zu unterbrechen. Trotzdem hat er seine Tour fortgesetzt, sah sich jedoch am nächsten Tage genöthigt, sich krank zu melden. Er wurde von einem Bahnarzte untersucht, welcher aber nichts Auffallendes constatiren konnte. Der Verletzte trat aber seinen Dienst nicht wieder an, und am neunten Tage nach dem Unfalle wurde er mir zur Begutachtung zugewiesen.

Ausser Sausen und Taubgefühl im rechten Ohre klagte er noch über Schwindel und eine psychische Unsicherheit, welche ihn abschreckte den Dienst wieder aufnehmen zu sollen. Wenn man auch in Unfallsfällen die subjectiven Klagen sehr vorsichtig aufnehmen muss, so schenkte ich ihnen doch Glauben, weil der Stoss hier auf die linke Seite des Kopfes gewirkt hatte, der Kranke aber umgekehrt über das rechte Ohr klagte. Am linken Ohre fand ich auch ausser mässiger Einziehung und Trübung des Trommelfelles normale Verhältnisse; rechts

Digitized by Google

dagegen sah man gleich am Umbo eine Perforation von der Grösse einer kleinen Erbse, die dem hinteren unteren Quadranten des Trommelfelles gehörte. Die Ränder der Perforation waren geröthet und angeschwollen, zeigten eine ausgesprochene reactive Entzündung; die Schleimhaut des Promontoriums war sonst blass. Weber wurde deutlich nach rechts lateralisirt, Rinne rechts negativ, Flüstersprache auf $^1/_4$ m.

Ich hatte nun vor mir eine Perforation, deren Ränder eine reactive Entzündung zeigten, wahrscheinlich von dem zwei Mal wiederholten Ausspritzen, welches früher bei dem Kranken vorgenommen wurde. Ich nahm nun die Perforation als eine frische an und führte sie auf den Schlag, welchen der Betreffende bei dem Unfalle auf die linke Seite des Hinterhauptes bekommen hat, zurück. Die Entstehung der Perforation erklärte ich durch ein Contrecoup bei der durch den Stoss herbeigeführten Schädelerschütterung, also eine vom Unfalle abhängige Verletzung. Ausserdem waren beim Patienten andere nervöse Erscheinungen zu constatiren, auf welche ich aber nicht näher einzugehen brauche.

Ich empfahl dem Kranken, Watte in das Ohr zu stecken; in einigen Tagen kam derselbe mit einem serös-eitrigen Ausflusse aus demselben Ohre, der aber bald sistirte. Später, nachdem die Oeffnung in dem Trommelfelle sich nicht vernarben wollte, nahm ich eine systematische Aetzung der Ränder mit 50proc. Trichloressigsäure vor, um eine Vernarbung der Perforation zu erzielen, was aber trotz der grössten von mir angewandten Mühe misslang.

Die durch Contrecoup in meinem Falle entstandene Perforation möchte ich mir auch nicht durch eine Theorie der Compression oder die der Irradiation erklären: eher im Sinne Böhm's als eine durch Ueberdehnung verursachte Berstungsruptur, herbeigeführt durch die Schädelerschütterung in Folge des Stosses.

Ueber Contrecouprupturen spricht sich Stankowski in der Weise aus, dass durch das Trauma eine Erschütterung der Kopfknochen herbeigeführt wird, das Trommelfell hierdurch nach verschiedenen Richtungen gezerrt wird und dabei einreisst.

Urbantschitsch erklärt, dass mitunter Schlag, Stoss oder Fall auf den Kopf, ja sogar Sprung, durch die hierdurch hervorgerufene heftige Erschütterung des Kopfes oder Körpers eine starke Schwingung der Membran und so eine Zerreissung des Trommelfelles ergeben kann.

* * *

Weiter möchte ich hier einen Fall erwähnen, wo es wieder auf indirectem Wege in Folge der hinter das Ohr erhaltenen Schläge zu einem lappenförmigen Abreissen des Trommelfelles gekommen ist.

Es handelte sich um einen Mann, welcher im Streite einige heftige Schläge mit der Faust hinter das linke Ohr bekommen hat. Der Betreffende bekam ein Taubgefühl im linken Ohre und blutete stark aus demselben. Ich sah den Kranken am fünften Tage nach dieser Schlägerei und gewahrte im äusseren Gehörgange reichliches frisches Blut, erfuhr auch vom Patienten, dass ihm das Blut seit dem Falle ununterbrochen fliesse.

Ich fand ferner eine grosse Lücke, welche die hintere Hälfte des Trommelfelles einnahm und diese, in Form eines Lappens, lag um-

Digitized by Google

geklappt an dem vorderen Theile des Trommelfelles. Der Rand des Lappens war blutig unterlaufen, bläulich gefärbt; die Blutung rührte aus dem Rahmen des Trommelfelles. Durch die grosse Lücke im Trommelfelle konnte man leicht das Innere der Trommelhöhle, welche sonst keine Veränderungen zeigte, übersehen.

Ich nahm nun eine Sonde und legte den Lappen auf seine Stelle zurück, wo er auch liegen blieb. Jetzt sah man das ganze Trommelfell intact, nur gegen seinem hinteren Rand war es bläulich gefärbt, so dass man jetzt eine Verletzung kaum erkennen konnte; man sah nur eine Infusion mit Blut und Röthung längs dem Anhaften des hinteren Randes des Trommelfelles. Das Bluten aus dem Rahmen hörte auf und der Kranke war erstaunt, wie er jetzt plötzlich besser höre.

Wenn auch der Lappen festsass, so habe ich ihn doch in seiner Lage mit einem Stückchen Jodoformgaze unterstützt und auch den äusseren Gehörgang leicht austamponirt. Der Lappen wuchs anstandslos an und es kehrten bald normale Verhältnisse zurück.

Die Bildung des Lappens kann man sich nicht anders erklären, als dass hier sich der hintere Theil des Trommelfelles zusammen mit dem Annulus fibro-cartilagineus abriss. Auf diese Weise konnte sich ein Theil des Trommelfelles als Lappen erhalten, der sich sonst zurückgezogen, eingerollt und event. nur einen unvollständigen Lappen gebildet hätte, wie solche beschrieben sind. Die fortdauernde Blutung stammte aus dem Rahmen des Trommelfelles, und es ist bekannt, dass es überhaupt bei randständigen Rissen des Trommelfelles gewöhnlich stärker blutet.

Die Abreissung eines Theiles des Trommelfelles entstand hier auf indirecte Gewalt und ihre Art in Form eines ausgesprochenen Lappens bildet deshalb eine Seltenheit.

Einen interessanten, dem meinigen sehr ähnlichen Fall eines äusserst randständigen Risses des Trommelfelles finde ich bei Urbantschitsch[9]), welcher bei einem Kranken nach einem Sturze auf den Kopf eine Abhebung des Trommelfelles an der unteren Peripherie ohne eigentlichen Substanzverlust beobachtete; die Blutung aus dem Ohre war in diesem Falle auch eine bedeutende.

Aehnliche spaltförmige Perforationen knapp am Rande der Anhaftung des Trommelfelles wurden zwar beobachtet, gehören aber sonst zu den seltenen Verletzungen.

— — —

Nachtrag

zum Bericht über die XIII. Sitzung der Vereinigung westdeutscher Hals- und Ohrenärzte.

Röpke: Ueber Endotheliome der Nasenhöhle.

23jährige Patientin; dieselbe litt viel an Kopfschmerzen, welche sich nach einem Unfalle (Fall einer Kellerthür auf den Kopf) wesentlich steigerten. Es traten später linksseitige Schwerhörigkeit, Verstopfung

[9]) Urbantschitsch: L. c., S. 295.

Digitized by Google

der beiden Nasenseiten und Blutungen auf, wozu sich Verlust des Geruchsvermögens und zeitweiliges Erbrechen gesellten; ferner stellten sich Sehstörungen (Doppelbilder) und Unbeweglichkeit der Zunge (nach links) und des Unterkiefers ein. Am linken Unterkieferwinkel bildete sich eine hühnereigrosse Geschwulst.

Spiegel- und Digitaluntersuchung des Nasenrachenraumes war unmöglich; bei Rhinoscop. anter. wurde im hinteren Drittel der Nase ein grauweisser, leicht blutender Tumor constatirt. Ergebniss der microscopischen Untersuchung nach Probeexcision: Endotheliom.

R. nimmt den linken Processus pterygoideus als Ausgangspunkt an, von dem der Tumor in die Flügelgaumengrube und wahrscheinlich durch das Foramen sphenopalatinum in die obere Nasenhöhle und Nebenhöhlen etc. übergriff. Später ist dann der Tumor in das Schädelinnere (Erbrechen!) und vermuthlich durch die Keilbeinhöhlenwandungen hindurch nach dem Sinus cavernosus (Abducenslähmung!) durchgebrochen.

Von operativen Eingriffen wurde Abstand genommen und ist die Patientin unter meningitischen Erscheinungen gestorben.

R. glaubt bestimmt, dass die rasche Wucherung des Tumors durch den Unfall hervorgerufen ist.

Nach der Zusammenstellung von sieben Fällen aus der Literatur kommt R. zu dem Schlusse, dass die Prognose selbst bei frühzeitiger Behandlung und Operation schlecht sei. **Moses.**

II. Referate.

a) Otologische:

Otogene Senkungsabscesse. Vortrag, gehalten in der wissenschaftlichen Versammlung des Wiener med. Doctorencollegiums am 29. Februar 1904. Von Dr. Ernst Urbantschitsch. (Wiener med. Presse 1904, No. 12 u. 13.)

Die vorliegende Arbeit hatte — wie aus dem Untertitel ersichtlich ist — zunächst den Zweck, ein allgemein ärztliches Publikum mit einem der wichtigsten otologischen Gebiete vertraut zu machen und ihm die Gefahren vor Augen zu führen, die den Durchbruch der Eiterungsprocesse aus dem Warzenfortsatze gemeiniglich begleiten. Dadurch aber, dass der Autor seine Ausführungen durch einige selbstbeobachtete Fälle von besonderem otologischen Interesse illustrirt und dass er ferner die gesammte einschlägige Literatur mit grossem Geschick zur Erhärtung seiner Thesen heranzieht, gewinnt die Publication auch für den Fachmann Bedeutung.

Urbantschitsch bringt die otogenen Senkungsabscesse am Halse je nach dem eingeschlagenen Wege in drei Categorien und unterscheidet:

1. Den Abscessus dissecans superficialis. Dieser liegt über der Fascia superficialis, d. i. dem oberflächlichen Blatt der Fascia colli.

2. Den Abscessus dissecans profundus, welcher zwischen dem oberflächlichen und dem tiefen Blatt der Fascia colli gelegen ist.

Digitized by Google

Tritt dieser tiefgelegene Abscess an den seitlichen Partien des Halses auf, so will ihn Urbantschitsch als Abscessus dissecans profundus colli von dem im Nacken sitzenden Abscessus dissecans profundus nuchae unterschieden wissen.

3. Den Abscessus dissecans praevertebralis sive retropharyngealis, zwischen der Fascia profunda und der Fascia praevertebralis gelegen.

Am wenigsten Gefahr für den Patienten und die geringsten Schwierigkeiten für die Diagnose und chirurgische Behandlung bietet der unter dem Platysma gelegene Abscessus d. superficialis. Ein Eindringen des Eiters in den Brustraum wird durch die Fascia superficialis gehindert, die am Brust- und Schlüsselbein inserirt.

Grössere Schwierigkeiten bereitet der von Bezold s. Z. genau studirte und beschriebene tiefe Halsabscess und in noch höherem Grade der in dem retrovisceralen lockeren Bindegewebe sich ausbreitende Abscessus dissecans retropharyngealis.

Urbantschitsch schildert nun ausführlich den Entstehungsmodus, den Verlauf, die Symptomatologie, die Prognose und die chirurgische Behandlung der erwähnten Senkungsabscesse und bringt am Schlusse seiner Arbeit sehr instructive casuistische Belege für seine Ausführungen, sowohl aus der Literatur, als auch — wie oben erwähnt — aus seiner eigenen Beobachtung.

Ein sehr umfangreicher Literaturnachweis beschliesst die Publication, der neben ihrem rein otologischen Interesse noch das Verdienst zukommt, das Interesse der practischen Aerzte auf ein eminent wichtiges Gebiet der Otochirurgie hingelenkt zu haben.

Hammerschlag (Wien.)

Ein Fall primärer, isolirter Mittelohrtuberculose. Von Dr. Rebbeling. Aus der Poliklinik für ohrenkranke Kinder in Dresden-Johannstadt. (Zeitschr. f. Ohrenheilk., XLVI, 1 u. 2.)

Der Fall hat dadurch eine besondere Bedeutung, dass der Nachweis der auf das Ohr beschränkten Tuberculose durch die Section geführt werden konnte, während bei den bisher bekannt gewordenen spärlichen Fällen von primärer Ohrtuberculose es sich nur um klinische Untersuchung gehandelt hat. Der Fall betrifft das zehnwöchige Kind einer an hochgradiger Lungentuberculose leidenden Mutter. In der rechtsseitigen Paukenhöhle fanden sich reichlich Granulationen, bei deren Entfernung zugleich der Hammerkopf extrahirt wurde. Es bestand Facialislähmung. Im weiteren Verlauf wurde die Stacke'sche Operation ausgeführt; die Granulationen wurden nach der Operation sofort in die Bauchhöhle von Meerschweinchen gebracht; die Thiere gingen nach acht Wochen an typischer Tuberculose ein. Bei dem Kinde kam es noch zu Abscessbildung am rechten Ellenbogen und linken Unterschenkel; zwei Monate nach der Operation erfolgte der Exitus. In den Granulationen der Paukenhöhle fand sich eine ziemliche Anzahl von Riesenzellen mit Tuberkelbacillen; im Uebrigen ergab die Section trotz darauf gerichteter Aufmerksamkeit in keinem sonstigen Organ Tuberculose, speciell nicht in der Lunge; zwar fanden sich dort neben

Digitized by Google

eitriger Bronchitis in beiden Oberlappen Abscesse; Bronchialdrüsen, Larynx, Tonsillen frei von Tuberculose. Die Entstehung dieser Abscesse führt Verf., ebenso wie die Vereiterungen am Unterschenkel und Ellenbogen auf die im Ohre neben der Tuberculose vorhandenen Eitererreger zurück; auf welchem Wege die Weiterentwickelung stattgefunden hat, blieb unaufgeklärt; doch konnten die Lungenabscesse auch Folge der eitrigen Bronchitis sein und von hier aus auf metastatischem Wege die Abscessbildung am Ellenbogen und Unterschenkel entstanden sein. Was den Weg der tuberculösen Infection anbelangt, so glaubt Verf., dass dieselbe durch Uebertragung seitens der kranken Mutter, und zwar von der Mundhöhle des Kindes aus auf die Tube und Paukenhöhle erfolgt ist.

Keller.

Bemerkenswerther Fall von multiplen intracraniellen Complicationen bei chronischer Mittelohreiterung. Von Dr. Eulenstein in Frankfurt a. M. (Zeitschr. f. Ohrenheilk., XLVII, 1.)

In Folge Cholesteatombildung im Verlaufe einer chronischen Mittelohreiterung war es zu einem extraduralen Abscess, eitriger Thrombophlebitis des Sinus transversus, des Bulbus und der V. jugularis, periphlebitischem Abscess in der Gefässscheide der grossen Halsgefässe, Erweichung und Durchbruch der Sinuswand nach der Kleinhirnoberfläche, Kleinhirnabscess und embolischem Lungeninfarct gekommen. Durch rechtzeitiges operatives Eingreifen gelang es, den Fall zur Heilung zu bringen.

Keller.

Ueber die practische Bedeutung der Schädelindexmessung für die Mastoidoperationen. Von Dr. Schilling. Aus der Universitäts-Ohrenklinik Freiburg i. B. (Zeitschr. f. Ohrenheilk., XLVII, 1.)

Nach Körner ist in der Messung des Schädelindex ein werthvolles Criterium für die Unterscheidung zwischen sogen. gefährlichen und nicht gefährlichen Schläfebeinen gegeben, insofern bei Dolichocephalen die mittlere Schädelgrube höher über dem Gehörgange steht und der Sinus transversus weniger weit nach aussen gelagert ist als bei Brachycephalen. Wie eine Reihe anderer Autoren kommt Verf. auf Grund seiner Untersuchungen zu dem Schlusse, dass die anthropologischen Schädelformen keine sicheren Anhaltspunkte für die Erkennung der sogen. gefährlichen Schläfebeine abgeben. Dagegen wurde auch vom Verf. auf's Neue constatirt, dass der Sinus sigmoid. rechts durchschnittlich tiefer in den Knochen eindringt als der linke.

Keller.

Beitrag zur Prüfung der Gehörschärfe mit der Flüsterstimme. Von Dr. C. Reuter in Ems. (Zeitschr. f. Ohrenheilk., XLVII, 1.)

Die Sprachlaute kann man nach Maassgabe der acustischen Analyse in zwei Gruppen theilen, indem man den aus den tieferen Tönen $c—d^2$ gebildeten Lauten die der Tonreihe $d^2—f^4$ angehörenden gegenüberstellt. Die Töne derselben Gruppe heissen isozonale. Die Feststellung der

Digitized by Google

Tonhöhe der Laute ist von Bedeutung für die Prüfung der Gehörschärfe mittelst der Sprache, doch nicht diese allein, sondern auch das Durchdringungsvermögen der Laute: in dieser Beziehung unterscheidet man drei Gruppen; wenig durchdringende, auf mittleren Abstand zu hörende und weittragende Vocale (Consonanten können in dieser Hinsicht nicht geprüft werden, weil sie für sich allein nicht ausgesprochen werden können, ohne Zuhilfenahme eines Vocallautes). Die zu den einzelnen Gruppen gehörenden Vocale heissen äquiintensive. Verf. führt nun des Näheren aus, wie sich aus isozonalen und äquiintensiven Lauten Wörter zusammenstellen lassen, die sich deshalb zur Prüfung des Gehörs besonders eignen, weil ihre Bestandtheile gleichmässig percipirt werden, das Errathen also auf ein Minimum reducirt ist. Auf die näheren Details der Methode, durch welche man partielle Taubheit mit der Flüsterstimme festzustellen im Stande ist, muss auf die Arbeit selbst verwiesen werden. Keller.

Ein Fall von beiderseitiger fötaler Ohrform bei einem Erwachsenen. Von Dr. R. Deile in Leipzig. (Zeitschr. f. Ohrenheilk., XLVII. 1.)

Der Fall findet in vorliegender Arbeit eine sehr eingehende entwicklungsgeschichtliche Darlegung und Besprechung. Keller.

---

b) Rhinologische:

Operative Verkleinerung der Nase. Von Dr. Arthur Neudörfer. (Wiener klin. Wochenschr. 1903, No. 43.)

Bei einer sehr höckerigen Nase wurde ein Querschnitt durch das Septum mobile gemacht, entlang des Nasenrückens subcutan vorgedrungen und mit einem eigens dazu construirten Instrumente der Höcker abgetragen und ein nennenswerther cosmetischer Erfolg erzielt. Baumgarten.

Ueber die gutartigen Degenerationen der Ethmoidalschleimhaut, ihre Ursachen und Behandlung. Von Dr. P. Jaques in Nancy. (Referat in der Französischen otologisch-laryngologischen Gesellschaft.)

Das heurige Referat der Französischen otologisch-laryngologischen Gesellschaft enthält eine ausführliche Arbeit über Nasenpolypen. Ref. bespricht als Ursachen:

1. Physikalische, so z. B. schmale Nasenhöhlen, anatomische Ursache und Circulationsstörungen, ferner irritative, wie Fremdkörper, Trauma u. s. w.

2. Entzündliche, die Ethmoiditis necroticans, die Ethmoiditis rareficans, ferner Entzündung der Schleimhaut, chronischer Catarrh, Infection der Schleimhaut und localisirte Eiterungen (Nebenhöhlenempyeme). Dieser letzteren Form huldigt Ref. für die meisten Fälle.

Digitized by Google

3. Vasomotorische. Die Polypen sind histologisch keine myxomatösen Tumoren, sondern einfache ödematöse Hypertrophien. Der erste Theil des Referates ist sehr lehrreich, behandelt und erschöpft Alles, was bisher in Betracht kommen kann. Der zweite Theil, die Behandlung, enthält nichts Neues, und wird auf die Auskratzung der Ethmoidalzellen grosses Gewicht gelegt. Baumgarten.

Ein Beitrag zur Recidive der Nasenpolypen. Von Dr M. Hajek in Wien. (Arch. f. Laryngol. etc. 1903, Bd. XIV. pag. 489.)

Für die Recidive der Nasenpolypen kommen nach bisheriger Annahme gemeiniglich folgende drei Ursachen in Betracht: 1. die mangelhafte Entfernung der Polypen; 2. die zuweilen vorhandene tiefe, bis in das Knochenmark vorgedrungene Entzündung bei involvirter Polypenbildung; 3. das Uebersehen einer Nebenhöhlenaffection. H. fügt diesen drei Ursachen noch eine vierte hinzu, und zwar gestützt auf einen genau beobachteten und mitgetheilten Fall, nämlich: 4. Die Ursache der Polypenrecidive kann auch bedingt sein in der polypösen Degeneration der Nebenhöhlenbekleidung. In dem von ihm beobachteten Falle war die polypöse Degeneration der Innenfläche des Siebbeinlabyrinthes eine ziemlich selbstständige und ohne Degeneration der nasalen Fläche des Siebbeinlabyrinthes erfolgt. Beschorner.

Neurasthenie und Phobien intranasalen Ursprungs. Von Compaired. (Gaceta Médica Catalana 1904, No. 4.)

Es giebt nach Ansicht des Verf.'s Neurasthenien und Phobien verschiedenster Art, welche durch bestimmte intranasale Veränderungen hervorgerufen und unterhalten werden. In der Regel handelt es sich dabei um mehr oder weniger vollständige Verengerungen der Nasengänge durch Muschelhypertrophie, Septumdeviation etc., mit oder ohne hyperästhetische Zonen. Mit der Beseitigung dieser Veränderungen schwinden dann auch die psychischen Störungen der betreffenden Individuen. Sehr möglich ist es, dass derartige Anomalien der Nase auch in Zusammenhang stehen mit gewissen Fällen von moral insanity. M. Kaufmann (Mannheim).

Beitrag zur nasogenen Reflexneurose des Trigeminus und über einen Ersatz des diagnostischen Cocainexperimentes. Von Dr. M. Bukofzer in Königsberg i. Pr. (Arch. f. Laryngol. etc. 1903. Bd. XIV, pag. 500.)

Fall von nasogener Trigeminusneurose aller drei Aeste mit masticatorischem Krampfe, eine 45 Jahre alte Arbeiterwitwe betreffend, bietet nicht nur wegen seiner Seltenheit, sondern auch in symptomatischer, therapeutischer und diagnostischer Beziehung Interesse. Die Hauptsymptome waren Kopfschmerz, andauernde Kieferklemme, so dass die Kranke die Nahrung nur durch eine seitliche Zahnlücke hindurchschieben und sie nur ungekaut in ungenügender Menge verschlucken konnte. Gehörstörungen, Fremdkörpergefühl im Halse. Als Grund für alle diese Beschwerden musste, wie durch Cocain- bezw. Adrenalin-

Digitized by Google

experiment nachgewiesen wurde, eine rechtsseitige Spina septi, welche mit ihrer Spitze die untere Muschel nicht berührte, sondern in den unteren Nasengang frei hineinragte, angesehen werden; für das Fremdkörpergefühl ein etwa halbstecknadelkopfgrosser mycotischer Pfropf in der rechten Tonsille. Die Diagnose einer Trigeminusneuralgie war durch das Vorhandensein der characteristischen Schmerzpunkte gesichert. Nachdem die Spina unter Anwendung von Adrenalin und Cocain schmerzlos und nahezu ohne Blutverlust abgesägt und der mycotische kleine Pfropf entfernt war, schwanden sofort alle Krankheitserscheinungen und Patientin genas vollkommen und dauernd. Ein Recidiv ist bislang (drei Monate nach der Operation) nicht eingetreten. B. betont, dass sich das sogen. Cocainexperiment durch ein Adrenalinexperiment gut ersetzen lässt, ja dass selbst dem letzteren der Vorzug zu geben ist, weil es gestattet, die Reflexe zu hemmen, ohne dabei die Sensibilität wesentlich herabzusetzen. Beschorner.

Ueber Knochen- und Knorpelersatz. Von Doc. Dr. Oskar Föderl. (Wiener klin. Wochenschr. 1903, No. 51.)

F. verwendet die perforirten Celluloidinplatten in ganz geschickter Weise, um Defecte zu decken, und bereichert dadurch wesentlich nochmals die rhino-laryngochirurgische Technik. Er machte eine sehr gelungene Rhinoplastik und konnte auch mit so einer Platte eine Trachealplastik machen. Diese letztere Operation dürfte, wenn sie auch Anderen gelingt, von grosser Tragweite sein, denn nichts ist oft schwerer, als einen alten Trachealdefect zur Vereinigung zu bringen. Details über die gelungene Operation sind im Originale nachzulesen. Baumgarten.

Ueber Gaumenplastik aus der Nasenscheidewand. Von Doc. Dr. Oskar Föderl. (Wiener klin. Wochenschr. 1903, No. 44.)

Bei einer Oberkieferresection wurde, um den Defect zu decken und eine Gaumenplatte zu ersparen, ein Theil des Septums ausgeschnitten, umgeklappt und an den weichen Gaumen und an die Wangenschleimhaut angenäht. Jedenfalls eine sehr gelungene Idee. Baumgarten.

Ueber ein zweckmässiges Instrument zur Entfernung adenoider Vegetationen. Von Dr. M. Depangher in Triest. (Wiener klin. Rundschau 1903, No. 47.)

Nach der Beschreibung hat das Instrument entschieden den Vortheil, dass die Tubenwülste nicht verletzt werden können, aber es scheint auch den Nachtheil zu haben, dass nicht Alles mit einem Schlage entfernt werden kann. Dies ist aber heutzutage eine Conditio sine qua non bei dieser Operation. Baumgarten.

Digitized by Google

c) Pharyngo-laryngologische:

Ueber Dislocation d s Zungenbeines durch Tumoren am Halse. Von Dr. Wittmack in Breslau. (Arch. f. Laryngol. etc. 1903, Bd. XIV, pag. 470.)

Faustgrosse, einkammerige, mit serösem Inhalte gefüllte Cyste unter dem Sternocleidomastoideus wurde bei einem 61jährigen Schutzmann exstirpirt. Sie hatte den Kehlkopf derart dislocirt, dass das Pomum Adami ca. 2 cm nach rechts von der Mittellinie zu fühlen, während der Zungenbeinkörper nach links verschoben war. Das linke, sehr bewegliche grosse Zungenbeinhorn sprang auffallend in das Pharynxlumen vor und erschien um eine in der Längsrichtung des Körpers gelegte Achse von rechts nach links verdreht. Laryngoscopisch fiel es auf als ein zapfenförmiges, ca. 1 cm langes, kleinbleistiftdickes, von blasser Schleimhaut überkleidetes Gebilde, das aus dem verstrichenen Sinus pyriformis der linken Seite über die linke ary-epiglottische Falte hinweg, kurz oberhalb des Kehlkopfeinganges frei in das Pharynxlumen hineinragte. Nach der Operation traten wieder normale Lageverhältnisse ein, doch verblieb eine linksseitige Recurrenslähmung. Jedenfalls musste die vorliegende Cyste in einigem Zusammenhange mit dem Zungenbeine bezw. mit dem Ligamentum hyo-thyreoideum laterale gestanden haben, und dieser Umstand deutete auf einen ungewöhnlichen Ursprung der Cyste hin (branchiogene Cyste?). Man konnte auf ihn aus dem laryngoscopischen Bilde schliessen, so dass man sagen darf: das Vorkommen des beschriebenen laryngoscopischen Befundes kann unter Umständen für die Frage nach dem Ausgangspunkte eines vorhandenen Halstumors werthvoll sein. Beschorner.

Ueber Gaumenlähmung. Von Dr. Max Mann in Dresden. (Zeitschrift f. Ohrenheilk., XLVII, 1.)

Die Fälle seiner Beobachtung sondert Verf. in drei Typen: Die einseitige Tensorlähmung, die einseitige Pharyngo-palatinus-Lähmung, die einseitige Levatorlähmung combinirt mit gleichnamiger halbseitiger Lähmung des M. uvulae. Die Details, besonders bezüglich des Zustandekommens der Lähmungen sind im Original nachzulesen. Keller.

Normale Rachenmandel und adenoide Vegetationen. (Amygdale pharyngée normale et végetation adenoide.) Von Dr. L. Vaquier in Tunis. (Arch. internat. de laryngol. etc., Bd. XVI, No. 4, Juli August 1903.)

Die histologische Structur der Pharynxtonsille zeigt vier Lagen: eine epitheliale, eine von reticulirtem Bindegewebe mit seinen geschlossenen Follikeln, eine von elastischem Gewebe und eine von Bindegewebe mit eingebetteten glandulären Elementen und Gefässen. Die adenoide Vegetation ist nichts als eine einfache Hypertrophie der normalen dritten Mandel. Beschorner.

Digitized by Google

Fremdkörper im rechten Bronchus, Extraction mittelst der unteren Bronchoscopie Killian's. Von Dr. M. Hajek. (Arch. f. Laryngol. etc. 1903, Bd. XIV, pag. 508.)

Ein 43 Jahre alter Maschinist wurde nach vorgenommener Tracheotomie wegen syphilitischer Trachealstenose mit Schrötter'schen Zinnbolzen behandelt. Eines Tages riss beim Versuche, einen solchen wieder herauszubefördern, der Faden, an dem er befestigt war, und der Bolzen blieb, gegen den hinteren Rand des Trachealcanülenfensters gestemmt, stecken. Sein oberes, stiftförmiges Ende musste sich nach Lage der Sache in die vordere subglottische Kehlkopfwand gespiesst haben. Da alle eingeleiteten Versuche, den Bolzen endolaryngeal zu entfernen, scheiterten, wurde unter Anwendung der Schleich'schen Anästhesie die Laryngofissur ausgeführt. Beim Auseinanderklappen der Schildknorpel aber verschwand der Bolzen plötzlich, wahrscheinlich durch Freiwerden seines oberen Endes, und stürzte neben der Trachealcanüle in die Tiefe. Nachdem durch das Radiogramm die Lage des Fremdkörpers festgestellt war, ging H. daran, mit Hilfe der geraden Röhre Killian's den Bolzen einzustellen und zu extrahiren. Der Kranke wurde in horizontale Lage mit rückwärts gebogenem Kopfe gebracht und nach gehöriger Cocainisirung der Trachealöffnung und Luftröhre eine Röhre von 9 mm lichter Weite in den rechten Bronchus eingeführt. So gelang es, den Bolzen mit einer Oesophaguspincette zu fassen und durch die Trachealöffnung herauszuziehen. Sofort besserte sich der fieberhafte Zustand des Kranken, die Erscheinungen einer Bronchitis schwanden und Pat. genas vollkommen. Beschorner.

Die Angina Vincent's. Von Dr. Kornel. Preisich. (Orv. Hetilap 1903, No. 48.)

Nachdem klinisch ganz verschieden verlaufende Processe unter diesem Namen als eigene Krankheitsform beschrieben wurden, hat Verf. eine Anzahl von Anginen auf den Bacillus fusiformis und Spirillen untersucht, kann aber keine characteristischen Symptome erkennen, da diese Bacillen auch bei leichten Fällen vorkamen, andere Bacterien und Bacillen nebenbei gefunden wurden, Culturversuche aber nicht gelungen sind. Man kann daher nur von ulcerösen, diphtheritischen und luetischen Anginen sprechen, die mit Vincent'schen Bacillen combinirt sind und bei denen Necrose vorhanden ist.

Baumgarten.

Zur Aetiologie und Therapie der Xerosen der Halsschleimhäute. Von Dr. F. Blumenfeld in Wiesbaden. (Arch. f. Laryngol. etc. 1903, Bd. XIV, pag. 476.)

B. bespricht ausführlich die Xerosen der Halsschleimhäute, d. h. trockene Halsentzündungen, welche in einigen Fällen aus einer auf die Pars oralis der Rachenschleimhaut beschränkten Form der chronischen Pharyngitis, in anderen als Theilerscheinung über den ganzen Respirationstractus ausgedehnter, gleichartiger Erscheinungen bestehen und seiner Ansicht nach vorwiegend eine secundäre Erkrankung darstellen, deren Ursache in constitutionellen Leiden (Diabetes mellitus, Syphilis etc.) oder aber localen Erkrankungen der Nase und des Rachendaches zu

Digitized by Google

suchen ist. Dementsprechend verlangt er von der Therapie vor einer localen Behandlung der Xerosis die allgemeine des constitutionellen und die chirurgische des Nasen- oder Rachenleidens. Beschorner.

Ueber die Kehlkopfpapillome bei Kindern und deren Behandlung. Von Dr. A. Neubauer. (Budapesti Orv. Veszág. 1903.)

Es wurden zur Operation die neuerdings vom Ref. empfohlenen Löri'schen Catheter mit Erfolg in fünf Fällen angewendet, und der Vortheil dieser Methode beleuchtet. Verf. verwendet nicht die Original-Instrumente, sondern eine Modification derselben. Baumgarten.

Fall von Kehlkopfpapillom, complicirt mit narbiger Stenose. Operation und Heilung. Von Dr. Mark. Paunz. (Budapesti Orv. Veszág. 1903, No. 40.)

Pat., der schon früher tracheotomirt war und Kehlkopfpolypen hatte, musste wieder tracheotomirt werden und entfernte bei gleichzeitiger Laryngofissur Paunz die den Kehlkopf ausfüllenden Papillome. Später sah man, dass in Folge der ersten Tracheotomie sich eine Art von Diaphragma gebildet hat. Dieses wurde von der zweiten Tracheotomiewunde aus, die tiefer angelegt wurde, durchschnitten und eine Schornsteincanüle eingelegt. Dieselbe konnte bald entfernt werden.

Baumgarten.

Das Paraffin als cosmetisches Heilmittel. Von Dr. J. Schleifstein in Warschau. (Arch. für Laryngol. etc. 1903, Bd. XIV, pag. 447.)

Von den Schlüssen, die Sch. aus seinen an Menschen und Thieren angestellten Versuchen zieht, seien folgende hervorgehoben: Das harte wie das weiche Paraffin ist für Prothesen sehr passend und wirkt auf den thierischen Organismus nicht schädlich. Er wird, in den Organismus injicirt, im Laufe der Zeit theilweise von einem compacten Bindegewebe durchwachsen, was die Rolle des Paraffins nicht beeinträchtigt. An solchen Stellen, wo während der Injection nicht lange genug und nicht präcise der Druck auf die Umgebung ausgeübt werden kann, muss man das härteste Paraffin anwenden, weil es rascher erstarrt und seltener Thrombose hervorruft. Zu Heilzwecken, d. h. in Fällen, wie Incontinentia urinae, Incontinentia alvi, näselnde Aussprache etc., muss man es unbedingt mit einer Paraffinprothese versuchen, destomehr, als sogar die mit Lungenthrombose complicirten Fälle einen günstigen Ausgang hatten. Zu cosmetischen Zwecken darf man eine Paraffinprothese, als ein nicht vollständig unschuldiges Mittel, nur bei sehr auffallenden Verunstaltungen und auf Wunsch des Patienten anwenden.

Beschorner.

Alle für die **Monatsschrift** bestimmten **Beiträge und Referate** sowie alle **Druckschriften, Archive** und **Tausch-Exemplare** anderer Zeitschriften beliebe man an Herrn Hofrath Prof. Dr. **L. v. Schrötter** in Wien IX. Mariannengasse 3, zu senden. Die Autoren, welche Kritiken oder Referate über ihre Werke wünschen, werden ersucht, 2 Exemplare davon zu senden. **Beiträge werden mit 40 Mark pro Druckbogen honorirt und 30 Separat-Abzüge beigegeben.**

Verantwortlicher Redacteur: Prof. Dr. Ph. Schech in München.

Verlag von Oscar Coblentz. Expeditionsbureau: Berlin W. 30, Maassenstrasse 13.

Druck von Carl Marschner, Berlin SW., Ritterstrasse 41.

Digitized by Google

Monatsschrift für Ohrenheilkunde

sowie für

Kehlkopf-, Nasen-, Rachen-Krankheiten.

Organ der Oesterreichischen otologischen Gesellschaft u. der Münchener laryngo-otologischen Gesellschaft.

(Neue Folge.)

Mitbegründet von weil. Prof. Dr. Jos. Gruber, Prof. Dr. M. Rüdinger, Prof. Dr. R. Voltolini und weil. Prof. Dr. Fr. E. Weber-Liel

und unter Mitwirkung der Herren

Docent Dr. **E. Baumgarten** (Budapest), Prof. Dr. **A. Bing** (Wien), Privatdocent Dr. **G. Brühl** (Berlin), Docent Dr. **Gomperz** (Wien), Dr. **Heinze** (Leipzig), Prof. Dr. **Heymann** (Berlin), Prof. Dr. **Hopmann** (Cöln), Prof. Dr. **Jurasz** (Heidelberg), Dr. **Keiler** (Cöln), Prof. Dr. **Kirchner** (Würzburg), Dr. **Koch** (Luxemburg), Dr. **Law** (London), Prof. Dr. **Lichtenberg** (Budapest), Dr. **Lublinski** (Berlin), Dr. **Michel** (Cöln), Prof. Dr. **Onodi** (Budapest), Prof. Dr. **Paulsen** (Kiel), Dr. **A. Schapringer** (New-York), Dr. **J. Sendziak** (Warschau), Dr. **E. Stepanow** (Moskau), Prof. Dr. **Strübing** (Greifswald), Dr. **Weil** (Stuttgart), Dr. **Ziem** (Danzig).

Herausgegeben von

Prof. Dr. L. v. SCHRÖTTER Wien. **Prof. Dr. PH. SCHECH** München. **Prof. Dr. E. ZUCKERKANDL** Wien.

Prof. Dr. V. URBANTSCHITSCH Wien.

Dieses Organ erscheint monatlich. Man abonnirt auf dasselbe bei allen Buchhandlungen und Postanstalten des In- und Auslandes.
Der Preis für die Monatsschrift beträgt 12 R.-M. jährlich; wenn die Monatsschrift zusammen mit der Allgemeinen medicinischen Central-Zeitung bestellt wird, nur 8 R.-M.

Jahrg. XXXVIII. Berlin, October 1904. No. 10.

I. Originalien.

Muschelförmige Wülste unterhalb der unteren Nasenmuscheln.

Von

Dr. **Ernst Urbantschitsch.**

Bei der Untersuchung der Nase eines Patienten, der mich wegen seiner Schwerhörigkeit aufsuchte, fand ich folgenden auffallenden Befund: rechterseits bestand starke Hyperplasie der unteren Muschel, links Hypertrophie (die ich später auch operativ beseitigte). Die linke untere Muschel gabelt sich in ihrer pharyngealen Hälfte in einen aufsteigenden und absteigenden Ast; der Winkel, den beide Aeste einschliessen, beträgt beiläufig 30°. Bei der Rhinoscopia posterior zeigte sich der obere Nasenrachenraum mit adenoiden Wucherungen ausgefüllt, so dass im Spiegelbild nur eben noch das hintere Ende der unteren Muscheln gesehen werden konnte. Das ist — in Kurzem — der Befund, soweit er des besonderen Interesses entbehrt.

Digitized by Google

Nun fand sich aber ausserdem beiderseits ein muschelförmiger Wulst unterhalb des vorderen Antheils der unteren Muschel, der mit letzterer in keinerlei Zusammenhang stand und sich als selbstständiges Gebilde präsentirte. Er zeigte rechts eine Länge von 4 cm, links von 3 cm und reicht medianwärts bis zu einer Entfernung von 3 mm vom Septum rechterseits, von 5 mm linkerseits. Die Höhe des Raumes zwischen diesem Wulst und der unteren Muschel beträgt rechts 7 mm, links 5 mm. Der Wulst ist durchwegs von glatter Schleimhaut bekleidet und mit der Sonde ist das Gewebe eindrückbar wie die untere Muschel. Nach der Cocainisirung vermindert sich sein Volumen, so dass die Septaldistanz auf jeder Seite um 1 mm zunimmt. Es unterliegt wohl keinem Zweifel, dass er aus schwammigem (cavernösem) Gewebe aufgebaut ist, was ja schliesslich bei dem Reichthum dieser Gegend an cavernösem Gewebe vollauf erklärlich ist.

Es wäre nun sehr verlockend, diesem Wulst den Namen einer „untersten Muschel" beizulegen — in Analogie einer „obersten Muschel"; da jedoch in der ganzen vergleichenden Anatomie kein dementsprechendes Gebilde existirt noch existirte, so muss von dem Ehrentitel „Muschel" abgesehen werden, womit auch der Gedanke an eine atavistische Bildung entfallen muss. Dass es sich jedoch um eine angeborene Bildungsanomalie handelt, geht aus der symmetrischen Anlage hervor.

Zunächst drängte sich mir nun die Frage auf, ob es sich nicht um eine ererbte Bildung handle. Nach langen, anfangs fruchtlosen Bemühungen, die Eltern des Patienten diesbezüglich untersuchen zu können, gelang es mir endlich, eine analoge Anomalie bei seiner Mutter nachzuweisen. Bei dieser besteht nämlich rechterseits eine derartige Bildung in geringem Grade, gleichsam andeutungsweise, links jedoch findet sich ein auffallender Wulst von 22 mm Länge unterhalb der unteren Nasenmuschel, der sich von dem erstbeschriebenen nur dadurch unterscheidet, dass an ihm kaum ein Schwellgewebe nachweisbar ist. Bei der Untersuchung mit der Sonde hat man blos das Gefühl, eine verdickte Schleimhaut zu berühren bezw. einzudrücken, wobei man bald auf die knöcherne Basis stösst; man gewinnt den Eindruck, eine von der lateralen und zum Theile noch von der unteren Nasenwand vorspringende, mit Schleimhaut überzogene Knochenblase vor sich zu haben, die in ihrem Aufbau noch am ehesten Aehnlichkeit mit der mittleren Muschel aufweist.

Da das Gebiss des Patienten normal ist, eine dentale Betheiligung an dieser Missbildung also ausgeschlossen erscheint, wäre als Erklärungsversuch eine partielle Hemmungsbildung in der Entwicklung der Nasenhöhle anzuführen; freilich lassen sich hierfür Beweise nicht erbringen, weshalb es sich auch nur um die Möglichkeit einer derartigen Entstehung handeln kann.

Zum leichteren Verständniss dieser Anschauung will ich das wesentlich darauf Bezügliche aus der Entwicklungsgeschichte[1]) der Nasenhöhle anführen, wobei die Abbildung hierzu eine gute Unterstützung bieten dürfte.

[1]) Entnommen aus der „Makroskopischen Anatomie der Mundhöhle" von Hofr. Prof. E. Zuckerkandl. Handbuch der Zahnheilkunde, herausgegeben von Prof. Dr. Jul. Scheff, 1902, I. Bd. Verlag Alfr. Hölder.

Digitized by Google

Das Kiefergerüst wird aus drei Antheilen zusammengesetzt: zwei paarigen, die dem ersten Kiemenbogen angehören (der sich jederseits in einen kürzeren Ober- und einen längeren Unterkieferast gliedert) und einem unpaaren, dem Stirnfortsatz oder Stirnwulst; letzterer schiebt sich von oben zwischen beide Oberkieferfortsätze ein. Anfangs führt die geräumige primäre Mundhöhle nach oben in die Geruchshöhlen, aber schon zu Ende des zweiten Monates beginnen die Oberkieferfortsätze auch nach innen zu wachsen und stossen bald aneinander,

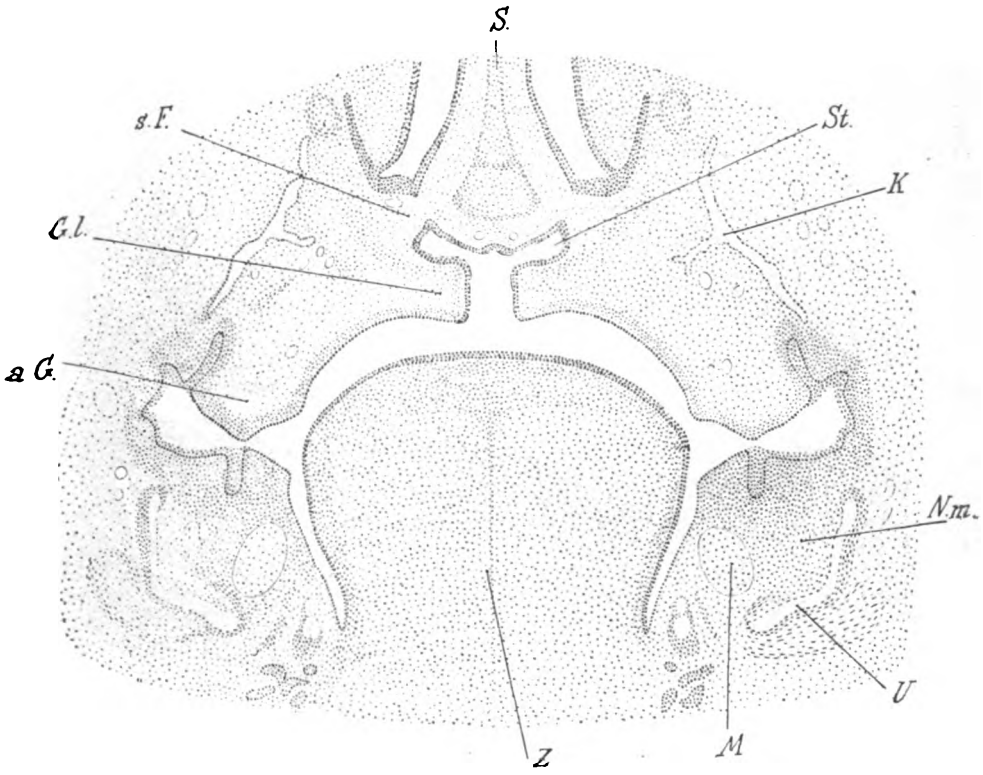

Figur 1.

womit die Trennung der Mund- und Nasenhöhle vollzogen ist. Der Abschluss beider wird durch die Gaumenbildung veranlasst, für die der Gaumenfortsatz des Oberkiefers, der Zwischenkiefer und die Nasenscheidewand in Betracht kommen.

Aus dem gegen die primitive Mundhöhle vorspringenden Theile der Oberkieferanlage entwickelt sich jederseits die Gaumenleiste, an der man bei älteren Embryonen zwei Fortsätze, die Gaumenleiste im engeren Sinne des Wortes (Fig. 1, *G. l.*) und den inneren Schleimhaut-

Digitized by Google

wulst des Zahnrandes (Fig. 1, *a. G.*) unterscheidet. Die Gaumenleisten wachsen unterhalb des Septum nasale gegen die Mittelebene vor und begrenzen mit demselben die Gaumenspalte, welche die Mundhöhle mit den beiden Nasenhöhlen in Verbindung setzt.

Indem später die Gaumenleisten einerseits untereinander und andererseits mit der Nasenscheidewand verwachsen, wird 1. die Mundhöhle definitiv von der Nasenhöhle getrennt und 2. die Nasenhöhle, deren Hälften vorher entsprechend dem freien Rande der Nasenscheidewand untereinander in Verbindung standen, in zwei selbstständige

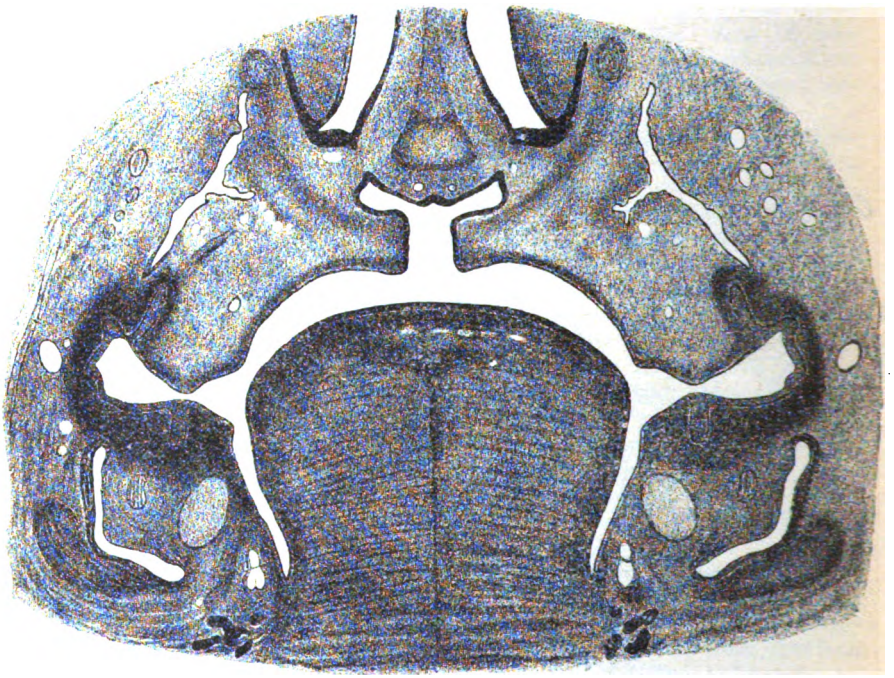

Figur 2.

Räume getheilt. In der Zwischenkiefergegend tritt die Verwachsung des Oberkieferfortsatzes mit dem inneren Nasenfortsatz sehr früh ein. Zwischen dem Gaumentheile des Septum nasale und der Gaumenleiste finden sich Reste der Verbindung der Nasen- und der Mundhöhle, die Stenson'schen Gänge.

Die Vereinigung des Oberkiefers mit dem Septum nasale besorgt in der Zwischenkiefergegend nicht die Gaumenleiste direct, sondern ein eigener mesodermaler Fortsatz derselben, der vor dem Jacobson-schen Organ mit der Nasenscheidewand verwächst und als septaler

Digitized by Google

Fortsatz der Gaumenleiste bezeichnet wird (Fig. 1, *s. F.*). Dieser beginnt auf der der Nasenhöhle zugewendeten Fläche der Gaumenleiste in Form eines Leistchens, das sich in der Richtung nach vorne allmählich verbreitert und dadurch immer deutlicher von der Gaumenleiste abhebt. Endlich springt der septale Fortsatz so weit medianwärts vor, dass er den unteren Theil der Nasenscheidewand berührt; dies tritt entsprechend der Mündung des Jacobson'schen Organes ein. An den Berührungsflächen ist die Verbindung anfänglich eine epitheliale; später schwindet das Epithel; es wird von Mesoderm durchwachsen und die Verbindung ist nun eine mesodermale. Im Bereiche der Stensonschen Gänge besteht demnach die Gaumenleiste aus zwei Platten, einer oberen, die die Nasenhöhle abschliesst, und einer unteren, die den eigentlichen Gaumen bildet.

ges. L. Machatsch.

Figur 3.

Durch die Verwachsung des septalen Fortsatzes mit der Nasenscheidewand ist in seinem Bereiche, ehe noch der Spalt zwischen den Gaumenleisten sich schliesst, die Nasenhöhle von der Mundhöhle geschieden.

Es wäre nun denkbar, dass in dem gegebenen Falle der septale Fortsatz der primären Gaumenleiste nicht — wie in der Norm — zur Verwachsung mit der Nasenscheidewand kam, sondern auf einer früheren Entwicklungsstufe stehen blieb und so persistirte; dass sich seine Oberfläche mit einem der unteren Muschel analogen, cavernösen Gewebe überzog und so den beschriebenen Wulst darstellte.

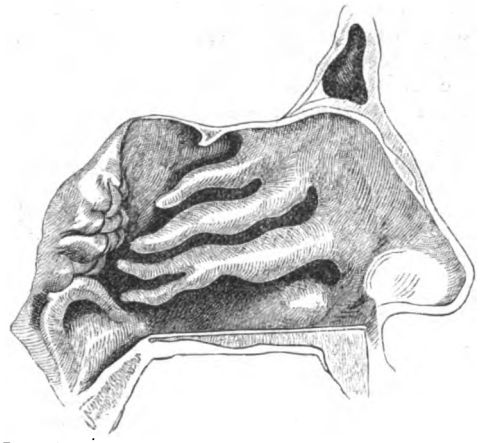

ges. L. Machatsch.

Figur 4.

Dass diese Missbildung wirklich eine grosse Seltenheit ist, dafür leistet mir die Versicherung seitens Herrn Hofrath E. Zuckerkandl's, der so liebenswürdig war, den Fall zu begutachten, Gewähr, eine

Digitized by Google

solche Anomalie noch nicht beobachtet zu haben. Für seinen freundlichen Beistand danke ich hier nochmals wärmstens.

Die beigegebenen Abbildungen demonstriren wohl zur Genüge das in Frage kommende Gebilde. Figur 3 zeigt es in der Vorderansicht, wie es sich bei der Rhinoscopia anterior repräsentirt. In Figur 4 ist es in der Seitenansicht deutlich zu sehen, wobei auch die Spaltung der unteren Muschel, sowie die adenoiden Vegetationen gleichzeitig bemerkbar sind. Es bedarf wohl kaum der besonderen Erwähnung, dass — obwohl beide Bilder nach der Natur gezeichnet sind — die letzte Abbildung den Nasenbefund gleichsam zusammenfasst, indem hier die auf verschiedenem Wege gewonnenen Gesichtsbilder vereint wurden.

Beitrag zur operativen Behandlung der Verbiegungen der Nasenscheidewand.

Von

Dr. **M. S. Schirmunski,** St. Petersburg.

Man unterscheidet Deviationen der Nasenscheidewand sowohl nach ihrer Localisation, wie auch nach ihrer Form. Vom Standpunkte der Localisation werden die Verbiegungen der Nasenscheidewand in obere und untere (Löwenberg und Cozzolino) oder verticale und horizontale eingetheilt, der Form nach in eckige oder wulstartige und blasenförmige, d. h. in solche mit in Form eines spitzen Winkels oder einer Wulst gekrümmter Oberfläche, oder in solche mit mehr oder minder glatter kugelförmiger Oberfläche mit entsprechender Concavität an der anderen Seite. In Wirklichkeit aber lässt sich eine so scharfe Grenze zwischen den einzelnen Formen der Deviation der Nasenscheidewand nicht ziehen, da es zwischen denselben zahlreiche Uebergangsformen giebt. Bisweilen begegnet man den sogenannten doppelten Verbiegungen in Form eines langgezogenen lateinischen S, von denen die eine oberhalb oder von hinten von der anderen liegt. Gewöhnlich sind die Verkrümmungen in der Mitte der Nasenscheidewand, und zwar mehr nach vorn oder unten, am häufigsten im Knorpeltheil, seltener an der Grenze zwischen dem Knorpel- und Knochentheil und noch seltener im Knochentheil selbst localisirt. Sehr selten werden Verkrümmungen in der Nähe der Choanen angetroffen und ausserdem zeigen die hier auftretenden Verkrümmungen stets einen unbedeutenden Grad.

In Bezug auf die Frage, wie häufig Verbiegungen der Nasenscheidewand vorkommen, gehen die Meinungen der Autoren auseinander. Mackenzie hat auf 2000 untersuchte Schädel 77 pCt., Zuckerkandl auf 370 Fälle 38 pCt., Semeleder auf 48 Fälle 90 pCt. (20 Mal links, 15 Mal rechts und 4 Mal auf beiden Seiten), Heymann unter 250 untersuchten kranken Personen nur in 4 pCt., dann in einer zweiten Untersuchungsserie, welche 800 Patienten umfasste, nur 1 pCt. von Personen mit gerader Nasenscheidewand constatirt. Ebenso wider-

Digitized by Google

sprechend sind die Angaben in Bezug auf das vorwiegende Auftreten der Verkrümmung auf der rechten oder auf der linken Seite. Manche Autoren (Zuckerkandl und Jurasz) fanden Deviationen häufiger rechts, andere im Gegentheil häufiger links.

Ihrer Entstehung nach können die Deviationen der Nasenscheidewand in traumatische, compensatorische und physiologische eingetheilt werden. Die traumatischen Deviationen entstehen nach Zuckerkandl stets in gewisser Richtung, was von der Lage der Lamina perpendicularis des Os ethmoideum abhängt. Diese Platte reicht in der Hälfte sämmtlicher Fälle nur bis zur Mitte des Nasenrückens, bisweilen reicht dieselbe nur an den Nasenknochen heran, so dass der Schlag bei einwirkendem Trauma hauptsächlich die knorpelige Nasenscheidewand trifft, wobei entweder eine Fractur derselben oder eine Luxation zwischen der Articulation des knorpeligen Theiles derselben mit dem Vomer oder aber eine Deviation der Scheidewand zu Stande kommt. Der viereckige Knorpel kann an jeder beliebigen Stelle eine Fractur erleiden; jedoch findet man, wie es aus den Untersuchungen Zuckerkandl's hervorgeht, die Fracturen in der Mehrzahl der Fälle im obersten Theile des Knorpels, am seltensten an der Nasenbasis. Fracturen der knöchernen Nasenscheidewand kommen ziemlich selten vor, und zwar werden solche an der Lamina perpendicularis angetroffen, wobei zugleich eine Fractur des viereckigen Knorpels stattfindet. Eine Fractur des Vomer wird fast niemals angetroffen.

Zu den mechanischen Momenten, welche das Zustandekommen einer Deviation der Nasenscheidewand begünstigen, gehört die Gewohnheit, stets mit ein und derselben Hand zu schnauben (Béclard) oder stets auf ein und derselben Seite zu schlafen (Welcker). Nach Baumgarten kommen als häufige Ursachen der Deviationen der Nasenscheidewand mechanische Momente in Betracht, die in der Nase selbst gegeben sind, und zwar Druck der im Wachsthum begriffenen Corpora cavernosa der Nasenmuschel auf den knorpeligen Theil der Nasenscheidewand. Die Corpora cavernosa, die sich vom siebenten Lebensjahre zu entwickeln beginnen, üben einen Druck auf die Nasenscheidewand aus, welche letztere hauptsächlich im vorderen knorpeligen Theile nachgiebt, während der hintere knöcherne Theil, der weniger nachgiebig ist, gerade bleibt.

Die zweite, seltenere Form von Deviation, die sog. compensatorische, kommt entweder in Folge von ödematöser Schwellung der Muscheln des Siebbeins oder in Folge von übermässiger Verkrümmung der mittleren Muschel der einen Seite zu Stande.

Die dritte Form, die sog. physiologische, ist die häufigste Form. Sie wird durch das ungleichmässige Wachsthum der Nasenscheidewand selbst, wie auch der verschiedenen Knochen, welche dieselbe umgeben, bedingt. In dem Falle, in dem eine übermässige Vergrösserung der Oberfläche der Nasenscheidewand in Folge von Wucherung des Knochens und des Periostes zu Stande kommt, muss die Nasenscheidewand, eben weil die umgebenden Knochen nicht nachgeben, sich nach der einen Seite verbiegen. Kommt nur eine Verdickung des Knochens zu Stande, so entstehen Wülste oder Zapfen. Bei übermässiger Entwicklung der Gesichtsknochen führen die letzteren, indem

Digitized by Google

sie an den Insertionsstellen der Nasenscheidewand einen Druck ausüben, eine Verbiegung der Nasenscheidewand nach der einen Seite herbei, gewöhnlich nach derjenigen Seite, an der die Entwicklung der Gesichtsknochen eine stärkere ist. Da dieser Druck allmählich erzeugt wird, so entsteht eine Verbiegung mit glatter, runder Oberfläche, im Gegensatz zu den traumatischen Verbiegungen, bei denen in Folge der plötzlich einwirkenden Kraft eine Verbiegung mit eckiger Spitze zu Stande kommt. Was die Stelle betrifft, an der die physiologischen Verbiegungen zu Stande kommen, so leuchtet es, indem man berücksichtigt, dass in der Mitte der Nasenscheidewand die Ränder derselben am meisten von einander entfernt sind und dass auch hier der knorpelige Theil der Nasenscheidewand beginnt, ein, weshalb dieser knorpelige Theil, der weicher und elastischer ist, sich am häufigsten verbiegt.

* * *

Es giebt zahlreiche Methoden, die eine Correctur der Verkrümmungen der Nasenscheidewand bezwecken. Sie lassen sich sämmtlich in zwei Hauptgruppen eintheilen: in die unblutigen und die chirurgischen. Zu der ersten Gruppe gehören sowohl die von Michel vorgeschlagene systematische Druckausübung (ca. 50—100 Mal täglich) auf die der Verbiegung entgegengesetzte Seite der Nase, wie die Einführung von verschiedenen comprimirten Schwämmen, Laminarien, Röhren etc. in die Nasenhöhle. Es versteht sich von selbst, dass alle diese Methoden nicht viel erreichen lassen, da die Nasenscheidewand, so bald der Druck aufhört, in Folge ihrer Elasticität ihre ursprüngliche Lage wieder einzunehmen bestrebt ist. Bei Verbiegungen unbedeutenden Grades, namentlich wenn zugleich eine Verdickung der Schleimhaut besteht, kann man eine Erweiterung des Nasenlumens mittelst Aetzungen mit dem Galvanocauter mit Chromsäure und Trichloressigsäure erzielen. Zu den unblutigen Methoden ist auch die Electrolyse zu rechnen. Manche Autoren, wie z. B. M. Schmid, sind der Meinung, dass man eine Erweichung des Knorpels schon in 2, eine Erweichung des Knochens in 5—8 Sitzungen erzielen kann; jedoch sind bei bedeutenderen Deviationen weit mehr Sitzungen erforderlich, ganz abgesehen davon, dass diese Behandlung nicht immer zum Ziele führt; ausserdem bewirkt die Anwendung der Electrolyse an und für sich bei vielen Patienten heftige Kopfschmerzen, so dass diese Behandlungsmethode nicht in allen Fällen angewendet werden kann.

Die Grenze zwischen den unblutigen und blutigen bezw. chirurgischen Behandlungsmethoden nehmen die Versuche einer gewaltsamen Geraderichtung der Verbiegungen der Nasenscheidewand mittelst verschiedener Zangen ein. Von diesen letzteren kommt die Zange von Adams an erster Stelle in Betracht. Mittelst dieser Zange wird die deviirte Nasenscheidewand zuerst in normale Lage gebracht und dann in dieser Lage drei Tage lang mittelst eines besonderen Compressors festgehalten. Jurasz hat die Zange und den Compressor zu einem gemeinsamen Instrument vereinigt, so dass die ganze Operation in einer einzigen Sitzung ausgeführt werden kann. Die Nachbehandlung besteht in Einführung von Elfenbeinplatten in die Nasenhöhle, um die gerade gerichtete Nasenscheidewand in normaler Lage festzuhalten.

Digitized by Google

Diese Behandlungsmethode ist aber schmerzhaft und führt ausserdem bisweilen noch Necrose der Nasenschleimhaut nebst Perforation der Nasenscheidewand herbei.

Zu den blutigen bezw. operativen Behandlungsmethoden kann auch die Anwendung der schneidenden Zangen hinzugezählt werden. Die bekanntesten dieser Zangen sind diejenigen von Steele und Daly mit vier sternförmigen spitzen Zähnen auf dem einen Aste, sowie die Zange von Hope mit einer Stahlspitze, die in die Oeffnung des anderen Astes hineinpasst. Mittelst dieser Instrumente wird die Nasenscheidewand an mehreren Stellen durchbohrt, wobei letztere mittelst Adamsscher Zange geradegerichtet wird. Böcker und Asch bedienen sich einer Zange, die dem geburtshilflichen Forceps ähnlich ist und aus zwei gekrümmten Branchen besteht, von welchen letzteren die eine spitz, die andere stumpf endet. Mit dieser Zange kann man die Nasenscheidewand in verschiedener Richtung durchschneiden, wobei dieselbe mittelst Knochenzange oder mit dem Finger geradegerichtet wird.

Zu den radicaleren Operationen gehören diejenigen Methoden, bei denen Theile der deviirten Nasenscheidewand resecirt werden. Von diesen Methoden ist diejenige von Hartmann, Petersen und Roux am meisten beachtenswerth. Dieselbe besteht darin, dass die Schleimhaut möglichst von hinten durchschnitten, vom Knorpel abgelöst, von diesem letzteren der hervorragendste Theil herausgeschnitten wird, wobei die Ränder der Schleimhaut durch Naht vereinigt werden. In letzterer Zeit geht Hartmann so vor, dass er die Nasenschleimhaut nicht schont. Hajek macht einen senkrechten Schnitt durch die ganze Dicke der Nasenscheidewand hinter der Verkrümmung, und dann einen solchen Schnitt von vorn und vereinigt hierauf beide Schnitte mittelst eines horizontalen, unterhalb der Verbiegung verlaufenden Schnittes, wobei er den auf diese Weise entstandenen Lappen nach der der Verkrümmung entgegengesetzten Seite verschiebt. Schliesslich schneidet Schech in einer einzigen Sitzung mittelst langen Knopfmessers den ganzen hervorragenden Theil der Verkrümmung fort.

Allen diesen Methoden haftet ein gemeinsamer Uebelstand an, der darin besteht, dass sie bei bedeutender Deviation, namentlich wenn von dieser die hinteren und oberen Theile betroffen sind, sehr schwer ausführbar sind, da es nicht leicht ist, mit dem Instrumente hinter den hervorragenden Punkt der Verbiegung zu gelangen. Letzteres ist aber eine unumgängliche Bedingung, denn es wird niemals gelingen, eine vollständig gerade Richtung zu erzielen, wenn der hintere Theil derselben nicht mit zur Entfernung gelangt, weil die Nasenscheidewand das Bestreben zeigen wird, in ihre frühere Lage zurückkehren.

Die besten Resultate lassen sich meiner Meinung nach mit der Methode von Réthi erzielen. Dieser Autor operirt verschieden, je nachdem von der Verbiegung der vordere oder der hintere Theil der Nasenscheidewand betroffen ist. In ersterem Falle legt er mittelst eines dünnen Knopfmessers einen Schnitt durch den hervorragendsten Theil der Verkrümmung in der Richtung von hinten und unten nach vorn und oben, und einen zweiten Schnitt von hinten und oben nach vorn und unten durch die ganze Dicke der Nasenscheidewand an. Die auf diese Weise entstandenen vier knorpeligen Lappen schiebt er

Digitized by Google

von der verengten Seite nach der entgegengesetzten Seite hin. Hierauf werden einige Tage lang Kautschukröhrchen, die mit Sublimat- oder Dermatolgaze umwickelt sind, eingeführt. Liegt aber die Deviation im hinteren Theile der Nasenscheidewand, so wird der grösste Theil der Operation von der entgegengesetzten concaven Seite ausgeführt. Zu diesem Zwecke führt Réthi in die convexe Seite eine Metallplatte ein, um die äussere Nasenwand vor Verletzungen zu schützen, und macht dann von der concaven Seite einen senkrechten Schnitt an der Stelle der Vertiefung selbst; der zweite Schnitt verläuft von hinten und oben nach vorn und unten bis zum senkrechten Schnitt oder noch weiter nach vorn, wenn freier Raum vorhanden ist; widrigenfalls wird der vordere Schnitt von der convexen Seite fortgesetzt. Die Nachbehandlung geschieht hier in derselben Weise wie beim ersten Falle. Die Methode von Réthi ist jedoch ziemlich umständlich und bewirkt eine stärkere Blutung, die heutzutage bei eventueller vorangehender Entblutung mittelst Adrenalin bedeutend geringer ist.

* * *

Die von mir in Vorschlag gebrachte Methode ist eine combinirte und setzt sich aus drei Momenten zusammen.



Figur 1.

Das erste Moment besteht in Durchschneidung der ganzen Dicke der Nasenscheidewand mittelst besonderer kreuzförmig schneidender Zange (Figur 1). Der Schnitt wird in einem Tempo in beliebiger Richtung ausgeführt, wobei die Zange, wenn die Verbiegung mehr nach vorn liegt und dem Instrumente zugänglich ist, so eingeführt wird, dass der schneidende Ast möglichst oberhalb der convexen Seite selbst und etwas von hinten von der Verbiegung geleitet wird. Liegt aber die Verbiegung mehr nach hinten, so dass sie wenig zugänglich ist, so wird der schneidende Ast in die concave Seite eingeführt, während der andere Ast, der mit einer gefensterten, gleichzeitig zur Aufnahme des schneidenden Endes des Instrumentes und zum Schutze der äusseren Nasenwand vor Verletzungen dienenden Platte versehen

Digitized by Google

ist, in die entsprechende convexe Seite eingeführt wird; durch Schluss der Zange wird die Verbiegung im Augenblick durchschnitten.

Das zweite Moment besteht in der Einführung eines Compressors (Figur 2), der die durchschnittene Nasenscheidewand in normale Lage bringt. Der Compressor besteht aus zwei parallel mit einander verbundenen starken Metallplatten, die mittelst Schrauben einander genähert werden können. Um den Druck des Compressors auf die Schleimhaut zu verringern, werden auf die Platten Gummiröhrchen aufgesetzt. Der Compressor wird in der Nase drei Tage lang belassen, wobei er jedoch alle 24 Stunden entfernt und wieder eingeführt wird.

Das dritte Moment besteht in Einführung von Metallröhrchen (Figur 3), die mit Gummi oder aseptischer Gaze bedeckt sind.

Figur 2.



Figur 3.

Diese Röhrchen (es giebt drei verschiedene Grössen), die zur Festhaltung der Nasenscheidewand in normaler Lage dienen, werden zwei bis drei Wochen lang in die Nasenhöhle von der Seite der früheren Verbiegung eingeführt und alle 24 bis 48 Stunden nur für kurze Zeit, damit die Röhrchen sowohl wie die Nasenhöhle von dem angesammelten Schleime gereinigt werden können, herausgenommen.

Die Operation selbst wird unter localer Anästhesie mittelst 10proc. Cocainlösung und nach vorheriger Adrenalinapplication ausgeführt. Die Blutung bei der Operation selbst, sowie bei der Nachbehandlung ist sehr geringfügig. Die ganze Operation kann in 10 Minuten ausgeführt werden, während die Nachbehandlung einen Zeitraum von drei bis vier Wochen erfordert. Meiner Meinung nach dürfte diese Methode wegen ihrer geringfügigen Schmerzhaftigkeit, ihres vollständig unblutigen Verlaufes, sowie wegen der Einfachheit der Technik der Beachtung werth sein.

Literatur.

1. Mackenzie: Die Krankheiten des Halses und der Nase. 1884, Bd. II.
2. Zuckerkandl: Normale und pathologische Anatomie der Nasenhöhle. 1882.
3. Semeleder: Die Rhinoscopie und ihr Werth für die ärztliche Praxis. Leipzig 1868.
4. Heymann: Berliner klin. Wochenschr. 1886, No 20.
5. Baumgarten: Ueber die Ursache der Verbiegungen der Nasenscheidewand. Deutsche med. Wochenschr. 1886, No. 22.
6. Michel: Die Krankheiten der Nasenhöhle und des Nasenrachenraumes. 1876.

Digitized by Google

7. Jurasz: Ueber die Behandlung hochgradiger Verkrümmungen der Nasenscheidewand. Berliner klin. Wochenschr. 1882, No. 4.
8. Böcker: Berliner klin. Wochenschr. 1886, No. 4.
9. Morris T. Ash: A new operation for deviation of the nasal septum. New York Med. Journ., 20. December 1890.
10. Hartmann: Partielle Resection der Nasenscheidewand bei hochgradiger Verkrümmung derselben. Deutsche med. Wochenschr. 1882, No. 52.
11. Petersen: Ueber die subperichondrale Resection der knorpeligen Nasenscheidewand. Berliner klin. Wochenschr. 1885, No. 22.
12. Roux: Revue méd. de la Suisse rom. 1886.
13. Hajek: Laryngo-rhinologische Mittheilungen. Internat. klin. Rundschau 1892.
14. Schech: Die Krankheiten der Mundhöhle, des Rachens und der Nase. 1896.
15. Réthi: Die Verbiegungen der Nasenscheidewand etc. Sammlung zwangloser Abhandl. a. d. Gebiete d. Nasen-, Ohren-, Mund- u. Halskrankheiten etc. von Maximilian Bresgen.

Ein Fall von chemischer Verätzung der Vena jugularis und Arter. carotis vom Ohre aus und Tod durch Blutung aus denselben.

Von

Dr. med. **E. Jürgens** (Warschau).

Am 9. XI. 1903 wurde der stellungspflichtige junge Soldat D. in die Nervenabtheilung des hiesigen Militärhospitals eingeliefert.

Bei der durch den Nervenspecialisten Dr. S. vorgenommenen Untersuchung wurde eine periphere Facialisparalyse constatirt, verstrichene nasolabiale Falte — fast völlig aufgehobene Beweglichkeit der mimischen Gesichtsmuskeln rechts.

Sehr bald zeigte sich Eiterentleerung aus dem rechten Ohre und am 19. XI. um $7^1/_2$ Uhr Abends trat eine sehr heftige Blutung aus demselben ein, die ungefähr 10 Minuten andauerte, jedoch auf Tamponade stand.

Am 20. XI., etwa um 4 Uhr Nachmittags, trat wiederum eine heftige Blutung aus dem rechten Ohre auf, die auf Tamponade stand.

Am Abend desselben Tages trat noch eine Blutung ein, die aber auch durch Tamponade sistirt wurde.

Am 21. XI. wurde der Kranke in die Ohrenabtheilung übergeführt, wo meine Untersuchung Folgendes ergab:

Der im äusseren Gehörgang steckende Tampon und Verband auf dem Ohre sind blutdurchtränkt, es musste wieder eine ziemlich beträchtliche Blutung stattgefunden haben. Der Patient sieht im höchsten Grade anämisch aus, Puls kaum fühlbar, starkes Erbrechen. Trotz der eben erst stattgefundenen Blutung wird der Tampon im äusseren Gehörgange erneuert, weil das in den Verband entleerte Exsudat stark stinkend ist, und eine gründliche Reinigung des Gehörganges bis in die Paukenhöhle vorgenommen. Doch wird eine völlige Säuberung der

Digitized by Google

letzteren unterlassen, da oben und vorne in der Paukenhöhle Pulsation bemerkt wird und nach den von mir schon früher gemachten Erfahrungen eine so starke Verätzung vorzuliegen scheint, dass die grossen Gefässe freiliegen könnten; um so mehr als die vier starken Blutungen darauf hinweisen, dass wahrscheinlich schon eine Arrosion der Gefässe resp. eines derselben, Bulbus, Vena jugularis oder Carotis, stattgefunden hat.

Was sich bei der Untersuchung des Ohres constatiren lässt, ist: eine Verschorfung der Wände des häutigen Theiles des äusseren Gehörganges, eine völlige Entblössung des knöchernen Theiles desselben von seiner Bedeckung, ebenso der vorderen, hinteren und unteren Wand der Paukenhöhle, so dass man überall den blossliegenden Knochen sieht resp. mit der Sonde fühlt. Vorn oben und unten und in der Mitte findet sich eine graue pulsirende Masse, die sich in die Paukenhöhle vordrängt und von einem stinkenden Jauchebelag bedeckt ist.

Die Blutungen sind bisher, so weit sie beobachtet wurden, nicht sehr hell, eher etwas dunkel gewesen, auch nicht spritzend, stammen also augenscheinlich aus der Vena jugularis.

Die Temperatur übersteigt nicht 37,0, Puls 94.

Am Abend des 21. XI. tritt die fünfte Blutung ein, sehr reichlich, fast bis zur Pulslosigkeit, von Erbrechen begleitet.

Am 23. XI. ist die Temperatur 36,0—37,4, Puls 96, fadenförmig. Aus dem äusseren Gehörgange und der Nase entleeren sich stinkende ichoröse Massen. Der Kranke bekommt Coffein und Campher, da die Herzthätigkeit kaum merkbar ist.

24. XI. Temperatur 36,8—37,5.

25. XI. Temperatur 36,7—37,0.

26. XI. Temperatur 36,8—37,8. Die Herzthätigkeit ist etwas besser geworden, doch tritt, wohl in Folge dessen, aus den verätzten Gefässen wiederum eine Blutung, hauptsächlich durch Mund und Nase, ein; nicht so stark wie früher, in Folge ichoröser Beimengung stark stinkend. Wieder Verbandwechsel.

27. XI. Temperatur 37,3—37,8.

28. XI. Temperatur 37,6—37,5. Nach gründlicher Ausreinigung des äusseren Gehörganges und der vom Gehörgange aus frei zugänglichen Paukenhöhle sieht man in derselben das schon oben constatirte Bild. Einen kleinen Theil der knöchernen oberen und unteren Wände der Paukenhöhle in deren vorderen Theilen; die ganze Vorderwand fehlt; in diese Lücke wölbt sich eine leicht pulsirende graue Masse, die der Gefässwand angehören muss; eine Continuitätstrennung dieser Verwölbung nach der Paukenhöhlenseite ist nicht zu bemerken, ebenso keine Verätzungen; es scheinen diese also mehr im unteren resp. vorderen Teile, nach denen die ätzende Substanz durchgedrungen sein dürfte, zu liegen; dafür scheint auch die Vorliebe der Blutung zu sprechen, sich hauptsächlich durch die vorne liegende Eustachi'sche Röhre zu entleeren.

Am 29. XI. wird auch eine Lähmung der rechten Seite des weichen Gaumens wahrgenommen. Temperatur 37,4—37,8.

30. XI. Temperatur 36,8—38,0. Es findet wieder in meiner Gegenwart eine Blutung statt, von hellrother Farbe und aus dem Ohre fast spritzend; auch durch die Nase entleert sich diesmal hellrothes Blut.

Digitized by Google

Die Blutung steht in kurzer Zeit von selbst, wohl weniger in Folge der Tamponade als der Herzschwäche. Diesmal sprechen Farbe und Art der Entleerung unstreitig für Herkunft der Blutung aus der Carotis; ob dieses die erste Blutung aus derselben ist, oder auch früher schon Carotisblutbeimengung zum Blute der Vena jugularis stattgefunden hat, ist natürlich jetzt nicht zu entscheiden.

1. XII. Temperatur 37,4—38,8. Die täglich im Gehörgange gewechselten Tampons sind ichorös durchtränkt, äusserst stinkend.

2. XII. Temperatur 36,5—38,8. Puls 104, kaum fühlbar.

3. XII. Temperatur 37,2—38,3.

4. XII. Temperatur 37,8—39,1.

5. XII. Temperatur 37,1—39,1. Der Kranke ist sehr apathisch; die ichoröse Ausscheidung dauert fort.

6. XII. Temperatur 37,6—39,4.

7. XII. Temperatur 37,8—38,8. Wieder findet eine hellrote, doch nur kurze Zeit andauernde Blutung aus Ohr und Nase statt.

8. XII. Der Ohrtampon und Verband sind ichorös durchtränkt.

9. XII. Temperatur 39—37,7. Wiederum eine starke Blutung durch Ohr, Mund und Nase; hellrotes Blut. Die Blutung steht nach kurzer Zeit von selbst.

10. XII. Temperatur 36,8—37,6. Tampon im Ohre jauchig durchtränkt.

11. XII. Temperatur 36,6—37. Wieder eine wenn auch geringe Blutung aus Nase und Ohr. Puls kaum fühlbar.

12. XII. Temperatur 37,7—36,6. In der Nacht zum 13. XII. findet wieder eine Blutung statt, die den Tampon und Verband völlig durchtränkt.

13. XII. Temperatur 37,6—38.

14. XII. Temperatur 37,1—36,8.

15. XII. Temperatur 36,9—36,8. Wieder eine mässige Blutung. Puls nicht fühlbar. Die ausser den Blutungen stattfindende Exsudation ist stark stinkend, ichorös. Befund im Mittelohre unverändert. Schmerzen des Warzenfortsatzes oder anderer Theile des Schädels auf Druck oder ohne solchen sind niemals beobachtet worden, objectiv wahrnehmbare Veränderungen der Warzenfortsatzbedeckung auch nicht. Der ganze Krankheitsprocess scheint sich also im vorderen Theile des Schläfenbeines, der Pars tympanica und Pyramide abzuspielen. Die Facialisparalyse ist unverändert. Auf Bitten der Eltern wird der Patient als hoffnungslos krank denselben übergeben, ist von ihnen in das hiesige israelitische Hospital übergeführt und dort etwa 18 Tage lang behandelt worden. Dem Kranken wurde dort die Aufmeisselung des Warzenfortsatzes resp. der Mittelohrräume gemacht, doch ist derselbe einige Zeit nach der Operation, ich glaube 10—12 Tage, an Verblutung zu Grunde gegangen. Vor und nach der Operation haben noch mehrmals Blutungen aus Nase und Mund stattgefunden; nähere Angaben über den Charakter der Blutungen fehlen. Da der Fall ziemlich frisch in meine Beobachtung kam, so ist es interessant, an ihm das Fortschreiten einer chemischen Verätzung in solchem Maasse, wie sie hier vorlag, zu beobachten.

Die Verschorfung der Wände des äusseren Gehörganges, die völlige

Digitized by Google

Wegätzung aller weichen Theile in der Paukenhöhle, stellten von vornherein eine chemische Verätzung sicher. Nach meinen hier oft gemachten Erfahrungen muss es sich um Säureverätzung, und zwar sehr starke Säure, gehandelt haben; denn auch die Knochenwände zwischen den grossen Gefässen, N. facialis und Paukenhöhle, waren weggeschmolzen.

Da zur Zeit der Untersuchung schon jauchige Entleerungen aus dem Gehörgange und Gefässblutungen in grösserem Maassstabe stattgefunden hatten, so wurde nach den hier gemachten Erfahrungen[1]) und aus der Literatur bekannten Fällen dieser Fall für von vornherein inoperabel und gänzlich hoffnungslos angesehen.

Wie wir auch früher schon beobachtet haben, dringt die chemische Flüssigkeit (wir glauben in diesem Falle concentrirte Schwefelsäure, wegen der Schnelligkeit und Energie, mit der die Knochentheile weggeschmolzen wurden) folgend dem Gesetze der Schwere und der Capillarität, nach den schweren Zerstörungen in der Paukenhöhle, in die benachbarten Theile nach vorne und unten. Die hier gelegenen benachbarten, also am meisten gefährdeten Organe, sind Arteria carotis und Bulbus v. jugularis, welche zunächst, die Carotis am Knie und die V. jugularis am Bulbus, getroffen werden. (Bekanntlich sind an diesen Stellen am ehesten Verletzungen gefunden worden.)

Wie die Fälle aus der Literatur zeigen — ich verweise auch da auf meine Arbeit[2]) — sind solche mit Blutungen der Carotis aus dem Ohre bisher nicht gerettet worden, da auch Unterbindung der Carotis beiderseits, der vielen Anastomosen wegen, die Blutungen nicht aufgehalten hat. Blutungen aus der Vena jugularis sind viel günstiger gestellt, da sie sogar auf Tamponade stehen und daher vielfach geheilt worden sind. Sobald eine chemische Verätzung vorliegt, steht die Sache viel ernster; bei der Carotis finden wir in solchen Fällen die Verletzung nicht nur am Knie, sondern auch auf eine weite Strecke am horizontalen und absteigenden Schenkel; ebenso ist ja eine Verätzung der Wände der Vena jugularis in der Continuität durch Herabsickern der Aetzflüssigkeit von vornherein bei so starker Verätzung der Paukenhöhle wie hier und Wegschmelzung der vorderen Wand derselben nur zu leicht möglich. Die grosse Gefahr, die nun hier vorliegt und alle Rettungsversuche so sehr erschwert, ist die Necrotisirung des Felsenbeines durch die Aetzflüssigkeit.

Bei den von uns beobachteten Fällen, bei denen wir die Section machen konnten, war der Knochen des Os petrosum schieferfarbig und jauchig durchtränkt, so dass man, um den Organismus von diesem Infectionsherde zu befreien, das ganze Os petrosum zum Mindesten hätte wegnehmen müssen. In Folge solcher Veränderungen am Knochen des Schläfenbeines sind denn auch die meisten der beobachteten Fälle

---

[1]) E. Jürgens: Zwei Fälle von Ruptur der Arteria carotis interna bei Affection des Mittelohres. Monatsschr. f. Ohrenheilk. 1902, No. 1, pag. 3.
Derselbe: Ein Fall von Mittelohrblutung aus dem Bulbus v. jugularis nach Verätzung. Monatsschr. f. Ohrenheilk. 1902, No. 4, pag. 126.

[2]) Derselbe: Zwei Fälle von Ruptur der Arteria carotis interna bei Affection des Mittelohres. Monatsschr. f. Ohrenheilk. 1902, No. 1, pag. 3.

Digitized by Google

solch schwerer Verätzung schliesslich an Sepsis zu Grunde gegangen; wenige nur verbluteten ganz direct.

In diesem von mir beschriebenen Falle war die Zahl der Blutungen aus dem Ohre eine sehr grosse. Von mir sind zehn constatirt worden: mindestens halb so viele scheinen aber noch stattgefunden zu haben. Der Fall zeichnet sich denn auch vor anderen gleichartigen dadurch aus, dass nicht durch die Septicopichämie wie gewöhnlich, sondern durch Verbluten der Tod eintrat. Es verdient auch hervorgehoben zu werden, dass hier der seltene Fall von Verätzung beider grossen, dem Mittelohre benachbarten Halsgefässe vorliegt und beide sich an der Blutung betheiligt zu haben scheinen.

Eine einfache Modification des Beckmann'schen Messers.

Von

Dr. med. **M. Ruprecht**, Bremen.

Selten hat über ein Instrument eine grössere relative Einmüthigkeit des Urtheiles unter den Fachcollegen geherrscht, als über das Beckmann'sche Messer, und zwar in gleicher Weise bezüglich der Vortheile wie des Nachtheiles des Instrumentes. Die Vortheile sind bekannt: das breite Angreifen des Instrumentes, welches durch die parallel laufenden Stützen des Messers ermöglicht wird, und das radicale Arbeiten bis auf die Fibrocartilago neben allen Vorzügen des alten Gottstein'schen Messers. Der Nachtheil ist ebenfalls bekannt: das Messer verbeisst sich leicht hinter der Schleimhaut, die Wucherung klappt mit der Schleimhaut herunter und hängt, Würgereiz und Blutung verursachend, an einem Schleimhautlappen in den Meso- oder gar Hypopharynx hinunter, von wo sie dann mit einem Conchotome oder sonstigem geeigneten Instrumente entfernt werden muss. Ja, es sind zur Abtragung der so herunter hängenden Wucherungen sogar wieder besondere Instrumente empfohlen! Eine ganz entschieden zu weit gehende Concession gegen den Fehler des Beckmann'schen Instrumentes, dessen anderweitige Vorzüge freilich auch ich so hoch bewerthe, dass eine Beseitigung des einen Nachtheiles mir von jeher dringend wünschenswerth erschien, freilich nicht lediglich auf jenem mehr als palliativem Wege.



Figur 1.

Woran liegt das Verbeissen des Messers? Zweifellos an der Stellung seiner Schneide zur Längsachse des Griffes. Bringe ich diese schematisch in ihrem Verhältnisse zur Griffachse zur Darstellung, wie in Figur 1, so giebt diese in *a* und *b* etwa die bei den käuflichen

Digitized by Google

Instrumenten meist gewählten Neigungen der Messerfläche an, welche für die Richtung des Schnittes und somit für die Führung der Schneide im Gewebe ausschlaggebend sind.

Man vergleiche mit Figur 1 die Photographie eines Satzes von vier Beckmann'schen Messern (Figur 2). Das kleinste zeigt die spitzwinkelige Neigung seiner Schneide zur Griffachse am deutlichsten und entspricht etwa der Neigung *a* in Figur 1, während das zweitgrösste relativ beste Messer etwa eine Neigung seiner Scheide gleich *b* aufweist. Bei einzelnen anderen Instrumenten habe ich noch viel spitzwinkeligere Schneidenstellungen gesehen.



Figur 2.



Figur 3.

Bei der Gottstein'schen Form war dieser Punkt nicht so verhängnissvoll, weil das Zusammenlaufen der das Messer tragenden Arme diese und damit auch das Messer an zu tiefem Einbeissen verhinderte, ein Umstand, der aber zugleich auch ein Nachtheil des Gottstein'schen Instrumentes war.

Welche Stellung muss nun das Messer haben? Für die Schnittrichtung ist zweifellos die der hinteren Rachenwand zugewandte Fläche bei Weitem die maassgebendere, so lange sich diesseits des Messers nur die weiche Wucherung, jenseits die feste Rachenwand befindet. Etwas anders wird die Sache schon, sobald sich das Messer einmal hinter der zähen Schleimhaut verbissen hat. Da wirkt sofort auch die der hinteren Rachenwand abgekehrte Fläche mitbestimmend auf die Richtung. Um dieses Verbeissen unmöglich zu machen, braucht man

Digitized by Google

nur die dem Rachen anliegende Fläche senkrecht zur Griffachse zu stellen. Dann wird sie zwar dicht hinter dem Vomer nicht so leicht anfassen, aber sich auch nicht in Höhe des Velum einbeissen. Die jetzt meist gewählte Messerstellung ist nur auf gutes Fassen im oberen Theile des Cavum pharyngeum berechnet, wo ja die Griffachse nicht völlig senkrecht zur Cavität des Rachens gestellt werden kann. Man muss daher eine gewisse zu erprobende Neigung der Schneide wählen. Nach meinen Erfahrungen kommt aber diese der senkrechten Schneidenstellung sehr nahe (vergl. Figur 1 *c*), sobald man sich nur gewöhnt, vom Vomerrande beginnend mit energischem Druck nach oben und hinten zu arbeiten und dann das Messer mit leichtem, elegantem Zuge nach unten durchzuziehen.

Nach Rücksprache mit dem hiesigen Instrumentenmacher Herrn H. Haug sind wir dahin gelangt, durch eine einfache Stielbiegung die Instrumente unter Wahrung aller ihrer Vorzüge in einfachster Weise von ihrem Fehler zu befreien. Figur 3 zeigt die Instrumente in ihrer jetzigen Form. Ich bemerke, dass die Stielbiegung des zweitgrössten Instrumentes später wieder um ein klein wenig verringert worden ist, um den besten Effect zu erzielen. Man täuscht sich sehr leicht über die Stellung der Schneiden zur Achse und muss mehrfach prüfen und vergleichen, wenn man vollen Nutzen von der Correctur haben will.

Die Stielbiegung kann nach leichtem Ausglühen des Stieles — wobei das Messer natürlich durch Einstecken in feuchten Lehm oder eine Kartoffel kalt gehalten werden muss — mit der nöthigen Vorsicht kalt ausgeführt werden. Meist leidet die Vernickelung kaum merklich darunter.

Die Abbiegung des Stieles nach unten ist nun an sich keine Nothwendigkeit. Sie würde unnöthig sein, wenn nur die Messerschneide von vornherein die richtige Stellung zur Griffachse haben würde. Doch finde ich die Stielbiegung, die ja entfernt ähnlich auch die alten Gottstein'schen Messer zeigten, auch als solche zweckmässig, da der Stiel des Messers dadurch mehr nach oben aus dem Gesichtsfelde gebracht wird. So lange aber die Stellung der Messerschneide zur Griffachse von den Instrumentenmachern so verschiedenartig und phantastisch behandelt wird wie zur Zeit, kann sich Jeder auf die angegebene Weise die Brauchbarkeit seiner Instrumente sichern.

Universalspritze und Pulverbläser für die Behandlung von Nasen-, Hals- und Ohrenkrankheiten.

Von

Stabsarzt Dr. **Rothenaicher.**

Spritze.

Der Handgriff besteht aus einem kleineren oder grösseren Gummiballon mit einer vernickelten Metallröhre und einem Stück Gummischlauch, dessen Länge so gewählt wird, dass der Ballon gut in der Hand liegt. Der Ansatz für den Nasenrachenraum ist vorn nur wenig gebogen und enthält ein querovales etwa bohnengroßes Knöpfchen:

Digitized by Google

der Ansatz für den Kehlkopf hat vorne nur eine mäßige kolbige Verdickung. Am vorderen Ende des Ansatzes für die Nase befindet sich ein senkrecht ovales schmales Knöpfchen. Diese Ansätze enthalten vorne möglichst viele kleine Löcher.

Die zwei Ansätze für Kuppelraum, ein dünner und ein dickerer, besitzen noch ein Mittelstück zur Verbindung mit dem Handgriff, wodurch sie in beliebiger Richtung gedreht werden können. Der Schnabel vorne ist nur so lang, dass der Strahl fast in rechtem Winkel abgelenkt wird. In Folge des so kurzen Schnabels kann mit dem dünneren Ansatz auch bei kleinen Oeffnungen im Trommelfell eine Ausspritzung des Kuppelraumes vorgenommen werden.

Die Handhabung zeigt Figur 3. Die Führung des Ansatzes geschieht durch Daumen und Zeigefinger, der Druck auf den Ball durch fünften und vierten event. noch durch dritten Finger. Beim Aufsaugen des Wassers wird der Ansatz abgenommen, der Gummischlauch bleibt stecken. Hernach fasst man letzteren mit Daumen und Zeigefinger, wobei der Ball auf der Hand ruht und stülpt ihn auf das entsprechende Ansatzrohr. Man kann auf den Ball einen sehr grossen Druck ausüben, dass z. B. der Flüssigkeitsstrahl beim Paukenröhrchen 7—8 m geworfen wird, ohne dass der geringste Ausfallswinkel sich einstellt.

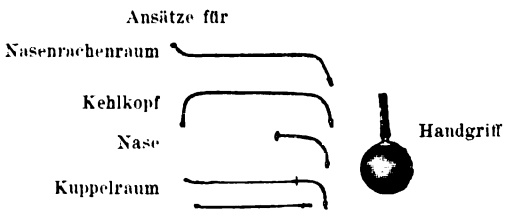

Figur 1.

Zur allseitigen ergiebigen Ausspritzung des Nasenrachenraumes braucht man das ovale Knöpfchen nur etwas hinter den weichen Gaumen zu halten. Der Patient wird dabei wenig belästigt. Selbst ein Ungeübter kann mit Leichtigkeit eine diesbezügliche Ausspülung vornehmen.

Durch allmähliches Zurückschieben des Nasenansatzes kann die Nase gründlich gereinigt werden. Es ist selbst bei grossem Druck kein Ueberdruck zu befürchten, weil die einzelnen kleinen Strahlen sich eher oder später brechen. Die Stärke des Druckes hat man mit einer Ballonspritze im wahren Sinne des Wortes in der Hand.

Eine etwas geübtere Hand gehört zur Handhabung der Kuppelraumspritze. Aber wer wird und darf sich überhaupt an diesen verborgenen Raum ohne geübte Hand wagen?

Wie bei allen feineren Sondirungen und Operationen im Ohr nehme ich auch beim Ausspritzen des Kuppelraumes irgend einen Stützpunkt mit dem Vorderarm oder mit dem Rücken der Hand bezw. Finger, wobei dann Daumen und Zeigefinger die feinsten Bewegungen ausführen können. Bei plötzlichen Bewegungen des Patienten wird das Instrument reflectorisch lose gelassen, wie beim Meisseln eines Knochens Daumen

Digitized by Google

und Zeigefinger zurückschnellen sollen, wenn sich dem Meissel weniger Widerstand entgegenstellt, wenn die Spitze in einen Hohlraum dringt.

Beim linken Ohr wird der Vorderarm gegen die Schulter des Patienten gelehnt, beim rechten Ohr dient das Gesicht dem Rücken der Hand eventuell einzelner Finger als feste Stütze. Die linke Hand, welche neben dem Trichter auch die Ohrmuschel hält, hat den Kopf durch leichten Druck und Zug in gewisser Gewalt.

Ich wähle mir zuerst die bequemste Arm- oder Handstellung, das Ansatzstück wird dann so eingesteckt, dass der Flüssigkeitsstrahl die gewünschte Richtung bekommt. Diese beliebige Richtungsveränderung des Schnabels bei ein und derselben Handstellung ist oft von grossem Vorteil.

Um beim Spritzen genügend Raum zu haben, verwendet man zum Auffangen des Wassers das kleine Becken (Figur 5). Dieses wird vom Patienten bei Ausspülung rechts mit dem linken Zeigefinger, beim Ausspülen links mit dem rechten Zeigefinger gehalten. Es dürfte überflüssig sein zu bemerken, dass das Paukenröhrchen die untere Wand des Trichters oder Gehörganges nicht berühren soll, weil in diesem Falle das Wasser am Röhrchen zurück und schliesslich in den Aermel laufen kann. Das muss auch bei den bisherigen Paukenröhrchen berücksichtigt werden.

Wie die bereits genannten Ansätze kann man sich auch noch Ansätze zum Ausspritzen der Nebenhöhlen der Nase machen lassen. Die Form wählt sich jeder am besten selbst. Ich benutze z. B. zum Ausspülen der Stirnhöhle ein ziemlich biegsames Röhrchen. Ich kann mich an ein paar Fälle erinnern, wo das Röhrchen nach dem Zurückziehen aus der Stirnhöhle eine leichte Spiralwindung zeigte. Ein starres Röhrchen hätte in diesen Fällen sicher versagt.

Pulverbläser.

Der Handgriff besteht aus einem Mundstück, zwei Gummischläuchen mit einer Glaskugel verbunden und einem Aufnahmestücke für die verschiedenen Ansätze.

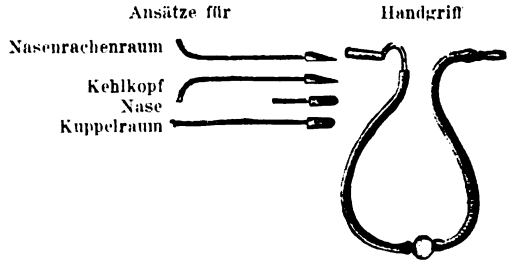

Figur 2.

Die Handhabung ergiebt sich aus Figur 4.

Mit diesem Pulverbläser lässt sich die feinste Dosirung erreichen, je nachdem man stark oder leise, stossweise oder continuirlich bläst.

Digitized by Google

Will man das Pulver nur auf engbegrenzten Raum bringen, so schüttelt man dasselbe im Ansatzrohre nach vorn und entleert es durch einmaliges stossweises Blasen. Es giebt keinen Ausschlagswinkel.

Bei einigermaassen reinlichem Blasen dürfte es kaum vorkommen, dass ein Flüssigkeitstheilchen des Mundes den Pulverraum erreicht. Um aber jede Möglichkeit auszuschliessen, giebt man in die Glaskugel etwas Watte als Filter. Wer aber noch theoretische Bedenken hätte, könnte am Mundstück einen Ballon anbringen.

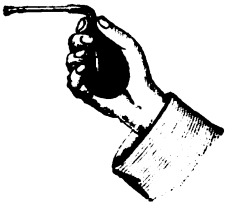

Figur 3.

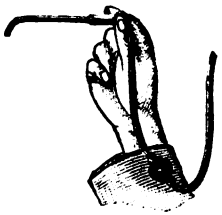

Figur 4.

Figur 5.

Wenn ich trotz der vielen derartigen Instrumente noch mit den meinen an die Oeffentlichkeit trete, so geschieht es deshalb, weil sie mir seit längerer Zeit schon ausserordentliche Dienste leisten und weil ich der sicheren Ueberzeugung bin, dass noch mancher College sie für practisch finden wird wegen der Einfachheit der Form und der Handhabung

Sämmtliche Theile können leicht ausgekocht werden.

Anmerkung: Die Instrumente sind bei Pfau, Berlin, Dorotheenstrasse, zu haben.

Oesterreichische otologische Gesellschaft.

Officielles Protocoll der Sitzung vom 27. Juni 1904.

Erstattet vom Schriftführer.

Vorsitzender: Hofrath Politzer.
Schriftführer: Dr. Hugo Frey.

Demonstrationen:

I. Prof. Bing stellt einen Patienten vor, bei welchem nicht wie gewöhnlich durch Missbrauch des Valsalva'schen Versuches der hintere obere Quadrant des Trommelfells am meisten erschlafft ist bezw. herausgebaucht wird — sondern gerade die untere Trommelfellpartie es ist, an welcher beim Valsalva'schen Versuche einzelne grössere und kleinere Blasen hervortreten und sich rosenkranzartig längs der unteren Trommelfellperipherie aneinanderreihen, während der hintere obere Quadrant, wiewohl in demselben rechterseits eine tiefliegende Narbe sich befindet, keine Spannungsveränderung erkennen läßt.

Digitized by Google

Der Grund dieses seltenen Verhaltens liegt in der Verwachsung des Hammergriffes beiderseits mit der inneren Trommelhöhlenwand, welche dem Luftstrom nicht gestattet, den gewöhnlichen Weg in der Richtung hinten oben nach dem Antrum zu nehmen.

Bing findet in dem vorliegenden Falle einen Belag für seine Ansicht über den Gang der Luftverdichtung bei der Lufteintreibung.

Discussion.

Prof. Urbantschitsch kann sich nicht recht denken, dass der Luftstrom in einem geschlossenen Raume bei einer Einblasung nur in einer bestimmten Richtung geht, sondern glaubt, dass die in Betracht kommenden Partien nachgeben, weil sie schwächer sind. Experimentell liesse sich das auch sehr einfach nachweisen.

Hofrath Politzer erinnert daran, dass er in seinem Lehrbuch ausdrücklich bemerkt hat, dass ein grosser Unterschied in der Art des Eindringens der Luft besteht, je nachdem, ob catheterisirt oder das P. V. geübt werde. Bei dem von Urbantschitsch erwähnten Versuch bestände eine gleichmässige Verdichtung nach allen Richtungen hin. Beim Catheterismus handelt es sich um einen wirklichen Luftstrom. Der Catheter sitzt allerdings nicht fest in der Tube. Die Luft strömt hinein und strömt auch neben dem Catheter wieder zurück, und da können allerdings Druckdifferenzen innerhalb der Paukenhöhle entstehen. Beim P. V. handelt es sich überhaupt nicht um einen wirklichen Luftstrom.

Prof. Urbantschitsch glaubt, dass diese Frage überhaupt nur experimentell gelöst werden könne.

II. Assistent Dr. Neumann: Am 31. März 1904 wurde in die Klinik des Hofraths Politzer eine 58jährige Frau behufs Operation aufgenommen. Seit Juli 1903 bestand fötider Ausfluss. Auch waren angeblich Polypen, zum Theile mechanisch, zum Theile durch Aetzung, entfernt worden. Patientin suchte damals die Klinik Politzer auf und wurde — es bestand hochgradiger Kopfschmerz und Fieber — von Dr. Frey radical operirt. Körner'sche Plastik. Bei der Operation zeigte sich nichts Auffallendes. Während der Nachbehandlung schossen an den Rändern der Weichtheilwunde sehr üppige Granulationen auf, die ein rapides Wachsthum zeigten, und es wurde der Verdacht auf malignes Neoplasma rege. Neumann entfernte die Ohrmuschel, den Gehörgang und die submaxillaren Lymphdrüsen, letztere wegen der vorgefundenen Veränderungen. Auch wurde der Knochen oberflächlich abgemeisselt. Zum Schlusse wurde der grosse Defect durch Thiersch'sche Transplantation grösstentheils gedeckt. Die nachträgliche Untersuchung ergab, dass die Granulationen an den Rändern der Weichtheilwunde carcinomatösen Character hatten, während die Granulationen am Knochen reines Granulationsgewebe sind (Demonstration der microscopischen Präparate). Es wurde daher keine nachträgliche radicale Operation gemacht, sondern blos die Abkratzung des Knochens vorgenommen.

Im Allgemeinen wäre zu sagen, dass selbst für den Fall, dass ein Recidiv eintreten sollte, die Operation den Erfolg hatte, dass die früher von Schmerzen stark gequälte Patientin jetzt schmerzfrei ist.

Ein anderer von Docent Alexander operirter Fall (ein auf die Dura übergehendes Neoplasma) zeigt auch auffallende Erleichterung der vorherigen bedeutenden subjectiven Beschwerden.

Digitized by Google

Hofrath Politzer macht auf die höchst ungünstige Prognose derartiger Fälle selbst bei frühzeitig vorgenommener Operation aufmerksam. Er verfügt über histologische Befunde, welche zeigen, dass selbst in dem macroscopisch scheinbar noch ganz unveränderten Knochengewebe bereits carcinomatöse Wucherung sich weit ausbreiten kann, und er hält es nur unter ganz besonders günstigen Umständen für möglich, alles Kranke zu entfernen. Gelegentlich gelingt dies, und er selbst hat vor vier Jahren einen Fall operirt, der bis jetzt recidivfrei ist.

III. Docent Dr. B. Gomperz demonstrirt Hammer und Amboss von einem 40jährigen Mann, den er wegen chronischer eitriger Mittelohrentzündung operiren musste, und zwar nach der von ihm im Jahre 1890 empfohlenen Methode ohne Narcose mit regionärer Schleich'scher Anästhesie.

Trotzdem er die Vortheile dieses Verfahrens damals eingehend vor dieser Gesellschaft erörterte, ist ihm nicht bekannt, dass eine Nachprüfung versucht worden wäre. Gomperz wiederholt, dass er mit der von Reiner angefertigten, schwach gekrümmten Canüle an der oberen Gehörgangswand etwa 1 cm vom Proc. brevis entfernt in den Gefässe und Nerven führenden Hautzwickel einsticht und die anästhesirende Lösung einspritzt. Jetzt verwendet er einige Tropfen 1proc. Cocainlösung mit Zusatz von 1 pCt. Tonogen[1]). Bei grösserer Perforation wird auch ein Wattebausch mit 10- oder 20proc. Cocainlösung angedrückt und so vollständige Unempfindlichkeit und Blutleere erzielt. In dem demonstrirten Falle schnitt die Schlinge den necrotischen Hammergriff durch, so dass Gomperz nicht nur den Amboss, sondern auch den Hammerkopf mit dem Ambosshaken herauswälzen musste, wobei der Patient gar keine Schmerzen hatte.

IV. Hofrath Politzer demonstrirt histologische Präparate vom inneren Ohre eines im Allgemeinen Krankenhause verstorbenen Taubstummen. Man sieht Knochenneubildung in der Labyrinthkapsel sowie Balkenbildung an der Membrana basilaris, wie sie bisher noch nicht beschrieben worden ist. (Erscheint ausführlich a. a. St.)

V. Dr. Hugo Frey hält den angekündigten Vortrag über die von ihm gemeinsam mit Docenten Dr. Victor Hammerschlag ausgeführten „Drehversuche an Taubstummen".

Die Versuche sollten drei Fragen aufklären:

1. In welcher Art, beziehungsweise mit welchen Besonderheiten tritt der Nystagmus beim Drehversuche an Taubstummen auf?

2. Lassen sich aus dem Ausfalle des Drehversuches bestimmte Schlüsse auf die besondere Art des Gebrechens ziehen, d. h. lassen sich auf diesem Wege differentialdiagnostische Merkmale zwischen der congenitalen Taubheit einerseits und den verschiedenen Formen der erworbenen Taubheit andererseits gewinnen?

3. Lassen sich Beziehungen zwischen dem Grade der Hörstörung und der Einschränkung in der Function des Bogengangsapparates feststellen?

Die Function des Bogengangsapparates wurde nach dem Auftreten des Drehungsnystagmus beurteilt.

---

[1]) Das Richter'sche 1‰ige Nebennierenpräparat.

Digitized by Google

Die Versuche wurden an 93 taubstummen Zöglingen ausgeführt.

Das Gesammtresultat war folgendes: Von 93 untersuchten Kindern reagirten

49,5 pCt. positiv,
45,2 „ negativ und
5,3 „ fraglich.

Die Theilung der Taubstummen in Späterertaubte und Taubgeborene zeigte Folgendes:

Von 45 „Späterertaubten" reagirten

26,7 pCt. positiv,
64,4 „ negativ und
8,9 „ fraglich.

Dagegen war das Resultat von den 43 „Taubgeborenen" folgendes:

positiv in 72,1 pCt.,
negativ in 25,6 „ und
fraglich in 2,3 „

Um jedoch einwandsfreie Resultate zu erhalten, wurden nach bestimmten Gesichtspunkten diejenigen Fälle ausgewählt, bei denen die Diagnose „congenital taub" oder „später ertaubt" mit der grössten erreichbaren Wahrscheinlichkeit gestellt werden konnte.

Von diesen 26 „später Ertaubten" reagirten

15,4 pCt. positiv,
80,8 „ negativ und
3,8 „ fraglich.

Von den 21 „congenital Tauben" dagegen reagirten

71,4 pCt. positiv,
23,8 „ negativ und
4,8 „ fraglich.

Daraus geht hervor, dass zwar die congenital Tauben in der überwiegenden Anzahl einen Drehungsnystagmus zeigen, währenddem er bei den später Ertaubten in der überwiegenden Majorität fehlt, dass aber dieses Verhalten nicht so ausnahmslos ist, um sichere differentialdiagnostische Schlüsse daraus ziehen zu können.

Zur Feststellung der Beziehungen zwischen dem Grade der Hörstörung und der Einschränkung in der Function des Bogengangsapparates wurde ebenfalls versucht, eine Sonderung in „Taubgeborene" und „später Ertaubte" durchzuführen und hat man dabei folgende Resultate erhalten: Von 42 „Taubgeborenen" (bei einem Kinde war der vorhandene Hörrest mangels genügender Intelligenz nicht feststellbar) zeigten 9 Kinder bedeutende Hörreste, 22 waren total taub. Von den 9 Taubgeborenen mit bedeutenden Hörresten zeigten nun

77,8 pCt. positive Reaction,
11,1 „ fragliche „ und
11,1 „ negative „

Von den 22 total Tauben derselben Kategorie zeigten

68,2 pCt. positive Reaction,
31,8 „ negative „ und
0,0 „ fragliche „

Digitized by Google

Von den 45 „später Ertaubten“ erwiesen sich 7 Kinder als mit bedeutenden Hörresten begabt, 28 waren total taub. Von den 7 besthörenden „später Ertaubten“ zeigten

71,4 pCt. positive Reaction,
28,6 „ negative „ und
0,0 „ fragliche „

Dagegen von den 28 total tauben „später Ertaubten“

10,7 pCt. positive Reaction,
82,2 „ negative „ und
7,1 „ fragliche „

Daraus ergiebt sich, dass die von Bezold und seinen Nachfolgern aufgestellte Regel, nach der die total Tauben der grossen Majorität nach Drehversager sind, sich nur bei den später Ertaubten bestätigt, während bei den Taubgeborenen sich die Sache anders verhält. Hier überwiegen auch unter den absolut gehörlosen Kindern die normal reagirenden ganz beträchtlich.

Hingegen scheint sich eine Beziehung zwischen dem Fortfall der Bogengangsfunction bei den congenital Tauben zu anderweitigen schweren Degenerationserscheinungen zu zeigen, da die Drehversager unter den congenital Tauben durchweg derartige Erscheinungen, zum Theile in hohem Maasse, aufweisen.

Mit diesen Individuen wären dann auch die Tanzmäuse zu analogisiren, die nach Alexander und Kreidl sich ebenfalls gegen den Drehversuch unempfindlich zeigen. (Ausführliche Publication erfolgt in der „Zeitschrift für Ohrenheilkunde“.)

VI. Doc. Dr. B. Gomperz hält den angekündigten Vortrag: „Ueber Ohrerkrankungen bei den Affectionen der Nasennebenhöhlen.“

Vortr. zieht einstweilen 99 Fälle von solchen Erkrankungen bei 69 Patienten seiner Privatpraxis aus den letzten 10 Jahren in den Bereich seiner Erörterungen, in welchen er sich zuerst über alle, das Gehörorgan bei Nebenhöhlenerkrankungen treffenden Schädlichkeiten ausspricht.

Bezüglich der Verwerthbarkeit seiner Statistik macht Vortr. selbst auf die Möglichkeit aufmerksam, dass das ihm als Ohrenarzt zukommende Material einen grösseren Procentsatz an Ohrerkrankungen aufweisen könne, als das der nur mit Rhinologie sich beschäftigenden Collegen.

In so manchen seiner Fälle waren die Ohrsymptome im Krankheitsbilde dominirend, und die Patienten hatten keine Ahnung davon, dass ihre Beschwerden von der Nase herkamen; andererseits kam wieder eine ganze Reihe von Patienten, bei denen die Untersuchung dann sehr bedeutende Hörstörungen ergab, nur mit Klagen über das Nasenleiden; bei vielen Fällen erhob Vortr. deshalb gar keinen Ohrenstatus.

Den stärksten Procentsatz der Ohrerkrankungen, und zwar 100 pCt., fand Vortr. bei den 21 Erkrankungen der Keilbeinhöhle (an 12 Patienten).

In zweiter Linie stehen die Erkrankungen des Siebbeinlabyrinthes mit 85 pCt. Ohrerkrankungen.

Nach diesen rangiren die entzündlichen Erkrankungen der Kieferhöhle, von denen er in diesem Zeitraum uncomplicirt 43 an 34 Patienten

Digitized by Google

gesehen hat, und bei denen 25 Mal mehr oder minder schwere Ohraffectionen notirt erscheinen, was einem Procentsatz von 58 entspräche.

Der einzige Fall von nicht combinirtem Stirnhöhlenempyem war ebenfalls ohrkrank.

Von 8 Patienten mit 11 Fällen combinirter Empyeme zeigten 7 mit 10 Fällen pathologische Veränderungen an den Gehörorganen, während vom achten wohl subjective Beschwerden im Ohre notirt sind, aber Aufzeichnungen über den objectiven Befund fehlen.

Was den Character der Ohrerkrankungen anlangt, so handelt es sich zumeist um chronisch-catarrhalische Tubenmittelohrcatarrhe mit Einziehung des Trommelfelles, Trübungen, Exsudatbildung, Herabsetzung der Hörweite und subjectiven Geräuschen, seltener um catarrhalische und eitrige Entzündungen. Der Grad richtet sich vor Allem nach der Dauer des Leidens und dem Alter des Patienten, gewiss auch, wenngleich nicht immer, nach der Intensität und dem Sitze des Nebenhöhlenprocesses.

Eine wichtige Rolle scheint die Qualität des Eiters zu spielen, indem dort, wo derselbe flüssig blieb, nicht so leicht Ohrstörungen hinzutraten als in den Fällen, bei denen der Eiter im Nasenrachenraume zu Krusten und Borken eintrocknete.

Die schwersten Ohraffectionen sah Vortr. bei den Keilbeinhöhleneiterungen, welche sämmtlich zu bedeutenden Hörstörungen und intensivem Ohrensausen geführt hatten; auch zeigte sich hier die hartnäckigste Neigung zu Recidiven und unheimlich rascher Aufeinanderfolge von Entzündungen.

Auch die Kieferhöhlenentzündungen zeichnen sich durch starke Mitbetheiligung der gleichseitigen Gehörorgane aus. Sehr oft standen die subjectiven Geräusche im Vordergrunde der Erscheinungen, die als Sausen, Plätschern, Trommeln, Zucken von oft furchtbarer Intensität angegeben wurden. Gleichzeitig wurde über Druck, seltener über heftigen Schmerz im Ohre geklagt.

Wenn Vortr., wie bereits gesagt, aus dem Zahlenverhältniss seiner Nebenhöhlenfälle zu denen der complicirenden Ohrerkrankungen keine weitergehenden Schlüsse in statistischer Hinsicht ziehen kann, so beleuchten seine Erfahrungen doch die Bedeutung der Nebenhöhlenerkrankungen für das Gehörorgan, und sie werden noch klarer aus den Ergebnissen der Therapie, die G. sehr beachtenswerth findet.

Am erfreulichsten waren seine Erfolge bei den Kieferhöhlenempyemen. Bei einer ansehnlichen Zahl seiner Fälle wurden nicht nur der Kopfschmerz und alle sonstigen dem Empyem zukommenden Symptome, sondern auch die subjectiven Geräusche, die in manchen Fällen einen excessiven Grad erreicht hatten, vollständig beseitigt. Die Geräusche hörten manchmal sofort nach der ersten Entleerung des stinkenden Eiters auf oder wurden parallel mit dem Nachlassen der Eiterung successive schwächer, um mit deren Aufhören dauernd zu verschwinden. Die Beseitigung der Geräusche glückte in der Mehrzahl der Fälle. Dass die Ohrbehandlung allein hier nicht zum Ziele führt, liegt auf der Hand.

In einem Falle verzeichnete G. das Wiederauftreten der Ohrgeräusche während eines Empyemrecidivs nach intercurrirender Grippe

Digitized by Google

und prompte Beseitigung der subjectiven Geräusche nach Aufhören der Eiterung. Auch drücken sich öfter Schwankungen in der Intensität der Eiterung in der Zu- und Abnahme der subjectiven Geräusche aus.

In gleicher Weise profitirte auch das Hörvermögen von der gleichzeitigen Behandlung des Ohr- und Nasenleidens, und hat G. sehr ansehnliche Hörverbesserungen bei diesen Fällen zu verzeichnen.

Ebenso günstig wurden Hörstörungen und subjective Geräusche durch die Ausräumung des Siebbeinlabyrinthes beeinflusst.

Bei den Fällen von Keilbeinhöhleneiterung sind die Erfolge bezüglich der Ohren am ungünstigsten, indem nur vorübergehende Besserungen zu erzielen waren. Es ist ganz auffallend, wie oft Kopfschmerz und subjective Geräusche mit einem Schlage hier nachlassen, wenn man durch die richtig eingeführte Canüle einen grossen Schleimballen oder eine Kruste aus dem Cavum sphenoidale ausspülen konnte. Bei dieser Gruppe waren die häufigsten Recidive zu verzeichnen gewesen, entsprechend der schweren Zugänglichkeit des Erkrankungsherdes.

Discussion.

Assistent Dr. Neumann macht aufmerksam, dass die bei Nasenerkrankungen vorkommenden Hörstörungen nicht nur rein mechanisch bedingt sein können, sondern auch durch die anatomischen Verhältnisse der Lymphbahnen beeinflusst werden können.

Berliner otologische Gesellschaft.

Sitzung vom 9. Februar 1904.

Vorsitzender: Herr Lucae.
Schriftführer: Herr Schwabach.

Herr Friedmann: Ein Fall von objectiv wahrnehmbarem Ohrgeräusch.

Bei einem neunjährigen Mädchen bestanden seit einigen Wochen in beiden Ohren eigenthümliche Geräusche, die auch von der Umgebung des Kindes wahrgenommen wurden. Ueber subjective Beschwerden wurde nicht geklagt. Im Anschluss an eine Perityphlitis und Peritonitis vor zwei Jahren soll bei dem Kinde eine Lähmung beider unterer Extremitäten aufgetreten sein; zur Zeit leidet das Kind an allgemein nervösen Erscheinungen mit zeitweilig auftretenden Zuckungen der unteren Augenlider und der Musculatur des Kinnes. In geringer Entfernung von beiden Ohren des Kindes, deutlicher beim Auflegen des Ohres auf das des Mädchens hört man ein rhythmisch gleichmässiges Geräusch von knipsendem Character, welches ab und zu ohne erkennbare Ursache verschwindet. Mit dem Puls ist es nicht isochron. Die Häufigkeit beträgt etwa 100—120 in der Minute. Zeitweise bemerkt man Zuckungen am Gaumensegel, welche mit dem Geräusch synchron sind, auch die Zuckungen in der Musculatur des Unterkiefers scheinen dem Geräusche synchron zu sein. Das Gehör für Flüstersprache ist beiderseits 5 m.

Digitized by Google

Eine genauere postrhinoscopische und laryngologische Untersuchung ist nicht möglich, da das Kind ausserordentlich ängstlich ist, aus demselben Grunde konnte eine locale Behandlung nicht eingeleitet werden. Es handelt sich wohl sicher um clonischen Krampf der M. tensor veli palatini beiderseits. Die Therapie, welche sich auf Politzer's Luftdouche und Hebung des Allgemeinzustandes durch Roborantien beschränkte, änderte während der drei Wochen der Beobachtung nichts in dem Krankheitsbilde.

Herr Dennert hält diese objectiv wahrnehmbaren Geräusche für keine grosse Seltenheit, sie verlieren sich von selbst mit der Zeit.

Herr Friedmann erwähnt, dass in seinem Falle das Geräusch unverändert nun schon sechs Monate bestehe.

Herr Grossmann: Ueber Sinusphlebitis tuberculosa.

Ein fünfjähriges Mädchen, welches seit einem Jahre nach Scharlach und Drüsenschwellungen an Ohrlaufen litt, wurde in theilnahmslosem, somnolentem Zustande in die Klinik gebracht. Es bestand reichliche, leicht fötide Secretion aus dem rechten Ohre, vorn unten eine halblinsengrosse Perforation, leichte Nackensteifigkeit, Schwellung über dem Warzenfortsatz, in welche von einem practischen Arzte vor sechs Wochen eine oberflächliche Incision gemacht war. Pupillen reagiren nur minimal, der Temporalrand der linken Papille ist etwas verwaschen. Bei der sofort vorgenommenen Operation zeigte sich das Antrum von Granulationen und eigenthümlich gelbweissem Knochengries gefüllt. Der Sinus war stark vorgelagert und neben Knochengries von einer schmierigen, weissgelben Substanz umgeben. Mit derselben Masse war das Sinuslumen bis zum Bulbus gefüllt, eine erbsengrosse Fistel in der Sinuswand führte bulbuswärts. Blutung erfolgte nicht. Nach vier Tagen wurden im Liquor cerebrospinalis nach einer Lumbalpunction zahlreiche Eiterkörperchen und vereinzelte Tuberkelbacillen entdeckt. Der Exitus erfolgte am nächsten Tage. Bei der Section ergab sich, dass die käsige Masse, welche den Sinus füllte, bis nahe zum Torcular reichte, wo sie mit ziemlich scharfer Grenze in einen dunkelrothen Thrombus überging. Die rechte Jugularis war leer. Ausserdem Miliartuberculose der Lungen, Nieren und der Milz. Die microscopische Untersuchung des thrombosirten Sinus zeigte, dass das Sinuslumen aus drei Abtheilungen bestand, die durch zwei Septen bedingt wurden, deren kleineres aus Granulationsgewebe bestand, während das grössere eine centralliegende Bindegewebsschicht aufwies. Von der Sinuswand zeigten sich die Adventitia und media von ziemlich normalem Aussehen, während die Intima gänzlich in Granulationsgewebe umgewandelt war. Hin und wieder zeigten sich besonders dichte Herde von Langhans'schen Riesenzellen. Das Granulationsgewebe der Intima geht in die in drei Abtheilungen geschiedene käsige Masse über, an manchen Stellen erst nach Bildung ziemlich umfangreicher, mehrfach getheilter Erhebungen, die sich ganz allmählich nach dem Centrum zu verlieren, und wohl mehrere Septen im Stadium der Bildung vorstellen. Tuberkelbacillen fanden sich äusserst spärlich.

Die durch Scharlach bedingte Mittelohreiterung wurde jedenfalls auf dem Wege der Blut- oder Lymphbahn tuberculös inficirt Da an der bei der Operation aufgedeckten, fast erbsengrossen Durchbruchs-

Digitized by Google

stelle in den Sinus es sich doch sicher um eine von aussen nach innen vordringende Entzündung der Sinuswand gehandelt haben muss, während an der sonstigen Sinuswand die äusseren Schichten gesund waren, kann man also hier nicht von einer Infection der Sinusintima auf dem Blutwege als solitäre Metastase mit Durchbruch nach aussen sprechen. Da die Durchbruchsstelle doch sicher dem ältesten Theile der Erkrankung entsprach, kann man sehen, wie schnell sich der Process peripherwärts ausgebreitet hat. Bei dem alleinigen Erkranken der Sinusintima kann man also sagen, dass es trotz eines Durchbruches in den Blutstrom noch zu einer Endangitis kommen kann. Fälle von tuberculöser Sinuserkrankung sind bisher fünf in der Literatur beschrieben worden.

Discussion:

Herr Hirschfeld fragt, ob es nicht möglich war, die Stelle zu untersuchen, wo der käsige Thrombus in den roten Thrombus überging. Es wäre interessant festzustellen, ob der kranke Thrombus das Primäre und der rothe das Secundäre wäre, oder ob der rothe Thrombus allmählich verkäste. Im ersten Falle hätte sich eine scharfe Grenze gezeigt, im zweiten ein allmählicher Uebergang.

Herr Schwabach fand einmal trotz ausgedehnter Caries am Tegmen tympani und Sulcus transversus sowohl Pia als auch Sinus frei von pathologischen Veränderungen, dagegen eine Pachymeningitis externa, die offenbar einen Schutzwall gegen das Fortschreiten des Processes gebildet hatte.

Herr Grossmann hat die Untersuchung, die Herr Hirschfeld anregte, nicht ausgeführt, um das Präparat nicht zu schädigen. Er habe sie aber auch für überflüssig gehalten, da nicht anzunehmen sei, dass käsige Massen aus flüssigem Blut entstanden seien.

Herr Beyer: Ueber Parosmie.

Der Vortragende berichtet über zwei Fälle von reiner Parosmie, deren Auftreten nach Influenza er bei zwei Personen, welche früher über einen gut functionirenden Geruchssinn verfügt hatten, beobachtete. Beim ersten Falle erschien in der Reconvalescenz ein starker, subjectiver Geruch nach dem Dufte frischen Heus, der sehr lange anhielt, dem ein Geruch fauligen Characters, dem wieder ein brenzlicher Geruch folgte. Im zweiten Falle trat plötzlich kurz nach der Erkrankung ein starker Kaffeegeruch auf, dessen Intensität durch grösseren Feuchtigkeitsgehalt der Luft sowie durch den Dampf heisser Speisen gesteigert wurde. Die Geruchsperception beider Patienten wurde mit einer grossen Zahl von Riechstoffen entsprechend der Zwaardemaker'schen Classification geprüft und eine Reihe von Resultaten über das, was ungeschwächt, was abgeschwächt, was gar nicht oder pervers gerochen wurde, erhalten. Ausgehend von der Zwaardemaker'schen Localisationshypothese, der zu Folge parallel mit der Athemstrombahn die Geruchsklassen, senkrecht dazu die homologen Reihen nach der Grösse der Diffusionscoefficienten der Riechgase angeordnet zu denken wären, versucht Vortr. die Erscheinungen in diesen beiden Fällen von Parosmie damit in Einklang zu bringen. Er nimmt dabei an, dass die beiden Erkrankungsstadien sich nicht auf gleicher Stufe befunden haben, da das eine Mal entsprechend der partiellen Anosmie es sich schon um eine volle Entwicklung der Nervenschädigung gehandelt

Digitized by Google

habe, während das andere Mal entsprechend der partiellen Hyperosmie noch das Stadium der Reizung bestand. Nach den Ausfalls- und Reizungserscheinungen zieht er dann Schlüsse auf die eventuelle Localisation des Processes, die man in einem Falle im vorderen, im anderen im hinteren Abschnitte der Regio olfactoria annehmen könnte. Für die Annahme der Reizbarkeit von der Stelle des starken Reizzustandes sprächen die gefundenen Resultate gleichfalls. Als interessantes Ergebniss wird dann noch das Auftreten der einzelnen Klassengerüche, ebenso wie es schon früher von Rollet experimentell beobachtet war, auch hier im pathologischen Falle hervorgehoben.

Discussion.

Herr Levy fragt, ob es sich um männliche oder weibliche Patienten gehandelt habe und ob beide Seiten der Nase getrennt geprüft worden wären. Event. müsste auch Hysterie, besonders bei dem zweiten Falle, ausgeschaltet werden.

Herr Bayer erwidert, dass es sich im ersten Falle um einen Patienten, im zweiten um eine Patientin gehandelt habe. An Hysterie habe er auch gedacht, aber sie in diesem Falle ausschliessen zu können geglaubt. Die Untersuchung sei nur auf einer Seite gemacht worden, weil die Patienten bei der schon so lange dauernden und umständlichen Untersuchung die Geduld verloren hätten.

Sitzung vom 8. März 1904.

Vorsitzender: Herr Lucae.
Schriftführer: Herr Schwabach.

Herr Passow: Anatomische Untersuchungen über das Zustandekommen von Gehörgangsfracturen; mit Krankenvorstellung.

Vortr. stellt drei Fälle von Gehörgangsfractur vor, zwei sind auf indirecte, einer auf directe Weise entstanden.

Ein Mädchen war am 21. Januar d. J. von der Treppe gestürzt und dabei auf den Unterkiefer gefallen. Sofort nach dem Unfalle floss Blut aus dem rechten Ohre. Man bemerkte damals an der vorderen Wand des Gehörganges einen Einriss, durch den das Knochenstück gedrungen, aber wieder zurückgeschnellt war. Jetzt ist an dieser Stelle absolut nichts mehr zu sehen. Zwei Furunkel, welche in letzter Zeit an der hinteren Wand des Gehörganges aufgetreten sind, hängen wohl kaum mit dem Unfall zusammen. Es wäre vielleicht möglich, dass es auch dort zu einer Lossplitterung kleiner Knochenstücke gekommen wäre.

Der zweite Patient war am 18. Januar d. J. mit dem Rade gestürzt. Der Gehörgang zeigte sich bei der ersten Untersuchung mit geronnenem Blut angefüllt. Ein Einriss war nicht festzustellen, da das Blut nicht entfernt wurde. An der vorderen unteren Gehörgangswand sieht man jetzt eine geringe Vorwölbung. Bei einem anderen Patienten, welchen der Vortragende in Heidelberg beobachtete, war ebenfalls in Folge eines Sturzes mit dem Rade eine Gehörgangsfractur eingetreten. Während die beiden ersten Patienten nur geringe Beschwerden von derselben hatten, klagte dieser über sehr heftige Schmerzen bei Kaubewegungen.

Digitized by Google

Im Laufe der Behandlung stiessen sich Knochensplitter los, welche vollkommen die Configuration des Gehörganges zeigten. Wenn der Patient Kaubewegungen machte, sah man die Knochensplitter deutlich sich bewegen.

Der dritte vorgestellte Patient hatte eine directe Fractur des Gehörganges erlitten, bei ihm ist ein Phänomen zu sehen, was die beiden zuerst vorgestellten Patienten nicht zeigen. Man sieht nämlich beim Kauen sich die vordere untere Gehörgangswand deutlich bewegen. Der Patient hatte sich aus einem Revolver zwei Kugeln in das rechte Ohr geschossen und zwar genau in der Richtung des äusseren Gehörganges. Die erste Kugel stak in der hinteren oberen Gehörgangswand und war so beträchtlich deformirt, dass sie nur nach Ablösung der Ohrmuschel durch Abmeisselung der umgebenden Knochenpartien entfernt werden konnte. Die zweite Kugel hatte die vordere Gehörgangswand gestreift und sass der ersten Kugel auf. Sie war leicht zu entfernen. Vortr. zeigt hierauf eine Reihe von Schädeln, welche zeigen, dass nicht nur bei verschiedenem Alter die anatomischen Verhältnisse des Unterkiefers zum knöchernen Hörgang wechselnd sind.

Herr Tenzer (als Gast): Die Veränderungen am Augenhintergrunde bei otitischen Erkrankungen.

Nach Erwähnung der Arbeiten und Anschauungen älterer Untersucher über diese Frage (Albert, Kipp, Zaufal, Pitt u. s. w.), ferner der beiden bedeutenderen Untersuchungen Hansen's und Körner's berichtet der Vortragende über die Resultate seines Studiums derselben Frage an dem reichen, $10^1/_2$ Jahre umfassenden Materiale der Ohrenklinik der k. Charité, und stellt dieselben in Parallele zu den Ergebnissen Hansen's und Körner's.

Es konnten drei Fälle einfacher, nicht complicirter Mittelohreiterung gefunden werden, die nach kurzer Dauer abliefen und Veränderungen im Augenhintergrunde zeigten, eine Thatsache, die Hansen nach seinen Beobachtungen strict in Abrede stellt, während sie von Bezold und Jansen bestätigt wird. Es finden sich Augenhintergrundsveränderungen in 42 pCt. der durch intracranielle Affectionen complicirten Ohreiterungen. Sie kommen gleich häufig vor bei dem Vorhandensein einer einzigen oder mehrerer intracranieller Complicationen, während Körner ein häufigeres Vorkommen bei combinirten intracraniellen Erkrankungen fand. Augenhintergrundsveränderungen sind selten bei Extraduralabscessen und Sinusthrombosen, häufig dagegen bei Hirnabscessen (ungefähr gleich bei Gross- und Kleinhirnabscessen). Von 47 Fällen mit tödtlichem Ausgange waren 29 normal, 18 zeigten Veränderungen am Augenhintergrunde, von 25 geheilten waren 13 normal, 12 verändert. Das Verhältniss von Gefässveränderungen leichter Art zur Neuritis optica und Stauungspapille war bei geheilten und ungeheilten Fällen annähernd das Gleiche, so dass der Augenhintergrundsbefund nichts für die Prognose sagt. Die Fundusveränderung ist meistens beiderseitig; wenn sie einseitig ist, ist sie fast immer auf der ohrkranken Seite, oder bei beiderseits ungleich ausgeprägter Veränderung die vorgeschrittenere Veränderung meist auf der ohrkranken Seite.

Digitized by Google

Herr Maier (als Gast): Geschmacks- und Geruchsstörungen bei Mittelohrerkrankungen.

Der Vortragende ist auf Grund seiner eingehenden und interessanten Untersuchungen zu folgenden Ergebnissen gekommen:

1. Nicht nur bei chronischen Mittelohrveränderungen, sondern auch bei acuten treten Geschmacksstörungen der betreffenden Zungenseite auf durch Mitbetheiligung der Chorda.

2. Die meist zuerst ausfallenden Geschmacksempfindungen sind die für sauer und salzig, während süss am längsten empfunden wird. Nach der Intensität der Entzündung kann die Lähmung verschieden ark sein.

3. Die Chorda versorgt nicht nur die Spitze und erstes und zweites Drittel, sondern geht fast ebenso häufig in's dritte Drittel über. Sie kann sogar in einzelnen Fällen die ganze Zunge versorgen, wie auch der Glossopharyngeus einmal die Versorgung allein übernehmen kann. Die Ausdehnung unterliegt individuellen Schwankungen.

4. Zwischen den Fasern der einzelnen Zungenhälften bestehen ke e Anastomosen.

5. Nicht alle Geschmacksfasern führen durch die Paukenhöhle.

6. Die Chorda führt ihre Geschmacksfasern zum Trigeminus, wobei noch unentschieden ist, ob zum zweiten oder dritten Aste desselben.

Sitzung vom 3. Mai 1904.

Vorsitzender: Herr Lucae.
Schriftführer: Herr Schwabach.

Herr Haike: Experimentelle Untersuchungen über die Wirkung des Natrium salicylicum und des Aspirins auf das Gehörorgan. (Die ausführliche Arbeit erscheint im Archiv für Ohrenheilkunde.)

Die Nebenwirkungen des Natrium salicylicum auf das Gehörorgan, Ohrensausen, Schwerhörigkeit und Schwindel sind bisher auf Grund der experimentellen Untersuchungen Kirchner's durch Hyperämien oder Blutungen an den verschiedensten Stellen des Gehörorgans, Paukenhöhle, Labyrinth und hier besonders in den Ductus cochlearis erklärt worden; dauernde Schädigungen des Organs, bleibende Schwerhörigkeit und Taubheit, sowie Ohrgeräusche wurden als Folge grösserer irreparabler Zerstörungen in functionswichtigen Gebieten angesehen. Diese Deutung der experimentellen Befunde wurde nicht von allen Autoren als einwandsfrei angesehen, weil auch durch Suffocation und hochgradige Dyspnoe, welche die tödtliche Giftwirkung des Salicyls begleiten, Blutungen hervorgerufen werden könnten; doch blieb im Allgemeinen die Kirchner'sche Anschauung unwiderlegt, bis Wittmaack zur Klärung der Einwände bei Wiederholung der Kirchner'schen Versuche mit Chinin die Methode der Experimente so änderte, dass die Wirkung von Suffocation und Dyspnoe nahezu ganz ausgeschaltet wurde. Dabei ergab sich, dass das Chinin an sich keine Blutungen im Gehörorgane, sondern Veränderungen an den Ganglienzellen des Ganglion acusticum hervorrufe, welche wahrscheinlich die Ursachen der beim Chinin beobachteten Nebenwirkungen am Ohre sind. Herr

Digitized by Google

Haike stellte nun auf Grund der Ergebnisse Wittmaack's Versuche mit Salicyl an, nachdem er schon zur Zeit der Einführung des Aspirins dieses auf seine möglichen Verschiedenheiten in der Wirkung auf das Gehörorgan vom Salicyl durch experimentelle Untersuchungen erprobt hatte, welche keinen Unterschied in der Wirkung von Salicyl ergaben, da sie nach der Kirchner-Methode angestellt waren. Wie Wittmaack bei der Chinindarreichung, so schaltete er Suffocation und Dyspnoe dadurch aus, dass er die Salicylthiere vor Eintritt der letalen Giftwirkung tödtete, und vervollkommnete die Methode dahin, dass er die Giftwirkung bis zum letalen Ende ermöglichte durch künstliche Athmung, beim tracheotomirten Thiere mittelst eines electrisch betriebenen Athmungsapparates. Ferner hat Vortr. in besonderen Versuchsreihen erstickte, sowie durch Krampfmittel (Strychnin) getödtete Thiere auf die Veränderungen untersucht, welche diese beiden Todesarten am Ohre hervorrufen, und bei beiden Hyperämien und Blutungen im Mittelohre wie im Labyrinthe gefunden, bei keinem der Salicylthiere aber, bei denen Suffocation und Dyspnoe ausgeschaltet werden konnte, wurden Blutungen beobachtet. Damit ist erwiesen, dass die Nebenwirkungen des Salicyls auf das Ohr nicht durch Blutungen hervorgerufen sein können. Danach war entsprechend der Wittmaack'schen Feststellung beim Chinin, dass die Ganglienzellen anatomische Veränderungen durch Giftwirkung aufweisen, die weitere Untersuchung auf gleichartige Veränderungen nach Salicyldarreichung in vergiftenden Dosen zu richten. Das Ergebniss dieser waren Veränderungen der Ganglienzellen im Ganglion vestibulare wie im Ganglion spirale, welche im Wesentlichen die Nissl'schen Körperchen betrafen: im ersten Grade eine erhöhte Färbbarkeit, dann Formveränderungen und schliesslich eine staubförmige Auflösung derselben; im Stadium der intensivsten Veränderungen zeigte zugleich der Kern Schrumpfung und Zerfall der Kernkörperchen.

Herr Haike hat seine Untersuchungen des weiteren ausgedehnt auf den Nervenstamm, an welchem er bei den Thieren, die grosse Dosen oder lange Zeit kleinere erhalten hatten, frische Degenerationen der Markscheiden nachweisen konnte.

Die Versuche waren im Ganzen an 40 Thieren, Meerschweinchen, Kaninchen und Hunden, angestellt worden. Wenn die Deutung des ersten Stadiums der Veränderungen in den Ganglienzellen — erhöhte Tingirbarkeit — als Reizmittel richtig ist, wäre ein therapeutischer Versuch mit Brompräparaten bei Auftreten von Ohrgeräuschen nach Salicyl angezeigt, wodurch wir vielleicht das unerwünschte Aussetzen des Salicyls vermeiden können.

Herr Haike hält das Ergebniss seiner Untersuchungen über die Klärung der Salicylwirkung auf das Ohr für geeignet, Licht in die Aetiologie eines Theils der Ohrgeräusche überhaupt zu bringen und von dieser Erkenntniss aus vielleicht Aufschlüsse über weitere Gebiete des entotischen Geräusche zu schaffen.

Herr Beyer: Zur Frage des „nasalen Schmeckens".

Die Empfindung des süssen resp. bitteren Geschmackes bei Einathmung von Chloroform- bezw. Aetherdämpfen, welche Rollet als nasales Schmecken bezeichnete, soll nach Zwaardemakers Ansicht

Digitized by Google

in den von Disse beschriebenen Epithelknospen, welche grosse Aehnlichkeit mit den Geschmacksknospen aufweisen, zu Stande kommen. Der Vortragende berichtet über seine in Betreff dieser Frage an einer Person mit Choanenverschluss angestellten Untersuchungen. Der Choanenverschluss war nur auf einer Seite vollständig, auf der anderen bestand eine feine Oeffnung, durch welche die Versuchsperson zu inspiriren vermochte. Bei allen Versuchen mit Zuleitung von Chloroform- und Aetherdämpfen konnte die Geschmacksempfindung nur in der durchgängigen Nasenseite erzielt werden, nie aber in der vom Nasenrachenraum abgeschlossenen. Nun bestand aber totale Anosmie, und daher hätte die gustatorische Ageusie auch auf Degeneration der Sinnesepithelien beruhen können, weswegen Controlversuche an Personen mit normalem Geruchssinn, denen eine Choane völlig verstopft wurde, angestellt wurden. Auch hierbei war das Resultat dasselbe. Da nun Disse Nervenzweige bei seinen Epithelknospen nicht gefunden, und Zarniko nachgewiesen hat, dass die Aehnlichkeit derselben mit den Geschmacksknospen eine rein äusserliche ist, schliesst der Vortragende, dass diese Thatsachen gegen die Annahme einer gustatorischen neben der olfactiven Empfindung in der Regio olfactoria sprächen und die Geschmacksempfindung im Nasenrachenraume nach dem Fornix zu stattfände.

Sitzung vom 14. Juni 1904.

Vorsitzender: Herr Lucae.
Schriftführer: Herr Schwabach.

Vor der Tagesordnung überreicht Herr Brühl im Namen des Herrn Hofrath Politzer eine von diesem der Berliner otologischen Gesellschaft gestiftete Tafel pathologischer Trommelfellbilder in Gipsabgüssen. Herr Lucae dankt herzlich im Namen der Gesellschaft. Die Tafel soll vorläufig im Auditorium der k. Ohrenklinik ihren Platz finden.

Tagesordnung:

Herr Voss: Ueber Sinusthrombosen; in den letzten zwei Jahren gesammelte Erfahrungen.

Zur Operation kamen 30 Fälle. 26 Mal handelte es sich um obturirende, 4 Mal um wandständige Thrombose. In 3 Fällen unterblieben Eingriffe am Sinus. Im ersten Fall erwies sich die Sinuswand als normal, während bei der Section eine wandständige Thrombose festgestellt wurde, in den beiden anderen Fällen konnte wegen plötzlich eintretenden Collapses nicht weiter operirt werden. Beide Patienten wurden geheilt. Von den 4 Fällen von wandständiger Thrombose waren 3 diagnosticirt, beim vierten ergab sich bei der Obduction eine Thrombose. In Bezug auf das Lebensalter wurden die ersten drei Lebensjahrzehnte bevorzugt, allein im Alter von 10—20 Jahren befanden sich 9 Patienten. Das männliche Geschlecht war bedeutend stärker (19) vertreten als das weibliche (11). 15 Mal war acute, 14 Mal chronische Mittelohreiterung die Ursache, 1 Mal war Operationsverletzung wahrscheinlich. Als Ursache der Mittelohreiterungen wurde festgestellt, 6 Mal Scharlach, 6 Mal Erkältungen, 1 Mal Nasenoperation, 1 Mal

Digitized by Google

Cauterisation der unteren Muschel. 19 Mal war die rechte Seite betroffen, 11 Mal die linke. 11 Mal handelte es sich um reine Thrombose, 15 Mal um zum Theile eitrig zerfallene, 5 Mal quoll freier Eiter heraus. 2 Fälle gingen über den Sinus sigmoideus hinaus. Geheilt wurden 17 Fälle, gestorben sind 13. Bei den 17 geheilten Fällen wurde 11 Mal die Jugularis unterbunden, bei den 13 gestorbenen 9 Mal, also in etwa gleichem Verhältniss. In 18 Fällen wurde eine bacteriologische Untersuchung gemacht. Es ergab sich keine Bestätigung der Leutert'schen Ansicht von der alleinigen Infection durch Streptococcen, denn es wurden 6 Mal Streptococcen gefunden, 1 Mal Diplostreptococcen, 2 Mal Mischinfection, 5 Mal Pneumococcen, 1 Mal Bacterium coli, in einem Fall blieben die Culturen steril. Die Lumbalpunction wurde 24 Mal an 13 Patienten gemacht, erhöhter Druck wurde 4 Mal gefunden, nicht erhöhter Druck 6 Mal. Das Fehlen von erhöhtem Druck ist also keinesfalls gegen die Diagnose einer Sinusthrombose zu verwerthen. Das Griesinger'sche Zeichen wurde 1 Mal festgestellt, das Gerhard'sche niemals. Eine schmerzhafte Resistenz in der Jugularisgegend wurde 5 Mal gefunden, Caput obstipum 2 Mal (nach der kranken Seite). Pupillendifferenz trat 2 Mal in Erscheinung, Nystagmus 4 Mal. Augenhintergrundsveränderungen wurden 4 Mal gefunden, 1 Mal Stauungspapille (geheilt), 3 Mal Neuritis optica (2 gestorben, 1 geheilt). 23 Fälle machten einen schwerkranken Eindruck, Euphorie war 2 Mal vorhanden. Die Temperatur blieb dauernd unter 38° in 6 Fällen (Pneumococcen), zwischen 38° und 39° war sie in 4 Fällen, in 20 Fällen war sie über 39°. Schüttelfröste wurden bei 9 Fällen beobachtet. Foetor ex ore trat 12 Mal auf. Im Urin wurde 2 Mal Albumen, 3 Mal Sanguis gefunden, 1 Mal ergab sich die Diazoreaction, welche aber mit dem Moment der Ausräumung des Bulbus verschwand. Patellarreflexe fehlten 4 Mal, 4 Mal waren sie träge, 2 Mal gesteigert. Schwächer auf der kranken Seite waren sie 2 Mal, stärker ebenfalls 2 Mal. Es ergab sich, dass die Prognose um so besser war, je frühzeitiger operirt wurde. Zur Sicherung wurde vorher immer erst eine Punction mit der Paracentesennadel ausgeführt. Bei sicherer Pyämie wurde die Jugularis oberhalb der Vena facialis doppelt unterbunden. Der Sinus wurde nach oben und unten so weit eröffnet, bis die Wand normal erschien, dann wurde nochmals zur Sicherheit die Probepunction gemacht. Erst eine fingerdicke, profuse Blutung gab das Signal zur Beendigung des Vorgehens. Eine Durchspülung des ausgeschalteten Jugularisstückes gelang in 3 Fällen, doch waren die Resultate nicht befriedigend. 5 Mal wurde der Bulbus freigelegt. (3 Heilungen.)

Herr Lange: Die Gehörknöchelchenextractionen in der Ohrenklinik der Charité in den letzten zwei Jahren.

Zur Entfernung der Gehörknöchelchen fühlte sich der Vortragende nur dann brrechtigt, wenn ihm durch die Operation eine Aussicht auf Heilung gegeben zu sein schien. Ein Versuch, die Radicaloperation zu umgehen, sollte es nicht sein. Die Extraction wurde ausgeführt, wenn eine Perforation in der Membrana Shrapnelli oder im hinteren oberen Quadranten bestand, Cholesteatom und sonstige Complicationen waren ausgeschlossen. Das Hörvermögen wurde durch die Operation nicht stärker herabgesetzt, als durch die Radicaloperation. Die Hammer-

Digitized by Google

Ambossextraction wurde 27 Mal an 24 Patienten ausgeführt (18 Frauen, 6 Männer). In 5 Fällen musste trotzdem die Radicaloperation nachher ausgeführt werden, in 1 Fall wird es ebenfalls dazu kommen, 1 Fall ist nicht geheilt, in 18 Fällen ist eine bis jetzt dauernde Heilung eingetreten. Als geheilt wird erst dann ein Fall bezeichnet, wenn das Ohr mehrere Monate lang trocken bleibt. Die Nachbehandlungszeit war in einigen Fällen sehr kurz, in anderen waren Monate lange Paukenhöhlenausspülungen erforderlich. Die Knöchelchencaries, bei der es sich meist um Resorptionsvorgänge handelt, ist wohl immer secundär.

Discussion.

Herr Herzfeld hat Hammer-Ambossextractionen früher selbst viel gemacht, und gerade bei Perforationen der Membrana Shrapnelli niemals Erfolg, sondern meistens den Eindruck der Verschlimmerung des Leidens gehabt. Den besten Erfolg erzielte er, wenn der Hammergriff mit der Promontorialwand verwachsen war. Etwa in der Hälfte der Fälle habe er weder die Tenotomie des Tensor tympani, noch die Lösung des Amboss-Steigbügelgelenkes nöthig gehabt. Bei stärkerer Blutung habe ihm Wasserstoffsuperoxyd gute Diense geleistet. Eine Facialislähmung, die ihm bei einem der ersten Fälle passirt sei, sei ihm nachher nicht mehr vorgekommen. Der Ambosshaken muss genau passen und darf vor allen Dingen nicht zu gross sein. Im Gehör will er im Allgemeinen keine wesentlichen Veränderungen wahrgenommen haben.

Herr Passow hat bei stärkeren Blutungen, die sehr unangenehm sind, das Wasserstoffsuperoxyd verlassen, und wendet nur noch das Adrenalin an, mit dem er sehr zufrieden ist. Auch er äussert sich sehr skeptisch über den endgiltigen Erfolg der Operation. In Heidelberg habe er acht Kranke radical operirt, bei welchen von anderer Seite die Hammer-Amboss-Extraction vorgenommen war.

Herr Lucae macht darauf aufmerksam, dass vor der Operation, die event. grosse Hörstörungen mache, auf die Hörfähigkeit des anderen Ohres Rücksicht genommen werden müsse.

Herr Brühl erwähnt, dass gerade bei Perforationen der Membrana Shrapnelli sehr häufig eine Hörfähigkeit für Flüstersprache von 7—8 m beobachtet werde. Es kommt darauf an, ob der lange Ambossschenkel cariös ist. Am besten ist es, wenn das Amboss-Steigbügelgelenk erhalten ist. Ein Patient, welcher nach der Hammer-Amboss-Extraction dreiviertel Jahr lang geheilt erschien, habe jetzt wieder eine fötide Eiterung, so dass Radicaloperation gemacht werden müsse.

Herr Voss erwidert Herrn Herzfeld, dass in der Charité die Durchschneidung der Sehne des Tensor tympani nicht immer, und eine Durchtrennung des Amboss-Steigbügelgelenkes niemals nöthig war.

Herr Lange betont im Schlusswort, dass die Fälle mit grossem Defect im hinteren oberen Quadranten sehr selten zur Heilung gelangen. Die Stapesschenkel brechen meistens ab. In einem Falle, wo bei Perforation der Shrapnell'schen Membran die Hörweite für Flüstersprache 10 m gewesen sei, sei sie nach der Operation auf 1—5 m gesunken.

A. Sonntag, Berlin.

Digitized by Google

II. Referate.

a) Otologische:

Die Stimmgabel als Tonquelle in der Otologie und Physiologie Von Prof. Quix in Utrecht. (Zeitschr. f. Ohrenheilk., XLVII, 4.)

Verf. bezweckt in vorstehender Arbeit eine Uebersicht dessen zu geben, was bis jetzt über die Stimmgabel in physikalischer Hinsicht bekannt ist; er behandelt die Schwingungsform und Tonhöhe, Bewegung der Luft in der Umgebung der tönenden Stimmgabel, die Intensität des Schalles der Gabel und die Bewegung des Stieles. Ungeachtet der complicirten physikalischen Eigenthümlichkeiten der Stimmgabel und der vielen noch offenen Fragen bezüglich des physiologischen Werthes derselben erscheint die Stimmgabel gleichwohl für die Diagnose, sowie für die Bestimmung der Gehörschärfe nach wie vor als das beste und dem Otiater unentbehrliche Hilfsmittel. Keller.

b) Rhinologische:

Beitrag zur Killian'schen Radicaloperation chronischer Stirnhöhleneiterungen. Von Dr. F. Thiele in Duisburg. (Arch. f. Laryngol. etc. 1903, Bd. XIV, pag. 537.)

Sechs Fälle von chronischer Stirnhöhleneiterung, welche nach der von Killian angegebenen, insbesondere von Krauss (Freiburg) im Jahre 1902 näher beschriebenen und in ihrem Entwicklungsgange gekennzeichneten Operationsmethode operirt wurden. Sie betrafen vier 22 bis 32 Jahre alte männliche und zwei 28 und 36 Jahre alte weibliche Personen. In vier Fällen waren gute Erfolge zu verzeichnen: die erkrankten Höhlen wurden zur Verödung gebracht, die Patienten von ihren Beschwerden befreit, das kosmetische Resultat war ein gutes. Zwei Fälle von diesen waren schon früher erfolglos nach anderen Methoden operirt, deren restirende Narben jetzt am meisten auffielen. In einem von den sechs erwähnten Fällen wurde ein voller Erfolg nicht erreicht, da man das unbedingte Desiderat Killian's: rücksichtslos alle in Frage kommenden Knochenpartien zu reseciren und Spülungen zu unterlassen, nicht befolgt hatte. Ein Patient starb nach der Operation an Meningitis; da aber Section verweigert wurde, lässt sich die Aetiologie der tödtlichen Complication nicht feststellen. Der Operationsmethode konnte man eine Schuld nicht beimessen. Man muss das neue Verfahren Killian's als einen Fortschritt und eine dankenswerthe Verbesserung der Operationsmethoden bei chronischer Stirnhöhleneiterung freudig begrüssen. Beschorner.

Aeusserliche Asepsis bei Operationen in der Nase. Von Dr. Warnecke in Hannover. (Arch. f. Laryngol. etc. 1903, Bd. XIV, pag. 515.)

Bei Nasenoperationen scheitert die Asepsis an der unvermeidlichen Berührung von Lippen und Kinn des Patienten. Die Tupfer schleifen je nach Grösse mehr oder weniger über diese Theile hinweg und ge-

Digitized by Google

langen in einem Zustande an die intranasale Wundfläche, der in aseptischer Hinsicht recht fragwürdig ist. Dies zu vermeiden, spannt W. eine dünne Gummiplatte (sog. Cofferdam oder Rubberdam) von ca. 15 × 15 cm Grösse fest unter die Nase vor Lippen und Kinn, so dass eine Verschiebung auch bei lange dauernden Operationen nicht eintritt. Gehalten wird die Platte an jeder Seite durch abnehmbare gezähnte Klammern, die an Gummizügeln sitzen und von den Ohrmuscheln gehalten werden. Unter der Gummiplatte befindet sich eine Tasche aus Durit, in die alles aus dem Munde entleerte Blut gelangt. Beides, Gummiplatte und Tasche, lässt sich leicht auskochen. Beschorner.

Anatomischer und klinischer Beitrag zum Capitel der Deviationen des vorderen Abschnittes der Nasenscheidewand. Von Dr. Kretschmann in Magdeburg. (Arch. f. Laryngol. etc. 1903, Bd. XIV, pag. 557.)

Das Resultat seiner Ausführungen fasst K. in Folgendem zusammen: Den Nasenflügelknorpeln kommt die Wirkung eines federnden Bügels zu. Der empor- und abgezogene Nasenflügel wird durch die Knorpelfederung nach Aufhören der Muskelwirkung wieder in die Ruhelage zurückgeführt. Die Eintheilung in Septum anticum s. triangulare. Septum medium s. quadrangulare s. cartilagineum, Septum posticum s. osseum ist entsprechend und empfehlenswerth. Abweichung des vor der verticalen Achse gelegenen Theiles der Cartilago quadrangularis aus der Medianebene führt zu einer Luxation des Knorpelrandes aus dem Sulcus incisions. Diese Abweichung kann die einzige Deviation bilden — isolirte oder reine Luxation —, es handelt sich also um eine Abbiegung oder es hat eine Drehung der Cartilago quadrangularis um die verticale Diagonale stattgefunden; dann zeigt sich auf der entgegengesetzten Seite noch eine Crista — Deviatio rotatoria. Die Luxation der Cartilago quadrangularis hat Veränderungen in der Stellung der Nasenspitze und des Nasensteges im Gefolge. Eine einmal eingetretene Luxation kann durch den Zug des Inspirationsraumes verschlimmert werden. Nicht fixirte Luxationen können reponirt und in der corrigirten Lage durch eingelegte Gummirohre erhalten werden. Bei consequenter Durchführung des Verfahrens erfolgt Heilung. Für das corrigirende Verfahrens eignen sich besonders Kinder und jugendliche Individuen. Bei Erwachsenen scheitert die Anwendung meist an dem Mangel von Toleranz und an der Unmöglichkeit der Reposition. Beschorner.

Neueres operatives Verfahren zur Behebung von Synechien in der Nasenhöhle. Von Prof. E. v. Navratil in Budapest. (Arch. f. Laryngol. etc. 1903, Bd. XIV, pag. 571.)

Das Resultat der Behandlung von Synechien in der Nasenhöhle war bisher immer, dass nach Aufhören jener in kurzer Zeit die getrennten Theile wieder verwuchsen und nach Monaten der Zustand wieder derselbe wie früher war. v. N. wandte bei einem 15jährigen Mädchen mit narbigen Verwachsungen in der Nase in Folge von Lues ein neues Verfahren an, welches von Erfolg begleitet war: Er machte einen Einschnitt in die narbige Verwachsung, setzte in dieselbe eine starke Kniescheere und schnitt den Nasenflügel dem Nasenrücken entlang

Digitized by Google

in einer Länge von 4 cm entzwei. Dann incidirte er die Narben am Nasenflügel und am Septum, die eine Ausbreitung von 12 qmm hatten und transplantirte einen nach Thiersch bereiteten Lappen aus der Haut des Oberschenkels der Patientin. Nach Vernähung der Wundränder wurden auf die Seitenwände der Nase Tampons gelegt, die nur geringen Druck ausübten, und hierauf steriler Verband. Am siebenten Tage nach der Operation konnte man sich überzeugen, dass die Lappen haften blieben und die Nasengänge von gehöriger Weite waren.

Beschorner.

Ein neuer Fall von Rhinosclerom in Ostpreussen. Von Oberstabsarzt E. Barth in Frankfurt a. O. (Arch. f. Laryngol. etc. 1903, Bd. XIV, pag. 573.)

Der Fall betrifft einen 45 Jahre alten landwirthschaftlichen Arbeiter in Macharren, Kreis Sensburg. Der eigenartige Befund an der äusseren Nase und der Schleimhaut der oberen Luftwege war so characteristisch, dass über die Diagnose kein Zweifel obwalten konnte. B. stellte an Ort und Stelle fest, dass ähnliche Krankheiten weder in der Umgebung des Kranken, noch im übrigen Dorfe vorgekommen oder zur Zeit vorhanden waren. Auch in tellurischer Beziehung bot der Ort keine auffälligen Besonderheiten.

Beschorner.

---

c) Pharyngo-laryngologische:

Ueber die Beziehungen der Pharyngitis granularis resp. lateralis zur Tuberculose. Von Dr. R. Sokolowsky in Königsberg. (Arch. für Laryngol. etc. 1903, Bd. XIV, pag. 547.)

S. legt seinen Betrachtungen die Untersuchungsresultate von 34 Fällen mit Pharyngitis granularis bezw. lateralis zu Grunde, und zwar wurde dergestalt verfahren, dass er die Granula resp. Stücke der Seitenstränge mit der Doppelcurette resp. Scheere abtrug, sie 24 Stunden in 4proc. Formalinlösnng that, dann in Alcohol härtete und in Celloidin einbettete. Die Färbung geschah mit Picrocarmin, Hämatoxilin oder nach van Gieson. Die Diagnose auf Tuberculose wurde nur aus dem histologischen Befunde gestellt und nur dann, wenn das gleichzeitige Vorkommen von typischen Tuberkeln mit centraler Verkäsung und Langhans'schen Riesenzellen constatirt werden konnte. Von den 34 so untersuchten Fällen waren 13 mit Tuberculose resp. Lupus anderer Organe combinirt, von diesen 13 wiederum konnte bei 8, also gleich 61,5 pCt, Tuberculose der Granula resp. der Seitenstränge nachgewiesen werden, und S. kommt hierauf zu folgenden Schlüssen: Die Pharyngitis granularis resp. lateralis ist bei anderweitiger tuberculöser resp. lupöser Erkrankung im Organismus häufig ebenfalls tuberculöser Natur. Die Art der tuberculösen Erkrankung der Granula resp. Seitenstränge entspricht der sog. „latenten" Form der Tuberculose der Mandeln. Die Exstirpation der Granula und Seitenstränge dürfte in manchen Fällen zu diagnostischen, in anderen zu prophylactischen und therapeutischen Zwecken in Betracht kommen.

Beschorner.

Digitized by Google

Ueber die Actinomycose des Kehlkopfes. Von Dr Henrici in Rostock. (Arch. f. Laryngol. etc. 1903. Bd. XIV, pag. 519.)

Fälle von Actinomycose des Kehlkopfes sind sehr selten. H. berichtet über zwei, einen 51 Jahre alten Kantor und einen 36 Jahre alten Fuhrmann betreffend. In diesen beiden Fällen waren beide Formen vertreten, in denen die Actinomycose am Kehlkopfe beobachtet wird. Das eine Mal trat sie als Abscess, das andere Mal tumorartig als brettharte Infiltration auf. In beiden Fällen wurde nach Incision dünnflüssiger Eiter, enthaltend kleine gelbliche Körner, entleert, in welchen microscopisch der Krankheitserreger nachgewiesen wurde. Beide Kranke genasen. H. gedenkt noch eines Falles von Actinomycosis laryngis interna bei einer Kuh, in dem die Actinomycose in Tumorform im Larynx auftrat; der Tumor war hühnereigross und sass am rechten Giessbeckenknorpel, die Oberfläche zeigte harte Knötchen, der linke Arytänoidknorpel war durch Druck atrophisch. Beschorner.

Ueber den heutigen Stand der Kenntniss der Vincent'schen Angina. Von E. Conrad in München (Arch. f. Laryngol. etc. 1903, Bd XIV. pag. 525.)

Nach Zusammenfassung dessen, was über die im Jahre 1897 zuerst von Vincent genau beschriebene und characterisirte Halskrankheit, die er als „Angine diphthéroïde à bacilles fusiformes et spirilles" bezeichnete, veröffentlicht wurde, bringt C. drei neue Fälle, zwei 20 und 23 Jahre alte Studenten und ein 21jähriges Fräulein betreffend. In allen drei Fällen wurden die characteristischen spindelförmigen Bacillen und Spirillen neben Plattenepithelien, Schleim und Eiterkörperchen im Belag der ulcerirten Tonsillen gefunden. Sämmtliche Patienten genasen.
Beschorner.

Notizen.

In Dresden wurden an beiden Stadtkrankenhäusern Ambulatorien mit je acht Betten für Ohren-, Nasen- und Halskranke errichtet und an denselben die DDr. Mann und R. Hoffmann mit Gehalt angestellt.

Anlässlich des im März 1905 bevorstehenden Garcia-Jubiläums mag daran erinnert werden, dass von Garcia's 1855 erschienenen Schrift „Physiological observations on the human voice" im Jahre 1878 auf Veranlassung von Prof. v. Schrötter in Wien eine Uebersetzung herausgegeben wurde. Die Brochure lautet: Garcia Manuel, „Beobachtungen über die menschliche Stimme." Mit einem Vorworte von Prof. Dr. Leopold v. Schrötter, und ist bei Wilhelm Braumüller & Söhne in Wien zu dem Preise von 80 Pf. zu beziehen.

Alle für die **Monatsschrift** bestimmten **Beiträge und Referate** sowie alle **Druckschriften, Archive** und **Tausch-Exemplare** anderer Zeitschriften beliebe man an Herrn Hofrath Prof. Dr. **L. v. Schrötter** in Wien IX, Mariannengasse 3, zu senden. Die Autoren, welche Kritiken oder Referate über ihre Werke wünschen, werden ersucht, 2 Exemplare davon zu senden. **Beiträge** werden mit 40 Mark pro Druckbogen honorirt und 30 Separat-Abzüge beigegeben.

Verantwortlicher Redacteur: Prof. Dr. Ph. Schech in München.
Verlag von Oscar Coblentz. Expeditionsbureau: Berlin W. 30, Maassenstrasse 13.
Druck von Carl Marschner, Berlin SW., Ritterstrasse 41.

Digitized by Google

Digitized by Google

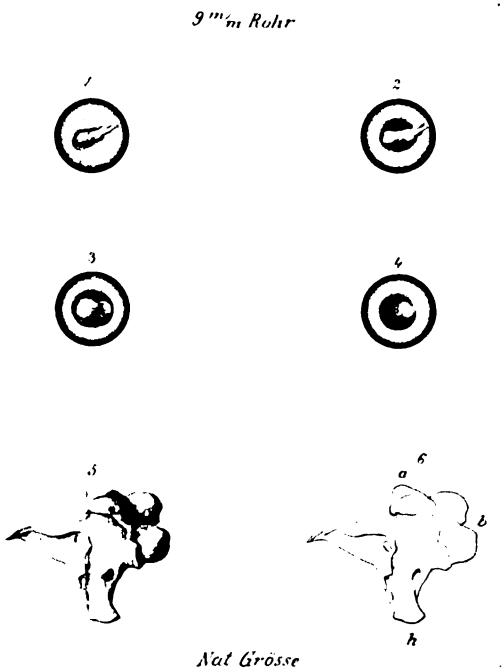

Digitized by Google

Monatsschrift für Ohrenheilkunde

sowie für

Kehlkopf-, Nasen-, Rachen-Krankheiten.

Organ der Oesterreichischen otologischen Gesellschaft u. der Münchener laryngo-otologischen Gesellschaft.

(Neue Folge.)

Mitbegründet von weil. Prof. Dr. Jos. Gruber, Prof. Dr. M. Rüdinger, Prof. Dr. R. Voltolini und weil. Prof. Dr. Fr. E. Weber-Liel

und unter Mitwirkung der Herren

Docent Dr. **E. Baumgarten** (Budapest), Prof. Dr. **A. Bing** (Wien), Privatdocent Dr. **G. Brühl** (Berlin), Docent Dr. **Gomperz** (Wien), Dr. **Heluze** (Leipzig), Prof. Dr. **Heymann** (Berlin), Prof. Dr. **Hopmann** (Cöln), Prof. Dr. **Jurasz** (Heidelberg), Dr. **Keller** (Cöln), Prof. Dr. **Kirchner** (Würzburg), Dr. **Koch** (Luxemburg), Dr. **Law** (London), Prof. Dr. **Lichtenberg** (Budapest), Dr. **Lublinski** (Berlin), Dr. **Michel** (Cöln), Prof. Dr. **Onodi** (Budapest), Prof. Dr. **Paulsen** (Kiel), Dr. **A. Schapringer** (New-York), Dr. **J. Sendziak** (Warschau), Dr. **E. Stepanow** (Moskau), Prof. Dr. **Strübing** (Greifswald), Dr. **Weil** (Stuttgart), Dr. **Ziem** (Danzig).

Herausgegeben von

Prof. Dr. L. v. SCHRÖTTER Wien. **Prof. Dr. PH. SCHECH** München. **Prof. Dr. E. ZUCKERKANDL** Wien.

Prof. Dr. V. URBANTSCHITSCH Wien.

Dieses Organ erscheint monatlich. Man abonnirt auf dasselbe bei allen Buchhandlungen und Postanstalten des In- und Auslandes.
Der Preis für die Monatsschrift beträgt 12 R.-M. jährlich; wenn die Monatsschrift zusammen mit der Allgemeinen medicinischen Central-Zeitung bestellt wird, nur 8 R.-M.

Jahrg. XXXVIII. Berlin, November 1904. No. 11.

I. Originalien.

Aus der k. k. III. med. Universitätsklinik (Hofrath L. v. Schrötter) in Wien.

Weiterer Beitrag zur Oesophagoscopie bei Fremdkörpern.

Von

Dr. phil. et med. **Hermann von Schrötter.**

(Mit einer Tafel.)

Gelegentlich von Discussionen über Oesophagoscopie in den letzten Jahren ist wiederholt, und so auch von A. Rosenheim, bemerkt worden, dass es wünschenswerth erscheine, jeden Fall, bei welchem die Oesophagoscopie zu diagnostischen Zwecken oder zur Extraction von Fremdkörpern verwendet wurde, zu veröffentlichen, um die Beurtheilung des Werthes dieser Methode auf ein möglichst breites Erfahrungsmaterial gründen zu können. Von diesem Gesichtspunkte aus erscheint mir die Mittheilung der folgenden Beobachtung von Interesse, bei welcher die Oesophagoscopie mit Vortheil zur Extraction eines Fremdkörpers aus

Digitized by Google

einer tief gelegenen Stenose der Speiseröhre benutzt wurde. Ueber den Fall soll nachstehend im Anschlusse an eine andere von mir kürzlich gemachte Erfahrung[1]) ohne Rücksicht auf die vorhandene Literatur[2]) berichtet werden.

Anamnese vom 31. October 1904. H. L., 16 Jahre alt, Gewerbeschüler, sucht die Klinik an dem genannten Tage wegen Schlingbeschwerden auf; Pat. giebt an, nur flüssige oder breiige Nahrung schlucken zu können, ein Zustand, welcher bereits seit Wochen bestehen soll. Schon im vorigen Schuljahre war H. L. mit seinem Vater in der Klinik, welcher über die Ursache der bei seinem Sohne zeitweise bestehenden Schlingbeschwerden Aufklärung haben wollte. Dieselben sollen im Anschlusse an einen in der Kindheit verschluckten Zwetschenkern aufgetreten sein. Bei der Sondirung konnte ich damals ohne wesentliche Schwierigkeit selbst mit dickeren Sonden in den Magen gelangen. Eine oesophagoscopische Untersuchung wurde zu jener Zeit nicht durchgeführt.

Die bei seinem jetzigen Spitalsaufenthalte aufgenommene Anamnese ergab nun des Genaueren Folgendes: Vater des Patienten herzleidend, seine Mutter lebt und ist gesund; von drei Geschwistern starb eine Schwester unmittelbar nach der Geburt. H. L. selbst überstand mit acht Jahren Masern; sonst hat er an keinen intercurrenten Krankheiten gelitten. Im Alter von fünf Jahren verschluckte Patient einen Zwetschenkern, welcher in der Speiseröhre stecken blieb. Im Anschlusse daran war das Schlingen wesentlich behindert, indem der Kranke nur flüssige Speisen zu schlucken vermochte. Andere Beschwerden bestanden nicht. Dieser Zustand soll $1^1/_2$ Jahre gedauert haben, bis der Kern schliesslich herausgebrochen wurde. Trotz der glücklichen Entfernung des Fremdkörpers war das Schlingen auch in der Folge wesentlich beschränkt, indem Pat. grössere Bissen gar nicht oder nur dann zu schlucken vermochte, wenn er reichlich Wasser nachtrank. Vor drei Jahren blieb einmal ein Stück Fleisch in der Speiseröhre stecken, welches ärztlicherseits mittelst einer Sonde nach abwärts in den Magen gedrängt wurde. Im Anschlusse daran wurde Patient durch zwei Monate regelmäßig zwei Mal wöchentlich, später jedoch nur in größeren Intervallen bougirt. Im Vorjahre sahen wir, wie bereits hervorgehoben, den Kranken und riethen fortgesetzte Sondirung an. Diese wurde auch in seinem Aufenthaltsorte (Troppau) zwei Mal wöchentlich durchgeführt. Pat. erlernte auch, sich selbst zu bougiren. Unter dieser Behandlung ging es ihm so gut, dass er Alles zu essen vermochte und niemals einen Anstand hatte. Erst am 14. October 1904 trat das Ereigniss ein, welches ihn der Klinik zuführte. Als er an diesem Tage eine Reissuppe genoss, in welcher sog. Gänseklein (Theile des Halses und der Extremitäten einer Gans) eingekocht war, spürte er plötzlich einen heftigen Schmerz in der Speiseröhre, der Gegend des Processus xiphoideus entsprechend; gleichzeitig stellte sich die Unmöglichkeit ein, weiter zu essen. Nach einiger Zeit vermochte er allerdings wieder Wasser und Milch zu trinken, wobei jedoch anfänglich Schmerzen in der genannten Gegend bestanden. Dann verloren sich dieselben rasch, aber feste Nahrung passirte nicht mehr; er konnte nur mehr Milch und rohe Eier zu sich nehmen. Ein Arzt sondirte den Kranken, wobei leichte Schmerzen an der fraglichen Stelle auftraten; es gelang mit der Sonde — über die Dicke derselben ist nichts Näheres festzustellen —, durch die Verengerung hindurch in den Magen zu kommen, so dass die Gegenwart

[1]) Beitrag zur Oesophagoscopie bei Fremdkörpern. Wiener med. Wochenschrift 1904, No. 45 u. 46.

[2]) Bezüglich derselben sei auf die Arbeiten von v. Mikulicz, v. Hacker, Rosenheim, Gottstein, Killian, Schreiber, Starck u. A. verwiesen.

Digitized by Google

eines fremden Körpers bezweifelt wurde. Da sich der Zustand nicht besserte, suchte Pat. die Klinik auf.

Status praesens: H. L., 168 cm groß, von kräftigem Knochenbau, gut entwickelter Musculatur und befriedigendem Ernährungszustande. Körpergewicht 52 kg. Die Untersuchung der inneren Organe ergiebt keine Veränderungen. Harnbefund normal. Es bestehen keine Schmerzen; die Gegend unterhalb des Processus xiphoideus bei Druck nicht empfindlich; auch im Momente des Schluckens keine Schmerzen. Larynxbefund normal. Wie man sich überzeugt, passiren in der That nur Wasser, Milch, Suppe oder rohe Eier den Oesophagus.

Befund vom 1. November 1904: Bei der Bougirung mit dicken Sonden stösst man bei 33 cm von der Zahnreihe auf absoluten Widerstand; Sonde Charrière No. 18 passirt nicht. Nach diesem Ergebnisse wird sofort die oesophagoscopische Untersuchung, und zwar in sitzender Stellung des Kranken, vorgenommen. Nach Pinselung des Rachens und des Anfangstheiles der Speiseröhre mit 20proc. Cocainlösung führte ich ein Rohr von 9 mm Lichtung ein und gelangte in einer Tiefe von 32,8 cm von der oberen Zahnreihe an die verengte Partie. War die Lichtung oberhalb der Strictur durchweg von normaler Weite und zeigte die Schleimhaut das gewöhnliche Aussehen, so erschien dieselbe gegen die Verengerung zu grau-weisslich verfärbt und wie narbig. Der Eingang in die Stenose stellte sich zunächst in Form eines von links hinten nach rechts vorne zu gerichteten Spaltes dar, aus welchem, wie Fig. 1 zeigt, ein kleines, graues, faseriges Gebilde hervorragte. Unter längerem Zuwarten bei verschiedenem Drucke auf die stenosirte Partie und unter den Athembewegungen des Kranken veränderte die Strictur ihre Form, und zwar auch derart, dass die mehr spaltförmige Eingangsöffnung vorübergehend kreisrund wurde, und man nun auch tiefer in dieselbe hineinsehen konnte. In diesem Zustande (Fig. 2) hatte der Eingang in die Stenose etwa einen Durchmesser von 5—6 mm und erschien scharfrandig. Man konnte jetzt noch etwas tiefer in die Verengerung hinabsehen und ausser dem genannten, faserigen Antheile noch deutlich ein kleines weisses, quergestelltes Gebilde innerhalb derselben erkennen. Der stenosirte Theil zeigte deutliche Pulsation in physiologischer Richtung, also von links hinten nach rechts vorne erfolgend.

Nach dem geschilderten Befunde konnte an der Gegenwart eines Fremdkörpers nicht gezweifelt werden; — es ist nämlich zu bemerken, dass sich Pat. erst nach dieser Constatirung mit aller Bestimmtheit an die oben gegebenen Daten erinnerte. Da ich gerade kein Instrument von geeigneter Länge zur Hand hatte, konnte die Extraction nicht gleich angeschlossen, sondern dieselbe musste erst auf den zweitnächsten Tag verschoben werden.

3. November 1904: Es gelingt wieder unschwer die stenosirte Partie einzustellen, diesmal noch deutlicher als bei der vorigen Untersuchung die Gegenwart des Fremdkörpers nachzuweisen, und die ganze Sachlage einem grösseren Auditorium zu demonstriren. Das Bild war das gleiche wie bei der ersten Besichtigung: es fand sich wieder innerhalb der annähernd kreisförmigen Strictur der die Lichtung quer durchziehende Fremdkörper bezw. der in Fig. 6 mit *a* bezeichnete Antheil desselben. Der stenosirte Abschnitt pulsirte diesmal bedeutend stärker als das erste Mal, auch machte es den Eindruck, als ob der Fremdkörper selbst innerhalb der Verengerung pulsatorische Bewegungen ausführen würde. Nach dem Anblicke von oben her schien derselbe das Lumen nicht vollständig auszufüllen, insbesondere der vorderen Wand des Oesophagus nicht ganz anzuliegen. Nach Absaugung des sich nur in mässigen Mengen ansammelnden Schleimes cocainisirte ich nochmals den Eingang der Strictur mit einem dünnen, geraden Watteträger, vermochte jedoch nicht mit dem Instrumente an dem Fremdkörper vorbeizukommen, der Knochen musste also wesentlich grösser sein, als es von

Digitized by Google

oben her den Anschein hatte. Als ich nun mit der Pincette einging, ergab sich in der That, dass der deutlich harte Fremdkörper sehr fest verankert war. Was das Instrument anlangt, mit welchem die weitere Arbeit vorgenommen wurde, so benutzte ich eine Pincette von gleicher Ausführung wie diejenige, welche ich in dem oben citirten Falle (l. c., Einleitung) verwendet habe: 37 cm langer Führungsstab mit kleinen, gezähnten, drehbaren Branchen.

Nach der geschilderten Sachlage war es klar, dass hier mit besonderer Vorsicht zu Werke gegangen werden musste, denn bei der Extraction eines Fremdkörpers, der sich fest innerhalb einer Strictur eingekeilt findet, können, insbesondere wenn es sich um ein Knochenstück handelt, bei stärkerer Zugwirkung mit dem Instrumente ja leicht Läsionen der Wandung gesetzt werden. Ich versuchte daher zunächst mässigen Zug in verschiedener Richtung unter wechselnder Spannung des Oesophagus oberhalb der Strictur, indem das Rohr bald schwächer, bald stärker gegen die Wandung beziehungsweise gegen die verengte Partie angedrückt wurde. Dies war auch schon aus dem Grunde nothwendig, um die starke Pulsation zu beseitigen, welche eine sichere Adaptirung des Instrumentes erschwerte. Der Fremdkörper folgte dem einfachen Zuge nicht; ich brachte daher hebelnde Bewegungen in Anwendung und durch diese gelang es nun auch eine gewisse Stellungsänderung des Knochenstückes zu bewirken, so dass jetzt ein breiterer Theil desselben in der hinteren Partie der Lichtung zum Vorscheine kam, während der vordere Theil des Lumens freier wurde und sich namentlich bei tiefen Inspirationen deutlicher entfaltete. Man konnte jetzt sehr schön wahrnehmen, wie der Knochen innerhalb der Stenose pulsatorische Bewegungen ausführte.

Schleimansammlung im Rachen nöthigte mich, das Rohr auf einen Augenblick zu extrahiren und den Patienten abhusten zu lassen. Vor der neuerlichen Einführung des Tubus cocainisirte ich nochmals mit einem langen, dünnen Watteträger und konnte diesmal an dem Fremdkörper vorbei in den Magen gelangen, als Beweis, dass die Lagerung desselben in der That eine andere geworden war. Als ich nun abermals mit dem Rohre einging und nochmals den Schleim abgesaugt hatte, setzte ich die hebelnden Bewegungen an dem Fremdkörper fort, aber vorerst wieder ohne Erfolg, obwohl ich gleichzeitig bereits stärkeren Zug in Anwendung brachte. Man hörte dabei das krachende Geräusch der abgleitenden Branchen; auch konnte man sehen, wie die stenosirte Partie bei energischerem Zuge nach aufwärts gehoben wurde. An ein Zertrümmern des Knochens war bei dessen Härte nicht zu denken. Ich führte nun Bewegungen nach abwärts aus und liess den Zug nach oben während der Inspirationen wirken, während welcher die Lichtung, wie erwähnt, weiter wurde. Unter gleichzeitig ausgeführten rotirenden Bewegungen brachte ich nun endlich den in Fig. 6 mit *b* bezeichneten knopfförmigen, eine Gelenkfläche tragenden Antheil des Fremdkörpers in das Gesichtsfeld beziehungsweise oberhalb den Eingangsring der Stenose; er „pulsirte" nun noch deutlicher als vorher. Dieser Art bot der Knochen nun den Branchen der Pincette eine grössere Angriffsfläche, ohne dass Gefahr bestand, die Schleimhaut zu verletzen. Ich zog nun stärker an und konnte mich überzeugen, dass der Fremdkörper folgte, aber auch davon, dass derselbe nicht in die Lichtung des Tubus hineingehen würde. Ein neuerliches Zugreifen mit der Zange, ein gleichzeitiges Zurückgehen mit dem Rohre, und ich vermochte den Knochen zugleich mit dem Tubus zu extrahiren. War, wie aus Obigem hervorgeht, zu vermuthen, dass der Fremdkörper eine besonders ungünstige Configuration besitzen müsse, da seine Entwicklung Schwierigkeiten bereitete, so war man doch nach der Entfernung desselben nicht wenig über seine Grösse und Form erstaunt. Der Ausdruck Verankerung erscheint im vorliegenden Falle zutreffend; die grössten Dimensionen des Knochens (Fig. 5) betragen 21 mm und 19,5 mm,

Digitized by Google

seine maximale Dicke 5,8 mm. Günstig war, dass trotz der Vielgestaltigkeit des Knochens die einzelnen Spangen desselben abgerundet und ziemlich glatt sind und nur der eine weichere Fortsatz an seinem Ende spitz ausläuft.

Patient hatte während der etwa 10 Minuten dauernden Manipulationen keinerlei Schmerzempfindung in der Tiefe der Speiseröhre, nur war ihm das Ueberstrecken des Kopfes lästig. Die sofort nach der Extraction vorgenommene Besichtigung ergab keine Verletzung der Strictur, blos im Bereiche der vorderen Wand war ein feines Blutstriemchen zu sehen. Es konnte weiter festgestellt werden, dass die Schleimhaut auch nach der Tiefe zu innerhalb der verengten Partie die geschilderte grau-weisse Beschaffenheit (offenbar infolge Epithelverdickung) und verminderte Succulenz besass. Auch ergab sich, dass die peristaltischen Bewegungen nicht in jener, die Wandung concentrisch verengernden Weise erfolgten, wie dies de norma der Fall ist; es trat hier vielmehr, wie Fig. 4 zeigt, ein sichelförmiger Wulst von hinten her gegen die Lichtung herein, so dass diese excentrisch verengt wurde. Eine genauere Besichtigung der Strictur selbst mit einem dünneren Rohre, um etwaige narbige Veränderungen an der Wand oder Ausbuchtungen derselben festzustellen, wurde nicht mehr vorgenommen; immerhin aber gewann man den Eindruck, dass der Oesophagus durch das in der Kindheit stattgehabte Ereigniss, abgesehen von der Stenosirung seiner Lichtung, auch in seiner Wand tiefergreifend verändert worden war.

Das hier in Anwendung gezogene Rohr von 9 mm Durchmesser genügte nicht nur zur genauen Feststellung des Befundes, sondern unter seiner Leitung konnte auch die Extraction mit aller Schonung bewerkstelligt werden. Es war nicht nothwendig, einen Tubus von grösserem Querschnitte zu benutzen; es erscheint sogar fraglich, ob die stärkere Spannung in radiärer Richtung, welche hierdurch auf die Eingangspartie des Oesophagus ausgeübt worden wäre, nicht die Entwicklung des Fremdkörpers durch den verengernden Ring erschwert hätte. Dass die Einführung eines dünneren Rohres auch für den Kranken angenehmer ist (geringerer Widerstand und Druck am Ringknorpel), braucht nicht besonders betont zu werden.

Fassen wir die Ergebnisse dieses Falles in Kürze zusammen, so hat es sich um die Verankerung eines unregelmässig gestalteten Knochenstückes (Halswirbel einer Gans) in einer 33 cm tief gelegenen Stenose des Oesophagus gehandelt. Solche Stricturen kommen ja ziemlich häufig nach Verschlucken von Kalilauge vor; hier aber war die Stenosirung offenbar durch Wandveränderungen bedingt, die sich vor Jahren im Gefolge des langen Verweilens eines Zwetschenkernes an der fraglichen Stelle ausgebildet hatten. Es liegt also eine traumatische Stenose des Oesophagus vor, die zu dem Steckenbleiben des Knochens Veranlassung gegeben hatte. Die betreffende Partie ist, wie bereits oben angedeutet, nicht nur verengt, sondern auch durch das damals lange dauernde Verweilen des Fremdkörpers in ihrer Wandung derart verändert, dass die Lichtung durch die peristaltischen Bewegungen des Oesophagus in einer von der Norm abweichenden Weise verengt bezw. erweitert wird. Die Extraction des vor zwanzig Tagen verschluckten, innerhalb der stenosirten Partie fest verkeilten Knochenstückes konnte unter Leitung des Auges durch wiederholt mit aller Vorsicht ausgeführte hebelnde und drehende Bewegungen ohne Verletzung der Wand mit aller Sicherheit durchgeführt werden. Das Schlingen ging nach der Entfernung des Fremdkörpers so gut von Statten, dass es nicht nothwendig schien, vorerst noch eine locale Dilatation der betreffenden Stelle, etwa mit Laminariastiften, in Anwendung zu bringen. Es war

Digitized by Google

genügend, dem Kranken eine mehrwöchentliche Sondirung in der üblichen Weise anzurathen, die auf um so weniger Schwierigkeiten stösst, als Pat. ja im Stande ist, die Bougirung auch selbst vorzunehmen.

Schliesslich möchte ich nicht unterlassen, nochmals auf den hübschen Befund von „Pulsation des Knochens" innerhalb der Strictur hinzuweisen, welche Erscheinung schon spontan, besonders aber unter stärkerem Drucke mit dem Rohre und dadurch bewirkte Fixirung der stenosirten Partie zu sehen war. Das ankerförmige Knochenstück war in der Gegend der infrabifurcalen Aortenenge offenbar derart eingekeilt, dass eine der Spangen, in Figur 6 der mit *h* bezeichnete Antheil, mehr oder weniger frei in die Lichtung des Oesophagus hinabreichend, besonders geeignet war, die pulsatorischen Erschütterungen der Wandung aufzunehmen und dieselben durch eine Art von Hebelwirkung auf die fester umklammerte Partie innerhalb des Stenosenringes zu übertragen.

Mittheilung aus der Ordination für Nasen-, Kehlkopf- und Ohrenkranke des Elisabeth-Spitals im Comitate Borsód.

Mit Thiosinamin behandelter geheilter Fall von Speiseröhrenverengung.

Von

Dr. **Heinrich Halász,**

Ordinarius des Spitals in Miskolcz.

Die gewöhnliche Behandlung der narbigen Verengungen, welche im Schlunde und in der Speiseröhre in Folge luetischer Geschwürsbildungen oder Vergiftungsversuche mit ätzenden Säuren entstehen, besteht in Erweiterung mit verschiedenen Instrumenten, doch hat sich dieses Verfahren bei vielen Fällen nicht bewährt, und der Kranke ging in Folge Verhungerns zu Grunde. Seitdem jedoch im Thiosinamin ein Arzneimittel entdeckt wurde, welches die Erweichung der Narben befördert, werden immer häufiger besonders günstig verlaufene erfolgreiche Fälle veröffentlicht, in welchen Einspritzungen mit Thiosinamin zum Verschwinden der Narben führten.

Die erfolgreich behandelten Fälle von Lewandowski, Roos und Tabora ermuthigten mich in dem mitzutheilenden Falle, welcher leicht hätte fatal enden können, Einspritzungen mit Thiosinamin zu versuchen, und ich kann mit Freude melden, dass der Versuch von vollstem Erfolge gekrönt wurde.

Lewandowski empfiehlt das Thiosinamin in 15proc. alcoholiger Lösung an einer beliebigen Stelle des Körpers zwischen die Haut und die Musculatur einzuspritzen, man muss nicht gerade die Nachbarschaft der narbigen Stelle dazu aufsuchen, da das Thiosinamin auf dem Wege des Blutes wirkt, so dass es gleichgiltig ist, an welcher Körperstelle wir dasselbe in den Blutstrom einführen. Der Einspritzung der alcoholigen Lösung folgt ein eine Minute lang dauernder, sehr heftiger brennender Schmerz an der Einstichstelle, welcher aber durch Anwendung der von

Digitized by Google

Duclaux empfohlenen 10proc. wässerigen Glycerinlösung vermieden werden kann; die letztere hat jedoch den Nachtheil, dass sie bei jeder Verwendung von Neuem erwärmt werden muss, weil sich das Thiosinamin beim Stehen aus der wässerigen Lösung niederschlägt, doch hat Lewandowski andererseits gefunden, dass der Effect der alcoholigen Lösung ein besserer ist. Die Injectionen werden jede Woche zweimal event. an jedem dritten Tage ausgeführt, die Menge beträgt 1 ccm.

In dem mitzutheilenden Falle führte die an jedem dritten Tage erfolgte subcutane Anwendung des Thiosinamins in 15proc. alcoholiger Lösung zur vollen Heilung der Oesophagusstrictur, die nach einem Selbstmordversuch mit Vitriol entstand.

K. B., 17jähriger Schuhmachergehilfe aus Miskolcz, wurde im April dieses Jahres auf die chirurgische Abtheilung des Borsóder Elisabethspitals mit der Klage aufgenommen, dass er aus Lebensüberdruss in selbstmörderischer Absicht einen Schluck Vitriol trank, welcher die Haut um die Lippen, seine Zunge, den harten Gaumen und Rachen derartig verbrannte, dass er seither nur Flüssigkeit, und auch diese schwer unter sehr heftigen stechenden Schmerzen, zu schlucken vermag. Von der chirurgischen Abtheilung wurde der Kranke am achten Tage seines Spitalaufenthaltes an meine Ordination gewiesen, zu welcher Zeit ich über ihn folgenden Befund aufnahm:

Unter der Unterlippe des abgemagerten, schlecht genährten Kranken, in der Richtung der Mittellinie des Kinnes und von dem linken Mundwinkel bis zum linken Ohre hinziehend, sind bleistiftdicke, von Epithel entblösste, den Weg des herabrinnenden Vitriols bezeichnende dunkelrothe Streifen sichtbar. Die ganze vordere Hälfte des harten Gaumens ist von Epithel entblösst, ebenso ist das vordere Drittel der Zunge in seiner ganzen Breite eine dunkelrothe Demarkationsfläche. Auf dem weichen Gaumen, Gaumenbogen und der Rachenwand sind keine Spuren von Verletzung sichtbar. Der Kranke gibt an, dass er seit seiner Beschädigung bis jetzt mit grosser Pein noch immerhin Flüssigkeiten schlucken konnte, doch jetzt kommt schon ein Theil der verschluckten Flüssigkeit während des Schluckactes durch seine Nase zurück. Der Kranke wird von grossem Hunger und Durst gequält.

Im Spitale konnte man mit der kleinsten zur Verfügung stehenden Magensonde bezw. Bougie mit dem Durchmesser von 3—4 mm nicht in die Speiseröhre gelangen, denn das Instrument blieb in der Entfernung von 13—14 cm von der Zahnreihe, daher gleich am Anfange der Speiseröhre, stecken, und weder mit dem als Wegweiser benutzten linken Zeigefinger, noch mit dem Kehlkopfspiegel konnten wir eine Spalte oder Oeffnung für die Sonde entdecken.

Nachdem ich dem Kranken eisgekühlte Milch verordnet hatte, nahm ich einige Tage einen abwartenden Standpunkt ein, in welcher Zeit die Verletzung der Zunge und des Gaumens unter Pinselungen mit Höllensteinlösung sichtbar zu heilen begann. Das Schlucken von Flüssigkeit ging aber immer noch sehr schwer, und ein grosser Theil floss durch die Nase zurück; der Zustand war daher in dieser Hinsicht gar nicht besser, die Abmagerung und Schwäche des Kranken begann im Gegentheile in erschreckender Weise zuzunehmen.

Bevor ich nun zur rectalen Ernährung schritt, versuchte ich jetzt

Digitized by Google

die 15proc. alcoholige Lösung des Thiosinamins, welche ich jeden dritten Tag dem Kranken unter die Haut des Rückens zwischen diese und die Musculatur einspritzte. Die Menge betrug 1 ccm, deren örtliche Wirkung sich in einem kurze Zeit dauernden, starken, brennenden Schmerze äusserte. Schon am Tage nach der zweiten Einspritzung meldete der Kranke, dass er die eisgekühlte Milch besser zu schlucken vermag, und factisch ging die Magensonde mit dem kleinsten Caliber unter geringer Anstrengung durch die im Anfange der Speiseröhre beobachtete Strictur.

Bei dem Kranken wendete ich insgesamt sechs Einspritzungen an, unter welcher Zeit ich gradatim täglich dickere Sonden durch die Speiseröhre in den Magen einführte; inzwischen konnte der Kranke von flüssiger Nahrung zur Verzehrung von halb compacten Speisen übergehen. Nach der sechsten Einspritzung rutschte auch das zeigefingerdicke Erweiterungsbougie leicht hinab. Die Erweiterung setzte ich mit diesem grosscalibrigen Bougie noch eine Woche lang täglich während 15—20 Minuten fort, unterdessen kam der Kranke zu Kräften und konnte das Spital mit tadellosem Schlingvermögen, nach vollkommener Abheilung der Gaumen- und Zungenverletzungen, geheilt entlassen.

Wenn wir in Betracht ziehen, dass zur Heilung ähnlicher Speiseröhrenverengungen im Falle des Misslingens der durch den Mund, daher von oben ausgeführten Erweiterungsversuche sich als geeignetes Verfahren blos die in den letzten Jahren versuchte retrograde Sondirung bewährt hat, und dass sich zu diesem operativen Eingriffe nicht jeder Arzt bereit erklären wird, so müssen wir das unschädliche und bisher bei seiner Verwendung stets als ungefährlich erwiesene Thiosinamin als einen wirklichen Arzneischatz betrachten, und wenn sich dieses in allen Fällen mit solchem Erfolge bewähren wird, wie in meinem Falle, so wird es viele unglückliche, mit sich selbst überworfene Menschen vom Hungertode erretten.[1])

Aus der Klinik und Poliklinik für Ohren-, Hals- und Nasenkranke des Prof Gerber, Königsberg.

Ueber angeborene Choanalatresie.

Von

Dr. **Georg Cohn**, I. Assistenzarzt.

Unter den mannigfachen Ursachen der Behinderung der Nasenathmung gehört eine grosse Reihe zu den alltäglichen Vorkommnissen, während eine andere Categorie, Seltenheiten, gleichsam die Elite rhinologischer Fälle, auch dem beschäftigten Rhinologen nur ganz vereinzelt oder nie zu Gesicht kommen.

[1]) Anmerkung der Redaction: Wir haben demgegenüber nach Versuchen an der k. k. III. med. Universitätsklinik in Wien keine Erfolge mit dem Thiosinamin gesehen.

Digitized by Google

Hierbei spielt natürlich, von geographischen, ethnographischen und klimatologischen Factoren abgesehen, der Zufall eine grosse Rolle, und manche Beobachter haben Gelegenheit, seltene Fälle wiederholt zu sehen, die anderen stets unbekannt bleiben.

Als einen Beweis hierfür möchte ich anführen, dass z. B. ein so erfahrener Autor wie Voltolini angibt, während seiner ganzen Thätigkeit nicht mehr wie drei Rhinolithen gesehen zu haben, während an der Klinik meines hochverehrten Chefs seit Bestehen, d. h. innerhalb 12 Jahren, deren neun beobachtet worden sind.

Zu den sehr seltenen Beobachtungen, die viele Rhinologen wohl auch nur aus der Literatur kennen, gehören die congenitalen Atresien, während die erworbenen nichts so Ungewöhnliches darstellen. Als Ursache einer erworbenen Atresie werden wir wohl stets ulceröse Processe oder Verletzungen annehmen müssen und zwar kommen da in Betracht: Lupus, Lues, Rhinosclerom, Pocken, Diphtheritis, Störks'sche Blennorrhoe, Typhus und Verbrennungen; auch durch ständige Höllensteinätzung und vor allem durch Galvanocaustik kann artificiell, wie in der Literatur bekannt, eine völlige Verwachsung entstehen. Sehr viel interessanter, wie gesagt, sind die congenitalen Atresien, welche ein- oder doppelseitig auftreten, und welche sich an den verschiedensten Stellen etabliren können, so dass man sie je nach dem Sitz eintheilt in: vordere, mittlere und hintere Atresien; letzteren, den Choanalatresien, hat man in den beiden letzten Decennien erhöhte Aufmerksamkeit zugewandt, so dass die Zahl der Publicationen rasch gestiegen ist.

Der erste, welcher den knöchernen Verschluss bei menschlichen Föten beschrieb, war Otto im Jahre 1830[1]), während wir die erste Diagnose am Lebenden mit erfolgreichem operativen Eingriff Emmert[2]) im Jahre 1854 verdanken. Schwendt[3]) (Siebenmann) hat in einer umfassenden Monographie 1889 26 sichere Fälle aufgeführt und in teratologische und rhinologische getrennt. Seit dieser Zeit ist die Zahl der Veröffentlichungen erheblich gewachsen; Haag[4]) konnte 1899 bereits 66 Fälle von congenitaler Atresie zusammenstellen, davon 26 doppelseitige und 32 einseitige, während in 8 Fällen eine nähere Angabe fehlt, und soweit mir die Literatur zur Verfügung stand, sind seit dieser Zeit folgende Fälle publicirt worden (s. Tabelle S. 475/479), so dass jetzt die Zahl 91 beträgt. Obgleich in diesen Publicationen, wie auch bei den Abbildungen der Atlanten von Gerber und Krieg sämmtliche hierbei in Betracht kommenden Verhältnisse eingehend erörtert worden sind, erscheint bei der Seltenheit dieser Anomalie und bei den noch bestehenden Streitfragen jeder weiter beobachtete Fall der Veröffentlichung werth, und ich möchte daher folgenden in unserer Poliklinik beobachteten Fall hinzufügen.

Pat. ist ein 10 Jahre alter, im Allgemeinen gut entwickelter Knabe, der uns von der kgl. Augenklinik des Herrn Geheimrath Kuhnt zur

[1]) Otto: Lehrbuch der pathologischen Anatomie 1830.

[2]) Emmert: Lehrbuch der Chirurgie 1854.

[3]) Schwendt: Die angeborenen Verschlüsse der hinteren Nasenöffnungen. Basel 1889. (Habilitationsschrift.)

[4]) Haag: Arch. f. Laryngol., Bd. IX.

Digitized by Google

Feststellung des rhinoscopischen Befundes gütigst zugewiesen worden ist; er will niemals krank gewesen sein und habe nur schlimme Augen (Granulose). Auf Befragen giebt er an, dass er durch die linke Nasenseite niemals Luft bekommen habe, doch habe er niemals Athembeschwerden gehabt; es sei ihm auch aufgefallen, dass er die linke Nasenseite nicht wie die rechte schnäuzen konnte, sondern das Secret von Zeit zu Zeit mechanisch herauspressen musste.

Figur 1.

Der Gesichtsausdruck des Knaben (siehe Figur 1) erinnert etwas an den adenoiden Typus; im Gesicht selbst bemerken wir folgendes: das linke Auge steht fast 1 cm höher als das rechte; das linke Ohr scheint im Vergleich zum rechten gleichfalls etwas höher zu stehen. Die Proc. frontales des Oberkieferbeins treten beiderseits, links etwas mehr als rechts, stark hervor, während die Nasenbeine einen aussen grossen stumpfen Winkel bilden; die Nase erscheint dadurch im Ganzen platt und breit; das linke Nasenloch ist dabei weiter und liegt tiefer als das rechte. Die linke Hälfte des Mundes steht tiefer als die rechte;

Digitized by Google

	Alter, Geschlecht	Seite u. Art der Stenose	Diaphragma	Gaumen	Gesichtsform, Gehör, Geruch	Operation
1. Ullmann, Diss. Greifswald 1899	12jährig. Mädchen	Doppelseitig, knöchern	—	—	Beiderseits leichter Mittelohrcatarrh	Metallbougies
2. Crull, Zeitschrift für Ohrenheilk., XXVIII	—	Links	—	—	—	—
3. Capps, Texas Medical News 1899	—	—	Der weiche Gaumen war mit der hinteren Rachenwand und der Pars basilaris des Hinterhauptbeins verwachsen	—	—	Operation, Heilung
4. Flatau, Wiener klin. Rundschau 1899, 40	—	Rechtsseitig, knöchern	—	—	—	Durchmeisselung, Heilung
5. Kayser, Wiener klin. Rundschau 1899, 11	—	—	—	Hochstand des Gaumens	—	—
6. Joel, Zeitschrift für Ohrenheilk., XXVIII, H. 1	—	—	—	Hochstand des Gaumens	Hypoplasie der verschlossenen Seite	—

Digitized by Google

	Alter, Geschlecht	Seite u. Art der Stenose	Diaphragma	Gaumen	Gesichtsform, Gehör, Geruch	Operation
7. Krieg, Atlas d. Nasenkrankheiten	19jährig. Mädchen	Rechtsseitig, knöchern	Rechte Choane durch eine senkrechte, hinten concave Wand verschlossen, welche, lateralwärts in der Choanalebene liegend, von da, mit dieser einen spitzen Winkel bildend, nach vorn einwärts zieht	—	Anosmie, blöder Gesichtsausdruck, Geschmack und Gehör gut	—
8. Morf, Arch. f. Lar., Bd. X	43jährig. Mann	Links, knöchern	Linke Choane durch eine im unter. Drittel knochenharte graue, oben weiche Wand verschlossen. Sie zieht von innen unten nach oben aussen, zeigt in der Mitte eine erbsengrosse Delle	Hoch und schmal	Leptorrhinie und Leptoprosopie, links Anosmie, Gehör schlecht	Troicart, Geruch gebessert
9. Schmiegelow, Monatsschrift f. Ohrenheilk. 1900	17jährig. Mädchen	Doppelseitig, membranös	Diaphragma, in der Mitte durchbrochen, schräg aufwärts nach hinten verlaufend, von der Anheftestelle d. weichen Gaumens an die Choane ausgehend und gegen die hinterste oberste Ecke der Nasenscheidewand hinübergehend	—	—	Nicht operirt

Digitized by Google

10. Derselbe, ibidem	36jährig. Mann	Beiderseits, ossös	Beide Choanen durch ein Querseptum verschlossen, das, mit natürl. Schleimhaut bekleid., nach hinten etwas convex ist. Hinterer Rand des Septums sichtbar; dort, wo Septum und Gaumen zusammenstossen, je eine stecknadelkopfgrosse Oeffnung	—	—	—
11. Nordqvist, Hygiea 1901, 7	15jährig. Mädchen	Doppelseitig, ossös	Postrhinoscopisch ist der freie Vomerrand sichtbar; in der Verschlussplatte finden sich ganz kleine erbsengrosse Oeffnungen	Normaler Gaumen	Chamäprosopie, Hypoplasie links	Operation, Tamponade
12. Juffinger, Wiener klin. Wochenschr. 1901, 37	18jährig. Mädchen	Beiderseits	Das Septum als vorspringende Leiste erkennbar	—	Anosmie	Trepan, Galvanocaustik, Geruch wieder hergestellt
13. Baurowicz, Arch. f. Lar., Bd. XI	22jährig. Mann	Beiderseits, ossös	Rechts Verschluss im Niveau der Choane, links Verschluss etwas schief, so dass der freie Rand des Septums sichtbar ist	Normaler harter Gaumen	Anosmie	Nasale Zange, Geruch gebessert
14. Richter, Monatsschrift f. Ohrenheilk. 1901	6wöchig. Kind	Rechtsseitig, fibrinös-cartilaginös	—	—	—	Messer, knieförmige Zange, Jodoform-Tamponade
15. B. Fränkel, Semon's Centralblatt, XVIII	10jährig. Kind	Beiderseits, ossös	—	Hoher Gaumen	—	Im ersten Lebensjahre erfolglos operirt

Digitized by Google

	Alter, Geschlecht	Seite u. Art der Stenose	Diaphragma	Gaumen	Gesichtsform, Gehör, Geruch	Operation
16. Hanczel, Monatsschrift f. Ohrenheilk. 1902	weiblich	Rechts	Marginale, echte Atresie	Normaler Gaumen	Chamäprosopie, Hypoplasie links	Operation, Tamponade
17. Roth, ibid.	—	Doppelseitig, knöchern	—	—	—	Bohrer, Tamponade
18. Hecht, ibid.	—	Rechts, membranös	An der Stelle der Choane eine rötliche Partie, in welcher ein halberbsengrosser Spalt sichtbar ist	Hoher schmaler Gaumen	Leptoprosopie	Galvanocaustik
19. Bleyl, Zeitschrift für Ohrenheilk., XL, 1	17jährig. Mädchen	Rechts, knöchern	Choane völlig verlegt durch eine graurothe, völlig ebene glatte Wand, v. Choanalbogen bis zum Gaumenboden reichend; der untere Septumrand ist gerade noch sichtbar; oben ist d. Synechie membranös, unten knochenhart	Hoher Gaumen	Gehör gut, rechts Anosmie, Chamäprosopie	Galvanocaustik, Tamponade
20. Kamm, Allgem. med. Central-Zeitg. 1902, No. 52	—	Rechts vollständig, links unvollständig membranös	—	—	—	—

Digitized by Google

21. Mc. Imtosh, Marit. Medical News, Halifax 1903, VIII	—	Doppelseitig, knöchern	Knochenplatte in d. hinteren zwei Dritteln der Nasenhöhle	—	—	—
22. Hamilton, AustralianMedical Gazette, Decbr. 1903	—	Doppelseitig, knöchern	Knöcherne Wände vom Vomer etwas vor der hinteren Nasenöffnung	—	—	—
23. Wolff, Arch. f. Lar. 1903, XIII	53jährig. Frau	Links, ossös	Linke Choane durch eine frontal gestellte knöch. Wand verdeckt, die sich innen vom Choanalrand inserirt; hinterer Septumrand sichtbar	Hoher schmaler Gaumen	Leptoprosopie, links Hypoplasie und Anosmie, Gehör normal	Trephine u. Hartmann'sche Zange, später Tamponade, Geruch kehrte nicht wieder
24. Iwanoff, Arch. f. Lar. 1904, XVI	—	Doppelseitig, ossös	An Stelle der Choanen befindet sich eine glatte Wand, die median in einem am Nasenrachendache, und zwar genau in der Mittelebene befindlichen Wulst, seitlich in die Tubenwülste ausläuft; in ihr, den Nasenseiten entsprechend, zwei kleine Canälchen	Hoher schmaler Gaumen	Chamäprosopie, Geruch und Gehör normal	—
25. Cohn (Gerber'sche Klin.), Monatsschrift für Ohrenheilk. 1904	10jährig. Knabe	Links, ossös	Linke Nasenseite völlig ausgefüllt von einer grauweissen, derben Masse, die vom Nasenboden bis zum Choanalbogen geht und in der Mitte ein kleines Grübchen zeigt	Hoher schmaler Gaumen	Chamäprosopie, links Anosmie, Gehör normal	Nicht operirt

26. Während der Correctur fand ich noch einen von Dessous in der Berliner laryngologischen Gesellschaft vorgestellten Fall, über den aber nichts Näheres mitgetheilt ist.

Digitized by Google

lässt man den Pat. lachen, so zeigt sich, dass die linke Nasolabialfalte fast ganz verstrichen ist, so dass man zunächst an eine leichte Facialisparese denkt. Die Gegend der linken Kieferhöhle ist im Vergleich zur rechten etwas vorgewölbt, wodurch die linke Gesichtshälfte mehr nach vorn getrieben und voller als die rechte erscheint. Doch ergeben Messungen, dass für beide Seiten die Maassverhältnisse gleich sind.

Die Sprache des Pat. ist zwar nicht sehr stark, aber immerhin ganz deutlich beeinträchtigt, sie ist nasal, undeutlich, von verminderter Resonanz. Das Geruchsvermögen der rechten Nasenseite ist gut, links dagegen besteht völlige Anosmie, der Geschmackssinn weicht in keiner Weise von der Norm ab. Die Gehörprüfung und die otoscopische Untersuchung ergeben normale Verhältnisse.

Bei der Untersuchung des Mundes zeigt sich, dass der harte Gaumen beiderseits gleich hoch steht und sofort hinter den Alveolarfortsätzen steil in die Höhe steigt; der linke vordere Gaumenbogen scheint ausgebuchtet und abgerundet, während der rechte leicht winklig genickt ist. Länge des harten Gaumens 6,3 cm. Distanz von den Zähnen bis zum Rachen 8,5 cm. Vordere Rhinoscopie: Nasenboden beiderseits in gleicher Höhe. Rechte Nasenseite sehr weit, ohne pathologische Veränderungen.

Linke Nasenseite zunächst durch reichliches schleimig-eitriges Secret völlig ausgefüllt; nach Entfernung desselben ergiebt sich, dass infolge Septumscoliose eine beträchtliche Verengerung des Lumens vorhanden ist; erst nach ausgiebiger Cocainisirung wird die Nase etwas freier, doch ist ein Durchblick nach hinten unmöglich; die deshalb eingeführte Sonde stösst in einer Entfernung von 5,9 cm vom Naseneingang auf knochenharten Widerstand; die vorgelagerte Masse kann nicht aus ihrer Lage gebracht werden.

Digitaluntersuchung: Rechte Choane für den Finger bequem durchgängig, linke geschlossen durch eine coulissenartig vorgelagerte harte Masse, hinterer Septumrand überragt dieselbe nach hinten; sonst ist der Nasenrachenraum völlig frei, insbesondere keine adenoiden Vegetationen.

Figur 2.

Postrhinoscopisch sieht man, aber erst nach langer Einübung des Pat., nach Cocainisirung die rechte Choane deutlich, links (siehe Figur 2) wird dieselbe ausgefüllt von einer grauweissen, derben Masse, die vom Nasenboden bis zum Choanalbogen geht, gegen den sie sich wohl absetzt, dem sie aber doch fest anliegt; in der Mitte zeigt sie eine kleine Einsenkung, so dass sie von einer Seite zur andern concav erscheint.

Die Untersuchung des übrigen Körpers, die vergleichenden Messungen ergeben keine Abweichungen einer Seite zu Gunsten der anderen. — Da der Knabe nicht hier bleiben konnte und von seiner Atresie zur Zeit auch keine nennenswerthen Beschwerden hatte, so musste von einer Behandlung Abstand genommen werden.

Es ist zweifellos, dass wir es hier mit einem totalen Verschluss der linken Choane zu thun haben und zwar ist derselbe angeboren.

Digitized by Google

Der Art nach gehört er nach Schwendt zu den typischen knöchernen Atresien.

Ueber die Ursachen der congenitalen Atresie herrscht keineswegs Uebereinstimmung und Klarheit. Während Luschka[5]) die verschliessende Knochenplatte als Fortsetzung des horizontalen Theiles des Gaumenbeins über den freien Rand nach oben hinten ansieht, soll es sich nach Kundrat[6]) und Schrötter[7]) ebenso wie bei den arhincephalen monstra, bei denen das Fehlen oder der Defect der Geruchsorgane verschiedene characteristische Missbildungen am Gesichtsskelett zur Folge hat, um eine Knochenwucherung des verticalen Theiles des Gaumenbeines handeln, über dessen Rand sich die Knochenplatte wie eine Coulisse nach der Choane zu vorschiebe und bei Verengerung der ganzen hinteren Ausgangsöffnung durch Aneinanderrücken der Seitenwände leicht mit der Coulisse der anderen Seite verschmelze. Hopmann[8]) sieht in der Atresie nur den höchsten Grad einer Stenose und Bitot[9]) nimmt sogar die Verschlussplatte als selbstständigen Knochen an, den er Os triangulare nasopalatium nennt.

Hansemann[10]), dem wir viel über Missbildungen verdanken, drückt sich ebenfalls sehr vorsichtig aus: Ueber die Art des Zustandekommens der Atresie ist es schwer, sich eine Vorstellung zu bilden. Weder Hemmungsmissbildung noch intrauterine Entzündungen können dabei eine Rolle spielen; es bleibt nichts übrig, als eine Variation der Knochenbildung anzunehmen, wie sie sich auch in anderen Theilen der Nase findet. Haag[11]) lässt die Frage der Entstehung zwar offen, nimmt jedoch eine regelmässig in derselben Weise eintretende Störung im normalen Entwicklungsgang der Nasenhöhle an. Ob diese der Choanalstenose zu Grunde liegende Entwicklungsstörung nun darin besteht, dass die sog. Membrana bucco-nasalis, statt einzureissen, vom Mesoderm umwuchert wird und so einen bleibenden Verschluss der Nasenhöhle nach hinten bedingt, und ob diese Membran später bei der Bildung des sog. secundären Gaumens mit dem nach hinten und unten wachsenden Septum an die Stelle des Choanaldiaphragmas zu liegen kommt, will er trotz eingehenden Studiums an dem Material von Hochstetter[12]) nicht entscheiden.

Bei der Unmöglichkeit einer exacten, einwandsfreien Untersuchung des Zustandekommens und solange nicht Sectionen Aufschluss über

---

[5]) Luschka: Ueber angeborenen Verschluss der Choanen. Virchow's Archiv, Bd. XVIII., 1859.

[6]) Kundrat: Arhincephalie als typische Art der Missbildung. Graz 1882.

[7]) Schrötter: Ueber angeborenen knöchernen Verschluss der Choanen. Monatsschr. f. Ohrenheilk. 1885, No. IV.

[8]) Hopmann: Ueber congenitale Verengerungen und Verschlüsse der Choanen. Arch. f. klin. Chirurgie, Bd. 37.

[9]) Bitot: Atresie congénit. des orifices postères des fosses nasales. Arch. de Pathologie par Depaul.

[10]) Hansemann: Die angeborene Missbildung der Nase. Heymann's Handbuch, Bd. III, Theil II.

[11]) Haag: Ueber Gesichtsschädelform, Aetiologie und Therapie der angeborenen Choanalatresien. Arch. f. Laryng., Bd. IX.

[12]) Hochstetter: Ueber die Bildung der Choanen. München 1891.

Digitized by Google

das Verhalten des Diaphragmas zu den anstossenden Theilen der Nasenhöhle geben, ist eine endgiltige Klärung dieser Frage natürlich nicht zu erwarten.

Seiner histologischen Beschaffenheit nach kann das den Verschluss bedingende Gewebe verschiedener Art sein; selten sind es einfache bindegewebige Membranen, häufiger solche mit eingestreuten Muskelfasern, während die knöcherne Atresie weitaus die Mehrzahl der Fälle bildet. In der tabellarischen Zusammenstellung von Haag finde ich unter 56 Fällen, bei denen das Gewebe mitgetheilt ist,

47, also 84,0 pCt., knöcherne Verschlüsse,
6, „ 10,7 „ membranöse „

und ich komme in meiner Zusammenstellung fast zu demselben Resultat, nämlich in 18 Fällen war der Verschluss

15 Mal, d. h. in 83,3 pCt., ossös,
2 „ d. h. „ 11,1 „ membranös.

Ihr Sitz an der Choane ist ebenfalls nicht constant, so dass Kayser[13]) sie eintheilte in:

a) intranasale Atresie der Choane, d. h. Platten, welche einige Millimeter vom Rande der Choanen entfernt innerhalb der Nasenhöhle liegen, so dass im rhinoscopischen Spiegelbilde der hintere Vomerrand frei zu sehen ist; zu ihnen gehört die Mehrzahl der bisher beschriebenen Fälle;

b) marginale Atresie der Choane, d. h. Verwachsung der knöchernen Choanalränder und zwar des Gaumenbeinrandes mit dem Vomerrande oder mit dem anderen Gaumenbein, sie sind sehr selten;

c) extra-s. retronasale Atresie der Choane, d. h. sie liegen im Nasenrachenraum dicht hinter der Choane. Sie gehen von der oberen Fläche des weichen Gaumens, nahe seiner Ansatzstelle am harten Gaumen aus und erreichen oben das Nasendach, sind stets membranös und sehr selten.

Baumgarten[14]) unterscheidet zwischen echten und unechten Choanalstenosen, bei den ersteren liegt das Diaphragma in der Ebene der Choanen und verschliesst nur diese, während bei den letzteren auch noch ein Theil der Nasenhöhle und das Cavum retronasale in den Verschluss einbegriffen sind. Schwendt theilt die Atresien der hinteren Choane in typische und atypische ein; bei den ersteren ist das Diaphragma eine dünne, knöcherne oder membranöse, ebene, mit normaler Schleimhaut bekleidete Platte, welche, bis $^1/_2$ cm vor dem hinteren Rande der Choane gelegen, von unten vorn nach oben hinten aufsteigt und auf der Rückfläche eine seichte Vertiefung oder ein Grübchen enthält; regelmässig überragt die hintere Septumkante das Diaphragma nach hinten. Die atypischen Atresien können verschieden sein, sowohl in Bezug der Beschaffenheit der Verschlussplatte als auch auf Lage und Stellung, indem keine regelmässig geformten Verschluss-

---

[13]) Kayser: Verwachsung der Nase. Heymann's Handbuch, Bd. III, Theil I.

[14]) Baumgarten: Echte und unechte Choanalverschlüsse. Monatsschr. f. Ohrenheilk. 1896.

Digitized by Google

platten vorhanden sind, sondern die Obliteration der Choanen unter Betheiligung unregelmässig verlaufender Exostosen der seitlichen Nasenwand, des Bodens der Nasenhöhle und von Deviation des Septum narium zu Stande kommt.

Die Diagnose der Atresie, besonders der einseitigen, ist im Allgemeinen nicht leicht zu stellen; zunächst ist ihr Vorkommen ein seltenes, dann finden wir die verschlossene Seite völlig mit Secret ausgefüllt und in Folge von Deviationen des Septums häufig sehr eng, so dass man erst nach ausgiebiger Cocainisirung überhaupt einen Einblick gewinnen kann; unentbehrlich ist dabei die Sonde und die digitale Untersuchung des Nasenrachenraumes neben der postrhinoscopischen Spiegelung; immerhin kommen für die differentielle Diagnose zunächst incrustirte Fremdkörper und Tumoren in Betracht, sodass schliesslich die hintere Rhinoscopie auch für diese Affection, wie für alle Erkrankungen des Nasopharynx, das souveräne Untersuchungsmittel bleibt.

Die Prognose richtet sich nach dem Alter. Die doppelseitige Atresie giebt bei Säuglingen im Allgemeinen eine bedenkliche Prognose; haben sich aber die Kinder an die dauernde Mundathmung gewöhnt, so wird die Prognose besser; die einseitige Atresie macht ja so wenig Symptome, dass sie häufig nur durch Zufall entdeckt wird.

Im Verhältniss zwischen ein- und doppelseitiger Atresie lassen sich wesentliche Häufigkeitsunterschiede nicht feststellen. In Haag's Tabelle finde ich unter 58 Fällen

26, d. h. 44,8 pCt., mit doppelseitiger Atresie,
32, d. h. 55,2 „ „ einseitiger Atresie,

während das von mir zusammengestellte Material über 22 Fälle

12 Mal, d. h. 54,5 pCt., doppelseitige Atresie,
10 „ d. h. 45,5 „ einseitige Atresie

ergiebt.

Im Zahlenverhältniss der einseitigen Atresie dagegen zeigt sich ein bedeutendes Ueberwiegen im Verschluss der rechten Seite; bei Haag ist er unter 32 Fällen 23 Mal, d. h. in 71,8 pCt., in meiner Zusammenstellung bei 10 Fällen 6 Mal, d. h. in 60 pCt., angegeben.

Was nun die Folgeerscheinungen der doppelseitigen Atresie anbetrifft, so lässt sich folgendes constatiren: „Der Säugling muss bei verlegter Nasenathmung stets nach kurzer Pause die Brustwarze loslassen, da er beim Saugen ausschliesslich durch die Nase athmen müsste; bald wird er ungeduldig, schreit, und sind erst einige Versuche, in gewohnter Weise zu trinken, missglückt, so ist er garnicht mehr zum Ergreifen der Brust zu bewegen (Kussmaul)". Er leidet ausserdem beim Liegen an starker Athemnoth, welche bedrohliche Erscheinungen machen kann, weil der Kehlkopfeingang durch die nach hinten sinkende Zunge verlegt wird; so geht ein grosser Theil der Kinder in Folge Marasmus im zartesten Alter zu Grunde. Sehr schön giebt Schwendt[15]) in einem von ihm beobachteten Fall diese Beschwerden nach Angabe der Mutter des Kindes wieder: „Unmittelbar nach der Geburt ist das

[15]) Schwendt: Ein Fall von angeborenem knöchernen Verschluss der Choanen, geheilt durch Galvanocaustik. Zeitschr. f. Ohrenheilk 1897.

Digitized by Google

Kind fast erstickt und man musste verschiedene Art der künstlichen Athmung anwenden, unter anderem auch Lufteinblasungen, bis dasselbe Lebenszeichen von sich gab; bald wird wahrgenommen, dass es an der Saugflasche nicht trinken könne und den Zapfen desselben beständig vom Munde wegstosse; dem Kinde wurde die Nahrung mit dem Löffel eingegeben, wobei zuweilen nur wenig verschluckt, das meiste ausgespuckt und ausgehustet wurde. Als man das Kind im Freien herumtrug und der Wind demselben in's Gesicht blies, hat es sich oft auf dem Arm der tragenden Mutter gebäumt und sah aus, als wollte es ersticken, später entwickelte sich das anfänglich sehr elende Kind gut."

Störungen des Schlafes sind ebenfalls recht häufig: Kiefer, Lippen und Zunge versuchen im Anfang immer wieder in ihre natürliche Lage zurückzukehren, d. h. der Unterkiefer sucht sich an den Oberkiefer anzulegen, da er dann nicht durch Muskeln, sondern lediglich durch den Luftdruck in seiner Lage gehalten wird; bei verlegter nasaler Athmung finden wir deshalb zunächst Beklemmung, Anhäufung von CO_2 im Blute und eine sehr schmerzhafte Ermüdung der Kaumusculatur; später tritt dann Gewöhnung an die Mundathmung ein. Letztere bedingt nun wieder die characteristische Veränderung und Verbildung der Physiognomie: Das Gesicht bekommt einen müden, blöden und schläfrigen Ausdruck, wie wir ihn als adenoiden Habitus so viel häufiger begegnen. Weiter beobachten wir — es ist allerdings ungewiss, ob als directe Folgeerscheinung — Verbildungen des Oberkiefers, die sich in Kleinheit desselben, in Hochstand des Gaumens und Ellipsenform des Zahnbogens documentiren.

Zu diesen Störungen gesellen sich, in Folge der Mundathmung, häufige Anginen, hypertrophische Tonsillen, Zahncaries, Catarrhe des Rachens und der Respirationsorgane; auch die Sprache kann unter der verlegten Nasenathmung leiden, indem die Resonanz stark vermindert oder aufgehoben ist (tote Sprache), indem die Resonanten in Explosiva umgewandelt werden und indem Stockungen und Unterbrechungen im Redefluss auftreten (Rhinolalia clausa). Allerdings ist diese Sprachstörung selbst bei doppelseitigen Atresien nicht immer deutlich ausgeprägt; statt der Resonanten werden häufig „Purkinje'sche Blählaute" erzeugt. Auch andere Sprachstörungen, besonders Stottern, werden durch die abnormen Functionen der Kiefermusculatur in hohem Grade begünstigt.

Das Geruchsvermögen wird ebenfalls stark in Mitleidenschaft gezogen; die Ursache der Anosmie ist wohl fast immer, wie Hems[16]) annimmt, darin zu suchen, dass es dem betreffenden Individuum unmöglich ist, die Riechstoffe durch die Nase zu den in den oberen Teilen derselben gelegenen Riechzellen zu aspiriren; nur in den wenigen Fällen, bei welchen bei beseitigter Atresie sich das Riechvermögen nicht eingestellt hat, könnte es sich um Atrophie der Olfactoriusfasern resp. der Riechzellen in Folge Inactivität handeln, oder man müsste an einen angeborenen Defect des Riechhirns, entsprechend Kundrats Arhincephalie, denken.

---

[16]) Hems: Ueber angeborenen knöchernen Choanenverschluss. Marburg 1893.

Digitized by Google

Auch der Geschmackssinn ist, wie von einzelnen Autoren erwähnt wird, in Mitleidenschaft gezogen.

Eine Schädigung des Gehörorgans, besonders pathologische Einwärtsziehung des Trommelfelles, ist dagegen nur selten beobachtet worden, so dass Bleyl zu dem Schlusse gelangt, es sei dadurch bewiesen, dass der Toynbee'sche Versuch auch bei noch so häufiger Ausführung an und für sich keine Schädigung des Gehörs herbeizuführen vermag, sondern dass, um dies zu bewirken, noch eine Verengerung der Tube oder Insufficienz ihrer Musculatur, wie sie bei anderen Nasenstenosen durch die gleichzeitigen Nasenrachen- und Tubencatarrhe so häufig verursacht wird, hinzukommen muss.

Allgemeine Störungen bringt die Atresie sonst nur in geringem Maasse mit sich; ab und zu werden häufiger auftretende Kopfschmerzen erwähnt. Schwendt fand ferner erhöhte Reizbarkeit der Nasenschleimhaut, so dass schon geringe Reize heftige Hustenreflexe auslösten, und weist ausserdem auf mangelhafte Entwicklung der Sexualsphäre hin. Ob eine dem normalen Niesen analoge Reflexbewegung zu Stande kommt, ist ungewiss.

Während also der doppelseitige Verschluss eine ganze Anzahl localer Symptome macht, die sein frühzeitiges Erkennen ermöglichen und event. zu einem schnellen Eingriff nötigen, liegen die Verhältnisse bei der einseitigen Atresie wesentlich anders. Wenn auch auf der verlegten Seite stets völlige Anosmie besteht und ein Schnäuzen derselben unmöglich ist, so sind doch diese Erscheinungen so geringfügig, dass sie nur selten den Patienten veranlassen, den Arzt deswegen aufzusuchen.

Eine interessante Versuchsreihe, die jedoch am schlagendsten den Unterschied zwischen einwandsfreiem Experiment und der Wirklichkeit beweist, verdanken wir, betr. einseitigen Nasenverschluss, Ziem[17]). Er verschloss jungen Hunden und Kaninchen die eine Nasenseite fest mit Wattetampons, tötete die Thiere nach 6—8 Wochen und fand dann meistens nicht nur Stillstand im Wachsthum der betreffenden Gesichtshälfte, sondern sogar Scoliosen der Wirbelsäule; zwar haben wir nun eine Anzahl von Beobachtungen, die geringere Ausbildung der verlegten Gesichtshälfte und Verstreichen der Nasolabialfalte bestätigen, wie Onodi[18]), Joel[19]), Morf[20]), Baumgarten[21]), Creswell Baber[22]), Pluder[23]) etc., doch ihnen stehen eine grössere Zahl von Mittheilungen gegenüber, in denen jede Asymmetrie des Gesichts fehlte, und nur

---

[17]) Ziem: Ueber Asymmetrie des Schädels bei Nasenkrankheiten. Monatsschrift für Ohrenheilkunde 1883.

[18]) Onodi: Ein besonderer congenitaler Nasenverschluss. Berliner klinische Wochenschrift 1889.

[19]) Joel: Wiener klinische Rundschau 1899, No. 11.

[20]) Morf: Ueber angeborenen Choanalverschluss. Archiv für Laryngologie, Bd. X.

[21]) Baumgarten: Ueber echte und unechte Choanalverschlüsse. Monatsschrift für Ohrenheilkunde 1896.

[22]) Creswell Baber: Journal of Laryngol 1894, S. 193.

[23]) Pluder: Congenitales Diaphragma einer Nase und Gesichtsasymmetrie. Leipzig 1896.

Digitized by Google

der Hochstand des harten Gaumens als von der Norm abweichend erwähnt wird. Alle jedenfalls sind darin einig, dass die event. sich findende Hypoplasie nicht eine Folge des Hindernisses ist, sondern vielmehr auf die gleiche Ursache wie diese selbst, auf intrauterine Wachsthumsstörungen zurückgeführt werden muss, weisen also die Anschauung von Ziem zurück. Ferner berichteten Morf und Zaufal[24]), dass in den von ihnen beobachteten Fällen die von der Atresie befallene Seite bei Anstrengungen stärker und intensiver schwitzte als die gesunde, und endlich bemerkte Scheier[25]) in einem Falle nicht nur Hypoplasie der betr. Gesichtsseite, sondern sogar der ganzen Körperhälfte.

Zu einer lebhaften Controverse hat der von allen Autoren als wichtiges Symptom anerkannte Hochstand des harten Gaumens Veranlassung gegeben; bei den 66 Fällen von Haag ist seine Form 21 Mal berücksichtigt, und zwar fanden sich:

15 Mal, also 74,4 pCt., Hochstand des Gaumens,
1 „ normaler Gaumen bei doppelseitiger Atresie,
5 „ „ „ „ einseitiger Atresie;

in den von mir zusammengestellten 25 Fällen stellt sich das Resultat ähnlich; von den 12 Fällen, in denen seine Form festgestellt ist, war der Gaumen in

9 Fällen, d. h. 75 pCt., hoch und schmal,
2 „ normal bei doppelseitiger Atresie,
1 Fall „ „ einseitiger Atresie.

Körner[26]), Waldow[27]) u. A. vertreten die Ansicht, dass die Behinderung der Nasenathmung eine Wachsthumsstörung und Missgestaltung des Oberkiefers und des Nasengerüstes zur Folge habe, die sich als Kuppelform des Gaumens und Ellipsenform des Zahnbogens documentire, und dass der hohe Gaumen als characteristische Folgeerscheinung der Stenose anzusehen sei.

Diese Ausführungen fanden entschiedenen Widerspruch bei Siebenmann[28]), Fränkel[29]), Grossheintz[30]) und Haag[31]), die auf Grund zahlreicher Messungen den Nachweis führten, dass alle diejenigen, bei denen der Gaumen hoch und schmal war, Gesichtsschädelmaasse aufwiesen, welche der leptoprosopen Rasse eigenthümlich sind, so dass also hiernach die bei der Choanalatresie gefundene Hypsistaphylie einfach eine Theilerscheinung der Leptoprosopie darstelle; weiter führen

---

[24]) Zaufal: Prager med. Wochenschrift 1896.
[25]) Scheier: Berliner klinische Wochenschrift 1904. No. 18.
[26]) Körner: Untersuchungen über Wachsthumsstörung und Missgestaltung des Oberkiefers und der Nasengerüste in Folge von Behinderung der Nasenathmung. Leipzig 1891.
[27]) Waldow: Archiv für Laryngologie, Bd. III.
[28]) Siebenmann: Ueber adenoiden Habitus und Leptoprosopie. Münchener med. Wochenschrift 1897.
[29]) Fränkel: Der abnorme Hochstand des Gaumens in seinen Beziehungen zur Septumdeviation und Hyperplasie der Rachenmandel. Basel 1891.
[30]) Grossheintz: Archiv für Laryngologie, Bd. 8.
[31]) Haag: Archiv für Laryngologie, Bd. 9.

Digitized by Google

sie die von Ronaldson[32]), Sommer[33]), Zaufal[34]), Gougenheim[35]), Schötz[36]) und Simon[37]) mitgetheilten Fälle, bei denen trotz Mundathmung der harte und weiche Gaumen normal gebildet waren, für die Richtigkeit ihrer Ansicht an, so dass sie also zu dem Schlusse kamen: „Hypsistaphylie beruht in der Regel auf einer angeborenen Rasseeigenthümlichkeit des Schädels und nicht auf extrauteriner späterer Beeinflussung durch Nasenstenose."

Dieser Frage ist erst seit dem Erscheinen der Arbeit von Haag 1899 einige Aufmerksamkeit zugewandt worden, so dass die Zahl der Publicationen, in denen neben dem Hochstande des Gaumens auch die Gesichtsschädelform bei der Choanalatresie berücksichtigt ist, nur neun beträgt; dabei fand sich in sechs Fällen leptoprosoper Typus, während drei Fälle Chamäprosopie aufwiesen.

Bleyl[38]), welcher einen Fall von Choanalatresie mit Hochstand des Gaumens bei Chamäprosopie beschrieb, deutet denselben im Sinne der Körner-Waldow'schen Hypothese und meint, dass die selten vorkommende normale Stellung des Gaumens sich auch durch die Annahme erklären lasse, dass bei letzterem die Wachsthumsenergie des Knochens in normalen Grenzen, vielleicht durch besondere Festigkeit desselben, über die ihr entgegenwirkenden Druck- und Zugkräfte der Kiefermusculatur und die veränderten respiratorischen Luftdruckverhältnisse die Oberhand behalten hat, zumal es sehr wahrscheinlich ist, dass diese beiden antagonistisch wirkenden Factoren in individuell verschiedenem Verhältniss zu einander stehen.

Wenn demnach, so führt er weiter aus, durch die bisher beobachteten Fälle bewiesen ist, dass der hohe Gaumen allein durch Nasenverschluss bewirkt sein kann, so müsste, um ihn weiter auch als eine Theilerscheinung der leptoprosopen Gesichtsbildung anzuerkennen, diese Gaumenform in vivo bei Personen mit freier Nasenathmung, die niemals an Nasenverstopfung gelitten hatten, im Verein mit Leptoprosopie ohne weitere Schädelanomalien nachgewiesen werden.

Das Geschlecht scheint auf das Zustandekommen der Atresie keinen Einfluss zu haben; nach der Tabelle von Haag fand ich sie

26 Mal bei Männern,
19 Mal bei Frauen,

während in den von mir zusammengestellten Fällen 8 Mal das weibliche Geschlecht und nur 4 Mal das männliche Geschlecht betroffen war.

Für die Behebung der Atresie kommt natürlich nur das operative Verfahren in Betracht, und zwar bedienen wir uns der Galvanocaustik, des Troicarts, des Trepans oder des Meissels; mehrfach wurde auch die zahnärztliche Bohrmaschine verwandt, da, um den harten Knochen zu durchstossen, oft grosse Kraft nöthig ist.

---

[32]) Ronaldson: Edinburgh. med. Journal 1881.
[33]) Sommer: Wiener med. Presse 1883.
[34]) Zaufal: l. c.
[35]) Gougenheim: Annales des maladies de l'oreille 1884, No. 1.
[36]) Schötz: Berliner klinische Wochenschrift 1897, No. IV.
[37]) Simon: Ueber angeborene knöcherne Choanal-Verschlüsse. Leipzig 1897.
[38]) Bleyl: Monatsschrift für Ohrenheilkunde, Bd. XL.

Digitized by Google

Siebenmann giebt folgende Operationsmethode an: Durchstossung der Verschlussplatte mit dem Meissel und Entfernung der Fragmente mit dem scharfen Löffel und Sichelmesser, alles unter Schonung der hinteren Rachenwand durch den im Cavum retronasale liegenden geschützten Zeigefinger. Event. Resection des hinteren Septumendes, wodurch die lästige und langdauernde Nachbehandlung durch Bougirung der Perforationsstellen unnöthig wird. Alle diese Eingriffe werden natürlich in Narcose ausgeführt und können, wenn auch selten, ziemlich heftige Reactionserscheinungen im Gefolge haben, wie z. B. consecutive Mittelohrentzündungen und fieberhafte Anginen.

Mag nun die Entfernung des Diaphragmas mit dem einen oder dem anderen Instrumente geschehen, so ist, falls das hintere Septumende nicht resecirt wird, die genaue Nachbehandlung von nicht zu unterschätzender Wichtigkeit, da die plastische Regenerationsfähigkeit des Knochens eine erstaunlich grosse ist. Für längere Zeit muss der Operirte andauernd eine Metall- oder Kautschukröhre tragen, womit natürlich mancherlei Beschwerden verbunden sind. In solchen consequent durchgeführten Fällen ist dann aber auch der Enderfolg ein ausgezeichneter.

Zunächst lernt er allmählich aspiriren, dann stellt sich das Geruchsvermögen ein, und schliesslich verrichtet die Nase die normalen natürlichen Functionen.

Die Prognose der Operation selbst ist günstig; ich fand in der Literatur nur zwei von Victor Lange[39]) und von Roth[40]) mitgetheilte Todesfälle. Im ersteren Falle stellte sich am vierten Tage nach der Operation einer rechtsseitigen Atresie mittelst Galvanocaustik mit darauffolgender Erweiterung der so geschaffenen Oeffnung mit der Zange — Alles unter strengster Asepsis in Chloroformnarcose — heftiges Fieber, bald darauf Delirien, Coma und Albuminurie ein. Am sechsten Tage Exitus, als dessen Ursache Lange Venenthrombose annimmt. Im zweiten Falle Eröffnung der Atresie mittelst Bohrer und Jodoformtamponade; Tod in Folge Sepsis.

Ueberblicken wir nun zum Schluss das Gesammtbild, das uns die in der Literatur bisher veröffentlichten Fälle der Choanalatresie bieten, so kommen wir zu folgenden Schlusssätzen:

1. Die Ursache der angeborenen Choanalatresie ist in intrauterinen Wachsthumsstörungen zu suchen, deren Zustandekommen noch nicht genügend erklärt ist.
2. Das Geschlecht übt keinen Einfluss auf das Zustandekommen der Atresie aus.
3. Die Häufigkeit der doppelseitigen und der einseitigen Atresie ist gleich gross. In Fällen von einseitigem Verschluss überwiegt der der rechten Choane.
4. Die typischen Folgen der doppelseitigen Atresie sind in frühester Jugend: Luftmangel, Ernährungsstörungen, die den Tod herbeiführen können; später dauernde Mundathmung und

[39]) Lange: Deutsche med. Wochenschrift 1892, No. 29.
[40]) Roth: Monatsschrift für Ohrenheilkunde 1902.

Digitized by Google

Anosmia respiratoria, mit welcher oft Störungen des Geschmacks, seltener solche des Gehörs verbunden sind.

5. Das Zustandekommen des sich in 75 pCt. aller Fälle findenden hohen Gaumens ist als Folgeerscheinung der nasalen Obstruction aufzufassen; die Annahme, dass er eine Theilerscheinung der Leptoprosopie sei, ist bisher nicht einwandsfrei bewiesen.
6. Die operative Entfernung der Atresie giebt eine günstige Prognose und beseitigt in kurzer Zeit sämmtliche Beschwerden.
7. Die einseitige Choanalatresie bedingt so wenig Beschwerden, dass bei ihr, falls die andere Seite normal gebildet ist, von einem operativen Eingriff abgesehen werden kann.

Am Schlusse meiner Arbeit ist es mir eine angenehme Pflicht, meinem hochverehrten Chef, Herrn Prof. Dr. Gerber, für die mannigfachen Anregungen und für seine freundliche Unterstützung bei der Bearbeitung dieses Themas meinen ehrerbietigen Dank auszusprechen.

Aus der Staatspoliklinik für Nasen- und Kehlkopfkrankheiten im Kurländer Palais zu Dresden.

Zur Casuistik des Larynxcarcinoms.[1])

Von

Dr. **Alexander Strubell.**

M. H.! Gestatten Sie, dass ich Ihnen über drei Fälle von Kehlkopfcarcinom berichte, die ich im letzten Jahre beobachtet habe und die aus verschiedenen Gründen das Interesse des Practikers für sich in Anspruch nehmen dürften. Die ganze Frage nach der Heilbarkeit des Kehlkopfcarcinoms ist ja Dank den Fortschritten der chirurgischen Technik eine immer brennendere geworden, ein Interesse, von dem auch die Pathologie und die Diagnose des Leidens ein gutes Theil abbekamen. Ich möchte Ihnen also über drei Fälle berichten, zwei operirte und einen nicht operirten. Der erste Fall war ein 75 Jahre alter Tischlermeister aus Cainsdorf bei Zwickau, der früher immer gesund gewesen sein wollte. Kein Potatorium, keine Lues; Patient hatte vier gesunde Kinder, von denen drei an Kinderkrankheiten starben. Weihnachten 1894 bekam er eine Wucherung, die im Halse nach allen Seiten Platz griff und die Luftröhre bedrängte. Patient hatte starke Athemnoth. Die Geschwulst wurde durch Prof. Karg in Zwickau operirt, welcher nach der Operation dem Sohne sagte, die Geschwulst sei ein Krebs der Schilddrüse gewesen. Nach der Operation waren die Athembeschwerden völlig geschwunden. Ende 1901 bekam Patient wieder eine Wucherung an den seitlichen Partien des Halses, die wiederum chirurgisch entfernt wurde. Tiefer liegende Geschwulstpackete, die erst während der Operation zu Gesicht kamen, wurden mit beseitigt. Nach dieser zweiten

[1]) Nach einem in der Gesellschaft für Natur- und Heilkunde in Dresden gehaltenen Vortrage.

Digitized by Google

Operation hatte der Patient keine Athemnoth. Fünf Wochen vor Pfingsten 1902 wurde der Athem wieder kurz. Interne Mittel konnten den Zustand nicht bessern. Im weiteren Verlaufe bekam der Patient ganz plötzlich binnen 2—3 Tagen schwerste Erstickungsanfälle, die seine Aufnahme in's Zwickauer Krankenhaus herbeiführten. Schon vor der Aufnahme in's Spital wurde die Tracheotomie durch Prof. Karg in seiner Sprechstunde wegen dringendster Lebensgefahr ausgeführt. Danach erholte sich der Patient; der ihn behandelnde ausgezeichnete Chirurg sprach ihm allenfalls noch ein halbes Jahr Lebensdauer zu. Mitte Juni 1902 las der Sohn des Patienten in der Zeitung, dass Professor Adamkiewicz in Wien ein neues untrügliches Mittel gegen den Krebs gefunden habe, und Vater und Sohn reisten nach Wien, um der Segnungen dieser neuen wissenschaftlichen Errungenschaft auch theilhaftig zu werden. Prof. Adamkiewicz sah nur in den Hals hinein und meinte, er habe keinen Theil an dem Patienten und schickte ihn zu meinem verehrten Lehrer Prof. O. Chiari. Dieser erklärte, er könne an dem Kehlkopf des Patienten Nichts von Krebs entdecken, da man nur eine Nervenlähmung auf der rechten Kehlkopfseite sehen könne, die den Luftmangel bedinge. Patient wurde auf einen Tag in die k. k. laryngologische Klinik aufgenommen und von dort nach Dresden an mich geschickt.

Ich constatirte dasselbe, was Prof. Chiari und sämmtliche Assistenten gefunden hatten, eine Recurrenslähmung der rechten Seite im ersten Stadium. Das rechte Stimmband stand in Medianstellung und bereitete dem Respirationsstrom ein erhebliches Hinderniss. Wenn Pat. die Canüle, die er seit der Tracheotomie noch immer trug, zustöpselte, so konnte er zur Noth athmen, aber nur auf kurze Zeit, da nicht genügend Luft durch die verengte Stelle des Larynx passiren konnte. Irgend welche Veränderungen im Larynx, die auf Carcinom schliessen liessen, waren nicht zu entdecken. Die Configuration der einzelnen Theile des Kehlkopfes war bis auf die pathologische Stellung und die Unbeweglichkeit des Stimmbandes normal. Keinerlei Geschwulstbildungen zu sehen. Die Aryknorpel von normaler Grösse, Stimmbänder weiss, Schleimhäute im Allgemeinen eher blass.

M. H.! Ich schlug nun dem Sohne vor, ich wolle den Vater eine Zeit lang in eine Privatklinik legen und beobachten, event. versuchen, ihm die Canüle abzugewöhnen, über die der Patient sehr klagte. Beide fuhren aber nach Hause und konnten sich nicht entschliessen, im September 1902 wieder nach Dresden zu kommen, wie wir verabredet hatten. Ich sah den Patienten erst Anfang Mai 1903, als mich der Sohn zwecks Consultation nach Zwickau kommen liess. Hier fand ich nun ein ganz verändertes Bild vor, indem anstatt der rechtsseitigen Posticuslähmung eine starke Veränderung des Kehlkopfes vorlag: Ohne dass man irgend welche Zeichen höckeriger Tumorbildungen wahrnehmen konnte, war das Lumen des Larynx im Ganzen stark verengt. Die Glottis mit den intacten, aber beinahe unbeweglichen Stimmbändern war nur noch ein enger Spalt, durch den bei Schliessung der Canüle ein wenig Luft bei äusserster inspiratorischer Anstrengung passirte, wobei sich aber sofort die schlaffen Chordae vocales ventilartig übereinander legten und so vollständigen Verschluss herbeiführten. Wenn

Digitized by Google

also auch die supraglottischen Theile des Kehlkopfes, besonders das rechte Taschenband, stärker geschwollen waren als früher, so lag das Haupthinderniss entschieden unter der Glottis. Da ich ein diagnostisches Eindringen oder gar eine therapeutische Erweiterung dieser Theile nicht in der Privatwohnung des Patienten vornehmen konnte, so schlug ich ihm vor, nun endlich auf eine Woche nach Dresden zu kommen. Dies geschah denn auch, und ich habe im Juli 1903 mich bemüht, mit Schrötter'schen Zinnbolzen die Stenose zu passiren; leider vergebens. Ich verursachte beim zweiten Versuche eine solche Blutung aus den oberen Luftwegen des Patienten, dass ich froh war, als der Patient nach acht Tagen leidlich erholt nach Hause reisen konnte, wo er dann nach einigen Monaten, ich möchte mit Selbstironie sagen: auch ohne specialistische Hilfe, sanft entschlafen ist. Ich theile Ihnen den Fall mit, weil es offenbar der relativ seltenere Fall eines Carcinoms ist, das von einem primären Schilddrüsenkrebs secundär auf den Kehlkopf überging. Die Wucherung dieser Tumoren findet, wie Jurasz in Heymann's Handbuch ausdrücklich anführt, in der Regel im peritrachealen Gewebe statt und befällt oft von unten aufsteigend die Bedeckung des Ring- und Schildknorpels in Form einer diffusen Infiltration, so dass der Larynx, wie Eppinger sich ausdrückt, wie festgemauert erscheint. Diese Krebse dringen aber auch, wie in diesem Falle, in die Kehlkopfhöhle ein und bedingen durch Verdickung der Schleimhaut Stenosen, ohne Tendenz zur Ulceration zu zeigen. Die oberen Kehlkopftheile bleiben nach Jurasz fast immer verschont. Dieser Umstand ist es, welcher der Diagnose dieses Leidens grosse Schwierigkeiten bereitet, um so mehr, wenn, wie in diesem Falle, Grund zur Annahme vorliegt, dass alles Krankhafte bereits von chirurgischer Hand entfernt worden ist und die Recurrenslähmung das einzig klinisch wahrnehmbare Symptom des Leidens ist. Auffallend war in diesem Falle noch die starke Neigung zu Blutungen, sowohl aus dem Kehlkopfe, als auch aus der Trachea. In der letzteren waren es jedenfalls Granulationen, welche um die Canüle herum gewuchert waren; im Larynx aber gehe ich wohl nicht fehl, wenn ich Geschwulstmassen für die Blutungen verantwortlich mache. Natürlich habe ich auch daran gedacht, die Laryngofissur zumachen, habe aber bei dem Alter des Patienten — 75 Jahre — davon Abstand genommen.

Der zweite Fall, ein 61jähr. Arbeiter, kam Anfang December 1903 in die Behandlung der Poliklinik. Er hatte seit August 1903 Schluckbeschwerden, die sich in den letzten Wochen des November immer mehr steigerten, so dass er nur noch Flüssigkeiten zu sich nehmen konnte und auch dabei sehr behindert war. Dazu kam eine sich immer mehrende Heiserkeit, die jedoch den Stimmcharacter nicht veränderte; besonders wurde er beim Sprechen sehr rasch müde. Dabei magerte der Pat. sichtlich ab und wurde immer schwächer, so dass er bereits seit August vorigen Jahres keine Arbeit mehr verrichten kann.

Die Untersuchung des stark heruntergekommenen Mannes ergab einen grau-gelblichen Tumor von etwa Pflaumengrösse, der von der linken Plica aryepiglottica ausgehend den linken Sinus pyriformis und fast den ganzen Kehlkopfeingang verdeckte. Man konnte zur Noth noch Theile des rechten Stimmbandes sehen, aber nur dann, wenn der Pat.

Digitized by Google

gut cocainisirt war und wenn die enorme Entwicklung von Speichel und Schleim nicht den Einblick auch in die tieferen Theile des Pharynx völlig behinderte. Drüsen am Halse waren bei aufmerksamster Untersuchung nicht zu fühlen.

Bei der Grösse und Lage des Tumors, der bei dem 61jährigen Manne so rasch gewachsen war, erschien die Entfernung vom Munde aus unmöglich, und ich schlug dem Pat. die radicale Entfernung nach vorhergehender Laryngofissur vor. Der Pat. willigte ein und ich habe ihm zunächst am 9. I. 1904 in der Klinik von Herrn Collegen Hübler die Tracheotomia inferior gemacht, an die sich am 15. I. die radicale Operation anschloss, bei der Herr College Weber, II. Arzt an der chirurgischen Abtheilung von Prof. Lindner, mir freundlichst assistirte. Die Operation ging in Chloroformnarcose vor sich (natürlich durch die Tracheotomieöffnung), der Hautschnitt ging vom Zungenbein bis zur Höhe des Ringknorpels. Nach Freilegung des Schild- und Ringknorpels wurde das Ligamentum conicum quergespalten und unter Schonung des Ringknorpels mit einer knieförmig abgebogenen Verbandscheere der stark verkalkte Schildknorpel in der Medianlinie durchgeschnitten, worauf unter Zurseitelegen der beiden Kehlkopfhälften ein voller Einblick in das Innere des Larynx möglich wurde. Nachdem noch das Ligamentum thyreohyoideum medium längsgespalten und die Kehlkopfschleimhaut durch Bepinseln mit starken Lösungen von Cocain und Adrenalin (20 proc. und 1 promill.) anästhesirt war, konnte man sehen und fühlen, dass der Tumor nicht so weit nach unten ging als man anfangs befürchten musste, vielmehr die Gegend des linken Aryknorpels nach unten und nach rechts hin nicht überschritt. Ich war somit in der glücklichen Lage sowohl den Ringknorpel, als die rechte Kehlkopfhälfte unberührt zu lassen. Die Ausdehnung des Tumors nach oben war indessen derart, dass der Längsschnitt nicht genügte, um die Geschwulst in toto zu übersehen, daher ich rechtwinklig zum oberen Ende desselben längs dem unteren Rande des Zungenbeines einen zweiten Hautschnitt bis an den vorderen Rand des Sternocleidomastoideus anlegte. Dieser Hautschnitt, der dem einer linksseitigen Pharyngotomia subhyoidea entsprach, führte nach Durchtrennung der oberflächlichen Halsfascie und des linken Musculus sternohyoideus, omohyoideus und thyreohyoideus auf das Ligamentum thyreoideum medium und laterale, deren Fasern unter starkem Hinaufziehen des Zungenbeines direct vom Knochen abgetrennt wurden. Die blossgelegte Pharynxschleimhaut wurde nun zwischen zwei Pincetten vorsichtig durchtrennt und man konnte nun den Tumor vollkommen übersehen und auch durch die Palpation völlig abgrenzen. Derselbe ging, wie schon die laryngoscopische Untersuchung ergeben hatte, von dem Ligamentum aryepiglotticum sinistrum aus und hatte einen Theil der linken seitlichen Pharynxwand mit ergriffen. Er war aber vollkommen frei beweglich und liess sich gut abgrenzen. Man war somit in der glücklichen Lage, da die Ausdehnung des Tumors nach unten sich auf den linken Aryknorpel zu beschränken schien, sich mit der halbseitigen Entfernung des Kehlkopfes unter Schonung des gesammten Ringknorpels, aber mit Excision beträchtlicher Theile der linken Pharynxwand und der ganzen Plica aryepiglottica zu begnügen. Es wurde nun subperichondral

Digitized by Google

der Schildknorpel links freipräparirt, von allen Muskel- und Band-Verbindungen getrennt und nach völliger Herauswälzung desselben der linke Aryknorpel vom rechten und vom Ringknorpel und weiterhin die Plica aryepiglottica hart an der Epiglottis unter weiterer Resection eines grossen Stückes der linken seitlichen Pharynxwand abgeschnitten. Ich habe überall im Gesunden operirt, was durch die freie Beweglichkeit des Tumors sehr erleichtert wurde.

Nunmehr handelte es sich darum, den grossen Defect so gut wie möglich zu decken: das erfolgte zunächst durch Vernähen der Epiglottis mit der stehengebliebenen seitlichen Pharynxmusculatur, soweit das möglich war. Desgleichen wurden die am Zungenbein stehen gebliebenen Muskelansätze für die tieferen Gewebsnähte ausgenutzt. Schliesslich vernähte ich die Haut vom oberen medianen Wundwinkel aus, nachdem ich sowohl den Kehlkopf, als eine seitliche Tasche im Pharynx sorgfältig austamponirt und nach aussen drainirt hatte, und liess sowohl am Halse seitlich, als am unteren Pol des Kehlkopfes eine Oeffnung, aus der die Wundsecrete herausfliessen konnten. Steriler Verband mit Euguformpasta auf die Wunde. Die ganze Operation war von der Eröffnung des Kehlkopfes an am hängenden Kopfe ausgeführt worden und verlief ohne nennenswerthe Blutung. Während der ersten halben Stunde trat einmal Asphyxie ein; sonst kamen keine Zwischenfälle vor.

Der Pat. wurde auch im Bett schräg, mit dem Kopf ganz tief gelagert, musste aber aber bereits am nächsten Tage mehrere Stunden im Lehnstuhl sitzend verbringen. Während der ersten neun Tage nach der Operation habe ich den Patienten ausschliesslich mit Nährclystieren per rectum und mit täglich zwei Mal wiederholten subcutanen Kochsalzinfusionen genährt und getränkt. Anfänglich bestand starke jauchige Secretion, was Angesichts der Nähe des Mundes nicht verwunderlich ist. Doch wurde diese Secretion immer geringer. Nach Entfernung der Nähte heilte der grösste Theil der Wunde zu und es blieb ausser der Fistel am unteren Theile des Kehlkopfes noch die Pharynxfistel übrig, von der aus der Pat. per Magenschlauch ernährt wird. Diese Ernährung ist so günstig verlaufen, dass der Pat. in einer Woche vier Pfund zugenommen hat. Beträchtliche Temperatursteigerungen hat Pat. nie gehabt. Natürlich hat er seine Bronchitis und expectorirt viel.

M. H.! Ich bin vollkommen darauf gefasst, dass einige von Ihnen kommen und dieses Resultat für nicht befriedigend erklären werden; das ist es auch nicht, wenn Sie die Forderungen aufstellen, dass der Pat. durch den Mund athmen, schlucken und dass er sprechen soll, wenn sie verlangen, dass ich ihm die Kehlkopffistel und die Rachenfistel zur Heilung bringen und die Tracheotomiecanüle abgewöhnen soll. An Versuchen, das zu erreichen, habe ich es nicht fehlen lassen. Es ist von Zeit zu Zeit gelungen, vom Munde aus den Schlauch in die Speiseröhre zu führen, aber immer nur 1—2 Mal; dann suchte sich der Schlauch leicht den Weg in den Kehlkopf, der Patient bekam schwere Erstickungs- und Hustenanfälle, weil er sich verschluckte, und er wurde durch diese Versuche so angegriffen, dass ich mich schwer gehütet habe, dieselben zu forciren. Ebenso hat der Patient jedes Mal, wenn er schlucken sollte, den allergrössten Theil der gereichten Milch

Digitized by Google

oder Semmel in den Kehlkopf resp. in die Bronchien bekommen. Ich gebe selbstverständlich die Hoffnung nicht auf, den Patienten wieder per os zu ernähren, aber ich glaube, man sollte ihn erst zu Kräften kommen lassen. Vergessen darf man freilich nicht, dass die linke Plica aryepiglottica und grosse Theile der Pharynxmusculatur fehlen, und dass sowohl der Schlauch als die Speisen auf der Höhe des Ringknorpels an einem Scheidewege anlangen: rechts finden sie das weit offene, starre Respirationsrohr, links das weiche, elastische, colabirte Verdauungsrohr; kein Wunder also, wenn sie den bequemeren Weg wählen. Die Sprache, hoffe ich, wird sich mit der Zeit wieder vollkommen herstellen, sobald ich in der Lage bin, ihm eine Sprechcanüle zu geben.

Wenn Sie bedenken, m. H., dass der Pat. in Folge des Tumors jedenfalls erstickt, event. aber noch vor dem Ersticken verhungert wäre, denn seine Nahrungsaufnahme war vor der Operation minimal, und wenn Sie ferner bedenken, dass ich so glücklich war, bei der freien Beweglichkeit des Tumors vollkommen im Gesunden zu operiren, soweit man das überhaupt macroscopisch entscheiden kann, so werden Sie zugeben, dass auch dieses vom technischen Standpunkte vielleicht bescheidene Resultat für den Pat. ein grosser Gewinn ist. Sein Zustand ist ein sehr erträglicher, er hat an Körpergewicht zugenommen, freilich wird er stets der Pflege bedürfen.

M. H.! Diese Operation ist in mancher Hinsicht lehrreich, vor Allem bezüglich der Prognose: Sie lesen in allen Lehr- und Handbüchern, dass der Kehlkopfkrebs gewöhnlich viel weiter geht als man dem laryngoscopischen Bilde nach vermuthen sollte. Bei diesem Pat. war das Gegentheil der Fall. Die Geschwulst reichte lange nicht so weit nach unten als ich befürchten musste und erwies sich im Verlaufe der Operation als eine nach allen Seiten frei bewegliche; es bestand keinerlei Drüseninfection; konnte man also vor der Operation im Zweifel über den Ausgang derselben sein, so darf man jetzt post operationem sagen, es wäre ein Fehler gewesen, nicht zu operiren, da der Fall quoad sanationem die allerbesten Chancen bietet. Was die Therapie anlangt, so haben sich besonders bewährt die Tieflagerungen des Kopfes während und nach der Operation und die Anwendung des Cocain-Adrenalingemisches: 20proc. Cocain- und 1promill. Adrenalinlösung zur Verhütung von Blutungen und besonders zur Verhütung des während der Operation so überaus störenden Reflexhustens vom Kehlkopf aus. Eine bemerkenswerthe Nachblutung nach dem Adrenalin habe ich hier ebenso wenig wie sonst beobachtet. Die Geschwulst selbst gebe ich Ihnen hier herum. Die microscopische Untersuchung derselben, welche Herr Prosector Geipel vom Johannstädter Krankenhaus freundlichst übernahm, ergab die Diagnose: Plattenepithel-Krebs.

(Leider ist der Pat. nun doch etwa fünf Monate nach der Operation seiner Bronchitis, die er schon vor der Operation hatte, erlegen.)

M. H.! Im Anschluss an diesen Fall zeige ich Ihnen einen dritten, der in diagnostischer und klinisch-pathologischer Beziehung interessant ist, einen 58jähr. Mann, der wegen einer Schluckstörung in unserer Poliklinik war. Die laryngoscopische Untersuchung ergab weiter nichts als eine Nachmässige Schiefstellung der Glottis von rechts nach links und ein geringes

Digitized by Google

hinken des linken Stimmbandes und Aryknorpels bei der Phonation. Vielleicht ist der linke Aryknorpel etwas gegen den rechten vergrössert, vielleicht auch das linke Taschenband eine Spur mehr vorgewölbt als das rechte. Aber diese Veränderungen sind so gering, dass man nichts daraus machen kann und dennoch, m. H., sprach ich mich auf Grund der Schlingstörung combinirt mit der Verziehung des Kehlkopfes nach links plus der Bewegungshemmung der linken Kehlkopfhälfte mit ziemlicher Sicherheit für die Diagnose Tumor malignus aus. Ein Griff auf die äussere Seite des Halses belehrte uns, dass in der That da, wo rechts eine Grube besteht, bei dem Pat. links eine diffusere Resistenz vorliegt, nicht wie eine geschwollene Drüse, sondern mehr wie ein flächenhaft ausgebreiteter Tumor, der somit, da er in der Tiefe unter den Gefässen liegen muss, der seitlichen Wand des Pharynx und der seitlichen Wand des Sinus pyriformis angehören musste. Wenn man daraufhin nochmals laryngoscopirt, so findet man im linken Sinus pyriformis eine stärkere Speichelansammlung als rechts, die Wand erscheint vielleicht etwas steifer, der Sinus etwas weniger tief, aber eine Geschwulst mit knotiger Hervorwölbung sieht man nicht. Und doch, m. H., war ich fest entschlossen, dieser flächenförmigen Verdickung in der Tiefe des Pharynx operativ von aussen zu Leibe zu gehen und hatte schon einen chirurgischen Collegen zu mir gebeten, um den Operationsplan mit ihm zu besprechen. Natürlich musste eine eingehende Körperuntersuchung vorhergehen, um so mehr, als Eines auffiel: nämlich dass der Mann sichtlich cachectisch war, ein Symptom, das bei den Carcinomen des Larynx und Pharyngolarynx, besonders bei anscheinend so geringer Ausdehnung, nicht aufzutreten pflegt. Nun, meine Herren, ein Griff auf den Magen belehrte uns, dass hier ein apfelgrosser Tumor bestand, der die Cachexie ohne Weiteres erklärte, auf die Larynxerkrankung ein sehr eigenthümliches Schlaglicht warf und zugleich unsere Hoffnungen auf radicale Entfernung der Geschwulst am Halse vernichtete. Dieser Befund am Magen erhärtete entschieden die Diagnose eines Tumor malignus am Pharyngolarynx, dieser Tumor war aber damit gleichzeitig als eine Metastase des Magentumors characterisirt. M. H.! Wie ich schon erwähnte, sind die secundären malignen Kehlkopftumoren recht selten. Zu den grössten Seltenheiten gehört aber, wie Jurasz in Heymann's Handbuch betont, das Vorkommen solcher secundärer maligner Tumoren auf dem Wege der Metastase. Bekannt sind der Fall von Landgraf, wo von einem Carcinom des Oesophagus an der Kreuzungsstelle mit dem Bronchus ein Carcinom der Interarytaenoidfalte entstand, das sich auf die wahren Stimmbänder auszudehnen begann, ferner der Fall von Eppinger, wo bei allgemeiner Carcinose, von einem Tumor der Haut ausgehend, dicht oberhalb des linken falschen Stimmbandes ein über haselnussgrosser halbkugeliger Knoten in die Larynxhöhle hineinragte. Einen dritten Fall, von einem Mammacarcinom ausgehend, sah M. Schmidt. In dem Falle von Chapuis trat die Kehlkopfgeschwulst secundär nach einem Knochencarcinom der unteren Extremität auf. Der Fall, dass ein Tumor des Pharyngolarynx vom einem Carcinoma ventriculi ausging, ist, soweit ich mich orientiren konnte, nicht beobachtet und recht interessant. Interessant ist auch

Digitized by Google

der Gang der Diagnose, die von einem Kehlkopftumor auf einen solchen des Magens führte und von diesem aus die zuerst gestellte Diagnose auf Tumor laryngis bestätigen liess. Freilich ist dieser erfreuliche Gang der Diagnose sehr tristis für die Prognose und ändert vollkommen unsere therapeutischen Absichten, denn anstatt einer Pharyngotomia subhyoidea wird man dem Manne im besten Falle eine Gastroenterostomie vorschlagen dürfen.

Niederländische Gesellschaft für Hals-, Nasen- und Ohrenheilkunde.

XII. Jahresversammlung am 23. und 24. April 1904 in Amsterdam.

Anwesend sind die Herren: Pel, Ter Maten, Moll, Sikkel, Posthumus Meyjes, Zaalberg, Burger, Boon, Vogelpoel, Quix, Kan, Frederikse, Campagne, Ten Cate, Mulder, Zwaardemaker, Struycken, Waller Zeper, Henkes, Baëza, Moerman, van Leyden, Muyderman, Slotemaker, Loopuyt, Bosch, van Anrooy, Römer, Brondgeest, Delsaux, Bolt, Brat, Polak, van Selms, Schilperoort, Krol und fünf Gäste: Broeckaert, Grevers, Place, Yzerman, Over.

In den Vorstand werden wiedergewählt: die Herren Guye (Vorsitzender), Moll (Schatzmeister) und Burger (Secretär-Bibliothekar, Weteringschans 72 Amsterdam).

I. P. Th. L. Kan (Leiden): Eine Reihe Blutungen nach Adenotomie und Tonsillotomie.

Redner erwähnt drei Fälle von Blutung nach Tonsillotomie und drei nach Adenotomie, welche derart waren, dass bei den Tonsillblutungen die Verwendung des Compressoriums von Miculicz, bei den Adenoidblutungen die Tamponade des Nasenrachenraumes nothwendig war.

Eine Ursache für die Blutungen war nicht zu finden. Von den Adenoidblutungen trat die eine unmittelbar, die beiden anderen zwei bezw. sechs Tage nach der Operation auf. Von den Tonsillblutungen war in einem Falle die Blutung beiderseits, so dass zwei Compressoria angelegt werden mussten. Die Anwendung des Compressoriums zeigte keine wesentlich schädlichen Folgen.

Discussion.

Herr Posthumus Meyjes fragt, ob die Patienten nach der Operation die nöthige Ruhe gehalten haben und ob eine allgemeine constitutionelle Krankheit anwesend war. Vortr. warnt vor der Anwendung zu scharfer Instrumente. Er selbst verwendet bei der Tonsillotomie die kalte Schlinge; das langsame Abschnüren erachtet er dabei als einen wesentlichen Vortheil mit Bezug auf die Blutung.

Herr Kan erwidert, dass alle Patienten mit nicht scharfen Instrumenten operirt wurden. Constitutionelles Leiden lag nicht vor. In der Poliklinik ist das Ruhehalten schwer durchzuführen.

Digitized by Google

II. J. L. Struycken (Breda).

A. Demonstrationen.

1. Rotationspincette für das Ohr; eine Modification der Liebreich-schen Augenpincette, knieförmig gebogen und bestimmt, Granalationen und Amboss durch den Gehörgang zu entfernen.

2. Schlingenführer mit automatischer Fixation.

3. Stimmgabeln mit microscopischem, modificirtem, Gradenigo-schem Figürchen, welches eine Ablesung bis zu 1 Micron gestattet.

4. Amplitudenmessung bei höheren Stimmgabeln. Dazu verwendet S. ein feines, aufgeklebtes Aluminiumplättchen mit feinen Oeffnungen. Bei untergestelltem Lichte kann man die feinen Lichtstreifen unter dem Microskope messen. Auch mittelst des Diffractionsspectrums, wie es bei ultramicroscopischer Beobachtung benutzt wird, kann man Amplituden bis zu $^1/_2$ Micron messen.

B. Chromophotographie der Vocale und der Schallschwingungen.

Redner erwähnt, dass bis in die letzte Zeit die mechanische Fixirung der Schallwellen mehr verwendet wurde wie die optische. Seine erste Methode, die empfindlichen Flammen, durch welche Schallwellen hindurch gingen, zu photographiren, hat er verlassen, weil 1. die Amplituden der höheren Töne dazu zu schwach waren, 2. die Verbrennungsgeschwindigkeit des empfindlichsten Gases nicht grösser als $^2/_{1000}$ Secunde ist, so dass aus diesem Grunde höhere Töne nicht untersucht werden können; 3. ist die Flammencurve auch dadurch ungenau, weil z. B. bei einer Länge von $1^1/_2$ cm ein Zeitunterschied von mehr als $^1/_{500}$ Secunde besteht zwischen Verbrennung am Gipfel und an der Basis. Redner ist nun zu einer neuen Methode gekommen, welche im Wesentlichen in der photographischen Aufnahme der vibrirenden Membran durch eine fallende photographische Platte besteht. Bei 100maliger Vergrösserung sind die Bilder bis auf $^1/_4$ mm scharf, so dass man Amplituden von 2,5 μ noch deutlich fixiren kann. Die Lichtspalte senkrecht auf die Schwingungsfläche ist $^1/_{10}$ mm breit und die Platte fällt mit einer Geschwindigkeit von 1700 mm in der Secunde. Eine Correction der Geschwindigkeit lässt sich leicht anbringen. Mit concentrirtem Sonnenlichte kann man 17000 Momentaufnahmen in der Secunde erreichen, so dass Töne von 4000 Schwingungen in der Secunde noch wahrnehmbar sind.

Die Resultate zeigten:

1. dass die von früheren Untersuchern erhaltenen Curven des Grammophons und des Phonographen viel verwickelter sind als die vom Redner gefundenen.

2. dass die Bemerkungen über Perioden u. s. w. als richtig betrachtet werden müssen.

Aus dem Studium der alten und neuen Curven ist dem Redner ferner aufgefallen, dass, wenn man Curven für einfache Töne, deren Schwingungszahlen sich verhalten wie 1, 2, 3, 4, 5 u. s. w. zusammenstellt, die erhaltene Curve, wenn die Phasen gleich genommen werden, die geometrische Eigenthümlichkeit zeigt, dass sich ein Abscis anbringen lässt, welcher die Curve in zwei Theile zertheilt, welche untereinander Spiegelbilder sind. Verschiebt man die Phase $^1/_4$, dann lässt

Digitized by Google

sich ein Ordinat anbringen, welcher dieselbe Eigenthümlichkeit hat. Bei den Vocalcurven ist dies nicht der Fall, und doch sind diese Curven nach der Fournier'schen Reihe analysirt und ist von Hermann die Phasenverschiebung als von unwesentlicher Bedeutung bei Seite geschoben.

III. H. Zwaardemaker (Utrecht).

Vergleichung von Nasen- und Mundathmung.

Redner demonstrirt eine Reihe Projectionen von Bewegungen der Athmungsapparate und dabei auftretenden Strömungen. Die Curven zeigen zuerst die vollkommene Synchronie zwischen Diaphragmacontraction und Bewegungen der Seitenwände des Thorax. Ferner werden die Raumverhältnisse skizzirt. Er unterscheidet dabei drei Luftkammern, welche durch kleine Oeffnungen miteinander communiciren. Die zwei vorderen Luftkammern werden als schädliche Räume betrachtet. Der nasopharyngeale Raum wird auf 90 ccm, der laryngo-tracheo-bronchiale Raum auf 100 ccm und der alveolaire Raum auf 2400 ccm veranschlagt. Die Weite der communicirenden Oeffnungen ist an der Leiche gemessen und beträgt a) für die beiden Nasenöffnungen 2 qcm, b) für die Glottis 0,75 qcm, c) für die Nebenäste der Hautbronchien 5 qcm. Mittelst der Luftbrücke kann man die Arealgrösse bestimmen, mit welcher diese Abmessungen während des Lebens wahrscheinlich übereinstimmen. Man findet auf diese Weise a) für das reducirte Areal der Nasenhöhle $2 \times 0{,}4 = 0{,}8$ qcm (Gevers Leuven), b) für das reducirte Areal der aus den Hauptbronchien entspringenden Nebenbronchien 4,4 cm.

Einige neue Untersuchungsmethoden, in den letzten Monaten im physiologischen Laboratorium zu Utrecht angewendet, gaben folgende Resultate:

1. Die maximale Geschwindigkeit des Exspirationsstromes ist geringer als die des Inspirationsstromes. Die erstere beträgt im Mittel 1,2 m per Secunde, die letztere 1,6 m per Secunde (in der Trachea).

2. Feuchte warme Luft verkleinert die oberen Luftwege und macht die Ausströmungsgeschwindigkeit grösser (Gevers Leuven).

3. Die Geschwindigkeitscurve des Athmungsstromes ist keine wiegende Zickzacklinie wie ein Pneumogramm, sondern eine eingeschnittene, wie der Durchschnitt durch die Falten einer Nachthaube.

4. Die Geschwindigkeitscurve bietet grosse individuelle Variationen. Redner demonstrirt fünf Typen (Ouwehand).

5. Der Mittelwerth für den Athmungsumfang beträgt 503 ccm (0^0 und 760 mm Hg.).

6. Die Geschwindigkeit ist bei oro-nasaler Athmung grösser wie bei bloss nasaler.

Redner betont noch, dass der Vortheil der Nasenathmung also nicht besteht in grösserer Luftverschiebung, diese ist bei oro-nasaler Athmung grösser. Er meint, dass die Bedeutung der Nasenathmung in den folgenden Momenten wurzelt:

a) theoretisch in der Phylogenese (unser Athmungsapparat entwickelt sich aus einem System bei niederen Thieren, bei denen die vordere Kammer gesondert ist und durch diese Entwicklung wird bei den Luftthieren zugleich der Riechapparat mit der Athmung in Verbindung gesetzt)

Digitized by Google

b) klinisch in dem Schutz gegen Temperatur, Staub und Bacterien.

c) mechanisch, weil ein axialer Strom in jeder Luftkammer innebehalten wird (für die Nasenhöhle ist dies durch die Experimente Paulsen's gezeigt, sowie diejenigen Redners und Franke's; für die pharyngeale und tracheale Kammer folgt dies aus Versuchen an einem Modell). Rund um diesen axialen Strom herum ist die Luft in den Luftkammern in Ruhe oder wird nur durch stets anwesende Wirbel in bestimmter Weise bewegt.

Discussion.

Herr Posthumus Meyjes fragt, wie man bei den Versuchen controliren kann, ob durch die Nase oder den Mund geathmet wird.

Herr Zwaardemaker erwidert, dass die Versuche angestellt wurden bei Aerzten, Assistenten und Beamten des Laboratoriums. Herr Gevers Leuven untersuchte auch andere Personen, doch gerade in diesen Fällen verglich er Mund- und Nasenathmung mittelst der Luftbrücke. Bei diesen letzteren Versuchen zeigte sich, dass die Vertheilung der Luft über Mund und Nase sehr veränderlich ist. Schliesslich wurde bei normalen Personen in liegender Haltung ungefähr gleicher Durchgang gefunden.

Herr van Leyden wundert sich, dass Gevers Leuven zu dem Schluss gekommen ist, dass in warmer Luft die Nase räumlicher wird. Wie lässt sich damit die Beklemmung zusammenreimen, welche man sofort in einem Treibhause fühlt?

Herr Zwaardemaker kann dies nicht erklären, aber die von Gevers Leuven erwähnte Thatsache steht fest nicht nur bei Menschen, sondern auch bei Kaninchen.

Herr Burger kann nicht beistimmen, dass man aus den Versuchen concludiren darf, dass die Bedeutung der Nasenathmung nicht darin besteht, mehr Luft zuzuführen. Man kann doch nicht die willkürliche Athmung im Laboratorium identificiren mit der pathologischen Athmung der Adenoidkranken. Man kann unzweifelhaft willkürlich durch den Mund ein grosses Quantum Luft einathmen, wie dies bei Athemnoth sowie beim Sprechen und Singen stattfindet, wobei die Einathmung so kurz wie möglich gemacht wird. Ganz etwas anderes ist es, ob bei Nasenverstopfung die Mundathmung genügend Luft zutreten lässt. Gegen diese Annahme sprechen klinische Thatsachen, auch das Schnarchen.

Herr Zwaardemaker stimmt zu, dass diese Versuche bei normalen Menschen angestellt sind. Bei diesen konnte aber eine ruhige Mundathmung genügend Luft schaffen, wie bei einer ruhigen Nasenathmung. Es ist gewiss möglich, dass im Schlafe bei nach hinten gesunkener Zungenbasis der Zustand sich ändert. Dieses ist durch diese Versuche nicht zu entscheiden.

Herr Struycken fragt, welcher Maassstab bei Erweiterung der Nase als normaler gewählt werden muss. Bei Emphysem, Asthma u. s. w. ist eine geräumige Nase ohne Zweifel sehr angenehm.

Herr Zwaardemaker erwidert, dass Gevers Leuven dieses Maass angegeben hat. Bei 33 Versuchspersonen fand er das Areal von 2×30 qmm. Dieser Werth weicht nicht viel ab von den Resultaten Kayser's, welcher 40 qmm fand. Normale Personen haben also an 30 qmm an jeder Seite genügend.

Digitized by Google

Herr Struycken bemerkt noch, dass die Versuchspersonen in der Ruhe untersucht wurden, da nach Anstrengung ein geräumigerer Weg nothwendig sein würde.

Herr Zwaardemaker entgegnet, dass es normale Personen waren, die in Ruhe über eine gewisse Reserve verfügten.

Herr Burger betont, dass diese Versuche deshalb die pathologischen Verhältnisse nicht nachahmen, weil hier bei willkürlicher Athmung der weiche Gaumen willkürlich, aber in unbekanntem Maasse, hinaufgezogen wird. Er meint, dass bei pathologischer Mundathmung das Hinderniss nicht vorn im Munde, sondern an der Stelle des weichen Gaumens sitzt. Solange man denselben willkürlich hinaufgezogen hält, bekommt man kein Bild der Stenose, welche doch bei Adenoidkranken anwesend ist.

Herr Zwaardemaker stimmt dieser Bemerkung zu, möchte dieselbe aber nicht zu schwer in die Waage fallen lassen. Gevers Leuven athmete auf einer Bank liegend während einer halben Stunde und länger ruhig durch den Mund, ohne einigermaassen Beschwerden vom fortwährend gehobenen Gaumen zu erfahren. Redner hält es nicht möglich, in pathologischen Fällen diese Versuche anzustellen.

IV. John E. Grevers: Ueber die Entwicklung des Schädels und der Mundhöhle bei adenoiden Vegetationen.

Redner zeigt eine grosse Reihe Projectionsbilder von Adenoid-Schädeln mit Schädelabmessungen.

Discussion.

Herr Sikkel will diesen Maassen nicht allzu grosse Folgerungen zuerkennen, da der Beweis fehlt, dass diese Schädel wirklich von Mundathmern resp. Adenoid-Kranken herrühren. Bei den meisten Schädeln fehle die Einbiegung in der Medianlinie des harten Gaumens und die dachziegelförmig übereinanderliegenden mittleren Schneidezähne, welche die wichtigsten Eigenthümlichkeiten bei Adenoid-Erkrankung bilden.

Die Herren Burger und Struycken geben nicht zu, dass diese letztere Behauptung durchaus richtig ist.

Herr Struycken macht darauf aufmerksam, dass in der geschlossenen Mundhöhle ein negativer Druck besteht.

Herr Grevers erwidert, dass die Masse der Zunge bei geschlossenem Munde das Wachsthum des Oberkiefers bestimmt, und dass der seitliche Druck der Zunge hier von Wichtigkeit ist.

V. H. Zwaardemaker: Die absolute Intensität der menschlichen Stimme.

Redner geht von einer Annahme Rayleigh's aus, nach welcher unter sehr günstigen Bedingungen die erhaltene acustische Energie der verwendeten Energie annähernd gleich gestellt werden darf. Er fand diese günstigen Bedingungen bei einer berühmten Gesangslehrerin C. v. Z., welche so liebenswürdig war, im Laboratorium zu Utrecht in den Aërodromagraphen zu singen. Die Menge verbrauchter Luft betrug für das „Wilhelmus van Nassouen" 33 ccm, für ein Staccato 50 ccm per Secunde. Nimmt man nach Boudet an, dass in der Trachea ein mittlerer Druck von 14 cm Wasserhöhe herrscht, so erhält man für das „Wilhelmus" einen Energieverbrauch von 0,45 Megaerg (1 Megaerg = $^1/_{42}$ Gram-Calorie), für das Staccato 0,98 Megaerg per Secunde. Dies

Digitized by Google

wäre also die Ordnung der Schallintensität für ein laut gesungenes Lied. Es ist dabei vorausgesetzt, dass die austretende Luft fast keine Energie mehr inne hat. Diese Annahme ist berechtigt, denn eine Luftströmung ist kaum oder nicht zu constatiren und die in dieser Bewegung anwesende Luft überschreitet nicht einmal $^1/_2$ Erg.

Redner erwähnt noch, dass, wenn man die Berechnung des Mathematikers Richmann anwendet, welcher den Abstand zwischen lautem Rufen und kaum hörbarem Schall auf eine Viermillionenfachheit schätzte, man für das Minimum perceptibile Werthe findet, welche in Ordnung mit denen von Quix und Redner gefundenen übereinstimmen (d. h. Werthe von der Ordnung Hundertmillionstel eines Erg).

Discussion.

Herr Struycken bedauert, dass die Intensität in Megaergs und nicht in Amplituden der Luftschwingungen angegeben ist. Weiter fragt er, für welche Zeitdauer dieser Werth Geltung hat, weil die Zahl der Schwingungen bei hohen und tiefen Tönen für das Minimum perceptibile sehr auseinandergeht.

Herr Zwaardemaker entgegnet, dass er keine Bedenken gegen eine Umschreibung der Intensität durch die Amplitude hegt. Dies ist die mechanische Benennung gegenüber der energetischen. Welcher Bezeichnung der Vorzug gebührt, verursacht besonders in physikalischen Kreisen grossen Streit. Was die Meinungsverschiedenheiten mit Bezug auf die Anzahl Perioden betrifft, welche zu einer minimalen Empfindung nothwendig sind, so schätzen einige diese Zahl auf 2, andere auf 12. Für unser Problem ist dies jedoch gleichgiltig, weil das Quantum Energie pro Secunde angegeben ist.

VI. F. H. Quix: Sprachgehör.

Die Bestimmung der Gehörschärfe für die Flüstersprache gab bis heute sehr wechselnde und unbestimmte Resultate. Ausserdem war das Ton- und Sprachgehör untereinander nicht vergleichbar.

Redner hat die Flüstersprache näher analysirt, um diese beiden Beschwerden aufheben zu können. Dazu zeigte es sich nothwendig, die Flüsterklänge in zwei Richtungen zu untersuchen: 1. nach der Tonhöhe ihrer Formanten, 2. nach der Intensität des Eindruckes auf unser Gehörorgan (physiologische Intensität der Klänge oder Lautheit).

Mit Bezug auf die erste Frage konnten die phonetischen Untersuchungen von Helmholtz, Donders, Hermann, Boeke u. A. verwendet werden. Obgleich diese Bestimmungen untereinander oft sehr auseinandergehen, so können dieselben zu unserm Zweck ohne Bedenken angewandt werden. Die Vocale lassen sich in zwei Rubriken eintheilen und zwar in tiefe von c—d^2 und in hohe von d^2—fis^4. Wenn man für die Consonanten die Bestimmungen von Helmholtz, Bezold und Wollff nimmt, kann man auch diese in den zwei Rubriken unterbringen. Einige Klänge wie b, d, g, j, l müssen ausgeschieden werden, weil diese leicht mit p, t, k, i verwechselt werden und l auf verschiedene Weise ausgesprochen werden kann.

Klänge aus derselben Zone heissen isozonale Klänge. Isozonal sind u, o, m, n, r, ng, und a, e, i, p, t, k, s, sch, z.

Die übrigen Vocale und Diphthongen sind noch nicht oder unzulänglich acustisch phonetisch untersucht. Die meisten gehören zu der

Digitized by Google

zweiten Zone. Für die holländische Sprache bleiben einige Klänge übrig, welche aus Formanten zusammengestellt sind aus beiden Zonen. Für diese Klänge schlägt Redner den Namen „gemischte Klänge" vor. Es hängt von den Eigenthümlichkeiten jeder Sprache ab, ob es viel oder wenig gemischte Klänge giebt. In dieser Hinsicht werden die Untersuchungen für holländische, deutsche und französische Sprachlaute fortgesetzt.

Mit Bezug auf die physiologische Intensität der Sprachlaute werde für die Vocale erst gesondert, später in Combination mit Consonanten der Abstand bestimmt, bis zu welchem diese Laute, mit der Reserveluft nach Bezold geflüstert, noch eben verstanden werden konnten. Die Consonanten wurden auf dieselbe Weise, stets in Verbindung mit Vocalen, untersucht. Aus verschiedenen Versuchen, bei verschiedenen Personen, wurde ein Mittelwerth gefunden, welcher als normaler Abstand bezeichnet worden ist.

Laute, welche denselben normalen Gehörabstand haben, werden aequiintense Laute genannt.

Es zeigte sich nun, dass die Laute der ersten Zone ($c—d^2$) fast vollkommen aequiintens sind, während die der zweiten Zone ($d^2—g^2$) sich in Bezug auf ihre physiologische Intensität in zwei Rubriken eintheilen lassen, nämlich in eine Rubrik mit mittelstarken Lauten und eine mit weittragenden Lauten. Die gemischten Klänge gehörten, was ihre Lautheit betrifft, zu den mittelstarken der zweiten Zone.

Auf die Erklärung der Eigenthümlichkeit, dass die Laute der ersten Zone aequiintens sind u. s. w., kann hier nicht näher eingegangen werden und wird auf die ausführlichen Publicationen verwiesen.

Stellt man Wörter zusammen aus normalen und aequiintensen Lauten (Vocale und Consonanten), am besten einsilbige, so haben diese Wörter für die Bestimmung der Gehörschärfe die folgenden nothwendigen Vortheile:

1. Jedes Wort wird in allen seinen Bestandtheilen gleichmässig percipirt und dadurch wird das Errathen auf ein Minimum reducirt.
2. Der normale Abstand ist viel genauer zu bestimmen und ist dieser unter denselben Umständen für aequivalente Wörter immer derselbe.
3. Man kann partielle Taubheit mit der Flüstersprache untersuchen, weil man mit jedem Worte ein bestimmtes Gebiet der Tonleiter untersucht.
4. Das Resultat der quantitativen Bestimmung der Gehörschärfe für Flüstersprache lässt sich mit dem quantitativen Tongehöre vergleichen.

Zu diesem letzteren Zwecke bestimmt man mittelst Stimmgabeln, nach einer vom Redner früher angegebenen Methode, die quantitative Gehörschärfe für die Töne derselben Zone. Da die Gehörschärfe in den weitaus meisten pathologischen Fällen sich gleichmässig ändert, ist die Bestimmung der Punkte c, d^2 (c^2) und g^4 dazu genügend.

Die Resultate dieser Bestimmungen stimmten in einer grossen Reihe pathologischer Fälle fast vollständig untereinander.

Discussion.

Herr Zwaardemaker führt an, dass im Anschluss an die Untersuchungen des Herrn Quix, Dr. Reuter (Ems) diese Bestimmung für die deutsche Sprache unternommen habe. Reuter hat die Unter-

Digitized by Google

suchungen in der Universitätsbibliothek zu Utrecht angestellt, in der Resonanz fast völlig ausgeschlossen ist. Die Ergebnisse dieser Untersuchung sind später in der Zeitschrift für Ohrenheilkunde, Bd. XVII, S. 91, erschienen.

Herr Moll fragt, ob die Methode schon practisch verwendet werden kann.

Herr Quix antwortet bestätigend.

Die Bestimmungen mit den drei Rubriken von Wörtertypen geben ein vollständiges Resultat. Jede Gehörschärfe für Flüstersprache muss durch drei Werthe angegeben werden. Die Bestimmung mit Wörtern aus der Zona mixta enthält das ganze Sprachgebiet und giebt den Mittelwerth für die drei Bestimmungen; dieselbe ist aber unvollständig.

Herr Struycken bemerkt, dass alle Untersucher verschiedene Formanten gefunden haben. Bei *u* sind die prädominirenden Formanten natürlich tiefer wie bei *a*. Die Resultate dieser Untersuchung für die Praxis sind jedoch gering. Man schliesse aus dem Ergebnisse nicht zu viel zur Stellung der Diagnose, z. B. der Sclerose.

Herr Quix erwidert, dass die drei Zonen in allen Sprachen wiederzufinden sind und dass zur Gruppirung von Klängen in einer tiefen und hohen Zone es nicht nothwendig ist, dass die Bestimmungen der Formanten absolut übereinstimmen.

Herr Zwaardemaker will, unter Vorbehalt, die Erbschaft von Hermann, Boeke, Verschuur antreten. Obgleich die Resultate wegen der Anwesenheit der Glasmembran des Phonographen nicht in jenem Maasse verwendbar sind für die Theorie der Vocale, als man ursprünglich wohl erwartete, practisch ist der Nutzen der Bestimmungen schon sehr gross, sowohl für die Otologie, als auch für die physiologische Acustik. Daher müssen wir bei unserer klinischen Untersuchung diese schönen Resultate zur Bestimmung der Gehörschärfe anwenden.

Herr Struycken meint, dass die Methode der Formantenbestimmung keinen Werth hat, bevor man eine reine Sinuscurve erhält.

Herr Zwaardemaker entgegnet, dass die Resultate der Analyse völlig gleich sind, wenn auch der Anblick der Curven durch die Phasenverschiebung verschieden ist. Wir müssen nicht kritischer sein wie Physiker selber.

VII. W. Posthumus Meyjes:

A. Die Wirkung der Radiumbestrahlung.

Redner demonstrirt nach einer kurzen Erwähnung der Entdeckung und der Eigenthümlichkeiten des Radiums einige mit Radiumbestrahlung behandelte Patienten.

1. Patientin mit Lupus der Nase, äusserlich verschiedene lupöse Herde, innerlich lupöse Granulationen, ist längere Zeit mit den gewöhnlichen Mitteln ohne Resultat behandelt. Vom 15. März bis 14. April wurde Patientin täglich behandelt durch die Anbringung eines kleinen gläsernen Gefässes in der Nase mit 25 mg Radiumbromure einer Stärke von 20000 Einheiten. Die Dauer der Bestrahlung betrug Anfangs 2 Minuten und stieg allmählich bis 10 Minuten. Vom 14. März bis 24. April wöchentlich zwei Mal Bestrahlung während 20 Minuten.

Wirkung: In den ersten Tagen einige Stunden nach der Bestrahlung geringer Niessreiz und leichte Benommenheit. Nach acht Be-

Digitized by Google

strahlungen fangen die äusseren Knötchen an zu verbleichen, während erst nach drei Wochen die Granulationen in der Nase niedriger und blasser zu werden beginnen. Ende April ist die Nase äusserlich scheinbar genesen und nur kleine, punktförmige Fleckchen sind zurückgeblieben; innerlich schreitet die Genesung fort. Die Behandlung wird fortgesetzt.

2. Patient leidet seit drei Jahren an Lupus des rechten Nasenflügels, äusserlich und innerlich. Die rechte Nasenöffnung ist verstopft durch Granulationen, weniger die linke. Das Septum ist perforirt. Seit vier Monaten ist auch die Nasenspitze afficirt. Die Therapie gab zwar einige Verbesserung, indess der Process schritt weiter.

Vom 22. März bis 8. April täglich Bestrahlung von 2—10 Minuten im rechten Nasenloch. Wirkung: Aeusserlich deutliches Blasserwerden, innerlich Flacher- und Blasserwerden der Granulationen.

Vom 8.—22. April Bestrahlung zwei Mal wöchentlich 10—20 Minuten lang. Die Verbesserung ist sehr auffallend; die Nasenspitze ist scheinbar genesen, der Nasenflügel ist in Genesung begriffen. Die Krustenbildung hat bedeutend abgenommen.

3. Patientin leidet seit Jahren an doppelseitigem Lupus des Naseninnern. Die Nasenspitze soll erst seit einem Jahre in eine dicke, knotenförmige Masse verwandelt sein. Im Antlitz einige grosse, versprengte lupöse Herde. Die vorhergegangene Therapie hatte äusserst geringen Erfolg.

Vom 29. März bis 5. April täglich Bestrahlung 5—10 Minuten lang im rechten Nasengang. Vom 1.—4. April mit zwei Radiumgefässen zu gleicher Zeit. Es folgte eine vermehrte Schwellung und Röthe der Nasenspitze, auch die Verstopfung der rechten Nasenöffnung vermehrte sich. Exacerbation einer schon bestehenden Dacryocystitis rechts. Nach viertägiger Pause ist diese Reaction wieder vorüber. Den 11., 15. und 19. April wieder Bestrahlung 10—20 Minuten lang, abermals gefolgt durch Reaction. Wirkung: Nur geringe Abnahme der äusseren Knötchen, innerlich keine Aenderung.

Die Behandlung wird auch hier fortgesetzt. Weiter werden noch zwei Fälle von Ozäna behandelt, bei denen die Patienten nach einer Woche spontan mittheilten, dass die Secretion sich vermindert hat. Die Bestrahlung fing in diesen Fällen mit einer Dauer von 2 Minuten an und stieg bis zu 9 Minuten. Die locale Reaction war sehr gering, dann und wann wurde etwas Benommenheit angegeben.

Redner resumirt seine Eindrücke: Bestrahle nicht täglich und kurz, sondern sporadisch und solange bis Reaction erfolgt; dann längere Zeit abwarten. In den leichteren Fällen von Lupus der Nase ist günstige Einwirkung gefolgt, im schweren Fall konnte man nur eine Reaction auf das Gewebe constatiren. Weitere Folgerungen darf man aus diesen einzelnen Wahrnehmungen nicht ziehen.

Discussion.

Herr Sikkel fragt, ob der Vortragende auch die Behandlung äusserlich für den Lupus der Haut angewendet hat.

Herr Posthumus Meyjes erwidert, dass dies bei den Patienten nicht nothwendig war, weil das Radium vom Nasengang nach allen Seiten hin ausstrahlt.

Digitized by Google

Herr Delsaux (Brüssel) bestätigt zum Theil die Resultate des Vortragenden. Er betont, sich zuvor gut zu überzeugen von der Tauglichkeit des Radiums und gut auf die Herkunft des Präparats zu achten, weil mit demselben sehr gepfuscht wird. Für die Schleimhäute empfiehlt er die vorherige Behandlung mit Adrenalin, was die Wirksamkeit des Radiums steigert. In zwei Fällen von Carcinoma laryngis bekam er bedeutende Verbesserungen. In einem Falle von Krebs der äusseren Nase vollkommene Genesung in acht Sitzungen von 5—10 Minuten.

Herr Brat (Rotterdam) theilt die Erfahrungen eines Collegen mit, welcher bei Lupus nur ein geringes, bei Krebs ein gutes Resultat erhielt.

Herr Burger fragt nach den Gefahren der Behandlung im Anschlus an die bekannte Nachwirkung des Radiums nach Wochen. Ist keine Gefahr bei intensiver Bestrahlung für die Vernichtung gesunder Gewebe vorhanden?

Herr Moll erkundigt sich, wie man gute von schlechten Präparaten unterscheidet.

Herr Posthumus Meyjes führt aus, dass man die Wirksamkeit des Radiums untersuchen kann mit dem Electroscop. Die intensive Wirkung des Radiums findet statt bei reinem Radium. Bei der von ihm verwendeten Verdünnung nach Curie ist das Mittel unschädlich.

Herr Delsaux beschreibt die einfache Dosirung der Anwendung mittelst einer Scheibe von Aluminium von steigender Dicke, in welcher ein Loch durch eine silberne Platte in beliebigem Umfange abgeschlossen werden kann.

B. Syphilis der Trachea.

Patient, 59jähriger Tischler, magert allmählich ab und empfindet bei Anstrengung Beklemmung. Seine Füsse sind Abends geschwollen. Von 10 Kindern sind acht im ersten Lebensjahre gestorben, ausserdem noch zwei Frühgeburten. Lues wird verneint.

Die Dyspnoe ist hörbar und sichtbar. Das Jugulum sinkt ein, der Larynx ist unbeweglich. Die Stimme ist rauh. Herz, Lungen, Nieren zeigen keine Abweichungen. Fester Leberrand fühlbar. Arteriosclerotischer Puls. Auf dem Rücken der linken Hand verdächtiger papulöser Fleck. Als Ursache der Athemnoth wird gefunden eine hellrothe ringförmige Schwellung unter der Rima glottidis, sich ungefähr 2 cm in die Trachea ausbreitend. Es bleibt nur noch eine kleine Spalte zur Grösse der Hälfte der Glottis zur Respiration übrig. Die Schwellung zeigt sich bei Sondirung fest, nicht schmerzhaft. Tuberculose, bösartige und gutartige Geschwülste sind ausgeschlossen. Durch antiluetische Behandlung wird die Athemnoth etwas geringer, die Stenose bleibt jedoch bestehen. Dilatation mit Sonde von Schrötter giebt wenig Resultat. Die steigende Athemnoth zwingt zum Eingreifen.

Cricotomia und Tracheotomia sup. unter localer Anästhesie, wobei Sauerstoffinhalation vortreffliche Dienste gegen die Athemnoth leistet. Die Sprache bleibt trotz der Anwesenheit der Röhre gut. Sublimatinjectionen. Nach vier Wochen kann die Röhre dauernd entfernt werden. Die Strictur ist bis auf einen kleinen Wulst der linken Seitenwand verschwunden. Patient wird poliklinisch intern behandelt. Auch hier war trotz der starken Athemnoth der Kehlkopf unbeweglich, ein

Digitized by Google

characteristisches Symptom von Stenose der Trachea, welches Gerhardt zuerst hervorgehoben hat.

Discussion.

Herr Brat empfiehlt in diesen Fällen die O'Dwyer'sche Röhre oder noch besser die Bleyer'sche, welche besser ertragen zu werden scheinen wie die Schrötter'sche. Man kann die Bleyer'schen Nachts allein liegen lassen.

Herr Muyderman (Haag) erwähnt einen analogen Fall von subchordaler tertiärer Syphilis.

VIII. P. J. Zaalberg (Amsterdam): Die Resultate der Paraffinbehandlung bei Ozäna.

Redner erinnert an die Untersuchungen von Broeckaert, Moure und Brindel. Er selbst verwendet eine Spritze von Fischer aus Freiburg; deren Canüle hat er jedoch länger und dicker machen lassen. An der Endigung hat Z. eine Umbiegung angebracht. Während Broeckaert allein in die untere Muschel Paraffin einspritzte, hat Redner auch diese Einspritzungen in die mittlere Muschel gemacht. Von Einspritzungen in die Schleimhaut des Septums sah Redner kein Resultat. Die Injectionen wurden mit warmem Paraffin gemacht, an den hinteren Theilen der Muscheln anfangend; dieselben waren meistens schmerzlos. Dann und wann kamen in den ersten Tagen nach der Einspritzung Schwellungen in der Umgebung der Nase vor, oft schmerzhaft. Hat man vorn in die Muschel zu viel Paraffin eingespritzt, so kommt hin und wieder Augenthränen vor. Diese Erscheinung ist aber geringfügiger Natur und verschwindet bald.

Die Einspritzungen in die mittlere Muschel verursachen auch keine Reaction, und man hat keinen Grund, durch Phlebitis eine Infection der Hirnhäute zu befürchten. Redner hat 60 Patienten behandelt seit September 1903. In Hinsicht auf den Zeitverlauf sind die Resultate noch sehr recent. Er hofft jedoch auf die Zukunft.

Von diesen 60 Fällen sind 20 geheilt, 35 viel gebessert, 5 blieben quo ante oder haben sich der Behandlung entzogen.

Er betrachtet einen Fall als geheilt, wenn der Fötor verschwunden ist und die Krustenbildung aufgehört hat. Als gebessert betrachtet er diejenigen Fälle, in denen dann und wann ein geringfügiger Fötor mit mässiger Secretion auftritt, welche jedoch mit einer täglichen bezw. am zweiten oder dritten Tage vorgenommenen Spülung unterdrückt wird. In diesen Fällen ist die Krustenbildung minimal.

Wo die Behandlung versagte, liegt die Schuld am Verschwundensein der Conchae, wodurch die Einspritzung unmöglich ist. Die Resultate der Behandlung sprechen nicht für die Meinung Grünwald's, dass Ozäna die Folge von Nebenhöhleneiterung ist. In einigen der besprochenen Fälle war Ozäna combinirt mit Nebenhöhleneiterung. In diesen Fällen schwand die Ozäna, während die Eiterung bestehen blieb.

IX. H. Burger: Paraffinbehandlung bei Ozäna.

Redner erwähnt die Untersuchungen von Lake, Moure und Broeckaert. Er selbst hat bis jetzt bei sechs Patienten — wovon fünf Frauen und ein Mann — die Behandlung angewendet. In allen Fällen war die Schleimhautatrophie bedeutend. Die Technik ist bei weit geförderter Atrophie schwierig und die Einspritzung misslingt nicht selten.

Digitized by Google

Dieses Misslingen ist entweder dadurch entstanden, dass die Nadel zu rasch abkühlt oder der Widerstand unter der Schleimhaut zu gross ist.

Redner sah öfters deutlich, dass das Paraffin neben der Nadel zurückspritzte; das erhärtete Paraffin wurde dann nicht im hinteren Theile der Nase angetroffen, sondern um die Nadel herum und auf dem Nasenspeculum. Bei sehr atrophischer Schleimhaut kommt es auch vor, dass man durch die dünne Schleimhaut hindurchsticht und das Paraffin in die Nasenhöhle deponirt wird. Bei starker Atrophie macht die Form der unteren Muschel die Einspritzung schwierig. Es lässt sich dabei nur ein wenig Paraffin in den vorderen Theil einspritzen und die sich gebildete Schwellung erschwert eine zweite Einspritzung sehr. Nach den wohlgelungenen Einspritzungen folgte in vielen Fällen eine mehr oder weniger starke Reaction, welche in Schmerz der Nase, Schwellung der Wange und der Augenlider an der Seite, an welcher die Einspritzung erfolgte, Augenschmerzen, halbseitigem Kopfschmerz und Thränenfluss bestand. Diese Erscheinungen traten am selben oder am folgenden Tage auf und hielten einige Tage an. In einem Falle verschwanden diese Symptome erst nach 14 Tagen. Die Resultate waren bei seinen Patienten sehr gering. Einige Patienten gaben nach einer oder mehreren Einspritzungen an, dass die Secretion geringer geworden sei. Man darf diesen Angaben aber nicht zuviel Werth beilegen, weil die Patienten zu gleicher Zeit Spülungen verrichteten, und um so weniger, da die günstigen Resultate nicht anhielten.

Als Beispiel nennt Redner Patient II mit sehr starker Atrophie. 14 Tage nach der ersten Einspritzung gab dieser an, dass die Secretion vermindert sei. Nach fünf gut gelungenen Einspritzungen in sechs Wochen waren Secretion und Fötor jedoch quo ante. Redner demonstrirt einen Patienten, bei dem sich nach ein paar gelungenen Injectionen einige der oben genannten Beschwerden offenbarten. Die einzige Wirkung war, dass Patient durch die starke Verengerung der Nasengänge jetzt über Verstopfung klagte. Wird regelmässig gespritzt, so scheint die Secretion viel geringer als früher, wird dies aber unterlassen, so kehren die alten Beschwerden zurück.

Redner sah weder Heilung noch Besserung bei den sechs Kranken.

Nach den günstigen Resultaten Moure's, Broeckaert's und Zaalberg's nimmt Redner an, dass die weit vorgeschrittene Atrophie der Schleimhaut, welche in allen seinen Fällen bestand, Ursache ist, dass die Behandlung ohne Resultat war. In leichten Fällen will er deshalb die Versuche fortsetzen. Jedenfalls hat sich bis jetzt gezeigt, dass in schweren Fällen diese Therapie keinen Werth hat. Er machte die Einspritzungen nach Broeckaert mit Paraffin, schmelzend bei 45°, eingespritzt bei 55° mit der Spritze Broeckaert's oder Delacre's. Nebenhöhlenaffectionen waren in seinen Fällen völlig ausgeschlossen; bei vier Patienten auch durch Probepunction des Antrum Highmori.

Discussion.

Herr Broeckaert (Gent) betont, dass man drei Stufen von Ozäna unterscheiden muss. In den leichten Fällen mit sehr wenig Atrophie und beschränkt auf die unteren Muscheln wurde immer Heilung gefunden nach 1, 2, 3 Einspritzungen. In den Fällen mittleren Grades wurde immer subjective Besserung constatirt, während in den schweren

Digitized by Google

Fällen die Einspritzung werthlos, selbst gefährlich ist, da man mit grosser Kraft einspritzen muss.

Eine Complication, welcher man nicht vorbeugen kann und welche in 5 pCt. der Fälle auftritt, ist die Thrombophlebitis der Vena facialis. Dieselbe ist öfter nach zwei Monaten noch nicht geheilt.

Broeckaert empfiehlt 1. nicht viel Paraffin auf einmal einzuspritzen, z. B. 1 ccm; 2. niemals mit grosser Kraft zu spritzen; 3. kein Paraffin wärmer wie 55° zu benutzen, und 4. immer mit dem hinteren Theile der Muschel zu beginnen.

Herr Struycken erzielte Heilung in 10—20 pCt. der Fälle durch Einspritzung gewöhnlichen Vaselins unter die Schleimhaut, täglich einen Tropfen. Die Nase bleibt offen, die Beschwerden der Ozäna verschwinden.

Herr Posthumus Meyjes fragt, ob die Einspritzung flüssigen Vaselins keine Gefahr mit sich bringen kann.

Herr Struycken entgegnet, dass er keinen Nachtheil gesehen hat.

Herr Moll hat nur einige Fälle behandelt. In einem Falle sah er nach vier Einspritzungen Heilung.

Herr Muyderman fragt, ob der grosse Unterschied in den erhaltenen Resultaten auch darauf beruhen kann, dass einige Fälle wohl, andere nicht durch Nebenhöhlenaffectionen complicirt waren.

Herr Zaalberg meint, dass Ozäna niemals durch Nebenhöhleneiterung verursacht ist.

Herr Frederikse glaubt jedoch, dass die Combination oft vorkommt. Er schlägt vor, die Paraffinbehandlung einer Commission zu überweisen. Dieser Vorschlag wird nicht angenommen.

Herr Baëza fragt, wie man sich die Wirkung des Paraffins vorzustellen hat.

Herr Zaalberg erwähnt die Untersuchungen Döbeli's (Archiv für Laryng., Bd. XV, S. 142), in welchen gezeigt wird, dass Zellen leicht durch die an Ozäna erkrankte Schleimhaut hindurch dringen, und meint, dass durch das Paraffin die Schleimhaut sich ändert.

X. H. Zwaardemaker (Utrecht). Die Frequenz des Stotterns in den Niederlanden.

Redner theilt mit, dass ihm oft auch von nicht oto-laryngologischer Seite die Frage nach der Frequenz des Stotterns in den Niederlanden vorgelegt wurde. Seine Meinung ist, dass die Häufigkeit im militärpflichtigen Lebensalter sehr gering ist; doch nach den Behauptungen der Lehrer scheint sie im schulpflichtigen Alter grösser zu sein. Dies ist auch in Dänemark der Fall, einem Lande, welches in vielen Punkten mit dem unserigen verglichen werden kann. Es wäre erwünscht, wenn in einem der grossen Bevölkerungscentren (Amsterdam, Rotterdam) oder an einem Taubstummeninstitut ein Cursus eröffnet würde (vier Wochen).

Redner möchte die Frage der Unterrichtsmethode nicht besprechen, doch unzweifelhaft wäre es nützlich, einige Einsicht in die Frequenz des Leidens hier zu Lande zu haben. Er schlägt vor, eine Commission zur Vornahme einer Enquête zu ernennen.

Nach einer Discussion, an welcher sich die Herren Sikkel, Posthumus Meyjes, Muyderman und Zwaardemaker betheiligen,

Digitized by Google

wird dieser Vorschlag angenommen und in die Commission gewählt die Herren Zwaardemaker, Burger, Mulder, Sikkel und Schutter.

XI. H. J. L. Struycken (Breda): Ausgedehntes bösartiges Angiom der Ohrmuschel.

Bei einem Kindchen, einige Wochen alt, entwickelte sich in einigen Monaten ein Angiom, ausgehend vom äusseren Gehörgange, welches sich ausstreckte vom Jugulum bis vier Finger breit oberhalb der fast völlig vernichteten Ohrmuschel und vom Proc. zygomaticus bis zum Hinterhaupt. Weder Cauterisation mit Paquelin noch Electrolyse konnten die Ausdehnung aufhalten. Exstirpation war zu gefährlich, so dass zur Unterbindung der grossen Halsgefässe geschritten wurde. Vena jugularis in- und externa, sowie auch die Carotis communis wurden unterbunden. Der kleine Patient hat von dieser Unterbindung bis jetzt kein Hinderniss. Die Tension verminderte sich stark und die Geschwulst breitete sich nicht weiter aus, so dass die Chance auf radicale Exstirpation nicht ausgeschlossen ist. Die Blutgefässe wurden doppelt unterbunden, doch wegen der Gefahr des Abrutschens nicht durchschnitten. In den ersten Wochen nach der Operation war eine deutliche Abflachung des Schädels an der operirten Seite wahrzunehmen, welche allmählich wieder schwand.

XII. F. H. Quix:

A. Die pathologische Anatomie der Labyrinthaffectionen.

Unsere Kenntniss der histologischen Aenderungen bei Labyrintherkrankungen steht noch in ihrer Kindheit.

Microscopische Untersuchungen von kranken Labyrinthen, deren klinisches Bild genau festgelegt wurde, sind bis heute nur sehr wenig und meistens mangelhaft vorhanden.

Redner giebt die verschiedenen Ursachen an, welche diesem Mangel zu Grunde liegen.

1. Die grossen technischen Schwierigkeiten bei der histologischen Untersuchung menschlicher Gehörorgane. Das Gehörorgan ist mit Bezug auf histologische Untersuchung das schwierigste Organ.

2. Der Mangel an gut eingerichteten otologischen Kliniken, welche erst allmählich entstehen.

3. Der Umstand, dass eine Labyrinthaffection nur selten zum Tode führt.

4. Die lange Zeit und die grosse histologische Unterlage, welche dazu nöthig ist.

Redner erwähnt die schönen Untersuchungen Toynbee's, Politzer's, Habermann's, Siebenmann's, Alexander's und Anderer. Er betont, dass eine vollständige Untersuchung enthalten muss:

a) eine Zerlegung des Labyrinthes und Mittelohres in Serienschnitte, am liebsten nicht von einander getrennt;

b) N. acusticus;

c) Medulla oblongata.

Besonders Labyrinth, Mittelohr und Acusticus sollen immer untersucht werden, weil man sonst verschiedene Functionsstörungen falsch interpretiren kann.

Redner beschreibt eine Methode, welche besteht in einer Combination von Paraffin und Celloidine. Als Lösungsmittel für Paraffin

Digitized by Google

wird Cederöl genommen, weil Xylol, Benzol u. s. w. die Präparate zu hart und das Schneiden unmöglich machen.

Vortr. zeigt einige Serienpräparate, nach dieser Methode angefertigt. An Stelle von Deckgläsern, welche bei grossen Serien die Untersuchung sehr theuer machen, verwendet er gegenwärtig die Methode der Psychiatiker, d. h den Firnis von Cox und die Soponlösung Jelgersma's. Nimmt man als Objectgläser noch grosse, feine Deckgläser, welche in der Photographie verwendet werden, so kostet eine ganze Serie sehr wenig.

Redner zeigt ein Präparat von Labyrinthtaubheit, bei welcher histologisch gefunden wurde: Atrophie des Corti'schen Organes, an dessen Stelle ein kleines Epithelhügelchen übrig geblieben war und als neuer Befund eine Verstümmelung der Membrana tectoria, welche an verschiedenen Stellen mit dem Epithelhügel verwachsen ist. An manchen Stellen ist die Membran so dünn geworden, dass dieselbe als ein feiner Streifen auf dem Epithelhügel liegt. Die Natur dieses Streifens würde man nicht erkennen, wenn es nicht hier und da Uebergänge zwischen Streifen und noch deutlicher Membrana tectoria gäbe. Dieser Befund kommt Redner insoweit interessant vor, weil man daraus ein Argument machen kann für die Behauptung, dass auch im normalen Zustande die Membrana tectoria mit dem Corti'schen Organe verbunden (verklebt) ist.

Die Nerven und Ganglienzellen waren normal, und auch das Mittelohr. Alles war im Zusammenhang geschnitten.

B. Demonstration von Tanzmäusen.

Vortr. erwähnt das Wissenschaftlich-Geschichtliche der Tanzmäuse und die Bedeutung derselben für die Otologie. Er demonstrirt ein Präparat einer Tanzmaus, bei der Abwesenheit der Corti'schen Zellen constatirt wurde.

Weiter demonstrirt Vortr., wie er das Gehör der Tanzmaus objectiv mit dem der weissen Maus verglichen hat.

Beide Mäuse wurden unter einer Glasglocke auf einen grossen Marey'schen Tambour gesetzt. Zu der Glasglocke wurde mittels Gummiröhren der Schall von Glocken, Pfeifen u. s. w. geleitet. Wenn der Schall intensiv ist, so erschreckt die weisse Maus und die Zuckung wird auf die berusste Trommel aufgezeichnet. Man kann ceterus paribus einigermaassen die Grösse des Ausschlages mit der Empfindlichkeit für den betreffenden Ton proportional stellen. Als Resultat einer grossen Anzahl Untersuchungen, deren Curve demonstrirt wurde, geht hervor, dass von drei Tanzmäusen keine ein einziges Mal reagirt hat, während verschiedene weisse Mäuse mehr oder weniger stark reagirten auf Töne von e^2—c^8 und eine empfindliche Strecke zeigten in der 5. und 6. Octave. Die Tonleiter mit ihrer empfindlichen Strecke scheint also bei Mäusen im Vergleiche mit derjenigen des Menschen nach oben verschoben.

Ferner ist es sehr wahrscheinlich, dass diese Tanzmäuse die verschiedenen Töne nicht hörten und in Anbetracht der verwendeten grossen Schallstärke also als taub betrachtet werden können.

Discussion.

Herr Posthumus Meyjes fragt, ob die Tanzmäuse auch ausserhalb des Käfigs Tanzbewegungen ausführen.

Digitized by Google

Herr Quix antwortet bestätigend.

Herr Sikkel fragt, ob es Kreuzungen zwischen Tanzmaus und weisser Maus giebt.

Herr Quix bestätigt dies: die Untersuchungen, welche ihm in dieser Richtung bekannt, sind noch nicht abgeschlossen.

Herr Brondgeest fragt, ob Vortr. Schnitte durch den ganzen Schädel macht.

Herr Quix erwidert, dass er allein das Schläfenbein schneidet.

XIII. P. J. Zaalberg (Amsterdam):

A. Ein Fall von Struma vasculosa.

Ein Mädchen von 20 Jahren hat nach einem Schrecken bemerkt, dass der Hals allmählich dicker wurde, während sie zugleich Veränderungen an den Augen spürte.

Patientin bietet das typische Bild von Morbus Basedowii, Exophthalmus, Struma, Pulsbeschleunigung. Das linke Auge prominirt mehr wie das rechte. Stark fühlbare Pulsation am Halse, auscultatorisch starkes systolisches Sausen. Tremor nicht sehr auffallend; die Haut ist rauh und runzelig geworden.

Discussion.

Herr Pell (Amsterdam) warnt vor Behandlung des Morbus Basedowii mit Thyreoidpräparaten. Diese wirken wie Oel im Feuer. Hauptsache ist Ruhe und wenig reizende Diät. Brom ist oft nützlich. Galvanisation des Sympathicus oft sehr wirksam.

Herr Kan (Leiden) theilt einen Fall mit, bei welchem der Sympathicus an der linken Halsseite total exstirpirt wurde, mit der Folge, dass der Exophthalmus an dieser Seite fast völlig verschwunden und der linke Radialis nicht mehr zu fühlen ist.

B. Ein Fall von otogener Sinusthrombose, combinirt mit einem grossen Extraduralabscess.

Patientin, junges Mädchen, bekam nach einer Otitis media sinistra Schmerz im linken Proc. mastoideus, gefolgt von intermittirendem Fieber von 41,2—35,5°. Schwellung hinter dem Ohre nahm zu; Erbrechen, Puls und Respiration übereinstimmend mit der Temperatur. Bei der Operation entleerte sich eine Menge übelriechenden Eiters. Sinuswand verfärbt, bei Punction kein Blut, wird geöffnet und lässt noch eine Menge Eiters abfliessen. Aus der geöffneten Schädelhöhle strömt auch viel Eiter ab.

Nach der Operation höchstes Fieber 38°, keine Schüttelfröste, aus der Gegend des Bulbus jugularis strömte noch immer viel Eiter heraus, welcher auch bei Druck auf die Vena jugularis zum Vorschein kam. Daher wird der Bulbus jugularis freigelegt. Bald nachher völlige Heilung.

Redner erwähnt noch zwei Fälle, complicirt mit Thrombose des Sinus cavernosus. Ein Patient starb bald an Thrombose der Vena cava, während der andere nach Injectionen von Collargol bald aus einem soporösen Zustande wieder compos mentis wurde und später heilte. Redner empfiehlt dieses Mittel.

XIV. P. K. Pel (Amsterdam): Die Diagnose von Aneurysmen der Aorta.

Redner erwähnt noch ein Symptom von Aneurysma des Arcus aortae, welches unabhängig von einander angegeben ist von

Digitized by Google

W. S. Oliver (Physical diagnosis of thorycal aneurism, Lancet 1878) und Cardanelli (Sulla pulsatione del tubo larigotracheale cosse signo di certi aneurismi aortici, Novimerkt med. chirg. 1878), nämlich die sogenannte Trachealtogging. Sie besteht im Herabgezogenwerden des Kehlkopfes bei der Herzsystole entweder dadurch, dass die Aorta ascendens mit der Trachea verwachsen ist oder dadurch, dass die Aorta, reitend auf dem linken Bronchus, letzteren jedes Mal bei ihrer Ausdehnung nach unten zieht.

Es erfordert jedoch einige Erfahrung, um dieses Symptom von Oliver-Cardanelli zu constatiren. Man muss die Trachea etwas anziehen und hebt zu diesem Zwecke den Kehlkopf etwas mit Daumen und Zeigefinger, während die Hand auf der vorderen Brustwand ruht.

Der Kopf des Patienten soll ein wenig nach hinten und nach der linken Seite gehalten werden, der Mund soll geschlossen sein. Dieses Symptom ist viel constanter als die Recurrensparalyse, wird jedoch in den meisten Lehrbüchern nicht oder nur beiläufig angeführt. Redner demonstrirt vier Patienten mit Aneurysma aortae, welche alle dieses Symptom zeigen, während nur in einem Falle Recurrensparalyse anwesend ist.

XV. H. Burger (Amsterdam):

A. Demonstration eines Falles von radical operirtem Kehlkopfkrebs, welcher nicht recidivirte.

Patient, 63 Jahre alt, wurde am 28. December 1900 von Prof. Korteweg wegen eines grossen Kehlkopfkrebses operirt. Bei der Operation wurde der Kehlkopf gänzlich exstirpirt, während die Trachea in die Hautwunde fixirt wurde. Pat. blieb vollkommen gesund. Nur die Sprache ist fast völlig unverständlich. Der Rachenraum hat sich über die Trachea wieder geschlossen; letztere ist ohne Trachealcanüle offen geblieben. Laryngoscopisch sieht man den Rest der Epiglottis flach gegen den Zungengrund anliegen; übrigens ist nichts zu erkennen; offenbar schaut man in den Oesophagus. Pat. spricht mit ein wenig Oesophagusluft, meistens unverständlich. Ein Apparat, um die Luft aus der Trachea durch die Nase in die Mundhöhle zu bringen, gefällt ihm nicht und lässt er ungebraucht.

Discussion.

Herr Brat fragt, ob Pat. keine Beschwerden empfindet durch das Einathmen unreiner, unerwärmter Luft.

Herr Burger erwidert, dass Pat. solche Beschwerden nicht fühlt.

B. Demonstration eines Falles doppelseitigen Empyems des Sinus frontalis, operirt nach Kuhnt.

Die Hauptpunkte sind: 20. August 1894 Operation des rechten Sinus frontalis durch einen Chirurgen, Oeffnung in der vorderen Wand ungefähr 1,5 qcm gross, Curettement, Drainage. Die Wunde schliesst sich im Laufe von 2½ Monaten.

Recidive von Polypenwucherung, Kopfschmerz und Eiterung aus der Nase, alles an der rechten Seite. 29. December 1903 Operation durch Redner nach Kuhnt. Die alte Oeffnung im Knochen war nicht geschlossen, sondern mit Granulationen ausgefüllt. Totale Wegnahme der Vorderwand. Es bestand eine Communication zwischen den beiden Sinus, daher wurde auch die Vorderwand des linken Sinus gänzlich ent-

Digitized by Google

fernt. Die linke Höhle war von einer mit schleimigem Secrete angefüllten Ethmoidalzelle eingenommen. Diese wurde ganz weggenommen. Links war eine ziemlich grosse Verbindung mit der Nase; rechts wurde eine Gemeinschaft hergestellt durch Eröffnung einer Ethmoidalzelle und ein Gazestreifen durch die Nase geführt.

Die Wunde wurde durch 3 × 4-Nähte geschlossen. Oberhalb des rechten Innenwinkels des Auges wurde ein Gummirohr eingelegt. Alle Wunden sind per primam geheilt und die Drainageöffnung war nach sechs Wochen geschlossen. Die Eiterung aus der Nase hat gänzlich aufgehört. Spülungen werden nicht mehr angewendet. Am 1. Februar wurden noch einige Polypen aus der Siebbeinhöhle entfernt, am 30. März die letzten. Das Hauptsymptom, die unerträglichen Kopfschmerzen, ist völlig geschwunden. Auch bezüglich der Eiterung hofft Vortr., dass sie sich nicht wieder zeigen wird. Recidive der Stirnhöhleneiterung hält er für ausgeschlossen, weil keine solche Höhlen mehr da sind.

Mit dem cosmetischen Resultat ist Redner zufrieden. Wo das Drainagerohr gelegen hat besteht eine tiefe Einsenkung, während das Verschwinden der grossen Sinushöhlen sich nur durch eine sehr geringe Einsenkung verräth. Redner hat hieraus die Lehre gezogen, dass man die Wunde ganz schliessen und eine grosse Verbindung mit der Nase herstellen muss, wie dies auch von Burchardt vertheidigt wird (Archiv f. Lar. Bd. XV, H. 3), während Kuhnt selbst diese Communication ablehnt. Weiter beweist dieser Fall wieder, dass mehr conservative Operationen, wie die von Luc, unzureichend sind, weil die Höhle nicht genügend übersehen werden kann. Bei der ersten Operation ist nicht zu Tage getreten, dass beide Sinus reichlich communicirten, obschon dies auch damals der Fall war, da die bei der Nachbehandlung in die Wunde gespritzte Flüssigkeit durch beide Nasenhöhlen abfloss. Der rechte N. supraorbitalis wurde bei der Operation durchschnitten und die beiden Endigungen wieder aneinander genäht. Zwei Monate post operat. war die Sensibilität wieder hergestellt. Patient klagt nun über ein strammes Gefühl an der Stirn, offenbar in Folge der Narbe. Später wird dies, wenn nöthig, mit Massage oder anderswie behandelt werden.

Discussion.

Herr Struycken stimmt mit Vortr. überein und zieht auch die Operation nach Kuhnt derjenigen nach Killian vor. Er selbst benutzt ein Drainagerohr, welches mit einer Feder in situ gehalten wird. Paraffininjectionen, nicht allzulange nach der Operation, verbessern das cosmetische Resultat.

Herr Moll fragt, ob Vortr. auch den Boden der Höhle entfernt hat. Von der Entfernung der beiden Wände sah er doch schöne Resultate.

Herr Burger antwortet, dass er sich auf die Vorderwand beschränkt habe, weil die Höhlen sehr gross waren. Er theilt noch einen Fall von kleinem Sinus mit, wo er die Vorderwand und den Boden vollständig entfernte ohne jegliche cosmetische Entstellung und mit gänzlicher Heilung.

XVI. J. C. Henkes: Ein Fall von Extraduralabscess.

Patientin, 38 Jahre alt, bekam nach einer überstandenen Influenza eine Otitis media purulenta rechts. Kleine Perforation hinter dem

Digitized by Google

Umbo. Processus mastoideus wenig geschwollen, wenig schmerzhaft. Flüstersprache wird nur in der unmittelbaren Nähe und die Uhr nur durch Knochenleitung gehört. Die Perforationsöffnung wird etwas erweitert und Eis hinter dem Ohr applicirt.

Nach 14 Tagen keine Aenderung.

Operation: Processus mastoideus sehr zellenreich. Das ziemlich grosse Antrum enthielt keinen Eiter und keine Granulationen. In den hinteren tiefen Zellen wurde etwas Eiter gefunden, sowie ein Fistelgang nach vorn und innen gehend. Der Sinus und die Dura wurden freigelegt, beide waren mit Granulationen bedeckt. Sinus pulsirt nicht, ist elastisch. In der Tiefe des Fistelganges noch etwas Eiter. Tamponade mit Jodoformgaze. Nach einer Woche ist die Otitis media schon geheilt, die Wunde schliesst sich rasch. Die Gehörschärfe nimmt bald wieder bis auf 5 m Flüstersprache zu. Es wurden hier also ein perisinuöser Abscess und eine Otitis media gefunden, während die verbindenden Mastoidzellen gesund waren.

Redner meint, dass der Extraduralabscess in Folge einer primären Otitis des Mastoids nach Influenza entstanden ist, während die Mittelohreiterung secundär auftrat.

Die Gründe sind folgende:

1. weil die Patientin im Anfang nur über Schmerzen hinter dem Ohr klagte und das Ohr erst später zu eitern begann;

2. die rasche Heilung der Mittelohreiterung nach Entfernung des Knochenherdes;

3 die starke Veränderung des Knochens im hinteren Theile des Mastoids mit dem daran grenzenden Extraduralabscess gegenüber der geringen Affection des Mittelohrs;

4. die Abwesenheit einer Erkrankung des Antrums und der umgebenden Zellen, so dass von Eiterretention nicht die Rede sein kann:

5. der Fistelgang;

6. das ätiologische Moment: Influenza.

In diesem Falle muss die Schwellung hinter dem Ohre (ödematöse Schwellung und Schmerz beim Drucke ohne Hautverfärbung, Griesinger) als ein entzündliches Oedem betrachtet werden und nicht als ein Stauungsödem.

XVII. H. van Anrooy: Ein Fall von Krebs des Kehlkopfes.

Ein 48jähriger Mann, vorher immer gesund, ohne Tuberculose oder Syphilis in der Anamnesis, bekam allmählich Beschwerden beim Sprechen. Es wurde eine hochgradige Verengerung des Kehlkopfeinganges constatirt mit auffallend geringen Athembeschwerden. Nach drei Monaten Paralyse des linken Stimmbandes. Für Tuberculose waren keine Anhaltspunkte. Die Schwellung hatte weniger von einem Tumor als von einer Infiltration, mit unebener Oberfläche und ohne Grenzen in die Umgebung übergehend. Quecksilber und Jodkalium gaben keine Verbesserung. Patient entzog sich einige Monate der Behandlung und kam später zurück, sehr verfallen mit Stridor bei der Athmung. Laryngoscopisch war der Aditus spaltförmig sehr verengt. Hinterwand des Kehlkopfes, Sinus pyriformes beiderseits und seitliche Theile des Kehlkopfes sehr verdickt und geschwollen. An der linken Seite des Kehl-

Digitized by Google

kopfes war eine Lymphdrüse fühlbar. Operation nothwendig wegen Dyspnoe. Voroperation: Tracheotomie. Nach 24 Stunden plötzlicher Tod, Ursache völlig unbekannt. Unterhalb der Epiglottis wurde ein grosser Ulcus gefunden, welcher in vivo durch die starke Schwellung der oberen Theile unsichtbar war. Microscopisch wurde Krebs constatirt.

Discussion.

Herr Brondgeest fragt, ob nicht eine Blutung die Ursache des plötzlichen Todes gewesen sein kann.

Herr v. Anrooy kann keine Auskunft geben, weil Section verweigert wurde.

Herr Posthumus Meyjes hält Shoc für die Ursache auf Grund von zwei Fällen plötzlichen Todes nach Tracheotomie im letzten Stadium von Phthisis.

Herr Pel schreibt den Tod der Zusammenwirkung verschiedener Momente zu: dem schlechten Zustande des Herzens und der Blutgefässe in Folge Carcinomcachexie, überdies dem Chloroform.

Herr Brat verweist auf den schlechten Einfluss, welchen die Stenose auf das Herz ausübt.

XVIII. P. Th. L. Kan (Leiden):

A. Ein Fall geheilter otitischer Sinusthrombose.

Redner demonstrirt einen Patienten, bei dem nach chronischer doppelseitiger Ohreiterung Thrombose des linken Sinus und der Vena jugularis diagnosticirt wurde. Diese letztere wurde unmittelbar aufgesucht, geöffnet und drainirt. Am folgenden Tage Radicaloperation, bei welcher auch Thrombose des Sinus transversus gefunden wird; der Thrombus wird so viel wie möglich entfernt. Während das Fieber anhält, tritt an der rechten Seite nach 10 Tagen ausgedehntes Oedem des Hinterhauptes und Gesichtes auf. Da unter dem rechten Musculus sternocleido-mastoideus ein harter Strang fühlbar ist, wird die rechte Vena jugularis freigelegt, welche flüssiges Blut unter grossem Druck enthält.

Weil das Fieber sich nicht vermindert und rechts fötide Ohreiterung besteht, wird auch an dieser Seite die Radicaloperation vollzogen. Im Mittelohr Cholesteatom. Der Sinus enthält flüssiges Blut, jedoch unter so grossem Drucke, dass bei der Punction das Blut mit grosser Kraft herausspritzt.

Das Fieber hält noch einige Tage an. Nach ausgedehntem Decubitus und einer Perichondritis der linken Ohrmuschel genas Patient schliesslich. An der linken Seite bot die Diagnose keine Schwierigkeiten dar, an der rechten hingegen wohl.

Das Oedem und die hohe Spannung des Blutes in der Vena jugularis und in dem Sinus transversus wurden hervorgerufen durch eine centrale Behinderung im Abfluss, welche entweder im Bulbus venae jugularis sass oder durch eine fortgepflanzte Thrombose in den Venae anonymae von der linken Vena jugularis aus veranlasst wird.

Mit der ersten Möglichkeit stimmt die hohe Spannung in der Vena jugularis nicht, denn die Spannung müsste in diesem Falle erniedrigt sein. In dem zweiten Falle müssten andere Symptome wie Oedem des Gesichtes und des Hinterhauptes bestehen.

Digitized by Google

Obgleich Redner die Diagnose zweifelhaft lässt, hält er doch Thrombose des Bulbus am wahrscheinlichsten und erklärt er die erhöhte Spannung in der Vena durch die Anastomosen der endocraniellen und äusseren Venen.

B. Ein seltener Tumor (Teratom) des Epipharynx.

Redner demonstrirt microscopische Schnitte eines Teratoms, welches er bei einem 13 Wochen alten Kinde entfernte, und bespricht die verschiedenen Meinungen über die pathologisch-anatomische Art dieser Geschwülste (siehe Nederl. Tydschrift v. Geneeskunde 1904. II, No. 5).

XIX. W. Posthumus Meyjes (Amsterdam): Pharynxpolyp (Teratom) bei einem Säugling.

Redner demonstrirt Präparate und Photographien eines gestielten und behaarten Teratoms, welches einem Neugeborenen aus dem Munde heraushing und vom Vortr. entfernt wurde (siehe Nederl. Tydschrift v. Geneeskunde 1904, II, No. 5).

XX. H. J. L. Struycken: Lymphdrüsenschwellung bei Affectionen des Rachenraumes.

Redner verbreitet sich ausführlich über die Art der Lymphdrüsenschwellungen, welche bei verschiedenen Krankheiten des Hauptes auftreten, und beschreibt einige Krankheitsfälle, bei denen nach protrahirter Infection aus dem Nasenrachenraume die operative Entfernung schliesslich Heilung brachte, ferner einen Fall von Exstirpation der Lymphdrüsen nach Tonsillsarcom. Quix.

II. Referate.

a) Otologische:

Ueber Ohrgeräusche mit dem Vorschlag einer sorgfältigeren musikalischen Notirung derselben. Von Dr. J. A. Spalding in Portland Me. (Zeitschr. f. Ohrenheilk., XLVII, 4.)

Sp. schlägt vor, die Ohrgeräusche wo immer möglich bezüglich ihrer Tonhöhe mittelst musikalischer Notirung zu präcisiren, wodurch dann vielleicht allmählich eine rationellere Basis für ihre Behandlung geschaffen werden könne; hierfür spreche die Erfahrung, dass es zuweilen gelingt, ein Ohrgeräusch von bestimmter Höhe zu beseitigen, wenn das Ohr demselben Tone einer Pfeife, Violine etc. ausgesetzt werde. Keller.

Ueber den clonischen Krampf des Musculus tensor veli und die dadurch erzeugten objectiv hörbaren Ohrgeräusche. Von Prof. Dr. Valentin in Bern. (Zeitschr. f. Ohrenheilk., XLVI, 1 u. 2.)

Das knackende Geräusch bei der Contraction des Tensor veli erklärt Verf. nicht, wie allgemein geschieht, durch das Auseinanderzerren der feuchten Tubenwände, weil er salpingoscopisch nie derartige Bewegung an der Tubenmündung gesehen hat und auch im Ton des Geräusches nichts findet, was auf eine derartige Entstehung hinweist; er möchte

Digitized by Google

eher innere Reibungsgeräusche des bewegten Tubenknorpels als Ursache annehmen, oder, was ihm noch wahrscheinlicher dünkt, das Knacken als Reibungsgeräusch ansehen, entstanden durch den Ruck der geknickten Sehne des Muskels am Hamulus.

Bezüglich der Aetiologie schliesst sich V. der Ansicht Gruber's und anderer Autoren an, der zu Folge Angewöhnung, besonders bei hysterischen Personen, die Ursache der Affection bildet; dementsprechend soll auch die Therapie weniger eine locale, als vielmehr eine psychische, d. h. Abgewöhnung durch Erziehung des Willens, sein — Verf. empfiehlt für die Untersuchung der Tubenmündung auf's Wärmste das von Reiniger, Gebbert & Schall bezogene electrische Salpingoscop.

Keller.

Zur Kenntniss der hereditär-degenerativen Taubstummheit. Von Doc. Dr. Hammerschlag in Wien. (Zeitschr. f. Ohrenheilk., XLVII, 4)

H. bestätigt auf Grund der Prüfung an einem grösseren Materiale die bereits früher beobachtete Thatsache, dass die Consanguinität der Erzeuger eine, wenn auch noch nicht klar erkannte Rolle in der Aetiologie der hereditär-degenerativen Taubstummheit spielt. Keller.

Erfahrungen über die Radicaloperation des chronischen Stirnhöhlenempyems nach Killian. Von Privatdocent Dr. Eschweiler in Bonn. (Zeitschr. f. Ohrenheilk., XLVI, 1 u. 2.)

Verf. bespricht in eingehender Weise acht von ihm nach Killian operirte Fälle, deren Endergebnisse so günstig waren, dass er die Methode in therapeutischer wie kosmetischer Beziehung für die beste hält und auf's Wärmste empfiehlt. Die Einzelheiten sind im Original nachzulesen, betont seien hier nur die günstigen Resultate bezüglich der Vermeidung von Sehstörungen trotz Loslösung der Trochlea.

Keller.

Ein Fall von acustisch-optischer Synästhesie (Farbenhören). Von Dr. Tatsusaburo Sarai in Japan. (Zeitschr. f. Ohrenheilk., XLVI, 1 u 2.)

Detaillirte Schilderung eines exquisiten Falles von Farbenhören bei einer 54jährigen nervösen Frau. Keller.

---

b) Rhinologische:

Bemerkungen über die Behandlung der adenoiden Vegetationen während des ersten Jahres der Kindheit. (Note sur le traitement des végétations adénoïdes pendant la prémière année de l'enfance.) Von Dr. H. Cuvillier in Paris. (Arch. internat. de laryngol. etc., Bd. XVI, H. 5, September/October 1903.)

C. plädirt eifrig für die Operation selbst bei Kindern im ersten Lebensjahre, bei denen die adenoiden Vegetationen in Folge von Ernährungsstörungen nicht selten zu Zuständen führen, die man mit Adenoiden-Cachexie bezeichnen könnte. Ja, er schreckt nicht zurück, die Operation in den ersten Lebenswochen vorzunehmen, und er selbst

Digitized by Google

hat Kinder unter zwei Monaten mit schönstem Erfolge operirt. Er schliesst mit den Worten: Die Operationsresultate bei adenoiden Vegetationen an Säuglingen sind ausgezeichnet. Die Erscheinungen von Seiten des Ohres verschwinden: die Nasenathmung stellt sich wieder ein; die Ernährung wird wieder regelmässig; das Wachsthum geht wieder in normaler Weise vor sich und man kann wirklich sagen, in einer gewissen Zahl von Fällen rettet man das Leben des Kindes.

Beschorner.

Drei Fälle von Sinusitis sphenoidalis mit intracranialen Complicationen Von Dr. Beek. (Vratsch 1903, No. 15.)

Diese drei Fälle sind, da sie zur Autopsie gelangten, sehr beachtenswerth, nur sind die Anamnesen der ersten zwei Fälle mangelhaft, möglich blos in dem Excerpte, welches dem Referenten zur Verfügung stand.

1. Fall. 40jähriger Mann leidet seit Jahren an Kopfschmerzen. Einige Tage vor Aufnahme in das Hospital sehr grosse Schmerzen. Fieber 39° C. Es treten neben grossen Kopfschmerzen, Exophthalmus, Oedem der Augenlider und der rechten Conjunctiva auf, Sehvermögen geschwächt, Stauungspapille. Oedem geht auf die linke Seite über. Lähmung des Externus.

Untersuchung der Nase zeigt nichts Auffallendes. Nach vier Tagen Exitus.

Autopsie. Eitrige Entzündung der beiden Sinus sphenoidales, eitrige Phlebitis der cavernösen Sinuse und eitrige basale Meningitis.

2. Fall. 24jähriger Mann leidet seit zwei Jahren an Kopfschmerzen, die anfallsweise auftreten. Seit vier Wochen starker Schnupfen mit purulentem Secrete, seit vier Tagen spastische Contractionen der Genickmuskeln, riesige Kopfschmerzen, Fieber, Schwellung der Augenlider. Bald darauf Exophthalmus, Stauungspapille, Schwellungen der Nasenmuscheln, Schmerzen im Sinus frontalis. Benommenheit. Sinus frontalis wird geöffnet, derselbe ist leer, nach einigen Tagen Exitus.

Autopsie ergab: Eitrige Entzündung der beiden Sinus sphenoidales und ebenfalls eitrige Phlebitis des Sinus cavernosus und eitrige Meningitis.

3. Fall. Ein 20jähriger Student mit Schuss in die rechte Schläfengegend zeigt gleich darauf Ptosis, theilweise Unbeweglichkeit des Bulbus, Kopfschmerzen, Puls 60. Trepanation. Erst Besserung, dann Exitus in Folge von Meningitis.

Autopsie zeigt, dass die Kugel in beide Sinus sphenoidales hineinragt, Eiter in beiden Höhlen und an der Gehirnbasis.

Baumgarten.

Studie über das Osteom des Sinus frontalis. Von Goyanes. (Revista de Medicina y Cirurgia Prácticas 1904, 14 u. 21 II.)

Sehr ausführliche lesenswerthe Monographie mit Besprechung von 25 bisher beschriebenen Fällen (darunter 16 aus der deutschen Litteratur). In dem Falle, den Verf. selbst beobachtete, handelte es sich um ein 24jähriges Mädchen, das seit fünf Jahren bemerkte, dass das rechte Auge nach aussen abwich, und dass eine harte Geschwulst im oberen inneren Orbitalwinkel wuchs. Die Untersuchung ergab einen rechtsseitigen, nicht pulsirenden Exophthalmus, eine nussgrosse, harte Ge-

Digitized by Google

schwulst an der bezeichneten Stelle, leichte entzündliche Reizung des Auges, Schwerbeweglichkeit des Bulbus. Sehschärfe und Augenhintergrund normal; Doppelbilder früher vorhanden, zur Zeit nicht. Patientin suchte den Arzt mehr aus ästhetischen Gründen auf. Bei der Operation ergab sich, dass die Geschwulst vom Periost der Hinterwand des Sinus frontalis ausging, in die Ethmoidalzellen hineingewuchert war und die obere und innere Wand der Orbita zerstört hatte; eine Eröffnung des Cavum cranii liess sich nicht vermeiden. Bei der Entlassung aus der Klinik bestand nur noch eine leichte Abweichung des Augapfels. Der exstirpirte Tumor war sehr hart, taubeneigross, gelappt und wog 42 g.

M. Kaufmann (Mannheim).

---

c) Pharyngo-laryngologische:

Ein Fall von acuter Pharynxtuberculose bei einem sechsjährigen Kinde. Von Dr. M. Hertz in Warschau. (Arch. f. Laryngol. etc. 1903, Bd. XIV, pag. 576.)

Pharynxtuberculose, namentlich acute, bei Kindern ist bis jetzt nur 15 Mal zur Beobachtung gelangt. Im vorliegenden Falle handelt es sich um ein sechsjähriges Mädchen und bot die Diagnose keine Schwierigkeit, zumal sie durch das microscopische Präparat aus dem Geschwürssecret, in welchem sich massenhafte Tuberkelbacillen vorfanden, sichergestellt wurde. Die Pharynxtuberculose trat hier primär auf; die Veränderungen im Kehlkopfe und den Lungen entwickelten sich erst secundär, da das Kind bis zur Erkrankung vollkommen gesund war und nie gehustet hatte. Die Symptome setzten stürmisch ein und es wurde fälschlicherweise auf Diphtherie erkannt. Nach drei Monaten starb das Kind an Entkräftung.

Beschorner.

Mandelhypertrophie und Wachsthum. Von Tuixans. (La Medicina de los niños 1904, No. 1)

Anknüpfend an einen von ihm beobachteten Fall weist T. auf das relativ häufige Zusammentreffen von Hypertrophie der Gaumenmandeln und Zurückbleiben im Wachsthume hin und fordert dazu auf, in jedem Falle von abnorm langsamem Wachsthume nach Mandelhypertrophie zu forschen.

M. Kaufmann (Mannheim).

Ein Fall von Spaltbildung an der vorderen knöchernen Wand der Oberkieferhöhle. Von Dr. Hamm in Braunschweig. (Zeitschr. für Ohrenheilk., XLVII. 4.)

Bei der wegen vermuthlichen Empyems der Highmorshöhle vorgenommenen Operation der breiten Eröffnung der Kieferhöhle von der Fossa canina aus fand sich nach Ablösung der bedeckenden Weichtheile ein horizontal verlaufender Spalt von ca. 4 cm Länge und $^1/_2$ bis 1 cm wechselnder Breite; Ränder dünn und scharf, fast wie cariöser Knochen. Die Oberkieferhöhle war leer, die Schleimhaut gesund. Trauma oder operativer Eingriff ausgeschlossen, ebenso Syphilis oder Tuberculose; die Patientin hatte als vierjähriges Kind Gelbfieber überstanden, und vermuthet H., dass es hierbei zu einer Gangrän der

Digitized by Google

Mundschleimhaut gekommen sei, die nach Abstossung eines länglichen Sequesters aus der vorderen Wand des Oberkiefers geheilt sei. Gangrän am Gaumen und Gesicht soll häufig im Gefolge des gelben Fiebers auftreten. Im Anschlusse berichtet H. noch über einen Fall von wahrscheinlich congenitalem Defect in der Decke der Warzenfortsatzhöhle.

Keller.

Ein leichter Reflector. Von Prof. Dr. B. Fränkel in Berlin. (Arch. f. Laryngol. etc. 1903, Bd. XIV, pag. 580.)

Der Reflector zeigt die Construction der bekannten Fränkel'schen Stirnspiegel, ist aber dadurch sehr leicht (84 g mit Stirnband), dass er mit einer nur 1 cm breiten Metallfassung versehen ist, während die Rückseite sonst lediglich durch eine dünne Lage Hartgummi geschützt wird. Auch ist das doppelte Kugelgelenk leichter gearbeitet. Unten am Reflector befindet sich ein kleiner Handgriff aus Metall, vermittelst dessen der Spiegel eingestellt werden kann, ohne dass man die spiegelnde Fläche berührt.

Beschorner.

Sind chirurgische Eingriffe vom medico-socialen Standpunkte aus betrachtet in allen Arten des Kehlkopfkrebses, in allen Perioden und Stadien desselben vortheilhaft? (L'intervention chirurgical est-elle avantageuse au point de vue médico-social dans tous les genres de cancers laryngés à toutes leurs périodes et à toutes leurs phases.) Von Prof. Dr. Ramon de la Sota y Castra in Sevilla. (Arch. internat. de laryngol. etc., Bd. XVI, No. 5, September-October 1903.)

Autor hält ein chirurgisches Eingreifen bei allen Arten des Krebses, in allen seinen Stadien und Phasen, weil es das einzige Mittel ist, das Wohl des davon Befallenen zu fördern, nicht nur für vortheilhaft, sondern für nothwendig. Er begründet diese Ansicht eingehend, macht aber auf die Schwierigkeiten aufmerksam, welche Diagnose, Wahl der Art des chirurgischen Eingriffes und richtiger Zeitpunkt seiner Ausführung bereiten.

Beschorner.

Endolaryngeale Behandlung des Kehlkopfkrebses. (Traitement endolaryngé du cancer du larynx.) Von Dr. J. Cisneros. (Arch. internat. de laryngol. etc., Bd. XVI, No. 5, September/October 1903.)

Fünf Fälle von Kehlkopfkrebs bei Männern im Alter von 51, 56, 53, 70 und 61 Jahren. Es wurde die partielle oder totale Exstirpation des Kehlkopfes vorgenommen. Nur ein Fall blieb ohne Recidiv, und gerade dieser zeigte die grösste Ausdehnung des Neoplasmas. Zwei Punkte sind es hauptsächlich, die nach Ansicht C.'s als wesentlich für das Gelingen der Operation zu gelten haben: Abwesenheit von Drüsen-Infectionen und Möglichkeit vollkommener Exstirpation des Carcinoms.

Beschorner.

Alle für die **Monatsschrift** bestimmten **Beiträge und Referate** sowie alle **Druckschriften, Archive** und **Tausch-Exemplare** anderer Zeitschriften beliebe man an Herrn Hofrath Prof. Dr. **L. v. Schrötter** in Wien IX, Mariannengasse 3, zu senden. Die Autoren, welche Kritiken oder Referate über ihre Werke wünschen, werden ersucht, 2 Exemplare davon zu senden. **Beiträge** werden mit 40 **Mark** pro Druckbogen honorirt und 30 Separat-Abzüge beigegeben.

Verantwortlicher Redacteur: Prof. Dr. **Ph. Schech** in **München.**

Verlag von Oscar Coblentz. Expeditionsbureau: Berlin W. 30, Maassenstrasse 13.

Druck von Carl Marschner, Berlin SW., Ritterstrasse 41.

Digitized by Google

Monatsschrift für Ohrenheilkunde

sowie für

Kehlkopf-, Nasen-, Rachen-Krankheiten.

Organ der Oesterreichischen otologischen Gesellschaft u. der Münchener laryngo-otologischen Gesellschaft.

(Neue Folge.)

Mitbegründet von weil. Prof. Dr. Jos. Gruber, Prof. Dr. M. Rüdinger, Prof. Dr. R. Voltolini und weil. Prof. Dr. Fr. E. Weber-Liel

und unter Mitwirkung der Herren

Docent Dr. **E. Baumgarten** (Budapest), Prof. Dr. **A. Bing** (Wien), Privatdocent Dr. **G. Brühl** (Berlin), Docent Dr. **Gomperz** (Wien), Dr. **Heinze** (Leipzig), Prof. Dr. **Heymann** (Berlin), Prof. Dr **Hopmann** (Cöln), Prof. Dr. **Jurasz** (Heidelberg), Dr. **Keller** (Cöln), Prof. Dr. **Kirchner** (Würzburg), Dr. **Koch** (Luxemburg), Dr. **Law** (London), Prof. Dr. **Lichtenberg** (Budapest), Dr. **Lublinski** (Berlin), Dr. **Michel** (Cöln), Prof. Dr. **Onodi** (Budapest). Prof. Dr. **Paulsen** (Kiel), Dr. **A. Schapringer** (New-York), Dr. **J. Sendziak** (Warschau). Dr. **E. Stepanow** (Moskau), Prof. Dr. **Strübing** (Greifswald), Dr. **Weil** (Stuttgart), Dr. **Ziem** (Danzig).

Herausgegeben von

Prof. Dr. L. v. SCHRÖTTER Wien. **Prof. Dr. PH. SCHECH** München. **Prof. Dr. E. ZUCKERKANDL** Wien.

Prof. Dr. V. URBANTSCHITSCH Wien.

Dieses Organ erscheint monatlich. Man abonnirt auf dasselbe bei allen Buchhandlungen und Postanstalten des In- und Auslandes.
Der Preis für die Monatsschrift beträgt 12 R.-M. jährlich; wenn die Monatsschrift zusammen mit der Allgemeinen medicinischen Central-Zeitung bestellt wird, nur 8 R.-M.

Jahrg. XXXVIII. Berlin, December 1904. No. 12.

I. Originalien.

Zur Lehre vom Husten.

Von

Dr. **Eugen Pollak,**

Kehlkopf-, Nasen- und Ohrenarzt in Graz.

Es ist das Verdienst der experimentellen Physiologie, die Vorstellungen über die Auslösung des Hustens in richtige Bahnen geleitet zu haben. Noch Albrecht v. Haller betrachtete den Husten zunächst als „Sache des Willens", und wenn er auch die Existenz eines Hustens, „welcher wider Willen oder ungern erfolge", zugab, so behauptete er hingegen, „dass es kaum gelinge, Husten durch's Martern der Thiere zu erzwingen". Obgleich schon im 18. Jahrhundert vereinzelte Versuche, Hustenanfälle auf experimentellem Wege bei Thieren zu erzeugen, angestellt wurden (Ebstein), so haben erst die Untersuchungen des vorigen Jahrhunderts, und besonders seiner zweiten Hälfte, unser Wissen über die Entstehungsweisen des Hustens bereichert.

Digitized by Google

Wir unterscheiden nunmehr von dem willkürlichen Husten, der durch Uebertragung des Willensreizes von der Hirnrinde auf das medullare Hustencentrum zu Stande kommt, den viel häufiger vorkommenden unwillkürlichen, dessen auslösende Ursache ihren Sitz central oder an verschiedenen Stellen des peripheren Nervensystems haben kann. Der Sitz des Hustencentrums in der Medulla oblongata ist zuerst von Kohts näher studirt worden; nach seinen an Hunden und Katzen angestellten Experimenten liegt das Centrum für die Erregung der Hustenbewegungen etwas höher als das der Inspirationsmuskeln, beiläufig 2 mm oberhalb des Obex, und erstreckt sich bis ungefähr zur Mitte der Rautengrube, entsprechend der Ala cinerea, die nach Stilling den Fasern des Vagus zum Ursprung dient. Nach Harald Holm muss das Centrum für den Tracheobronchialreflex in der dorso-lateralen Partie des dorsalen Vaguskernes, des Kernes kleiner Ganglienzellen, gesucht werden.

Kohts gelang es, beim Thiere den centralen Husten experimentell zu erzeugen, indem er nach Freilegung des Kleinhirns und des verlängerten Markes diese Theile mechanisch oder electrisch reizte. Er beobachtete mehrmals, obwohl nicht constant, dass durch leichten Druck auf die Rautengrube unmittelbar unter dem Kleinhirn zu beiden Seiten der Raphe Husten entstand; schwache electrische Reize neben der Raphe, oberhalb des Calamus scriptorius, riefen ebenfalls einige Male Husten hervor. Högyes konnte geichfalls durch Reizung des Bodens des vierten Ventrikels Husten erzeugen. Auch von klinischer Seite wird die Existenz eines centralen Hustens angenommen, da bei Erkrankungen des Centralnervensystems wie Verletzung des Halsmarkes, Chorea und Epilepsie Husten beobachtet wurde (Schech). Der Tabeshusten kann jedoch nicht mit Bestimmtheit als central angesprochen werden. Nach M. Schmidt und Funke ist ein centraler Husten als Herderscheinung, bedingt durch eine organische Hirnerkrankung, bisher noch nicht mit Sicherheit nachgewiesen. Auch die centrale Natur des nervösen und hysterischen Hustens wird von Beschorner, M. Schmidt, v. Schrötter und Edlefsen angezweifelt. In jüngster Zeit beschreibt Fessler das Vorkommen von Hustenparoxysmen als Wirkung der erhöhten Körpertemperatur und führt Fälle an, wo insbesondere bei jugendlichen fiebernden Personen Husten bestand, der nur beim Anstieg der Körpertemperatur auf eine grössere Höhe auftrat und mit dem Abfall des Fiebers verschwand; er führt diesen Husten auf Reizung des medullaren Hustencentrums durch das überhitzte Blut zurück.

Gewöhnlich jedoch entsteht der Husten auf dem Wege des Reflexes, indem infolge einer Irritation eines peripheren, sensiblen Nerven eine Reizübertragung auf das medulläre Hustencentrum erfolgt, von wo aus die beim Hustenact thätige Musculatur in den entsprechenden Erregungszustand versetzt wird. Man kennt eine Reihe von Körperstellen, von welchen aus durch die mechanische oder electrische Reizung der hier verzweigten Nervenfasern Husten auf reflectorischem Wege hervorgerufen wird. Zuerst wurde dies für die Schleimhaut der Trachea von Ballianus und von Krimer und für die Kehlkopfschleimhaut von dem letzteren nachgewiesen. Zu den empfindlichsten Auslösungsstellen des Hustens gehören die Hinterwand des Kehlkopfes und die Bifur-

Digitized by Google

cationsstelle der Trachea. Die Pharynxschleimhaut, die untere Fläche der Stimmlippen, die Schleimhaut — nur der hinteren Wand (Störk) — der Trachea und jene der Bronchien (Nothnagel), ferner die Pleura costalis (Koths) gehören gleichfalls in das Auslösungsgebiet des Hustens. Hingegen kann die Schleimhaut des Kehlkopfeinganges, der oberen Flächen und der Ränder der Stimmlippen, sowie das Lungenparenchym nicht hierzu gezählt werden. Als Hustennerv für den Kehlkopf ist der Nerv. laryng. super. und für die Trachea und Bronchien der Vagus abwärts vom Abgange des eben erwähnten Nerven festgestellt worden.

Die Reihe der durch den Thierversuch constatirten Auslösungsorte des Hustens erfuhr einen bedeutenden Zuwachs durch die klinische Beobachtung. Zahlreiche Erfahrungen an Kranken liessen annehmen, dass noch von anderen Körperregionen unter gewissen Bedingungen Husten erzeugt wird. Man kam so zur Annahme eines Nasen-, Magen-, Uterinhustens u. s. w.

Der Nasenhusten wurde erst durch die moderne Rhinologie weiter bekannt. Er ist bei vielen Individuen durch blosse Berührung einer Schleimhautstelle in der Nase und besonders in deren hinteren Partien hervorrufbar und findet sich oft mit pathologischen Veränderungen der inneren Nase vereint vor. Seine Auslösung geschieht durch Reizung der nasalen Trigeminusfasern („Trigeminushusten" von Schadewaldt und Wille). François Franck konnte beim tracheotomirten Hunde eine Reihe von tonlosen Hustenstössen durch Reizung der Nasenschleimhaut bewirken, doch gelang es weder Sandmann noch Kuttner, „wohlcharacterisirten Husten" beim Kaninchen und der Katze resp. beim Hunde zu erzeugen. Noch herrscht darüber Uneinigkeit, ob man den Nasenhusten als einen normalen Reflex oder als Ausdruck einer krankhaften Störung der Reflexthätigkeit der Nasenschleimhaut ansehen soll. Wir geben der letzteren Anschauung den Vorzug.

Hingegen ist der Rachenhusten, der beim Thiere experimentell durch Kohts und Högyes festgestellt wurde, entgegen der Annahme von Störk, Beschorner und Edlefsen als erwiesen und als normale Erscheinung zu betrachten. Auch hier ist die Auslösung des Hustens befördert durch krankhafte Veränderung der Schleimhaut. Wir finden ihn besonders bei der Pharyngitis lateralis und der — entzündlichen, nicht adenoiden (Iwanoff) — Pharyngitis granulosa. Auch durch pathologische Zustände im Epipharynx (Jourouschi, B. Robertson, Zimmermann, Pugnat), wie der Gaumenmandeln (Waldenburg, Furet, Seifert, Funke) und der Zungentonsille (M. Schmidt, J. E. Hopkins, B. Robertson, Clar. Rice, Edlefsen) kann Husten unterhalten werden.

Kohts gelang es, von der Pleura costalis im Thierversuch Husten hervorzurufen; gegenüber Nothnagel und Meyer, die sich bezüglich des Pleurahustens ablehnend äussern, vertheidigt A. Fränkel vom klinischen Standpunkte seine Entstehung durch Pleurareizung. Die Möglichkeit der pericardialen Hustenauslösung wird von Fräntzel, Nothnagel, Kohts und Beschorner bezweifelt, hingegen von Edlefsen zugegeben, nachdem schon lange vorher Biermer Husten bei Pericarditis beobachtet hatte.

Digitized by Google

Besonders von älteren Aerzten war das Vorkommen eines Magenhustens behauptet worden. Kohts will die Möglichkeit eines solchen nicht bestreiten, trotzdem es ihm nie gelang, ihn beim Thiere zu erzeugen. Hingegen haben sich Ebstein, Nothnagel, Naunyn, in schärfster Weise aber Edlefsen gegen seine Existenz ausgesprochen. In jüngster Zeit giebt Edlefsen die Möglichkeit seiner Auslösung vom Standpunkte der Theorie wohl zu, hält aber sein factisches Vorkommen für ausserordentlich selten. In ähnlicher Weise äussert sich A. Fränkel. Vom Darme aus soll bei Spulwürmern (Graves) und Bandwürmern (Davaine) Krampfhusten hervorgerufen und durch gelungene Curen endgiltig beseitigt werden. Naunyn trat für die Existenz eines Milz- und Leberhustens ein auf Grund der von ihm öfter beobachteten Erscheinung, dass die Palpation der Milz, seltener der Leber, bei Kranken Husten auslöste. Dos konnte diese Erfahrung bestätigen. Schon vor Naunyn hatte Kohts die Entstehung des Hustens von der Leber für wahrscheinlich erklärt mit Hinweis auf eine Beobachtung Leyden's, wo bei einem an Gallensteincoliken leidenden Patienten zu verschiedenen Malen 24 Stunden vor dem Anfalle und dem ersten Auftreten von Icterus trockener Husten mit Schmerz im rechten Hypochondrium eintrat und mit Erscheinen der icterischen Färbung sofort verschwand. M. Schmidt beschreibt ähnliche Krankheitsfälle.

Lange bekannt ist der von den weiblichen Geschlechtsorganen her ausgelöste, der Uterinhusten; er findet sich am häufigsten bei lange bestehenden Erkrankungen der Beckenorgane, besonders bei Verwachsungen derselben und bei Lageanomalien des Uterus. Oefter stellt er sich auch im Verlaufe der Schwangerschaft, vorwiegend in der ersten Zeit, ein, um nach längerem Bestehen wieder zu verschwinden.

Schliesslich wäre noch der wenigen Fälle zu gedenken, wo von den Hoden, der Harnblase, den Nieren (Schech), von der Haut (Leyden, Ebstein, Smith, Strübing, Strümpell, Bernhardt, Funke) oder durch Reizung von Sinnesnerven, wie z. B. in Folge von Schallempfindungen (Kramer, Ebstein) Husten erzeugt wurde.

Unter den hustenempfindlichen Stellen ist der äussere Gehörgang einer der längst bekannten. Schon Cassius Felix (97 n. Chr., Landois, Wilde) thut seiner Erwähnung. Dass die Einführung von Instrumenten oder auch nur eines (kalten) Ohrspeculums in den äusseren Gehörgang Husten hervorruft, ist eine gar nicht seltene Erscheinung (Hyrtl, Schwartze, Bürkner, Eitelberg, Guder, Jacobson, Brühl-Politzer). Aber auch blosse Berührung seiner Hautbekleidung kann Kratzen im Hals und Husten erzeugen (Kramer, Wilde, Tröltsch, Gruber). In einem Falle von Urbantschitsch trat sogar bei blosser Einwirkung der atmosphärischen Luft auf den Gehörgang stets Husten auf, weshalb der Patient das rechte erkrankte Ohr tamponirte. Husten fand sich manchmal im Ensemble jener leicht irreführenden complexen Reflexerscheinungen, die durch Fremdkörper oder Cerumenpfröpfe im äusseren Gehörgange hervorgerufen wurden.

Die älteste derartige Beobachtung dürfte die von Fabricius Hildanus (cit. v. Kiesselbach) sein. Ein Mädchen, das acht Jahre lang eine erbsengrosse Glaskugel im linken Gehörgange hatte, litt Anfangs an heftigen linksseitigen Kopfschmerzen. Die linke Körperhälfte wurde

Digitized by Google

von einer mit heftigen Schmerzen abwechselnden Anästhesie befallen, dazu kam beständiger trockener Husten, sowie Störungen in der Menstruation. Nach 4—5 Jahren gesellten sich epileptische Anfälle und Atrophie des linken Armes hinzu. Die Patientin wurde durch Extraction der Glaskugel vollständig geheilt. Arnold (cit. v. Tröltsch) erwähnt ein Mädchen, welches längere Zeit an starkem Husten und Auswurf litt, sich erbrach und dabei zusehends abmagerte. Bei näherer Prüfung ergab sich, dass in jedem Ohre eine Bohne steckte, die vor geraumer Zeit beim Spielen in die Gehörgänge gerathen war. Das Ausziehen war von heftigem Husten und Erbrechen und öfterem Niesen begleitet. Arnold führt noch einen weiteren Fall an, wo ein „Brustleiden", das längere Zeit vergeblich behandelt worden war, nach Entfernung eines Fremdkörpers aus dem Ohre sich von selbst hob. Toynbee berichtete von einem Kranken, der ein Knochenstück im Gehörgang hatte und an Husten litt, der keiner Behandlung wich, aber mit der Entfernung des Knochens verschwand. Politzer und Robertson sahen je einen diesem ganz analogen Fall. Bowen beobachtete trockenen Husten, welcher $2^1/_2$ Jahre andauerte und 10 Tage nach Extraction einer grossen schwarzen Perle aus dem Gehörgang aufhörte. Walker Downie heilte einen von heftigen Hustenanfällen geplagten jungen Mann durch Entfernung eines vom Patienten in den Gehörgang gesteckten Fragmentes eines Bleistiftes und einen zweiten Fall, wo im Grunde des Gehörganges gelegene Reiskörner starken Husten erzeugt hatten. Compaired beseitigte einen vier Jahre währenden Husten durch Extraction einer kleinen, beim Baden im Meere in das Ohr gerathenen Schnecke. Breitung endlich behandelte einen Schüler, der wegen seines entsetzlichen Hustens aus der Schule entfernt werden sollte, und erzielte durch Ausspritzen eines Concrementes, dessen Hauptbestandtheil ein Schlehenkern war, aus dem rechten äusseren Gehörgang völlige Heilung.

Oefter wurde habitueller Husten durch im Gehörgang angesammeltes Cerumen erzeugt und durch dessen Entfernung geheilt (Theobald, Busch, Moos, Zeller, Catti, Goureau, Heckel, Jakins, M. Schmidt). Erhard beobachtete, dass neben anderen Reflexerscheinungen Husten auch entstehen könne bei oft nur linsengrosser Absonderung des reinen Cerumens nur bei Berührung der Wandungen des mittleren Theiles des Gehörganges, der eben der nervenreichste sei. In manchen Fällen kann der Gehörgangshusten erzeugt werden durch Ohrpolypen, was zuerst Schwartze beobachtete. Auch der Pruritus des äusseren Gehörganges kann sich mit Husten vergesellschaften (Wilde, Romberg, cit. v. Schwartze).

Besondere Aufmerksamkeit schenkte Wilde[1]) dem Ohrhusten: „Wir können dieses Phänomen ganz einfach dadurch hervorrufen, dass wir mit einer Sonde jeden beliebigen Fleck an den Wänden des Gehörganges sanft berühren. Obgleich es sich nicht in allen Fällen zeigt, ist es doch keine sehr ungewöhnliche Erscheinung. Bei Kindern und sehr jungen Personen ist es mir niemals vorgekommen, bei Männern

[1]) William Wilde: Practische Bemerkungen über Ohrenheilkunde etc., übers. v. Haselberg, 1855.

Digitized by Google

im mittleren Alter sehr häufig, und es hängt in keiner Weise mit irgend einer vorhandenen Krankheit der Athmungswerkzeuge zusammen. Bei einigen Personen erzeugt die leiseste Berührung des Bodens vom Gehörgange ungefähr in der Mitte zwischen dem äusseren Ausgang und dem unteren Anheftungspunkte des Trommelfelles Hustenreiz und krampfhafte Thätigkeit im Kehlkopfe. In diesem Falle sagt der Patient gewöhnlich auf Befragen, dass er keinen Schmerz empfinde, dass er aber in dem Augenblicke, wo wir diese sehr empfindliche Stelle berühren, eine kitzelnde Empfindung in der Kehle verspüre, welche sogleich in das Gefühl übergeht, als wenn „ein Bissen in die unrechte Kehle gekommen". Wie der Nervenzusammenhang sein mag, der dies bewirkt, ist nicht genau bekannt, aber die Thatsache ist bemerkenswerth. Der verschiedene Grad von Empfindlichkeit in den einzelnen Theilen des äusseren Ohres ist wohl zu beachten."

Eine eingehende Abhandlung widmete Guder[2]) dem Ohrhusten. Während Fox denselben 15 Mal unter 86 Personen fand, also in ungefähr 17,5 pCt., konnte ihn Guder unter 200 Personen 42 Mal, also in 21 pCt., bei Berührung der Haut des äusseren Gehörganges constatiren; häufiger bei Männern (24 pCt.) als bei Frauen (17 pCt.): links 17 Mal, rechts 19 Mal und beiderseits 6 Mal. Am häufigsten war er bei Leuten im Alter von 10—20 Jahren anzutreffen, während er im ersten Decennium (1 Mal) und nach dem 60. Lebensjahre (2 Mal) selten auslösbar war. Die Berührung hatte nicht immer das Resultat des Hustenanfalles, indem manchmal nur ein Kitzelgefühl in der Kehlkopfgegend auftrat. Nicht alle Stellen des Gehörganges waren gleich stark reagirend. Als hustenempfindliche Partie bezeichnet er die hintere untere Wand der Tiefe des Gehörganges, während durch Berührung der oberen und der vorderen Wand kein Husten ausgelöst wird. Solle ein Fremdkörper oder ein Cerumenpfropf Husten erzeugen, so müsse er trocken, hart und beweglich sein. Die Entstehung des Ohrhustens bezieht er auf Reizung des Ramus auricularis nervi vagi und erklärt sein nur bei einem Bruchtheil und nicht bei allen Menschen constatirbares Vorkommen mit der Annahme, dass die Tiefe des Gehörganges nicht in derselben Weise bei allen Individuen innervirt sei, dass es hier „nervöse Anomalien" gäbe. Der mehr oder weniger nervöse Zustand des Individuums spiele beim Zustandekommen des Ohrhustens keine Rolle.

Von den 100 Personen, die wir bezüglich der Auslösung von Husten vom äusseren Gehörgange her prüften, waren 54 männlichen und 46 weiblichen Geschlechtes. Die jüngste Person war 8 und die älteste 77 Jahre alt, die meisten standen im Alter von 21—40 Jahren. Die Prüfung erfolgte durch Berührung der verschiedensten Stellen des äusseren Gehörganges mittels der Sondenkuppe. Eine positive Reaction erfolgte, von geringen Schmerzäusserungen abgesehen, in 22 Fällen, und zwar bei 10 Männern (18,5 pCt.) und 12 Weibern (26 pCt.). Die übergrosse Mehrzahl der positiv reagirenden Versuchspersonen stand im Alter von 21—30 Jahren, dann kamen der Häufigkeit der Reaction

[2]) E. Guder: Contribution à l'étude de la toux réflexe, en particulier de la toux auriculaire. Revue de lar. 1894, Tome XV.

Digitized by Google

nach das zweite und vierte Decennium. Unter dem 11. Lebensjahre trat nie und über dem 50. nur vereinzelt eine positive Reaction ein. Nicht immer erfolgte diese in Form von deutlichen Hustenactionen, sondern in 8 Fällen trat nur leichter oder starker Kitzel im Halse ohne Hustenbewegung auf, und zwar 2 Mal bei Männern und 6 Mal bei Frauen. Vom rechten Ohre war 6 Mal Husten und 2 Mal nur Kitzel, vom linken Ohre 4 Mal Husten und 4 Mal nur Kitzel, von beiden Ohren 6 Mal eine positive Reaction, und zwar 2 Mal von beiden Seiten her Husten, 2 Mal von beiden Seiten her nur Kitzel und 2 Mal von einem Ohre her Husten, vom anderen nur Kitzel im Halse, hervorrufbar. Der Husten trat meist nur bei etwas längerer Dauer der Reizung ein und oft erst, nachdem diese bereits aufgehört hatte. Der Husten war immer ein trockener und mitunter, nämlich im Falle prompteren Erscheinens, leicht krampfhaft.

Nicht alle Stellen des Gehörganges sind in Bezug auf die Auslösbarkeit des Hustens gleichwerthig. Mit der übrigens gänzlich unbewiesenen Behauptung, dass der Ohrhusten nur auf Reizung der vorderen Partie des äusseren Gehörganges eintrete, steht Wille[3]) völlig isolirt da. Nach unseren Beobachtungen findet sich eine bestimmte Region vor, von wo meist nur allein, bei völliger Reactionslosigkeit aller übrigen Gehörgangsstellen, Husten erzeugt werden kann. Dieselbe gehört in den Bereich der unteren hinteren Gehörgangswand und entspricht dem lateralen Theile des knöchernen Gehörganges. Die Auslösung von Husten von der vorderen oder oberen Wand ist uns ebenso wenig gelungen wie Guder. Wir befinden uns mit dieser Constatirung im Widerspruche mit Wilde und mit Gruber[4]), die den Ohrhusten bei Berührung irgend einer Wand des Gehörganges an jedem beliebigen Flecke erhalten haben wollen. Doch war schon Wilde die soeben bezeichnete Stelle aufgefallen, die er auch ausdrücklich als sehr empfindlich hinstellte.

Das Zustandekommen des Gehörgangshustens ist natürlich auf dem Wege des Reflexes zu erklären. Bei den widersprechenden Angaben der Autoren über die centripetale Reflexbahn dürfte es angezeigt erscheinen, sich die Innervationsverhältnisse der einzelnen Theile des äusseren Gehörganges in Erinnerung zu bringen. Die Haut des äusseren Gehörganges erhält ihre sensible Versorgung einerseits vom Nervus trigeminus, andererseits vom Nervus vagus. Der Nervus auriculo-temporalis des dritten Astes des Trigeminus entsendet die Nervi meat. audit. ext., welche an der Verbindungsstelle vom knöchernen und knorpeligen Gehörgange eintreten; der obere schickt längs des sogen. Cutisstreifens einen Nerv. membr. tymp. zum Trommelfelle [Schwalbe[5])]. Der von Arnold im Jahre 1828 zuerst am Menschen gefundene Ramus auricularis nervi vagi entspringt aus dem Ganglion jugulare oder dicht unter ihm aus dem Vagusstamme und verstärkt

---

[3]) Wille: Der Trigeminushusten. Deutsche med. Wochenschr. 1885, No. 16 u. 17.

[4]) J. Gruber: Lehrbuch der Ohrenheilkunde 1870.

[5]) G. Schwalbe: Das äussere Ohr. Handb. d. Anatomie, herausgeg. von v. Bardeleben, 1897, V. Bd, II. Abth.

Digitized by Google

sich durch einen Verbindungszweig vom Ganglion petrosum des neunten Hirnnerven; er durchsetzt den Canaliculus mastoideus und tritt in der Fissura tympanomastoidea an die Oberfläche [Hyrtl[6])]. Während ein Zweig sich mit dem Nerv. auric. profund. (post.) des Facialis verbindet und zur Ohrmuschel verläuft, gelangt ein anderer zum äusseren Gehörgange, und zwar zur hinteren Wand des knöchernen Gehörganges (Schwalbe). Nach Zuckerkandl[7]) bezieht der hintere Antheil der Gehörgangswand seine sensiblen Zweige aus dem Ramus aurical. n. vagi, der vordere Theil aus dem N. auriculo-temporalis. Nach Hyrtl versorgt der Ramus auricul. n. vagi die cutane Auskleidung der hinteren Wand der Tiefe des äusseren Gehörganges. Mit den Angaben von Schwalbe, der dem Vagus die sensible Versorgung der Gehörgangshaut nur im Bereiche des knöchernen Gehörganges zuweist, stehen die Bilder von Hasse[8]) in vollem Einklange, nach welchem die sensiblen Nervenfasern des äusseren Gehörganges im Gebiete des knorpeligen Gehörganges, sowohl in der vorderen wie in der hinteren Hälfte, ausschliesslich den Zweigen des N. auriculo-temporalis angehören, welche auch die Haut der vorderen Hälfte des knöchernen Gehörganges versorgen. Das Gebiet des R. auricul. n. vagi beschränkt sich nach Hasse, insofern der Gehörgang in Frage kommt, ausschliesslich auf die Haut der hinteren Hälfte des knöchernen Gehörganges. Mit dieser Darstellung stimmen auch die Angaben von Brühl-Politzer[9]) überein.

Wenn wir unsere Erfahrung, dass der Gehörgangshusten fast ausschliesslich von einer bestimmten Gegend auslösbar ist, mit den anatomischen Verhältnissen der cutanen Gehörgangsnerven zusammenhalten, so glauben wir berechtigt zu sein, als centripetale Strecke dieses Hustenreflexes den Ramus auricul. n. vagi und im Weiteren die Vagusbahn anzusprechen. Wir befinden uns hierbei in Uebereinstimmung mit der Mehrzahl der Autoren, ohne dass wir ihre diesbezüglichen Angaben stets als begründet bezeichnen könnten, zumal die Existenz einer besonderen tussigenen Zone im Versorgungsbereiche des Ramus auricul. n. vagi ihnen zum grösseren Theile nicht bekannt war. Einige Autoren, z. B. Wilde und Jacobson[10]), lassen es auch, anscheinend aus eben diesem Grunde, unentschieden, ob der Vagus oder der Trigeminus die Uebertragung des Reizes nach dem Hustencentrum bewirkt. Wille, der nicht nur einen nasalen und pharyngealen, sondern auch einen auricularen Trigeminushusten construirt, erklärt, dass der bei Reinigung des Ohres auftretende und nur auf Reizung der vorderen Partie des äusseren Gehörganges beruhende Husten „trigeminalen Ursprunges" sei; dafür sprächen Neurosen, die gewöhnlich auch sonst im Trigeminusgebiete bei diesen Personen heimisch seien. Wir begnügen uns mit der blossen Anführung dieser Behauptung, die auf einer ganz unrichtigen Beobachtung basirt ist.

---

[6]) Hyrtl: Lehrbuch der Anatomie des Menschen. 1863, 8. Aufl.
[7]) E. Zuckerkandl: Gehörorgan. Eulenburg's Realencyclopädie, 1888.
[8]) C. Hasse: Handatlas der sens. u. motor. Gebiete der Hirn- und Rückenmarksnerven 1895. Tafel VII.
[9]) Brühl-Politzer: Atlas und Grundriss der Ohrenheilkunde 1901.
[10]) L. Jacobson: Lehrbuch der Ohrenheilkunde 1898, 2. Aufl.

Digitized by Google

Lässt uns die anatomische Vertheilung der Nerven fast als sicher erscheinen, dass nur im Gebiete des Ram. auricul. n. vagi der Gehörgangshusten hervorzurufen ist, so wirft sich die Frage auf, warum sich die Auslösungsstelle nicht auf die ganze hintere Wand des knöchernen Gehörganges erstreckt. Auch hier wollen wir auf anatomische Thatsachen verweisen. Bekanntlich betheiligen sich an der Bildung des äusseren Gehörganges hauptsächlich der Schuppen- und Paukentheil, viel weniger der Warzentheil des Schläfebeins, und zwar ist die ganze untere und vordere Gehörgangswand vom Paukentheil geformt, während an der Bildung der hinteren Wand Pauken-, Warzen- und Schuppentheil participiren, wobei der innere Abschnitt der hinteren Wand vorzugsweise vom Os tympanicum, der äussere Abschnitt hauptsächlich vom Os squamosum, zum Theil auch von der Pars mastoidea gebildet wird. Das Os tympanicum reicht an der vorderen Wand des knöchernen Gehörganges bis zu dessen Dach, an der hinteren Wand aber nur etwa bis zur Hälfte derselben hinauf, so dass der obere Theil der letzteren noch vom Os squamosum gebildet wird [Politzer[11]), Schwalbe]. Entsprechend der verschiedenen Zusammensetzung des knöchernen Gehörganges zeigt auch die Hautbekleidung einen verschiedenen Bau. So wie im ganzen knorpeligen Gehörgange, hat auch die Hautbekleidung am Dache des knöchernen Gehörganges, soweit dieses vom Os squamosum gebildet wird, im Allgemeinen noch die gewöhnliche Beschaffenheit der äusseren Haut und eine ansehnliche Dicke von etwa $1^1/_2$ mm (Schwalbe). Da das Os squamosum am Dache des knöchernen Gehörganges nach der Tiefe des letzteren immer mehr durch das Os tympanicum eingeengt wird, so wird diese dicke Hautbekleidung nach dem Trommelfelle zu immer schmäler. Dagegen erscheint im übrigen Abschnitte des knöchernen Gehörganges, soweit derselbe vom Os tympanicum begrenzt wird, die Haut sehr dünn, nur 0,1 mm dick und mit dem Periost zu einer glänzenden fibrösen Masse verwachsen. In den Hautbereich der hinteren oberen knöchernen Gehörgangswand erstreckt sich jene von Tröltsch zuerst nachgewiesene dreieckige Zone der drüsigen Elemente (Schwalbe, Politzer). Wir finden also am Boden des knöchernen Gehörganges und der unteren Hälfte seiner hinteren Wand eine ausserordentlich dünne Hautbekleidung, während jene der oberen Hälfte der hinteren Wand viel dicker ist. In der unteren hinteren Wand liegt nun auch der Darstellung von Hasse nach, und zwar in dem lateralen Antheile des knöchernen Gehörganges, die Eintrittsstelle des Ram. auricul. n. vagi in die Gehörgangshaut. Hier finden sich also die Fasern des Nerven vereint vor und strahlen in die Haut hinein. Die ausserordentlich dünne Bedeckung bedingt eine leichte Zugänglichkeit der Nervenfasern für die mechanische Reizung, bei welcher an dieser Stelle so viele Fasern gleichzeitig getroffen werden können. Wenn die Hustenauslösung weiter medialwärts nicht in demselben Maasse erfolgt, so rührt dies möglicher Weise von der geringeren Zahl der bei der Reizung hier angetroffenen Fasern her.

---

[11]) A. Politzer: Die anatomische und histologische Zergliederung des menschlichen Gehörorgans, 1889. — Lehrbuch der Ohrenheilk. 1901, 4. Aufl

Digitized by Google

Die Angaben von Strübing[12]) und Guder, dass der Ohrhusten unter durchaus normalen Verhältnissen des Nervensystems, und jene von Wilde, dass er ohne jede Erkrankung der Athemwege sich vorfinde, zeigen sich in unseren Fällen völlig bestätigt. Wir halten gleichfalls den Gehörgangshusten für einen physiologischen Reflex. Allerdings scheint er bei Leuten mit — besonders frischen — Erkrankungen der Luftwege leichter auslösbar zu sein. Ja, in einem Falle acuter Laryngitis bei einem 25jährigen Studenten, wo von beiden Gehörgängen Husten zu erzeugen war, fiel uns auf, dass die tussigene Zone den gewöhnlichen Bereich insofern überschritt, als auch von der hinteren oberen Wand des lateralen Antheiles des knöchernen Gehörganges Husten durch die Berührung der Hautbekleidung entstand.

Die Frage, weshalb der Gehörgangshusten nur bei einem Bruchtheil der Menschen vorkommt, mit Innervationsanomalien schlechtweg zu erklären, wie dies Guder thut, scheint uns nicht gerechtfertigt. Hingegen wissen wir, dass nur ein Theil der vom N. vagus innervirten Gebiete tussigene Zonen sind, und dass eine Hustenauslösung in anderen Partien, beispielsweise im Kehlkopfeingange nicht zur Norm gehört. Und selbst im Hustenbereich des Kehlkopfes und der Luftröhre sind nicht alle Stellen gleich, sondern manche bedeutend empfindlicher mit Husten reagirend als die übrigen. Wenn wir diese Unterschiede, wozu wir uns berechtigt glauben, mit der (verschieden reichlichen) Vertheilung solcher Vagusfasern erklären, die mit dem Hustencentrum in enger Beziehung stehen, die also einen Theil der Hustenreflexbahn bilden, so ist das verschiedene Verhalten des Ramus auricularis bei den einzelnen Menschen durch seinen individuell verschiedenen Gehalt an „Hustenreflexbahnfasern" verständlich. Eine derartige Variabilität an einem Vagusaste, der, was nur entwicklungsgeschichtlich erklärt werden kann, in die Haut verlagert ist und dessen hustenauslösende Qualität für den Gesammtorganismus fast jede Bedeutung eingebüsst hat, ist durchaus nicht überraschend.

Die geringe Ausdehnung des übrigens nur bei einem Bruchtheile der Menschen hustenempfindlichen Gebietes macht es verständlich, warum sich Fremdkörper im äusseren Gehörgange häufig vorfinden, ohne irgend welche Reflexerscheinungen von Seiten des Vagus zu produciren. Die Auslösung von Husten und anderen Vagussymptomen durch Fremdkörper gehört, wie Jacobson richtig bemerkt, zu den seltenen Ausnahmen, und demgemäss findet man manchmal Gegenstände im Gehörgange, die Jahre oder Jahrzehnte darin ohne Schaden für ihren Träger ruhen. Wir möchten beispielsweise einen solchen Fall unserer Beobachtung hier anführen: Bei einem über nasale Obstruction klagenden, sonst gesunden 19jährigen Jüngling fand sich bei der Otoscopie in der Tiefe des rechten äusseren Gehörganges am Boden desselben nur wenig nach aussen vom Sinus meatus Meyer gelegen ein schwarzer Körper, der nach der Extraction mittels der Kniepincette sich als ein 1 cm langer, 3,5 mm breiter Käfer ohne Kopf erwies. Es war ein Elateride, wahrscheinlich Athous niger L., ein auf Gebüschen

[12]) P. Strübing: Zur Lehre vom Husten. Wiener med. Presse 1883, No. 44 u. 46.

Digitized by Google

häufig vorkommender Käfer. Er kam nach des Patienten und seiner Angehörigen Angabe vor 14 Jahren in das rechte Ohr und verursachte starken Lärm, aber keinen Schmerz. Ueber die Art der ärztlichen Behandlung vermag Patient nichts mehr anzugeben. Der einzige Unterschied dieses Ohres gegenüber dem anderen bestand während der ganzen Zeit des Verweilens des fremden Körpers im Ohre darin, dass nach dem Bade das eingedrungene Wasser im rechten Ohre längere Zeit verblieb und Schwerhörigkeit verursachte. Mit dem Ausflusse des Wassers stellte sich auch jedes Mal das Gehör so gut her, wie es auf dem anderen Ohre war. Der trocken aufbewahrte Käfer hat sich auch seit der vor $1^1/_2$ Jahren erfolgten Extraction nicht verändert.

Der Gehörgangshusten ist niemals ein idiopathischer; ob er nur experimentell bei Berührung entsteht oder lange Zeit hindurch anscheinend spontan auftritt, es handelt sich stets um eine secundäre, durch locale Irritation der peripheren Endapparate der erwähnten Nervenfasern bedingte Erscheinung.

Während wir im Vorstehenden durchaus bekannte tussigene Regionen besprachen, bringen wir im Nachfolgenden einige eigene Beobachtungen, aus denen hervorgeht, dass mitunter auch von dem Mittelohre her und speciell von der medialen Wand der Paukenhöhle Husten hervorgerufen werden kann, was bisher völlig unbekannt war.

Fall 1. Victor von K—y, öffentlicher Beamter, 30 Jahre alt, trat am 2. III. 1901 wegen rechtsseitiger Otorrhoe in unsere Behandlung. Aus der Anamnese sei Folgendes hervorgehoben: Patient machte im 2. Lebensjahre Scharlach durch, wobei sich Ohrenfluss einstellte, der seither mit geringen Unterbrechungen anhält. Vor acht Jahren stand Pat. deshalb in längerer ohrenärztlicher Behandlung, die aber keinen Erfolg hatte. Im Alter von 8—9 Jahren wurde er wegen Verstopfung der Nase in ein öffentliches Ambulatorium gebracht, wo ihm von einem Arzte bei der digitalen Untersuchung des Epipharynx das Gaumensegel eingerissen wurde. Ueber Kopfschmerz, Schwindel, Erbrechen oder Ohrgeräusche hat und hatte er nie zu klagen.

Bei dem sonst völlig gesunden Manne fanden sich in der Nase und im Kehlkopfe normale Verhältnisse, im Rachen eine Formveränderung des weichen Gaumens ohne welche Lähmungserscheinungen desselben. Linkes Ohr normal. Im rechten Ohre stinkende Eiterung und eine linsengrosse, nicht randständige Perforation im hinteren oberen Quadranten des weisslich verdickten Trommelfelles; in derselben lag die Kuppe einer von der medialen Paukenhöhlenwand entspringenden Granulation. Die Functionsprüfung ergab eine bedeutende Herabsetzung des Gehörs auf dem rechten Ohre für Uhr, Flüster- und Conversationssprache. Die tiefen Stimmgabeln wurden daselbst auf dem Wege der Luftleitung nicht gehört; Weber wird nach dem rechten Ohre lateralisirt, Rinne daselbst negativ, Kopfknochenleitung daselbst verlängert.

Die Erkrankung des rechten Ohres erwies sich als sehr hartnäckig. Insbesondere stellten sich trotz Abtragung des oberflächlichen Theiles der Granulation und oftmals wiederholter Aetzungen des Stumpfes mit den verschiedensten caustischen Mitteln, Verschorfungen mittels des Galvanocauters und Auskratzungen mit dem scharfen Löffel immer wieder Recidive derselben ein. Unter gleichzeitigen reichlichen Ausspülungen des Kuppelraumes und dem Gebrauche von Borsalicylspiritustropfen trat sehr langsam Besserung ein, bis endlich im December 1901 die Absonderung aus dem rechten Ohre völlig versiegt war. Die Oeffnung im Trommelfelle hatte aber, zum

Digitized by Google

Theile in Folge mehrfach vorgenommener Incisionen der oberhalb derselben gelegenen Trommelfellpartie, bedeutend zugenommen, sich nunmehr fast auf die ganze hintere Hälfte des Trommelfelles erstreckt und war randständig geworden. Durch diese Oeffnung hindurch sah man sehr deutlich das Promontorium, die Nische zum runden und jene zum ovalen Fenster. Die Paukenhöhlenschleimhaut war völlig trocken, von einer Schwellung derselben nirgends etwas bemerkbar. Dieser Zustand hielt, wie eine oftmalige Controle ergab, im Laufe des Jahres 1902 vollkommen an. Pat. hielt sich für geheilt, das Hörvermögen hatte zugenommen.

Im Jahre 1903 und im ersten Halbjahr 1904 liess sich Pat. nicht blicken, bis er auf mehrmalige dringende persönliche Aufforderung am 5. VII 1904 in der Ordination erschien. Laut seinen Angaben befinde er sich stets wohl: das rechte Ohr sondere nichts ab, nur hier und da habe er eine ganz trockene Masse aus demselben entfernt. Die Untersuchung ergab im rechten Gehörgange die Anwesenheit sehr fester, eingetrockneter Massen, die zum grösseren Theile aus Cerumen bestanden, nach innen davon lag ein erbsengrosser Klumpen, der an dem unteren Rande der äusseren oberen Paukenhöhlenwand festgehalten wurde und aus eingetrocknetem, weisslichem Material zusammengesetzt war. Das Trommelfell erschien zum grössten Theile zerstört und nur in der vordersten unteren Partie in Form einer schmalen Falte erhalten, von den Gehörknöchelchen war nichts zu finden. Vom Kuppelraume hingen einige weissliche Membranen in's Gesichtsfeld herab. Die Paukenhöhle erschien völlig trocken und bot eine klare Uebersicht über die Gebilde der gesammten medialen Paukenhöhlenwand, deren Schleimhaut trocken, sehr zart und dünn und von theils weisslich-gelber, theils gelbrother Farbe war. Das Gehör hat sich gegen früher verschlechtert. Keine Behandlung, nur mechanische Reinigung von den trockenen Membranen.

Am 12. VII. ergab die Untersuchung der inneren Organe normale Verhältnisse. Das rechte Ohr war trocken. Untersuchung des Kuppelraumes mit der Sonde. Ueber dem ovalen Fenster ist ein queres, von vorn nach hinten gerichtetes Gebilde sichtbar, das bei der Berührung über dem hinteren Theile des ovalen Fensters sich als Facialiswulst erweist, indem der Pat. hierbei angiebt, „es habe ihm den Mundwinkel nach rechts gerissen, ohne dass es weh gethan hätte".

Infolge unserer Sommerferien sahen wir den Pat. erst am 29. VIII. wieder. Kurze Zeit nach der vorigen Untersuchung, also ungefähr um Mitte Juli, begann das Ohr zu fliessen. Patient verwendete 3proc. Wasserstoffhyperoxyd-Lösung. Die Paukenhöhlenschleimhaut ist bei der diesmaligen Untersuchung mit schleimigem Eiter bedeckt, stark geröthet und deutlich verdickt. Vom Kuppelraume hängen weissliche Membranen herab. In der folgenden Zeit steht Pat. wieder regelmässig in unserer Beobachtung Die Absonderung vermindert sich allmählich, dauert aber noch an, die mediale Paukenhöhlenschleimhaut ist noch immer stark geröthet und geschwellt, wenn auch weniger als früher. Die Behandlung besteht in regelmässiger Ausspülung des Kuppelraumes und Anwendung von Borsalicylspiritustropfen und verschiedener pulverförmiger Medicamente. Von einer Radicaloperation will Pat. nichts hören, obwohl er hinsichtlich der Prognose seines Leidens oft sehr ängstlich ist.

Am 21. XI. 1901 war, nachdem die Schleimhautschwellung in der Paukenhöhle ganz verschwunden und nur mehr eine minimale Feuchtigkeit vorhanden war, zum ersten Male folgende Erscheinung von uns constatirt worden. Bei Berührung der medialen Paukenhöhlenwand mittels der stumpfen Sondenkuppe in der Gegend des Promontoriums ohne jede Berührung des Gehörganges und des Trommelfelles trat starker Husten ein. Berührung des Trommelfelles löst keinen Husten aus. Spontaner Husten besteht nicht. Pat. erinnert sich nicht, in der letzten Zeit an Husten gelitten zu haben.

Digitized by Google

Der Husten ist mit starkem Kitzel in der Kehlkopfgegend und mit Thränenträufeln des rechten Auges verbunden. Diese Erscheinung liess sich bei vielen späteren Untersuchungen in den Jahren 1901 und 1902 immer wieder constant prompt hervorrufen. Als Pat. im Juli 1904 wiederkam, war schon bei feinster Berührung des Promontoriums in und unterhalb seiner Mitte mittels des Sondenkopfes der erwähnte Husten zu erzeugen. Je weiter man sich von diesem Bezirke peripherwärts nach allen Richtungen entfernte, um so weniger rasch und intensiv, aber trotzdem sicher trat bei Sondenberührung der Husten ein. Nach Aufhören der Sondenreizung bestand durch einige Minuten noch Kitzel im Halse und Neigung zum Husten. Auch die Berührung des vordersten Antheiles der medialen Paukenhöhlenwand löst so wie die des Promontoriums auch bei der leichtesten und zartesten Sondenberührung Husten aus. Hingegen ergab der Ende August vorgenommene Versuch, durch Berührung der jetzt acut entzündlich geschwellten Paukenschleimhaut Husten auszulösen, an allen Stellen ein völlig negatives Resultat. Schon gegen Mitte September aber war, nachdem die Schleimhaut etwas abgeschwollen war, Husten sowohl von dem Promontorium wie von dem vordersten Theile der medialen Paukenhöhlenwand prompt auszulösen und seither bei öfteren Untersuchungen wieder zu erzeugen. Während aber, so lange die Paukenschleimhaut an der Labyrinthwand dünn war, der Husten von vielen Stellen derselben auslösbar gewesen ist, an den genannten Stellen schon bei der zartesten Berührung mit der Sonde, an anderen erst bei etwas längerer und stärkerer Reizung, zeigte es sich nun, dass die Hustenauslösung anfänglich nur von den empfindlichsten Stellen — dem Promontorium und der vordersten oberen Partie der Labyrinthwand — und nachher erst von einigen anderen Stellen her sich einstellte. Doch war auch noch in der jüngsten Zeit der Husten nicht mit derselben Leichtigkeit wie in der Periode völliger Trockenheit des Mittelohres hervorzurufen, da es hierzu nun einer viel weniger flüchtigen und weniger zarten mechanischen Reizung bedarf. Auch tritt bei Berührung vieler Stellen der Labyrinthwand keine Hustenbewegung, sondern nur ein geringeres oder stärkeres Kitzelgefühl in der Kehlkopfgegend ein.

Es ist noch nachzutragen, dass bei jeder Untersuchung nur eine einzelne Region der medialen Paukenhöhlenwand auf die Reaction mit Husten geprüft und im Falle eines positiven Resultates von der Berührung einer weiteren Stelle Abstand genommen wurde, während bei negativem Ausfall des Versuches noch in derselben Sitzung eine andere Partie der Labyrinthwand mechanisch gereizt wurde. Jedes Mal war der ausgelöste Husten ein trockener, krampfhafter, aus mehreren heftigen, auf einander folgenden Exspirationsstössen zusammengesetzt, nicht unterdrückbar. Derselbe war mit einer in die Kehlkopfgegend projicirten starken Kitzelempfindung und mit Thränenträufeln des rechten Auges verbunden. Immer wurde auch die Berührung der Paukenhöhlenwand, und zwar in nicht schmerzhafter Weise, empfunden. Geschmackssensationen traten niemals auf. Die wiederholt vorgenommenen Versuche, von der Nase oder vom Rachen, sowie von den beiden Gehörgängen Husten auszulösen, blieben stets völlig erfolglos. Die Berührung des Trommelfelles und später seines Restes war schmerzlos und ohne jede Reaction. Spontaner Husten bestand auch während der ganzen Zeit, wo die Behandlung ausgesetzt war, also von 1901 bis 1904, und auch seit Wiederaufnahme der Behandlung nicht.

Fall 2. Andreas Z—n, Strassenaufseher, 43 Jahre alt, trat am 25. VIII. 1904 in Behandlung. Er ist stets gesund gewesen, bis er vor drei Monaten an acuter rechtsseitiger Mittelohrentzündung erkrankte. Die heftigen Schmerzen wurden durch die Paracentese des Trommelfelles beseitigt; es stellte sich dann Ohrenfluss ein, der trotz regelmässiger Behandlung fortwährend ohne Besserung andauert. Pat. klagt über Kopfschmerz,

Digitized by Google

fast tägliches Erbrechen und öfter auftretenden Schwindel. Die Untersuchung ergab: Linkes Ohr gesund. Im rechten Ohre Eiterung und doppelte Perforation des entzündlich verdickten und stark gerötheten Trommelfelles. Vom Hammer nichts zu entdecken. Die vordere grössere und die hintere kleinere Trommelfellöffnung waren nur durch eine schmale, von oben nach unten ziehende Brücke aus Weichtheilgewebe getrennt. Eine mit der Sondenkuppe in der vorderen Hälfte der medialen Paukenhöhlenwand mit stärkerem Druck und gleitender seitlicher Bewegung ausgeübte Berührung ruft Husten hervor. Pat. verspürt hierbei den Hustenreiz an der hinteren Rachenwand. Die Trommelfellbrücke schmolz in der nächsten Zeit ein und es blieb von ihr nur ein kurzes Bürzel oben zurück. Man konnte nun sehr häufig und mit völliger Constanz sich davon überzeugen, dass fast von jeder zugänglichen Stelle der medialen Paukenhöhlenwand Kratzen im Halse und Krampfhusten durch Berührung mit der Sonde erzeugt werden konnte. Besonders leicht gelang dies vom Promontorium und fast ebenso leicht von der Mitte der vorderen Partie der Labyrinthwand der Paukenhöhle in der Richtung zur Tuba Eustachii. Von den übrigen Stellen entstand zwar auch stets starkes Kratzen oder Kitzeln im Halse, jedoch trat mitunter kein Husten auf, mitunter wieder nur, wenn die gleitende Bewegung über die gewählte Stelle mit stärkerem Drucke verbunden wurde. Auch bemerkte man, dass manchmal von einer Stelle nur Kratzen im Halse, ein anderes Mal von derselben Stelle ausserdem noch Husten entstand. Das Gefühl des Kratzens oder Kitzels wurde vom Patienten gewöhnlich in den mittleren Theil des Rachens localisirt. Bei Berührung der vorderen der beiden erwähnten besonders empfindlichen Reizstellen verband sich jedes Mal mit der ausgelösten Kitzelempfindung und der Hustenbewegung ein schiessendes, stechendes Gefühl im rechten Auge und Thränenträufeln desselben. Die Berührung der Paukenschleimhaut wurde stets deutlich empfunden. Geschmacks-Empfindungen traten dabei nie auf.

Von der Nase her war Husten nicht auslösbar. Berührung der hinteren unteren Wand des äusseren Gehörganges in seiner Mitte ruft von jeder Seite her Krampfhusten hervor. Spontaner Husten bestand anfänglich in sehr geringem Maasse; in den späteren Wochen nahm er etwas zu und war mit Auswurf verbunden. Die Untersuchung der Lunge ergab an der linken Lungenspitze sowohl vorn als rückwärts leicht verkürzten Percussionsschall und bei der Auscultation trockene, knarrende Rhonchi. Allgemeinbefinden. Esslust und Schlaf gut; selten leichtes Schwitzen Nachts. Im Ohrsecrete waren keine Tuberkelbacillen zu finden.

In unserem ersten Falle finden wir das auffällige Phänomen, das wir als endotympanalen oder Paukenhöhlenhusten bezeichnen, bei einem im Allgemeinen gesunden, etwas ängstlichen Mann, dessen chronische Mittelohreiterung mit einem Cholesteatom complicirt ist. Der Husten trat bei ihm vorerst zu einer Zeit auf, wo die erwähnte der inneren Paukenhöhlenwand aufsitzende Granulation eben der Behandlung gewichen war, und wir waren damals geneigt gewesen, die häufige durch die verschiedenen Eingriffe stattgehabte Reizung der Ursprungsstelle der Granulation als erregendes Moment für die Entstehung des Hustens zu beschuldigen. Nach Ablauf von drei Jahren fanden wir jedoch die hustenempfindliche Partie nicht mehr auf die ursprüngliche Stelle begrenzt, sondern jede Stelle der medialen Paukenhöhlenwand, die jetzt völlig frei dalag, reagirte auf Berührung mit Kitzel im Kehlkopf und krampfhaften Hustenbewegungen. Doch fanden sich auch jetzt und später die beiden erwähnten Stellen besonders empfindlich reagirend. Bemerkenswerth ist, dass einmal der

Digitized by Google

Versuch der Hustenauslösung versagte, als nämlich infolge eines acuten Aufflammens des Mittelohrprocesses eine stärkere Schwellung der Paukenschleimhaut eingetreten war. Im Bereiche seiner Athmungswege bietet der Patient keinerlei krankhafte Erscheinungen dar.

Im zweiten Falle haben wir es mit einem an einer bacillären Lungenspitzenaffection laborirenden, im mittleren Lebensalter stehenden, früher stets gesunden Manne zu thun. Auch hier fanden wir den endotympanalen Husten besonders von den beiden hervorgehobenen Localisationen her leicht auslösbar. Hier trat bei Reizung der vorderen derselben ausser dem auch im ersten Falle beobachteten reflectorischen Thränenträufeln eine Sensibilitätsirradiation in den Bereich des ersten Astes des gleichseitigen Trigeminus ein.

Endlich konnten wir in einem dritten Falle, einem mit beiderseitiger chronischer Otorrhoe behafteten, 32jährigen academischen Maler, durch Berührung der hinteren unteren Labyrinthwand der linken Paukenhöhle das Gefühl von Kitzel oder Kratzen im Halse hervorrufen, ohne dass damit eine Hustenbewegung verbunden gewesen wäre. Diese Erscheinung verlor sich im Laufe der nächsten Wochen während der Behandlung seines Leidens. Urbantschitsch[13]) erwähnt bereits einen analogen Fall, wo eine Sondenberührung der inneren Paukenwand eine Empfindung von Kratzen an der hinteren Rachenwand erregte, und bezieht dieselbe auf eine vom Plexus tympanicus auf das Gebiet des Glossopharyngeus stattgehabte Einwirkung.

Die Möglichkeit einer Beeinflussung des Hustencentrums vom Plexus tympanicus her war bisher unbekannt. Wenigstens lassen sich die Angaben von Frank[14]) nicht in dem Sinne auffassen, als sei dieser Autor zu seiner Behauptung auf Grund genauer Untersuchung und nicht nur oberflächlicher Annahme gekommen. Bei der Besprechung der Entfernung der die Besichtigung der Trommelhöhle störenden Absonderungen mittels Injectionen sagt nämlich Frank, dass „es sich manchmal ereigne, dass zarte, reizbare oder schwächliche Personen während dieser Operation, namentlich durch die Einspritzungen, die stets angreifen, plötzlich von Schwindel, Zuckungen im Gesichte und in den Gliedern, Husten, Erbrechen und Kopfschmerz befallen werden. Diese unangenehmen, auf einer Reizung der Nerven in der Trommelhöhle beruhenden Zufälle gehen gewöhnlich bald vorüber, sobald man nur dem Kranken einige Ruhe vergönnt und die Injectionen oder das Sondiren vorläufig nicht wieder fortsetzt". Auch Rau[15]) berichtet, dass reinigende Injectionen (in die Paukenhöhle) zwar nicht unbedingt zu widerrathen und bei torpiden Subjecten ohne allen Nachtheil ausführbar seien, aber bei zarten, empfindlichen Personen nicht selten augenblicklich bedenkliche Zufälle, Schwindel, Brechreiz, convulsivische Zuckungen der Gesichtsmuskeln und qualvolle Hustenanfälle erregen. Dass bei der Ausspritzung des Ohres bei durchlöchertem Trommelfelle

---

[13]) Victor Urbantschitsch: Lehrbuch der Ohrenheilkunde. 4. Auflage, 1901.

[14]) Frank: Pract. Anleitung zur Erkenntniss u. Behandlung d. Ohrenkrankheiten, 1845.

[15]) Rau: Lehrbuch der Ohrenheilkunde. 1856.

Digitized by Google

Flüssigkeit durch die Tuba Eustachii in den Rachen und weiter nach abwärts kommen und hier durch Reizung Husten hervorrufen kann, ist ja eine sehr häufige Erscheinung, und gewöhnlich geben die Patienten selbst als Ursache des Hustens an, das Wasser sei ihnen in den Hals gekommen. Da wahrscheinlich dieselbe Ursache dem von Frank und Rau beobachteten Husten zu Grunde liegt, so ist die von dem ersteren Autor beschuldigte Reizung der Trommelhöhlennerven zur Erklärung desselben ganz überflüssig.

Es war uns nicht möglich, aus der älteren Literatur einen Hinweis auf die Existenz eines Paukenhöhlenhustens zu gewinnen. Erst in jener der jüngsten Zeit glauben wir einen mit Wahrscheinlichkeit hierher zu zählenden Fall gefunden zu haben. In der Sitzung vom 2. März 1904 des dänischen oto-laryngologischen Vereines stellte nämlich Vald. Klein[16]) ein 24jähriges Mädchen mit andauerndem Husten vor, das ohne jede Erkrankung des Respirationstractes nur an einer linksseitigen Mittelohreiterung litt. „Bei der Untersuchung fand sich hier ein erbsengrosser Polyp; auffallender Weise hustete Patientin jedesmal bei der leisesten Berührung des Polypen." Nach Entfernung des Polypen hörte der Husten vollständig auf. Wir möchten hier daran erinnern, dass schon Schwartze[17]) Ohrpolypen die Ursache langdauernden Hustens abgeben sah. Doch war man stets der Ansicht, dass der Reflexhusten infolge der durch den Polypen bewirkten mechanischen Reizung des Ramus auricularis im Gehörgange zu Stande kommt. Trotz der leider ungenügenden Darstellung des Klein'schen Falles glauben wir annehmen zu dürfen, dass es sich wahrscheinlich um einen von der Schleimhaut der Paukenhöhle entspringenden Polypen handelte und dass bei seiner Berührung nicht gleichzeitig ein indirecter Druck auf den Ramus auricularis n. vagi oder seiner Verästelungen ausgeübt wurde. Dies als richtig vorausgesetzt, muss die durch Berührung des Polypen erzielte Erzeugung von Husten auf eine Reizung eines Zweiges des Plexus tympanicus bezogen werden, von wo aus auf dem noch zu besprechenden Wege des Reflexes der Husten ausgelöst wurde. Es ist nur schade, dass nicht nach der Entfernung des Polypen seine Ursprungsstelle mit der Sonde berührt wurde, die wahrscheinlich auch hier denselben Reflex hervorgerufen haben würde.

Der Paukenhöhlenhusten tritt in einer rudimentären und einer vollentwickelten Form auf. Die erstere ist in jener von Urbantschitsch und von uns beobachteten Erscheinung gegeben, dass bei Sondenberührung einer Stelle der Paukenschleimhaut eine Empfindung von Kitzel oder Kratzen an der hinteren Kehlkopf-Rachenwand auftritt. Wir betrachten aber diese Erscheinung nicht als eine Empfindungsirradiation, wie dies Urbantschitsch thut, sondern sind auf Grund der Beobachtungen an unseren vorerwähnten Patienten, dass einerseits gleichzeitig von einer Stelle der medialen Paukenhöhlenwand Schlundkitzel mit, von einer anderen Stelle dieselbe Empfindung ohne Husten, andererseits zu verschiedenen Zeiten von derselben Stelle bei ver-

[16]) Vald. Klein: Verhandlungen des dänischen oto-laryngol. Vereines. Monatsschrift für Ohrenheilkunde 1904, No. 6.

[17]) Schwartze: Die chirurg. Krankheiten des Ohres, 1885.

Digitized by Google

schiedenem (Schwellungs-) Zustande der Schleimhaut Kratzen im Halse bald mit, bald ohne Husten erzeugt wurde, zu der Ansicht gekommen, dass es sich jedesmal bei Sondenreizung der betreffenden Schleimhautstellen um eine gleichzeitige Auslösung sowohl der bewussten als Kitzel oder Kratzen bezeichneten Empfindung im Kehlkopfe oder Rachen als des motorischen reflectorischen Hustenactes handelte. Allerdings hat es den Anschein, als würde das erwähnte sensible Phaenomen schon bei geringerer Reizgrösse in die Erscheinung treten, als bei welcher eine deutliche Hustenaction bewirkt wird (siehe unten). Wir erinnern hier auch an jene drei mit Cerumenpfröpfen behafteten Patienten Catti's[18]), von denen zwei über beständiges Kitzelgefühl im Halse klagten, während der dritte an nervösem Husten litt, ferner dass auch die Sondenberührung der hustenempfindlichen Partie des äusseren Gehörganges in manchen Fällen nur Kitzel im Halse hervorruft.

Bei der vollentwickelten Form des endotympanalen Hustens handelt es sich um das auf mechanische Reizung einer Paukenschleimhautstelle erfolgende gleichzeitige Auftreten einer wohlcharacterisirten Hustenbewegung und der damit verknüpften Reizempfindung im Halse, welche mit zunehmender Stärke des Hustens immer mehr in den Hintergrund tritt. Der Husten ist trocken, krampfhaft, aus mehreren unmittelbar auf einander folgenden starken Stössen zusammengesetzt und kann sich auch durch eine Inspiration von dem vorigen Act getrennt wiederholen. Mitunter bleibt nach dem Ablauf desselben noch für einige Minuten ein Reizgefühl im Halse mit Neigung zum Husten zurück, um dann ganz zu verschwinden. Der Paukenhöhlenhusten combinirt sich bei manchen Personen mit gleichzeitigen Reizungssymptomen von Seite des Nervus trigeminus.

Die hustenauslösende Veranlassung bestand in unseren Fällen in einer Sondenberührung der medialen Paukenschleimhaut, wobei an einem Orte schon eine leise, aber nicht zu flüchtige Berührung zum Zustandekommen des Reflexes genügte, während an einem anderen die Berührung durch einige Secunden fortwährend in mehr oder weniger zarter Weise wiederholt werden musste, an einem anderen wieder ausser der Berührung entweder ein stärkerer Druck oder eine mit leichterem oder stärkerem Druck verbundene gleitende Bewegung hin und zurück längs der betreffenden Stelle nothwendig war. Der Reflex bestand wie oben erwähnt nicht stets in thatsächlichen Hustenbewegungen, sondern mitunter nur in Hustenreiz oder in der sensiblen Kitzel- oder Kratzempfindung im Halse. Diese Empfindung wurde in den Kehlkopf oder in den Rachen verlegt. Wir müssen aber hier daran erinnern, dass das Localisationsvermögen bei Empfindungen in den Halsorganen bekanntlich meist schlecht entwickelt ist [Schadewaldt[19])], so dass die verschiedenen Angaben über den Sitz der erwähnten Empfindung auf den mangelhaften Ortssinn in den Halsorganen zurückgeführt werden dürfen.

---

[18]) Catti: 8. internat. Congress zu Kopenhagen 1884. Compte-rendu. Tome IV, pag 38.

[19]) Schadewaldt: Ueber die Localisation von Empfindungen in den Halsorganen. Deutsche med. Wochenschr. 1887.

Digitized by Google

Ein sich irgendwie bemerkbar machender nervöser Zustand unserer Patienten war nicht zu constatiren. Nur der zweite unserer Fälle war mit einem geringen spontanen Husten infolge einer Erkrankung der Athmungsorgane behaftet, während in den beiden anderen Fällen jede Affection derselben und auch spontaner Husten fehlte.

Der Uebergang des nur experimentell auslösbaren endotympanalen Hustens in einen spontanen wurde von uns nicht beobachtet; möglicherweise handelt es sich in der Vald. Klein'schen Beobachtung um einen solchen Fall. Immer ist der Paukenhöhlenhusten sowie der Gehörgangshusten ein secundärer, jedes Mal durch neuerliche periphere Nervenreizung hervorgebracht, niemals ein idiopathischer Husten.

Zur Untersuchung der centripetalen Reflexbahnstrecke empfiehlt es sich, die Innervationsverhältnisse der Paukenhöhle näher zu betrachten. Denn dass nur die Schleimhautnerven der Paukenhöhle den Weg darstellen, darüber wird wohl kein Zweifel bestehen, und wir brauchen uns nicht mit der Frage zu beschäftigen, ob nicht durch Druck auf das innere Ohr jene Reflexerscheinungen entstanden. Wenn wir von den Nerven der Binnenmuskeln des Ohres, sowie vom Nervus facialis und der Chorda tympani, von welcher in unseren Fällen nichts zu bemerken war, absehen, so bleibt nur jenes als Plexus tympanicus (Pl. Jacobsonii) bezeichnete Nervengeflecht übrig, welches unter anderen Obliegenheiten insbesondere auch jene der sensiblen Versorgung der Paukenschleimhaut erfüllt. Die Grundlage desselben wird von der Anastomose des aus dem Ganglion petrosum des Nervus glossopharyngeus abgehenden Nervus tympanicus (Jacobsonii), der durch den Canaliculus tympanicus in die Paukenhöhle gelangt und hier in einer Furche oder einem Canälchen des Promontoriums aufwärts steigt, mit dem vom Ganglion oticum des Nervus trigeminus kommenden und vom Tegmen her herabziehenden Nervus petrosus superficialis minor gebildet; indem sich ihnen aus dem sympathischen Carotisgeflecht 1—2 Nervi caroticotympanici, ferner der gleichfalls sympathische Nervus petrosus profundus minor und von oben her der Ramus communicans cum plexu tympanico des Facialis [Henle[20])] zugesellen, bilden sie mit ihnen das auf dem Promontorium liegende und durch Einlagerung von Ganglienzellen ausgezeichnete Nervengeflecht. Von den Schleimhautästen dieses Plexus ist einer der constantesten und relativ stärksten der Ramus tubae, der sich bis in die knorpelige Tuba Eustachii erstreckt und, wie Politzer fand, mitunter unmittelbar vom Nervus Jacobsonii abzweigt. Die Schleimhaut, unter welcher die genannten Nervenzweige liegen, zeichnet sich durch ihre ausserordentlich dünne, zarte, transparente und glatte Beschaffenheit aus und ist mit dem Periost besonders in der Gegend des Jacobson'schen Nerven innig verwachsen. Das Epithel ist, abgesehen vom Paukenboden und der Gegend der Tubenmündung, gewöhnlich ein einschichtiges einfaches Pflasterepithel: Schleimdrüsen sind in der Paukenhöhlenschleimhaut nicht vorhanden [Politzer, Siebenmann[21])].

[20]) Henle: Grundriss der Anatomie des Menschen. Neu bearbeitet von Merkel. 1901.

[21]) Siebenmann: Mittelohr und Labyrinth. v. Bardeleben's Handb. d. Anat. d. Menschen 1897, Bd. V, 2. Abth.

Digitized by Google

Die Paukenhöhlenzweige des Glossopharyngeus, welcher der eigentliche sensible Nerv der Paukenhöhle ist [v. Tröltsch[22]), Gruber, Hasse], und des die trophischen Fasern zuführenden Trigeminus sind durch ihre dünne Bedeckung und durch ihre aus der innigen Anheftung der Schleimhaut resultirenden fixen Lage mechanischen Reizungen sehr leicht zugänglich. Durch die Ausbreitung des ganzen Geflechtes am Vorgebirge und durch den Verlauf seines bedeutendsten Stammes, des Jacobson'schen Nerven in der Promontorialfurche ist eben das Promontorium am dichtesten mit Nervenzweigen grösseren Calibers besetzt. Wir finden in Uebereinstimmung damit, dass das Promontorium bei unseren Patienten auf mechanische Reizung am promptesten von allen Stellen der medialen Paukenhöhlenwand mit Husten reagirte. Ob die leichte Reizbarkeit in ihrer vorderen Hälfte auf eine Irritation des Ramus ad tubam zu beziehen ist, wollen wir dahingestellt sein lassen.

Sowie, was wir in unseren Fällen sahen, Schwellung der Schleimhaut den Nerven einen gewissen Schutz gegenüber mechanischen Einwirkungen bieten kann, so dürfte auch in jenen Fällen, wo der Jacobson'sche Nerv oder ausserdem andere Zweige des Paukengeflechtes nicht in offenen Furchen, sondern in theilweise oder völlig geschlossenen Canälchen verlaufen, wie dies nicht selten vorkommt (Urbantschitsch), ihre directe mechanische Erregung behindert sein.

Die centripetale Strecke des Reflexbogens des endotympanalen Hustens könnte also in der Bahn des Trigeminus oder des Glossopharyngeus liegen. Im ersten Falle hätten wir ein neues Beispiel des „Trigeminushustens", als dessen Prototyp der Nasenhusten gilt. Bei unseren Kranken war jedoch nur von der Paukenhöhle her, nicht aber von der Nase her Husten auslösbar, während man doch, falls der Trigeminus den Hustenreiz vermittelt, für die nasalen Trigeminusfasern dieselbe Fähigkeit der Hustenauslösung vermuthen sollte. Wenn man weiter den langen Umweg, den die Erregung in der Bahn des Trigeminus durch das Ganglion oticum zum medullaren Hustencentrum machen muss, mit der kurzen Glossopharyngeusstrecke vergleicht, so wird man sich der Ansicht, dass der letztere Nerv die centripetale Leitung des Reizes besorgt, um so eher zueignen, als er bekanntlich zu dem Nervus vagus und dessen Centren in so enger Beziehung steht, dass die Kerne beider Nerven zum grossen Theile nicht von einander zu trennen sind (Henle). Es erscheint uns demnach wahrscheinlicher, dass die Hustenreizübertragung auf das medulläre Hustencentrum auf dem Wege des Glossopharyngeus zu Stande kommt. Bei Voraussetzung der Richtigkeit dieser Anschauung muss man sich aber die gesetzte Erregung sowohl nach der Richtung des Glossopharyngeus als auch des Trigeminus in unseren beiden ersten Fällen fortgeleitet denken, wo ja nicht allein Husten, sondern gleichzeitig auch eine Reizung des Thränennerven und sensibler Fasern des ersten Trigeminusastes derselben Seite zu Stande kam. Das Auftreten eines lebhaften durchschiessenden Schmerzes im Auge und von Thränenträufeln hat schon Moos[23]) bei

[22]) v. Tröltsch: Lehrbuch der Ohrenheilkunde 1877.
[23]) Moos: Klinik der Ohrenkrankheiten 1866, pag. 286 u. 301.

Digitized by Google

Durchschneidung des Trommelfells und nachher bei jedesmaliger Berührung der Schnittränder beobachtet.

Bei Sondenberührung der Paukenschleimhaut trat in unseren Fällen regelmässig mit dem Husten zugleich das Gefühl des Kitzels oder Kratzens im Halse auf, wobei jedoch ausserdem auch die Berührung der Paukenschleimhaut deutlich empfunden wurde. Die Reizempfindung im Halse tritt bei der Erregung von normalen Hustenstellen constant ein und findet sich auch bei dem nervösen Husten, wo also greifbare Ursachen im Respirationstract nicht nachgewiesen werden können, vor. Strübing trachtet diese Erscheinung in folgender Weise zu erklären: „Wird eine Gruppe von Nervenzellen im Centralorgane gewöhnlich von den Enden ganz bestimmter peripherer Nerven erregt, so kann dann, wenn die Erregung auf anderem Wege, auf anderen Nervenbahnen erfolgt, die Empfindung hervorgerufen werden, dass die Erregung auch jetzt an der Peripherie der gewöhnlich den Reiz leitenden Nerven stattfindet. Die Ganglienzellen haben gewissermaassen die Erfahrung gemacht, dass ihre Erregung von bestimmten peripheren Theilen aus durch die bestimmten sensiblen Nerven vor sich geht, und in diese verlegen sie jetzt die auf anderen Bahnen erfolgte Erregung. So kann also auch der Kitzel, welcher zum Husten reizt, wie bei unserer Patientin, im Kehlkopfe gespürt werden, während die Erregung des Hustencentrums unter den oben besprochenen Verhältnissen nicht durch den Nervus laryngeus superior, sondern durch andere sensible Nerven erfolgt.“ A. Fränkel[24]) kann die Thatsache, dass trotz der absoluten Integrität der Athemorgane die Patienten oft über ein dauerndes Gefühl von Kitzel im Kehlkopfe klagen, nicht anders erklären, als dass der centrale Reiz bei seiner Perception jedesmal auf denjenigen Theil der Peripherie projicirt wird, von dessen Erregung der abnorme Zustand ursprünglich seinen Ausgang nahm. Unsere Anschauung nähert sich der Auffassung von Strübing, von der sie aber in manchen Punkten verschieden ist.

Zwischen Reflexvorgang und Empfindung besteht in ihrer Entstehung eine gewisse Analogie, auf die v. Leyden und Goldscheider[25]) aufmerksam machen. So wie zur Auslösung von Reflexen einfache Reize nicht geeignet sind, sondern Reizreihen, also summirte Reize, nöthig sind — was dafür spricht, dass der Reflexvorgang nicht in einem einfachen Ueberleiten einer Erregung von der centripetalen auf die centrifugale Faser besteht, sondern dass die Leitung Ganglienzellen passiren muss —, so entstehen auch gewisse Empfindungen, wie z. B. Schmerz, durch Reizreihen, und auch bei der Leitung der Empfindungsreize durch die graue Rückenmarksubstanz spielen wahrscheinlich dortige Ganglienzellen eine wesentliche Rolle. Nach dieser Feststellung fahren die Autoren folgendermaassen fort: „Dieselbe (die Beziehung zwischen Reflexvorgang und Empfindung) drückt sich auch in der un-

[24]) Albert Fränkel: Diagnostik und allgemeine Symptomatologie der Lungenkrankheiten 1890.

[25]) v. Leyden u. Goldscheider: Die Erkrankungen des Rückenmarkes und des Medulla oblongata. Nothnagel's specielle Pathologie und Therapie 1897, Bd. X, pag. 51.

Digitized by Google

mittelbaren Beobachtung aus, indem nämlich vielfach mit dem Reflexvorgang eine eigenartige Empfindung verknüpft ist, welche bis zu einer gewissen Höhe wächst, bei welcher dann die Muskelcontraction hereinbricht (z. B. Ekelgefühl mit Würgbewegung). Diesen Parallelvorgang kann man sich schematisch so vorstellen, dass die an die centripetale Faser anstossende Zelle, welche die Reihe der Erregungen in sich aufstapelt, sich nach zwei Richtungen entlädt, einmal nach dem Centrum hin (bewusste Empfindung) und zugleich nach motorischen Fasern hin (Reflexbewegung). Dagegen liegt durchaus keine Nothwendigkeit vor, aus dem Bestehen der mit dem Reflex verbundenen Empfindung zu schliessen, dass der Reflexbogen durch die Hirnrinde gehe, wie Jendrássik will."

An der Hand dieses Schemas lässt sich nun, wie bei anderen Reflexvorgängen, auch beim Reflexhusten die begleitende Empfindung erklären. Bei der Erregung beispielsweise der hinteren Kehlkopfwand wird die Erregung oder die Summe der einzelnen Erregungen durch den Nervus larynq. sup. auf Ganglienzellen des Hustencentrums übertragen. Diese Zellen — des sensiblen Vaguskernes — senden den Reiz einerseits in der sensiblen Bahn bis zur Grosshirnrinde weiter, und so entsteht die bewusste Empfindung des Kitzels im Kehlkopfe, andererseits jenen centrifugal leitenden motorischen Neuronen zu, welche die Exspirationsmuskeln des Thorax, die Muskeln des Kehlkopfes und des weichen Gaumens innerviren. Da der Auslösung jedes Reflexvorganges centrale Hemmungseinrichtungen entgegenwirken, so wird die bewusste Empfindung des Kitzels schon früher und verhältnissmässig stark sich entwickeln können, ehe es — und dies erst, wenn die Reizsumme jene Höhe erreicht hat, dass die Hemmung überwunden wird — zur wirklichen Auslösung des Reflexes kommt. Da das Anwachsen der Reizsumme je nach der Reizstelle, der zeitlichen Aufeinanderfolge, der Zahl und der Grösse der Einzelerregungen verschieden rasch erfolgen kann, so tritt einmal die Hustenbewegung gar nicht, ein anderes Mal erst nach einem verschieden langen Zeitintervall und möglicher Weise so wenig kräftig ein, dass der Wille des Individuums das thatsächliche Erscheinen des Reflexes noch verhindern kann — ein anderes Mal fast unmittelbar nach dem Eintritt der bewussten Kitzelempfindung oder zugleich mit ihr. Diese Kitzelempfindung tritt hinsichtlich ihrer Stärke, wie schon erwähnt, mit zunehmender Intensität der Reflexbewegung immer mehr zurück, so dass bei sehr heftigem Husten von einem Kitzelgefühle oft nichts wahrgenommen wird.

Findet die Hustenreflexauslösung nicht von der gewohnten Bahn des sensiblen Vagus aus statt, sondern von dem Gebiete irgend eines anderen Nerven, wie z. B. des Glossopharyngeus oder Trigeminus her, so besteht der Unterschied eben nur darin, dass der Reiz zu den Ganglienzellen des Hustencentrums diesmal von einer anderen Seite ankommt als in der Norm. Da aber die gewohnte Thätigkeit dieser Ganglienzellen — einerseits die Erregung des sensiblen Nerv lar. sup. (N. vagus) der Grosshirnrinde zu vermitteln, andererseits die beim Husten thätige Musculatur in Action treten zu lassen — durch die unzählige Male erfolgte Inanspruchnahme eine gewisse Gesetzmässigkeit erlangt hat, so reagiren sie auch nunmehr bei Erregung von fremder Seite her in

Digitized by Google

der gewohnten gleichen Weise. Es verbindet sich also auch jetzt mit dem Hustenreflex die bewusste Empfindung des Kitzels im Kehlkopfe, nur kommt noch die bewusste Empfindung der Erregung der abnormen peripheren Auslösungsstelle hinzu (Paukenhöhle, Nase, Haut etc.), was so zu erklären ist, dass die Erregung des betreffenden peripheren Nerven, unabhängig von seiner — abnormen — activen Einwirkung auf das Hustencentrum, auf sensibler Bahn der Grosshirnrinde zugeleitet wird.

Sowie in diesen Fällen von anormalen Auslösungsstellen des Hustens erfolgt auch bei dem an sich normalen Vorgang des Hustenreflexes vom Ramus auricularis n. vagi her, dessen physiologische Bedeutung als hustenempfindlicher Nerv ja nur in den seltensten Fällen zur Geltung kommt, offenbar eben deshalb nebst dem Hustenreflex selbst die Kitzelempfindung im Bereiche des Halses und ferner die Empfindung der Berührung des Gehörganges.

Durch die centralen Hemmungseinrichtungen kann bei geringem Reizwerthe die Reflexbewegung in dem Grade behindert sein, dass nur die Kitzelempfindung im Halse, der Reflexhusten aber auch nicht andeutungsweise sich bemerkbar macht. Man trifft diese Erscheinung beispielsweise mitunter bei mechanischen Reizungsversuchen der Hustenstelle des äusseren Gehörganges, bei dieselbe reizenden Ohrenschmalzpfröpfen (Catti) und in den Fällen rudimentären Paukenhöhlenhustens (Urbantschitsch, unser dritter Fall). Wir haben schon früher darauf hingewiesen, dass wir auch hier eine gleichzeitige, allerdings ungenügende Erregung des Hustencentrums und nicht etwa eine Empfindungsausstrahlung annehmen. Endlich lehren die klinischen Erfahrungen von lange unentdeckt gebliebenen Fremdkörpern im Gehörgange bei consecutivem Husten und die Beobachtung von Vald. Klein und analoger Fälle, dass auch die bewusste Empfindung der den Halskitzel und Reflexhusten oder nur den ersteren (Catti) verursachenden Reizung der Haut- oder Schleimhautstelle fehlen kann.

Ueber die Häufigkeit des endotympanalen Hustens vermögen wir keine Angaben zu machen. Bei unseren übrigen Kranken mit Trommelfellperforation versuchten wir vergeblich ihn zu provociren, so dass wir der Ansicht sind, dass er in die Reihe der krankhaften Reflexe und zum nervösen Husten zu zählen ist. In Anlehnung an v. Schrötter's[26]) Definition des nervösen Hustens unterscheiden wir bei dem ohne nachweisbare Veränderungen im Respirationstract durch reflectorische Reizung von der Peripherie ausgelösten Husten den auf der normalen Bahn des Nerv. lar. sup. und Nerv. vagus und den von einer in der Norm mit dem Hustencentrum in keinem Connex stehenden Nervenbahn hervorgerufenen Husten. Wir bezeichnen — nur der Kürze des Ausdruckes wegen und vielleicht nicht ganz zutreffend — den ersteren als vagogenen und den letzteren als heterogenen nervösen Husten. Bei diesem trennen wir von dem spontanen den nur experimentell erzeugbaren Husten, zu dem beispielsweise unsere Fälle von Paukenhöhlenhusten zu rechnen sind.

[26]) Schrötter: Vorlesungen über die Krankheiten des Kehlkopfes. 2. Auflage. 1893.

Digitized by Google

Man hat die Entstehung des nervösen Hustens in verschiedener Weise zu erklären gesucht. Ebstein[27]) meint, dass je leichter erregbar das Nervensystem im Allgemeinen sei, umso geringfügigere Reizung der Athmungsorgane auch zu genügen pflege, um häufigere Hustenanfälle zu veranlassen, während Rossbach[28]) nur solche Menschen fähig hält, Hack'schen Reflexneurosen zu bekommen, welche eine ähnliche Beschaffenheit des Nervensystems hätten wie Neurastheniker und Hysterische; die neurasthenische oder hysterische Beschaffenheit desselben könne sich dabei auch auf einen oder wenige Abschnitte beschränken, also partiell sein. Andere Autoren begnügen sich mit der Annahme einer gesteigerten localen Reizbarkeit des peripheren Nervensystems. So hat B. Fränkel[29]) die nasalen Reflexneurosen durch das Vorhandensein eines abnormen Erregungszustandes der sensiblen Nasennerven zu erklären gesucht, ohne verständlich zu machen, warum ein Mal diese, ein ander Mal jene Fernwirkung eintritt. In der Theorie Schadewaldt's[30]) erscheint in ähnlicher Weise die „Neurose" auf den n. trigeminus beschränkt.

Mit dem vagogenen nervösen Husten beschäftigen sich Rosenbach[31]) und A. Fränkel, die zu seinem Zustandekommen eine gesteigerte Erregbarkeit der Reflexbahnen annehmen; beide halten für ihre Ursache die häufige Inanspruchnahme der reflexvermittelnden Bahnen gelegentlich einer dem Auftreten des nervösen Hustens gewöhnlich vorangehenden katarrhalisch-entzündlichen Schleimhaut-Erkrankung der Luftwege. Rosenbach findet ausserdem noch eine Ueberempfindlichkeit der Hirnrinde zur Erklärung des nervösen Hustens für nöthig. Es handle sich um eine gesteigerte Perceptionsfähigkeit und um eine verminderte Hemmungsfähigkeit von Seiten des Willens und nicht bloss um eine erhöhte Reizbarkeit der peripheren End- oder Reflexapparate. Er begründet seine Annahme mit der Angabe der meisten Patienten, dass ein beständiges Kitzeln oder Drücken in der Kehlkopfgegend bestehe, das sie zum Husten zwinge, ferner mit dem Cessiren der Hustenanfälle in der Nacht und ihrer Steigerung, wenn die Kranken sich beobachtet glauben. Andererseits findet er eine nervöse Disposition zum Zustandekommen des nervösen Hustens für durchaus nicht erforderlich. Auch Schrötter bestreitet, dass es sich bei Kranken mit nervösem Husten immer um nervös disponirte Individuen handle. Nach A. Fränkel wäre für die Ausbildung der gesteigerten Erregbarkeit der betreffenden Reflexbahnen eine besondere Disposition des Nervensystems, sei es infolge von Hysterie, sei es einer blossen Ueberempfindlichkeit der betreffenden Individuen nothwendig.

[27]) W. Ebstein: Ueber den Husten. Vortrag. 1876.

[28]) Rossbach: Vorrede in Runge: Die Nase in ihrer Beziehung zum übrigen Körper, 1885

[29]) B. Fränkel: Ueber d Zusammenh. v. Asthma nerv. u. Krankh. der Nase. Berl. klin. Wochenschr. 1881, No. 16, 17.

[30]) Schadewaldt: Die Trigeminusneurosen. Deutsche med. Wochenschrift 1885, No. 37 u. 38.

[31]) Ottomar Rosenbach: Ueber nervösen Husten und seine Behandlung. Berl. klin. Wochenschr. 1887, No. 43.

Digitized by Google

Der heterogene nervöse Husten kommt nach Strübing unter bestimmten Bedingungen zu Stande, die „in einer abnorm erhöhten Erregbarkeit des Hustencentrums bestehen, welche ihrerseits bei gesteigerter Erregbarkeit des gesammten Nervensystems herbeigeführt wird durch pathologische Processe derjenigen Schleimhäute, von denen unter normalen rein physiologischen Verhältnissen Husten reflectorisch erzeugt werden kann". Die gesteigerte Erregbarkeit des Nervensystems könne durch die verschiedensten pathologischen Zustände desselben, Hysterie, mangelhafte Ernährung, Erschöpfung, schleichende Entzündung, Tumorenbildung etc. veranlasst sein. Die Anschauungen von Strübing werden von verschiedener Seite, u. A. von Gottstein[32]), Treupel[33]) und Funke[34]) getheilt.

Sicherlich ist in einem grossen Theile der Fälle von nervösem Husten eine neurasthenische oder hysterische Beschaffenheit des centralen Nervensystems vorhanden, doch ist sie, wie schon Rosenbach und Schrötter betonen, zum Zustandekommen des vagogenen nervösen Hustens nicht nothwendig. Auch zur Entwicklung der experimentellen Form des heterogenen nervösen Hustens ist eine solche krankhafte Veränderung des Centralnervensystems nicht Bedingung, wie die Beobachtung unserer Patienten mit Paukenhöhlenhusten, die sich bezüglich ihres Nervensystems von gesunden Personen nicht unterscheiden, und vieler Fälle von Nasenhusten zeigt. Auch fällt hier die Mitwirkung des Grosshirns als psychischen Organes weg, da die Beeinflussung der Hustenauslösbarkeit durch gesteigerte Aufmerksamkeit, Aufregung und andere psychische Factoren fehlt. Beide Kategorien des peripher ausgelösten nervösen Hustens entwickeln sich besonders da, wo bereits physiologischer Husten besteht oder kurz vorher bestanden hat. Auch geben wir zu, dass, je länger ein spontaner nervöser Husten andauert, das (von Rosenbach beim vagogenen nervösen Husten betonte) psychische Moment eine immer grössere Bedeutung erlangt. Der vagogene ist vom heterogenen nervösen Husten besonders darin verschieden, dass hier die Ausbildung eines besonderen Einleitungsmodus der Erregung in das Hustencentrum erforderlich ist, der dort schon in der Norm gegeben ist.

Mit der von Strübing, Rosenbach und A. Fränkel gemachten Annahme einer gesteigerten Erregbarkeit der reflexvermittelnden Bahnen als Bedingung zum Zustandekommen des nervösen Hustens ist man unseres Erachtens dem Verständnisse nicht näher gerückt, da sie nur eine Umschreibung der Thatsache bildet, dass der Husten leichter als sonst hervorgerufen wird. Ueber das Wesen und den Sitz dieser gesteigerten Erregbarkeit erfährt man nichts. Spielen dabei Veränderungen der Ganglienzellen oder Abschwächungen der „Hemmungsmechanismen" eine Rolle? Und wenn man schon den Bestand dieser undefinirten, gesteigerten Erregbarkeit im Bereiche der Hustenreflexmechanismen

[32]) Gottstein: Die Krankheiten des Kehlkopfes. 4. Aufl., 1893.

[33]) Treupel: Die Bewegungsstörungen im Kehlkopfe bei Hysterischen. 1894.

[34]) Funke: Zur Behandlung des nervösen Hustens mittels bahnender und hemmender Uebungstherapie. Zeitschr. f. diätet. u. physikal. Therapie 1902, Bd. V, H. 5.

Digitized by Google

supponiren wollte, so sollte man doch glauben, dass sie nach Aufhören der ursächlichen, „vorübergehenden Reizung der in die Respirationsschleimhaut eingebetteten sensiblen Nerven“ (A. Fränkel) nach und nach abklingt (wie dies z. B. bei Strübing's Patientin der Fall war). Oder sollte diese gesteigerte Erregbarkeit Jahre hindurch bestehen bleiben? Wenn dies nicht der Fall ist, wie erklärt man es dann, dass es Erkrankungen an nervösem Husten giebt, die Jahre lang dauern? Wir haben in unserer ersten Beobachtung einen Fall, wo der experimentell auslösbare Paukenhöhlenhusten schon durch drei Jahre vorhanden ist, ohne dass in dieser Zeit eine etwa die Erregbarkeit der Hustenreflexbahnen von Neuem steigernde Erkrankung der Schleimhäute der Athemwege dagewesen wäre. Hier müsste man daher eine neue Annahme machen: es sei die pathologische Verknüpfung mit dem Hustencentrum im Laufe der Zeit (wodurch?) eine so innige geworden, dass sie nunmehr bestehen bleibe.

Die unternommenen Erklärungsversuche sind demnach nicht befriedigend. Bei der mangelhaften Kenntniss der Hustenreflexbahn ist dies ja nicht verwunderlich. Abgesehen von den centripetalen und centrifugalen Neuronen ist nur die Lage der das Hustencentrum bildenden Ganglienzellen bekannt. Ueber die intermediären, zwischen die einzelnen bekannten Stationen eingeschalteten Reflexstrecken weiss man ebenso wenig wie über Wesen, Bau, Lage und specielle Function der reflexhemmenden Mechanismen. Ob die (leichtere) Auslösbarkeit des Hustens in gewissen Fällen auf einer Ueberempfindlichkeit irgend einer und welcher Reflexbahnstrecke oder auf geringerer Thätigkeit irgend welcher Hemmungsvorrichtungen beruht, entzieht sich heute noch der Beurtheilung. Da es demnach unwahrscheinlich ist, gegenwärtig in diesem Dunkel zur Erkenntniss der Wahrheit zu gelangen, wird man berechtigt sein, sich mit den klinischen Erfahrungen zu begnügen.

Mit der Behandlung des nervösen Hustens uns zu beschäftigen, haben wir hier keinen Anlass, da die von uns beschriebenen Fälle von nur experimentell hervorrufbarem heterogenen nervösen Reflexhusten einer dagegen gerichteten Therapie nicht bedürfen. Es ist auch nicht ausgeschlossen, dass das genannte Phänomen bei unseren Kranken im Laufe der Zeit spontan verschwindet.

Struma intratrachealis.

Von

Prof. Dr. **O. Frankenberger** in Prag.

Der Artikel Neumayers in der Septembernummer dieser Monatsschrift[1]) veranlasst mich, über einen Fall zu berichten, den ich beobachtet und seiner Zeit in einer in böhmischer Sprache abgefassten Arbeit mitgetheilt habe[2]). Gehören ja durch hineinwachsendes Schilddrüsengewebe entstehende Tracheostenosen zu den Seltenheiten, so dass jeder einzelne Fall es werth ist, der weiteren ärztlichen Oeffent-

Digitized by Google

lichkeit bekannt gegeben zu werden. Ein erhöhtes Interesse erweckt mein Fall auch dadurch, dass aus dem plötzlichen unglücklichen Ausgang wiederum die Lehre gezogen werden muss, solchen Stenosen eine besondere Aufmerksamkeit zu schenken, auch wenn sie scheinbar nicht so hochgradig sind, dass unmittelbare Erstickung droht.

Es handelte sich um eine 41jährige, verheirathete, gut situirte Frau, welche früher stets gesund gewesen ist. Vor 14 Jahren heirathete sie und hat einige Mal ohne ärztliche Beihilfe geboren, auch das Wochenbett verlief immer normal. Seit vielen Jahren war sie „nervös". Vor einigen Monaten bekam sie einen starken Schnupfen und bemerkte damals zum ersten Mal, dass sie schwer athme; und da diese Schwerathmigkeit nicht nachliess, wurde sie am 17. October 1899 von ihrem Hausarzte an mich gewiesen, um etwa laryngoscopisch die Ursache der Dyspnoe ausfindig zu machen. Die Schilddrüse war seit mehreren Jahren mässig vergrössert.

Die Patientin war mittelgross, gut genährt; Herzdämpfung reichte von der 3.—6. Rippe, überschritt etwas die rechte Parasternallinie. Athmen schwer, laut, wobei der Kehlkopf nur unbedeutende Excursionen ausführte. Aussen am Halse bemerkte man eine mässige Vergrösserung der Schilddrüse in allen ihren Theilen, die Drüse war überall gleichmässig weich. Lymphdrüsen am Halse nirgends vergrössert. Stimme rein, etwas schwach. Bei der laryngoscopischen Untersuchung waren im Kehlkopfe keine Veränderungen nachzuweisen. Dagegen sah ich im Anfangstheile der Luftröhre aus der hinteren und theilweise aus der linken Seitenwand derselben eine breitsitzende Geschwulst in das Lumen hineinragen, über welche eine verticale seichte Furche hinzog, die die Geschwulst in zwei annähernd gleiche Hälften theilte. Die die Geschwulst bedeckende Schleimhaut war etwas geröthet, und die Geschwulst füllte die Luftröhre derart aus, dass bloss rechts und vorn ein schmaler halbmondförmiger Spalt für die Luft frei blieb; auf der vorderen Wand sah man nur den obersten Trachealring.

Ich ordinirte der Kranken Inhalationen von Kochsalzlösung, innerlich Jodkali, vorläufig 1 g täglich, und ersuchte dieselbe, öfter zur Untersuchung zu mir zu kommen, um sie an die letztere, welche bei ihr nur mit Mühe ausführbar war, zu gewöhnen, um später eine Sondenuntersuchung und event. den Versuch einer endolaryngealen Encheirese behufs Entfernung der Geschwulst vornehmen zu können: allein die Kranke befolgte nicht meinen Rath, kam in sehr unregelmässigen Zwischenpausen in meine Ordination und war nicht dazu zu bewegen, mich durch einige Zeit täglich zu besuchen.

Die Athemnoth nahm allmählich etwas ab und auch laryngoscopisch liess sich eine wenn auch minimale Abnahme der Geschwulst wahrnehmen; als aber nach einigen Wochen die Kranke das Jodkali, welches sie überhaupt unregelmässig und mit Widerwillen einnahm, wegen fortschreitender Abmagerung aussetzen musste, erreichte die Geschwulst ihre frühere Grösse bald wieder. Da in Folge dessen auch die Athem-

[1]) Intratracheale Strumen. Monatsschr. für Ohrenheilk. 1904. No. 9. pag. 388.

[2]) Lékarské Rozhledy 1900. No. 7 u. 8.

Digitized by Google

noth wieder etwas zunahm, so sah ich mich endlich gezwungen, um nicht durch eine unvorhergesehene Catastrophe überrascht zu werden, die Kranke auf die event. Nothwendigkeit einer Tracheotomie aufmerksam zu machen, und schrieb am 5. März 1900 in diesem Sinne an ihren Hausarzt, wobei ich hinzufügte, dass es dann eher möglich sein dürfte, die Geschwulst entweder auf endolaryngealem Wege oder mittelst Tracheofissur zu entfernen. Wie ich nun später erfuhr, willigte die Patientin nach längerem Zögern in die Operation, überlegte sich die Sache aber später wieder und entschloss sich, erst lieber nach Wien zu Schrötter zu fahren, ob nicht vielleicht doch auf endolaryngealem Wege und ohne Tracheotomie Hilfe möglich wäre. Leider kam es nicht mehr zur Ausführung dieses Entschlusses. In der Nacht vom 13. März 1900 erwachte die Patientin, stand athemlos vom Bette auf, machte einige Schritte und verschied alsbald in den Armen ihres Gatten.

Ich füge noch hinzu, dass ich die Kranke seit dem 5. März 1900 nicht gesehen habe, und dass sie sich nach Aussage ihres Gatten in den letzten Tagen subjectiv wohl befand und das Athmen relativ leicht war. —

In dem mitgetheilten Falle waren zunächst zwei Fragen von Interesse, und zwar:

a) welcher Natur die Geschwulst war, und

b) was war die eigentliche Todesursache?

Da keine Section vorgenommen wurde, so fehlen uns directe Beweise für diese oder jene Antwort auf diese Fragen; aber bezüglich der ersteren können wir mit einer an Sicherheit grenzenden Wahrscheinlichkeit sagen, dass wir es mit einem Falle intratrachealer Struma zu thun haben. Es konnte sich überhaupt eigentlich nur um zwei Processe handeln: entweder um eine intratracheale Struma oder um eine sessile Geschwulst, welche dann wohl keine andere als ein Sarcom sein könnte, Letztere sind in der Mehrzahl der Fälle verhältnissmässig benigne. langsam wachsende Geschwülste, die ebenso wie die intratrachealen Strumen gewöhnlich im Anfangstheile der Luftröhre sitzen. Was mich bestimmte, eine intratracheale Struma anzunehmen, waren folgende Momente:

1) hatte die Kranke seit mehreren Jahren eine mässige Vergrösserung der Schilddrüse, wie sie bei der Mehrzahl der Fälle von Struma intratrachealis beobachtet wurde, und

2) vergrösserte sich die Geschwulst in der Luftröhre während der ganzen Beobachtungszeit, d. h. während 4½ Monaten, gar nicht; hätte es sich um ein Sarcom gehandelt, so wäre das Wachsthum während dieser Zeit gewiss bemerkbar gewesen;

3) im Gegentheil constatirte ich in den ersten Wochen, als die Kranke Jodkali einnahm, eine zwar nicht bedeutende, aber immerhin bemerkbare Abnahme der Geschwulst, was eben nur bei einer Struma, nicht aber bei einem Sarcom möglich war. Eine tuberculöse oder luetische Infiltration liess sich mit Leichtigkeit ausschliessen; die Anamnese bot in dieser Hinsicht keinen Anhaltspunkt, auch wäre es wohl, wenn es sich um einen dieser beiden Processe gehandelt hätte, längst zu einem Zerfall der Infiltration gekommen.

Digitized by Google

Was die zweite Frage betrifft, wodurch die Erstickung erzeugt wurde, können wir natürlich bei dem Mangel einer Obduction dieselbe nur vermuthungsweise beantworten. Durch die gefundene Stenose allein und eine etwa daraus resultirende chronische Intoxication mit Kohlensäure konnte es nicht geschehen, weil die Dyspnoe niemals so hochgradig war, dass die Kranke, wenn sie sich ruhig verhielt, Mangel an Sauerstoff gehabt hätte. Im Gegentheil, in den letzten Tagen athmete sie gerade wieder etwas leichter. Man kann wohl nicht anders als sich vorstellen, dass hier ein Moment hinzugetreten ist, durch den die Luftröhre plötzlich verstopft oder derart verengt wurde, dass die Respiration unmöglich wurde. Wie hochgradige Verengerungen der Respirationswege ohne besondere Reaction vertragen werden, lehren unter Anderem auch meine an Hunden ausgeführten Versuche[3], bei denen ich fand, dass

1) die Zahl der Athemzüge bei einem gewissen Grade der Trachealverengerung sinkt, welche zwischen 6,7 pCt. und 13,7 pCt. des normalen Lumens der Luftröhre schwankt. Aber dieses Hinderniss überwindet das Thier mit Leichtigkeit, was daraus erhellt, dass fast in allen diesbezüglichen Versuchen bald nach dieser Athemverlangsamung selbst bei fortschreitender Verengerung eine Beschleunigung der Athemfrequenz eintritt, sobald der Hund aus irgend einer äusseren Veranlassung sich aufregt. Erst bei einer weit stärkeren Verengerung, nämlich auf 2,5 pCt. bis 4,3 pCt. des normalen Lumens bleibt die Athemverlangsamung stabil;

2) die Anzahl der Pulsschläge wird erst bei einer Verengerung auf 2,5 pCt. verlangsamt;

3) der mittlere Blutdruck stieg deutlich erst bei einer Verengerung der Trachea auf 0,86—1,5 pCt. Die respiratorischen Druckschwankungen treten aber früher auf resp. werden stärker, nämlich bei einer Verengerung auf 2—5 pCt.

Dass bei so hochgradigen Verengerungen, welche an der Grenze dessen stehen, was der Organismus gerade noch zu überwinden vermag, bereits ein sehr geringes Plus von Verengerung genügt, um eine sehr gefährliche Dyspnoe herbeizuführen, ist gewiss einleuchtend. Dieses Plus kann in unserem Falle durch eine acute catarrhalische Schwellung der Luftröhrenschleimhaut gegeben worden sein, welche die bereits ziemlich enge Spalte in der Trachea so verengerte, dass die Kranke ersticken musste. Ja es konnte auch durch blosse Secretanhäufung und Austrocknen desselben an der stenosirten Stelle bedingt sein: es ist bekannt, dass sich bei Stenosen des Kehlkopfes und der Trachea oft grosse Mengen eines schleimig-eitrigen Secretes an und unter den verengten Stellen ansammeln, welche austrocknen und die Stenose verstopfen können; wenn dann die Kräfte des Patienten zur Entfernung dieses Athmungshindernisses nicht ausreichen, so kann derselbe an Erstickung zu Grunde gehen.

Aber wir müssen noch einen anderen Umstand berücksichtigen: Der Tod trat in unserem Falle so plötzlich und unerwartet ein, wie „ein Blitz aus heiterem Himmel", ohne alle Prodrome, binnen einigen

[3] Ueber künstlich erzeugte Trachealstenosen. Allgem. Wiener medicin. Zeitung, 1895.

Digitized by Google

Secunden, dass es keine einfache Erstickung sein konnte, sondern dass ein anderes Moment dabei noch im Spiele sein musste, und zwar eine nervöse Läsion, ähnlich etwa, wie bei dem sogenannten Glottiskrampf, wo ebenfalls manchmal im Anfalle vom ersten Augenblicke an das Leben erlischt, und wo man also nicht eine einfache Erstickung supponiren kann, sondern an eine Paralyse des Centralnervensystems oder des Athmungscentrums in der Medulla oblongata denken muss, wie jene Fälle lehren, wo im Anfalle augenblicklich, sobald die Athmung stockte, künstliche Respiration eingeleitet, beziehungsweise Intubation oder Tracheotomie ausgeführt wurde, aber vergebens. Um so mehr kann in Fällen chronischer Stenose der Respirationswege bei plötzlich eintretendem Tode eine Paralyse des Herzens und des Respirationscentrums angeschuldigt werden, wenn in Folge lange bestehender Ueberanstrengung des Herzens letzteres bereits insufficient geworden ist. Eine solche Paralyse des bereits geschwächten Herzens kann durch plötzlich eintretenden Luftmangel entstehen, der durch ein plötzlich auftretendes Hinderniss in der Luftröhre zu Stande kommt, und der zu einer raschen Erhöhung des Blutdruckes führt, letzterer aber eine erhöhte Kraftanstrengung des Herzens erfordert, dem jedoch das ermüdete und geschwächte Herz nicht mehr gewachsen ist.

Ueber einen Fall von nervösen Störungen nach einer Tonsillotomie.

Von

E. Bergh, Malmö.

Die Tonsillotomie ist eine Operation, die sehr oft ausgeführt wird und in den meisten Fällen, ohne dass irgend welche Complicationen danach auftreten. Die Operation wird mit Recht als ungefährlich angesehen. Mitunter können aber Complicationen sehr unangenehm sowohl für den Arzt als auch für den Patienten auftreten. Es sind natürlich vor Allem solche Complicationen, die jedem Operirten drohen können: Blutungen und Infectionen. Die Blutung nach der Operation pflegt ja gewöhnlicher Weise gering zu sein; mitunter können aber reichliche und gefahrdrohende Blutungen folgen. Sogar tödtliche Blutungen sind ja bekannt. Andere Complicationen sind, wie oben erwähnt, Infectionen in den Tonsillarwunden. So ist es ja bekannt, dass Peritonsillarabscesse nach Tonsillotomien entstehen können und dass Diphtherie sich in den Wunden entwickeln kann. Allerdings scheint dies ein seltenes Vorkommniss zu sein. Ausser diesen Complicationen können, wenn nicht gefährliche, so doch sehr unangenehme Erscheinungen nach der Tonsillotomie entstehen, nämlich Störungen von Seiten des Nervensystems. In seinem Lehrbuche erwähnt Schech[1]) einen Fall

[1]) Die Krankheiten der Mundhöhle, des Rachens und der Nase. 6. Auflage 1902.

Digitized by Google

(von Fleury), in welchem idiopathisch auf die Zunge beschränkte Krämpfe nach Tonsillotomie beobachtet worden sind. Moritz Schmidt[2]) erwähnt, dass clonische Krämpfe der Zungenmuskeln einmal nach Tonsillotomie beobachtet worden sind. Vermuthlich derselbe Fall. In diesem hat es sich wahrscheinlich um einen durch die Operation hervorgerufenen hysterischen Zustand gehandelt. Leider ist es mir nicht möglich gewesen, nähere Aufschlüsse über diesen Fall zu verschaffen.

Vor einiger Zeit habe ich einen Fall erlebt, in welchem nach der Tonsillotomie nervöse Störungen auftraten.

Anamnese: E. B., siebenjähriges Mädchen, das sich nach der Aussage der Mutter immer der besten Gesundheit erfreut hatte. Voriges Jahr Masern. Seit einiger Zeit unruhiger Schlaf, Schnarchen, Mund stets offen, Sprache nasal.

Vom Hausarzte habe ich später Folgendes erfahren: Das Mädchen hat 1899 Icterus, 1900 Masern gehabt. Es ist immer sehr nervös gewesen, hat viel an nervösem Herzklopfen gelitten, das sogar nach der leichtesten psychischen Erregung auftreten konnte. Vater Alkoholiker, starb vor vier Jahren an Delirium tremens im Anschlusse an Typhoidfieber.

Status am 18. October 1903. Die Patientin ist sehr kräftig, von frischem und blühendem Aussehen. Die Gaumenmandeln sind sehr vergrössert, ebenso die Rachenmandel. Unbedeutende Luftpassage durch die Nase. Uebrigens keine wesentlichen Veränderungen in den oberen Luftwegen. Der Rachen etwas empfindlich, aber nicht in so hohem Grade, dass ich es für abnorm ansehen durfte. Bei der digitalen Untersuchung des Nasen-Rachenraumes hatte die Pat. keine grössere Empfindlichkeit als andere Kinder gezeigt. Sie war sehr aufgeregt und weinte sehr. Die Mutter gab ihre Zustimmung zur Operation, und diese wurde ohne Narcose ausgeführt (11 Uhr Vormittags). Die linke Tonsille wurde zuerst mit Baginsky's Tonsillotom abgeschnitten. Unmittelbar nach der Operation, nicht bei Anlegung des Instrumentes, wurde die Pat. von äusserst heftigem Würgen mit krampfartigem Zusammenziehen der Oberschenkel gegen den Rumpf überfallen. Die Patientin bekam Wasser und allmählich verminderte sich das Würgen, hörte aber erst nach drei oder vier Minuten völlig auf. Mageninhalt wurde nicht ausgeworfen. Nach diesem unangenehmen Zwischenfalle wurde die rechte Tonsille abgeschnitten und danach mit dem Beckmann'schen Adenotom die Rachenmandel entfernt. Beim ersten Striche holte ich ein grosses Stück heraus, ging wieder ein und machte zwei seitliche Striche, aber es kam nichts mehr hervor. Das herausgenommene Stück war sehr gross; es bestand aus einem mittleren Lappen und zwei seitlichen zu beiden Seiten desselben. Nach dem Aussehen zu urtheilen war nichts von der Rachenmandel zurückgeblieben. Die Blutung nach den Operationen war nicht grösser als gewöhnlich und hörte nach einigen Minuten völlig auf. Abgesehen von dem Anfalle von Würgen war Alles gut und glatt gegangen. Die Pat. blieb noch eine halbe Stunde bei mir, nachdem die Blutung sistirt hatte. Bei In-

[2]) Die Krankheiten der oberen Luftwege. 3. Aufl. 1903.

Digitized by Google

spection des Rachens nichts Abnormes zu beobachten. Kein Würgen nach dem ersten Anfalle. Die gewöhnlichen Vorschriften über die Diät, der das Kind für die nächsten Tage zu folgen hatte, wurden mitgetheilt.

Sobald das Kind nach Hause gekommen war, schlief es ein, schlief ruhig bis ca. zwei Uhr. Kurz nach dem Erwachen wurde die Pat. von heftigem Würgen überfallen und im Anschlusse daran von reichlicher Blutung. Eis und Gurgeln mit kaltem Wasser hatten die Blutung nicht hemmen können. Der Anfall von Würgen war, nach der Aussage der Mutter, dem nach der Tonsillotomie entstandenen ganz ähnlich, hatte eine oder vielleicht zwei Minuten gedauert. Als ich nach einigen Minuten zu der Pat. kam, blutete sie stark aus der Nase, weniger aus dem Rachen, fast kaum aus den Tonsillarwunden. Durch Hochlagerung des Kopfes und Gurgeln mit kaltem Wasser wurde die Blutung nach kurzer Zeit zum Stehen gebracht. Im Pharynx nichts Besonderes zu sehen. Bald fing die Pat. mit ihrem Würgen wieder an. Eine neue Blutung folgte, die, nachdem das Würgen nach einigen Minuten aufgehört hatte, in derselben Weise wie die vorige schnell zum Stehen gebracht wurde. Jetzt folgte eine ruhige Zeit, eine Viertelstunde ungefähr, und ich hoffte, dass jetzt Alles gut war; dann beginnt wieder das Würgen, zuerst schwach, dann heftiger. Eine sehr kurze Pause folgte und dann wieder Würgen. Etwas getrunkenes Wasser wurde sofort nebst blutig gefärbtem Mageninhalte ausgeworfen. Nach dem Erbrechen wieder Würgen. Jetzt folgte eine reichliche Blutung; das Blut strömte förmlich aus der Nase. Keine Blutung aus den Tonsillarwunden, nur geringe aus dem Rachen. Die Pat. bekam Eis; Wattebäuschchen wurden in die Nase gesteckt, aber ohne Erfolg. Die Pat. bekam mit kurzen Intervallen Anfälle von Würgen und unterhielt dadurch die Blutung. Was war zu thun? Hintere Tamponade war wahrscheinlich unmöglich wegen des Würgens, und ausserdem hätte ganz sicher die Tamponade zu vermehrtem Würgen Anlass gegeben. Die Blutung, die zu einer hochgradigen Anämie geführt hatte, musste gestillt werden. Die Nasenhöhlen wurden schnell mit Watte soweit wie möglich von Blut gereinigt und Acid. tannic. + Sacchar. lact. ana p. eingeblasen. Danach wurde der Nasenrachenraum mit Sol. chloret. ferric. Ph. Suec. gepinselt. Nach diesen Manipulationen hörte die Blutung auf. Bald darauf hörte auch das Würgen auf.

Die kleine Pat. war jetzt sehr erschöpft und sehr blass. Puls klein, 140 in der Minute. Ich blieb bei der Pat. bis 5 Uhr Nachmittags. Während dieser Zeit mehrmals heftiges Würgen, keine Blutung, kein Erbrechen. Pat. bekommt Eisstückchen. Um 11 Uhr Abends besuchte ich wieder die Pat., die jetzt, seit einigen Stunden, ruhig schlief. Sie hatte „mehrere Anfälle, aber nicht so schwere und langdauernde“ gehabt. Keine Blutung, kein Erbrechen, Puls 98 in der Minute.

19. October. Während der Nacht hatte die Pat. ruhig geschlafen, war einmal wach und hatte kurz nach dem Erwachen einen Anfall von Würgen gehabt; etwas getrunkenes Wasser wurde sofort ausgeworfen. Sie fühlte sich etwas besser. Puls 80. Bekommt eisgekühlte Milch. Bettruhe. Während des Tages einige Anfälle von Würgen, kein Erbrechen, keine Blutung.

Digitized by Google

20. October. Die Pat. hat heute zwei oder drei nicht so schwere Anfälle gehabt. Kein Erbrechen, keine Blutung.

26. October. Seit dem 20. October kein Würgen. Die Pat. ist sehr blass, ist bis gestern zu Bett geblieben.

Am 6. December habe ich die Pat. nochmals gesehen. Sie sah ganz gesund aus. Im Pharynx nichts Abnormes zu constatiren. Sie hat keine „Anfälle" gehabt.

Der Fall betrifft also ein siebenjähriges, sehr nervöses Mädchen, das unmittelbar nach einer Tonsillotomie von heftigem krampfartigen Würgen überfallen wird. Das Würgen tritt anfallsweise während des Operationstages und während der zwei folgenden Tage mit abnehmender Intensität und Frequenz auf. Die Anfälle stellen sich nur ein, wenn das Mädchen wach ist und bleiben im Schlafe aus. Bei einigen Gelegenheiten, wenn das Mädchen etwas getrunken hat, steigert sich das Würgen zu Erbrechen. Im Anschlusse an das Würgen treten lutungen auf.

Wie ist dieses anfallsweise auftretende Würgen aufzufassen? Es entsteht bei einem nervösen Mädchen, das schon früher nervöse Störungen gezeigt hat. Ohne die nervöse Disposition der Pat. hätte es ganz gewiss nicht entstehen können. Der erste Anfall trat unmittelbar nach der Tonsillotomie auf; diese ist aber selbstverständlich nicht im Stande gewesen, denselben hervorzurufen; sie ist nur als die auslösende Gelegenheitsursache aufzufassen. Als mitwirkendes Agens muss die Aufregung des Mädchens vor der Operation betrachtet werden. Die Conditio sine qua non ist aber die neuropathische Veranlagung der Pat. Ich meine, dass das Würgen als eine Folge des durch die Operation verursachten Nervenshoks aufzufassen ist.

Die Blutungen traten nicht spontan, sondern nur im Anschlusse an das Würgen auf und lassen sich als Folge von der beim Würgen entstehenden Stauung im Kopfe erklären Dass die nach der Adenotomie entstandene Wunde hauptsächlich der Sitz der Blutungen war, mag wohl seinen Grund in besonderen Gefässverhältnissen haben.

Die Behandlung im obigen Falle musste auf die Bekämpfung des Würgens und der Blutungen ausgehen. Da die letzteren schnell zu einer hochgradigen Anämie führten, wurde es nothwendig, dieselben zum Stehen zu bringen. Dies gelang auch nach der Application von Stypticis. Nachdem die Blutungen aufgehört hatten, hätte ich wohl einen Versuch machen müssen, das Würgen mit Narcoticis zu bekämpfen. Ich machte es aber nicht, weil ich meinte, dass es nutzlos wäre. Uebrigens fand ich es fraglich, ob das Kind die relativ grossen Dosen, die ganz gewiss nothwendig gewesen wären, gut vertragen hätte.

Die beste Behandlung wäre aber jene gewesen, die die Entstehung des Würgens verhindert hätte. Durch Benutzung von Narcose bei der Operation wäre dies zweifelsohne möglich gewesen.

Digitized by Google

Berliner otologische Gesellschaft.

Sitzung vom 8. November 1904.

Vorsitzender: Herr Lucae.
Schriftführer: Herr Schwabach.

Vor der Tagesordnung zeigt Herr Bruck einen Fall von sogenanntem blauen Trommelfell, welcher diese Eigenthümlichkeit noch besser erkennen lässt, als der im vorigen Jahre von Treitel vorgestellte Fall. Der Patient hat vor Jahren mehrere acute Mittelohrentzündungen durchgemacht und ist mehrere Male paracentesirt worden. Zwei kleine rundliche Narben, die noch jetzt zu sehen sind, sind wohl darauf zurückzuführen. Das ganze Trommelfell ist von einer eigenthümlich blassblaugrauen Färbung, welche nach vorn zu, etwa in Lage und Grösse des vorderen unteren Quadranten in ein tief gesättigtes Blau von Lapislazuli-Farbe übergeht. Die Hörweite für Flüstersprache beträgt ½ m. Der Vortragende hält diese Färbung durch Varicen bedingt.

Herr Katz sah kürzlich einen ähnlichen Fall, der ihm aber wieder aus den Augen gekommen ist.

Herr Heine sah ebenfalls wiederholt ähnliche Fälle, die allerdings nicht ein so tiefes Blau aufwiesen, sondern eine leicht bläuliche Färbung zeigten. Er glaube nicht dass es sich in diesem Fall um Varicen handle, sondern wie auch in seinen Fällen um ein äusserst zähes gelatinöses Exsudat. Er würde in diesem Falle empfehlen, die Paracentese vorzunehmen, um ein eventuelles Exsudat zu entleeren.

Herr Bruck hätt ein Exsudat nicht für möglich, da bei der ¾ Jahre lang dauernden Beobachtung keine Aenderung eingetreten sei.

Tagesordnung:

Herr Heine: Krankenvorstellung.

1. Fall. Eine vor einem Jahre radical mit retroaurikulärer Oeffnung operirte Patientin zeigt jetzt folgenden Befund. Die retroauriculäre Oeffnung, deren Ränder ganz reizlos sind, ist von einem Tumor, welcher prall-elastische Consistenz zeigt, ausgefüllt. Man dachte zunächst an eine Cyste oder eine Erweiterung des freigelegten Sinus. Um über den Inhalt klar zu werden, wurde mit einer Hohlnadel punctirt. Die Spritze war leer, doch der Tumor war verschwunden. Es handelte sich um einen Luftsack, ein Pneumatocele. Die Punction mit demselben Resultat wird der Gesellschaft vorgeführt. Jetzt gab die Patientin auch an, dass es ihr aufgefallen sei, dass nach heftigem Schneuzen der Tumor grösser werde.

2. Fall. Der Patient wurde zum ersten Male in der Universitätsklinik im Jahre 1886 wegen einer chronischen Mittelohreiterung auf dem rechten Ohre behandelt. Es wurden damals mehrere Polypen unter starker Blutung entfernt. Im December 1894 kam er wieder, es hatte sich eine Facialislähmung auf der rechten Seite eingestellt. Abermals wurden zwei Polypen unter starker Blutung (140 ccm) entfernt. Vor einigen Monaten kam Patient zum dritten Male zur Behandlung.

Digitized by Google

Es bestand jetzt keine Secretion, der Gehörgang war weit. In der Tiefe sieht man einen die hintere Hälfte der Paukenhöhle ausfüllenden Tumor mit trockener rother Oberfläche, an der sich nach vorn ein abgeschnürt aussehender kleinerer Tumor von etwas blasserer Farbe anschliesst. Die Consistenz ist elastisch. Unter der Ohrmuschel befindet sich eine kleine pulsirende Geschwulst. In der Gegend der grossen Halsgefässe fühlt man starke Pulsation im Gegensatze zur linken Seite. Es handelt sich um einen Tumor in der Gegend der Carotis. Nebenbei besteht eine Aorteninsufficienz. Nach Ansicht des Vortragenden handelt es sich um ein cavernöses Angiom im Ohr und ein Aneurysma der Carotis. Da Patient absolut keine Beschwerden durch sein Leiden hat, möchte Vortragender, zumal da die Entfernung des Tumors wegen des voraussichtlichen weiten Hineinragens in die Tiefe erhebliche Schwierigkeiten machen würde, noch abwarten.

Der 3. Fall kam vor einem Jahre in Behandlung. Der Patient litt seit 18 Jahren an einer Mittelohreiterung, die durch Verletzung mit einem Strohhalm entstanden war. Heftige Kopfschmerzen, Fieber und Erbrechen, Schüttelfröste nöthigten ihn ärztliche Behandlung aufzusuchen. Er machte einen schwerkranken Eindruck, Puls 80, Temp. 37,4 (dieselbe war im ganzen Verlaufe ausser einer einmaligen Steigerung von 37,7 nie höher), keine Nackensteifigkeit, keine Somnolenz. Wohl bestand aber amnestische Aphasie, Patient konnte ihm vorgehaltene bekannte Dinge nicht nennen und konnte Worte nicht nachsprechen. Die Sensibilität war auf der rechten Seite herabgesetzt, der Warzenfortsatz war nicht empfindlich. Die rechte Papille war etwas hyperämisch. Die Operation wurde sofort vorgenommen. Schon vor Beginn derselben entleerte sich aus dem Gehörgang eine Menge äusserst stinkenden Eiters. Die Diagnose vermuthete einen Abscess im Schläfenlappen. Nach Vollendung der Radicaloperation, welche keine grossen Besonderkeiten bot, zeigte sich eine Fistel im Tegmen tympani. Dasselbe wurde abgetragen und ein grosser extraduraler Abscess dadurch eröffnet. Die Dura war infiltrirt und gelblich verfärbt und zum Theil stark vom Knochen abgedrängt. Beim Freilegen nach vorn riss die Dura an einer Stelle ein, und es entleerte sich an dieser Stelle ein etwa bohnengrosser subduraler Abscess. Der Wulst des horizontalen Bogenganges hatte sich als Sequester losgestossen, das Lumen war voll Granulationen. Die Aphasie war nach der Operation nicht zurückgegangen. Am nächsten Tage wurde die Punction des Schläfenlappens mit negativem Erfolge vorgenommen. Während der Nachbehandlungszeit ging die Aphasie langsam zurück, es entleerte sich immer stinkender Eiter und necrotische Durafetzen stiessen sich los. Drei Wochen später war die Aphasie verschwunden, die Eiterung bestand weiter. Zwei Monate später nahm Vortragender eine breite Spaltung war und entfernte viel schwammige Granulationen, worauf die Eiterung zurückging, aber sich nicht, wie früher von vorn, sondern von hinten her zu entleeren schien. Nach drei Monaten wurde die dritte Operation vorgenommen, und ein grosser Bogenschnitt nach hinten oben gemacht. Dabei wurde nach der Abmeisselung der Schuppe ein fünfmarkstückgrosser extraduraler Abscess freigelegt, welcher schon längere Zeit bestehen musste, da die Dura stark verdickt war. Auf diesen Eingriff

Digitized by Google

erfolgte dann Heilung. Der Extraduralabscess allein kann in diesem Falle nicht eine so hochgradige amnestische Aphasie bewirkt haben, es muss sich wie in dem Falle von Mertens (von Körner mitgetheilt) um toxische Encephalitis des Schläfenlappens und seröse Meningitis gehandelt haben.

Herr Passow hat zwei Mal Pneumatocele gesehen, ein Mal nach einer Antrumaufmeisselung, ein anderes Mal nach einer Radicaloperation. Beide Male erfolgte Heilung nach Spaltung und Auskratzung. Eine befriedigende Erklärung für das Zustandekommen dieser Luftsäcke sei noch nicht gefunden worden.

Herr Herzfeld glaubt nicht, dass die Aphasie auf seröse Meningitis zurückzuführen sei. Er habe ein Mal einen 15jährigen Knaben mit Sinusthrombose und seröser Meningitis operirt, der hochgradige Nackensteifigkeit hatte. Da die an die Sinuswand angrenzenden Durapartien stark vorgewölbt waren, machte er die Punction ohne Flüssigkeit zu bekommen, erst auf eine Incision entleerte sich eine Unmenge seröser Flüssigkeit.

Herr Lewy glaubt, dass es sich in dem Falle des Herrn Heine nicht nur um amnestische Aphasie gehandelt habe, sondern auch, da der Patient ihm vorgesprochene Worte nicht nachsprechen konnte, um motorische Aphasie. Jedenfalls habe es sich dann um Druck auf die dritte Stirnwindung gehandelt.

Herr Voss fragt, ob der Vortragende nicht auch an circumscripte eitrige Meningitis gedacht hat, wie sie von Gradenigo kürzlich beschrieben wurde.

Herr Heine hat keine Neigung, bei der Pneumatocele irgend einen therapeutischen Versuch zu machen, da, abgesehen von dem Widerstreben der Patientin, er jede Beschwerde seitens des Tumors vermisst und sogar im Gegentheil den Tumor für eine erwünschte Ausfüllung der retroauriculären Wunde ansieht. Die Aphasie hält er auch nicht durch die seröse Meningitis, sondern durch die toxische Encephalitis im linken Schläfenlappen verursacht, die wohl auf die dritte Stirnwindung übergegriffen hat und so die motorische Aphasie bewirkt haben kann.

Herr Beyer: Demonstration eines Modelles des Corti'schen Organs.

Das schon gelegentlich der diesjährigen Versammlung der deutschen otologischen Gesellschaft in der damit verbundenen Ausstellung aufgestellte Modell wird von dem Vortragenden der Gesellschaft in allen Einzelheiten demonstrirt. Das Modell, welches die einschlägigen Verhältnisse mit grosser Deutlichkeit zum Ausdruck bringt und die neuesten Forschungsresultate berücksichtigt, ist in hohem Grade geeignet, das Studium dieses schwierigen Gebietes zu erleichtern.

A. Sonntag (Berlin).

Digitized by Google

II. Kritiken.

Grundzüge der Anatomie und Pathogenese der Taubstummheit. Von Dr. Friedrich Siebenmann, o. ö. Professor und Director der otolaryngologischen Universitätsklinik in Basel. Wiesbaden 1904, Verlag von J. F. Bergmann.

Verf. bespricht auf Grund seiner eigenen Erfahrungen und der in der Literatur angeführten Obductionsbefunde die verschiedenen Arten der Taubstummheit (speciell im Hinblick auf die pathologische Anatomie) und sichtet so die bisher publicirten Fälle, die zur Section kamen, in anerkennenswerther Weise.

Zuerst führt der Verf. die Anatomie der erworbenen Taubstummheit an, und zwar 1. die nach Meningitis aufgetretene (14 Fälle mit 28 Gehörorganen); 2. die Scharlachtaubstummheit (3 autentische Fälle) mit tympanaler und meningitischer Form; 3. die Maserntaubstummheit (3 Fälle mit 6 Felsenbeinen), wobei sich stets neben Mittelohrveränderungen auch solche im Labyrinth vorfanden; 4. traumatische Taubstummheit (1 Fall); 5. Taubstummheit durch Mittelohreiterung (die in der Literatur angeführten und event. hierher gehörenden Fälle sind nicht rückhaltlos anzuerkennen); 6. Taubstummheit in Folge hereditärer Syphilis, a) mit Zerstörung des Labyrinthes, ausgegangen von der eiternden Paukenhöhle (2 Fälle) und b) mit Hutchinson'schem Symptomencomplex (kein obducirter Fall); 7. Taubstummheit nach Osteomyelitis (beobachtet 4 Fälle, obducirt kein Fall); 8. nach Mumps (ohne publicirte Section); 9. nach Diphtherie (desgleichen); 10. nach Typhus, Tussis convulsiva, Pneumonie, Influenza, Variola, Varicellen (desgleichen).

Die zweite Gruppe umfasst die angeborene Taubstummheit. In der Literatur finden sich 55 hierher gehörige Sectionen und von diesen 19 mit positivem und 36 mit negativem Resultat. Die Fälle mit negativem Resultat finden sich bei angeborener Taubheit ungefähr drei Mal so häufig als bei erworbener. Die Schuld daran dürfte in der Art der früheren Sectionstechnik liegen. Die Fälle mit angeborener Taubstummheit lassen sich in zwei Unterabtheilungen gruppiren: 1. mit Aplasie des ganzen Labyrinthes (1 Fall) und 2. mit Degeneration und Metaplasie des Epithels des endolymphatischen Raumes. Von letzterer Abtheilung unterscheidet Verf. wieder Fälle a) mit Epithelmetaplasie bloss auf der Membrana basilaris (2 Fälle) und b) mit ausgedehnterer Epithelmetaplasie, mit fehlender oder mangelhafter Entwicklung des Sinnesepithels, combinirt mit Ectasie und Collapszuständen der häutigen Labyrinthwand der Pars inferior (14 Fälle): Typus Siebenmann, Typus Mondini, Typus Scheibe.

Als dritte Gruppe behandelt Verf. die Fälle von angeborener Taubstummheit mit Atresia congenita (10 Fälle doppelseitig, 3 Fälle einseitig). Zwei Mal fehlte die Pyramide einseitig gänzlich. Hierher gehören auch die Fälle, wo sich die Aufhebung des Lumens auf das Mittelohr beschränkt (2 Sectionsberichte).

Die vierte Gruppe stellt die endemische (kretinische) Taubstummheit dar.

Digitized by Google

Die fünfte Gruppe repräsentirt Fälle von Taubstummheit mit pathologisch-anatomischen Veränderungen, die das Ohr nicht betreffen (Tuberculose, teratologische Stigmata, Retinitis pigmentosa, adenoide Vegetationen).

Zum Schluss bespricht Verf. die Sectionstechnik und das microscopische Verfahren. Ernst Urbantschitsch.

Special-Buchhaltung für Aerzte von J. F. Baumann Th. Schröter, Zürich. 1904. 52 S.

Unzweifelhaft kommt der beschäftigte Arzt, insbesondere jener, der etwa einer Klinik oder einem Sanatorium vorsteht, in die Lage, sich in commerzieller Richtung orientiren bezw. die ihm unterkommenden Agenden in zweckmässiger Weise ordnen und registriren zu müssen. Da dem Arzte ja begreiflicher Weise eine Schulung nach dieser Richtung fehlt, so ist das vorliegende, sehr practisch mit Tabellen und Mustern für die Aufstellung von Berechnungen und Conti ausgestattete Werk entschieden sehr geeignet, den Arzt in die Buchhaltung einzuführen und ihm das Verständniss für Fragen nach dieser Richtung wesentlich zu erleichtern.

In diesem Sinne haben wir keinen Anstand genommen, die zweckmässige Schrift, die stets den Bedürfnissen des practischen Arztes Rechnung trägt, auch in unserer Zeitschrift zu empfehlen, da dieselbe ein rasches und leichtes Einarbeiten in die Buchhaltung für Aerzte gestattet, ohne dass man sich erst durch weitläufigere Studien über geschäftliche Fragen informiren muss. H. v. Schrötter.

III. Referate.

a) Otologische:

Revolverschuss. Seltsame Wirkung der Kugel. Eindringen des Projectils in die Schädelhöhle durch den Sinus frontalis hindurch. (Coup de revolver. Curieux effets de balistique. Pénétration du projectile dans la boite cranienne à travers le sinus frontal.) Von Dr. Blondiau in Charleroi. (Arch. internat. de laryngol. etc, Bd. XVI, No. 5, September/October 1903.)

Eine Revolverkugel, in der Entfernung von 75 cm auf die Stirn eines 17jährigen Jünglings abgefeuert, hatte die Stirnhöhle durchdrungen, beide Wände durchbohrt, und war ein Theil der Kugel in die Schädelhöhle gelangt, dort zwischen Hirn und Schädeldecke sitzen bleibend, während der andere Theil der Kugel mit Knochentrümmern in der Stirnhöhle und den benachbarten Hirnpartien gefunden und daraus operativ entfernt wurde. Erst die Radiographie liess den genauen Sitz der Kugeltheile ergründen, während die Radioscopie nur den einen Theil derselben, den im Schädelinnern, erkennen liess. Dieser wurde, da er keinerlei Erscheinungen verursachte, nicht entfernt, und

Digitized by Google

hofft B. auf Einkapselung. B. räth, sich niemals auf die Radioscopie zu verlassen, sondern stets die Radiographie vorzunehmen, da bei der ersteren viele wichtige Einzelheiten unserem Auge entgehen können.
Beschorner.

Die toxische Neuritis acustica und die Betheiligung der zugehörigen Ganglien. Von Dr. Wittmaack (Breslauer Universitätsklinik für Ohrenkrankheiten). (Zeitschr. f. Ohrenheilk., XLVI, 1 u. 2.)

Trotzdem unsere Kenntniss bezüglich der toxischen Neuritis acustica im Gegensatze zur Neuritis optica und Polyneuritis noch äusserst gering ist, ist gleichwohl an dem Vorkommen einer solchen Neuritis nicht zu zweifeln; dieselbe kann hervorgerufen werden gleich jenen Neuritiden durch Gifte, die von aussen dem Körper einverleibt werden, wie Chinin, Salicyl, Nicotin, Alcohol etc., oder durch die Toxine von Infectionserregern (Influenza, Syphilis, Tuberculosis, Malaria, Typhus abdom., Morbilli, Diphtheritis), oder durch Autointoxication (Diabetes, Gicht, Gravidität, Puerperium, Dyscrasie und Cachexie). Characteristisch ist neben den Functionsstörungen der pathologisch-anatomische Befund, an dem besonders bemerkenswerth die vorwiegende Betheiligung des Ramus cochlearis und des zugehörigen Ganglion spirale ist. Ein von dem Verf. beobachteter einschlägiger Fall, dessen Sectionsergebniss ausführlich mitgetheilt wird, ist um so beachtenswerther, als derselbe entgegen den wenigen bis jetzt untersuchten Fällen auf der Höhe des Erkrankungsprocesses zur Section gekommen ist. Keller.

Untersuchungen über die Lage der Bogengänge des Labyrinthes im Schädel und über die Flüssigkeitsverschiebung in den Bogengängen bei Kopfbewegungen. Von Dr. Tatsusaburo Sarai (Japan). (Zeitschr. f. Ohrenkeilk., XLVI, 1 u. 2.)

Die Arbeit eignet sich nicht zu einem kurzen Referate: erwähnt sei nur aus den Schlusssätzen des Autors, dass die bisherige Lehre von der Flüssigkeitsverschiebung in den Bogengängen bei Kopfbewegungen auf irrigen Vorstellungen von der Lage des Labyrinthes im Schädel und anderen irrigen Annahmen basirt, die Bewegung selbst eine viel complicirtere sein muss, als man bisher angenommen hat.
Keller.

Herpes der Ohrmuschel mit Neuritis des Nervus facialis. Von Dr. Tatsusaburo Sarai (Japan). (Zeitschr. f. Ohrenheilk., XLVI, 1 u. 2.)

Die Herpeseruption ging einen Tag der Facialislähmung voraus: Verf. nimmt einen inneren Zusammenhang beider Affectionen an mit Bezugnahme auf die von Politzer und Gruber gemachten ähnlichen Beobachtungen; die primäre Neuritis des Ramus auriculo-temporalis ist durch die Anastomose mit dem Facialis auf diesen übergegangen. In einem Zusatze bemerkt Körner, dass er kürzlich einen Fall beobachtete, bei welchem der Herpes nicht nur zur Lähmung des Facialis, sondern auch des Acusticus geführt hat. Keller.

Digitized by Google

b) Rhinologische:

Die experimentelle diphtherische Rhinitis. (La rhinite diphthérique experimentale.) Von Dr. De Stella in Gand. (Arch. internat. de laryngol. etc., Bd. XVI, H. 5, September/October 1903.)

Die Nasenschleimhaut ist die Schleimhaut, welche dem Löfflerschen Bacillus von allen am meisten Widerstand entgegensetzt. In seltenen Fällen von primär-diphtherischer Rhinitis pflanzt sich die Infection von da mit Symptomen allgemeiner Infection weiter fort. In der Mehrzahl der Fälle aber bleibt die Infection in der Nase localisirt ohne allgemeine Erscheinungen. Bei der diphtherischen Rhinitis sondert der Organismus ein Antitoxin ab, welches das diphtherische vollständig neutralisirt; das ist die Auto-Immunisirung. Beschorner.

Klinische und physiologische Studie über Nasenverstopfung. (Étude clinique et physiologique de l'obstruction nasale.) Von Dr. A. Courtade. (Arch. internat. de laryngol. etc., Bd. XVI, Mai/Juni etc. 1903.)

C. verbreitet sich in dieser Studie über die respiratorischen Functionen der Nase im normalen Zustande, die Aetiologie der Nasenverstopfung, über Instrumente und Methoden zum Studium derselben: den Pneumodographen, den Nasenmanometer, den Pneurhinometer mit Pendelzeiger. Verf. betrachtet ferner die Nasenverstopfung vom klinischen Standpunkte aus, wie sie zu nasalem Asthma, zu Lungenemphysem, bei Kindern zu Laryngismus stridulus (namentlich bei Anwesenheit von adenoiden Vegetationen), Glottiskrampf u. s. w. führen kann. Er verbreitet sich dann über das Heufieber (Frühsommercatarrh), die Einflüsse der Nasenverstopfung auf die Digestionsorgane, ferner auf Stimmbildung, das Nervensystem und geht hierauf gewissermaassen anhangsweise über auf die Luftvertheilung bei Aussprache der verschiedenen Buchstaben des Alphabetes auf Nase und Mund. Zum Schlusse bringt er Reproductionen von Nasenhauchbildern, wie sie vermittelst Pneumodographen gewonnen und auf hierzu präparirtes, sehr empfindliches Papier fixirt wurden, um normales Nasenathmen, dann aber auch, um die Differenz der Betheiligung beider Nasenhöhlen an der Athmung bezw. functionelle Störungen jener darzuthun.

Beschorner.

c) Pharyngo-laryngologische:

Ein Fall von maligner Diphtherie — Trousseau. (Un cas de diphthérie maligne de Trousseau.) Von Dr. C. A. Wilson Prevost. (Arch. internat. de laryngol. etc., Bd. XVI, H. 5, September/October 1903.)

Schwerster Fall septischer Diphtherie, die trotz dreimaliger Injection von Antidiphtherieserum und massenhaften Einathmens von Sauerstoff (8 Cylinder à 100 Liter) in ein paar Tagen zum Tode führte. Er betraf einen 35 Jahre alten Industriellen. Beschorner.

Digitized by Google

Bemerkungen zu dem Aufsatze: „Lipoma tonsillae palatinae" des Herrn Dr. Richard Deile. (Archiv f. Laryngol., Bd. XIV, S. 399.) Von Prof. Dr. A. Onodi in Budapest. (Archiv f. Laryngol. etc., Bd. XIV. pag. 582.)

1. Berichtigung, die Literaturangaben des Lipoms der Mandel anlangend, 2. Bestätigung der Angabe, dass es sich in dem in oben erwähnter Arbeit genannten Falle in der That um ein $1^1/_2$ cm langes. 1 cm breites, kurzgestieltes „Fibroma lipomatosum" handelte.

Beschorner.

Zur Differentialdiagnose zwischen Angina Vincenti und Mandelschanker. (Von Botella. Aus Boletin de Laringologia etc. Referat: El Siglo Médico. 15. November 1903.)

Verf. stellt folgende Sätze auf:

1. Die Angina Vincenti ist eine genau abgegrenzte Krankheit, hervorgerufen durch den Bac. fusiformis, der meist mit einem Spirillum vergesellschaftet ist.

2. Ersterer hat, wenn er in grösserer Menge vorhanden ist, absolut beweisenden diagnostischen Werth; das Spirillum dagegen kann hierauf keinen Anspruch machen.

3. Die Anwesenheit des Bac. fusiformis lässt uns einen Schanker der Mandel mit Sicherheit ausschliessen, ebenso eine typische Rachendiphtherie. (Aber Complicationen von Angina Vincenti mit secundärer Rachensyphilis sind von Salomon, Deutsche med. Wochenschrift 1901, No. 34, beschrieben! Anm. des Ref.) M. Kaufmann (Mannheim).

Arthritis coicoarytaenoidea rheumatica et gonorrhoica. Von Docent Dr. Egmont Baumgarten. (Wiener med. Wochenschr. 1903, No. 42.)

Anlässlich eines beobachteten Falles, bei welchem die Kehlkopfaffection nachträglich auftrat, nachdem Gelenksentzündung in den Fingern vorangegangen war, werden im Anschlusse an die bisher beschriebenen Fälle die verschiedenen Formen des Auftretens dieser Erkrankungen und die verschiedenen Symptome besprochen.

Bei einem Mediciner, der laut lernte, trat unter dem Bilde einer Perichondritis eine Gelenksentzündung des Kehlkopfes auf, nach einigen Tagen Kniegelenksentzündung. Ursache war eine heftige Gonorrhoe. Kehlkopfschwellung nach wenigen Tagen verschwunden, Unbeweglichkeit des Gelenkes längere Zeit persistirbar. Der Zusammenhang kaum anders erklärlich.

Baumgarten.

Alle für die **Monatsschrift** bestimmten **Beiträge und Referate** sowie alle **Druckschriften, Archive** und **Tausch-Exemplare** anderer Zeitschriften beliebe man an Herrn Hofrath Prof. Dr. **L. v. Schrötter** in Wien IX. Mariannengasse 3, zu senden. Die Autoren, welche Kritiken oder Referate über ihre Werke wünschen, werden ersucht, 2 Exemplare davon zu senden. Beiträge werden mit 40 Mark pro Druckbogen honorirt und 30 Separat-Abzüge beigegeben.

Verantwortlicher Redacteur: Prof. Dr. Ph. Schech in München.

Verlag von Oscar Coblentz. Expeditionsbureau: Berlin W. 30, Maassenstrasse 13.

Druck von Carl Marschner, Berlin SW., Ritterstrasse 41.

Digitized by Google

Digitized by Google

UNIVERSITY OF MICHIGAN
3 9015 07580 3323

Digitized by Google